

Vysoká škola zdravotnická, o. p. s.

Praha 5

PŘEDNEMOCNIČNÍ A NÁSLEDNÁ INTENZIVNÍ PÉČE
U DĚTÍ S KRANIOCEREBRÁLNÍM PORANĚNÍM

BAKALÁŘSKÁ PRÁCE

PAVEL PROVAZNÍK

Praha 2013

VYSOKÁ ŠKOLA ZDRAVOTNICKÁ, o. p. s., PRAHA 5

**PŘEDNEMOCNIČNÍ A NÁSLEDNÁ INTENZIVNÍ PÉČE U
DĚTÍ S KRANIOCEREBRÁLNÍM PORANĚNÍM**

Bakalářská práce

PAVEL PROVAZNÍK

Stupeň kvalifikace: Bakalář

Komise pro studijní obor: Zdravotnický záchranář

Vedoucí práce: Mgr. Miroslav Hmirák

Praha 2013



VYSOKÁ ŠKOLA ZDRAVOTNICKÁ, o.p.s.
se sídlem v Praze 5, Duškova 7, PSČ 150 00

Pavel Provazník
3. C ZZ

Schválení tématu bakalářské práce

Na základě Vaší žádosti ze dne 18. 10. 2012 Vám oznamuji
schválení tématu Vaší bakalářské práce ve znění:

Přednemocniční a následná intenzivní péče u dětí
s kardiocerebrálním poraněním

*Prehospital and Following Intensive Care of Children with
Craniocerebral Injury*

Vedoucí bakalářské práce: Mgr. Miroslav Hmirák

Konzultant bakalářské práce: PhDr. Karolina Moravcová, RN

V Praze dne: 31. 10. 2012


prof. MUDr. Zdeněk Seidl, CSc.
rektor

Prohlašuji, že jsem tuto práci vypracoval samostatně. Veškeré literární prameny a informace, které jsem v práci využil, jsou uvedeny v seznamu použité literatury.

Souhlasím s prezenčním zpřístupněním své bakalářské práce ke studijním účelům.

V Praze dne: 25. 3. 2013

.....

Pavel Provazník

Poděkování:

Děkuji Mgr. Miroslavovi Hmirákovi, Mgr. Jaroslavě Boudové a PhDr Karolíně Moravcové za cenné rady při tvorbě této práce.

.....
Pavel Provazník

Klíčová slova

kranio cerebrální poranění, pediatrický pacient, mozek, fyziologie, patofyziologie, přednemocniční péče, resuscitační péče

Abstrakt

PROVAZNÍK, Pavel, *Přednemocniční a následná intenzivní péče u dětí s kraniocerebrálním poraněním*. Vysoká škola zdravotnická, o.p.s. Stupeň kvalifikace: Bakalář (Bc.). Vedoucí práce: Mgr. Miroslav Hmirák. 2013. 47 s.

Hlavním úkolem bakalářské práce je nastínit problematiku kraniocerebrálních poranění u pediatrických pacientů, tak aby pomohla ošetrovatelskému personálu v přednemocniční i nemocniční péči lépe porozumět danému tématu. Teoretická práce se zaměřuje na anatomické a fyziologické rozdíly mezi dospělými a dětmi, a dále na veškeré aspekty týkající se dětských kraniotraumat v patofyziologii, klinickém obrazu, diagnostice, ošetrovatelské péči a léčbě. V praktické části je celá problematika nastíněná na kasuistikách. Ty jsou popsány od úrazu až po propuštění z resuscitační péče na standardní oddělení. Po prostudování této práce budou zdravotníci lépe připraveni na péči o děti s kraniocerebrálními traumaty.

Abstract

PROVAZNÍK, Pavel. Prehospital and Following Intensive Care of Children with Craniocerebral Injury. Medical College, o.p.s. Degree: Bachelor (Bc). Tutor: Mgr. Miroslav Hmirák. 2013, 47 pages.

The main task of thesis is to outline the issue of craniocerebral injury in pediatric patients and to assist the nursing staff in the pre-hospital and hospital care to better understand the topic. Theoretical part focuses on the anatomical and physiological differences between adults and children. As well as all aspects relating to child cranial trauma in pathophysiology, clinical symptoms, diagnostics, nursing care and treatment. In the practical part, all the problems are outlined in the case studies. These are described from injury up to transfer from an intensive care to a standard ward. After reading this work medical staff will be better prepared for the care of children with craniocerebral trauma.

Seznam použitých zkratk

a.	arteria (tepna)
ABR	acidobazická rovnováha
ADHD	Attention Deficit Hyperactivity Disorder (hyperkinetická porucha)
APV cmv	kontrolovaná zástupová ventilace řízená přizpůsobivým tlakem
APVsimv	synchronizovaná intermitentní zástupová ventilace řízená přizpůsobivým tlakem
AS	akce srdeční
C3, C4, C5	krční obratle
CBF	průtok krve mozkiem
CBV	objem krve v mozku
CPP	perfúzní mozkový tlak
CT	počítačová tomografie
CVP	centrální žilní tlak
CŽK	centrální žilní katetr
DAP	difúzní axonální poranění
EKG	elektrokardiogram
EtCO ₂	parciální tlak oxidu uhličitého ve vydechované směsi
ETK	endotracheální kanyla
FiO ₂	frakce kyslíku ve vdechované směsi
Fr.	French - jednotka šířky = 0,33 mm
GCS	Glasgow coma scale - stupnice pro hodnocení stavu vědomí
ICP	intra kraniální tlak
KCP	kranio cerebrální poranění
KO	krevní obraz - laboratorní vyšetření
l. dex.	pravá strana
l. sin.	levá strana
LHK	levá horní končetina
LZS	letecká záchranná služba
MAP	střední arteriální tlak
MRI	magnetická rezonance
mmHg	milimetr na rtuťovém sloupci
MV	minutový srdeční výdej

NACA	National Advisory Committee for Aeronautics score - skóre hodnotící závažnost stavu pacienta
NGS	nasogastrická sonda
OTI	orotracheální intubace
P - cmv	kontrolovaná zástupová ventilace řízená tlakem
P - simv	synchronizovaná intermitentní zástupová ventilace řízená tlakem
PaCO ₂	parciální tlak oxidu uhličitého
PaO ₂	parciální tlak kyslíku
PEEP	pozitivní tlak na konci výdechu
PMK	permanentní močový katetr
PŽK	periferní žilní katetr
RTG	zobrazovací vyšetření pomocí rentgenového záření
RZP	rychlá zdravotnická pomoc
ŘD	řízené dechy
SjO ₂	saturace kyslíkem v jugulárním bulbu
SpO ₂	periferní saturace kyslíkem
TK	tlak krve
TT	tělesná teplota
UPV	umělá plicní ventilace
UZ	zobrazovací vyšetření pomocí ultrazvuku
v.	véna (žíla)

OBSAH

1	Úvod	13
2	Teoretická část.....	14
2.1	Anatomie a fyziologie.....	14
2.1.1	Lebka.....	14
2.1.2	Mozek.....	14
2.1.3	Anatomické a fyziologické rozdíly u dětí	15
2.1.4	Mozková perfúze, intrakraniální tlak	17
2.2	Etiologie úrazů hlavy	18
2.3	Patofyziologie a klinický obraz úrazů hlavy.....	19
2.3.1	Primární poškození	19
2.3.2	Sekundární poškození	24
2.3.3	Shrnutí klinického obrazu	26
2.4	Fyzikální vyšetření v přednemocniční neodkladné péči	26
2.5	Zajištění pacienta v přednemocniční neodkladné péči	27
2.6	Zajištění a monitorace pacienta na intenzivním lůžku.....	29
2.7	Léčba	31
2.7.1	Konzervativní léčba	31
2.7.2	Chirurgická léčba	33
2.8	Prevence úrazů hlavy	34
3	Praktická část.....	35
3.1	Kasuistika č. 1	35
3.1.1	Dle záznamové karty záchranné služby:	35
3.1.2	Ošetrovatelské diagnózy z přednemocniční péče	36
3.1.3	Nynější onemocnění.....	37
3.1.4	Příjem	37
3.1.5	Anamnéza.....	38
3.1.6	Průběh hospitalizace	38
3.1.7	Ošetrovatelský proces 1. den hospitalizace.....	40
3.1.8	Závěr kasuistiky	42
3.2	Kasuistika č. 2	42
3.2.1	Dle záznamové karty záchranné služby:	42

3.2.2 Ošetrovatelské diagnózy z prednemocniční péče	43
3.2.3 Nynější onemocnění.....	44
3.2.4 Příjem	45
3.2.5 Anamnéza.....	45
3.2.6 Průběh hospitalizace	45
3.2.7 Ošetrovatelský proces 1. den hospitalizace.....	49
3.2.8 Závěr kasuistiky	51
3.3 Kasuistika č. 3	51
3.3.1 Dle záznamové karty záchranné služby:	51
3.3.2 Ošetrovatelské diagnózy z prednemocniční péče	53
3.3.3 Nynější onemocnění.....	54
3.3.4 Příjem	54
3.3.5 Anamnéza.....	54
3.3.6 Průběh hospitalizace	55
3.3.7 Ošetrovatelský proces 1. den hospitalizace.....	56
3.3.8 Závěr kasuistiky	58
3.4 Shrnutí kasuistik.....	58
4 Závěr.....	59
5 Seznam literatury.....	60
6 Přílohy	62

1 Úvod

Vybral jsem si téma přednemocniční a následná intenzivní péče u dětí s kraniocerebrálním poraněním, protože je to kombinace dvou faktorů, které samy o sobě jsou náročným úkolem k řešení pro záchranáře v přednemocniční neodkladné péči i pro sestru pracující u intenzivního lůžka. Jak dětský faktor, tak kraniocerebrální poranění s sebou nesou spoustu specifíků.

Kraniotraumata jsou nejčastější příčinou dětských úmrtí, proto je pro ošetrovatelský personál důležité něco o této oblasti zdravotnictví vědět. Cílem práce je odhalit veškerá zákoutí tohoto tématu a podat informace zlepšující teoretické znalosti čtenáře a podepřít je praktickými důkazy. Zejména v přednemocniční péči, vzhledem k tomu, že se záchranáři s těmito případy nesetkávají každý den, panují tiché obavy z těžce traumatizovaných pediatrických pacientů.

V teoretické části se budu věnovat fyziologii mozku a celkovým rozdílům, kterými se pediatričtí pacienti liší od dospělých. Dále se budu věnovat etiologii úrazů hlavy, patofyziologii kraniocerebrálních poranění, klinickému obrazu a zajištění, diagnostice a léčbě v péči přednemocniční a nemocniční.

Praktická část bude věnována třem kasuistikám kraniocerebrálního poranění u dětí. Budu se zabývat pacienty s difúzním axonálním poraněním spojeným s nitrolební hypertenzí. Bude probrána doba od úrazu do propuštění z resuscitační péče, tzn. péče přednemocniční i nemocniční.

Tato práce je určena pro nelékařský zdravotnický personál, je tvořena se zkušenostmi ze záchranné služby i resuscitační nemocniční péče. Rád bych, aby tato práce pomohla čtenáři při jeho práci a rozptýlila jeho pochybnosti v této problematice.

2 Teoretická část

2.1 Anatomie a fyziologie

2.1.1 Lebka

Kostra hlavy je tvořena dvěma částmi a to částí mozkovou (neurocranium) a částí obličejovou (splanchnocranium). U kranio cerebrálních poranění se budeme zajímat hlavně o část mozkovou. Tu tvoří spodina lební a klenba lební. Do klenby zasahuje kost týlní, části kostí spánkových, většina kostí klínové, kost čichová. Hlavní část klenby pak tvoří kost čelní a obě kosti temenní. Tato klenba tvoří od 2 let života, kdy osifikuje přední fontanela, pevnou schránku pro mozek. (Čihák, 1987)

2.1.2 Mozek

Mezi mozkem a lebkou jsou tři pleny, jsou to měkká plena mozková (pia mater), pavoučnice (arachnoidea) a tvrdá plena mozková (dura mater). Mezi měkkou plenou a pavoučnicí je prostor vyplněný mozkomíšním mokem (likvor), je spojen se čtyřmi mozkovými komorami, likvor zde cirkuluje a v postraních komorách se tvoří.

Likvor se neustále tvoří a vstřebává, musí ho být konstantní množství. Pokud by byla tvorba větší než spotřeba, likvor by utlačoval ostatní součásti dutiny lebeční. Likvor je čirá tekutina obsahující lymfocyty, monocyty, bílkoviny, glukózu, menší množství tuků, sodík, chloridy a vápník. Jeho hlavní funkcí je obrana mozku před otřesy a nárazy, dále mozek vyživuje, udržuje vnitřní prostředí.

Mozková tkáň je velmi specializovaná a má speciální nároky na výměnu látek. K tomu slouží hematoencefalická bariéra, která propouští jen látky vyžádané. Podobná bariéra jako mezi krví a mozkem je i mezi krví a likvorem (hematolikvorová) a mezi likvorem a mozkem (likvoroencefalická).

Mozek dospělého člověka váží 1300 - 1500 g a jeho spotřeba kyslíku činí 20 % podíl z celkové spotřeby celého těla. Taktéž zabírá i 20 % minutového objemu (MV) krve vypuzené srdcem. To vypovídá o aktivitě mozkového metabolismu.

Je to nepárový orgán a je tvořen předním, středním a zadním mozkem. Přední mozek je tvořen mezimozkem a koncovým mozkem, ten je rozdělen na dvě hemisféry. V mezimozku je uložena třetí komora mozková. Její dno tvoří hypotalamus a k němu

je stopkou připojena hypofýza. Střední mozek je nejmenší a spojuje mezimozek a most. Varolův most, mozeček a prodloužená mícha tvoří zadní mozek, dále pokračuje mícha.

V mozku jsou uložena všechna řídicí centra. Jsou to centra smyslů (zrakové, čichové, hmatové, sluchové), fyziologických funkcí (dýchací, termoregulační) a centra osobnosti, emocí, paměti a vědomí. (Mourek, 2005), (Trojan 1996)

2.1.3 Anatomické a fyziologické rozdíly u dětí

V medicíně platí, že děti se nemohou zaměňovat za dospělé. A tvrzení, že děti jsou malými dospělými, je mylné. V pediatrické péči musíme mít na paměti fyziologické odlišnosti dětí.

V problematice kraniocerebrálních poranění dětí je zásadní odchylka v poměru velikosti hlavy a trupu. Díky tomu jsou děti velice náchylné na akcelerační a decelerační pohyby. To hlavně při autonehodách může hrát velkou roli při vzniku difúzního axonálního poranění. Hlava je proti tělu těžká a při rychlých změnách pohybu může, díky střížným silám dojít k přetřhání nervových spojení nebo poranění krční páteře.

„Mozek při narození tvoří přibližně 25 % mozku dospělého. Během dvou let asi 75 %. Mozek je schopen zvětšovat se až do 7 let.“ (Novák, 2008 str. 347)
To znamená, že se zvětšováním mozku musí růst i lebka. To je jí umožněno díky neosifikovaným švům lebečních kostí. Díky tomu se lebka může přizpůsobovat růstu mozku. Dále jsou na lebce přítomny dvě neosifikované plochy, které se nazývají fontanely. Velká fontanela spojuje věčtý šev se švem šípovým, uzavírá se přibližně ve dvou měsících a malá fontanela je tvořena švem lambdovým a šípovým, uzavírá se v 16 - 18 měsících. Pokud fontanely zaniknou dříve, mozek nemá potřebný prostor k růstu a tak vzniká mikrocefalus. Z fontanel můžeme určit hydrataci dítěte, při hypohydrataci jsou propadlé a při nitrolební hypertenzi se vyklenují.

Na mozku u novorozence není zcela diferencována šedá hmota, je nedokončená myelinizace nervových vláken a hematoencefalická bariéra není zcela funkční, mozek má větší obsah vody než u dospělých a je odolnější k hypoxii a ischemii. Při poškození reaguje hyperperfuzí a generalizovaným edémem. (Borek, 1997), (Neiser, 2006), (Novák, 2008)

Kromě lebky a mozku mají děti i spoustu dalších odlišností. Například už zmiňovaný poměr hlavy k tělu, dále pak krátký krk a tím i kratší dýchací cesty.

Dýchací cesty nejsou jen kratší (menší mrtvý prostor), ale i užší. V takto úzkém prostoru stačí minimální obstrukce (otok sliznice, nedostatečná eliminace hlenu a tím jeho retence) k zhoršení dechového efektu. Zúžení dýchacích cest je tedy přímo ohrožující na životě. Navíc zajištění dýchacích cest pomocí endotracheální kanyly je obtížné i v nezhoršených podmínkách a to hlavně díky fyziologicky většímu jazyku, nedostatečně osifikovanému patru a úzké prstenčité chrupavce. Děti mají také výše postavené glottis (úroveň C3 - C4, dospělý pak C5) a proto není vhodný záklon hlavy. Při jejím zaklonění se dýchací cesty uzavírají. Při intubaci bronchu se může tracheální rourka nacházet i v levém hlavním bronchu a to díky tomu, že u dětí odstupují oba ve stejném úhlu.

Děti mají také díky nedokonalému kašlacímu reflexu vyšší riziko aspirace. Je třeba se zmínit také o frekvenci dýchání, ta je u novorozenců až 45 dechů za minutu, plíce mají nízký absolutní objem a využívají ho téměř celý k aktivnímu dýchání; proto mají menší kyslíkové rezervy. To může být při zástavě dechu problém díky vysokým nárokům na spotřebu kyslíku ve srovnání s dospělým jedincem. Ta je na kilogram a minutu u novorozence až dvakrát vyšší. S vyšším věkem se zvětšuje dechový objem i reziduální objem a tím se může snižovat frekvence. Dospělý člověk dýchá kolem 12 dechů za minutu.

Regulace dýchání je nedovyvinutá. Na hypoxii dítě často reaguje útlumem dýchání, to hlavně při nižších teplotách. Děti mívají apnoické pauzy a nepravidelné periodické dýchání, kdy se střídá hypo a hyperventilace.

U novorozenců je důležitá tvorba látky zvané surfaktant. Ta se tvoří od 24. do 35. týdne těhotenství. Surfaktant snižuje povrchové napětí a udržuje plicní sklípky rozevřené. Pokud má nedonošenec nedostatek surfaktantu, vážně to ohrožuje jeho život. Plicní sklípky kolabují, dochází k nevzdušnosti plíce a následné hypoxii organismu, tento stav může skončit smrtí dítěte. (Neiser, 2006), (Novák, 2008), (Sibernagl, 2001)

Srdce nemá takové množství kontraktilních elementů a proto je krevní oběh závislý spíše na srdeční frekvenci než na tepovém výdeji. Fyziologická frekvence novorozence může být až 160 tepů za minutu, zatímco dospělý má srdeční frekvenci kolem 60 - 80 tepů za minutu. Za bradykardii se u novorozenců a kojenců považuje

už tep pod 80 za minutu a při poklesu tepu pod 60 je již doporučena externí masáž srdce. Minutový srdeční výdej je přibližně o 50 % vyšší než u dospělých (asi 200 ml/kg/min). Objem krve je 80 - 55 ml/kg, když to sečteme s omezenými kompenzačními mechanismy, vyjde nám, že jakákoliv krevní ztráta je pro malé dítě ohrožením.

Důležité je také dbát na normotermii, a to hlavně u novorozenců a kojenců, ti mají díky velkému povrchu těla a nevyvinutému termoregulačnímu systému tendenci k rychlým změnám teploty. U takto malých dětí není funkční chladový třes, jediným regulátorem ztráty tepla je tzv. hnědý tuk. Je to vysoce metabolicky aktivní látka, která je schopná za vysokých energetických nároků tvořit velké množství tepla. Význam hnědého tuku je však omezený, protože absence ostatních regulačních složek je významnější, to znamená, že tělo je schopno ztratit o poznání větší množství tepla než vytvořit. Termoregulace je omezená i v opačném směru, při vysokých okolních teplotách se malé děti rychle přehřívají. Pro donošené novorozence je ideální teplota okolního vzduchu 33 °C, pro nedonošence pak 36 °C.

Tělo dětí má větší obsah vody než dospělých, navíc ledviny nemají takovou koncentrační schopnost. Z toho vyplývá, že i nároky na příjem vody musí být vyšší, novorozenci mají spotřebu až 150 ml/kg/den, dospělý jedinec 20 - 40 ml/kg/den. Malé děti nemají velké rezervy tekutin, a proto při jejich nedostatku rychle dochází k dehydrataci. Podobně je to i se zásobami živin, tedy cukrů a tuků. Mají dokonce i větší spotřebu kyslíku a to až o 2 ml/kg/min. (Kučera, 2012), (Neiser, 2006), (Novák, 2008), (Sibernagl, 2001)

2.1.4 Mozková perfúze, intrakraniální tlak

Lebeční dutina je pevný, nerozpínatelný a jasně ohraničený prostor, každá složka má svůj objem a jeho zvětšením utlačuje složky ostatní. Složky jsou tři. První je mozková tkáň (90 % objemu), druhá mozkomíšni mok (5 %) a třetí element je krev (5 %). Fyziologická hodnota intrakraniálního tlaku (ICP) se pohybuje od 7 - 15 mmHg u kojenců maximálně 10 mmHG, při jeho navýšení nad horní mez dochází k utlačování jednotlivých složek. Jako první kompenzační manévr dojde ke snížení objemu mozkomíšního moku, jeho vylitím do subarachnoidálních cisteren. Poté již ale dochází k zvyšování ICP. Se zvyšováním intrakraniálního tlaku klesá mozkový perfúzní tlak (CPP). Perfúzní tlak je rozdíl mezi kraniálním tlakem a středním arteriálním tlakem, je-

li tedy ICP 20 a MAP 70, perfúzní tlak bude 50 mmHg. Při poklesu CPP může být omezen přívod krve s následnou ischemií mozku, nebo může herniovat mozkový kmen do foramen magnum. Perfúzní tlak by neměl klesnout pod 50 mmHg, u dětí se jako přijatelná zdá i hrance 40 mmHg. (Novák, 2008)

V současné době nejpoužívanější způsob monitorace ICP je měřením tlaku pomocí intraparenchymového čidla. Toto čidlo se zavede skrz chirurgicky vyvrtaný otvor v lebce a opatrně propíchnutou tvrdou plenu do prostoru mozkové tkáně. Čidlo se tunelizuje pod kůží kvůli prevenci vstupu infekce. Místo pro návrt kalvy je na přední straně frontální kosti nad pokud možno nepostiženou úrazem a nedominantní mozkovou hemisférou. Dalším častým způsobem je měření ICP je hlavně pooperační monitorování tlaku v mozkových komorách pomocí čidla zavedeného do prostoru, nebo pomocí ventrikulární drenáže, kde se pak tlak měří pomocí tlakového převaděče podobně jako u měření arteriálního tlaku. Méně používané metody u dětí se provádějí pomocí čidel v subdurálním prostoru, nebo v subarachnoideálním prostoru. (Novák, 2008)

Krevní zásobení mozku je zajištěno dvěma a. karotis interna, které se dělí na přední a střední mozkové tepny. Dále pak a. basilaris, do které se vlévají dvě vertebrální arterie. Z a. basilaris vznikají 2 zadní mozkové tepny. Přední, střední a zadní mozkové tepny dohromady tvoří Willisův okruh, ten zajišťuje kolaterální zásobení i při zneprůchodnění jedné z nich. Z mozku krev odchází jugulárními žilami. Mozková krevní perfúze je označována termínem „mozkový krevní průtok“ (CBF) ten je asi 80 ml/min/100g mozkové tkáně. Mozkový krevní objem (CBV) je termín označující množství krve přítomné v mozku. Celkový podíl krve oproti ostatním složkám v intrakraniální dutině je 5 %. Při snížení krevního zásobení dochází k hypoxii mozku a následné ischemii, ta se tvoří asi 5 minut po zástavě kyslíkové dodávky. (Ashley, 2010), (Novák, 2008)

2.2 Etiologie úrazů hlavy

Úrazy hlavy jsou závažná poranění, která mohou být smrtelná, nebo mohou člověku zanechat trvalé následky. I když u dětí je prognóza výrazně lepší než u dospělých. Nejčastější kraniotraumata jsou zvláště u větších dětí z automobilových nehod. U menších dětí pocházejí spíše z prostředí domova, kde jsou to různé pády z výšky a poranění při hře. Další velkou částí jsou sportovní poranění.

Je to hlavně cyklistika, jízda na in - line bruslích, sjezdové lyžování. Další kapitolou jsou násilná poranění druhou osobou.

K poranění dochází úderem do hlavy cizím předmětem, nárazem hlavy do statického předmětu, působením střížných sil na nervová vlákna, střelným poraněním. (Novák, 2008), (Mazánek, 1999)

2.3 Patofyziologie a klinický obraz úrazů hlavy

„Kraniocerebrální poranění vzniká v důsledku působení kinetické energie na lebku a mozek. Je charakterizováno komplexem patofyziologických změn podmíněných reakcí mozku a okolní tkáně na mechanický inzult. Z časového a etiologického hlediska dělíme tato poranění na primární a sekundární.“ (Pokorný, 2004, str. 315)

2.3.1 Primární poškození

Jsou mechanická poškození vznikající v době úrazu. Kinetická energie poškozuje mozek i okolní tkáně (kosti, pleny mozkové), poškození mozku vzniká akcelerací i decelerací. *„Charakter zlomeniny lebky je dán její lokalizací, rychlostí a směrem, kterým násilí působí a velikostí, tvarem a hmotou narážejícího tělesa.“* (Pokorný, 2004, str. 317) Na straně nárazu mozku vzniká tzv. coup léze, na opačné straně pak díky kinetickému zrychlení mozek naráží také a vzniká tzv. contre - coup léze.

Kostní poškození může být uzavřené nebo otevřené. Dále se podle lokalizace dělí na zlomeniny klenby, to jsou: fisura kalvy, impresivní zlomenina calvy, zlomenina typu ping - pongového míčku, rostoucí zlomenina. Dále pak máme zlomeniny spodiny lebeční. (Brichtová, 2008), (Pokorný, 2004)

Fisura kalvy je nejjednodušší a nejméně vážná zlomenina. U dětí je to nejčastější poranění kalvy. Obvykle bývá spojena s pohmožděním okolí a tržnou ránou, krvácením. Ránu kryjeme sterilním obvazem, dle potřeby i obvazem tlakovým, protože vlasová část podkoží je hojně cévně zásobena a takové krvácení může být hůře zastavitelné. Fisuru je třeba důkladně vyšetřit v nemocnici, udělat RTG vyšetření a zajistit správnou zástavu krvácení, jelikož zvláště malé dítě může být díky takové ztrátě oběhově nestabilní a to může vyvolat i hemoragický šok. Fisuru doprovází lokální otok měkkých tkání a vznik subperiostálního hematomu. Komplikací může být epidurální krvácení, krvácení

z kosti nebo diastáza lebečních švů. (Brichtová, 2008), (Bydžovský, 2008), (Mraček, 1988)

Impresivní zlomenina calvy vzniká zásahem tělesa s velkou kinetickou energií, ostrým těžkým předmětem nebo působením tělesa s malou styčnou plochou. Je to devastující poranění. Dochází zde k porušení měkkých tkání na povrchu lebky (i ztrátová poranění), popraskání a proražení klenby, narušení mozkových plen a ne zřídka i ke kontaktu penetrujícího tělesa s mozkovou tkání a jejímu poškození.

Uzavřená impresivní zlomenina je charakteristická pohmatovou impresí, otokem měkkých tkání a rozsáhlým hematodem. Otevřená poranění jsou většinou tržně zhmožděná s krvácením na povrch. Léčba je vždy chirurgická, kraniotomií se otevře poraněné místo, odstraní se roztržštěné kostní úlomky, zastaví se krvácení z poškozených cév, ošetří poraněná mozková tkáň, někdy je nutná i částečná resekcce části mozku, šitím se zacelí mozkové pleny. Při takovém poranění se počítá s mozkovým edémem, a proto se ponechává část mozku nekrytá kostí kvůli dostatečnému místu pro propagaci oteké tkáně. (Brichtová, 2008), (Bydžovský, 2008), (Mraček, 1988), (Pokorný, 2004)

Rostoucí zlomenina neboli „Growing Fracture“ je velmi zřídka vyskytující se komplikace fisury calvy. Odborná literatura mluví o 1 % případů rostoucí zlomeniny u lebečních zlomenin dětí do 3 let. Dochází u ní k ruptuře tvrdé pleny mozkové a k výhřezu pavoučnice. Následná cysta se naplňuje mozkomíšním mokem a roztahuje okraje fisury od sebe. Komunikace likvoru a mozkové tkáně s kostí a kůží zabraňuje tvrdé pleni se zhojit. Zlomenina tím roste, protože je kost vstřebávána pulsacemi mozku a likvorem. Tento stav může trvat i několik let po úrazu. Dnes je ale většinou chirurgicky vyřešen již při ošetření primárního inzultu. (Brichtová, 2008), (Mraček, 1988)

Fraktura typu ping - pongového míčku je zlomenina charakteristická výhradně u novorozenců či kojenců. Díky elasticitě neosifikované lebky se při nárazu pouze prohne dovnitř. Může být komplikací klešťového porodu, nebo při protrahovaném porodu, kdy vzniká imprese tlakem na matčinu pánev. Většinou se řeší konzervativně, není život ohrožující. (Brichtová, 2008), (Mraček, 1988)

Fraktura base lebny je zlomenina buďto kosti týlní, spánkové, čichové nebo klínové. Nejčastější příčiny jsou pády z výšky, autonehody nebo poranění druhou

osobou. Rána vedená přímo na čelo nebo obličej, která prochází do kraniální dutiny. Nejčastěji je to samostatné, izolované poranění, nebo vzniká pokračováním fisury calvy.

Na lebeční spodině je tvrdá plena těsně přilehlá ke kosti, to znamená, že při zlomenině dochází i k narušení pleny, a proto často vzniká komunikace lebeční dutiny s okolním prostředím, to většinou přes dutinu nosní, ústní nebo ušní. Touto komunikací odchází likvor a krev a naopak se otevírá cesta pro vstup infekce (meningitida, encefalitida) a také vzduchu (pneumocefalus). Krev nemusí pouze vytékat, může vzniknout i tzv. brýlový hematom, což je hematom kopírující očnice obou očí. U dětí je menší riziko disrupce tvrdé pleny, jelikož je podstatně pružnější než u dospělých. Díky tomu, ale zůstává určité procento dětí se zlomeninou base nediodagnostikováno, přichází se na to až v pubertě nebo dokonce až v dospělosti, když nemocný trpí bolestmi hlavy a možné jsou i záněty mozkových blan.

Fraktury base lební se rozdělují podle 3 možných míst lokalizace. A to v přední, střední a zadní jámě lební.

Fraktury přední jámy bývají v kosti čichové a na stropě orbity, je přítomna bolest hlavy, postižení zraku či čichu. Může být brýlový hematom, vytékání likvoru a krve z nosu.

Fraktury střední jámy lební, jsou nejčastěji zlomeniny v oblasti tureckého sedla či pyramid. Dochází k porušení hlavových nervů nebo hypofýzy. Tato komunikuje se středouším a proto je přítomna otorrhea krve, vzácněji s příměsí likvoru.

Fraktury zadní jámy lební jsou nejzávažnější bazální zlomeniny, může docházet k útlaku dýchacího centra hematomem. Hematom může tlačit i na přední stranu krční páteře. Krvácení z horního patra dutiny ústní.

Bazální zlomeniny se nejčastěji léčí konzervativní terapií, klidovým režimem se zvýšenou hlavou o 30 ° a antibiotickou profylaxí. (Brichtová, 2008), (Bydžovský, 2008), (Dobiáš, 2007), (Kučera, 2012), (Mraček, 1988), (Pokorný, 2004)

Primární poškození mozku můžeme rozdělit na komoci, kontuzi a difuzní axonální poranění.

Komoce mozku, neboli commotio cerebri je „*dočasná, spontánně reversibilní změna ve funkci neuronů (natažení axonů, tzv. reverzibilní minimální difúzní axonální poškození)*“ (Bydžovský, 2008, str. 134). Komoce je uváděna také jako přechodná mozková dysfunkce, ihned po úrazu postupně ustupující. Obvykle je přítomné přechodné bezvědomí, amnézie, nauzea, zvracení a bolest hlavy, únava. Mohou být

přítomny vegetativní příznaky: bradykardie, hypotenze. Při těchto příznacích je pacient indikován k hospitalizaci a observaci stavu. Léčba je konzervativní, klidová po dobu jednoho až tří týdnů. (Mraček, 1988), (Pokorný, 2004)

Kontuze mozková je fokální mechanické poranění mozku s pozitivním nálezem poškozených axonů, vznikají prokrvácené nekrózy. Pro kontuzi je charakteristické poškození vlasečnic a následnou extravazací plasmy nebo krve. Čerstvé kontuze jsou hemoragické a zpravidla na povrchu, ale šíří se i do bílé hmoty. Poškozené ložisko je na straně nárazu (coup) a na straně protinárazu (contra coup). Při zhmoždění je téměř vždy ztráta vědomí, s následným neurologickým deficitem, který trvá i přes 24 hodin. Na rozdíl od komoce je kontuze rozeznatelná na zobrazovacích zařízeních (prokrvácená místa). Je nejčastější příčinou intracerebrálního a subarachnoideálního krvácení. (Bydžovský, 2008), (Dobiáš, 2007), (Mraček, 1988), (Pokorný, 2004)

Kompresse mozková je stav kdy je mozek utlačen subdurálním, epidurálním nebo subarachnoideálním krevním výronem a vzniká nitrolební hypertenze.

Difuzní axonální poranění (DAP) vzniká při nepenetrujících tupých poraněních, při rychlé akceleraci a deceleraci nebo při rotačním zrychlení. Vyskytuje se až u 60 % komatózních poranění hlavy. DAP je poškození nervových axonů díky uplatnění střižných sil na tkáň různé denzity. Tím rozumíme rozdíl ve specifické hmotnosti šedé hmoty mozkové a bílé hmoty mozkové. Predilekční místa, respektive místa nejčastěji postihnuté axonálním poraněním jsou podkorové oblasti bílé hmoty, corpus calosum a dorzolaterální oblasti mezimozku.

Při inzultu dojde k natažení a porušení axonů, z porušených nervových vláken se uvolní draslík, který je ve volné podobě toxický pro tkáň mozku. Podle množství uvolněného draslíku pak dojde nebo nedojde k degeneraci nervových vláken. K tomuto chemickému rozpadu dochází během 24 hodin po inzultu. Mozková tkáň otéká a dochází k edému v uzavřeném prostoru. Tento otok nemusí být velký, trvání otoku může být otázkou i několika měsíců, poté dochází k oplasknutí a atrofii mozkové hmoty. Po axonech zůstávají myelinové pochvy, které jsou primárně neporušeny.

Diagnostický význam má neurologické vyšetření a anamnéza, tedy etiologie úrazu a délka bezvědomí. Léčba DAP probíhá bezpodmínečně při hospitalizaci pacienta a spočívá pouze v korekci intrakraniálního tlaku, v udržování vnitřního prostředí a obecné neuroprotektivní léčbě. Bohužel zvrátit rozpad axonů zatím není možné.

Prognóza u rozsáhlejších poranění není příznivá. Téměř vždy dochází k více, či méně dlouhodobé změně osobnosti, doprovázené fyzickým i psychickým deficitem. Těžší stavy končí naprostým poškozením mozkových funkcí a následně vegetativním komatem a dokonce častější bývá smrt postiženého. (Kučera, 2012, (Pokorný, 2004)

Při poranění mozku je určitá šance poranění cévního zásobení, následně vznikají krvácivé stavy mozku, které nejen narušují zásobení mozku a ztrátu krve, ale hlavně utlačují ostatní složky nitrolebního prostoru.

Nitrolební krvácení rozlišujeme podle lokalizace na epidurální, subdurální, subarachnoideální a intraparenchymové cerebrální krvácení.

Epidurální krvácení (viz příloha č. 2) vzniká nejčastěji při zlomenině kosti lebeční klenby, je to krvácení do prostoru mezi kostí a tvrdou plenou mozkovou. Nemusí mít primárně žádný vztah s poraněním mozku. Většinou je to tepenné krvácení z a. meningeae nebo jejích větví. Zřídka dochází ke krvácení z a. meningeae anterior či posterior, které vycházejí z jiného povodí. Vzácně vzniká krevní výron z žilních splavů. Žilní krvácení je častěji spuštěné následně po odtrhnutí dury mater od kosti, žilní tlak totiž není tak silný. Odtrhnutí vzniká při plnění prostoru arteriální krví, pod tlakem si krev hledá nové místo pro expanzi a tím odtrhává tvrdou plenu.

U dospělých a větších dětí je zlomenina kalvy téměř podmínkou pro tento druh krvácení, u menších dětí je však možnost vzniku i při poranění nenarušující kost, díky pružnosti kosti se může tvrdá plena i tak odtrhnout.

Epidurální krvácení tedy vzniká v místě, kde je narušená kůže a kost. Krev vypuzená z tepny se šíří pod klenbou lební do všech směrů až vznikne hematom ve tvaru bikonvexní čočky, je charakteristické triádou příznaků: lucidní interval, hemiparéza a anizokorie. Lucidní interval je doba od poranění do počátku projevů mozkového útlaku. Prakticky je poraněný po nehodě v bezvědomí v důsledku komoce, poté dojde k navrácení vědomí. Doba plného vědomí může trvat minuty nebo hodiny, následují bolesti hlavy, poruchy taxie a čítí, nevolnost, zvracení, spavost, hemiparéza - plegie a opětovná ztráta vědomí. Mohou nastat příznaky útlaku mozkového kmene (bezvědomí, decerebrační rigidita, Cheyne-Stokesovo dýchání, bilaterální mydriáza, kvadruplegie, systémová hypotenze a terminální zástava dechu). (Mraček, 1988), (Pokorný, 2004)

Subdurální krvácení (viz příloha č. 3) je v důsledku poranění cév mezi tvrdou plenou a arachnoideou. Krvácení je většinou žilního typu, kdy jsou poraněné

přemost'ující žíly procházející subdurálním prostorem do splavů, je většinou pomalé, proto se může spontánně zastavit koagulací a trombotizací, bývá přítomna zmatenost, bolest hlavy, jednostranné křeče. Na CT má charakteristický poloměsíčitý tvar.

Dělíme ho na akutní (do 3 dnů po úraze), subakutní (do 3 týdnů) a chronické (od 3 týdnů). Akutní a subakutní hematom je vždy nutné řešit chirurgickým zákrokem. Asi v 10 % je přidružený i jiný druh intrakraniálního krvácení. V zhruba 30 % vzniká subdurální krvácení i na opačné straně mozku vlivem *contra coup* poranění.

Subarachnoideální krvácení je mezi pavoučnicí a měkkou plenou mozkovou. Příčinou bývá ruptura aneurysmatu v povodí Willisova okruhu. Letalita se pohybuje mezi 30 a 45 %. Jako hlavní příznak je kromě bolesti hlavy a poruchy vědomí meningeální dráždění. Pro subarachnoideální krvácení svědčí přítomnost (makro ale i mikroskopická) krve v likvoru. Pokud se prokáže krvácení z aneurysmatu, je pacient indikován k operaci, pokud se nepotvrdí, léčba probíhá konzervativně. (Bydžovský, 2008), (Pokorný, 2004)

Intracerebrální krvácení vznikají z traumatu cév uvnitř mozkové tkáně, jsou buď akutní, nebo opožděné. Obvykle se rychle rozvíjí edém mozku a je potřeba chirurgické řešení. Často doprovázejí traumatické pronikající poškození mozku při tříštivé impresivní zlomenině kalvy. (Bydžovský, 2008), (Mraček, 1988), (Pokorný, 2004)

2.3.2 Sekundární poškození

Nitrolební hypertenze vzniká zvýšením intrakraniálního tlaku. Z příčiny edému mozku, krvácení do intracerebrálního prostoru, excesivní tvorby mozkomíšního moku nebo poruchy jeho odtoku. Jejím následkem je pokles perfúze krve v mozkové tkáni a následující hypoxie mozku. Při nedostatku kyslíku mozkové buňky začínají umírat a to asi po 5 minutách přerušené dodávky. Při dalším nárůstu ICP dochází k mozkové herniaci. „*Unkální herniací rozumíme vtlačení stejnostranného spánkového laloku do otvoru v tentoriu.*“ (Novák, 2008, str. 348). To se projevuje poruchou vědomí, anizokorií na straně postižení, kontralaterální parézou. „*Pokud herniace progreduje, objevují se příznaky oboustranně se horšící funkce dolní části kmene: nepravidelné dýchání, hypertenze a bradykardie (cushingovo znamení), decelerační rigidita, apnoe, mozková smrt.*“

„*Tonzilární herniace vzniká přemístěním mozkového kmene a mozečkových laloků do týlního otvoru.*“ (Novák, 2008, str. 349)

Edém mozku je reakce mozkových buněk na silný patogenní podnět. Její podstatou je intracelulární nebo extracelulární zmnožení vody, solutů nebo albuminů, to vede ke zvýšení intracerebrálního tlaku a omezení mozkové perfúze. Edém může být buď lokalizovaný, nebo generalizovaný.

Vazogenní edém vzniká při narušení hematoencefalické bariéry zvýšením propustnosti mozkových kapilár. Příčinou je často zánětlivý proces, jako je encefalitida, meningitida, nebo při mozkovém poranění.

Cytotoxický edém je způsoben otokem neuronů, objevuje se u metabolického komatu (urémie, bilirubinémie). Dochází k poruše sodíkové pumpy a vstupu sodíku, vápníku a vody do intracelulárního prostoru.

Intersticiální edém vzniká například při hydrocefalu zvýšením tlaku mozkomíšního moku.

Osmotický edém, jeho příčinou je osmotický gradient, například při hyperhydrataci nebo syndromu poruchy zpětného vstřebávání sodíku z moči antidiuretickým hormonem.

Hydrostatický edém je zapříčiněn vysokým transkapilárním tlakem při arteriální hypertenzi.

V 90. letech 20. století vznikl nový pojem a to „sekundární mozkový infarkt“ je to označení pro v časové linii po mozkovém úrazu vzájemně se překrývající jednotlivé druhy edémů, respektive sekundární poškození mozku mající za následek druhotnou mozkovou dysfunkci se sympatickou převahou.

Na sekundárním mozkovém infarktu se podílejí:

- Zvýšený intrakraniální tlak zejména v ischemizujícím pásu kdy je ICP nad 20 mmHg a MAP pod 80 mmHg.
- Místní ischemizace vlivem mozkové herniace nebo porušené zásobovací cévy.
- Ovlivněná řídicí centra vitálních funkcí.
- Toxické látky vznikající při primárním infarktu (histamin, bradykinin, interleukiny, excitační aminokyseliny, aj.). (Ashley, 2010), (Bydžovský, 2008), (Pokorný, 2004)

2.3.3 Shrnutí klinického obrazu

Lze tedy říci, že klinicky je u kraniocerebrálního poranění možné zevní poranění měkkých tkání a kostí s možným výhřezem intrakraniálního obsahu a rozsáhlým krvácením. Pokud poranění není otevřené, mluví pro KCP hematomy kdekoliv na obličejové i vlasové části hlavy, porušená celistvost kostí, nebo jejich patologické postavení nebo zakřivení (zlomenina ping - pongového míčku). Subjektivně pacient udává bolest hlavy, nauzeu, možné i zvracení, nepamatuje si na zranění. Při vážnějším poranění může být alterované vědomí. KCP se všeobecně dělí podle stavu vědomí, demonstrovaném na GCS (viz příloha 1), na lehké poranění (GCS 15 - 12 bodů), středně těžké (GCS 12 - 8 bodů), těžké poranění (GCS pod 8 bodů). Další známka patologického stavu mozku je reakce zornic, anizokorie, snížená reakce na osvit, mióza při dráždění n. oculomotorius a mydriáza při jeho lézi nebo jako příznak mozkové smrti. Stěžejní je celkové neurologické vyšetření. (Ashley, 2010), (Fedor, 2006),

2.4 Fyzikální vyšetření v přednemocniční neodkladné péči

V přednemocniční neodkladné péči je nejdůležitější část diagnostiky stavu pacienta odebrání anamnézy. Anamnestické údaje nám nastíní příčinu, průběh a možné následky nehody nebo poranění. Pro záchranáře je důležité prozkoumat okolní terén, aby odhadl situaci, která se mohla udát. Tak si i bez očitých svědků může udělat pracovní závěr. V případě, že jsou na místě nehody jiní lidé, je dobré, aby celou situaci popsali, nejlépe je odvést někam stranou a dát jim čas, to ovšem lze jen při dostatečném množství záchranářů.

Průběh nehody je ta lehčí část anamnézy. Jak při automobilové nehodě, tak při pádech nebo jiných etiologiích je důležité zjistit, zda zde není jiná skrytá příčina. To znamená snažit se přijít na to, co způsobilo daný případ. Skrytou příčinou myslíme většinou interní akutní onemocnění, např. akutní infarkt myokardu, cévní mozková příhoda, hypoglykémie.

Při poranění těla od krční páteře výš, předpokládáme její poranění. Poté pátráme po životních funkcích, kontrolujeme stav vědomí, dechu a srdeční činnosti. Při kardiopulmonální kompenzaci začínáme s vyšetřením „od hlavy k patě“. Pátráme po klinických příznacích poranění. Na hlavě jsou to tedy rány, pohmožděniny, vpáčeniny kostí, stav zornic a patologické výtoky z dutin. Na krku pátráme po deviaci

trachey a náplni krčních žil. Kontrolujeme celistvost a symetrii hrudníku, patologii horních končetin (celistvost, pohmoždění, barvu, prokrvení), úroveň dutiny břišní. Břicho vyšetříme poklepem a pohmatem, pátráme hlavně po hmatatelných rezistencích, či bolestivosti. Dále vyšetříme pánev, zda je celistvá a nebolestivá. Stejně jako horní končetiny vyšetříme i končetiny dolní. Nakonec bychom měli vyšetřit i záda, to však při kraniálních poraněních děláme velice citlivě a jen do nezbytné míry, větší vyšetření by mělo být odůvodněné.

Při vyšetření traumatizovaného pacienta bychom měli trvale monitorovat jeho životní funkce alespoň v přednemocniční péči dostupnými prostředky. Monitorujeme tedy srdeční akci pomocí čtyřsvodového EKG, intermitentně měříme krevní tlak a sledujeme saturaci periferní krve kyslíkem pomocí pulzního oxymetru. Dále několikrát během přednemocniční péče zkontrolovat stav zornic a vědomí. (Dobiáš, 2007), (Fedor, 2002), (Fedor, 2006)

2.5 Zajištění pacienta v přednemocniční neodkladné péči

Při zajišťování dítěte s úrazem hlavy je třeba myslet na možný rozvoj sekundárního poranění a na brzkou potřebu jednak intenzivní neurologické monitorace, jednak na možnost potřeby neurochirurgického ošetření. Proto je důležité dodržet „zlatou hodinu“ tzn. dopravit pacienta do hodiny od poranění na specializované oddělení s možností CT, MR a neurochirurgické intervence.

Po zhodnocení stavu tedy stavíme velká krvácení a kryjeme možné otevřené poranění kalvy, nasadíme krční límec pro případ poranění krční páteře. Zajistíme přístup do krevního řečiště. Pacienti s GCS ≤ 8 nebo při kombinovaném vícečetném poranění jsou indikováni k hluboké analgosedaci endotracheální intubaci a UPV. U kraniocerebrálních poranění je přínosné používat barbiturátová anestetika (thiopentalum), která snižují ICP. Kontraindikovaná jsou disociativní anestetika, u kterých je možnost zvýšení nitrolebního tlaku. (Dobiáš, 2007), (Pokorný, 2004)

Při endotracheální intubaci zvolíme endotracheální kanylu s co nejširším průsvitem, velikost vybíráme vzorcem pro určování velikosti ETK ($16 + \text{věk v letech}$) : 4 nebo si můžeme pomoci pomůckou, zvolit kanylu o šíři malíčku ruky. Dále analgosedujeme dítě nejlépe midazolamem v dávce 0,1 - 0,3 mg/kg a sufentanilem 0,25 - 0,5 $\mu\text{g/kg}$ nebo fentanylem 2 - 4 $\mu\text{g/kg}$, pro intubaci používáme thiopentalum a suxamethonium. Kvůli nežádoucím účinkům suxamethonia, mezi které patří např.

fascikulace vznikající při depolarizaci nervosvalové ploténky, nebo maligní hypertermie a bradykardie, které byly popsány při užití v pediatrické péči, se mu snažíme v těchto případech vyhýbat. Proto se používají nedepolarizující myorelaxantia jako pancuronium, pipecuronium, vekuronium, atrakurium nebo cisatracurium.

Dle naměřených hodnot systémového krevního tlaku doplňujeme krevní ztráty krystaloidními i koloidními roztoky, při velkých krevních ztrátách se šokovými projevy (hypotenze, bradykardie) se doporučuje během první hodiny u dětí až 60 ml/kg infúze během první hodiny a dalších 120 ml/kg během dalších 6 hodin. Výhodou je podání hypertonických roztoků nebo plasmaexpandérů, které díky osmotickému gradientu natáhnou tekutinu z extravazálního prostoru (snižují otok) a zvětší vazální náplň (zvyšují krevní tlak a tím i perfuzní tlak mozku). Co nejdříve po úrazu podáváme dávku kortikoidů, které snižují reakci mozkové tkáně (stabilizují buněčnou membránu) na inzult a tím zabraňují edému mozku. Doporučené dávkování je 1 mg/kg dexametasonu nebo 30 mg/kg metylprednisolonu. (Dobiáš, 2007), (Pokorný, 2004)

Transport provádíme pokud možno se zvýšenou polohou hlavy o 30 °, ve vakuové matraci, při kontinuální monitoraci životních funkcí, tzn. EKG křivky, AS, SpO₂, TK, TT a kontrole výtoků z dutin a stavu zornic. Během transportu je dobré dítě myorelaxovat, což zamezí možným křečovým stavům, které by mohly zvýšit ICP, a nevyžádané extubaci pacienta. V přednemocniční péči se nedoporučuje podávání osmotických diuretik (20 % mannitol). Pouze při zjevných známkách intrakraniální hypertenze. (Dobiáš, 2007), (Pokorný, 2004)

Po mozkovém poranění dochází k porušení mozkové cévní autoregulace. Nastává snížení průtoku krve a následná ischemie tu vystřídá tkáňová hyperemie, vazodilatace a edém mozku. Při mozkové kontuzi vzniká postižení buněčné membrány, která uvolní produkty buněčných metabolitů a enzymů. Ty svým působením provokují další metabolické změny. Porušená autoregulace ischemií a metabolickými změnami vytváří bludný kruh, kdy zvýšení ICP vede reflexně ke zvýšení systémového tlaku a tím i ke zvýšení mozkového krevního proudu a náplně cerebrálních arterií. Zvětšený objem krve způsobuje zvýšení ICP. Které již vede ke snížení průtoku krve a tím prohlubuje ischemii. Základ úspěšné terapie je včasná a účinná resuscitace v přednemocniční péči a rychlý transport na nejbližší resuscitační pracoviště.

Pacient by měl mít při příjezdu do nemocnice krevní tlak odpovídající fyziologii jeho věku a fyziologické hodnoty PaO₂ a PaCO₂, glykémie a tělesné teploty. (Novák, 2008)

2.6 Zajištění a monitorace pacienta na intenzivním lůžku

Po příjmu na specializované pracoviště je pacient zajištěn komplexní monitorací životních funkcí, tak aby byla možná okamžitá odpověď zdravotnického personálu na jakoukoliv nestabilitu. Jako první se zavádí neinvazivní monitorace EKG křivky, monitorace saturace periferní krve pulzním oxymetrem, krevní tlak je měřen neinvazivně obturační manžetou a kontinuálně měříme i tělesnou teplotu. Pokud je pacient oběhově stabilní, lékař se rozhodne, zda se provede první invazivní zajištění nebo potřebné zobrazovací vyšetření.

Pacient je neustále udržován v poloze se zvýšenou horní polovinou těla, tak aby žilní systém účinně drenážoval mozkovou tkáň a nedocházelo k otoku z venostázy. Některá pracoviště provádějí u kraniocerebrálních poranění terapeutickou mírnou hypotermii těla na 34 - 35 °C. Provádějí se studie o benefitech tohoto postupu u dětí, zatímco u dospělých pacientů je tento způsob již zaběhlý.

Standardizovaný postup je i hyperventilace pacienta pro udržování hypokapnie, ta způsobuje vazokonstrikci cév a tím pomáhá udržovat nižší ICP. Při vazokonstrikci se sníží aktuální podíl krve v kraniální dutině. Také to napomáhá zadržovat tekutinu před únikem do extravazálního prostoru. Pro monitoraci hyperventilace se používá kapnometrie vydechovaného vzduchu v uzavřeném dýchacím systému a rozbor krevních plynů pacienta.

Ve většině případů je pacient po prvotním zajištění a kardiopulmonální kompenzaci odeslán na zobrazovací vyšetření. V této fázi je efektivnější CT vyšetření kvůli jeho rychlosti oproti MR. Magnetická rezonance se provádí až v dalších dnech, jelikož na ní je možné rozeznat tkáňové změny při difuzním axonálním postižení a to v této fázi ještě není rozpoznatelné. Po CT vyšetření se rozhoduje intenzivista (lékař pracující v intenzivní medicíně) s neurochirurgem o nutnosti urgentní chirurgické intervence - plastika impresivní zlomeniny lebky, řešení primárního poškození mozku, zástava intrakraniálního krvácení nebo dekompresní kraniektomie při mozkovém edému. (Fedor, 2006), (Novák, 2008), (Zeman, 2004)

V případě takto časného chirurgického zákroku si anesteziolog invazivně zajistí pacienta na operačním sále. To znamená, že zavede invazivní monitoraci arteriálního tlaku kanylací jedné z možných arterií: a.radialis, brachialis, femoralis a centrální žilní katetr s monitorací centrálního venózního tlaku pro kontrolu hydratace a stavu cirkulujícího objemu. Další indikace zajištění CŽK kromě monitorace CVP jsou: aplikace katecholaminů pro oběhovou podporu, podávání koncentrovaných roztoků a parenterální výživy, potřeba masivní volumoterapie. U neurochirurgických operací jsou i další indikace pro CŽK a to podávání vazoaktivních látek indukujících hypotenzi pro zamezení velkým krevním ztrátám při otevření uzavřeného nitrolebního prostoru s poškozenými arteriemi a venózními splavy. Při výkonu může žilní splav nasát vzduch z okolí a vzniká vzduchová embolizace, tento vzduch je možné pomocí CŽK odsát a minimalizovat tak následky embolie. Možnosti cest zavedení CŽK jsou: v. jugularis interna, subclavicularis a femoralis.

Sestra zavádí permanentní močový katetr pro měření hodinové diurézy a nazogastrickou sondu. Neurochirurg obvykle během výkonu zavede čidlo pro pooperační monitoraci intrakraniálního tlaku. Pokud by pacient nebyl ihned indikován k chirurgickému zákroku, toto zajištění by probíhalo na oddělení intenzivní a resuscitační péče.

V případě, že i přes antiedematózní terapii stoupá ICP, je možnost zavést katetr pro monitoraci jugulární oxymetrie. Speciální katetr (šíře 4Fr, pediatrický 25 mm) se zavádí retrográdně do jugulárního bulbu cestou v. jugularis interna. Jugulární oxymetrie nám dává informace o rovnováze mozkové perfúze a metabolických nároků mozkové tkáně. Speciální katetr je zaveden do v. jugularis interna, kde měří saturaci kyslíkem. Při současně známé saturaci arteriální krve, můžeme zjistit úroveň extrakce kyslíku mozkem. Normální hodnoty SjO_2 se pohybují v mezi 60 - 80 %. Katetr je možné i využít k porovnání hladiny laktátu v systémové krvi a jugulární krvi a tím monitorovat metabolismus mozku.

Při příjmu provedeme kompletní laboratorní vyšetření krve a dále pak:

- Po 6 hodinách - analýzu krevních plynů dle Astrupa, ABR, Na, K, CL, glykémii a osmolaritu pomocí automatického analyzátoru.
- Po 12 hodinách - KO, odpady iontů, urea v moči
- Denně - hemokoagulaci, kreatinin, albumin

(Fedor, 2006), (Novák, 2008)

2.7 Léčba

„Cílem léčby je:

- *zabránit vzniku sekundárních mozkových lézí*
- *včasně diagnostikovat jejich rozvoj*
- *neodkladně léčit sekundární mozkové léze s cílem redukovat jejich rozsah na úroveň léze primární“ (Novák, 2008, str. 358)*

Při managementu řešení KCP je kladen důraz na rychlou a správnou diagnostiku, adekvátní zajištění na intenzivním lůžku a na včasné a správně indikovanou operační, či konzervativní léčbu. To je nezbytné pro minimalizaci trvalých následků či odvrácení smrti pacienta.

Prioritou je zachování dostačující ventilace, adekvátního systémového tlaku pro zachování perfúze. Hypoxie, hypoventilace s hyperkapnie a hypotenze přispívají k rozvoji intrakraniální hypertenze. (Fedor, 2006),

2.7.1 Konzervativní léčba

Pokud není pacient indikován k chirurgickému zákroku, to znamená, že má ICP do 20 mmHg, na CT vyšetření nebyla objevena žádná krvácení a zlomenina nepotřebuje chirurgickou intervenci nebo je pacient již po operaci, aplikuje se konzervativní terapie nitrolební hypertenze.

U infuzní terapie platí, že podáváme nejmenší množství potřebné k udržení dostačujících hodnot MAP. Podávají se izotonické a zkoušejí hypertonické roztoky.

Standardním a nejjednodušším zákrokem proti elevaci nitrolebnímu tlaku je zvýšení polohy hlavy a trupu o 30 ° proti podložce. Zvýší se tím venózní návrat, sníží se riziko venostázy a dojde k depresi ICP a nárůstu CPP. Diskutabilní je toto opatření při poranění páteře. (Novák, 2008)

Dalším biofyzikálním opatřením je udržování tělesné teploty. Zvýšená teplota těla způsobuje nárůst metabolických nároků mozkové tkáně, tím se zvýší CBF a CBV. To samozřejmě vede k nárůstu ICP a to může naopak snížit kapilární distribuci do mozkových buněk. Kromě toho při vyšší metabolické potřebě a nižší suplementaci dochází k rychlejší tvorbě ischemických změn. (Novák, 2008)

Indukování řízené terapeutické hypotermie je ovšem kontroverzní téma. Při nižších teplotách se inhibuje činnost neutrofilů a tím je zvýšené riziko infekce.

Na druhou stranu snížení teploty na 34 °C vede k poklesu ICP až o 40 %. Stejně jako hypertermie zvyšuje metabolické nároky a tím objem potřebné krve, hypotermie tuto potřebu snižuje a tak snižuje CBF a CBV, navíc působí na stabilizaci buněčných membrán a tím snižuje intracelulární edém. Kvůli jejím benefitům a zatěžujícím okolnostem se řízená hypotermie používá pouze při vyčerpání ostatní terapie. (Novák, 2008)

Hyperventilace způsobuje vazokonstrikci mozkových cév a tím snižuje CBV a ICP. Rizikem je nebezpečí ischemizace mozku nadměrnou vazokonstrikcí. (Novák, 2008)

Z farmakologické léčby začneme u profylaxe tlakového nárůstu. Tím myslíme antikonzulzivní terapii a analgosedaci.

Křeče zvyšují napětí svalů, ty působí proti okcipitálnímu otvoru a mechanicky zvětšují tlak. Navíc se při konvulzích zvyšuje mozkový metabolismus, který potencuje potřebu kyslíku a tím CBF. To může vést k značnému zvýšení ICP. Indikovány jsou preparáty jako diazepam, clonazepam (0,2 mg/kg) nebo fenobarbital (2 - 3 mg/kg).

Pro udržení klidu pacienta a zabránění bolestivým projevům, které také zvyšují ICP. Podáváme analgosedaci kombinací opiátu (sufentanil 0, 1 - 0, 5 µg/kg/hod v kontinuální infúzi) a benzodiazepinu (midazolamum 0, 05 - 0,1 µg/kg/hod v kontinuální infúzi). (Novák, 2008)

Hyperosmolární terapie pomocí mannitolu nebo 10 % NaCl vytváří osmotický gradient pro pohyb vody z tkáně mozku do intravazálního prostoru. U mannitol tento efekt nastává pomalu a přetrvává po dobu až 6 hodin. Mannitol navíc zlepšuje rheologické funkce krve a vyvolává reflexní vazokonstrikci, snižuje tvorbu mozkomíšního moku a působí jako zametač kyslíkových radikálů. Podávají se dávky 0, 25 - 0,5g/kg 1x za 6 hodin. Při poruše hematoencefalické bariéry může dojít k jeho proniknutí do cerebrálního intersticia a tím k zhoršení edému. Při vysoké sérové osmolaritě (>320 mmol/l) může vyvolat akutní tubulární nekrózu a selhání ledvin. Bez znalosti ICP proto není doporučováno jeho podání. (Novák, 2008)

10 % NaCl je alternativou mannitolu v pediatrii. Podává se jeho nejnižší množství k udržení uspokojivého ICP. Dávkování je 0, 1 - 1 ml/kg/hod. Dětské pacienty jsou při podávání 10 % NaCl schopni tolerovat vysoké hodnoty osmolarity séra (365 mmol/l). Je možné ho kombinovat s manitolem.

Také furosemidum snižuje ICP zvýšením výdeje vody v distálních tubulech.

Kortikosteroidy jsou postupem lege artis při poranění míchy, kde zabraňují otoku a uskřinutí. Pro mozkovou tkáň nebyl tento jev dokázán a podle nových studií se skupiny dětí, které dostávaly, nebo nedostávaly kortikosteroidy, od sebe nelišily v počtu přeživších. Je prokázán jejich antiedematózní účinek při mozkových nádorech a abscesech. (Novák, 2008)

Barbituráty snižují spotřebu kyslíku mozkem a také působí vazokonstrikčně na cévy, tím snižuje CBV a ICP. Mají nežádoucí kardiodepresivní účinky, proto pacienti léčení barbituráty potřebují tekutinovou a inotropní podporu oběhu. Nezbytná je hemodynamická monitorace. Nejčastěji se používá bolusové podávání thiopentalu (5 mg na dávku) před očekávaným zvýšením ICP, např. při odsávání z trachey, manipulaci. U dospělých se používá tzv. thiopentalové koma, je to kontinuální podávání thiopentalu, u dětí se však nepoužívá. (Novák, 2008)

2.7.2 Chirurgická léčba

Pacienti s těžkým poraněním hlavy, jako jsou: tříštivá zlomenina kalvy s penetrací do mozkové tkáně, akutní epidurální, subdurální, subarachnoideální nebo intracerebrální hematoma, proniknutí cizího tělesa do nitrolebního prostoru, primární rozsáhlá kontuze nebo sekundární edém mozku, jsou indikováni k neurochirurgickému zákroku.

Lékař při takovém zákroku obnažuje mozek pomocí kraniotomie. Podle lokalizace části mozku, kde je nutný zákrok se pacient před operací nepolohuje do polohy vleže nebo vsedě, hlava musí být přesně a pevně zafixována. Špatná poloha nebo fixace hlavy může vést k perioperačním komplikacím. (Sameš, 2005), (Zeman, 2004)

Pacient je ohrožen infekcí mozku nebo mozkových blan, proto je operace prováděna za přísně sterilních podmínek. Další riziko je krvácení a při narušení velké cévy vzduchová embolie. Toto riziko vzniká hlavně při operacích, kdy je pacient uložen v poloze vsedě.

Dekompresní kraniektomie je metoda snížení nitrolebního tlaku při závažných jiným způsobem neovlivitelných nitrolebních hypertenzích. Kdy operátor odstraní část lebeční klenby tak, aby narůstající objem mozku neutlačoval okolní tkáň. Provádí se dočasné odstranění části, poloviny nebo celé klenby. Kost se skládá za přísných podmínek v mrazicím boxu. Nad obnaženým mozkem se suturou zacelí tvrdá plena

mozková a kůže. Po opadnutí otoku mozkové tkáně se kost implantuje zpět. Při ztrátových poraněních kosti se kost nahrazuje umělým štěpem.

2.8 Prevence úrazů hlavy

Všeobecně nejlepší prevence úrazů je být zodpovědný a chovat se svědomitě jak k sobě tak k ostatním lidem. Při řízení motorového vozidla je to otázka několika vteřin nepozornosti. Je důležité se chránit ochrannými prostředky, v autě jsou to bezpečnostní pásy, pro děti autosedačky. V automobilu ale bohužel ani tato opatření nejsou zárukou bezpečnosti. Zatímco při sportu použití osobních ochranných pomůcek znamená významný rozdíl mezi vážným zraněním a nehodou se „škrábanci“. Proto se doporučuje užívat cyklistické, lyžařské i helmy na in - line bruslení. Při adrenalinových sportech je nutností se navíc chránit chrániči kloubů a hlavně chráničem páteře.

U batolat a menších dětí dochází k poranění střížnými silami při hře s rodiči. Rodiče si někdy neuvědomují, že hlava dítěte je pořád hodně velká v poměru k tělu a mnohdy nejsou krční svaly dostatečně silné, aby unesly její váhu při rychlých změnách pohybu. K poranění dochází hlavně při „nadhazování“ dítěte do vzduchu, nebo různém točení s ním. Děti mají tento styl hraní velmi rády a rodiče nevědí že tím mohou svému dítěti vážně ublížit.

3 Praktická část

3.1 Kasuistika č. 1

3.1.1 Dle záznamové karty záchranné služby:

Časová posloupnost výjezdu

Hlášení události pro posádku:	12:10
Výjezd posádky ze základny:	12:11
Příjezd na místo události:	12:36
Odjezd z místa události:	13:09
Předání pacienta:	13:40

· Osobní údaje

Pacient ženského pohlaví, 34 kg, Rok narození 2004

· Alergická anamnéza

Negativní

· Farmakologická anamnéza

Negativní

· Osobní anamnéza

S ničím se neléčí

· Nynější onemocnění

Pacientka účastníkem dopravní nehody osobního automobilu s nákladním automobilem. Spolujezdec v dětské autosedačce. Při příjezdu somnolentní GCS 9, krvácející rána na levé straně. Zhmoždění hrudníku.

· Status praesens

Oběh stabilní, ventilačně insuficientní, somnolentní

Hlava: Normocefalická, tržná rána 10cm na levé straně, susp. impresivní zlomenina, zornice mydriatické, izokorické, reagující na osvit, uši a nos bez sekrece.

Krk: Bez traumatu, náplň krčních žil v normě.

Hrudník: Celistvý, skelet pevný, zhmožděnina od bezpečnostního pásu, AS pravidelná, dýchání povrchové, symetrické.

Břícho: V niveau, bez peritoneálního dráždění, pánev pevná.

Končetiny: pouze menší exkoriace.

· *Terapie*

Nasazení krčního límce, intra oseální vstup, Hartman 1/1 500ml i. v., vyproštění z vozidla, OTI č. 6, UPV, midazolamum 10mg i. v., fentanil 100 mg i. v., pipecuronium 2 mg i. v.

· *Diagnóza*

úraz hlavy, dopravní nehoda

· Fyziologické hodnoty

NACA III, GCS 9 - 7 - 3 (sedace), TK 120/60 (při předání 100/60), HR 110/min, SpO₂ 95% - 99%, dýchání alveolární, zornice reagující na osvit, mydriatické, sinusový srdeční rytmus, transport bez komplikací

3.1.2 Ošetřovatelské diagnózy z přednemocniční péče

Diagnóza č. 1

Riziko míšňí léze při podezření na poranění krční páteře

cíl: Nedojde k míšňí lézi.

realizace:

- při prvním kontaktu manuálně fixujeme krční páteř v ose těla a v mírném tahu
- polohovatelný límec nastavíme podle krku pacientky
- nasadíme krční límec za neustálé manuální fixace
- při vyproštění z vozidla používáme páteřní desku
- při transportu pacientku fixujeme celotělovou vakuovou matrací

hodnocení: Míšňí léze nezpůsobena, podezření na poranění krční páteře nepotvrzeno

Diagnóza č. 2

Riziko obstrukce dýchacích cest při zachovalé spontáňní ventilaci a poruše vědomí

cíl: nedojde k obstrukci dýchacích cest, bude zajišťena dostatečná ventilace

realizace:

- zajistíme dýchací cesty záklonem hlavy
- podáme O₂ pomocí samorozpínacího vaku a rezervoáru
- podáme analgosedaci a myorelaxaci dle ordinace lékaře
- použijeme Selicův hmat jako prevenci regurgitace žaludečního obsahu
- asistujeme lékaři při endotracheální intubaci
- během transportu kontrolujeme průchodnost dýchacích cest, popřípadě sterilně odsajeme sekret z dolních cest dýchacích

hodnocení:Nedošlo k obstrukci dýchacích cest, byly zajištěny dýchací cesty pomocí orotracheální intubace, byla zajištěna dostatečná ventilace pacientky

Diagnóza č. 3

Krvácení z otevřené rány na hlavě, riziko infekce při komunikaci vnitřních tkání s okolím.

cíl: Krvácení bude zastaveno, nedojde i infekci.

realizace:

- ránu kryjeme sterilním tlakovým obvazem
- při prosakování krve první vrstvou krytí, kryjeme vrstvou další
- okolí rány očistíme a desinfikujeme
- zvolíme zvýšenou polohu hlavy pro zlepšení žilního návratu a snížení krvácení

hodnocení:Nedošlo k obstrukci dýchacích cest, byly zajištěny dýchací cesty pomocí orotracheální intubace, byla zajištěna dostatečná ventilace pacientky

3.1.3 Nynější onemocnění

5. dubna 2012 byla na dětské anesteziologicko – resuscitační oddělení po dopravní nehodě transportována leteckou záchrannou službou osmiletá holčička, která seděla na zadním sedadle v autosedačce v osobním automobilu, do kterého z boku narazil nákladní automobil. Dle lékaře záchranné služby byla dívka po nárazu somnolentní, s krvácející ránou na hlavě a zhmožděním na těle od bezpečnostního pásu. Poté zhoršení hybnosti levé poloviny těla a prohlubování poruchy vědomí. Byla podána analgesedace (fentanil a midazolamum) a myorelaxace (pipecuronium) a klientka byla zaintubována. Krvácející rána na hlavě byla kryta tlakovým obvazem a krční páteř fixována límcem. Zornice byly izokorické, reagující na osvit.

Takto zajištěná byla pacientka předána na dětské resuscitační oddělení.

3.1.4 Příjem

Eutrofická pacientka, cca 35 kg. Nelze hodnotit vědomí pro farmakologický útlum. GCS 3. Zornice izokorické, reagující na osvit. Hlava: otevřená rána v temporální oblasti l. dex. Krk fixován krčním límcem, bez tracheální deviace. Dýchací cesty zajištěny orotracheální intubací. ETK č. 6 s obturační manžetou. Umělá plicní ventilace

přístrojem Oxylog 1000. Hrudník pevný s objektivním nálezem kontuze způsobené bezpečnostními pásy automobilu. Dýchání alveolární bilaterálně slyšitelné, bez vedlejších fenoménů. Oběhově stabilní, krevní tlak 100/60, srdeční akce 110/min. periferie prokrvená, kapilární návrat pozitivní. Břicho v niveau měkké, prohmatné bez hmatné rezistence. Pánev pevná bez viditelného poranění. Končetiny bez poranění. Tělesná teplota 36.0 °C

3.1.5 Anamnéza

RA: nevýznamná

OA: Prodělala běžné dětské infekční onemocnění, bez komplikací, vážněji nestonala, operace a úraz 0,

AA: peří, pyl

FA: perorální antihistaminikum

3.1.6 Průběh hospitalizace

Na dětském ARO byla připojena na konvenční ventilátor (APVsimv, FiO₂ 50%, 16' ŘD, PEEP 5 cm H₂O), zaveden permanentní močový katétr, kanylována a. radialis l. dex., zaveden CŽK do v. femoralis l. dex. a zrušen intra oseální přístup do cévního řečiště. Následovalo zahájení antiedematózní léčby manitolem (20 mg per dose) a analgosedace sufentanylem 15 µg / hod a midazolamem 3,5 mg / hod. Myorelaxace se podávala dle potřeby v bolusových dávkách cisatracurium 10 mg a midazolamem 10 mg. Ihned po zajištění byla odeslána na spirálové CT vyšetření. Zde konstatována impresivní tříštvivá fraktura lebky a epidurální hematom, po neurochirurgickém konziliu byla domluvena neurochirurgická operace, kde byla provedena extrakce úlomků kostí, dekompresní kraniektomie a bylo zavedeno parenchymové ICP čidlo a podkožní podtlaková drenáž. Během operace byl opakovaně hrazen oběh krevními deriváty, jinak byla pacientka oběhově kompenzovaná.

Po návratu na ARO byl intrakraniální tlak v hodnotách pod 20 mm Hg. Perfúzní tlak v mozku (CPP) dostatečný. Operační rána nekrvácela a Redonův drén odváděl menší množství krve.

Pokračovala antiedematózní terapie osmotickým diuretikem a kortikoidy. Byla nasazena inotropní podpora kvůli hypotenzím a snižujícím se CPP, po 7 dnech byla tlaková podpora vysazena. Dalších 5 dní po vysazení katecholaminů trpěla

na hypertenze, které se léčily vazodilatátory a diuretiky. Diuretika byla upravována podle bilance tekutin, vysazena byla až při ukončení intravenózní terapie.

ICP se drželo celou dobu pod 20 mm Hg bez ohledu na tlak krve, pouze s výkyvy při manipulaci. Měření ICP bylo zrušeno 11. den.

Podkožní drenáž již druhý den přestávala odvádět, čtvrtý den neodvedla nic a pátý den byl drén vytažen.

Operační rána z počátku nekrotizovala, díky ztrátovému poranění kůže a obtížné sutuře kůže zbývající, rána byla pravidelně převazována a ošetřována přípravkem Flaminal Forte. Rána přestala nekrotizovat a vytvořil se suchý strup, poté již probíhalo hojení „per primam“.

Do 20. dne měla pacientka centrální febrilie nereagující na farmakologické intervence ani na fyziologické chlazení, několikrát byla změněna antibiotika. Teplota se po uplynutí této doby navrátila k normálu.

Na umělé plicní ventilaci byla pacientka osmnáct dní a po snížení analgosedace byla úspěšně převedena na spontánní ventilaci.

Z počátku hospitalizace se z neurologického hlediska zdálo vše na dobré cestě, klientka při ústupu myorelaxace plnila jednoduché pokyny, jako je vypláznutí jazyka a otevření očí, ale po delší době se stav zhoršil. Začaly se projevovat svalové záškuby až křeče a tremor celého těla, jevila velký motorický neklid hlavně při vigilizaci po bolusovém podávání myorelaxace. Po neurologickém konziliu byla nasazena antiepileptika. Tyto potíže začaly postupem času odeznívat. A při extubaci klientky se již skoro nevyskytovaly.

Dvacátý den klientka začíná opět reagovat na podněty a v některých případech i navazuje neverbální komunikaci. Hybnost pravé strany těla se zdá být neporušená a levá strana je zatím méně pohyblivá. To se v průběhu dalších dní ještě zlepšovalo. Ke konci hospitalizace na resuscitačním oddělení byla pacientka schopná verbálně komunikovat v základních potřebách

Po celou tuto dobu byla podávána parenterální výživa vaky all-in-one doplňovaná a následně zastoupená enterální stravou do nasogastrické sondy. Třetí den po extubaci byl zrušen centrální žilní katetr a tím i zastavena jak analgosedace tak i parenterální výživa.

3.1.7 Ošetrovatelský proces 1. den hospitalizace

Ošetrovatelská anamnéza

Osmiletá dívka po kraniocerebrálním poranění, po dekompresní kraniektomii, hlava v obvazech, minimální krvácení, s celkovým invazivním zajištěním, včetně intrakraniálního čidla, oběhově nestabilní na inotropní podpoře, subfebrilní, UPV, PMK, NGS - netráví, stolice neodchází, bez dekubitů, rodiče dochází, mají zájem, v péči o dítě pomáhají.

Diagnóza č. 1

Riziko omezení průchodnosti dýchacích cest z důvodu poruchy spontánních obranných funkcí

cíl: Efektivní průchodnost dýchacích cest zachována, kvalita UPV zachována

realizace:

- odsáváme z dýchacích cest dle potřeby uzavřeným odsávacím systémem
- kontrolujeme účinnost mikronebulizace
- kontrolujeme zvlhčování a ohřívání vdechované směsi
- udržujeme zvýšenou horní polovinu těla jako prevence komplikací UPV

hodnocení: Průchodnost dýchacích cest byla udržena.

Diagnóza č. 2

Riziko vzniku infekce v souvislosti s invazivním zajištěním klientky a operační ránou.

cíl: Nedojde k infekčním komplikacím, riziko vzniku je minimalizováno.

realizace:

- kontrolujeme stav okolí invazivních vstupů a operační rány
- převazujeme dle standardů, potřeby
- dodržujeme aseptické postupy při manipulaci
- sledujeme funkčnost, průchodnost katetrů
- dodržujeme gravitační spád sběrného systému PMK
- kontrolujeme charakter odváděné moči z PMK
- informujeme návštěvy o riziku vzniku a způsobech prevence

hodnocení: U invazivních vstupů nedošlo k žádnému projevu infekce. Operační rána se dále hojí a zaceluje.

Diagnóza č. 3

Riziko poruchy integrity kůže, sliznice z důvodu imobility

cíl: Nedojde k tvorbě dekubitů, riziko bude minimalizováno

realizace:

- polohujeme pacienta, dle možností snížených díky potřebě elevace horní poloviny těla a oběhové nestabilnosti
- promazáváme pokožku, predilekční místa i vícekrát za směnu
- á 12 hodin hodnotíme stav kůže, sliznice dle Norton score
- á 8 hodin provádíme hygienu DÚ

hodnocení: Integrita pokožky byla zachována a neporušena

Diagnóza č. 4

Změna tělesné teploty - subfebrilie

cíl: Udržíme tělesnou teplotu ve fyziologické normě, teplota se nebude nadále zvyšovat

realizace:

- měříme kontinuálně tělesnou teplotu
- nevystavujeme pacienta rychlým teplotním vlivům
- používáme prostředky k fyzikálnímu chlazení
- sledujeme pocení pacienta a jiné ztráty tekutin
- aplikujeme antipyretika dle ordinace lékaře

hodnocení: Tělesnou teplotu se nám podařilo snížit na fyziologickou mez.

Diagnóza č. 5

Snížená adaptabilita nitrolebního prostoru, riziko nárůstu ICP

cíl: ICP bude minimalizováno, nedojde k nárůstu

realizace:

- kontinuálně sledujeme měřenou hodnotu ICP
- udržujeme pacientku v umělém spánku podáváním sedativ, analgetik a anestetik dle ordinace lékaře
- před manipulací s pacientkou či odsávání z trachey provedeme bolusové podání sedace a myorelaxace dle ordinace lékaře
- udržujeme fyziologickou tělesnou teplotu, pomocí antipyretik a fyzikálního chlazení dle ordinace lékaře
- zajistíme zvýšenou polohu hlavy o 30 °
- minimalizujeme rušivé podněty-rychlé změny osvětlení, nadměrný hluk

hodnocení: ICP se podařilo udržet ve fyziologických hodnotách.

3.1.8 Závěr kasuistiky

Klientčin stav se nadále, i přes počáteční nepříznivou prognózu, zlepšuje. Každým dnem jsou vidět pokroky v motorice a schopnosti se verbálně i neverbálně vyjadřovat.

Klientka byla po několika dalších dnech přeložena na neurologické oddělení. Byla již částečně a s dopomocí schopná vykonávat jednoduché úkony jako je čištění zubů a přijímání potravy. Stále přetrvávala motorická porucha řeči. A dívka byla občas agitovaná až agresivní a to hlavně díky pomalým pokrokům, které dělala.

Její stav byl stabilizovaný a při poranění, které prodělala uspokojivý. Nejspíše bude ještě potřeba spousta práce a trpělivosti její i rodičů při rehabilitaci a i přesto nemusí být zcela bez deficitu. Ale při troše snahy a odhodlání bude schopná prožít kvalitní život.

3.2 Kasuistika č. 2

3.2.1 Dle záznamové karty záchranné služby:

· Časová posloupnost výjezdu

Hlášení události pro posádku: 17:22

Výjezd posádky ze základny: 17:24

Příjezd na místo události: 17:36

Odjezd z místa události: 18:12

Předání pacienta: 18:22

· *Osobní údaje*

Pacient mužského pohlaví, 14 let, 70 kg

Alergická anamnéza

Negativní

Farmakologická anamnéza

Negativní

Osobní anamnéza

S ničím se neléčí

Nynější onemocnění

Pacient při hře s kamarády spadl z 8 - 10 metů do kolejiště

·*Status præsens*

Hlava: Normocefalická, hematom v okcipitální krajině, zornice

foto ++, izokorické, uši a nos bez sekrece, dutina ústní spodní rovnátka

Krk: Bez zjevného traumatu, náplň krčních žil v normě.

Hrudník: Celistvý, skelet pevný, AS pravidelná, dýchání sklípkové, symetrické.

Břicho: V niveau, bez peritoneálního dráždění, pánev pevná, bolestivá

Končetiny: exkoriace vícečetné, otok levého kotníku, jinak bez patologického nálezu

Terapie

Nasazení krčního límce, 2x PŽK, Ringerův roztok 1/1 500ml i. v., OTI – č. 7,5

hloubka zavedení 19 cm. Midazolam frakcionovaně 20 mg i. v., Fentanil 100 mg i. v., Vecuronium 4 mg i. v., Succinylcholinjodid 80 mg i. v.

Diagnóza:

pád z výše, úraz hlavy, susp. poranění pánve

Fyziologické hodnoty

NACA III, GCS 15-3 (sedace), TK 160/90 torrů HR 90/min,

SpO₂ 97%-99%, dýchání alveolární, ETK 7,5 -UPV, zornice reagující na osvit, sinusový srdeční rytmus

-Transport bez komplikací ve vakuové matraci, pánevní pás, fyziologické funkce stabilní – beze změny

3.2.2 Ošetřovatelské diagnózy z přednemocniční péče

Diagnóza č. 1

Riziko míšní léze při podezření na poranění krční páteře

cíl: nedojde k míšní lézi

realizace:

- při prvním kontaktu manuálně fixujeme krční páteř v ose těla a v mírném tahu
- polohovatelný límec nastavíme podle krku pacienta
- nasadíme krční límec za neustálé manuální fixace
- při transportu pacienta fixujeme celotělovou vakuovou matrací

hodnocení: Míšní léze nezpůsobena, podezření na poranění krční páteře nepotvrzeno

Diagnóza č. 2

Riziko obstrukce dýchacích cest při zachovalé spontánní ventilaci a poruše vědomí

cíl: nedojde k obstrukci dýchacích cest, bude zajištěna dostatečná ventilace

realizace:

- zajistíme dýchací cesty záklonem hlavy
- podáme O₂ pomocí samorozpínacího vaku a rezervoáru
- podáme analgosedaci a myorelaxaci dle ordinace lékaře
- použijeme Selicův hmat jako prevenci regurgitace žaludečního obsahu
- asistujeme lékaři při endotracheální intubaci
- během transportu kontrolujeme průchodnost dýchacích cest, popřípadě sterilně odsajeme sekret z dolních cest dýchacích

hodnocení: Nedošlo k obstrukci dýchacích cest, byly zajištěny dýchací cesty pomocí orotracheální intubace, byla zajištěna dostatečná ventilace pacienta.

Diagnóza č. 3

Riziko vnitřního krvácení při podezření na frakturu pánve. Riziko oběhové dekompenzace z důvodu možné krevní ztráty.

cíl: nedojde k rozvoji krvácení, krvácení bude zastaveno

realizace:

- manipulujeme s pacientem šetrně, v ose a za pomoci více lidí pro zajištění maximálního komfortu
- pánev fixujeme pánevním pásem určeným pro tyto případy
- fixujeme celé tělo ve vakuové matraci
- při transportu kontinuálně monitorujeme AS, TK a SpO₂
- pozorujeme okolí pánve pro včasnou detekci vznikajícího hematomu
- podáme náhradu tekutin v podobě krystaloidních roztoků
- v případě oběhové dekompenzace konzultujeme s lékařem podání koloidních roztoků či farmakologické terapie

hodnocení: Nedošlo k rozvoji krvácení. Nedošlo k oběhové dekompenzaci.

3.2.3 Nynější onemocnění

Čtrnáctiletý chlapec při hře s kamarády náhodně spadl z výše 8 - 10 m z mostu do kolejiště. ZZS byla přivolána okamžitě po úraze a na místo dorazila během 12 minut. Po příjezdu rychlé lékařské pomoci na místo chlapec komunikoval. GCS 15. Na hlavě v okcipitální krajině měl hematom, udával bolest v oblasti pánve. Lékař záchranné

služby provedl intubaci. K farmakologickému úvodu byl podán succinylcholinjodid, fentanil a midazolam. Byly zajištěny dýchací cesty endotracheální intubací a na UPV byl zajištěn transport vozem RZP s lékařem na dětské resuscitační oddělení. Během transportu byl při odeznění farmakologického útlumu pacient znovu sedován midazolamem 10 mg a relaxován vecuroniem 4 mg. Dále transport proběhl bez komplikací.

3.2.4 Příjem

Eutrofický pacient. Cca 70kg. Pro farmakologický útlum nelze hodnotit stav vědomí. GCS 3. Zornice izokorické, miotické, bez fotoreakce. Krk fixován krčním límcem. Zajištěny dýchací cesty orotracheální intubační kanylou velikosti 7,5 s manžetou. Pacient ventilován přístrojem Oxylog 1000. Hrudník pevný s četnými exkoriacemi. Dýchání bilaterálně slyšitelné, sklípkové, bez vedlejších fenoménů. Oběhově stabilní, krevní tlak 160/90 torrů, akce srdeční 90/min. Periferie chladnější, kapilární návrat obleněný. Břicho v niveau, měkké, prohmatné, bez rezistence, bez známek peritoneálního dráždění. Játra a slezina nehmatné. Suspektně fraktura pánve. Pánev fixována pánevním pásem. Na levé dolní končetině otok v oblasti kotníku, na vnitřní straně hematom s drobnou tržnou ránou. Suspektně fraktura levého kotníku. Tělesná teplota 36,7 °C. Žilní vstup zajištěn dvěma permanentními žilními katétry v levé horní a pravé dolní končetině. V dutině ústní spodní rovnátka

3.2.5 Anamnéza

RA: nevýznamná

OA: v dětství sledován pro ADHD, vážněji nestonal, operace a úraz 0,

AA: negativní

FA: léky trvale neužívá

3.2.6 Průběh hospitalizace

Na dětské resuscitační oddělení byl pacient přijat v 18:30. Byl přepojen na konvenční ventilátor s ventilačním režimem P CMV, 0,4 FiO₂, 5 PEEP, 14 ŘD. Po zajištění monitorace základních životních funkcí včetně EKG, pulzní oxymetrie, invazivního krevního tlaku pomocí arteriálního katétru cestou arteria radialis, byl zaveden permanentní močový katetr a nasogastrická sonda.

Bolusově bylo intravenózně aplikováno: fentanil 100 mg, cisatracurium 10 mg a midazolam 10 mg. Z důvodu poklesu krevního tlaku bylo podáno 300 ml 10 % roztoku hydroxyethyl škrobu. Analgosedace byla zajištěna kontinuálními infuzemi sufentanylu (40 µg/hodinu) a midazolamu (7 mg/hodinu). Na vstupním UZ hrudníku nebyly nalezeny známky pneumothoraxu či hemothoraxu. Suspektně se uvažovalo o poranění sleziny. Během 15 minut od příjmu byl pacient převezen na spirálové CT vyšetření.

Na snímku byla patrná fisura kalvy temporálně vpravo a subdurální hematom vpravo šíře 7 mm bez přesunu střední čáry a bez známek edému mozku. Páteř bez traumatických změn. Na CT hrudníku byly objeveny nevelké kontuzní změny plicní tkáně bazálně. Na CT břicha byla patrna cystická anomálie sleziny bez známek krvácení. Na RTG byla dále potvrzena fraktura pánve v oblasti sakroiliakálního skloubení a raménka pravé kosti stydké. Na RTG levé dolní končetiny nebyla potvrzena fraktura metatarsu. Na RTG vyšetření srdce a plic byl nález kontuzní pravé plíce bez známek pneumotoraxu, po všech zobrazovacích vyšetřeních bylo svoláno multidisciplinární konzilium - intenzivista, ortoped, chirurg.

Ortoped doporučil konzervativní postup léčby fraktury pánve. Bylo provedeno taktéž chirurgické a neurologické konzilium. V laboratorních výsledcích byla prodloužena doba koagulační kaskády. Tato porucha byla korigována transfuzí čerstvě zmražené plazmy. Následně byl zaveden centrální žilní katetr cestou vena subclavia.

Po třech hodinách od příjmu po úpravě koagulace bylo zavedeno intraparenchymové ICP čidlo do pravé hemisféry. Hodnota ICP byla 18 torrů. CPP byl v tuto chvíli dostatečný. Kontinuálně měřený systémový tlak byl 130/55 torrů a MAP kolem 75 torrů. Byla nasazena antibiotická širokospektrá profylaxe. Exkoriace na končetinách byly ošetřeny desinfekcí a kryty sterilním krytím.

Po čtyřech hodinách od příjmu, v 22:30, došlo k nárůstu ICP na cca 27 torrů. Ihned bylo provedeno kontrolní CT, kde byl diagnostikován rozsáhlý epidurální hematom velikosti 110 x 22 mm s přetlakem střední roviny o 8 – 9 mm a vyjádřen difusní edém mozku. Intrakraniální tlak dosahoval během CT vyšetření až 50 torrů. CPP byl udržen na minimálních hodnotách 50 torrů. ICP se podařilo upravit podáním 10 mg thiopentalu. Neurochirurg indikoval urgentní výkon.

Ve 23:00 odjel pacient na sál v doprovodu anesteziologa. Před výkonem dosahoval ICP 35 torrů. Dle operačního protokolu vzrostl na sále ICP až na 85 torrů.

Zornice nadále zůstávaly izokorické. Byla provedena evakuace akutního epidurálního hematomu z dekomprese kraniektomie která byla ponechána pro případ recidivy. Epidurálně byl vložen Redonův drén. Na konci výkonu byl ICP 4 torrů. Po návratu z operačního sálu byli rodiče telefonicky informováni o provedení zákroku z vitální indikace.

Během noci nitrolební tlak dosahoval výše 18 torrů, proto byla zahájena mírná hyperventilace s monitorací EtCO₂. A z důvodu poklesu krevního tlaku byla nasazena inotropní podpora dopaminem.

Druhý den ráno v 8:00 byl ICP hraniční, 17 torrů. CPP byl zachován nad 60 torrů díky nasazení oběhové podpory.

Bylo provedeno kontrolní CT, kde byl popsán difuzní edém mozku s propagací do kraniektomie a na místě epidurálního krvácení byl jen malý podíl krve, nejspíše koagulum vzniklé nedlouho po operaci.

Během dopoledne měl febrílie 38,8 °C v rektu, na podání antipyretik teplota klesala velmi pomalu a proto byl pacient chlazen fyzikálními prostředky. Dále se již teplota dařila držet ve fyziologickém rozmezí.

Bylo provedeno kontrolní USG vyšetření s nálezem nepatrného množství krve v malé pánvi.

Za 24 hodin vymočil 7 800 ml moči s menší příměsí krve, to bylo přisuzováno kontuzi ledviny, na USG byla popsána nerozsáhlá kontuze pravé ledviny. Bilance tekutin byly negativní 1 600 ml za 24 hodin.

Třetí den se diuréza upravila. Odpoledne byla vyměněna oběhová podpora. Dopamin byl nahrazen kombinací dobutaminu a noradrenalinu. CPP se dařilo držet v rozmezí 60 - 70 torrů.

Čtvrtý den bylo opět provedeno CT vyšetření, bez progresu dalších patologií. ICP dosahoval až 45 torrů. Byl ordinován thiopental v bolusovém podávání a 10 mg per dose, pokračování v úplné myorelaxaci a suplementace NaCl 5,85 % v množství 40ml/12 hodin. Bolusová relaxace účinkovala 60 minut, poté měl pacient tendenci se rychle budít. NGS stále netolerovala a peristaltika nebyla slyšitelná.

Pátý den opět docházelo k nárůstu ICP nad 30 torrů. Byla zvýšená hyperventilace a po kombinaci s tiopentalem se dařilo nitrolební tlak stabilizovat do fyziologických hodnot

Šestý den byl vytažen Redonův drén. Došlo k opětovnému zvýšení tělesné teploty, ale po podání farmakologické intervence a aplikaci fyzikálního chlazení teplota klesla. Pacient stále netrávil podávané tekutiny. ICP již nepřesahovalo 25 torrů, výjimkou bylo odsávání z dolních dýchacích cest, manipulace a odeznění farmakologického útlumu. Začalo se se snižováním inotropní podpory, sestra dle ordinace lékaře snižovala dávky katecholaminů s cílem držet střední arteriální tlak nad 80 torrů, tak aby CPP bylo minimálně 60 torrů.

Osmý den se vytvořil puchýř pod CŽK, ten byl sterilně punktován, desinfikován a sterilně kryt.

Devátý den byl pacient oběhově stabilní bez podpory katecholaminů. ICP bylo do 22 torrů. Bylo zapotřebí zvýšené péče o dutinu ústní díky zvýšené sekreci slin. Byl změněn ventilační režim na P - SIMV, 0, 3 FiO₂, 5 PEEP, 12 ŘD.

Desátý den byla postupně snížena až vysazena sedace a z důvodu neklidu nasazen 1 % propofol (dle potřeby max 8 ml/hod). Byl změněn ventilační režim na P - SIMV, 0, 3 FiO₂, 5 PEEP, 12 ŘD. Pacient začíná trávit tekutiny podávané nasogastrickou sondou, k večeru podávána tekutá enterální výživa.

Jedenáctý den se začal převádět na spontánní ventilaci a kolem 12. hodiny byl pacient extubován. ICP čidlo bylo pro stabilní hodnoty zrušeno a rána kryta tekutým obvazem. Pro psychomotorický neklid byla ordinována hypnotika, ovšem bez vlivu na zklidnění. Pacient byl kardiopulmonálně zcela kompenzován. Reagoval zklidněním pouze na slovní uklidňování rodičů a personálu. Tělesná teplota stoupla až k 38,5 °C. Byla podána antipyretická léčba a aplikovány chladící obklady, které neměly výraznější efekt. Na spaní bylo ordinováno hypnotikum. NGS sonda byla zrušena.

Dvanáctý den začínal tolerovat a trávit polévku a chléb, vypil 1250 ml čaje za 24 hodin. Otáčel se na boky, byl stále zmatený, ale klidný. Z kontinuální analgosedace byl ponechán pouze opiát.

Čtrnáctý den byl zrušen permanentní močový katetr.

Patnáctý den začínal mít chuť k jídlu.

Sedmnáctý den byla vysazena antibiotika a zrušen CŽK.

Dvacátý šestý den byl pacient přeložen na ortopedickou kliniku.

3.2.7 Ošetřovatelský proces 1. den hospitalizace

Ošetřovatelská anamnéza

Čtrnáctiletý chlapec po polytraumatu z pádu z výšky s kraniocerebrálním poraněním, po dekompresní kraniektomii, a zlomeninou pánve v konzervativní terapii. Hlava v obvazech, bez krvácení, s celkovým invazivním zajištěním, včetně intrakraniálního čidla, oběhově nestabilní na farmakologické podpoře oběhu, febrilní, ETK, PMK, NGS - netráví, stolice neodchází, bez dekubitů, s odřeninami a hematomy po celém těle, rodiče dochází, mají zájem.

Diagnóza č. 1

Riziko omezení průchodnosti dýchacích cest z důvodu poruchy spontánních obranných funkcí

cíl: Efektivní průchodnost dýchacích cest zachována, kvalita UPV zachována

realizace:

- odsáváme z dýchacích cest dle potřeby uzavřeným odsávacím systémem
- kontrolujeme účinnost mikronebulizace
- kontrolujeme zvlhčování a ohřívání vdechované směsi
- udržujeme zvýšenou horní polovinu těla jako prevence komplikací UPV

hodnocení: Průchodnost dýchacích cest byla udržena.

Diagnóza č. 2

Riziko vzniku infekce v souvislosti s invazivním zajištěním klientky a operační ránou.

cíl: Nedojde k infekčním komplikacím, riziko vzniku je minimalizováno.

realizace:

- kontrolujeme stav okolí invazivních vstupů a operační rány
- převazujeme dle standardů, potřeby
- dodržujeme aseptické postupy při manipulaci
- sledujeme funkčnost, průchodnost katetrů
- dodržujeme gravitační spád sběrného systému PMK
- kontrolujeme charakter odváděné moči z PMK
- informujeme návštěvy o riziku vzniku a způsobech prevence

hodnocení: U invazivních vstupů nedošlo k žádnému projevu infekce. Operační rána se dále hojí a zaceluje.

Diagnóza č. 3

Riziko poruchy integrity kůže, sliznice z důvodu imobility

cíl: Nedojde k tvorbě dekubitů, riziko bude minimalizováno

realizace:

- polohujeme pacienta, dle možností snížených díky potřebě elevace horní poloviny těla, pánevní zlomenině a oběhové nestability
- pacient na aktivní antidekubitární matraci
- promazáváme pokožku, predilekční místa i vícekrát za směnu
- 1x za směnu hodnotíme stav kůže, sliznice dle Norton score
- každých 8 hodin provádíme hygienu DÚ

hodnocení: Integrita pokožky byla zachována a neporušena

Diagnóza č. 4

Změna tělesné teploty - febrilie

cíl: Udržíme tělesnou teplotu ve fyziologickém rozmezí, teplota se nebude nadále zvyšovat

realizace:

- měříme kontinuálně tělesnou teplotu
- nevystavujeme pacienta rychlým teplotním vlivům
- používáme prostředky k fyzikálnímu chlazení
- sledujeme pocení pacienta a jiné ztráty tekutin
- dle ordinace lékaře podáváme antipyretika

hodnocení: Tělesnou teplotu se nám podařilo snížit, nepřekračuje již 38 °C

Diagnóza č. 5

Snížená adaptabilita nitrolebního prostoru, riziko nárůstu ICP

cíl: ICP bude minimalizováno, nedojde k nárůstu

realizace:

- kontinuálně sledujeme měřenou hodnotu ICP
- udržujeme pacienta v umělém spánku podáváním sedativ, analgetik a anestetik dle ordinace lékaře
- před manipulací s pacientem či odsávání z trachey provedeme bolusové podání sedace a myorelaxace dle ordinace lékaře
- udržujeme fyziologickou tělesnou teplotu, pomocí antipyretik a fyzikálního chlazení dle ordinace lékaře

- zajistíme zvýšenou polohu hlavy o 30 °
- minimalizujeme rušivé podněty - rychlé změny osvětlení, nadměrný hluk
- sledujeme hodnoty EtCO₂, změny hlásíme lékaři

hodnocení: ICP se podařilo udržet ve fyziologických hodnotách.

3.2.8 Závěr kasuistiky

Chlapec byl poslední týden pobytu stabilizovaný, v plném vědomí, orientovaný, spolupracující, bez neurologického deficitu. Byl bez invazivních vstupů a z farmak mu byla podávána pouze antiulcerotika a vitamínové preparáty. Stále byl ale omezen pouze na pohyb vleže, nebo v polosedě na lůžku díky pánevní zlomenině, občas si stěžoval na bolesti v pánvi, ty však po podání analgetik vždy ustaly. Při překlada mu zbývalo pouze pár týdnů konzervativní terapie fraktury pánve, proto překlad směřoval na ortopedickou kliniku.

Když uvážíme, jaké zranění může způsobit pád z 10 metrů, je s podivem že tato kasuistika končí pro pacienta s prognózou bez jakýchkoliv následků. Pro všechny zúčastněné zdravotníky byl tento případ velice motivující.

3.3 Kasuistika č. 3

3.3.1 Dle záznamové karty záchranné služby:

Časová posloupnost výjezdu

Hlášení události pro posádku:	8:02
Výjezd posádky ze základny:	8:03
Příjezd na místo události:	8:15
Odjezd z místa události:	8:50
Předání pacienta LZS:	8:43
Předání pacienta v nemocnici:	9:05

Osobní údaje

Pacient mužského pohlaví, 10 kg, stáří 15 měsíců

Alergická anamnéza

Negativní

Farmakologická anamnéza

Negativní

Osobní anamnéza

S ničím se neléčí

Nynější onemocnění

Otec při vyjíždění (couvání) z garáže srazil chlapce, ten se při pádu uhodil hlavou o zem (beton).

Status présentis

Oběh nestabilní, AS pravidelná tachykardie 130/min, TK 80 - 90/60, ventilačně insuficientní, hluboké bezvědomí

Hlava: Normocefalická, rozsáhlý hematom na týlu hlavy, exkoriace temporálně a hematom levého boltce vlevo, susp. fraktura base lební, zornice mydriatické, izokorické, nereagující na osvit, z pravého ucha výtok likvoru a krve a nos bez sekrece.

Krk: Bez traumatu, náplň krčních žil v normě.

Hrudník: Celistvý, skelet pevný, zhmožděnina a exkoriace v horní části, dýchání povrchové, nepravidelné, symetrické.

Břícho: V niveau, bez peritoneálního dráždění, pánev pevná.

Končetiny: bez zřejmých patologií

Terapie

Nasazení krčního límce, vakuová matrace, 2x pokus o zavedení intraoseální kanyly nakonec zajištěn I. V. vstup na levé horní končetině, Ringerův roztok 100 ml i. v., OTI č. 4,5, UPV, midazolam 5 mg i. v., succinylcholinjodid 10 mg i. v., Fentanil 25 mg i. v., transport LZS

Diagnóza

úraz hlavy, dopravní nehoda chodec x osobní automobil, susp. fraktura base lební, nitrolební hypertenze

Fyziologické hodnoty

NACA V, GCS 1 - 3 - 1 (po sedaci 1 - 1 - 1), TK 80 - 90/60 (při předání 90/60), AS 70/min, SpO₂ 95 % - 100 %, dýchání povrchové, nepravidelné, nyní UPV bilaterální alveolární, zornice nereagující na osvit, mydriatické, transport LZS bez komplikací

3.3.2 Ošetrovatelské diagnózy z přednemocniční péče

Diagnóza č. 1

Riziko míšňí léze při podezření na poranění krční páteře

cíl: nedojde k míšňí lézi

realizace:

- při prvním kontaktu manuálně fixujeme krční páteř v ose těla a v mírném tahu
- polohovatelný límec nastavíme podle krku pacienta
- nasadíme krční límec za neustálé manuální fixace
- při transportu pacienta fixujeme celotělovou vakuovou matrací

hodnocení: Míšňí léze nezpůsobena, podezření na poranění krční páteře nepotvrzeno

Diagnóza č. 2

Riziko obstrukce dýchacích cest při zachovalé spontánní ventilaci a poruše vědomí

cíl: Nedojde k obstrukci dýchacích cest, bude zajišťena dostatečná ventilace.

realizace:

- zajistíme dýchací cesty záklonem hlavy
- podáme O₂ pomocí samorozpínacího vaku a rezervoáru
- podáme analgosedaci a myorelaxaci dle ordinace lékaře
- použijeme Selicův hmat jako prevenci regurgitace žaludečního obsahu
- asistujeme lékaři při endotracheální intubaci
- během transportu kontrolujeme průchodnost dýchacích cest, popřípadě sterilně odsajeme sekret z dolních cest dýchacích

hodnocení: Nedošlo k obstrukci dýchacích cest, byly zajišťeny dýchací cesty pomocí orotracheální intubace, byla zajišťena dostatečná ventilace pacienta.

Diagnóza č. 3

Hypotermie v důsledku nízké venkovní teploty

cíl: Zvýšení tělesné teploty, zabezpečit maximální teplotní komfort

realizace:

- pacienta přikryjeme dekou a termostatickou fólií
- maximálně omezíme ošetřeni pacienta ve venkovním prostoru
- co nejdříve přemístíme pacienta do sanitního vozu
- sanitní vůz vyhřejeme pomocí topení či klimatizace

hodnocení: Tělesná teplota byla stabilizována, dále se již nesnižovala. Při předání pacienta byla 35,2 °C.

3.3.3 Nynější onemocnění

Ráno při cestě do práce, tatínek při vyjíždění (couvání) z garáže narazil do stojícího chlapce. Dítě při nárazu spadlo pozadu na hlavu. Záchraná služba volána ihned po úrazu, na místo přijíždí o 14 minut později. Chlapec je při příjezdu již v hlubokém bezvědomí, extenční spasmus horních a dolních končetin, dýchání je povrchní, nepravidelné s jednotlivými hlubokými nádechy, je mu nasazen krční límec, zaveden intravenózní vstup, zaintubován v apnoické pauze po podání myorelaxantií. Kvůli transportu do vzdáleného trauma centra je volána letecká záchraná služba.

3.3.4 Příjem

Eutrofický pacient patnáctiměsíční pacient, váží 10 kg. Pro farmakologický útlum nelze hodnotit stav vědomí. Zornice mydriatické, izokorické, nereagující na osvit, rozsáhlý podkožní hematoma v okcipitální oblasti, exkoriace temporálně l. sin., hematoma ušního boltce l. sin., jinak hlava bez dalších známek poranění, nos i uši bez výtoku, orotracheální intubace kanyla č. 4,5 s obturační manžetou, UPV oxylog, hrudník pevný, symetrický, dýchání bilaterálně slyšitelné, alveolární bez vedlejších fenoménů, v horní části hrudníku drobnější exkoriace, oběhově kompenzován, TK 90/60, AS 130/minutu, periferie chladná periferní návrat obleněný, břicho pod niveau, prohmatné, měkké, bez patologické rezistence, bez známek peritoneálního dráždění, pánev pevná, genitál chlapecký, končetiny bez zjevných známek zlomeniny, na pravé paži a předloktí plošná exkoriace, nekrvácí, na obou dolních končetinách vpichy po pokusech o zavedení intraoseální kanyly, TT - 35,5 °C, PŽK - LHK.

3.3.5 Anamnéza

RA: nevýznamná

OA: rodiče zdraví, operace a úraz 0,

AA: negativní

FA: léky trvale neužívá

3.3.6 Průběh hospitalizace

Pacient byl přijat na resuscitační lůžko dětského trauma centra v 9:10. Byl přepojen na konvenční ventilátor s režimem APV - CMV, 0,5 FiO₂ 22' ŘD, 5 PEEP. Z důvodu klinických projevů intrakraniální hypertenze byla ihned zahájena antiedematózní léčba osmotickými diuretiky, barbiturátem a kortikoidy, dále byla zahájena hyperventilace. Po základním zajištění arteriálního katetru, druhé periferní žilní linky, permanentního močového katetru a nasogastrické sondy, bylo provedeno spirálové CT vyšetření.

Na CT vyšetření prokázán difúzní edém mozku s tonzilární hernií a traumatickým rozstupem švů, CT hrudníku ukázalo bilaterální nevelké plicní kontuze, břicho, pánev a končetiny bez patologií.

Po konzultaci s neurochirurgem byl indikován akutní neurochirurgický výkon. Během operace došlo k masivním krevním ztrátám, byla provedena pouze neúplná dekompresní kraniektomie pro nemožnost zastavit krvácení, krvácení bylo zajištěno tamponádou. Neurochirurg popisuje známky lacerace mozku v zadní jámě lební a konstatuje chirurgicky neřešitelný stav s infaustní prognózou. Na operačním sále byl zajištěn centrální žilní katetr via v. subclavia. Kvůli hrazení krevních ztrát a inotropní podpoře dobutaminem (100 mg/50ml v 5 % G, rychlostí 0 - 4 ml/hod dle MAP) a noradrenalinem (3 mg/50ml v 5 % G, rychlostí 0 - 8 ml/hod dle MAP)

První den probíhá antiedematózní léčba a plná analgosedace. Pokračuje se v stávající podpoře katecholaminy a také v antiedematózní léčbě. Kvůli animizaci se podává erytrocytární krevní derivát, snižená je i hladina bílkovin, podává se tudíž i čerstvě zmražená plazma. Rodiče pacienta jsou informováni a jeho stavu a o infaustní prognóze. Je to dlouhý a namáhavý proces, při kterém je nutná přítomnost psychologů.

Druhý den je nasazena parenterální výživa a suplementace iontů. Pomalu se začíná snižovat analgosedace až je nakonec vypnuta, po uplynutí 3 hodin po vypnutí tlumících léků je provedeno neurologické konzilium. Neurolog nevybavuje žádnou reflexní odpověď, jeho závěr je: Stav s příznaky mozkové smrti. Rodiče se v rámci možností smířili se smrtí dítěte, a i když je to pro ně velmi náročné, nevysloví nesouhlas s použitím chlapcových orgánů pro účely transplantace.

Třetí den je vypnuta analgosedace a probíhá opět neurologické konzilium, neurolog dochází ke stejnému závěru jako den předtím. O pacientovi se uvažuje jako

o potencionálním dárci orgánů, proto je provedena panangiografie mozkových tepen, zde není prokázáno krevní zásobení mozku a pacient je shledán jako možný dárcem.

Čtvrtý den musí být zvýšena inotropní podpora a je podána krevní erytrocytární konzerva kvůli anemizaci, pacient je podroben vyšetření pro zjištění evokovaných potenciálů tzv. BAEP neboli evokování zvukových potenciálů pro vyšetření aktivity zvukových mozkových drah. Evokované potenciály neprokázali žádnou mozkovou reakci. Je prokázána mozková smrt, pacient je shledán vhodným dárcem. Je svolán transplantační tým.

K večeru pátého dne je uskutečněn převoz na operační sál k odebrání orgánů.

3.3.7 Ošetrovatelský proces 1. den hospitalizace

Ošetrovatelská anamnéza

15 měsíční chlapec po srážce autem s kranio-cerebrálním poraněním, po dekompresní kraniektomii s infaustní prognózou pro těžké poranění mozku, Hlava v obvazech, nekrvácí, celkové invazivní zajištění - ETK, arteriální katetr, CŽK, PMK, NGS, oběhová podpora katecholaminy, antiedematózní terapie, afebrilní, netráví, stolice neodchází, bez dekubitů, exkoriace hrudníku a LHK, rodiče pod velkým psychickým stresem kvůli infaustní prognóze

Diagnóza č. 1

Riziko omezení průchodnosti dýchacích cest z důvodu poruchy spontánních obranných funkcí

cíl: Efektivní průchodnost dýchacích cest zachována, kvalita UPV zachována

realizace:

- odsáváme z dýchacích cest dle potřeby uzavřeným odsávacím systémem
- kontrolujeme účinnost mikronebulizace
- kontrolujeme zvlhčování a ohřívání vdechované směsi
- udržujeme zvýšenou horní polovinu těla jako prevence komplikací UPV

hodnocení: Průchodnost dýchacích cest byla udržena.

Diagnóza č. 2

Riziko vzniku infekce v souvislosti s invazivním zajištěním klientky a operační ránou.

cíl: Nedojde k infekčním komplikacím, riziko vzniku je minimalizováno.

realizace:

- kontrolujeme stav okolí invazivních vstupů a operační rány
- převazujeme dle standardů, potřeby
- dodržujeme aseptické postupy při manipulaci
- sledujeme funkčnost, průchodnost katetrů
- dodržujeme gravitační spád sběrného systému PMK
- kontrolujeme charakter odváděné moči z PMK
- informujeme návštěvy o riziku vzniku a způsobech prevence

hodnocení: U invazivních vstupů nedošlo k žádnému projevu infekce. Operační rána se dále hojí a zaceluje.

Diagnóza č. 3

Riziko poruchy integrity kůže, sliznice z důvodu imobility

cíl: Nedojde k tvorbě dekubitů, riziko bude minimalizováno

realizace:

- polohujeme pacienta, dle možností snížených díky potřebě elevace horní poloviny těla, pánevní zlomenině a oběhové nestabilitě
- pacient na aktivní antidekubitární matraci
- promazáváme pokožku, predilekční místa i vícekrát za směnu
- 1x za směnu hodnotíme stav kůže, sliznice dle Norton score
- každých 8 hodin provádíme hygienu DÚ

hodnocení: Integrita pokožky byla zachována a neporušena

Diagnóza č. 4

Stres a úzkost rodičů v důsledku nedostatku informací, neznámého prostředí infaustní prognózy dítěte

cíl: Rodiče budou plně informováni o stavu svého dítěte, bude jim poskytnuta odborná psychologická pomoc

realizace:

- k rodičům i pacientovi přistupujeme empaticky
- veškeré informace podáváme pomalu, opakujeme
- využíváme zpětné vazby pro ujištění se o porozumění rodičů
- s pacientem manipulujeme s úctou a zachováváme jeho důstojnost

- zajistíme rodičům odbornou péči psychologa
- poskytneme farmakologické uklidňující prostředky dle ordinace lékaře

hodnocení: Rodiče pochopili vážnost situace a v rámci možností se s tím vyrovnávají, dokonce se sami zajímají o transplantační program.

3.3.8 Závěr kasuistiky

Chlapec utrpěl těžké poranění hlavy, které se neslučovalo se životem. Difúzní edém a herniace progredovaly tak rychle, že již při ošetření pacienta posádkou ZZS byly patrné projevy jako je decerebrační rigidita, Cheyne - Stokesovo dýchání, mydriáza a nulová fotoreakce zornic, které ukazují na vážné poškození mozku. Při neurochirurgickém zásahu již nastalo takové mozkové poškození, které nebylo řešitelné. Rodiče kontaktovali lékaře, že by chtěli pomoci jiným dětem a proto byl u pacienta proveden odběr orgánů pro transplantaci.

3.4 Shrnutí kasuistik

Na předchozích kasuistikách můžeme vidět, jak je problematika kraniocerebrálních poranění složitá a nepředvídatelná. U prvních dvou kasuistik pacienti utrpěli poranění v relativně smrtelné situaci. Mechanikou jejich úrazu byl vysokoenergetický děj. Při nárazu nákladního automobilu do osobního, můžeme očekávat velké poškození nejen na vozidle, ale i u cestujících. Při pádu z 8 - 10 metrů může dojít k rozsáhlým poraněním. U obou těchto kasuistik mohlo dojít k smrti zraněného. Přes okolní vlivy se díky práci záchranářů, intenzivistů, neurochirurgů a ošetrovatelského personálu podařilo pacienty zachránit a poskytnout jim možnost kvalitního prožití zbytku života.

V poslední kasuistice byl pacient poražen pomalu jedoucím vozem, dá se říct, že podobný pád by pro větší dítě nemusel znamenat víc než několik menších poranění. Pro patnácti měsíčního chlapce tento úraz, ale znamenal zranění neslučující se s životem.

V kasuistikách jsme se zabývali pacienty s kombinací difúzního axonálního poranění, edému mozku, epidurálního krvácení a sekundární intracerebrální hypertenzí. Pro zhodnocení můžeme konstatovat, že žádná kraniocerebrální poranění nejsou totožná. Často jsou kombinací několika patologických jevů a jejich diagnostika a řešení je velmi náročné.

4 Závěr

Cílem bakalářské práce bylo vytvořit kompletní souhrn informací, který by čtenáři pomohl proniknout do tématu kranio cerebrálních poranění v pediatrii. Práce tyto informace obsahuje a dokáže nelékařským zdravotnickým pracovníkům lépe porozumět potřebám léčby a ošetřování dětského pacienta po poranění mozku. V kasuistikách pak i ti, kteří se nikdy nesečkali s takovýmto pacientem, mohou nalézt odpovědi na jejich otázky.

Teoretická část obsahuje informace o dětské anatomii, příčinách poranění hlavy, patofyziologii, diagnostice, zajištění pacienta a jeho léčbě. Praktická část je zpracována formou kasuistik, které jsou ukázkou využitelnou pro praxi. Je zde popsána cesta pacienta od incidentu, při kterém se úraz stal, až po propuštění z resuscitační péče, tzn. po kompenzaci pacientova stavu natolik, že již nebyl ohrožen na životě.

Autor této práce má zkušenosti z intenzivní nemocniční péče o takovéto pacienty a jeho cílem bylo pokusit se své znalosti poskytnout zdravotníkům, kteří tyto zkušenosti nemají.

5 Seznam literatury

1. **Adams, B et al.** *Sestra a akutní stavy od A do Z*. Praha : Grada, 1999. ISBN 80-7169-893-8.
2. **Ashley, M. J.** *Traumatic Brain Injury: Rehabilitation, Treatment, and Case Management, Second Edition*. Bakersfield : CRC PressINC, 2010.
3. **Brichtová, E.** *Kraniocerebrální poranění v dětském věku*. Praha : Triton, 2008. ISBN 978-80-7387-087-4.
4. **Bydžovský, J.** *Akutní stavy v kontextu*. Praha : Triton, 2008. ISBN 978-80-7254-815-6.
5. **Borek, I.** *Vybrané kapitoly z neonatologie a ošetrovatelské péče*. Brno : Institut pro další vzdělávání pracovníků ve zdravotnictví v Brně, 1997. ISBN 80-7013-245-0.
6. **Čihák, R.** *Anatomie I*. Praha : Avicenum, 1987. ISBN 08-102-87.
7. **Dobiáš, Viliam.** *Urgentná prednemocničná medicína*. Martin : Osveta, 2007. ISBN 80-8063-258-8.
8. **Fedor, M. et al.** *Intenzivní péče v pediatrii*. Martin : Osveta, 2006. ISBN 80-8063-217-0.
9. **Fedor, M.** *Intenzivna starostlivosť v pediatrii*. Martin : Osveta, 2002. ISBN 80-8063-094-1.
10. **Kelner, P. et al.** *Vnitřní lékařství*. Praha : Galén, 2006. ISBN 80-246-1252-6.
11. **Kučera, J.** *Kraniocerebrální poranění u dětí v neodkladné péči, bakalářská práce*. Praha : Vysoká škola zdravotnická, o.p.s., Praha 5, 2012.
12. **Mazánek, J.** *Traumatologie orofaciální oblasti*. Praha : Grada, 1999. ISBN 80-7169-774-5.
13. **Mraček, Zdeněk. 1988.** *Kraniocerebrální poranění*. Praha : Avicenum, 1988. ISBN 08-068-88.
14. **Mourek, J.** *Fyziologie pro studenty zdravotnických oborů*. Praha : Grada, 2005. ISBN 80-247-1124-7.
15. **Novák, I. et al.** *Intenzivní péče v pediatrii*. Praha : Galén a Karolinum, 2008. ISBN 978-80-246-1474-8.
16. **Pokorný, J. et al.** *Urgentní medicína*. Praha : Galén, 2004. ISBN 80-7262-259-5.
17. **Sameš, M, et al.** *Neurochirurgie*. Praha : Jessenius Maxdorf, 2005. ISBN 80-7345-072-0.

18. **Silbernag, S. a Lang, F.** *Atlas patofyziologie člověka*. Praha : Grada, 2001. ISBN 80 -7196-968-3.
19. **Trojan, S. et al.** *Lékařská fyziologie*. Praha : Grada, 1996. ISBN 80-7169-311-1.
20. **Zeman, Miroslav, et al.** *Speciální chirurgie*. Praha : Galén, 2004. 575 s. ISBN 80-7262-260-9.
21. **Neiser, Jan.** *Pediatrická problematika v urgentní medicíně*. dobiasovci.sk. [Online] Klinika anesteziologie a resuscitace FN a LF UP Olomouc, 2006. [Citace: 1. březen 2013.] http://www.dobiasovci.sk/Neiser_Pediatricka_problematika_final.pdf.

6 Přílohy

Příloha 1	Glasgow Coma Scale
Příloha 2	Epidurální hematom
Příloha 3	Subdurální hematom
Příloha 4	Intracerebrální hematom

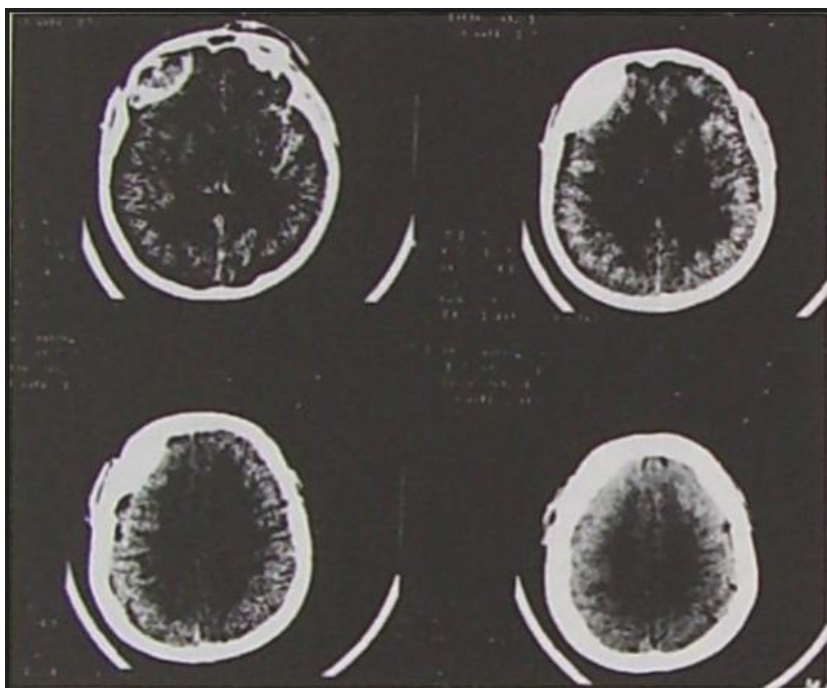
Dospělý pacient

	otevření očí	slovní odpověď	motorická odpověď
1 bod	žádná odpověď	žádná odpověď	žádná odpověď
2 body	na bolestivý podnět	nesrozumitelná	extenze na bolest
3 body	na výzvu	nepřiměřená	flexe na bolest
4 body	spontánní otevření	zmatená	necílená obrana
5 bodů		přiměřená	cílená obrana
6 bodů			plní příkazy

Dětský pacient

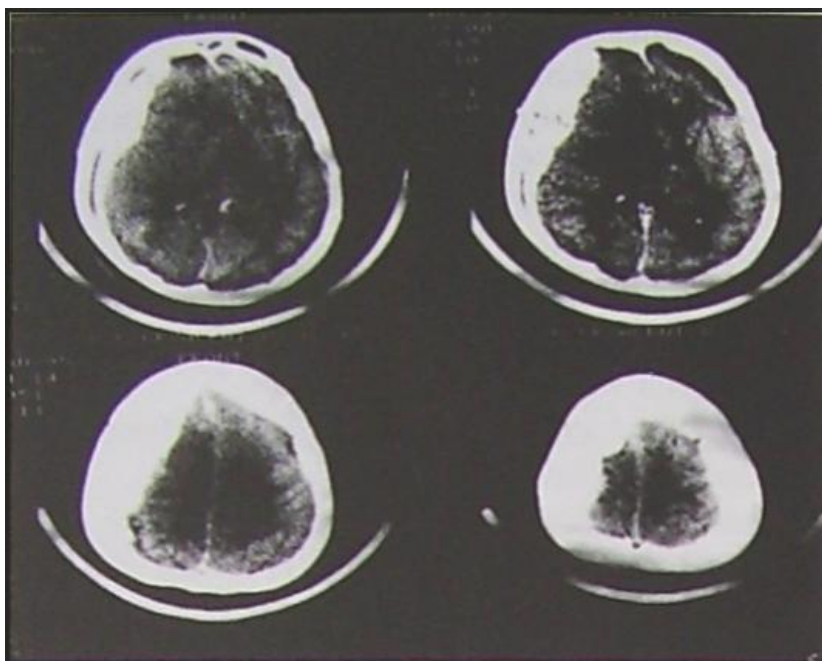
	otevření očí	slovní odpověď	motorická odpověď
1 bod	žádná odpověď	žádná odpověď	žádná odpověď
2 body	na bolestivý podnět	sténání	decerebrační reakce
3 body	na výzvu	pláč na bolest	dekortikační reakce
4 body	spontánní otevření	dráždivý pláč	úhyb při bolesti
5 bodů		přiměřená	úhyb při doteku
6 bodů			spontánní pohyb

Příloha č. 2 Epidurální hematom



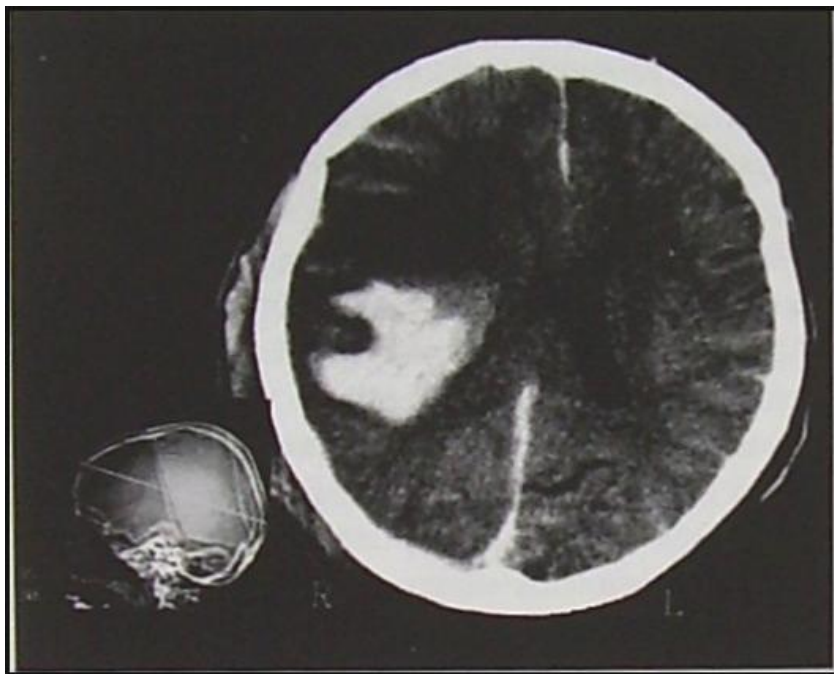
Zdroj: Pokorný, 2004, str. 320

Příloha č. 3 Subdurální hematom



Zdroj: Pokorný, 2004, str. 320

Příloha č. 4 Intracerebrální hematom



Zdroj: Pokorný, 2004, str. 319