

**VYSOKÁ ŠKOLA ZDRAVOTNICKÁ, o. p. s., PRAHA 5**

**HISTORIE LAPAROSKOPICKÝCH OPERACÍ  
Z POHLEDU OŠETŘOVATELSTVÍ**

Bakalářská práce

ADÉLA ADAMCOVÁ, DiS.

Stupeň vzdělání: bakalář

Název studijního oboru: Všeobecná sestra

Vedoucí práce: PhDr. Hana Belejová, PhD.

Praha 2016



VYSOKÁ ŠKOLA ZDRAVOTNICKÁ, o.p.s.  
se sídlem v Praze 5, Dušková 7, PSČ 150 00,

Adamcová Adéla  
3. VSV

**Schválení tématu bakalářské práce**

Na základě Vaší žádosti ze dne 23. 10. 2015 Vám oznamuji  
schválení tématu Vaší bakalářské práce ve znění:


Historie laparoskopických operací z pohledu ošetřovatelství

*Die Geschichte der Laparoskopischen Operationen*

Vedoucí bakalářské práce: PhDr. Hana Belejová, PhD.

Konzultant bakalářské práce: PhDr. Dušan Sysel, PhD., MPH

V Praze dne: 11. 11. 2015

  
doc. PhDr. Jitka Němcová, PhD.  
rektorka

## **PROHLÁŠENÍ**

Prohlašuji, že jsem bakalářskou práci vypracovala samostatně, že jsem řádně citovala všechny použité prameny a literaturu a že tato práce nebyla využita k získání stejného nebo jiného titulu.

Souhlasím s prezenčním zpřístupněním své bakalářské práce ke studijním účelům.

V Praze dne 31. 5. 2016

## **PODĚKOVÁNÍ**

Děkuji své vedoucí práce paní PhDr. Haně Belejové, PhD. za příkladné odborné vedení při zpracování mé bakalářské práce. Za připomínky, cenné rady a podněty, které mi byly poskytnuty.

## ABSTRAKT

ADAMCOVÁ, Adéla. *Historie laparoskopických operací z pohledu ošetřovatelství*. Vysoká škola zdravotnická, o. p. s. Stupeň kvalifikace: Bakalář (Bc.). Vedoucí práce: PhDr. Hana Belejová, PhD. Praha. 2016. 66 s.

Tématem bakalářské práce je historie laparoskopických operací z pohledu ošetřovatelství. Práce je rozdělena do dvou částí.

První část práce popisuje miniinvazivní metody obecně. Je zde stručně popsána charakteristika endoskopické metody, využití této metody v různých klinických oborech a také historie metody.

Druhá část práce se věnuje laparoskopickým operacím a s nimi spojené ošetřovatelské péči. Popisuje typy operační metody, její charakteristiku a využití v praxi. Historie laparoskopie zahrnuje vývoj laparoskopie ve světě, ale také v České republice, vývoj instrumentária a technologií potřebných k laparoskopickým operacím. Ošetřovatelská péče zahrnuje péči o pacienta před výkonem, péči na operačním sále, bezprostředně po výkonu a péči na specializovaném nebo standardním oddělení. Nechybí ani porovnání s výkony prováděnými laparotomicky.

Klíčová slova:

Endoskopie. Laparoskopie. Ošetřovatelská péče. Vývoj laparoskopie.

## **ABSTRAKT**

ADAMCOVÁ, Adéla. Entwicklungsmethoden der laparoskopischen Operationen aus der Sicht der Krankenpflege. Die Hochschule für Krankenpflege. Qualifikationsniveau: Bakkalaureus(Bc.). Die Leiterin der Arbeit: PhDr. Hana Belejová, PhD. Prag. 2016. 66 p.

Das Thema der Arbeit ist die Entwicklungsmethoden der laparoskopischen Operationen aus der Sicht der Krankenpflege. Die Arbeit ist in zwei Teile geteilt.

Der erste Teil beschreibt minimalinvasive Methoden im Allgemein. Dieser Teil beschreibt kurz Charakteristik der endoskopische Methode, die Verwendung dieser Methode in den verschiedenen klinischen Disziplinen und auch Entwicklungsmethode.

Der zweite Teil widmet sich den laparoskopischen Operationen und damit verbundene Pflege. Dieser Abschnitt beschreibt die Verfahren und die praktische Anwendung. Die Entwicklung der Laparoskopie beinhaltet nicht nur die Entwicklung der Laparoskopie in der Welt, sondern auch in der Tschechische Republik, die Entwicklung der Instrumentierung und Technologie, die für die laparoskopischen Operationen benötigt sind. Die Pflege beinhaltet auch die Patientenversorgung vor dem Operation, die Pflege im Operationssaal und unmittelbar nach der Operation und auch spezielle Pflege im Standardabteilung. Es gibt hier auch keinen Vergleich mit der Anstrengung unternommen Laparotomie.

Stichwort:

Endoskopie. Laparoskopie. Pflege. Entwicklung der Laparoskopie

# PŘEDMLUVA

Historie je důležitou součástí každé společnosti. Lidé tak získávají poznatky a informace, se kterými mohou pracovat, poučit se z nich a vyvíjet se. Proto je třeba historii znát a těžit z ní. Tato práce byla napsána ve snaze shrnout vývoj laparoskopických operací a porovnat tuto metodu s klasickou otevřenou operací, včetně ošetrovatelské péče. Považuji za důležité znát historii v medicíně a ošetrovatelství, aby si zdravotník uvědomil s čím, jak a za jakých podmínek pracuje, že tomu tak vždy nebylo a také, že může být součástí dalšího vývoje medicíny nebo ošetrovatelství. Výběr tématu bakalářské práce byl ovlivněn prací na operačních sálech. Podklady k práci jsem čerpala ze zdrojů knižních, časopiseckých a internetových.

Touto cestou bych také ráda poděkovala paní PhDr. Haně Belejové, PhD. za vedení a usměrnění mé práce, podnětné rady a připomínky, které mi byly přínosem při zpracování mé bakalářské práce.

# OBSAH

## SEZNAM ZKRATEK

## SEZNAM ODBORNÝCH VÝRAZŮ

## SEZNAM OBRÁZKŮ

<b>ÚVOD.....</b>	<b>12</b>
<b>1 Charakteristika endoskopické metody .....</b>	<b>13</b>
1.1 Druhy endoskopií .....	13
1.1.1 Vyšetření dutých orgánů .....	13
1.1.2 Vyšetření tělních dutin .....	15
1.1.3 Další využití endoskopie.....	16
<b>2 Historie endoskopické metody .....</b>	<b>19</b>
<b>3 Charakteristika laparoskopických operací .....</b>	<b>21</b>
3.1 Typy laparoskopických operací .....	24
3.2 Využití laparoskopie v praxi .....	27
3.2.1 Diagnostická laparoskopie .....	28
3.2.2 Laparoskopická cholecystektomie .....	28
3.2.3 Laparoskopická appendektomie .....	28
3.2.4 Laparoskopická tříselná hernioplastika .....	28
3.2.5 Laparoskopické operace v oblasti žaludku .....	29
3.2.6 Laparoskopické operace v oblasti jícnu a bránice .....	29
3.2.7 Laparoskopické operace střev .....	30
3.2.8 Laparoskopické operace pankreatu .....	31
3.2.9 Laparoskopická splenektomie.....	31
3.2.10 Laparoskopie v urologii .....	32
3.2.11 Laparoskopie v gynekologii.....	32
<b>4 První zmínky o laparoskopii.....</b>	<b>33</b>



<b>5</b>	<b>Vývoj laparoskopických operací .....</b>	<b>35</b>
5.1	Vývoj laparoskopických operací v ČR .....	36
5.2	Vývoj laparoskopických nástrojů a laparoskopické technologie .....	37
<b>6</b>	<b>Výhody a nevýhody laparoskopie.....</b>	<b>47</b>
6.1	Rizikové faktory a všeobecné kontraindikace laparoskopie .....	49
<b>7</b>	<b>Ošetrovatelství a laparoskopie.....</b>	<b>51</b>
7.1	Ošetrovatelská péče před, během a po laparoskopické operaci .....	51
7.1.1	Ošetrovatelská péče před laparoskopickou operací .....	51
7.1.2	Ošetrovatelská péče během laparoskopické operace .....	53
7.1.3	Ošetrovatelská péče po laparoskopické operaci .....	55
7.2	Výhody a nevýhody ošetrovatelské péče u pacienta před a po laparoskopické operaci.....	57
<b>8</b>	<b>Doporučení pro praxi .....</b>	<b>59</b>
	<b>ZÁVĚR .....</b>	<b>61</b>
	<b>SEZNAM LITERATURY .....</b>	<b>63</b>
	<b>PŘÍLOHY</b>	

## SEZNAM ZKRATEK

- aPTT**.....Activated Partial Thromboplastin Time  
(aktivovaný částečný tromboplastinový čas)
- ARO**.....Anesteziologicko-resuscitační oddělení
- CVK**.....Centrální venózní katétr
- ČLS JEP**.....Česká lékařská společnost Jana Evangelisty Purkyně
- EKG**.....Elektrokardiografie, elektrokardiogram
- GIT**.....Gastrointestinální trakt (trávicí ústrojí)
- IASG**.....International Association of Surgeons and Gastroenterologists
- mmHg**.....Milimetr rtuťového sloupce (jednotka hydrostatického tlaku)
- ORL**.....Otorinolaryngologie
- PMK**.....Permanentní močový katétr
- PVK**.....Periferní venózní katétr
- RTG**.....Rentgen
- TEN**.....Tromboembolická nemoc
- (VOKURKA a kol., 2004)

## SEZNAM ODBORNÝCH VÝRAZŮ

**Adhesiolýza** – chirurgické rozrušení srůstů

**Adheze** – srůst, slepení. Pooperační a. v dutině břišní

**Anastomóza** – přirozené anatomické spojení mezi dvěma cévami, popř. nervy; uměle založena spojka mezi dvěma dutými orgány

**Difuzní** – rozptýlený

**Endo-** – předpona s významem uvnitř, vnitřní

**Feltyho syndrom** – druh revmatického onemocnění s chronickým zánětem kloubů a zvětšením sleziny provázeným úbytkem bílých i červených krvinek v krvi

**Insuficience** – nedostatečnost, selhávání

**Ipsilaterální** – týkající se stejné strany těla

**Kirschnerův drát** – ocelový drát užívaný pro spojování úlomků zlomené kosti

**Le Veenův shunt** – plastová hadička s chlopněmi pro odvod ascitické tekutiny z břišní oblasti do v. jugularis interna

**Mirizziho syndrom** – stav způsobený izolovaným zúžením zejména kompresí ductus hepaticus communis při zaklínění kaménku v ústí ductus cysticus do choledochu

**Meckelův divertikl** – vrozený divertikl vyskytující se u některých osob na tenkém střevě jako zbytek embryonální tkáně – zdrojem zánětů, krvácení nebo neprůchodnosti

**Morbus Hodgkin** – maligní onemocnění lymfatických uzlin

**Pleurodéza** – proces, při kterém dochází různou cestou ke spojení mezi plíci a laterální stěnou hrudníku

(VOKURKA a kol., 2004)

## SEZNAM OBRÁZKŮ

Obrázek 1 Laparotomické řezy.....	21
Obrázek 2 Možnosti umístění trokarů u laparoskopické operace.....	22
Obrázek 3 Doplnění laparoskopie o minilaparotomii.....	22
Obrázek 4 Manuálně asistovaná laparoskopická operace.....	25
Obrázek 5 Systém pro metodu HALS.....	26
Obrázek 6 Robotický systém.....	27
Obrázek 7 Trokar.....	38
Obrázek 8 Veressova jehla.....	38
Obrázek 9 Videolaparoskop.....	40
Obrázek 10 Koagulace.....	42
Obrázek 11 Harmonický skalpel.....	43
Obrázek 12 Endoskopické nástroje.....	45
Obrázek 13 Endostaplery.....	46

# ÚVOD

Pro bakalářskou práci bylo zvoleno téma historie laparoskopických operací z pohledu ošetřovatelství. Toto téma bylo vybráno z důvodů důležitosti informovanosti o historii a vývoji této operační metody a ošetřovatelské péče s ní spojené. Historie a vývoj (nejen laparoskopických operací) by měl být součástí výuky zdravotníků a to pro možnost využití poznatků například k dalšímu vývoji.

Cílem bakalářské práce je shrnutí informací o historii a vývoji laparoskopických operací a změny v ošetřovatelské péči o pacienta před, během a po laparoskopické operaci oproti otevřené metodě. Pro získání informací potřebných ke zpracování bakalářské práce byla použita metoda sběru dat z knižních, časopiseckých a internetových pramenů.

Bakalářská práce je rozdělena na dvě části. V první části je popsána miniinvazivní metoda obecně. První dvě kapitoly jsou zaměřeny na charakteristiku endoskopie, její využití v různých klinických oborech a její historie. V druhé části práce je popsána charakteristika samotné laparoskopické operace, jaké jsou její druhy a využití v praxi, historie a vývoj operační metody ve světě a v České republice, vývoj laparoskopických nástrojů a technologií. V samostatné kapitole je zmíněna ošetřovatelská péče o pacienta podstupujícího laparoskopickou operaci. Ošetřovatelská péče je rozdělena na péči před výkonem, během samotného výkonu a na péči po přeložení pacienta z operačního sálu na pooperační pokoj, jednotku intenzivní péče nebo standardní oddělení.

Bakalářská práce bude sloužit jako zdroj informací pro studenty zdravotnických oborů a zdravotnické pracovníky. Může být také zdrojem poznání pro širokou laickou veřejnost, která se zajímá o historii medicíny a ošetřovatelství.

# 1 CHARAKTERISTIKA ENDOSKOPICKÉ METODY

Endoskopie je metoda, která umožňuje pohled do dutých orgánů a tělních dutin a odběr vzorků k histologickému vyšetření. Jedná se tedy o minimálně invazivní diagnostickou metodu umožňující také případnou léčbu.

Endoskop může být rigidní nebo flexibilní. Zavádí se do tělních dutin buďto přirozenými otvory (ústy, konečníkem, močovou trubicí) nebo uměle vytvořenými otvory (laparoskopie, torakoskopie, mediastinoskopie). Skutečný rozvoj endoskopie začal teprve po roce 1800, ikdyž endoskopické výkony znali lékaři již v dávnověku (ŠTENCL a kol., 2001).

Řada endoskopických zákroků je považována za bezbolestné a/nebo spojené s mírným nepohodlím a nepředstavují velkou zátěž pro pacienta. Mnohé se provádějí ambulantně pouze v místní anestezii nebo za přítomnosti anesteziologa s využitím jistého stupně analgosedace (KRŠKA, 2001), (SLIPAC, 2011).

## 1.1 Druhy endoskopií

Endoskopickou metodu využívá řada klinických oborů. Podle vyšetřovaného orgánu či dutiny bylo vytvořeno názvosloví těchto endoskopických vyšetření (např. žaludek – gaster + skopie = gastrokopie).

### 1.1.1 Vyšetření dutých orgánů

#### a) Endoskopie gastrointestinálního traktu

Endoskopické vyšetření gastrointestinálního traktu můžeme rozdělit podle jednotlivých úseku gastrointestinálního traktu na vyšetření jícnu, žaludku, části tenkého střeva, tlustého střeva a konečníku.

Pomocí ezofagogastroduodenoskopie vyšetřujeme a/nebo léčíme onemocnění jícnu, žaludku a duodena. K těmto terapeutickým výkonům patří terapie benigní nebo maligní stenózy jícnu, extrakce cizích těles z horní části trávicího traktu, endoskopická polypektomie, sklerotizace či ligace jícnových varixů, stavění krvácení z gastroduodenálního vředu a perkutánní endoskopická gastrostomie (PEG).

Kolonoskopie je používána od roku 1970 a v současnosti se jedná o základní diagnostickou a terapeutickou metodou u onemocnění konečníku, tlustého střeva, popřípadě terminálního ilea. Stala se tak nepostradatelnou metodou v prevenci kolorektálního karcinomu. K terapeutickým výkonům patří polypektomie, stavění krvácení nejčastěji z angiodysplazií nebo divertiklů, a dilatace stenóz.

Transanální endoskopická mikrochirurgie (TEM) se využívá k terapeutickým výkonům v oblasti rekta – benigní adenomy, karcinomy, stenózy či prolaps rekta, ošetření vnitřního ústí vysoko uložené píštěle nebo ošetření traumatu sliznice či stěny rektální (KRŠKA, 2001).

#### b) Endoskopie žlučových cest

Základním endoskopickým výkonem je endoskopická retrográdní cholangiopankreatikografie, nebo-li ERCP. Spojuje výhody diagnostického a terapeutického výkonu, v současnosti je první volbou k léčbě obstrukčního ikteru. Tato metoda se využívá u choledocholitiázy, stenózy Vaterské papily a v některých případech u benigní stenózy. Endoskopické metody výrazně omezily chirurgické výkony na žlučových cestách. ERCP se provádí také při akutní biliární pankreatitidě, u těžké pankreatitidy s akutní cholangitidou a zhoršujícími se projevy biliární obstrukce. Výkony na žlučových cestách jsou prováděny pod RTG kontrolou (KRŠKA, 2001).

#### c) Endoskopie dýchacích cest

Bronchoskopie je vyšetřovací endoskopická metoda využívaná k vyšetření dolních cest dýchacích. Provádí se pomocí bronchoskopu a během vyšetření je možné odebrat vzorky tkání a hlenu, ošetřit průdušky zúžené, ucpané nebo krvácející. Bronchoskopie je diagnostický a léčebný výkon. Indikací je makroskopické posouzení dýchacích cest, objasnění zúžení dýchacích cest, odběr bronchiálního sekretu a biologického materiálu, diagnostika nádorového onemocnění a plicních onemocnění nejasné příčiny. Jako léčebný zákrok se využívá při odstranění cizích těles, stavění krvácení nebo k čištění bronchů v případě, že pacient není schopen sám odkašlat.

Rinoskopie je diagnostické a léčebné vyšetření nosních dutin. Vyšetření se provádí k odhalení příčin krvácení z nosu, chronické rýmy, obtížného dýchání, poruch průchodnosti nosu (zánětem, polypem, nádorem), zánětu dutin nebo diagnostické zhodnocení nosních dutin po úrazu obličeje (SLIPAC, 2011).

#### d) Endoskopie ženského pohlavního systému

V gynekologii se endoskopické metody využívá ke kompletnímu vyšetření nepravidelného vaginálního krvácení, k ablacii endometria při nadměrné menstruaci, hysteroskopické excizi submukózních myomů, hysteroskopické polypektomii nebo také k hysteroskopické sterilizaci bez incize (SLIPAC, 2011).

#### e) Endoskopie močových cest

Pomocí endoskopie močových cest (cystoskopie) se provádí biopsie nádorů, stanovuje se povaha bulek v horním močovém traktu, využívá se k diagnostice a léčbě široké škály onemocnění horního močového traktu, lokalizují se zdroje krácení nebo infekce. Také se provádí léčba určitých druhů benigních nádorů a lézí horního močového traktu, léčba ledvinových kamenů nebo-li ureterorenoskopie a léčba kamenů v ureteru nebo-li ureteroskopie (SLIPAC, 2011).

### 1.1.2 Vyšetření tělních dutin

#### a) Endoskopie dutiny hrudní

Endoskopické výkony v dutině hrudní jsou torakoskopie a diagnostická mediastinoskopie. U těchto výkonů není nutná insuflace CO<sub>2</sub>. Pro zvětšení operačního prostoru se používá řízený kolaps stejnostranné plíce při selektivní plicní ventilaci.

K mediastinoskopii se využívá mediastinoskop, kterým se vyšetřuje pretracheální a paratracheální prostor mediastina, kde lze odebrat tkáň k histologickému vyšetření. Mediastinoskop se zavádí iniciálním řezem, který je veden v jugulární jamce nad manubrium sterni a proniká až k prstencům průdušnice.

Torakoskopie je indikována při spontánním pneumotoraxu, fluidotoraxu, empyému hrudníku, bronchogenním karcinomu, u plicních metastáz, difuzním onemocnění plic (plicní fibrozy), u onemocnění mezihrudí (cysty, tumory, uzlinový syndrom, thymomy), u onemocnění, která vyžadují výkon na hrudním sympatiku, onemocnění jícnu či traumatologické indikace jako například hemotorax, vyloučení perforace bránice atd. Kontraindikace jsou neschopnost k celkové anestezii, neschopnost k toleranci selektivní plicní ventilace, koagulopatie, nebo ipsilaterální pleurodéza (VOKURKA, 1996), (KRŠKA, 2001). Torakoskopie se provádí pomocí videotoroskopu, což je přístroj k vyšetření a operování v pleurální dutině. Zavádí se mezižeberním prostorem přes torakoport.



Torakoskopie se rozvíjela spolu s laparoskopií. Průkopníkem byl Švéd Hans Christian Jakobues. Roku 1910 provedl jako první torakoskopii upraveným cystoskopem. Také provedl první torakoskopické rozrušení adhezí a vyvinul první operační torakoskop. Kromě modifikovaného cystoskopu používal Jacobaeus další nástroj zaváděný do interpleurálního prostoru z jiného místa, tuto techniku popsal jako „two cannula technice“. První hrudní sympatektomii provedl R. H. Goetz roku 1944. R. Wittmoser byl průkopníkem torakoskopické chirurgie v dnešním pojetí a hlavně operací na vegetativním nervstvu. Dalším protagonistou torakoskopických výkonů jak je známe dnes, se stal Cushiery, který roku 1990 uskutečnil první pleurektomii, torakoskopickou myotonii jícnu a ligaturu plicní bully (DUDA, 1996), (KRŠKA, 2001), (KRŠKA a kol., 2011).

#### b) Endoskopie dutiny břišní

Endoskopická metoda, která umožňuje nahlížet do dutiny břišní neboli laparoskopie. Jedná se o moderní chirurgickou diagnosticko-léčebnou metodu, při které probíhá operace skrz malé incize (0,5-1,5 cm) ve stěně břišní. K základním nástrojům laparoskopie patří trokary, Veressova jehla, insuflátor, videolaparoskop a speciální nástroje přizpůsobené k minimálně invazivní chirurgii. Hlavními výhodami je minimální traumatizace tkání, menší pooperační bolesti a tedy i menší potřeba analgetik, rychlejší rekonvalescence, zkrácení doby hospitalizace a pracovní neschopnosti, nižší rizika vzniku srůstů pobříšnice, kýl v operační ráně, poruch hojení ran, zanedbatelné krevní ztráty, menší incize a tedy lepší kosmetický efekt a mnoho dalších (SLIPAC, 2011).

### **1.1.3 Další využití endoskopie**

#### a) Endoskopie v ortopedii a traumatologii

Ortopedie a traumatologie v dnešní době využívá endoskopii u všech klinicky patologických stavů kloubů (artroskopii) a v některých případech i kolemkloubních struktur pro stanovení přesné diagnózy a následně operační ošetření nalezené patologie (KRŠKA, 2001).

Artroskopie je zavedení mikrokamery přes malé kožní incize do kloubu, to umožňuje operatérovi prohlédnout kloub a dle nálezu provést nutný operační výkon. Pro přehlednost je kloub plněn fyziologickým roztokem. V roce 1918 v Tokiu provedl

první artroskopii kolenního kloubu japonský profesor Kenji Takagi pomocí cystoskopu (KRŠKA a kol., 2011).

#### b) Endoskopie v neurochirurgii

Neurochirurgie využívá neuroendoskop ve spojení s neuronavigací. S tímto speciální endoskopem pracuje operatér v komorovém systému mozku, používá se při řešení obstrukčního hydrocefalu, dále lze s pomocí neuroendoskopu odstranit drobné nitrokomorové tumory (odebrání tkání na histologické vyšetření, výplach komorového systému), nebo se také používá při operacích na bázi mozku. Endoskopie v neurochirurgii se také používá k resekci tumorů hypofýzy a endovaskulární léčbě intrakraniálních aneuryzmat a uzávěru karotid. Mikrochirurgická technika se využívá také při operaci páteře a to u výhřezů meziobratlových plotének, nebo u některých typů patologických zlomenin obratlových těl, tzv. vertebroplastiky resp. kyfoplastiky (KRŠKA a kol., 2011), (SLIPAC, 2011).

#### c) Endoskopie v kardiologii

S rozvojem minimálně invazivní techniky se v současnosti posunula kupředu i chirurgická léčba srdce. Místo otevřené subxifoidální perikardiotomie se provádí uzavřená torakoskopická fenestrace perikardu a laparoskopická transdiafragmatická perikardo-peritoneální dekomprese jako léčba perikardiálního výpotku.

Miniinvazivní technikou lze také léčit poruchy srdečního rytmu vyžadující implantaci stimulátoru a elektrod, přerušení patologických srdečních drah při léčbě poruch srdečního rytmu, které se projevují rychlou nebo rychlou a nepravidelnou srdeční akcí a kdy klasická medikamentózní léčba není účinná a katetrizační léčba není úspěšná. Operace mitrální a trikuspidální chlopně lze také provést miniinvazivní technikou (SLIPAC, 2011), (MARKO a kol., 2012).

#### d) Endoskopie v endokrinologii

Endoskopie a minimálně invazivní chirurgie se dotkla také chirurgické léčby štítné žlázy. První endoskopická operace byla popsána roku 1996 Gagnerem, jednalo se o paratyreoidektomii. První kompletní endoskopickou tyroidektomii popsal Huscher v roce 1997. Endoskopickou tyroidektomii jako chirurgickou techniku, kdy se preparace štítné žlázy provádí v uzavřeném prostoru, s pomocí endoskopu a insuflace plynu, definuje roku 2006 Henry.

Endoskopické výkony se provádějí přístupem cervikálním nebo extracervikálním. Cervikální přístup se dělí na přední cervikální přístup dle Gagnera a Cougarda, a na laterální cervikální přístup dle Henryho a Inabneta. Z extracervikálních přístupů známe přístup z axily, z přední hrudní stěny a přístup přes dutinu ústní sublinguálně (MARKO a kol., 2012).

## 2 HISTORIE ENDOSKOPICKÉ METODY

Historie miniinvazivní chirurgie začíná v prvním století před Kristem, kdy řecký lékař Asklepios formuloval jednu z nejstarších chirurgických představ „tuto, cito, jucunde“, operovat spolehlivě, rychle a bezbolestně. Řekové rovněž vytvořili pojem endoskopie, spojením slov *endo* uvnitř a *skopeo* pozorovat.

V období Římské říše a starého Řecka byly používány rourovité instrumenty, tzv. spekula, které byly určené k pohledu do tělesných dutin. Tato spekula, jako první forma endoskopických přístrojů, jsou známá již u Hebrejců okolo 1600 let před Kristem. První medicínsko-diagnostické využití spekula jsou doznána ve starém Řecku, kde Hippokrates (460–378 př. n. l.) popsal ve svém „Corpus Hippocraticum“ první rektální vyšetření pomocí spekula.

Asi 250 let před Kristem Ammonius jako první lékař rozdrtil kameny močového měchýře pod kontrolou zraku a poté je pomocí háků odstranil (KRŠKA, 2001). Dále na přelomu prvního tisíciletí našeho letopočtu používal Avicena vaginální spekulum. V následujícím století prováděl podobná vyšetření arabský chirurg Albucassis, který zkoušel i použití camera obscura kromě nasvícení přirozeným světlem. Svá pozorování zobrazil v barevné učebnici.

Ve 14. století byla tato vyšetření zrcadly opět vyzvednuta skotským lékařem Bernardem Gordonem, který popsal vyšetření v gynekologii s vlastními postupy. Za otce cystoskopie je považován francouzský chirurg Antonín J. Désormeau, který provedl roku 1853 první cystoskopii pomocí instrumentu vyrobených pařížským výrobcem J. Charrierem. Také vyvinul první uretroskop a cystoskop za použití zrcadel k přenosu světla z kerosinové lampy, jako palivo sloužila směs alkoholu a terpentínového oleje. V roce 1865 popsal své výsledky v učebnici „Traite de l'endoscopie“.

K rozvoji v oblasti zdroje světla došlo v roce 1869, kdy byla vynalezena elektrická žárovka. Adolf Kussmaul tak provedl první gastrokopii již v roce 1869 (KRŠKA, 2001). K endoskopickému kanálu přidal M. Nitze (1877) systém čoček, které zvětšovaly rozsah osvětlení vyšetřované oblasti (předchůdce moderních endoskopů) a roku 1879 či 1887 (dle různých zdrojů) představil cystoskop s osvětlením

elektrickou žárovkou. Mikulicz a Nitze popsali v letech 1880 a 1890 esofagoskopii a gastroskopii rigidními nástroji (KRŠKA a kol, 2011).

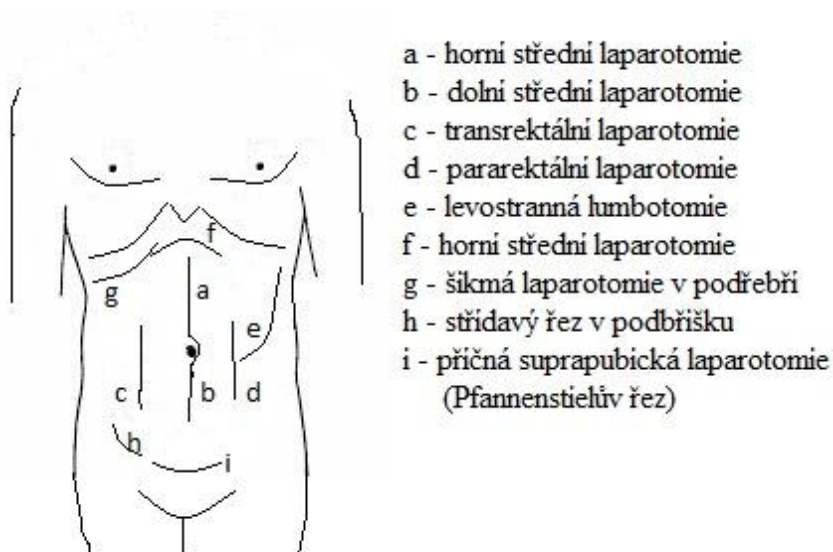
V začátcích elektrické endoskopie byl zdroj světla libovolný a různě stavěný, v roce 1870 objevil Francouz Trouvé platinové vlákno, které zabudoval do žárovek a světlo tak usměrnil. Limitující bylo vznikající teplo. Tento problém byl částečně vyřešen až na konci 19. stol. zavedením vodního chlazení v kombinaci s platinovým vláknem.

Mnichovský lékař Rudolf Schindler roku 1932 vyvinul bezpečný flexibilní gastroskop. V horní části je zrcátko tuhé a neohebné, dolní část je semiflexibilní, vybavena řadou čoček s krátkou ohniskovou vzdáleností, proto při ohybu převádějí optický obraz. Tento gastroskop vyrobil slavný berlínský optik Georg Wolf, ten se stavbou ohebných gastroskopů zabýval již od roku 1928. Wolfův-Schindlerův gastroskop se velmi rychle rozšířil po celém světě, používal se ještě na počátku 50. let (SCHOTT et al., 1994), (KRŠKA, 2001).

### 3 CHARAKTERISTIKA LAPAROSKOPICKÝCH OPERACÍ

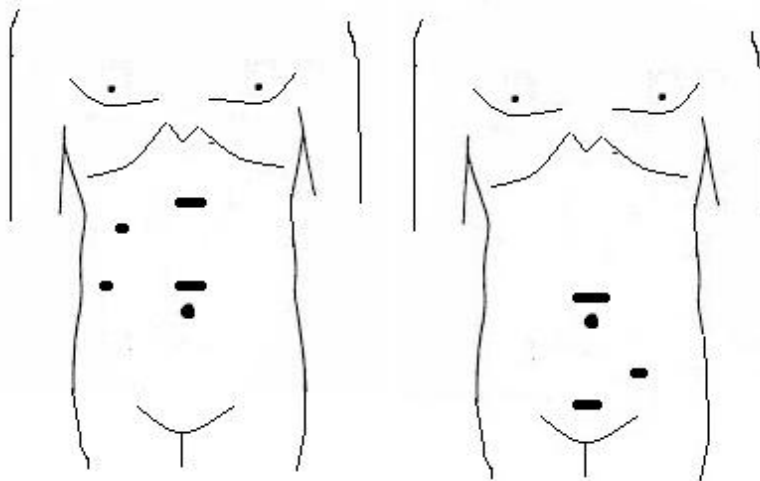
Laparoskopie můžeme definovat jako endoskopickou metodu, která umožňuje nahlížet do dutiny břišní po založení pneumoperitonea. Název laparoskopie pochází z řeckých slov „laparos“ a „skopeó“, volně přeloženo „pohled do břicha“. Používaly se různé názvy, např. celioskopie, organoskopie, ventroskopie, abdominoskopie nebo slanchoskopie. V USA nebyl pojem laparoskopie nikdy zcela přijat, užívají názvu peritoneoskopie (KOTEN a kol., 2007).

Základním rysem je nahrazení klasické operační rány (laparotomie) „bodovými“ vstupy pomocí trokarů (portů), které slouží k zavedení optiky a instrumentária. V případě potřeby lze doplnit o minilaparotomii - limitovanou operační ránu. Samotné základní principy výkonů a operační postupy jsou zachovány (KRŠKA a kol., 2011).



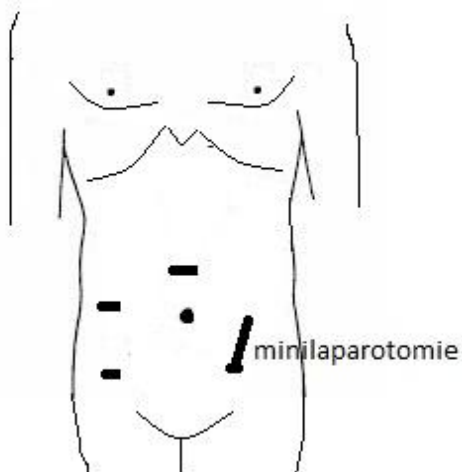
Obrázek 1 Laparotomické řezy

Zdroj: autor, 2016



Obrázek 2 Možnosti umístění trokarů u laparoskopické operace

Zdroj: autor, 2016



Obrázek 3 Doplnění laparoskopie o minilaparotomii

Zdroj: autor, 2016

Laparoskopie slouží k účelům diagnostickým a terapeutickým. Provádí se v celkové inhalační anestezii, většinou s nutností umělé plicní ventilace pro zajištění dostatečné výměny plynů v plicích. Důvodem umělé plicní ventilace je kapnoperitoneum, které vzniká insuflací  $\text{CO}_2$  do dutiny břišní, což způsobuje zvýšení tlaku na bránici a tedy omezení dechové činnosti pacienta. Již zmíněného kapnoperitonea je dosaženo kontrolovanou insuflací kysličníku uhličitého pomocí

Veressovy jehly zavedené do dutiny břišní. Alternativou je tzv. Hassonova technika, zavedení trokaru do dutiny břišní přes malou ránu pod přímou kontrolou zraku s následnou insulací plynu. Výjimečné je prosté zavedení trokaru se závitěm (KRŠKA a kol., 2011).

Po založení kapnoperitonea se pro přístup do dutiny břišní zavádějí laparoskopické porty. Jejich počet se liší podle operovaných orgánových systémů, při operacích na gastrointestinálním traktu se nejčastěji zavádí videolaparoskop zhruba centimetrovým řezem těsně nad pupkem a ostatní řezy jsou umístěny v podbříšku na hranici ochlupení nebo kdekoli na břiše (CRHA a kol., 2007).

Základem laparoskopie je dokonalá viditelnost v operačním poli. Veškeré operační nástroje se zavádí přes trokary, při zavádění musí být nástroje zavřené a otevírají se pod zrakovou kontrolou pomocí videolaparoskopu až v cílové oblasti. Preparaci tkání provádíme tupě pomocí disektoru či tamponu v kleštích, nebo ostrou preparaci nůžkami, či použitím elektrokoagulačního háčku. Je nezbytné ihned stavět koagulací nebo endoklipy veškeré krvácení i ta velmi malá, nesmíme nikdy spoléhat na spontánní hemostázu (VOKURKA, 1996).

Kontraindikace laparoskopických operací můžeme rozdělit na relativní a absolutní. K absolutním kontraindikacím patří akutní glaukom, intrakraniální hypertenze, LeVeenuv shunt, vrozené srdeční vady s možností selhání krevního oběhu. Relativní kontraindikace jsou například recidivující pneumotorax, patologie srdečních chlopní, respirační insuficience. Podmínkou je samozřejmě absence kontraindikací k celkové anestezii a založení kapnoperitonea. Pokud nelze založit kapnoperitoneum, lze provést laparoskopickou operaci i bez insulace (gas-less) a to pomocí speciálního závěsného aparátu, který zvětšuje operační prostor elevací přední stěny (CRHA a kol., 2007).

Laparoskopické operace se v dnešní době staly první volbou a nahradily klasické operace, stalo se tak například u cholecystektomie, appendektomie, fundoplikace či operace varikokély (DUDA a kol., 1999). I řada dalších výkonů se začala provádět téměř výhradně laparoskopicky, mnohé operace byly zcela nahrazeny flexibilní endoskopií, intervenční sonografií či radiologií. Tento trend přináší nemocnému jak zmenšení bolesti, tak i zkrácení jejich léčby (DUDA, 2007).



Charakteristické znaky pro miniinvazivní chirurgii jsou zejména snížení operační zátěže, pooperační bolesti, redukce komplikací (pooperační střevní parézy, tromboembolie, atd.), zkrácení délky hospitalizace, celkové rekonvalescence i časnější návrat k běžným aktivitám, snížení celkových finančních nákladů na léčení i přesto, že cena vlastní operace bývá vyšší, omezení styku operačního týmu s krví a tím zmenšení rizika přenosu infekce a výhodou je i kosmetický výsledek operace (DUDA, 1996).

### **3.1 Typy laparoskopických operací**

Laparoskopická operace může proběhnout několika způsoby, nejčastěji jako čistě laparoskopický výkon nebo jako laparoskopicky asistovaná operace. Méně často využívaná technika je manuálně asistovaná laparoskopická operace a vzácně se využívá tzv. hybridní výkon. Začátkem tohoto desetiletí byla hojně zmiňována metoda robotické chirurgie.

Konverze laparoskopické operace znamená, že plánovaný laparoskopický výkon nelze z nejrůznějších důvodů dokončit laparoskopickou technikou a je nutno neplánovaně výkon dokončit otevřeně z laparotomie (KRŠKA a kol., 2011).

#### **a) Čistě laparoskopická operace**

Čistě laparoskopická operace je operační výkon, který se provádí v celém svém rozsahu pouze pomocí instrumentária zavedeného trokary. Například laparoskopická cholecystektomie, laparoskopická plastika tříselné kýly či laparoskopická appendektomie (KRŠKA a kol., 2011).

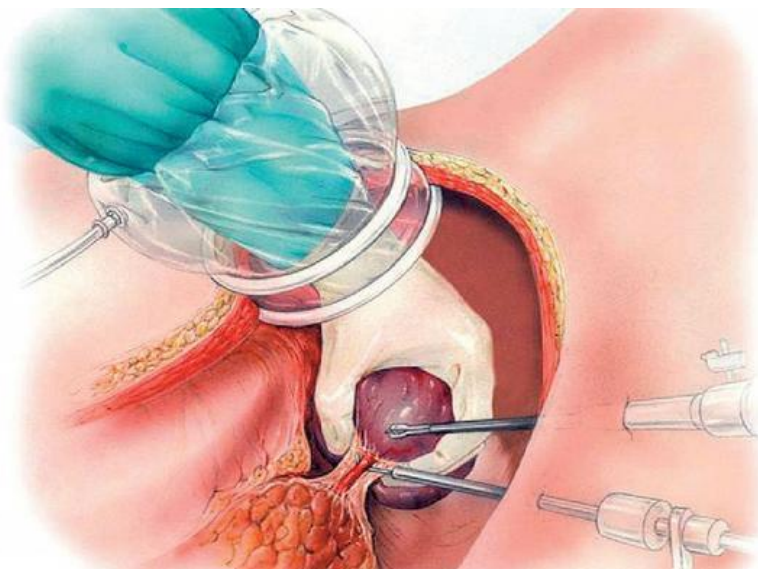
#### **b) Laparoskopicky asistovaná operace**

Při této operační technice je většina výkonu (preparace, skeletizace, mobilizace) provedena laparoskopickou cestou a následně je výkon doplněn minilaparotomií. Minilaparotomie je malá operační rána o délce maximálně 5–7 cm, která je většinou použita pro odstranění preparátu z dutiny břišní. Tato technika se používá například v kolorektální chirurgii, mobilizace a skeletizace střeva je provedena laparoskopicky a odstranění resekované části spolu s našitím střevní anastomózy se provádí přes minilaparotomii (KRŠKA a kol., 2011).

### c) Manuálně asistovaná laparoskopická operace


Operační technika označována v literatuře zkratkou HALS (Hand assisted laparoscopic Surgery). Tato technika využívá doplnění standardních laparoskopických nástrojů o asistující ruku (nedominantní ruka operátora) v dutině břišní. Kapnoperitoneum je v tomto případě zachováno i při zavedení asistující ruky pomocí speciálního vybavení. Základem je HandPort Retraktor Base (HPRB), což je port pro zavedení asistující ruky do dutiny břišní s manžetami, které se nafukují pomocí připojeného balónku. Jedna manžeta je umístěna v dutině břišní a druhá na kůži. Další částí je HandPort Insufflation Cap, průhledná čepička s objímkou, který se nasazuje na horní manžetu HPRB. HandPort Bracelet a HandPort Sleeve je důmyslný systém průhledného rukávu s objímkami, které se fixují k návleku na zápěstí a na druhé straně na HPRB, bez úniku CO<sub>2</sub>.

Dutina břišní je po založení kapnoperitonea a zavedení videolaparoskopu otevřena krátkým řezem (6–8 cm), do minilaparotomie je pak zaveden systém pro HALS. Následně jsou zavedeny i ostatní porty a s připraveným systémem lze operovat. Nevýhodou je cena systému na jedno použití (KRŠKA a kol., 2000), (KRŠKA a kol., 2011).



Obrázek 4 Manuálně asistovaná laparoskopická operace

Zdroj: SUTNAR a kol., 2009, <http://zdravi.euro.cz/>



Obrázek 5 Systém pro metodu HALS

Zdroj: SUTNAR a kol., 2009, <http://zdravi.euro.cz/>

#### d) Hybridní operace

Hybridní operace jsou spojením laparoskopie a laparotomie, kdy jsou obě techniky plánované. Používá se například u nízké přední resekce rekta, kdy mobilizace slezinného ohbí a levé poloviny kolon je provedena laparoskopicky a samotná resekce je provedena otevřeně z laparotomie. Tato metoda je v Evropě prováděna sporadicky, své zastánce má zejména v USA (KRŠKA a kol., 2011).

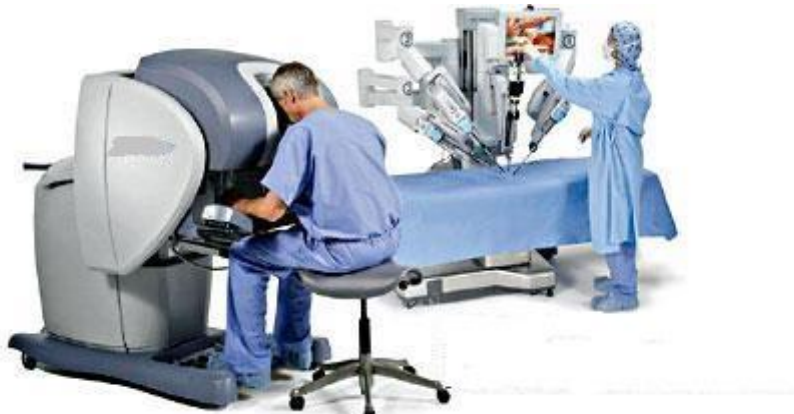#### e) Robotická laparoskopie

Rozvoj nových technologií, které byly původně určeny pro armádu USA a kosmický výzkum NASA, umožnil koncem minulého desetiletí vznik robotů (sofistikovaných manipulátorů), které lze aplikovat v chirurgii. O vývoji těchto robotů (od automatického endoskopického systému AESOP, RoboDoc - ortopedie, Acrobot - ortopedie, NeuroMate – neurochirurgie, až ke klinické aplikaci robotického systému da Vinci) referoval jejich spoluvůrce prof. R. M. Satava na XV. světovém kongresu IASG v Praze roku 2005.

Robotický systém da Vinci není robot s prvky umělé inteligence, ale jedná se o sofistikovaný manipulátor, tzv. „master-slave system“, kdy je operátor fyzicky oddělen od pacienta a operaci provádí pomocí ovládací konzole. Lze tak operovat „na dálku“, i když v praxi se jedná o vzdálenost dvou až tří metrů. Nástroje jsou na rozdíl od klasických laparoskopických nástrojů pohyblivé, napodobují pohyb ruky

chirurga. Lékař má přitom zajištěn trojrozměrný obraz a operace tak probíhá s maximální efektivitou (DLOUHÁ, 2009).

Výhody jsou shodné s laparoskopií, také tyto systémy umožňují provádět chirurgický výkon i v místech, kde by byl klasickou nebo laparoskopickou technikou obtížně proveditelný, navíc osvobozují lékaře od negativních vlivů, např. třes rukou, únava operátora, bolesti zad. Nevýhodou jsou vysoké náklady na provoz těchto systémů (ŠTÁDLER, 2006), (ŠVÁB, 2006), (KRŠKA a kol., 2011).



Obrázek 6 Robotický systém

Zdroj: SCHRAML, 2009, <http://zdravi.euro.cz/>

### 3.2 Využití laparoskopie v praxi

Laparoskopie se používá k účelům jak diagnostickým, tak i terapeutickým (CRHA a kol., 2007). Laparoskopické výkony se provádějí nejen v chirurgii ale také v gynekologii či urologii.

K nejčastějším laparoskopickým operacím v chirurgii patří cholecystektomie, appendektomie, hernioplastika a fundoplikace (DUDA a kol., 1999). Další výkony, které lze provádět laparoskopicky jsou vagotomie, splenektomie, sutura perforovaného peptického vředu, resekce střev, hemikolektomie, abdominální fáze amputace rekta, gastrostomie, enterostomie, lyfadenektomie, resekce jaterních metastáz a cyst (VOKURKA, 1996), (KRŠKA, 2001).

### **3.2.1 Diagnostická laparoskopie**

Diagnostická laparoskopie se indikuje u akutních stavů, nebo u stavů, kde nebyla stanovena diagnóza standardním vyšetřením. V akutní situaci zjišťujeme příčinu náhlého zhoršení stavu pacienta, závažnost poškození, aby mohl být zvolen správný terapeutický postup. V dalších případech zjišťujeme např. rozsah a stádium onemocnění, ověřujeme onemocnění cílenou biopsií, ověřujeme suspektivní onemocnění, hledáme zdroje onemocnění. Kontraindikace jsou jen obecné pro narkózu a laparoskopii. Laparoskopie je posledním diagnostickým krokem (DRAHOŇOVSKÝ, 2000).

### **3.2.2 Laparoskopická cholecystektomie**

Laparoskopická cholecystektomie je nejčastějším laparoskopickým výkonem, v dnešní době je považována za základní metodu v chirurgické léčbě onemocnění žlučníku. Morbidita i mortalita nekomplikované cholecystektomie byla výrazně snížena a to díky pokrokům v diagnostice, anestezii a operační technice.

Indikací k provedení laparoskopické cholecystektomie je symptomatická cholecystolithiasa, akutní nebo chronická cholecystitida, hydropický žlučník, afunkční žlučník, biliární pankreatitida (po odeznění akutní fáze), cholecystopatie (bez nálezu kamenů). K absolutním kontraindikacím se řadí neschopnost k celkové anestezii, septický šok, všeobecné kontraindikace z interních příčin. K relativním kontraindikacím se řadí předcházející operace v dutině břišní, portální hypertenze, karcinom žlučníku, gangrenózní cholecystitida, Mirizziho syndrom, nebo nutnost dalšího operačního výkonu, který nelze provést laparoskopicky (VOKURKA, 1996), (KRŠKA, 2001).

### **3.2.3 Laparoskopická appendektomie**

K laparoskopické appendektomii jsou indikovány všechny typy zánětu appendixu. Kontraindikací mohou být rozsáhlé adheze v dutině břišní, zánětlivé změny coeka a pokročilé těhotenství. Výhody laparoskopické appendektomie jsou přesnější diagnostika při neurčitých bolestech pravé jámy kyčelní, redukce počtu raných infekcí, snížení pooperační bolesti, zkrácení doby hospitalizace, kosmetický efekt a další (VOKURKA, 1996), (KRŠKA, 2001).

### **3.2.4 Laparoskopická tříselná hernioplastika**

Laparoskopická tříselná hernioplastika spolu s využitím umělých inertních materiálů odstranila pooperační obtíže způsobené kožní incizí a preparací v oblasti

inguinálního kanálu. Přímé i nepřímé tříselné kýly včetně recidivujících tříselných kýl jsou indikací k laparoskopické hernioplastice. Ke kontraindikacím patří uskřínutá kýla, popřípadě předcházející operační výkon v podbřišku. Výhody laparoskopické hernioplastiky jsou redukce výskytu hematomů a infekce v ráně, snížení pooperační bolesti, kratší doba hospitalizace a dřívější návrat k aktivitám, v neposlední řadě kosmetický efekt (VOKURKA, 1996), (KRŠKA, 2001).

### **3.2.5 Laparoskopické operace v oblasti žaludku**

K nejčastějším onemocněním v oblasti žaludku jsou dyspepsie a vředová choroba gastroduodena. Nekomplikovaná onemocnění jsou nejčastěji léčena konzervativně. Nejzávažnější stavy, které mohou nastat u těchto onemocnění, jsou komplikace vředové choroby typu stenózy, perforace či krvácení z vředu a maligní zvrát. Tyto komplikace jsou indikací k chirurgickému výkonu. Laparoskopicky se mohou provádět výkony jako sutura perforovaného vředu, selektivní vagotomie, bandáž žaludku pro morbidní obezitu, resekce žaludku a laparoskopická gastropexe.

Kontraindikace k laparoskopickým operacím v oblasti žaludku se liší podle výkonu. Žaludeční vředy, stavy po operacích v nadbřišku, stenóza pyloru, podezření na žaludeční malignitu, velká obezita či portální hypertenze jsou kontraindikací k laparoskopické selektivní vagotomii. Bandáž žaludku nelze provádět u pacientů s těžkými kardiálními, oběhovými a respiračními stavy, s hrozbou renální či hepatální insuficience, tato operace vyžaduje také pozitivní náhled a stabilní psychický stav nemocného (DRAHOŇOVSKÝ, 2000).

### **3.2.6 Laparoskopické operace v oblasti jícnu a bránice**

Laparoskopická fundoplikace je indikována v případě, kdy selhaly veškeré dostupné konzervativní terapeutické prostředky při léčbě gastroezofageálního refluxu, při jeho komplikacích (např. hiátova hernie) a omezení pracovní schopnosti. Kontraindikací je neschopnost celkové anestezie, pokud nemocný trpí například nestabilní hypertenzí, kardiální nebo respirační insuficiencí či portální hypertenzí s cirhózou.

Další laparoskopický výkon v oblasti bránice je operace brániční parahiatální hernie. Každá tato hernie by měla být operována pro závažná rizika, která mohou nemocného ohrozit na životě tvorbou vředů z traumatizace stěny, krvácením a hlavně uskřínutím. Operace se provádí laparoskopicky, dokončit se ovšem může

torakoskopickým přístupem. Jedinou kontraindikací by mohl být špatný interní stav nemocného. V těchto případech jde o život ohrožující stav, není proto rozhodující zda se bude operovat laparoskopicky nebo klasicky.

V oblasti jícnu a bránice také provádíme laparoskopickou ezofagokardiomyotomii. Indikací k této operaci je achalazie, jde o onemocnění postihující oblast distálního úseku jícnu. Dochází k morfologickým změnám jícnu, zatímco v postižené distální části hypertrofuje svalovina a utlačuje nezměněnou sliznici, orální část jícnu dilatuje do typického obrazu nálevky. U všech nemocných, u kterých se objevuje dysfagie a stenóza jsou indikováni k laparoskopické ezofagokardiomyotomii. Principem této operace je vypreparování jícnu v bráničním hiátu a ostré přerušování příčné svaloviny distálního úseku jícnu.

Ke kontraindikacím patří stavy kardiální a respirační insuficience, portální hypertenze s jaterní cirhózou nebo stavy po opakovaných operacích v nadbřišku (VOKURKA, 1996), (DRAHOŇOVSKÝ, 2000), (KRŠKA, 2001).

### **3.2.7 Laparoskopické operace střev**

Laparoskopickou metodou lze provádět výkony jak na tenkém střevě, tak i na tlustém střevě. V oblasti kolorektální chirurgie si laparoskopie vybudovala své místo.

Onemocnění tenkého střeva se vyskytují málo, pro laparoskopické operace jsou ideální indikací. Laparoskopickou metodou můžeme resekovat Meckelův divertikl, náhodně nalezený nález při appendektomii, v případě Crohnovy choroby můžeme provést laparoskopickou resekci při izolované stenóze v počátku onemocnění.

Onemocnění tlustého střeva můžeme rozdělit na maligní a benigní. Benigních onemocnění střev, které lze léčit chirurgicky není mnoho. Laparoskopické resekce tlustého střeva provádíme pro komplikace divertikulární choroby tračníku, pro kolposkopicky neošetřitelné velké střevní polypy, pro mnohočetnou polypózu. Také se provádějí tzv, redukční resekce v případě nezvládnutelných obstrukcí, jejichž jednou z příčin je dolichokolon. Rektální prolaps lze upravit laparoskopickou resekci, závěsnou operací nebo použitím sítě k fixaci střeva. Dále se provádějí resekce pro komplikace ulcerózní kolitidy.

K laparoskopické resekci tlustého střeva v případě kolorektálního karcinomu jsou indikováni nemocní s tumorem stádia T1 a T2, kdy se nádor ještě nedotýká střevní serózy, diagnostickou laparoskopií ověřujeme nejasné indikace, další indikací jsou

pokročilá stádia nádorů s metastázami v játrech, kdy je ještě možná paliativní resekce, ušetříme tak nemocného stomie. V případě kdy je stomie nevyhnutelná, můžeme laparoskopicky uvolnit střevo a založit cílenou stomii bez otevření dutiny břišní. Laparoskopické odstranění kolorektální karcinomu spočívá v prvotním přerušení cévní stopky v oblasti nádoru a pak teprve k manipulaci s nádorem. Samozřejmostí je odstranění regionálních uzlin v oblasti nádoru. Histologická tolerance pro přerušení střeva jsou nejméně 2–3 cm pod nádorem. Další úsek zůstává ve stapleru, kterým se střevo přeruší.

Kardiopulmonální selhávání, selhávání ledvin a nestabilní hypertenze jsou kontraindikacemi k laparoskopické střevní operaci. K dalším kontraindikacím se mohou řadit rozsáhlé adheze po předchozí operaci v cílové oblasti, obezita, velikost nebo pokročilost nálezů, střevní distenze při střevní neprůchodnosti a kontaminace dutiny stolicí (DRAHOŇOVSKÝ, 2000).

### **3.2.8 Laparoskopické operace pankreatu**

V současné době se laparoskopické operace pankreatu provádějí při enukleaci inzulinomu, distální resekce pankreatu pro resekabilní nádor, pro extirpaci pankreatických cyst či pseudocyst. Na specializovaných pracovištích se vykonávají také laparoskopické cefalické nebo totální duodenopankreatektomie.

Indikací k těmto laparoskopickým výkonům jsou benigní nádory neinfiltrující do okolí a nejsou-li příliš velké pro laparoskopickou operaci, dále cysty, pseudocysty a maligní nádory lokalizované periferně a bez metastáz. Kontraindikací k laparoskopickým výkonům jsou maligní nádory infiltrující do okolí, nádory lokalizované v blízkosti mezenterálních cév, nádory o velikosti, která znemožňuje laparoskopický výkon a nádory s metastázami (MARKO a kol., 2012).

### **3.2.9 Laparoskopická splenektomie**

Laparoskopická splenektomie se indikuje v případě autoimunitního onemocnění (autoimunitní trombocytopenie, autoimunitní hemolytická anémie, Feltyho syndrom, imunní neutropenie), syndromu portální hypertenze různé etiologie, abscesu sleziny, tezurismózy, hemartómu, cyst, hemangiomu sleziny, vrozené hemolytické anémie, myeloproliferativního onemocnění, sarkoidózy, lymfomu sleziny, Morbus Hodgkin, primárního a metastatického tumoru sleziny. Kontraindikací k laparoskopické splenektomii jsou pak základní kontraindikace k laparoskopické operaci, velikost



sleziny (nad 25 cm). Relativní kontraindikací jsou koagulační parametry (MARKO a kol., 2012).

### **3.2.10 Laparoskopie v urologii**

V urologii se laparoskopicky provádí nefrektomie, adrenalektomie, ligatura spermatických žil při varikokéle, adhezeolýsa, lymfadenektomie a dokonce i odběry ledvin pro transplantační účely od žijícího dárce. První laparoskopický odběr ledviny od žijícího dárce v české republice se uskutečnil ve fakultní nemocnici v Ostravě v roce 2002 (VOKURKA, 1996), (OBORNÝ, 2007).

### **3.2.11 Laparoskopie v gynekologii**

V gynekologii se laparoskopie používá k vyšetření příčiny sterility, při podezření na mimoděložní těhotenství, vyšetření bolesti v pánvi z neznámé příčiny, podezření na tumor a odlišení zánětu gynekologických orgánů od jiných orgánů v malé pánvi, k tubární sterilizaci, hysterektomii, laparoskopicky asistované vaginální hysterektomii a také k reparaci fistul z vaginy do měchýře (SLIPAC, 2011).

## 4 PRVNÍ ZMÍNKY O LAPAROSKOPII

První vyšetření dutiny břišní, pomocí čelního zrcátka a spekula, provedl roku 1901 v Petrohradě gynekolog D. Ott. Roku 1902 vydal internista Georg Kelling publikaci (Coelioskopie), ve které popisuje možnost vyšetření perforovaných dutin těla pomocí zraku. Také provedl první laparoskopii na psovi roku 1901. O možnosti laparoskopie (i torakoskopie) referuje Švéd Jacobeus (1901), v roce 1910 provedl první laparoskopii u člověka upraveným cystoskopem, obdobně jako Kelling. Tento postup byl méně výhodný než postup Kellinga, který používal k insuflaci již filtrovaný vzduch vedený pomocí jehly. I když priorita patří Kellingovi, první popis v humánní medicíně pochází od Berheima (asistent amerického chirurga Johna Hopkinse), který roku 1911 publikoval v *Annals of Surgery* článek „Organoscopy“. Zde popsal metodu pozorování orgánů v břišní dutině za pomoci proktoskopu, který je zaveden malou incizí do peritoneální kavity s použitím odraženého světla (LITYNSKI et al., 1998), (KRŠKA a kol., 2011).

Prof. Kalk z Hamburské univerzity zrekonstruoval první speciálně upravený laparoskop a detailně propracoval i výkon. Tento přístroj se začal vyrábět v malých sériích. Jeho přístrojem a metodou se pak výkon prováděl od r. 1923, prakticky beze změn v technice, a to až do objevu vedení studeného světla skleněným vláknem někdy kolem roku 1965. Roku 1930 vynalezl maďarský pneumolog Janos Veress speciální jehlu s bezpečnostním hrotem pro založení pneumotoraxu u plicní tuberkulózy (zjistil, že na zkolabované plíci se tuberkulóza lépe hojí). Tato jehla byla roku 1938 použita k založení pneumoperitona, s malými modifikacemi se využívá dodnes. Tento vynález byl posledním krokem k zahájení rutinních laparoskopických výkonů.

Laparoskopie se dříve než v chirurgii ujala v gynekologii, v polovině 60. let německý gynekolog Kurt Semm rozpracoval techniku víceportového přístupu v laparoskopii, podílel se i na vývoji automatického insuflátoru, monitorování tlaku v dutině břišní a také na vývoji proplachového systému. Roku 1941 byla v USA provedena první laparoskopická sterilizace koagulací vejcovodu. V Roce 1983 provedl tento německý gynekolog první laparoskopickou appendektomii (SEMM, 1983). Zpráva o první laparoskopické cholecystektomii, kterou provedl jednoportovým přístupem E. Mühle z Böblingemu modifikovaným rektoskopem se datuje do roku

1985. Za první laparoskopickou cholecystektomií je celosvětově považován výkon, který provedl Phillippe Mouret v Lyonu 1. března 1987. Tím byla spuštěna lavina chirurgických výkonů prováděných laparoskopickou metodou. Dnes je léčba mnohých chirurgických onemocnění laparoskopickou metodou pokládána za zlatý standard. Laparoskopická cholecystektomie tedy odstartovala éru laparoskopického operování.

Roku 1989 byla provedena první laparoskopická sutura perforovaného vředu (Nathanson) a asistovaná esofagektomie (Buess). V dalších letech následovaly výkony jako seromyotomie žaludku (Kakhouda 1990), operace tříselné kýly (Gery 1990), fundoplikace (Cushier 1991), nefrektomie, pánevní lymfadenektomie, adrenalectomie. V roce 1993 byla provedena bandáž žaludku, resekce pankreatu, jater a mnoho dalších výkonů (DUDA, 1996), (VOKURKA, 1996), (FRIED, 1999), (KOTEN a kol., 2007).

*„Další rozvoj laparoskopie byl závislý na zdokonalení přístrojové techniky, její miniaturizaci a posléze videoskopickém přenosu obrazu“ (KOTEN a kol., 2007, s. 168).*

Snem lékařů 19. století bylo nahlížet do dutiny břišní a přispívat tak k diferenciální diagnostice chorob, ale technické možnosti zatím takovéto výkony neumožňovaly (KOTEN a kol., 2007). V celém světě došlo od r. 1990 k ohromnému rozvoji laparoskopické chirurgie, zásluhu na tom nese především rozšíření laparoskopické cholecystektomie. Postupně se rozšířily i další laparoskopické operace, od laparoskopické appendektomie až po operace střev. V dnešní době již neexistují orgány dutiny břišní, které by nebyly operovatelné laparoskopicky (KRŠKA a kol., 2000).

## 5 VÝVOJ LAPAROSKOPICKÝCH OPERACÍ

Vývoj laparoskopie lze rozdělit do dvou etap. První etapa trvala od konce 80. let do první poloviny 90. let minulého století. V této etapě šlo o zavedení a standardizaci laparoskopických operací do rutinní klinické praxe. Docházelo k velmi rychlému vybavení pracovišť laparoskopickou technikou. Další etapou bylo zavádění náročnějších operací, jako například velké resekční a rekonstrukční výkony. Tyto operace trvaly zpočátku několik hodin a často končily konverzí v otevřené výkony. Postupným zdokonalováním techniky a standardizací se zkracovala i délka těchto výkonů (CRHA a kol., 2007).

Význam laparoskopie, jako diagnostického vyšetření, byl v době jejího maximálního rozmachu (1950–1980) oceňován také infektology, kteří se zabývali diferenciální diagnostikou ikterů. Díky popisům primáře interního oddělení v Motole doktora Souška a jeho nástupce doktora Hazuka, dokázali lékaři makroskopicky rozlišovat obraz akutních a chronických hepatitid od jiných přestavbových, ložiskových a dalších jaterních onemocnění. Také bylo výhodou možnost podpořit nález histologickým vyšetřením z biopsie provedené za laparoskopické kontroly. Tato metoda měla téměř revoluční přínos v diferenciální diagnostice a to až do doby zavedení enzymatických laboratorních metod a nových zobrazovacích metod na konci 70. a začátkem 80. let. Díky těmto novým metodám je laparoskopie infektology vnímána spíše jako možnost šetrného chirurgického výkonu, než jako diagnostická metoda (KOTEN a kol., 2007).

Zavedením laparoskopických chirurgických postupů do běžné léčby bývá označováno v širším kontextu za největší pokrok dosažený v chirurgii od použití éterové narkózy v 19. století. K vývoji laparoskopie jakou ji známe dnes, přispělo i rozšíření používání čočkových mikroskopů na konci 18. století a Edisonův vynález žárovkového zdroje světla. Technickou stránku laparoskopických operací definitivně vyřešily vynálezy v druhé polovině 20. století, byly to vynálezy vedení světla flexibilními optickými vlákny a miniaturizace chipové televizní optiky a kamery (FRIED, 1999). Otázky techniky a bezpečnosti související s touto metodou, omezily určitým způsobem další nárůst laparoskopické operativy. Některé tyto problémy

pomohlo vyřešit zavedení manuálně asistované laparoskopie (viz výše), (DUDA, 1996), (KRŠKA, 2001), (KRŠKA a kol., 2011).

*„Vývoj chirurgie je v posledních desetiletích charakterizován postupným poklesem invazivity“* (DUDA a kol., 1999, s. 243). Zvýšeným využíváním miniinvazivních technik se změnila tvář chirurgie, endoskopické a laparoskopické metody nahradily řadu klasických operací a staly se běžnou součástí práce všech chirurgů (VOKURKA, 1996).

## **5.1 Vývoj laparoskopických operací v ČR**

Na vývoji laparoskopie a endoskopie se podíleli také čeští lékaři, i když tato skutečnost není příliš známá. Olomoucký gynekolog doc. Bittmann prováděl již v době 1. republiky appendektomii transvaginální cestou. Byl vyhledáván zejména pacientkami, jako primabaleríny a jiné, které měly zájem o bezjizevnatý přístup do dutiny břišní. V meziválečném období vyvinul a použil vynikající český chirurg docent Bakeš tzv. choledochopapilloskop, stal se tak zakladatelem intraluminálního vyšetřování vývodných cest žlučových v průběhu otevřené operace. Průkopníkem gastroscopie a také laparoskopie se stal docent prim. Stanislav Kuthan, provedl první laparoskopii u nás a to v Hranicích na Moravě v roce 1937 pomocí rektoskopického instrumentaria, v Brně ji začal provádět prof. Houbal v roce 1942 (VOKURKA, 1996), (KOTEN a kol., 2007), (ZONČA, 2013).

První laparoskopické operace jak je známe dnes, byly v ČR provedeny v roce 1991 a v dalších letech se tato metoda rychle rozšířila v celé České i Slovenské republice. V Třinci v roce 1994 byla během symposia o laparoskopické chirurgii založena Sekce endoskopické a miniinvazivní chirurgie pracující jako součást České chirurgické společnosti ČLS JEP.

V roce 1991 byla u nás jako první laparoskopická operace provedena cholecystektomie. Tak jako v celém světě se i v České republice postupně rozrostlo spektrum laparoskopických operací, které znamenaly přínos pro pacienta. Dnes představuje laparoskopie zejména pro cholecystektomii a fundoplikaci metodu první volby. U dalších operací je laparoskopie rovnocennou alternativou klasické metodě, záleží na volbě pacienta a úvaze lékaře. Od roku 1997 do roku 2002 stoupl podíl laparoskopických operací (na všech břišních výkonech) z 22 % na 37 % (DUDA, 2007).

Jako první provedli laparoskopickou cholecystektomií chirurgové v Českých Budějovicích v září 1991 a v listopadu téhož roku chirurgové v Ostravě (DOSTALÍK, 2005). V roce 1992 byla provedena první laparoskopická operace v nemocnici v Jablonci nad Nisou. Stala se tak třetí nemocnicí, kde byla tato metoda provedena (HYBNEROVÁ, 2012).

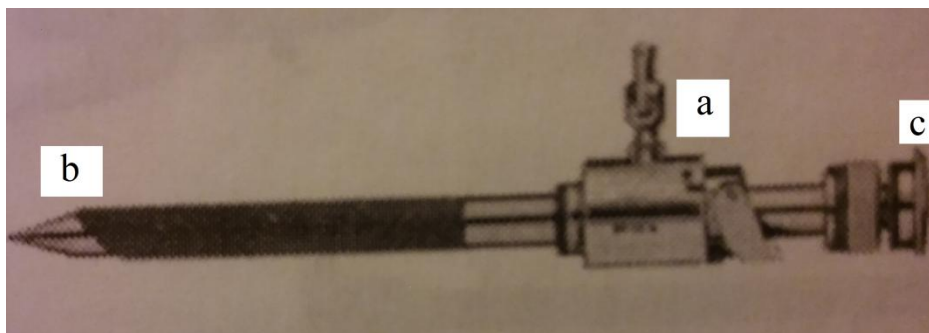
## **5.2 Vývoj laparoskopických nástrojů a laparoskopické technologie**

Rozvoj laparoskopie je úzce spjat s podmínkami umožňujícími vývoj v technologii laparoskopických přístrojů (VOKURKA, 1996). Předchůdci dnešních ednoskopických a laparoskopických nástrojů byly spekula, zrcátka, které se postupem času vyvíjely podle potřeby. K rozvoji laparoskopie přispěla řada vynálezů a vylepšení. Laparoskopie jak ji známe dnes, vyžaduje moderní technické vybavení. Základem tohoto vybavení je insuflační přístroj, systém přenosu světla - světelný zdroj se světlovodným kabelem, kamera a monitor (VOKURKA, 1996), (CRHA a kol., 2007).

Vzhledem k velkému rozmachu miniinvazivní chirurgie bylo také potřeba rozvíjet speciální instrumentárium. Jedná se nejen o laparoskopické nástroje, jako jsou trokary, disektor, nůžky, kleště, svorkovače, jehelce, punkční a aspirační jehly, elektrokoagulační nástroje, ale jedná se také o nástroje velmi složité a náročné na výrobu, jsou to např. staplery, litotriptyory atd. (RIEBEL, 1993), (VOKURKA, 1996).

### *Trokary*

Trokary můžeme nazvat „vstupní branou“ laparoskopických operací, zavádějí se přes ně veškeré nástroje. Jsou to tubusy o průměru 5 mm, 10 mm, ale také 12 mm nebo 20 mm a délce cca 10 cm. Uvnitř mají ostrý mandrén, který se po nabodnutí dutiny břišní vytáhne. Dvaceti milimetrový trokar se používá na extrakci žlučníku při laparoskopické cholecystektomii a nazývá se také jako Klaiberův dilatátor. Trokary jsou vybaveny plynovým kohoutem, na který lze napojit hadici přivádějící insuflační plyn, a ventilem, který se automaticky uzavírá po vyjmutí nástroje a brání tak úniku plynu. Při operaci se používají různé nástroje o různém průměru, proto se používají redukční spojky, aby se zabránilo úniku plynu.



Obrázek 7 Trokar, a – plynový kohout, b – pyramidový hrot, c – mandrén

Zdroj: DUDA a kol., 2000, s. 189

Orndoff z Chicaga je vynálezcem pyramidového hrotu, který se používá u velké většiny trokarů doposud. Dalším vylepšením trokarů Američanem Stonem, bylo doplnění jejich zevní části o gumovou krytku, která zabraňuje úniku plynu z dutiny břišní (VOKURKA, 1996), (ŠTENCL a kol., 2001).

#### *Insuflace*

Jedním z významných vynálezů pro laparoskopii jak ji známe dnes, bylo zavedení Veressovy jehly s bezpečnostním hrotem pro založení pneumoperitonea roku 1938, která se s malými modifikacemi používá dodnes. Teleskopický mandrén jehly zabraňuje poranění vnitřních orgánů. Veressova jehla se dodává také v jednorázové verzi.



Obrázek 8 Veressova jehla

Zdroj: autor, 2016

Oxid uhličitý jako plyn první volby pro založení pneumoperitonea zavedl Zollikofer ze Švýcarska. Zejména pro jeho rychlou a snadnou absorpci (VOKURKA, 1996), (ŠTENCL a kol., 2001).

Insuflátor slouží k vytvoření a udržení pneumoperitonea. K jeho založení slouží již zmíněná Veressova jehla, která slouží k prvotní insuflaci medicijního plynu. Následně je insuflátor připojen insuflační hadicí na kohout některého z trokarů zavedených do dutiny břišní. K insuflaci se nejčastěji používá oxid uhličitý a to pro svou míru bezpečnosti vzhledem k riziku vzniku plynové embolie a také k minimálnímu riziku vzplanutí jiskry při kauterizaci. Žádoucí přetlak v břišní dutině je během operace 10 - 12 mmHg, vyšší hodnoty negativně ovlivňují kardiopulmonální funkce a naopak nižší tlak znesnadňuje orientaci v operačním poli pro zmenšení operačního prostoru (VOKURKA, 1996), (CRHA a kol., 2007).

Laparoskopické operace lze provést také bez založení kapnoperitonea, a to za pomoci speciální závěsných systémů. Tato metoda se začala vyvíjet v souvislosti s negativními vlivy kapnoperitonea a jeho založení na pacienta (kardiovaskulární potíže, plicní potíže, poranění Veressovou jehlou při zavádění, přesun orgánů v dutině břišní, atd.).

Mezi závěsné systémy například patří speciální set Laparolift. Příznivé výsledky při použití tohoto systému při laparoskopické cholecystektomii měl Paolucci. Set Laparolift se skládá z elektricky ovládaného ramene a roztažitelného nástavce zavedeného přes pupek do dutiny břišní. Po rozklopení je schopen elevovat stěnu břišní v oblasti horního zevního kvadrantu silou až 30 kg. Takto je zajištěna dobrá, ne však optimální přehlednost operačního pole. Konverzi, do formy otevřené či k pneumoperitonea, můžeme očekávat v 6–10 %. Výskyt ranných infekcí dosahuje až 87 %, výskyt pooperačních bolestí stěny břišní dosahuje až 16 %.

Další z tzv. Abdominal Wall-Lifting Metod lze použít při operaci tříselní kýly. Dobré výsledky byly dosaženy Tagayou pomocí mechanického elevatoria (metodou Nagai), skládá se z ramene, dvou závěsů a dvou Kirschnerových drátů. Tyto dráty jsou zavedeny kůží souběžně s vazem a to kraniálně nad ním a pod pupkem. Pak jsou upevněny do závěsů a stěna je pomocí ramene elevována, porty jsou zavedeny obvyklým způsobem. Výhody této metody jsou eliminace kapnoperitonea a rizik při jeho zavedení, odstranění negativních vlivů CO<sub>2</sub>, v určitých situacích možnost využití jiných forem znecitlivění. Nevýhodou je nižší přehlednost v operačním poli, nemožnost kompletní optické revize dutiny břišní, vyšší lokální postižení tkání a zvýšená pooperační algická reakce (KRŠKA, 2001).



## Optika

Dalším významným technickým objevem, bylo zavedení cylindrických čoček, střídajících se s prostorem vyplněným vzduchem, tento Hopkinsův systém umožnil zlepšení přenosu světla a barev, a stal se tak základem pro konstrukci moderních rigidních endoskopů.

Německý lékař Kalk vynalezl šikmou optiku o sklonu  $45^\circ$  (což umožnilo šíři pohledu  $135^\circ$ ), také zavedl rutinní používání jehly pro aplikaci pneumoperitonea.

Roku 1952 vyvinuli Fourestier, Gladu a Valmiere nový přístroj, kterým byl veden intenzivní světelný paprsek křemíkovou tyčí od proximálního do distálního konce teleskopu. Světelný zdroj byl zaveden do dutiny břišní, což umožnilo snímání barevných snímků, filmů a roku 1959 dokonce prvního endoskopického televizního záznamu. Zdokonalení laparoskopu provedl Frangenheim (který r. 1957 formuloval tehdy platné principy moderní endoskopie), tento laparoskop je doposud standardním optickým nástrojem některých pracovišť (VOKURKA, 1996).

Optimální zobrazení v dutině břišní tedy zajišťují čočkové optické systémy endoskopu mající široký úhel pohledu, který umožňuje kvalitní zobrazení. Rozlišujeme endoskopy o průměru 5 mm, 7 mm a 10 mm, s úhlem optiky  $0^\circ$ ,  $25^\circ$ ,  $30^\circ$ ,  $50^\circ$  a  $90^\circ$ . Nulový sklon optiky zobrazuje pole, které je přesně před optikou, úhlové optiky umožňují operátorovi pohled na daný orgán i z odvrácené strany. Největší uplatnění mají optiky úhlové o průměru 5 a 10 mm. Obraz může být zaznamenán do paměti počítače (dříve na videorekordér), který je součástí záznamového zařízení (CRHA a kol., 2007). Endokamera je buďto připojena na laparoskop pomocí spojovacího kabelu a snímací hlavy (je tedy umístěna mimo operační pole), nebo je součástí laparoskopu (videolaparoskop). „*Videolaparoskop je integrovaný optický systém spojující optiku, kamerovou hlavu, adaptér a světlovod do jednoho hermeticky uzavřeného, nerozebíratelného a autoklávovatelného kompletu*“ (KRŠKA a kol., 2011, s. 59).

Na distálním konci pod krycím sklem je umístěn snímací prvek a v rukojeti jsou integrovaná tlačítka pro ovládání kamerové jednotky. Videolaparoskopy jsou ve dvojitě provedení, buď s pevným koncem (rigidní), nebo s koncem flexibilním, jehož rozsah pohybu je  $100^\circ$  nahoru,  $100^\circ$  dolů,  $100^\circ$  doleva i doprava. Průměr tubusu bývá 5 nebo 10 mm a délka cca 36 cm. Speciální typ videolaparoskopu je provedení

Laparo-endoscopic Single-Site (LESS operacím), zde je celá ovládací a úchopová část na proximálním konci ohebná – pro vytvoření dostatečného pracovního prostoru pro práci chirurga s nástroji blízko sebe (KRŠKA a kol., 2011).

V dnešní době se začíná také využívat trojrozměrné zobrazení. K tomu je třeba speciální monitor, který dokáže zobrazit obraz ve 3D a také speciální laparoskop s třídimenzovou kamerou. Tato technika umožňuje reálné a dokonalé prostorové zobrazení, operace se tak stává snadnější a bezpečnější. Díky 3D zobrazení vidí operatér veškeré detaily a to včetně hloubky, jako by byl pacient otevřený (ŠTENCL a kol., 2001), (KOCOURKOVÁ, 2012).



Obrázek 9 Videolaparoskop

Zdroj: autor, 2016


### *Elektrokoagulace*

Velký význam nejen pro laparoskopickou chirurgii má vysokofrekvenční elektrokoagulace, která byla v laparoskopii prvně použita v roce 1934 Rudockem. Tato metoda využívá působení tepla na tkáň, při působení teploty 37–24°C dochází k zahřátí tkáně bez morfologických změn, teplota nad 50°C inaktivuje enzymy, nad 60°C dochází k denaturaci bílkovin, koagulaci a vzniku nekrotizace, nad 150°C vzniká zuhelnatění neboli karbonizace, nad 300°C pak vaporizace tj. odpaření tkání. V praxi se nejčastěji využívá elektrokauter, kdy tkáň podléhá koagulační nekróze.

Elektrokoagulace pracuje tedy na principu denaturace bílkovin zahřátím tkání elektrickým proudem při velmi vysoké teplotě (150° až 400°C). Řez elektrokauterem je dosažen zvyšováním teploty v buňce tak, že plyn v buňce exploduje a buňku zničí. Elektrokauter při průchodu elektrického proudu pomocí zahřátého malého hrotu tkáň řeže nebo spaluje. Schopnost řezu ovlivňuje velikost proudu, čím je proud větší, tím je větší schopnost řezu. Stejně tak koagulaci ovlivňuje velikost napětí.

Vaporizace se používá např. při chirurgické miniinvazivní léčbě benigní hyperplazie prostaty. Pomocí speciální elektrody, která je zavedena přímo do prostaty se pomocí proudu tkáň prostaty odpaří. (DUDA, 1996), (SLIPAC, 2011).

Elektrokoagulaci můžeme rozdělit na monopolární a bipolární. Při laparoskopických operacích se používá jak monopolární tak bipolární koagulace. Nevýhodou monopolární koagulace je průchod elektrického proudu mezi elektrodou přístroje a neutrální elektrodou ve formě podložky nebo nálepky. Neutrální elektroda se musí umístit na kůži pacienta (nebo pod něj jako podložka), aby nedošlo k termickému poškození jiných tkání. Je učena ke sběru elektrického proudu z těla pacienta a bezpečně jej odvádí zpět do generátoru přístroje. U bipolární koagulace prochází elektrický proud mezi branžemi nástroje – bipolární pinzeta, nůžky (ŠTENCL a kol., 2001), (SLIPAC, 2011).



Obrázek 10 Elektrokoagulace, a – zdroj, b – bipolární, c – monopolární

Zdroj: DUDA a kol., 2000, s. 33


### *Laser*

Laser využívá pro řez tkání a koagulaci v cílové oblasti laserovou energii, při čemž nedochází k poškození sousedních tkání. V místě krvácení z cév způsobují laserové paprsky tvorbu koagul působením lokálního tepla. V zařízení je produkován paprsek světla se speciálními vlastnostmi prostřednictvím složitého elektronického procesu. Tento paprsek světla je jednovlnové délky (tedy jedné barvy světelného spektra) a je vysoce fokusovaný, všechny paprsky směřují stejným směrem. Princip koagulace a mechanismus řezu je stejný jako u elektrokoagulace. Díky přesně zaměřenému paprsku světla se zlepšuje přesnost operace.

Laser se může používat jak u endoskopických zákroků, tak i u otevřených operací, je vhodný pro použití v řadě klinických oborů (urologie, gynekologie, ORL, ortopedie, neurochirurgie atd.). Mezi výhody můžeme zařadit přesnou preparaci, menší výskyt komplikací a nižší množství dýmu v břišní dutině než při použití elektrokoagulace (ŠTENCL a kol., 2001), (SLIPAC, 2011).

### *Harmonický skalpel*

Harmonické skalpely využívají mechanickou energii ultrazvukových vibrací o frekvenci až 55 000 Hz za sekundu k chirurgickému řezu při současném minimálním poškození tkání. Harmonický skalpel se využívá, mimo jiné, ke koagulaci bohatě vaskularizovaných tkání. Princip koagulace pomocí ultrazvuku je podobný jako při použití laseru nebo v elektrochirurgii, cévy jsou uzavřeny a slepeny denaturovanými bílkovinami. Způsob denaturace je však rozdílný. Harmonický skalpel denaturuje bílkoviny přeměnou mechanické energie na ultrazvuk vysoké frekvence (25–55 kHz). Vlny rozrušují vodíkové spoje a třením vzniká teplo (menší než při elektrochirurgii). Řez tkání je dosažen poměrně ostrým hrotem při kmitočtu ultrazvuku 25–55 kHz a šířce řezu do 100  $\mu\text{m}$ . Výhodou harmonického skalpelu je tedy velmi dobrá koagulace s minimálním termickým poškozením okolních tkání, snížení počtu ligatur (současně řeže a koaguluje), pacientem neprochází žádný elektrický proud, větší přesnost v blízkosti vitálních orgánů. Nevýhodou pak může být určité zpomalení průběhu operace (ŠTENCL a kol., 2001), (SLIPAC, 2011).



Obrázek 11 Harmonický skalpel

Zdroj: WICHSOVÁ a kol., 2013, s. 68

### *Systém pro trvalé uzavírání cév (LigaSure Vessel Sealing System)*

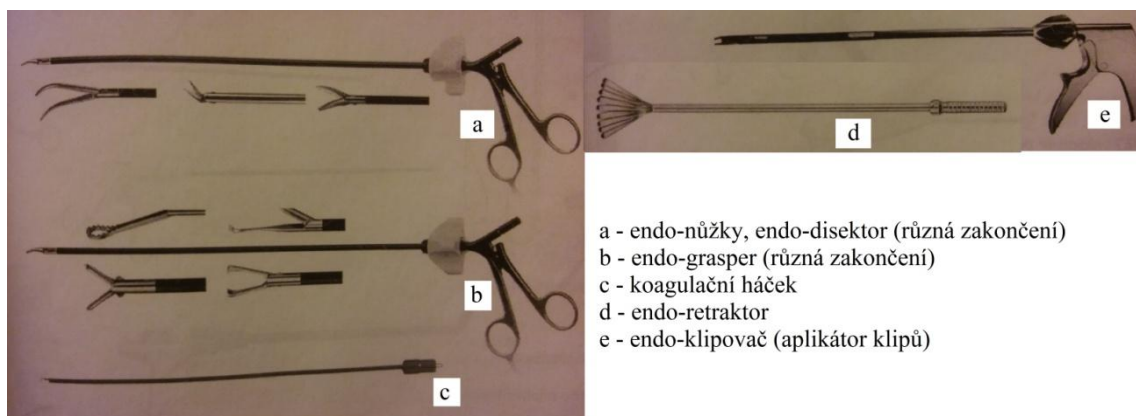
Tento systém provádí trvalou okluzi cév (o průměru až 7 mm) slepením jejich stěn. Pomocí působení řízeného vysokofrekvenčního elektrického proudu a mechanického tlaku. A to bez nutnosti jejich disekce či izolace. Klinická účinnost je hodnocena pomocí tří kritérií: velikostí slepovaných cév, tlakem, při kterém spoj praskne a regulací šíření tepla do okolí. Vzniklý spoj je odolný proti změnám (trojnásobek normálního systolického tlaku – 360 mmHg), pružný a rozeznatelný od okolní tkáně. Spoj tvoří tkáň pacienta, v těla tak nezůstávají žádné cizí předměty. Aktivaci nástroje provází zvukový a světelný signál, po určité době (cca 4 až 10 sekund) se ozve deaktivací signál. Chirurg je tak informován o úspěšném vytvoření spoje. Na základě elektrických vlastností tkáně řídí systém kvalitu a bezpečnost trvalého spoje. Vliv lidského faktoru je tak zcela vyloučen. LigaSure systém se využívá ve všeobecné chirurgii (laparoskopická fundoplikace, appendektomie atd.), v gynekologii (LAVH, abdominální hysterektomie atd.), v urologii i kardiochirurgii (SLIPAC, 2011).

### *Odsávací a irigační systém*

Další součástí laparoskopického vybavení je výkonný odsávací a proplachový systém. Obě tyto funkce jsou spojeny do jednoho tubusu, na kterém je možnost manuální změny funkcí. Součástí tohoto přístroje je také možnost koagulovat, a to připojením koagulačního kabelu na instrument (VOKURKA, 1996).

### *Instrumentarium*

Nástroje používané v laparoskopii mají většinou průměr 5 mm a délku cca 30 cm, možnost připojení koagulace a možnost otočení dle potřeby. Pro laparoskopické výkony se vyrábějí i jednorázové nástroje přizpůsobené pro daný výkon. Kleště tzv. graspery se používají k uchopení tkání, eventuálně k tahu za různé struktury. Nůžky se používají k preparaci a rozdělování tkání. Lze na ně připojit koagulaci, proto musí být izolovány, stejně tak jako disektor. Ten je obdobou klasických peanů, používá se k tupé preparaci. Svorkovače (klipovače) se používají k uzavření dutých struktur (cévy, ductus choledochus) pomocí svorek, které jsou vyrobeny zpravidla z titanové slitiny nebo oceli. Speciálním nástrojem ke koagulaci a preparaci je tzv. háček (hook) (VOKURKA, 1996).



Obrázek 12 Endoskopické nástroje

Zdroj: DUDA a kol., 2000, s. 189

Samostatnou jednotku v laparoskopických nástrojích tvoří endostaplery. Jsou to speciální nástroje určené právě k laparoskopickým a také torakoskopickým operacím, to ovšem nevylučuje jejich využití i při otevřených operacích, zejména v hůře dostupných oblastech. Pro torakoskopické operace plic zajišťují bezpečné, hemostatické a vzduchotěsné sutury po resekcích plicní tkáně a bronchů. Mají delší tělo a menší velikost hlavice se širokým rozevřením čelistí, mají jednoruční automatické ovládání. Dále mají možnost rotace a flexe.

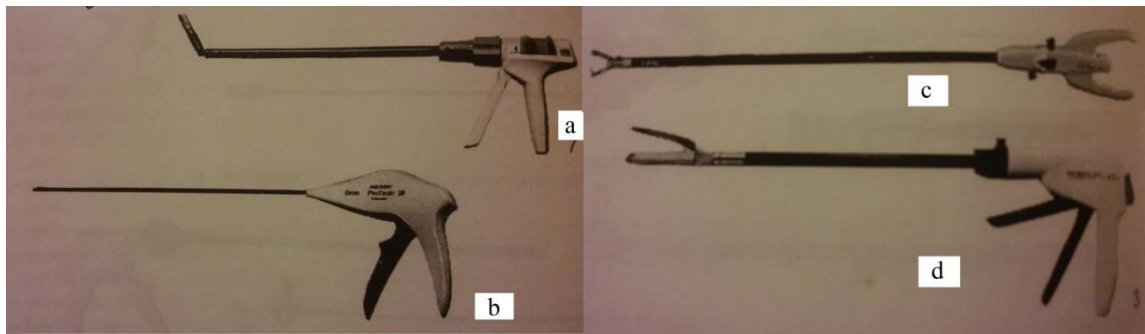
Pro laparoskopické operace na gastrointestinálním traktu (resekce žaludku, tenkého či tlustého střeva, slepé uzávěry střev, skeletizaci střevních závěsů, atd.) slouží staplery, které mají jednoduché automatické ovládání a možnost flexe v kloubu koncové části. Staplery je možno opakovaně nabíjet speciálními náboji jenž jsou vybaveny třemi řadami svorek na každé straně resekční linie. Výšku svorek lze volit podle síly stěny resekovaného orgánu, jsou rozlišeny barevně (šedé náboje – mezenterium, bílé - vaskulární, modré – standardní, zelené – silná tkáň).

Dalším typem jsou staplery pro fixaci síťky při operaci kýlu. Síťku fixujeme pomocí malých klipů či kotviček vyrobených z titanu nebo vstřebatelného materiálu. Tyto staplery obsahují (podle výrobce) 20–30 svorek či kotviček, jsou plně automatické a rotační (KRŠKA a kol., 2011).

Základní principy šití v laparoskopii se příliš neliší od principů klasické otevřené chirurgie. Používají se vstřebatelné i nevstřebatelné materiály, lze použít steh pokračující (na počátku se někdy používá předvázaná smyčka) nebo jednotlivé stehy

podle potřeby, uzlení se provádí intrakorporálně (pletená vlákna) analogicky uzlení na jehelci nebo se uzel dotahuje extrakorporálně (monofolamentózní vlákna) speciálním instrumentem. K zajištění stehu lze někdy použít i klipy.

K šití se používají laparoskopické jehelce, jejich branže mohou být různě upraveny k usnadnění uchopení jehly ve správné pozici nebo dokonce mohou umožnit střížení vlákna. Speciálním laparoskopickým nástrojem, který usnadňuje šití, je Endostitch, ten je „nabíjen“ speciálním stehem. Pro laparoskopickou chirurgii byly vyvinuty speciální jehly lyžinové, ty se ovšem používají méně často. Většinou se používají standardní kulaté jehly. V případě uzávěru incizí po trokarech a zejména u laparoskopických plastik ventrálních kýl se používá zvláštní postup nakládání stehů. Jsou to transparietální stehy zakládáné za kontroly optikou speciálními jehlami (KRŠKA a kol., 2011).



Obrázek 13 Endostaplery, a – endostapler s otočnou hlavicí se svorkami ve tvaru písmene „U“, b – endostapler se spirálovitými svorkami, c – Endostitch k intrakorporálnímu šití, d – endostapler endo GIA

Zdroj: DUDA a kol., 2000, s. 190

## 6 VÝHODY A NEVÝHODY LAPAROSKOPIE

Chirurgie byla charakterizována tzv. krvavými výkony – operacemi, při nichž dochází k porušení celistvosti tělního povrchu. Všestranný rozvoj medicíny v průběhu 20. stl. umožnil provádět rozsáhlé a komplikované operace, jejichž charakteristickým rysem byla zvětšující se extenzita výkonů. To přinášelo kromě kladných výsledků i negativní důsledky spojené především s velkou bolestí, pooperačními poruchami GIT, plicními potížemi, poruchami hojení apod. Objevili se snahy tyto negativní důsledky eliminovat a to zdůrazňováním významu co nejjemnější operační techniky, která maximálně šetří tkáň a respektování dokonalé asepse v operačním poli (DUDA, 1996).

Při laparotomii vzniká velká operační rána, větší léze svalů a povázek, ztráty tekutin z tělního prostoru způsobené otevřením peritoneální dutiny, mohou nastat velké krevní ztráty a bývá potřeba podávat krevní deriváty. Také dochází k hypotermii, mohou vzniknout trombózy, je při nich nutnost větší manipulace s orgány dutiny břišní, především se střevem. Po operaci je často nutné podávat velké množství analgetik, je zde vyšší riziko nozokomiálních nákaz, často dochází ke kýlům v jizvě, adhezím, hospitalizace i návrat do normálního života bývá delší (KRŠKA, 2001), (DLOUHÁ, 2009).

Základní myšlenkou laparoskopie je omezení zátěže nemocného. Z tohoto důvodu bylo velmi vhodným označením „chirurgie minimálního přístupu“ (Cuschieri), nebo „maximálně šetrná chirurgie“ (Troidl). Nejvíce se rozšířil a celosvětově je všeobecně používán termín „minimálně invazivní chirurgie“ zavedený Wickhamem a Fitzpatrickem (DUDA, 1996).

Hlavními výhodami laparoskopických operací pro pacienta jsou minimální traumatizace tkání, menší pooperační bolesti a s tím spojena menší potřeba analgetik, rychlejší rekonvalescence, zkrácení doby hospitalizace a pracovní neschopnosti, nižší rizika vzniku srůstů pobřišnice, kýl v jizvě a poruch hojení ran. Během operace jsou zanedbatelné krevní ztráty, provádí se menší incize a je tedy lepší kosmetický efekt, pacient je méně vystaven nozokomiálním nákazám, pooperační obnovení činnosti GIT je rychlejší. Výhodou je také významné snížení počtu časných i pozdních komplikací hojení rány, snížení rizika pooperačních plicních komplikací apod. Pro chirurga je



velkou výhodou lepší přehlednost v mnoha částech dutiny břišní a to i u pacientů s nadváhou či u obézních pacientů (FRIED, 1999), (CRHA a kol., 2007), (DLOUHÁ, 2009).

Laparoskopický výkon by měl mít oproti „klasickému“ výkonu tyto přednosti:

- Větší bezpečnost – nižší počet komplikací, tato skutečnost je výrazně ovlivněna zkušenostmi a vyškolením chirurgů, celkovou chirurgickou úrovní pracoviště.
- Snazší operační přístup – možnost lepšího operačního přehledu a přístupu, především při výkonech v horní polovině dutiny břišní a u pacientů s nadváhou či u obézních nemocných.
- Urychlení operačního výkonu – doba trvání operačního výkonu není sice nejdůležitějším hlediskem, ale nepříjemně dlouhé operační časy výrazně zvyšují rizika pooperačních komplikací a v neposlední řadě i náklady na provoz operačních sálů (FRIED, 1999).

Četnost komplikací v souvislosti s laparoskopickými výkony je nízká. K objektivním komplikacím patří zejména komplikace spojené s anestezií, kardiovaskulární selhání, krvácení nebo vzduchová embolie. Komplikace související přímo s laparoskopií mohou vzniknout následkem zavádění Veressovy jehly nebo trokaru. Jsou to komplikace jako poranění cév břišní stěny, penetrace orgánů dutiny břišní nebo perforace dutých orgánů. Správnou technikou a dostatečnou opatrností lze ovšem těmito komplikacím předejít. Další komplikace mohou být způsobeny insuflací, např. při nedostatečném zavedení Veressovy jehly přes břišní stěnu může vzniknout podkožní emfyzém, také může vzniknout plynová embolie při nesprávném zavedení Veressovy jehly, či pneumotorax při penetraci bránice během zákroku. Insuflace pomocí CO<sub>2</sub> může vyvolávat mj. i řadu hemodynamických a respiračních efektů, např. decelerace toku krve v dolní duté žíle, elevace bránice a ovlivnění nebráničních orgánů či přesuny orgánů v dutině břišní při změnách polohy (CRHA a kol., 2007), (MARTÍNEK, 2013).

Specifické komplikace a nevýhody pro chirurga i nemocného jsou chybění dotykového cití při operaci, nutnost zvláštního vyškolení chirurgů pro tyto výkony. Rozsáhlejší výkony prováděné laparoskopicky mohou být náročnější z časového hlediska a také náročnější ekonomicky (FRIED, 1999).

Laparoskopie má velké výhody, ale také má své nevýhody v některých situacích. Stavět laparoskopickou metodu do protikladu s laparotomickou není vhodné. Ve většině případů je laparoskopie výhodnější pro nemocného, klasická operace je však pojistkou pro dokončení operace v případě komplikací (DRAHOŇOVSKÝ, 2000).

## **6.1 Rizikové faktory a všeobecné kontraindikace laparoskopie**

Jako rizikového označujeme pacienta, u kterého se zvyšuje riziko peroperačních nebo pooperačních komplikací v souvislosti s laparoskopickou operací. Rizikové faktory nebo všeobecné kontraindikace laparoskopických operací můžeme rozdělit na nechirurgické a chirurgické.

Jako nechirurgické rizikové faktory označujeme tyto stavy:

- Kardiopulmonální onemocnění

Je nutné, aby tyto pacienty před výkonem vyšetřil kardiolog, ten určí zda je možné pacienta laparoskopicky operovat či ne. Pokud ano je třeba důsledně sledovat jejich kardiopulmonální funkce.

- Koagulopatie

U těchto pacientů a pacientů užívajících antikoagulantia je problémem hemostáza během laparoskopické operace a zvýšené riziko peroperačního a pooperačního krvácení. Proto je nutné, aby měla nemocnice dobré hematologické zázemí, možnost peroperačního a pooperačního podávání faktoru VIII u hemofiliků a kontinuální monitorování hemokoagulačních parametrů.

- Cirhóza a portální hypertenze

Cirhóza jater může při laparoskopické cholecystektomii způsobit omezený pohled na Calotův trojúhelník. Portální hypertenze může způsobit silné krvácení z žil v lůžku žlučníku nebo z žil břišní stěny.

- Diabetes mellitus

U pacientů s diabetem mellitem je větší riziko pooperačních infekčních komplikací.

- Renální insuficience
- Hypertenze ve spojení s předchozími onemocněními

- Gravidita

Appendektomie a cholecystektomie jsou nejčastějšími negynekologickými výkony u gravidních žen. Vliv CO<sub>2</sub> na plod byl donedávna pokládán za kontraindikaci k laparoskopické operaci. V poslední době se častěji objevují laparoskopické výkony v graviditě, nejideálnější je provést tyto výkony v druhém trimestru, tedy po ukončení organogenéze ale před tím, než začne být děloha svou velikostí překážkou.

- Imunosuprese

U pacientů užívajících imunosupresiva, ať už po transplantaci nebo z jiného důvodu, je nutné laparoskopickou operaci zvážit.

- Ventrikuloperitoneální shunt a peritoneovenózní katetr

U pacientů s ventrikuloperitoneálním shuntem je laparoskopická operace riziková zejména pro insuflací plynu do subkutánního tunelu a vznik masivního podkožního emfyzému. U peritoneovenózního katetru je vysoké riziko embolizace plynem.

K chirurgickým rizikovým faktorům patří:

- Předchozí operace v břišní dutině, zejména v horní polovině
- Morbidní obezita

Oba tyto faktory omezují přístup do peritoneální dutiny. U obézních pacientů je třeba používat osobité nástroje – speciální prodloužené trokary, Veressovu jehlu a instrumenty, které ulehčují přístup do peritoneální dutiny. Ovšem po proniknutí do dutiny břišní nepředstavuje zpravidla laparoskopická operace technický problém. Po předchozích operacích vznikají velmi často mezi orgány a břišní stěnou adheze, což může být důvodem laparoskopický výkon konvertovat.

Postupem času a s rozvojem moderní laparoskopie se postupně mění absolutní kontraindikace na relativní a relativní kontraindikace se mění na indikace. Samozřejmostí je, že relativita kontraindikací a jejich rozsah závisí na erudaci operátora, anesteziologa a na technických možnostech pracoviště (ŠTENCL a kol., 2001).

## 7 OŠETŘOVATELSTVÍ A LAPAROSKOPIE

Ošetrovatelská péče v souvislosti s laparoskopickou operací je odlišná (od laparotomických výkonů) v několika málo bodech. Předoperační péče má zpravidla stejné zásady jako předoperační příprava před klasickou operací. Stejně tak pooperační péče se řídí stejnými pravidly, všem zde se objevují malé rozdíly. Rozdíly v péči se objevují také během výkonu na operačním sále (VOKURKA, 1996), (HETTNEROVÁ, 2015).

### 7.1 Ošetrovatelská péče před, během a po laparoskopické operaci

Aby byla operace úspěšná, je důležité posoudit základní rizikové faktory, stanovit cíl léčby a určit postup pro bezpečné provedení výkonu (SLIPAC, 2011). Pacienta je nutné seznámit s průběhem výkonu, musí podepsat tzv. informovaný souhlas, ve kterém je popsán (srozumitelně pro laiky) nejen výkon samotný, ale také jaké jsou jeho indikace, případné alternativy, komplikace apod. (ČOUPKOVÁ a kol., 2010).

Během operace je třeba dbát na bezpečný průběh operace, správné zajištění a pohodlí pacienta. Instrumentářka musí společně s operátorem sledovat také funkčnost laparoskopických nástrojů. Ty musí být správně složeny, podávány a zaváděny do břišní dutiny. U laparoskopických nástrojů, které slouží ke koagulaci tkání, je nutné sledovat zda neprobíjí a nepoškozují tak kůži či jiné tkáně pacienta než na které byly použity.

Základem pooperační péče je sledování vitálních funkcí, stanovení ošetrovatelských diagnóz souvisejících s pooperačním obdobím a provádět intervence vyplývající z těchto diagnóz. Laparoskopická metoda přináší výrazný pooperační komfort (KLEVETOVÁ, 2012).

#### 7.1.1 Ošetrovatelská péče před laparoskopickou operací

Předoperační příprava se dělí na dlouhodobou, krátkodobou a bezprostřední předoperační přípravu. V rámci dlouhodobé předoperační přípravy je pacient odeslán chirurgem k internímu předoperačnímu vyšetření, součástí této přípravy může být doporučení k odběru krve (tzv. autotransfuzi). Interní vyšetření zahrnuje fyzikální vyšetření, hodnocení fyziologických funkcí, screeningové vyšetření moči (cukr, aceton, moč + močový sediment), screeningové vyšetření krve (krevní obraz, základní

biochemie, aPTT, Quickův test, krevní skupina + Rh faktor), EKG vyšetření a RTG vyšetření srdce a plic. Výsledky nesmějí být starší 14 dnů před plánovanou operací. Podle celkového stavu pacienta může být základní předoperační vyšetření doplněno o další speciální vyšetření, o tom rozhodne lékař. Pacient musí být edukován o veškerých výkonech a procedurách, které podstupuje a které ho ještě čekají, o této edukaci musí být proveden záznam a pacient musí podepsat tzv. informované souhlasy.

Krátkodobá předoperační příprava je omezena na 24 hodin před samotným výkonem. Můžeme ji rozdělit na fyzickou, anesteziologickou a psychickou přípravu. Fyzická příprava se týká výživy a tekutin, vylučování, hygienické péče, přípravy operačního pole, spánku a odpočinku, prevence tromboembolické nemoci ale také cenností a protetických pomůcek. Každý pacient musí být 6–8 hodin před operačním výkonem lačný aby bylo sníženo riziko pooperačních komplikací. Před operací musí dojít ke spontánnímu vyprázdnění močového měchýře, u náročných operací se v den výkonu provádí katetrizace močového měchýře (na příslušném oddělení nebo na operačním sále). Podle druhu operace se odvíjí vyprázdnění tlustého střeva, provádí se buďto opakovaně očistné klyzma, případně se podá vyprazdňovací roztok, tyto procedury se řídí pokynem chirurga.

Podle zhodnocení soběstačnosti provádí pacient celkovou hygienu sám nebo s dopomocí, je třeba věnovat pozornost nehtům, vlasům, používání kosmetiky (obličej odlíčený, bez krému) a u laparoskopických operací je třeba dbát na čistotu a desinfekci pupku. Podle druhu operace a pokynů operátora se provede oholení operačního pole.

Anesteziolog den před operací ordinuje sedativa a hypnotika, protože nerušený spánek a odpočinek napomáhá zvládat stres před výkonem. Prevencí tromboembolické nemoci je přiložení elastické bandáže nebo antiembolických punčoch. Veškeré cennosti pacienta se proti podpisu ukládají do trezoru, také protetické pomůcky a zubní náhrady se musí označit jménem pacienta a uschovat. V rámci anesteziologické přípravy dochází za pacientem na oddělení anesteziolog, který hodnotí jeho stav, seznamuje ho s anestezií a rizikem, které může během operace nastat. Dále doplňuje anesteziologické ordinace před výkonem a rozhoduje o premedikaci. Minimalizace strachu a stresu z operace je cílem psychické přípravy na které se podílejí lékaři i sestry.

Bezprostřední příprava se omezuje na cca 2 hodiny před výkonem, patří zde kontrola dokumentace pacienta, kontrola operačního pole, přikládání bandáží na dolní

končetiny, kontrola chrupu, lačnění, vyprázdnění a popřípadě provedení speciálním požadavků operátora (zavedení PMK, žaludeční sondy, PVK – o všem musí být proveden záznam do dokumentace). Na základě ordinace anesteziologa je podána premedikace (např. benzodiazepiny, analgetika, anticholinergika).

U pacientů s diabetem mellitem je dlouhodobá a bezprostřední příprava rozšířena o kontrolu v diabetologické poradně. Provádí se velký glykemický profil, který diabetolog vyhodnotí a určí např. dávky perorálních antidiabetik, množství inzulínu apod. Glykemický profil se provede opakovaně, zajistí se CVK nebo PVK. Je důležité dodržet lačnění, proto je lékařem ordinován infuzní roztok glukózy a inzulínu podle aktuální hladiny glykemie (hodnocena glukometrem). Diabetik je v operačním programu zařazen na první místo.

Předoperační příprava pacienta k urgentní (neodkladné) operaci se omezuje na odběry biologického materiálu na STATIM (krevní obraz, biochemie krve a moči, krevní skupina, Rh faktor), hygiena je zaměřena na odstranění hrubých nečistot, koupel je kontraindikována, dále na vyjmutí snímacích náhrad, příprava operačního pole. Lačnění je nutno konzultovat s anesteziologem, popřípadě zavést žaludeční sondu a žaludeční obsah odsát, očistné klyzma je kontraindikováno, je nutné zajistit žilní vstup, močový katétr, provést bandáže dolních končetin a aplikovat premedikaci podle ordinace lékaře (ČOUPKOVÁ a kol., 2010).

### **7.1.2 Ošetrovatelská péče během laparoskopické operace**

Ošetrovatelskou péčí během samotného výkonu zajišťují perioperační a anesteziologické sestry. Tato péče začíná přijetím pacienta na operační sál. Na operační sál je pacient přivezen sanitářem a sestrou z oddělení (případně lékařem) a je předán do rukou sálového sanitáře a anesteziologické sestry nebo anesteziologa. V případě, že by byl výkon prováděn v lokální anestezii, přebírá si pacienta perioperační sestra.

Přebírající sestra musí zkontrolovat připravenost pacienta. Ten nesmí mít žádné šperky, snímatelné náhrady, musí mít zabandážované končetiny (jako prevence TEN), je vymočený, má identifikační náramek, kompletní dokumentaci a operační pole je oholeno a byla provedena jeho hygienická očista. V rámci bezpečnosti musí být provedena bezpečnostní procedura po uložení pacienta na operační stůl. Je nutné se zeptat na jméno pacienta, předpokládaný výkon, když hrozí stranová záměna zeptat

se na stranu a zkontrolovat označení na těle pacienta, také je nutné zjistit alergie. Perioperační sestra dbá na bezpečné uložení pacienta na operačním stole, musí být zajištěn proti pádu, dále musí být podloženy predilekční místa aby nevznikaly dekubity. Kontrolují správné umístění neutrální elektrody pro bezpeční použití elektrokoagulace. Perioperační sestra odpovídá za správnou polohu pacienta podle operačního výkonu a přání operatéra, dbá při tom na fyziologii a aktuální stav pacienta.

K laparoskopickým operacím je příprava operačního sálu relativně stejná jako ke klasickým operacím. Jednou výjimkou je, že výkon probíhá při zatemnění a druhou je příprava speciální aparatury. V tomto případě je úlohou obíhající sestry zhasnout osvětlení na pokyn lékaře a příprava aparatury. Tato aparatura je umístěna na konzolovém stojanu, tzv. „laparoskopická věž“. Přístroje jsou drahé a citlivé na nešetrné zacházení, proto by s nimi měla manipulovat jedna osoba, která byla náležitě vyškolená k jejímu ovládnutí. Základní péče o tuto aparaturu je pravidelná desinfekce po ukončení každé operace, po ukončení operačního programu je nutná kontrola tlaku v láhvi s CO<sub>2</sub>. Obzvláště opatrně je třeba manipulovat s videolaparoskopem a světlovodným kabelem, aby nedošlo k rozbití či přelomení vláken kabelů (VOKURKA, 1996), (HETTNEROVÁ, 2015).

Během operace instrumentující sestra sleduje průběh operačního výkonu, podává nástroje přezkoušené, čisté, suché a chladné, zodpovídá za jejich funkčnost, aby nedošlo k poškození pacienta. Kontroluje navrácené pomůcky, sterilitu operačního pole a celého týmu. Kontroluje společně s lékařem projevy alergií a kožní změny během a po operaci. Také je zodpovědná za správný počet nástrojů a textilního materiálu před výkonem, průběžně a před ukončením operačního výkonu. Pro instrumentování jsou laparoskopické operace méně náročné, než u klasických operací. Sestra má možnost sledovat průběh výkonu na monitoru a dostatečně rychle reagovat na pokyny operatéra. Obíhající sestra obsluhuje celý operační tým, dodává potřebný materiál, zařizuje případná konzilia, kontroluje sterilitu, obsluhuje přístroje, označuje a odesílá vzorky biologického materiálu k vyšetření, vede dokumentaci a úkoluje a kontroluje sálového sanitáře. Anesteziologická sestra s anesteziologem kontrolují celkový stav pacienta během operace. Po ukončení výkonu provede instrumentační sestra spolu s obíhající sestrou kontrolu operačního pole, projevy alergií, změny na kůži po rouškování či neutrální elektrodě a vše se zaznamená do perioperačního záznamu. Zde jsou také zaznamenány proplachy rány, počet a druh zavedených drénů, zda byl v operační ráně

či dutině břišní vědomě ponechán textilní materiál. Do další péče předává pacienta anesteziolog (ČOUPKOVÁ a kol., 2010), (WICHSOVÁ, 2013), (SCHNEIDEROVÁ, 2014).

### **7.1.3 Ošetrovatelská péče po laparoskopické operaci**

Dokud nemá pacient stabilizovaný oběh, dostatečně spontánně nedýchá a nejsou u něho patrné obranné reflexy (kašlat, polykat) zůstává po ukončení operace pod intenzivním dohledem. Po dlouhotrvajících a/nebo náročných operacích jsou pacienti převezeni z operačního sálu na jednotku intenzivní péče nebo ARO, jeli nutné pokračovat v umělé plicní ventilaci. K zajištění bezprostřední pooperační péče jsou zřizovány pooperační – reaminační pokoje (reaminace – resuscitace – označení pro soubor opatření zaměřených na udržení a obnovení základních životních funkcí), tzv. dospávací pokoje bývají součástí operačního traktu. V chorobopisu pacienta je operáteřem proveden zápis o ordinaci léků, infuzních roztoků, transfuzí, pokynů ohledně polohy pacienta, převazů operační rány, odstranění drénů apod. (ČOUPKOVÁ a kol., 2010).

V porovnání s otevřeným operačním výkonem mají miniinvazivní operační postupy jednu z hlavních výhod a to průběh s minimem vedlejších nežádoucích pooperačních příznaků. Pokud je pooperační desuflace zbytkového kapnoperitonea správná, je bolestivost operačních ranek velmi malá. Většina nemocných tedy po miniinvazivním výkonu vyžaduje pouze aplikaci méně až středně účinných analgetik. Pokud je přítomná velká bolestivost po takovém to výkonu je vždy nutné myslet na možné komplikace. Normální peristaltika se obnovuje většinou do 6 hodin po operaci. Pokud je výkon proveden na gastrointestinálním traktu, je třeba perorální příjem na určitou dobu redukovat (VOKURKA, 1996).

V časném pooperačním období sledujeme u operovaných základní fyziologické funkce – vědomí, tep, dech tělesnou teplotu a krevní tlak. První hodinu sledujeme fyziologické funkce co 15 minut, další hodinu co 30 minut a následně do 24 hodin co hodinu, pokud lékař neurčí jinak. Obvykle není důvod pro pravidelné dlouhodobé sledování těchto hodnot, a je možné umístit většinu operovaných na oddělení standardní péče. Totéž ovšem neplatí po resekcích výkonech na zažívacím traktu, tyto nemocné ukládáme na pooperační oddělení. Hlavní důraz je kladen na fyziologickou normalizaci léčeného orgánu a jeho funkce.



Kromě sledování fyziologických funkcí patří k základním úkolům pooperační péče kontrola operační rány - krvácení, bolest, drenáže, barva kůže a sliznic, kontrola diurézy a invazivních vstupů. Dále je třeba se pravidelně pacienta dotazovat na bolest v operační ráně, která je častým projevem a dostavuje se po vymizení anestetika. Při nekomplikovaném průběhu hojení, bolest vymizí po jednom až dvou dnech (hojení per primam). Pokud intenzivní bolest přetrvává, charakterizuje to akutní zánět, rané krvácení, rozestup rány a píštěle (hojení per sekundam). Bolest u pacienta nikdy nepodceňujeme.

Před a nějakou dobu po operaci je omezen příjem tekutin, dochází tak k osychání jazyka a sliznice dutiny ústní což způsobuje nepříjemný zápach z úst. Proto je třeba dbát na dostatečnou hygienu dutiny ústní, podle stavu pacienta motivujeme k čištění zubů a vyplachování úst několikrát denně.

První pooperační den se může u pacienta objevit nauzea a zvracení následkem premedikace, anestezie a podáváním analgetik. U pacientů, kteří se ještě neprobudili, mohou zvratky způsobit aspiraci, proto je odsáváme katétrem a polohujeme pacienty na bok jako prevenci aspirace. Parenterálně aplikujeme léky tlumící nauzeu a zvracení dle ordinace lékaře.

U pacientů po operaci sledujeme také vyprazdňování moči, stolice a odchod plynů. Pokud nebyl pacientům před výkonem zaveden permanentní močový katétr, nebo byl po operaci vytažen, sledujeme vyprazdňování moči. Pokud se pacient nevymočí do 6-8 hodin po operaci, provede se katetrizace močového měchýře. Odchod stolice a plynů nás informuje o obnovení střevní peristaltiky. Zastavení střevní peristaltiky se projevuje meteorizmem. Jeho příznaky jsou vzedmutí břicha, nevolnost, bolest břicha až kolikovitého charakteru. Obtíže můžeme zmenšit zavedením rektální rourky. Ovlivnit meteorismus můžeme i změnou polohy, posazováním a včasnou mobilizací klienta.

Během operačního výkonu dochází ke změnám ve vodním a elektrolytovém hospodářství vlivem ztráty tělesných tekutin způsobených krvácením. Proto je důležité sledovat příjem a výdej tekutin. Pokud byl operační výkon proveden na zaživacím traktu, dodáváme tekutiny v prvních pooperačních dnech parenterální cestou. Při velkém zvracení a dalších pooperačních komplikacích se také přistupuje k infuzní terapii.

U pacientů, kteří se nemohou hýbat sami, je třeba dbát prevenci proleženin častým polohováním pacienta, pečlivou úpravou lůžka a péči o predilekční místa.

V pooperačním období je také nutné věnovat se prevenci vzniku tromboembolické nemoci. Zvláště u pacientů obézních, s kardiovaskulárním onemocněním, s tromboembolickou anamnézou. Prevence TEN je zajištěna již před výkonem elastickou bandáží dolních končetin a podáváním antikoagulancií. Po operaci se jedná o včasnou mobilizaci, masáž dolních končetin, dechovou gymnastiku a pasivní cvičení na lůžku. U rizikových pacientů se pokračuje v aplikaci antikoagulancií a ponechávají se bandáže dolních končetin (VOKURKA, 1996), (ČOUPKOVÁ a kol., 2010), (SLIPAC, 2011).

První pooperační den většina nemocných pociťuje ve srovnání s otevřeným operačním výkonem velmi malé obtíže, které se projevují jako tlak v dutině břišní, k jejich zvládnutí většinou stačí slabší analgetika. Často bývá přítomna mírně zvýšená teplota, která se ovšem během pár hodin upravuje k normě. Drény se odstraňují podle množství sekretu. Propuštění do domácí péče je závislé na druhu operačního výkonu a zdravotním stavu nemocného (VOKURKA, 1996).

## **7.2 Výhody a nevýhody ošetrovatelské péče u pacienta před a po laparoskopické operaci**

Ošetrovatelská péče u pacienta před laparoskopickou operací je stejná jako u pacienta před operací laparotomickou.

Po laparoskopických výkonech mohou nastat samozřejmě veškeré komplikace, které mohou nastat po výkonu. Proto je hlavní úlohou sestry specialistiky na pooperačním pokoji a následně také všeobecné sestry na standardním oddělení sledovat celkový stav pacienta po operaci. Jakékoli známky oběhové nedostatečnosti musí vést k nepřetržitému sledování hodnot vitálních funkcí a krevního obrazu. V případě podezření na sekundárně vzniklé krvácení je vhodné provést sonografické vyšetření dutiny břišní, pokud je prokázána přítomnost většího množství tekutiny v dutině břišní je indikována laparotomická revize dutiny břišní. Při nálezů krve v dutině břišní se provádí laváž břišní dutiny s odsáním jejího obsahu a ošetřením zdroje krvácení. Pokud se v dutině břišní objeví žluč, je ošetření závislé na místě a velikosti poškození žlučových cest. Další komplikace mohou být perforační peritonitida, která může být

způsobena poraněním operačním nástrojem nebo např. vznikem stresového vředu, silná přetrvávající bolest s příznaky dráždění subfrenií, přetrvávající zvýšená teplota, dlouhodobá střevní paréza, infekce v operačních rankách, nejčastěji v pupku.

Výhody laparoskopických operací pro ošetrovatelskou péči vyplývají ze samotného miniinvazivního přístupu do dutiny břišní, tedy ze snížení operační zátěže na pacienta. V případě nekomplikovaného průběhu laparoskopické operace je výskyt pooperačních komplikací snížen. Pacient se po takovém výkonu rychleji zotavuje a je zkrácena doba pobytu v nemocnici. V malých rankách je nižší riziko kýly, poruch hojení ran, také je menší riziko vzniku adhezí, pooperační bolesti jsou menší než po laparotomii a s tím spojena menší potřeba analgetik a další. I přes veškeré tyto výhody musí všeobecná sestra sledovat celkový stav pacienta, ten se však za poměrně krátkou dobu stává plně soběstačným a je propuštěn do domácí péče (VOKURKA, 1996), (ZELENÍKOVÁ, 2005), (DLOUHÁ, 2009).

## 8 DOPORUČENÍ PRO PRAXI

Každý pacient má právo na informace týkající se výkonu, který má podstoupit. Lékaři a stejně tak i sestry hrají v edukaci pacienta svou důležitou roli.

Lékař operatér je povinen informovat pacienta o výkonu, který má podstoupit. Vysvětluje pacientovi, o jaký výkon se jedná a proč jej musí podstoupit, jaké jsou alternativy výkonu, jaký režim dodržovat před výkonem, postup při provádění výkonu, případné komplikace a rizika a jaký je nutný dodržovat režim po výkonu. Anesteziolog edukuje pacienta o podání anestezie během výkonu, vysvětluje co je to celková anestezie, centrální a periferní blokády, jaká je alternativa výkonu, jaký režim musí dodržovat před podáním anestezie a po vyvedení z anestezie a jaké jsou možné komplikace.

Všeobecná sestra edukuje pacienta při příjmu na oddělení. Seznamuje ho s chodem a řádem oddělení, jaké má práva, kontroluje dodržování předoperační přípravy, popřípadě je pacientovi nápomocná v dodržování režimu. Po návratu pacienta z operačního sálu edukuje, dohlíží a napomáhá k dodržování pooperačního režimu. Aktivně vyhledává potřeby nemocného a uspokojuje je. Komunikuje s blízkými osobami. Při překladi pacienta na operační sál přebírá edukaci pacienta anesteziologická a perioperační sestra. Anesteziologická sestra informuje pacienta o výkonech souvisejících s anestezií (např. zajištění periferní žilní linky, zavedení epidurálního katétru apod. Perioperační sestra pacienta edukuje o výkonech souvisejících se samotnou operací (např. nutnost nalepení neutrální elektrody, polohování apod.). Vzhledem k důležitému úkolu edukace pacienta musí sestra znát veškeré postupy před výkonem, během něj a také po výkonu, aby byla schopna pacienta o všem poučit a odpovědět na případné otázky. Zároveň nesmí zapomínat na své kompetence v podávání informací. V situacích, kdy sestra není kompetentní podat informace, zajišťuje kompetentní osoby, tedy lékaře, aby tyto informace pacientovi popřípadě rodině podal.

*Doporučení pro všeobecné a perioperační sestry:*

- přistupovat ke každému pacientovi individuálně, s trpělivostí,

- spolupracovat s rodinou a blízkými osobami pacienta,
- nepřetržitě pacienta edukovat, motivovat, být mu oporou,
- napomáhat pacientovi k navrácení soběstačnosti,
- aktivně vyhledávat potřeby nemocného a uspokojovat je,
- celoživotní vzdělávání se v oboru chirurgie, sledování a využívání nových trendů v ošetrovatelské péči o pacienta podstupujícího laparoskopickou operaci.

*Doporučení pro pacienta před výkonem:*

- nemít obavy a požádat o pomoc druhé,
- ptát se na veškeré nejasnosti,
- dodržovat předoperační režim.

*Doporučení pro pacienta po propuštění do domácí péče:*

- dodržovat klidový režim, do běžných aktivit se zapojovat postupně, nepřemáhat se,
- nebát se požádat o pomoc rodinu, blízké osoby,
- obrátit se na lékaře v případě jakýchkoliv potíží,
- dodržovat dietní omezení, pečovat o operační rány a užívat léky dle ordinace lékaře.

## ZÁVĚR

Cílem bakalářské práce bylo shrnutí informací o historii a vývoji laparoskopických operací a změny v ošetrovatelské péči o pacienta před, během a po laparoskopické operaci oproti otevřené metodě. Bylo vynaloženo úsilí o shromáždění dostatečného množství informací a dat o vývoji miniinvazivní chirurgie se zaměřením na laparoskopické operace.

První část práce je zaměřena na endoskopickou metodu v různých klinických oborech. Jsou zde popsána endoskopická vyšetření podle vyšetřovaného orgánu či tělní dutiny. U každého vyšetření je tedy uvedeno, který orgán či dutinu vyšetřují, dále zda se jedná o vyšetření výhradně diagnostické nebo se při těchto vyšetřeních dají provádět také terapeutické výkony. U každého vyšetření jsou uvedeny onemocnění či zranění, které se pomocí endoskopie diagnostikují a/nebo léčí. Kromě charakteristiky endoskopických vyšetření je v této části popsána také historie endoskopické metody. Od počátků, které se datují již od prvního století před Kristem, tehdy se vyšetřovalo pomocí tzv. spekula, přes počátky 19. stl., kdy nastal skutečný rozvoj endoskopické metody, až po endoskopii jak ji známe dnes.

Druhá část se věnuje laparoskopickým operacím a ošetrovatelské péči, která s nimi souvisí. Je zde popsána charakteristika laparoskopických operací, co je pro ně typické, k jakým účelům tyto operace slouží, v čem se odlišují od otevřených operací a ve kterých případech je metoda laparoskopie výhodnější a ve kterých méně výhodná oproti laparotomii. Také jsou zde zmíněny typy laparoskopických operací, přes čistě laparoskopickou operaci k robotické laparoskopii. Popsány jsou také konkrétní laparoskopické operace, ve kterých případech je laparoskopie metodou diagnostickou, terapeutickou či paliativní. V historii jsou zmíněny začátky laparoskopických operací na počátku 20. stl. a také fakt, že dříve než v chirurgii se laparoskopie ujala v gynekologii. Teprve až laparoskopická cholecystektomie provedena roku 1987 odstartovala éru laparoskopických operací v chirurgii. Součástí historie je také vývoj nástrojů a technologie potřebné k laparoskopickým operacím. Závěr práce je věnován ošetrovatelské péči o pacienta před, během a po laparoskopické operaci. Jsou zde uvedeny pokyny, které by pacient měl dodržovat před výkonem a po něm, jakou péči by měl poskytovat zdravotnický personál během pobytu nemocného v nemocnici. O čem

by měl být pacient edukován lékařem a co se dozví od všeobecné, anesteziologické či perioperační sestry. Také jsou zde uvedeny výhody a nevýhody ošetrovatelské péče, poskytované během hospitalizace nemocného. Na podkladě všech získaných informací byla vypracována v závěru práce doporučení pro praxi, jednak určené pro zdravotnický personál a jednak pro pacienty.

Pomocí této práce se nám naskytuje možnost porovnat laparoskopickou metodu v jejích počátcích a v době, kdy místo lékaře „operuje“ robot, kdy je pacient ohrožen menším počtem komplikací, má menší pooperační bolesti a kdy pacient odchází do domácí péče mnohem dříve a s mnohem menšími operačními ranami.

## SEZNAM LITERATURY

- ADÁMKOVÁ KORBUTHOVÁ, Dagmar a Dana ŠLECHTOVÁ. 2008. Laparoskopická fundoplikace. In: *Sestra*. **18**(7–8), 70. ISSN 1210-0404.
- CRHA, M. a kol. 2007. Současné možnosti laparoskopie u lidí a malých zvířat. In: *Veterinářství*. **57**(12), 733–737. ISSN 0506-823.
- ČERNÁ, Jiřina. 2011. Laparoskopie - péče o nástroje. In: *Urologie pro praxi*. **12**(3), 187–188. ISSN 1213-1768.
- ČOUPKOVÁ, H. a kol. 2010. *Ošetřovatelství v chirurgii I*. 1. vydání. Praha: Grada. ISBN 978-80-247-3129-2.
- DLOUHÁ, Jaroslava. 2009. Laparotomie, laparoskopie nebo asistovaná robotická laparoskopie systémem da Vinci? In: *Diagnóza v ošetřovatelství*. **5** (7), 12–13. ISSN 1801-1349.
- DOSTALÍK, Jan. 2005. Laparoskopické operace v chirurgii [online]. In: *Lékařské listy* [cit. 2016-4-13]. Dostupné z: <http://zdravi.e15.cz/clanek/priloha-lekarske-listy/laparoskopicke-operace-v-chirurgii-166974>
- DRAHOŇOVSKÝ, Václav. 2000. *Laparoskopie*. Praha: Galén. ISBN 80-7262-060-6.
- DUDA, Miloslav. 1996. Historie, vývoj a definice miniinvazivních postupů. In: *Miniinvazivní chirurgie*. 12–16.
- DUDA, M. a kol. 1999. Současný stav miniinvazivní chirurgie v České republice. In: *Rozhledy v chirurgii*. **78**(5), 242–247. ISSN 0035-9351.
- DUDA, M. a kol. 2000. *Práce sestry na operačním sále*. 1. vydání. Praha: Grada. ISBN 80-7169-642-0.
- DUDA, Miloslav. 2007. Historie rozvoje laparoskopické chirurgie ve světě a v ČR. In: *Medical tribune*. **3**(34), 1. ISSN 1214-8911.
- FIBIR, Aleš. 2000. *Laparoskopie* [online]. <http://www.translide.cz/> [cit. 2015-12-03]. Dostupné z: <http://www.translide.cz/laparoskopie>
- FRIED, Martin. 1999. Laparoskopická chirurgie na konci tisíciletí. In: *Sanquis*. **1**(11), 58. ISSN 1212-6535.



HETTNEROVÁ, Magda. 2015. Ošetrovatelství včera, dnes a zítra. In: *Florence*. **11**(3), 39–40. ISSN 1801-464X.

HYBNEROVÁ, Petra. 2012. *První laparoskopická operace před dvaceti lety* [online]. <http://www.nemjbc.cz/> [cit. 2016-4-13]. Dostupné z: <http://www.nemjbc.cz/cs/onas/tiskove-zpravy/tiskove-zpravy-2012/unor-2012/prvni-laparoskopicka-operace-pred-dvaceti-lety.html>

JANOŠKOVÁ, Miroslava. 2012. *Chirurgické nástroje a péče o ně*. Brno: Masarykova univerzita, Lékařská fakulta. Bakalářská práce. Masarykova univerzita. Lékařská fakulta, Katedra ošetrovatelství. Dostupné z: [http://is.muni.cz/th/326270/lf\\_b/bakalarska\\_prace\\_Janouskova\\_Miroslava.pdf](http://is.muni.cz/th/326270/lf_b/bakalarska_prace_Janouskova_Miroslava.pdf)

JANUŠEKOVÁ, Ingrid. 2015. *Laparoskopie versus laparotomie u vybraných operací*. Brno: Masarykova univerzita, Lékařská fakulta. Bakalářská práce. Masarykova univerzita, Lékařská fakulta, Katedra ošetrovatelství. Dostupné z: [http://is.muni.cz/th/411223/lf\\_b/Inka\\_Bakalarka\\_2\\_II.pdf?zpet=%2Fvyhledavani%2F%3Fsearch%3Dlaparoskopick%C3%A1%20operace%20and%20historie%20agenda:th%26start%3D1](http://is.muni.cz/th/411223/lf_b/Inka_Bakalarka_2_II.pdf?zpet=%2Fvyhledavani%2F%3Fsearch%3Dlaparoskopick%C3%A1%20operace%20and%20historie%20agenda:th%26start%3D1)

KLEVETOVÁ, Dana. 2012. Předoperační a pooperační péče u L-CHCE a L-APPE. In: *Sestra*. **22**(5), 42–45. ISSN 1210-0404.

KOCOURKOVÁ, Lucie. 2012. *Revoluční 3D laparoskopie vstupuje do chirurgie* [online]. <http://braunoviny.bbraun.cz/> [2016-4-14]. Dostupné z: <http://braunoviny.bbraun.cz/revolucni-3d-laparoskopie-vstupuje-do-chirurgie>

KOTEN, Jaroslav a Zdeněk BENEŠ. 2007. Historie a současné možnosti diagnostické laparoskopie. In: *Klinická mikrobiologie a infekční lékařství*. **13**(4), 168. ISSN 1211-264X.

KRŠKA, Zdeněk a Marie PEŠKOVÁ. 2000. Manuálně asistovaná laparoskopická chirurgie. In: *Rozhledy v chirurgii*. **79**(6), 225–227. ISSN 0035-9351.

KRŠKA, Zdeněk. 2001. *Miniinvazivní intervenční medicína*. 1. vydání. Praha: Triton. ISBN 80-7254-162-5.

KRŠKA, Z. a kol. 2011. *Techniky a technologie v chirurgických oborech: vybrané kapitoly*. 1. vydání. Praha: Grada. ISBN 978-80-247-3815-4.

- LITYNSKI, G. S. et al. 1998. Origin of Laparoscopy: Coincidence or Surgical Interdisciplinary Thought? In: *World Journal of Surgery*. **22**(8), 899–902.
- MARKO, Ľ. a kol. 2012. *Minimálne invazívna chirurgia a endoskopia*. 1. vydání. Banská Bystrica: MARKO BB. ISBN 978-80-968076-6-6.
- MARTÍNEK, Karel. 1989. *Endoskopické vyšetřovací metody*. Brno: IDV SZP. ISBN 80-7013-030-X.
- MARTÍNEK, L., P. ZONČA a I. GUŇKA. 2013. Obecné komplikace laparoskopické operační techniky. In: *Rozhledy v chirurgii*. **92**(2), 104–106. ISSN 0035-9351.
- NĚMCOVÁ, J. a kol. 2015. *Skripta k předmětům Výzkum v ošetrovatelství, Výzkum v porodní asistenci a Seminář k bakalářské práci*. 3. doplněné vydání. Praha: Vysoká škola zdravotnická. ISBN 978-80-904955-9-3.
- OBORNÝ, Tomáš. 2007. *První laparoskopický odběr ledviny provedli specialisté chirurgické kliniky FN Ostrava* [online]. <http://www.fno.cz/> [cit. 2016-4-13]. Dostupné z: <http://www.fno.cz/tiskove-zpravy/prvni-laparoskopicky-odber-ledviny-provedli-specialiste-chirurgicke-kliniky-fn-ostrava>
- PÉRISSAT, Jacques. 1999. Laparoscopic surgery: A pioneer's point of view. In: *World journal of Surgery*. **23**(8), 863–868.
- RIEBEL, Ota. 1993. Nové nástroje pro laparoskopii. In: *Rozhledy v chirurgii*. **72**(8), 368–370. ISSN 0035-9351.
- SEMM, Kurt. 1983. *Die Endoskopische Appendektomie*. Gynäkol. prax.
- SCHNEIDEROVÁ, Michaela. 2014. *Perioperační péče*. 1. vydání. Praha: Grada. ISBN 978-80-247-4414-8.
- SCHOTT, Heinz et al. 1993. *Die Chronik der Medizin*. Dortmund: Chronik Verlag Harenberg. ISBN 80-85873-16-8.
- SCHRAML, Jan. Možnosti roboticky asistované chirurgie v urologii. In: *Lékařské listy* [online]. <http://zdravi.euro.cz/> [cit. 2016-5-15]. Dostupné z: <http://zdravi.euro.cz/clanek/priloha-lekarske-listy/moznosti-roboticky-asistovane-chirurgie-v-urologii-413037>
- SLIPAC, Josip. 2011. *Bezkrvní medicína*. 2. vydání. Praha: Triton. ISBN 978-80-7387-465-0.

- SUTNAR, Alan a kol. 2009. Vývoj laparoskopie v chirurgii jater. In: *Postgraduální medicína* [online]. <http://zdravi.euro.cz/> [cit. 2016-5-15]. Dostupné z: <http://zdravi.euro.cz/clanek/postgradualni-medicina/vyvoj-laparoskopie-v-chirurgii-jater-447576>
- ŠTÁDLER, Petr. 2006. Když robot šije cévu [online]. In: *21STOLETÍ*. [cit. 2015-12-03]. Dostupné z: <http://21stoleti.cz/2006/04/21/kdyz-robot-sije-cevu/>
- ŠTENCL, Ján a Pavol HOLÉCZY. 2001. *Základné laparoskopické operácie v chirurgii*. Martin: Osveta. ISBN 80-8063-057-7.
- ŠVÁB, Jan. 2006. Robotika v chirurgii. In: *Časopis lékařů českých*. **145**(1), 61–63. ISSN 0008-7335.
- VOKURKA, Jiří. 1996. *Úvod do miniinvasivní chirurgie*. 1. vydání. Praha: Institut pro další vzdělávání pracovníků ve zdravotnictví. ISBN 80-7013-228-0.
- VOKURKA, M. a kol. 2004. *Praktický slovník medicíny*. 7. rozšířené vydání. Praha: Maxdorf nakladatelství odborné literatury. ISBN 80-7345-009-7.
- WICHSOVÁ, J. a kol. 2013. *Sestra a perioperační péče*. 1. vydání. Praha: Grada. ISBN 978-80-247-3754-6.
- ZELENÍKOVÁ, Renáta a Marcela VOJKOVSKÁ. 2005. Pooperační péče po laparoskopických výkonech. In: *Sestra* [online]. <http://zdravi.euro.cz/> [cit. 2015-2-03]. Dostupné z: <http://zdravi.euro.cz/clanek/sestra/pooperacni-pece-po-laparoskopickyh-vykonech-283931>
- ZONČA, Pavel. 2013. Vývoj a postavení laparoskopie. In: *Rozhledy v chirurgii*. **92**(2), 75–76. ISSN 0035-9351.

# PŘÍLOHY

Příloha A Rešerše.....	I
------------------------	---



## Moravskoslezská vědecká knihovna v Ostravě, příspěvková organizace

MSVK  
Moravskoslezská vědecká knihovna  
v Ostravě, příspěvková organizace  
Prostřední náměstí 163/258  
Moravská Ostrava, 702 00 Ostrava  
IČ: 00160579 / Tel.: 583 118 811  
morav@svk.cz / www.svk.cz

**Číslo rešerše:** III-7860

**Název rešerše:** Historie laparoskopických operací z pohledu ošetřovatelství

**Jazykové omezení:** čeština, slovenština, angličtina

**Časové omezení:** neomezeno

**Klíčová slova:** laparoskopie, laparotomie (metody, trendy, vývoj)

**Zpracovala:** Mgr. Kamila Konvičková

U knih, které jsou k vypůjčení v MSVK v Ostravě, je uvedena signatura. Knihy bez signatury jsou k dispozici v jiných knihovnách ČR (viz [http://aleph.nkp.cz/F/CA5I79II3RXK8Q16H9VKA5QU532X3FRTG9214CXE8FI5M2HDAI-18714?func=file&file\\_name=find-b&local\\_base=SKC](http://aleph.nkp.cz/F/CA5I79II3RXK8Q16H9VKA5QU532X3FRTG9214CXE8FI5M2HDAI-18714?func=file&file_name=find-b&local_base=SKC) Tyto knihy je možno objednat prostřednictvím meziknihovní výpůjční služby v naší knihovně).  
U článků je nutné vyhledat celý časopis.



## Moravskoslezská vědecká knihovna v Ostravě, příspěvková organizace

### knihy

1.  
ČOUPKOVÁ, Hana et al. *Ošetrovatelství v chirurgii I.* 1. vyd. Praha: Grada, 2010. 264 s., [4] s. barev. obr. příl. Sestra. ISBN 978-80-247-3129-2.  
sign.: G 330.067
2.  
Dostalík, Jan, ed. a Martinek, Lubomír, ed. *Miniinvazivní chirurgie: novinky a komplikace: konference 2.-3. listopadu 2006, hotel Atom Ostrava: sborník abstrakt.* Vyd. 1. V Ostravě: Ostravská univerzita, 2006. 69 s. ISBN 80-7368-202-8.  
sign: G 303.677
3.  
Drahoňovský, Václav. *Laparoskopie: přehled laparoskopických výkonů a základy předoperační přípravy a pooperační péče v ordinaci praktického lékaře.* 1. vyd. Praha: Galén, ©2000. 103 s. Folia practica; sv. 12. ISBN 80-7262-060-6.  
sign.: G 263.267
4.  
EDITED BY LEE L. SWANSTROM, edited by Lee L.MD a in conjunction with Michael E. Medical Illustrator IN CONJUNCTION WITH MICHAEL E. LEONARD. *Mastery of endoscopic and laparoscopic surgery.* Fourth edition. Philadelphia [etc.]: Wolters Kluwer Health/Lippincott Williams & Wilkins, 2014. ISBN 9781451173444.
5.  
GRABER, John N (ed.). *Laparoscopic abdominal surgery.* New York: McGraw-Hill, 1993, ix, 349 s. ISBN 0-07-023989-4.  
sig.: H 59.868
6.  
GREENE, Frederick L a Jeffrey L PONSKY. *Endoscopic surgery.* Philadelphia: W.B. Saunders, c1994, xvii, 582 p. ISBN 0721645046.  
sign.: H 55.162
7.  
HENNING, Harald, Charles J LIGHTDALE a Dieter LOOK. *Color atlas of diagnostic laparoscopy.* New York: Thieme Medical, 1994, ix, 274 p. ISBN 08-657-7289-4.  
ABA008 [NLK / Nat. Med. Lib. - Praha]  
PNA001 [Studijní a vědecká knihovna / Educ. & Rsrch. Lib. of Pilsener Rgn. - Plzeň]
8.  
JIRKŮ, Jan, PAZDZIORA, Erich. *Vlastnosti chirurgických a stomatologických nástrojů, jejich ošetřování, sterilizace a manipulace s nimi.* 2. vyd. Nové Město na Moravě: MEDIN, 2006. 32 s. ISBN neuvedeno
- 9.

