

žena 82 let

pp. ***/2007



Klinická zpráva

- Průběh choroby: pacientka udává 4denní bolesti břicha, údajně po kvěťáku. Na bříše objemná kýla v jizvě, břicho nad niveau, břišní stěna tenká, na pohmat břicho citlivé. Na stolici byla naposledy před dvěma dny, plyny odchází. Afebrilní.
- Vyšetřena na chirurgické ambulanci, kde bez známek NPB, doporučena hospitalizace na interním odd, rehydratace, spasmolytika, chir. kontrola dle potřeby.
- Po přijetí na interní odd. bolesti břicha mírnější, k večeru vymizely, nezvracela, bez dušnosti, bez stenokardií.
- V 03.15 hod konstatován náhle exitus letalis, v posteli zbytky po zvracení žal. tekutiny biliósní barvy.



Anamnéza

- Stav po plicní embolizaci r.1999, DM 2. typu na dietě, AS universalis, ICHS, polyartrosa, gonartrosa, stav po operaci pro perforovaný duodenální vřed před lety, v jizvě ventrální hernie, stav po gynekolog. operaci, chron. žilní insuff. DK
- **Klinická diagnóza:** příčina smrti: susp. Plicní embolie



Základní onemocnění

- Moribunda adlata
- Aetas provecta (82 anni)
- Atherosclerosis aortae totius gr. III., aa. cerebri modica et aa. coronariarum gravis
- Diabetes mellitus typi II
- Cholelithiasis: Concrementa aliquot vesicae felleae et ductus choledochi. Cholecystitis pseudomebranosa usque necrotisans.

- Přijata umírající
- Pokročilý věk 82 let
- Povšechná ateroskleróza 3.st. v aortě, mírná v tepnách mozkových, těžká ve věnčitých.
- Úplavice cukrová II. typu
- Žlučové kameny: několik konkrementů ve žlučníku a žlučovodu. Pablánová nekrotizující cholecystitis.

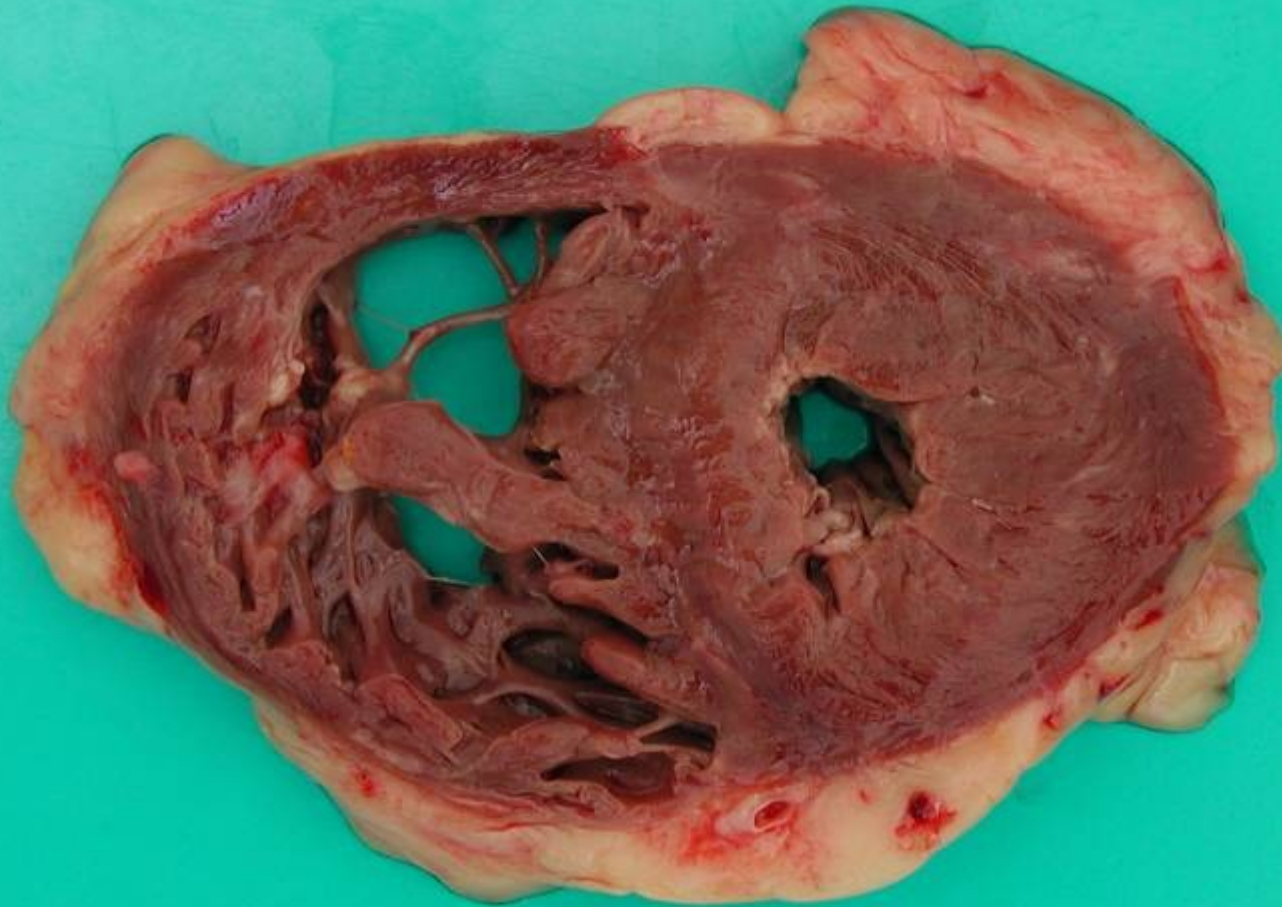


Komplikace

- Hypertrophia excentrica cordis totius(420g)
- Thrombosis auriculae cordis dx.
- Venostasis organorum parenchymatosum chronica
- Vestigia post emboliam thromboticam aa. pulmonalium
- Insufficiencia cordis chronica acute exacerbans
- Oedema pulmonum (dx. 670g, sin. 580g)
Hydrothorax (aa 200ml). Oedema cerebri (1270g). Conus occipitalis.
- Nephrosclerosis arterio- et arteriolosclerotica modica

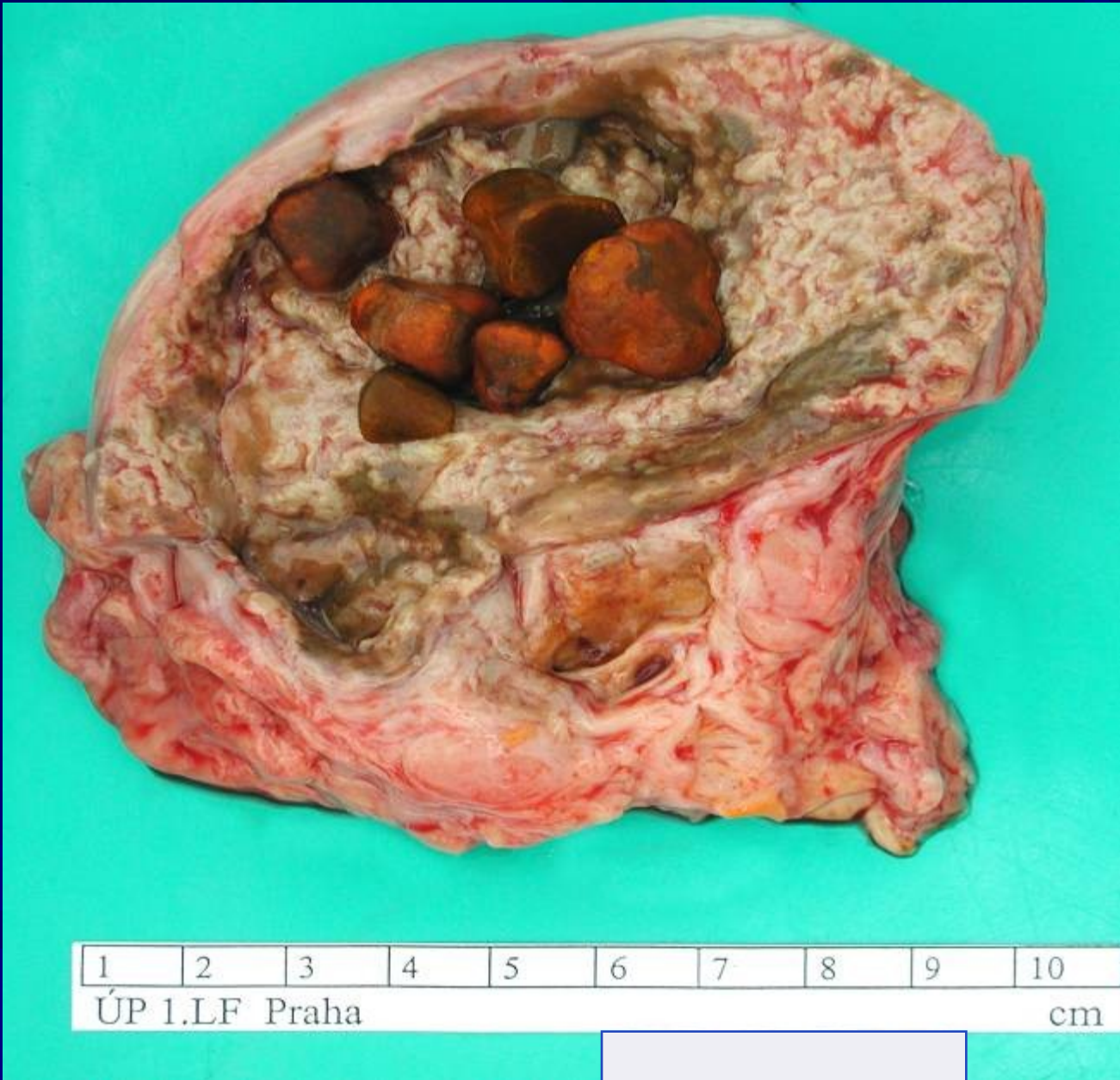- Zbytnění a rozšíření celého srdce (420g)
- Trombóza pravého srdečního ouška.
- Chronické městnání v parenchymatózních orgánech.
- Stopy po embolizaci do větví plicních tepen.
- Chronická srdeční nedostatečnost akutně exacerbovaná.
- Otok plic (dx. 670g, sin. 580g) Oboustranný výpotek v hrudní dutině.
(aa 200ml). Otok mozku. (1270g). Týlní otlakový kužel.
- Mírná arterio- a arteriolosklerotická nefroskleróza.





1	2	3	4	5	6	7	8	9
ÚP 1.LF Praha								



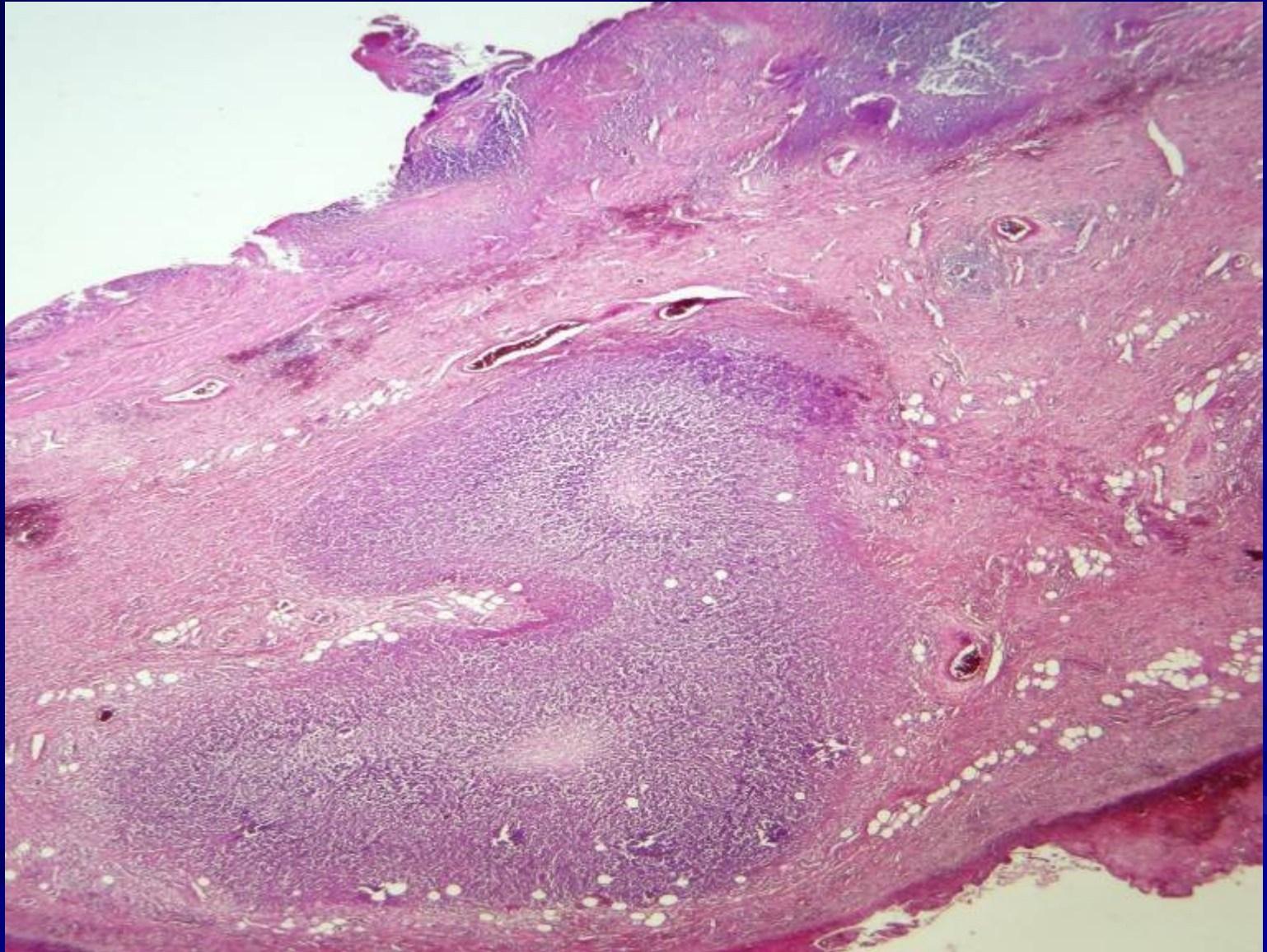


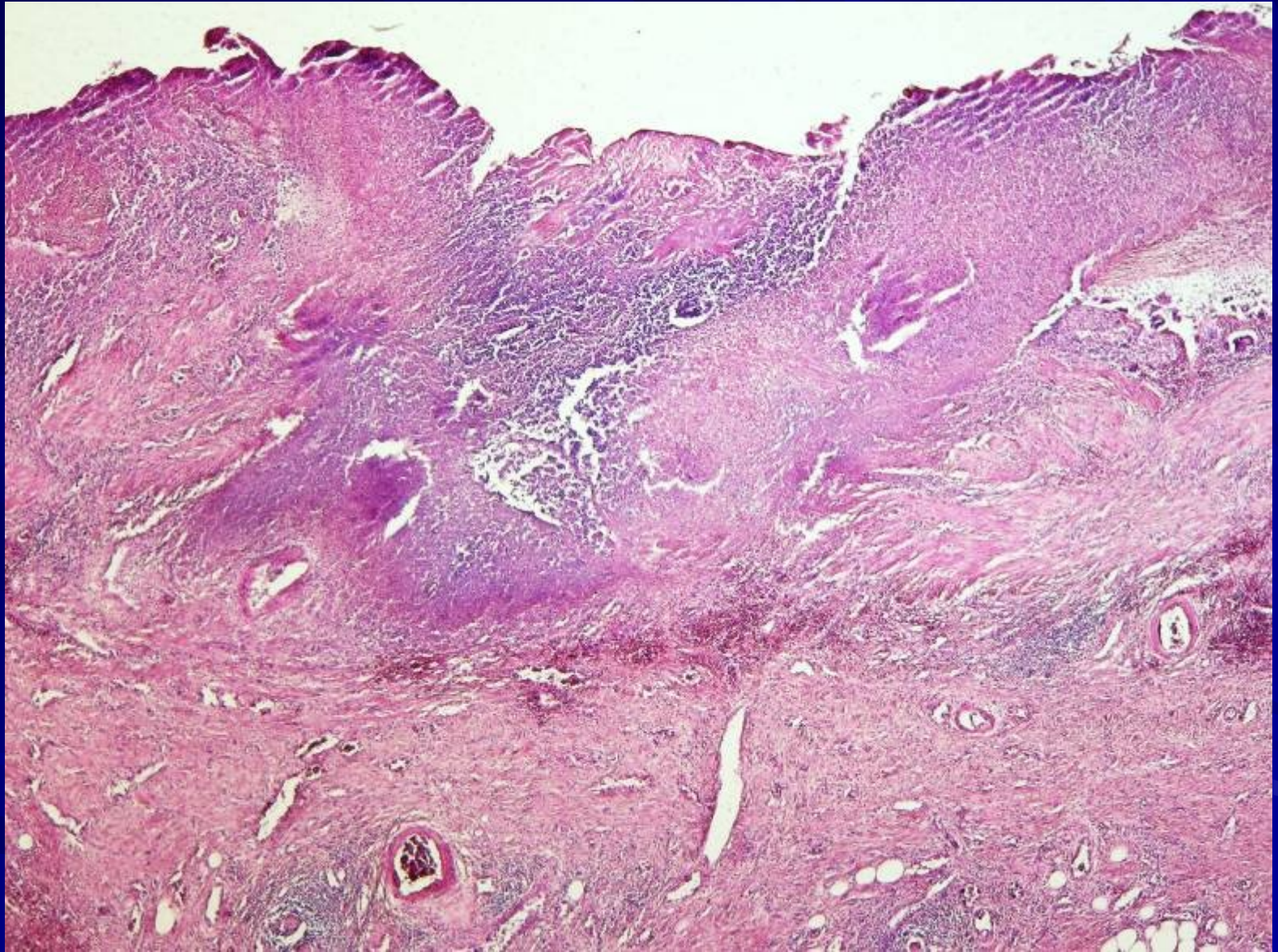
1	2	3	4	5	6	7	8	9	10
---	---	---	---	---	---	---	---	---	----

ÚP 1.LF Praha

cm



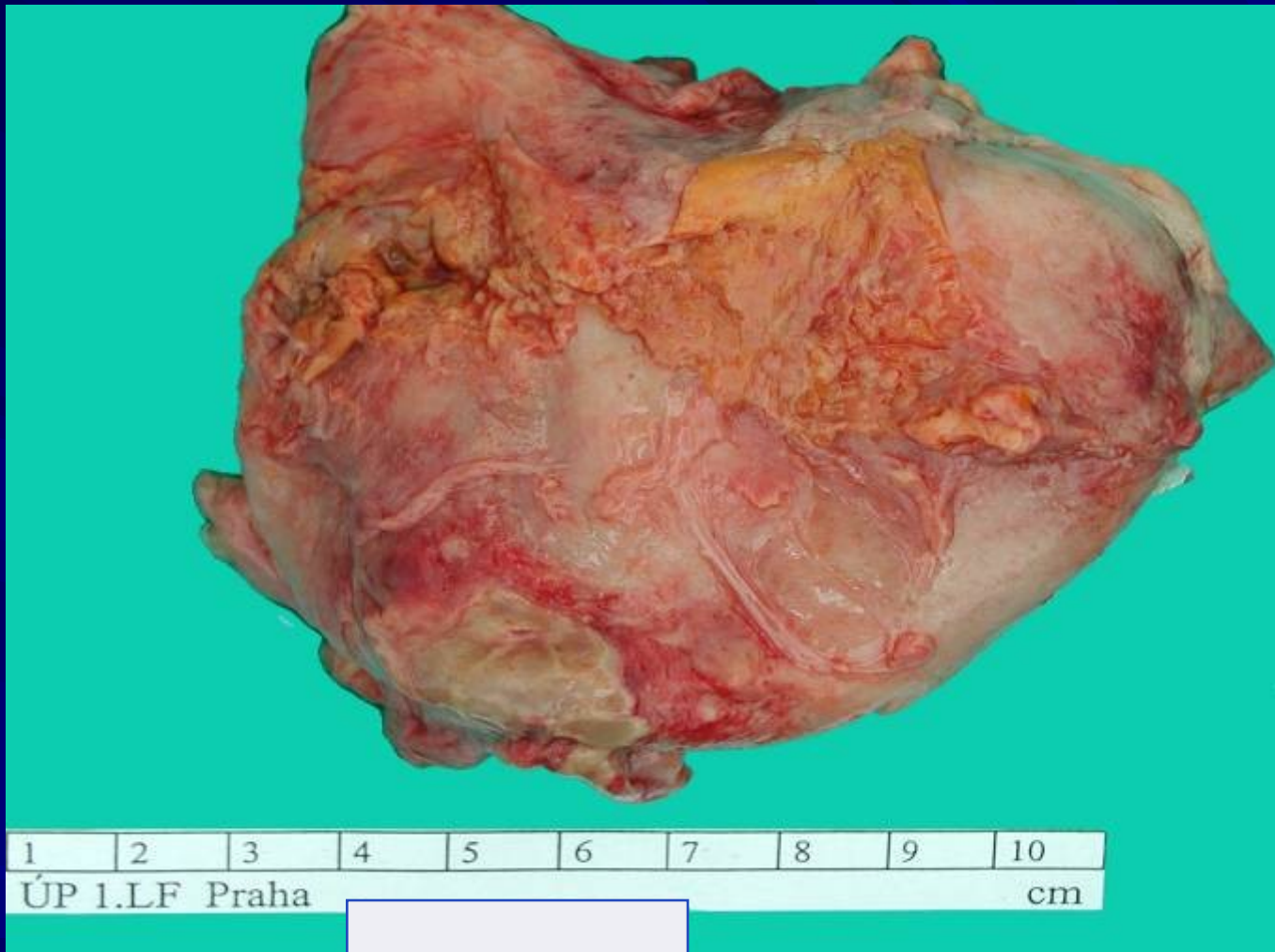



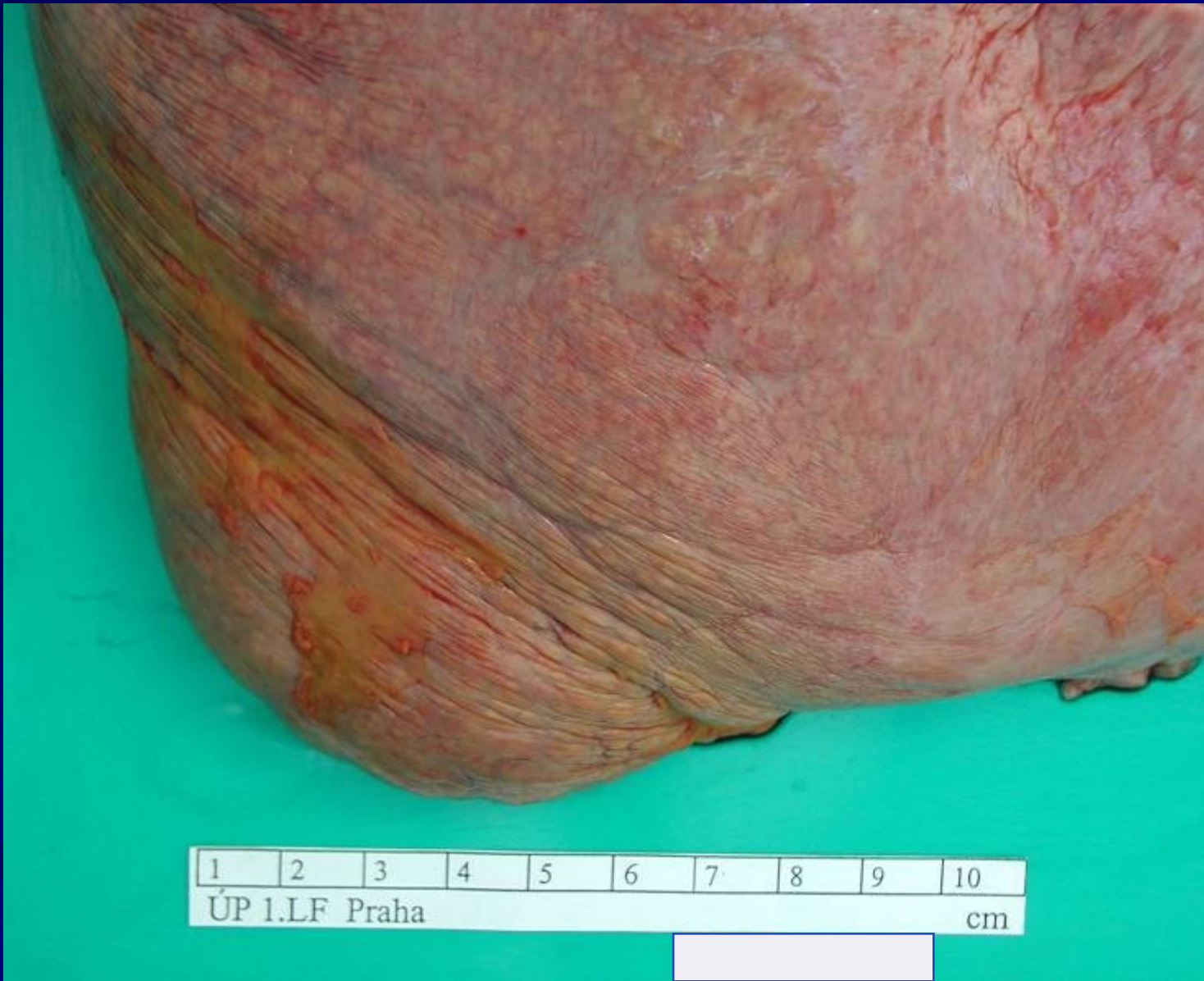Komplikace

- Ohraničený fibrinózní zánět pobřišnice.
- Paralytický ileus.



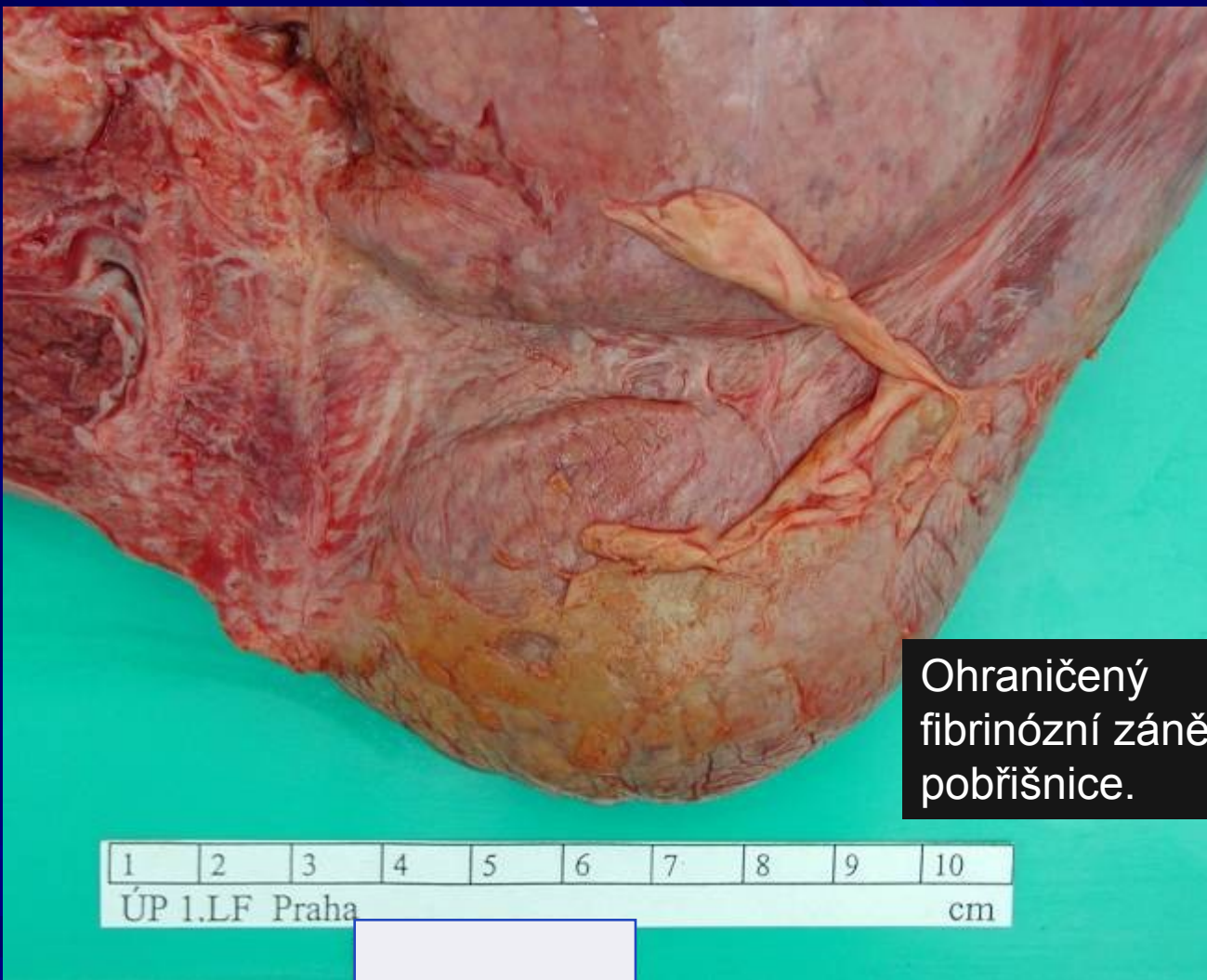

Ohraničený fibrinózní zánět pobřišnice.



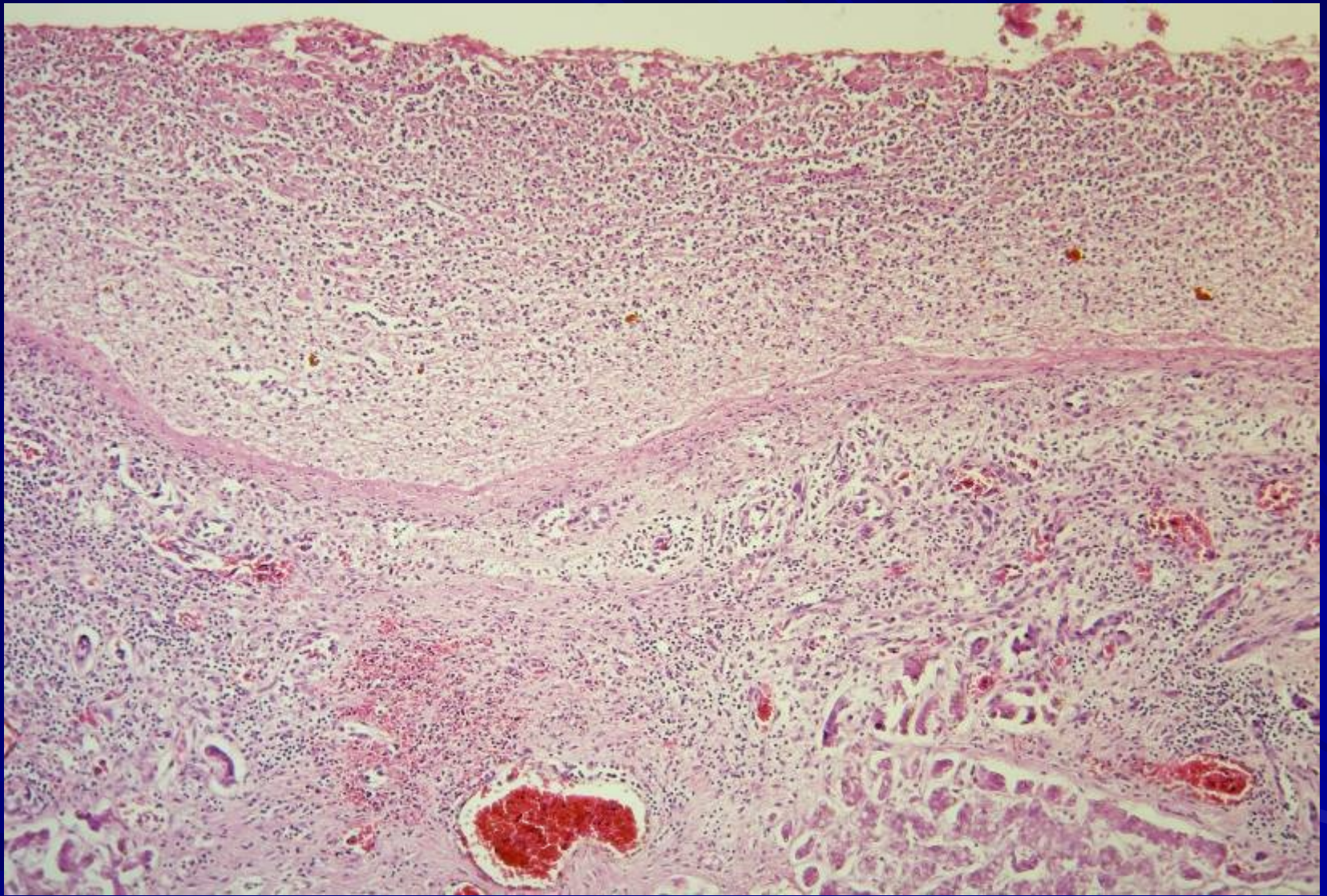
1	2	3	4	5	6	7	8	9	10
ÚP 1.LF Praha									cm





Ohraničený
fibrinózní zánět
pobřišnice.





Ohraničený fibrinózní zánět pobřišnice.

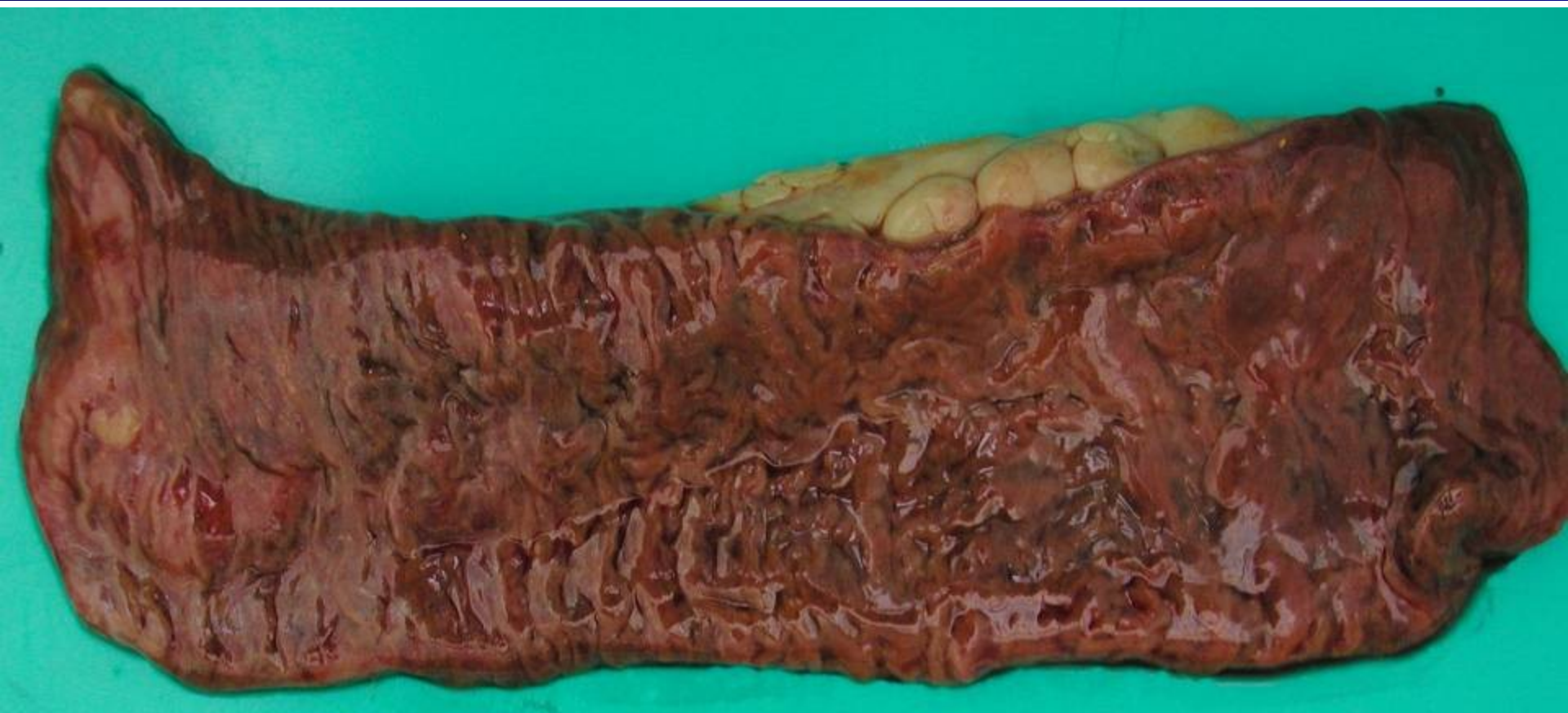


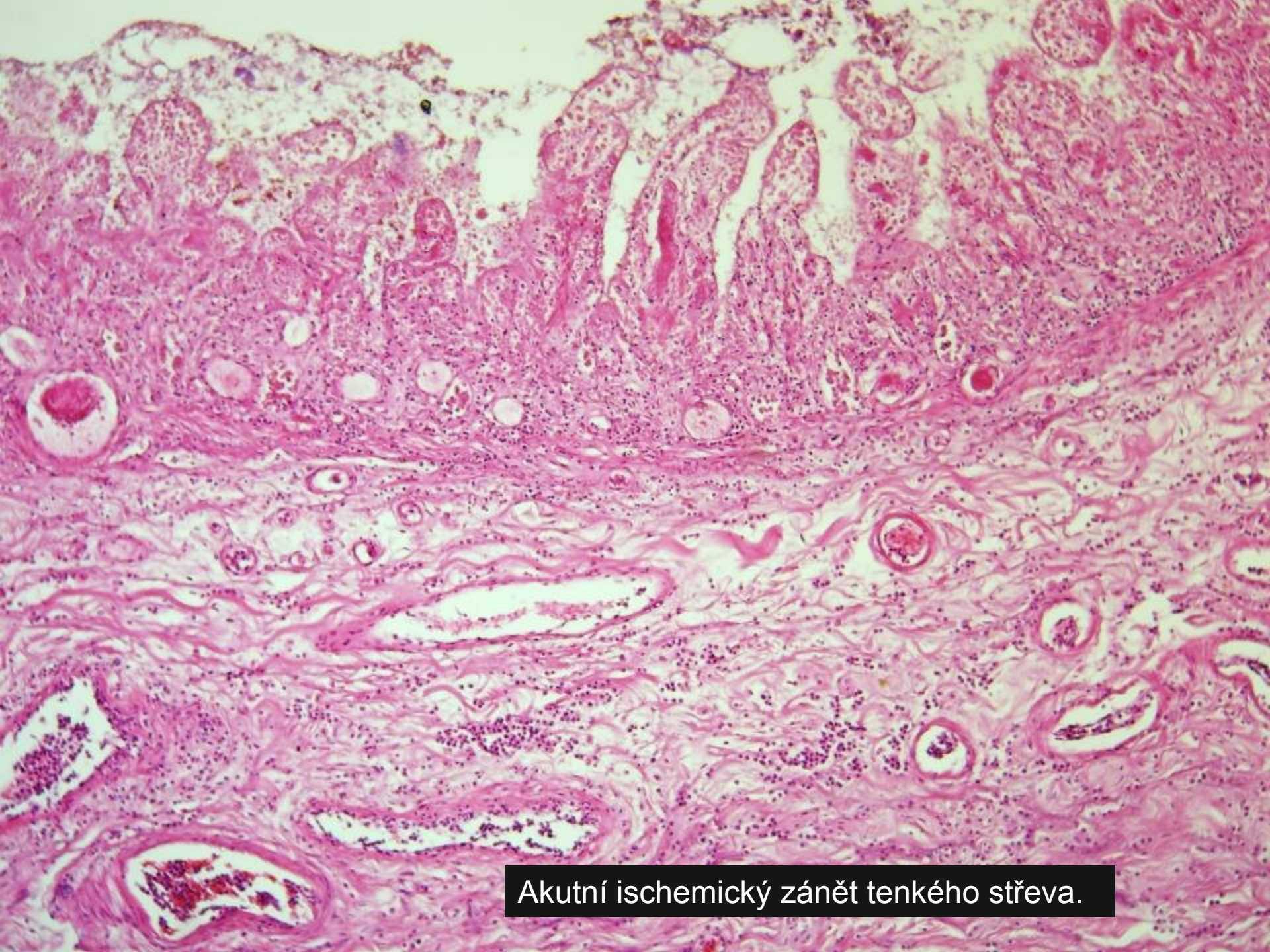
Komplikace

- Akutní ischemický zánět tenkého střeva.
- Terminální vdechnutí žaludečního obsahu.

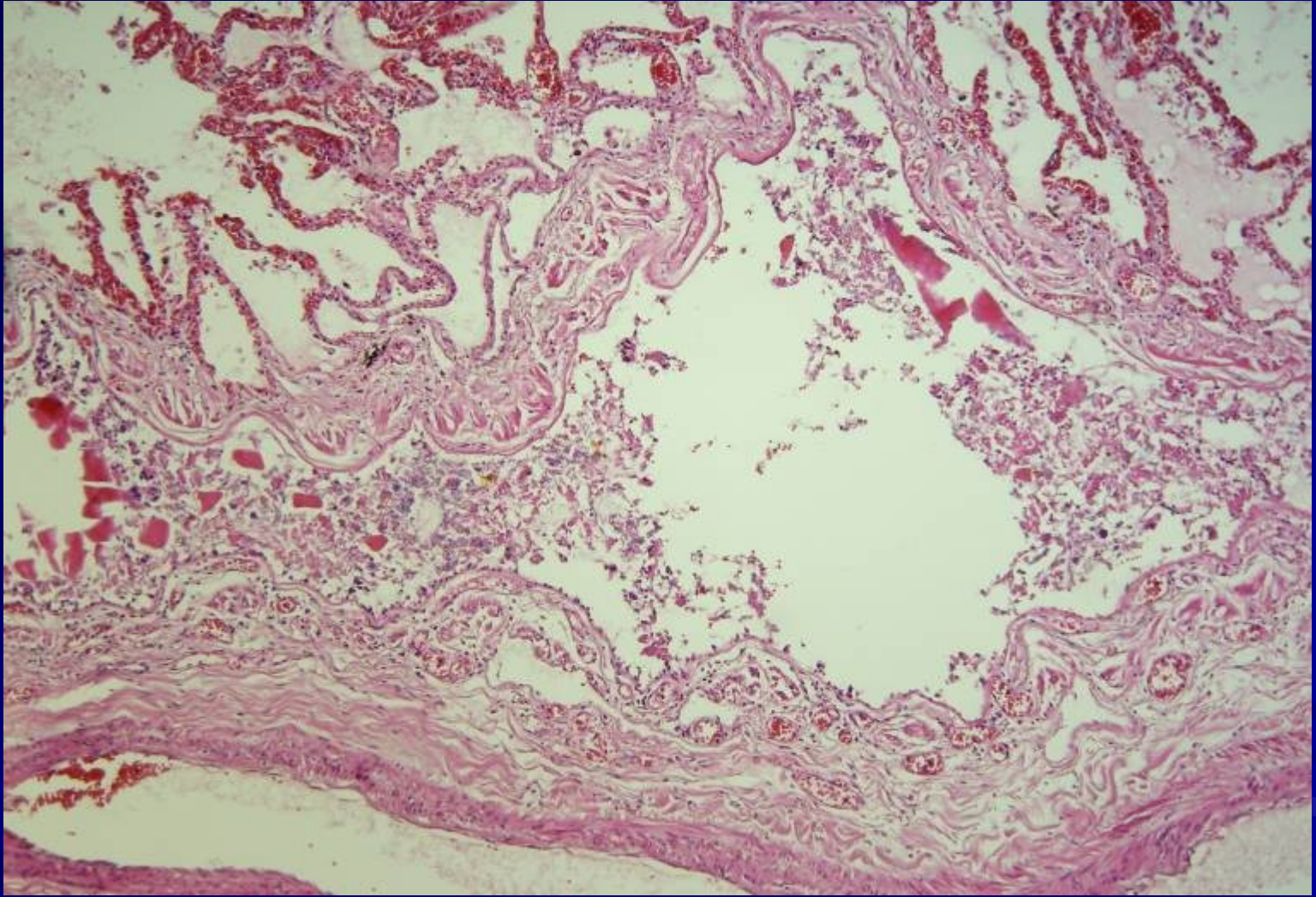


Akutní ischemický zánět tenkého střeva.





Akutní ischemický zánět tenkého střeva.



Příčina smrti

Neprůchodnost střev. Chronická akutně vzplanutá
srdeční nedostatečnost.



Vedlejší nálezy

- Perisplenitis cartilaginea focalis
- Diverticulosis coli sigmoidei
- Hernia ventralis libera in cicatrice partim intestinum crassum contineus



Muž, 75 let

N ****/2007

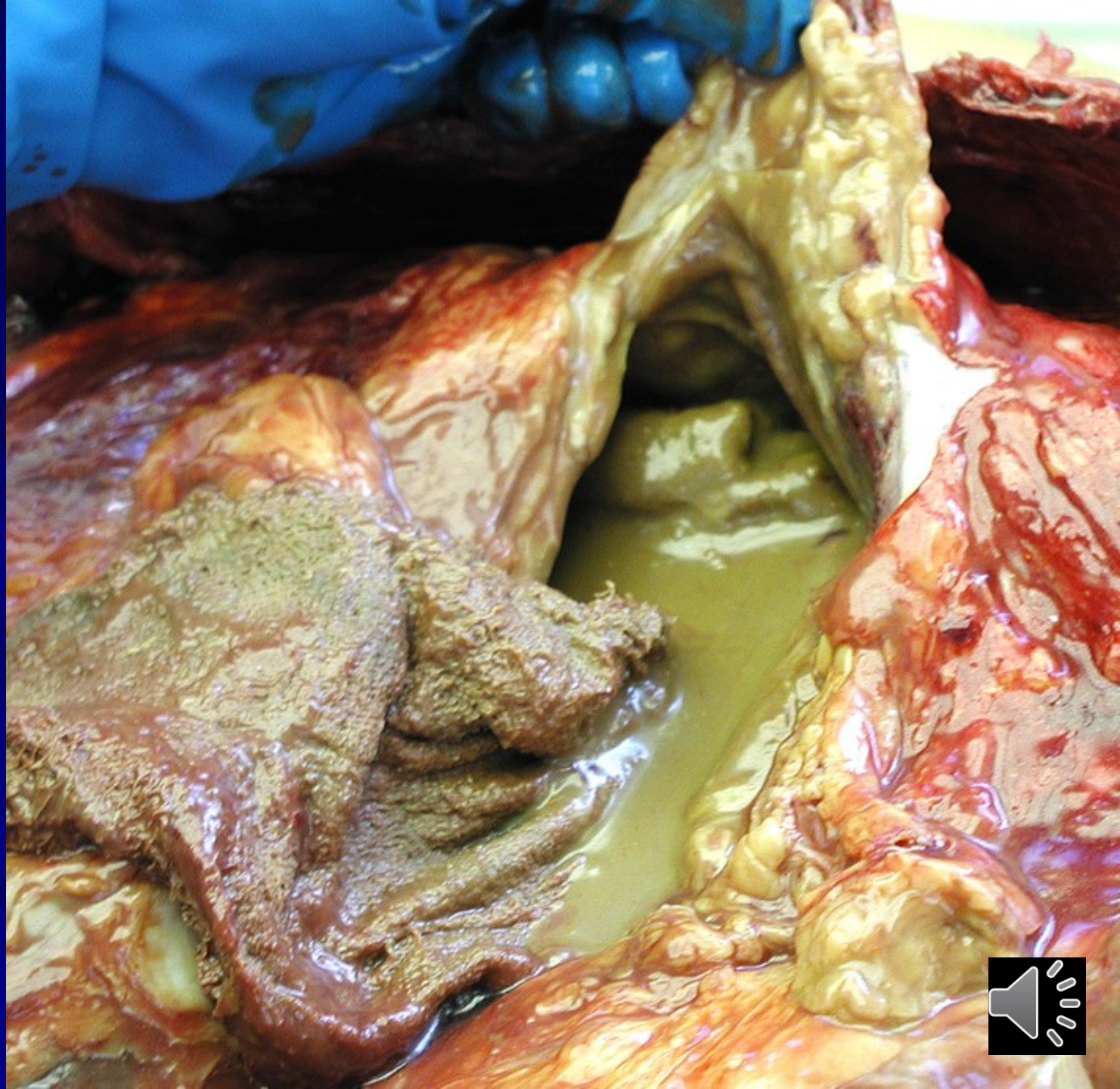

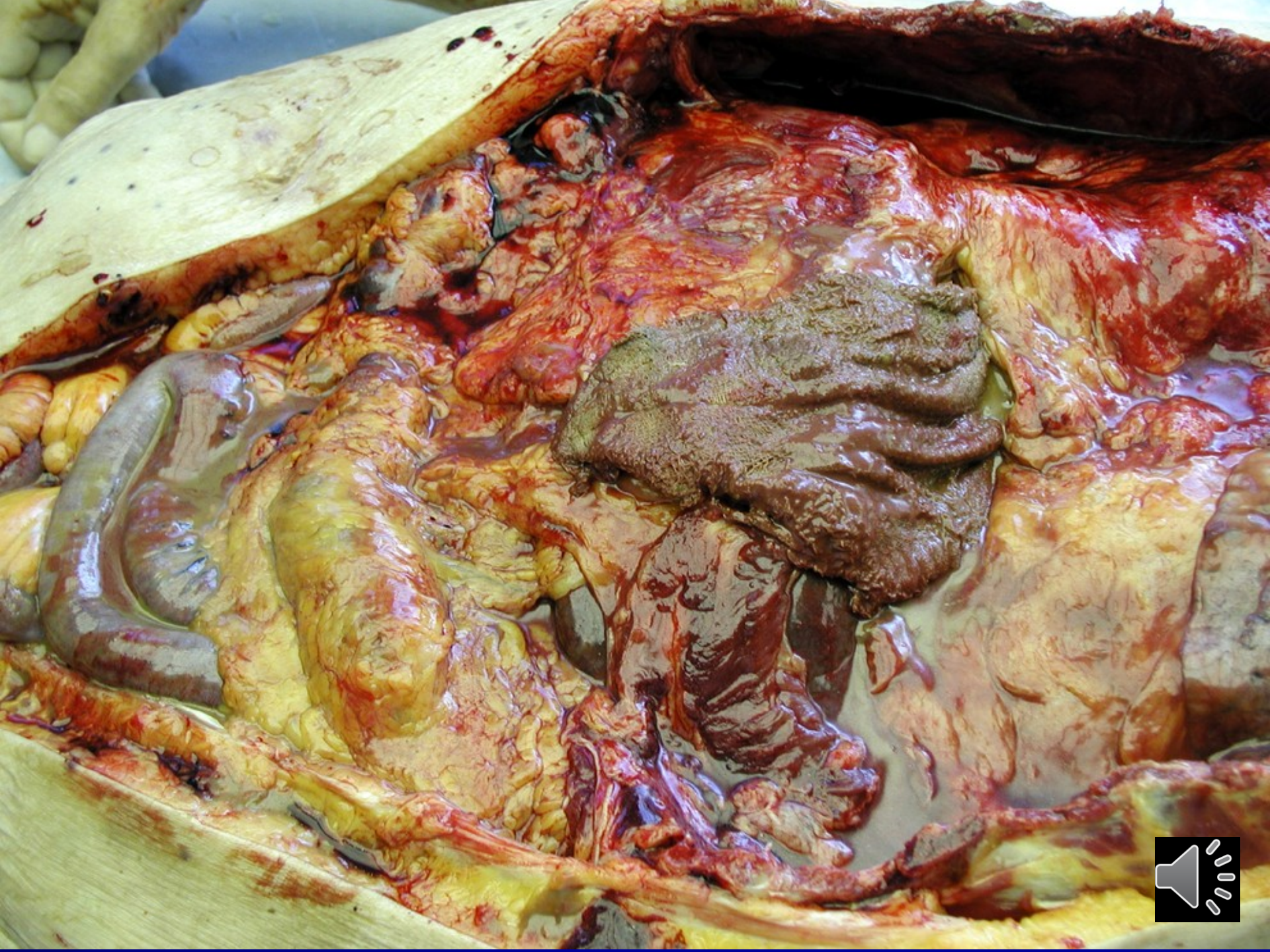Klinická zpráva

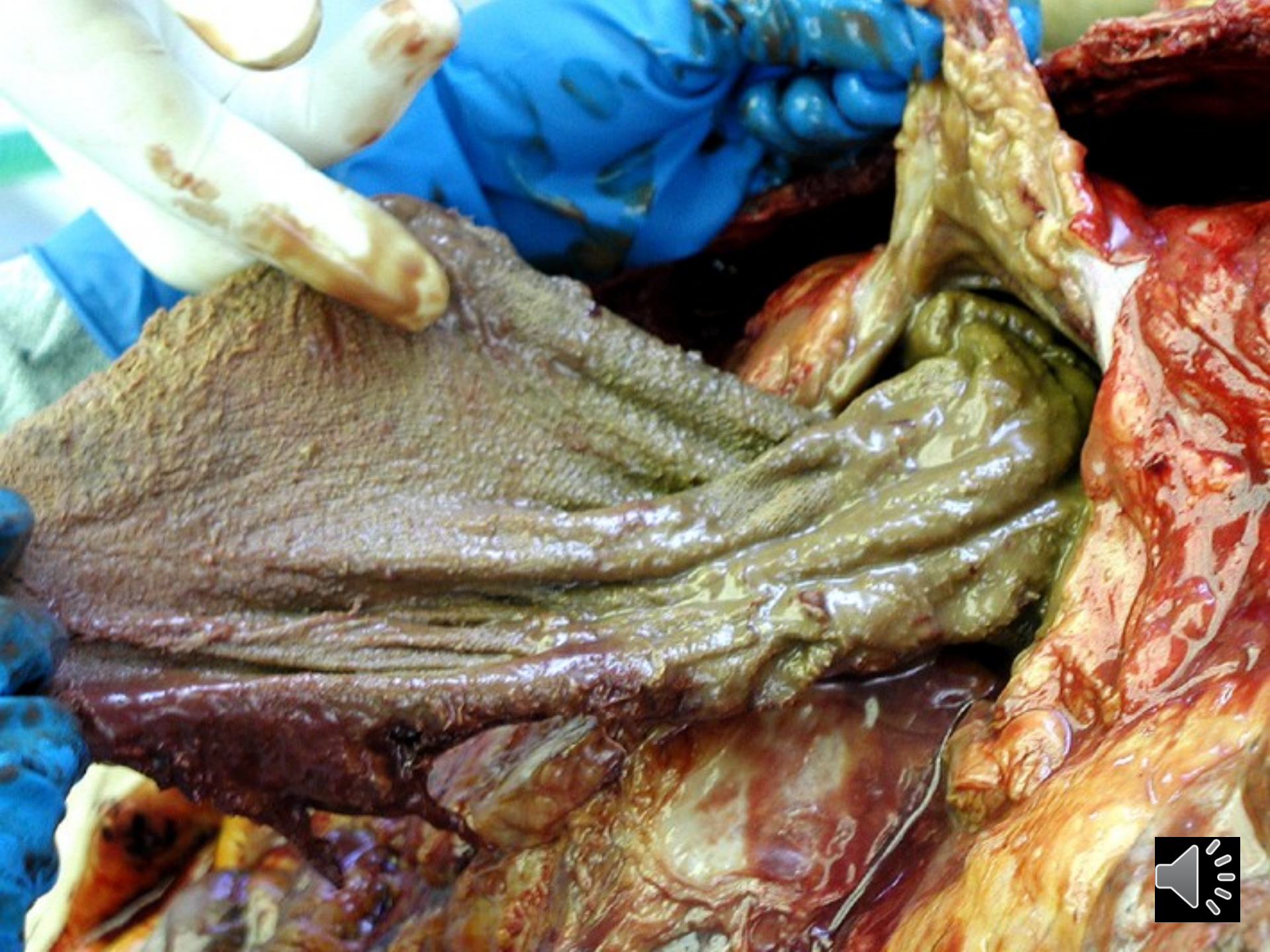- primární plicní hypertenze
- fluidthorax l. dx.
- paréza pravé strany bránice
- přijat pro zhoršení dušnosti a dovyšetření PPH
- OA: parciální resekce jater pro hemangiom před 16ti lety



Pitevní nález

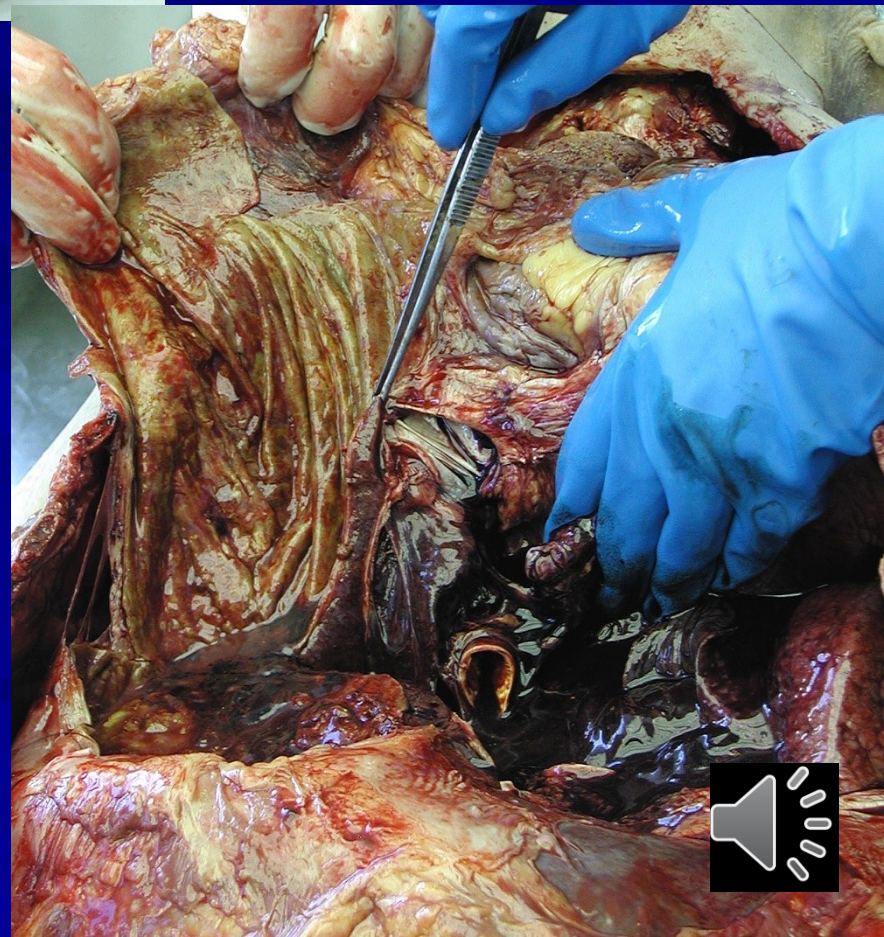
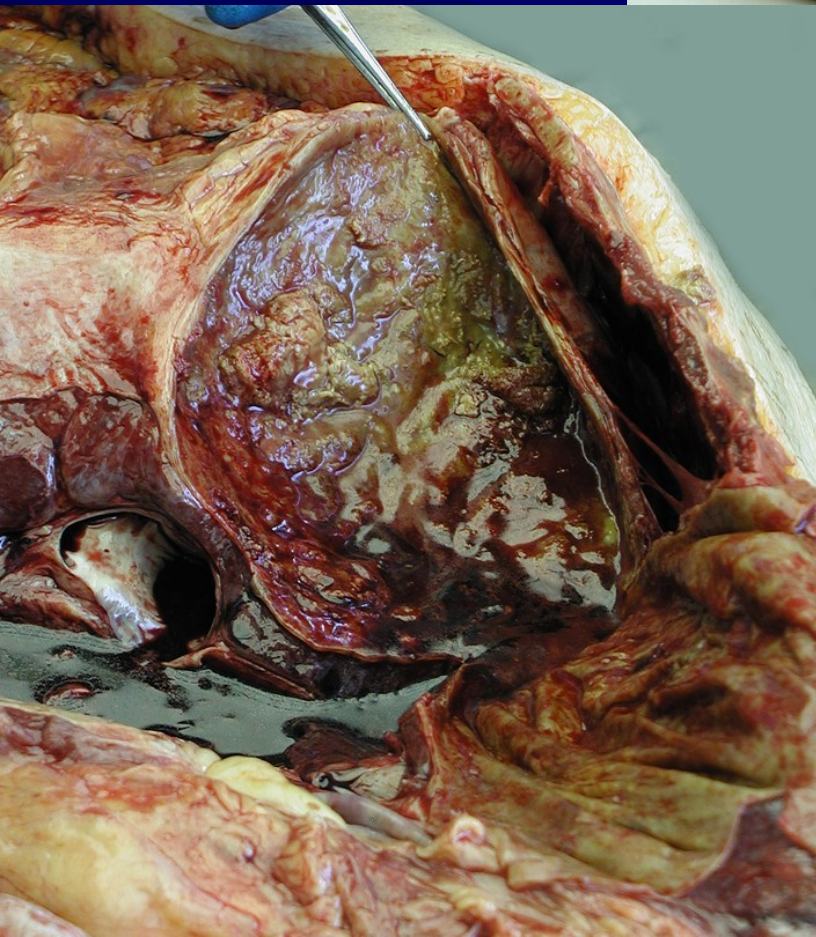




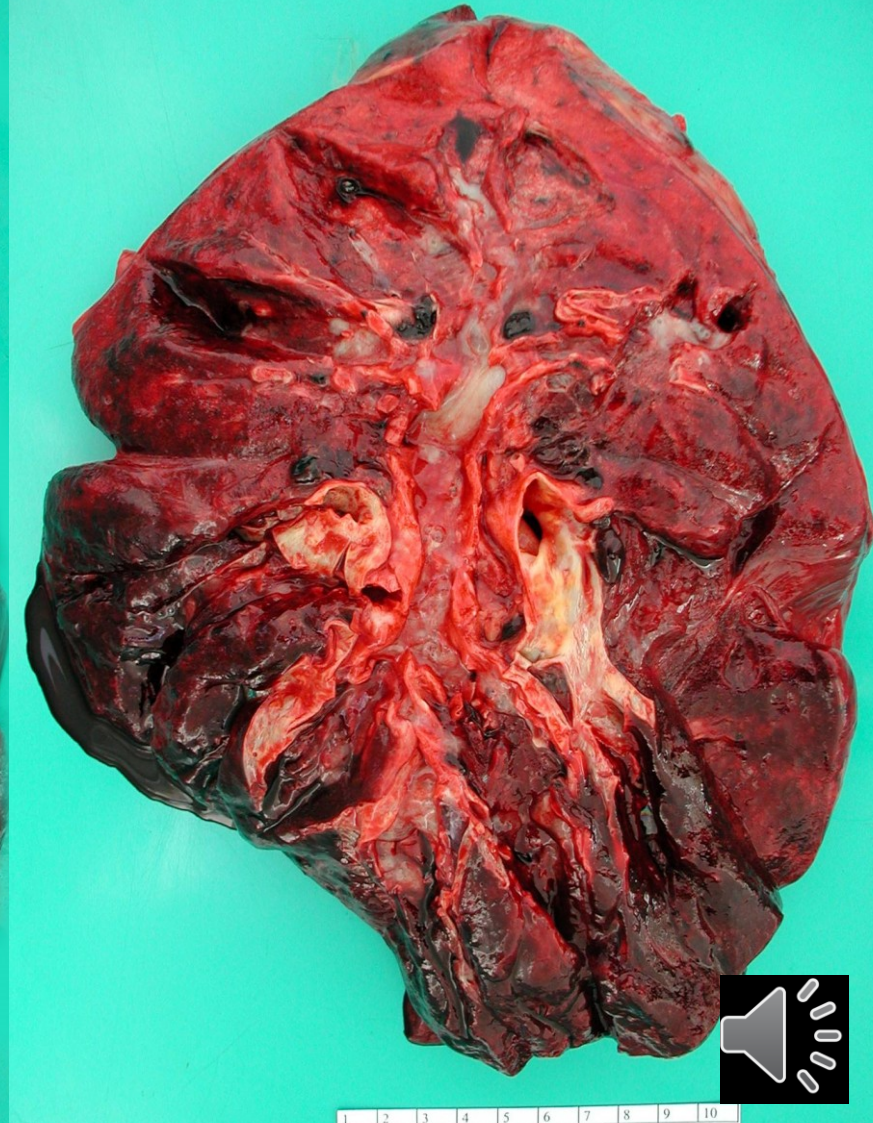
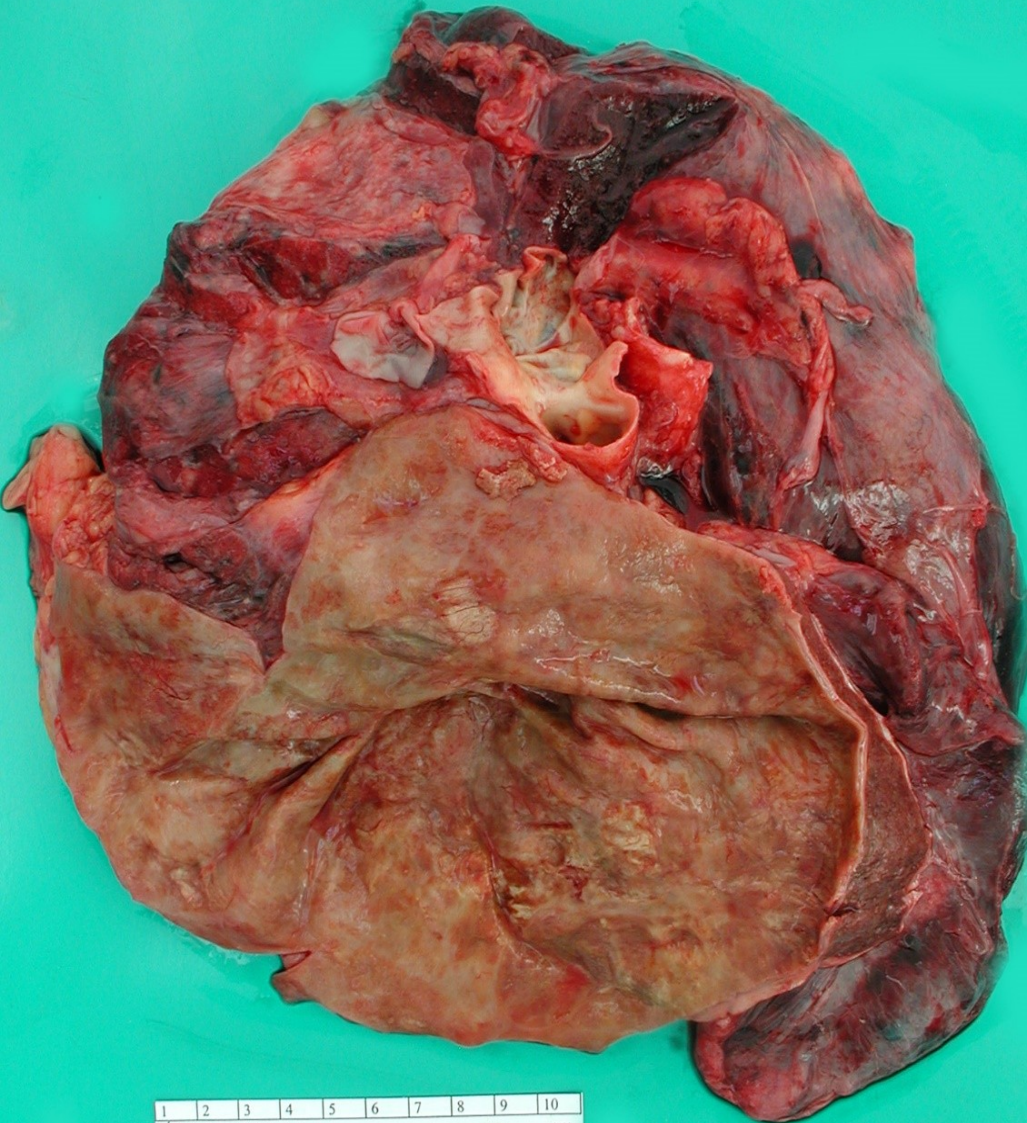




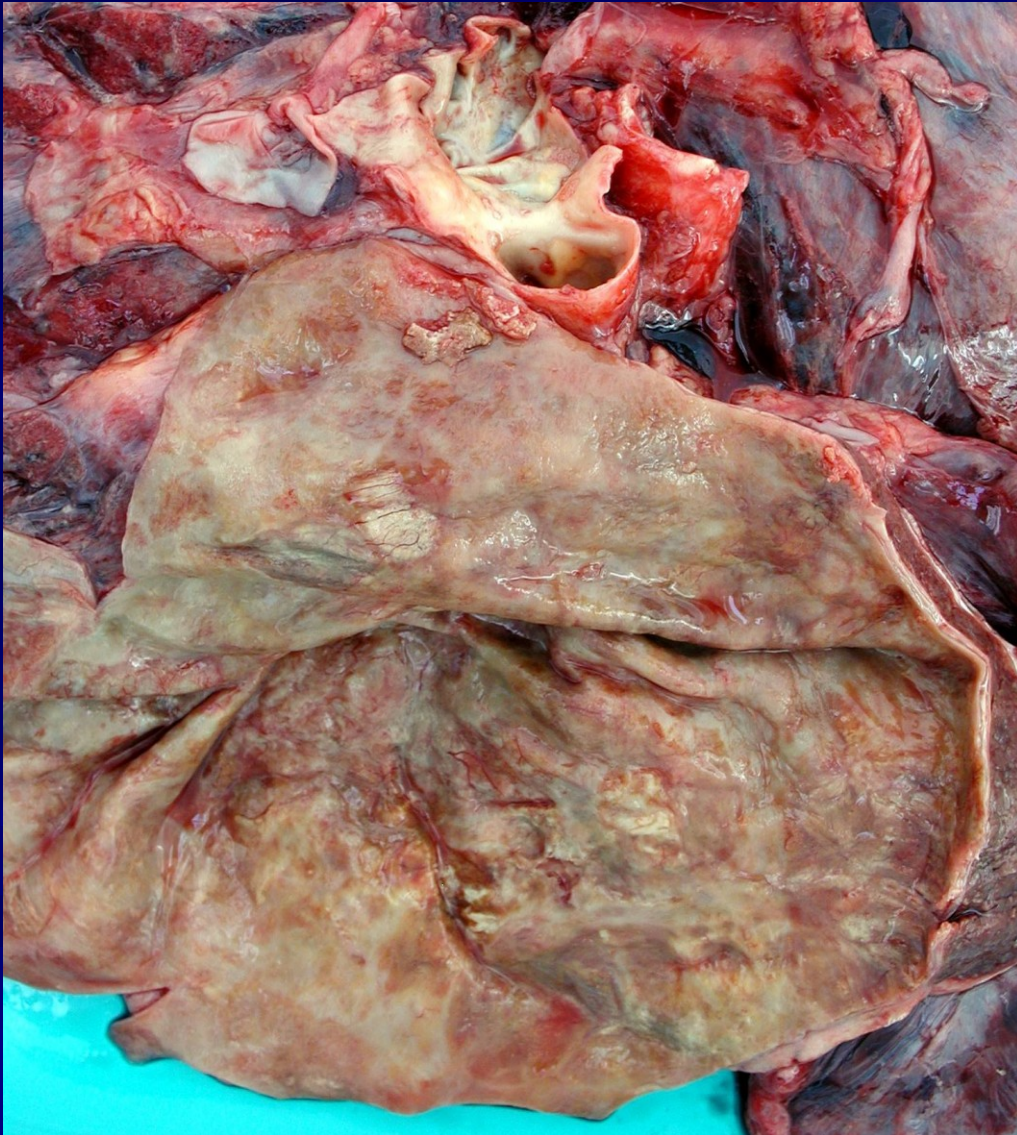



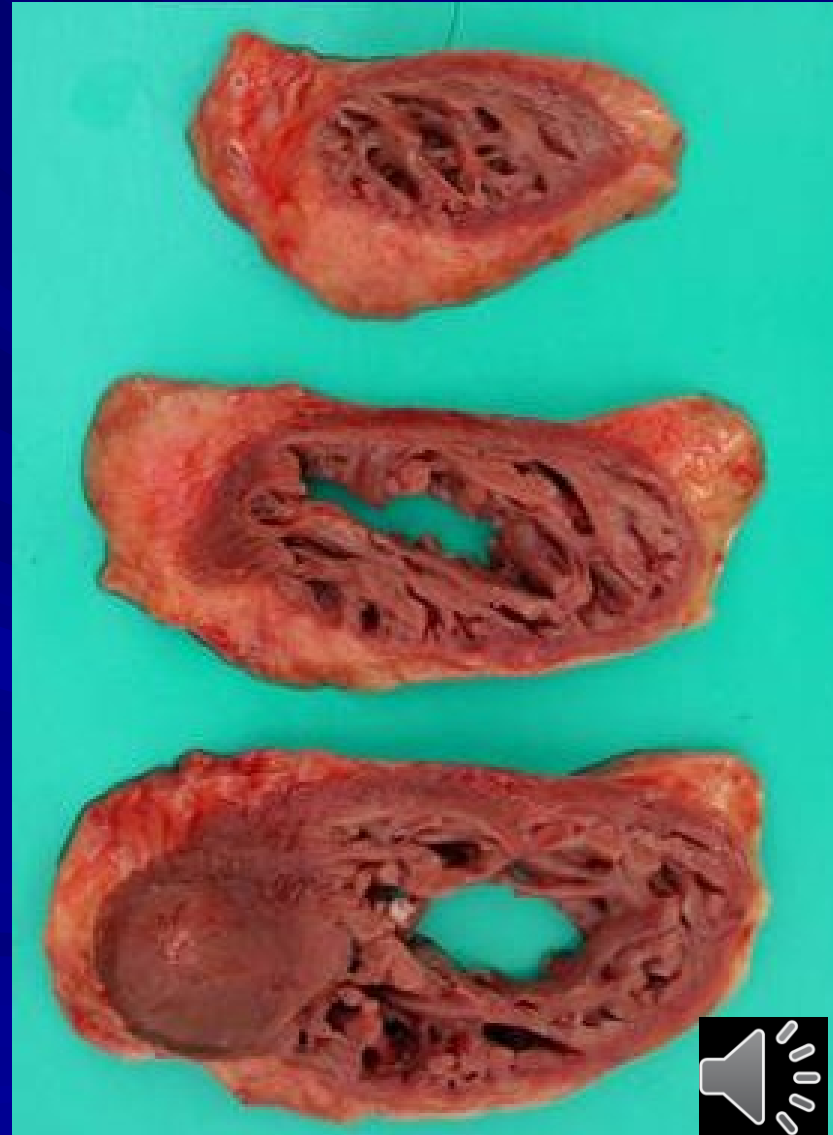
Pravá plíce



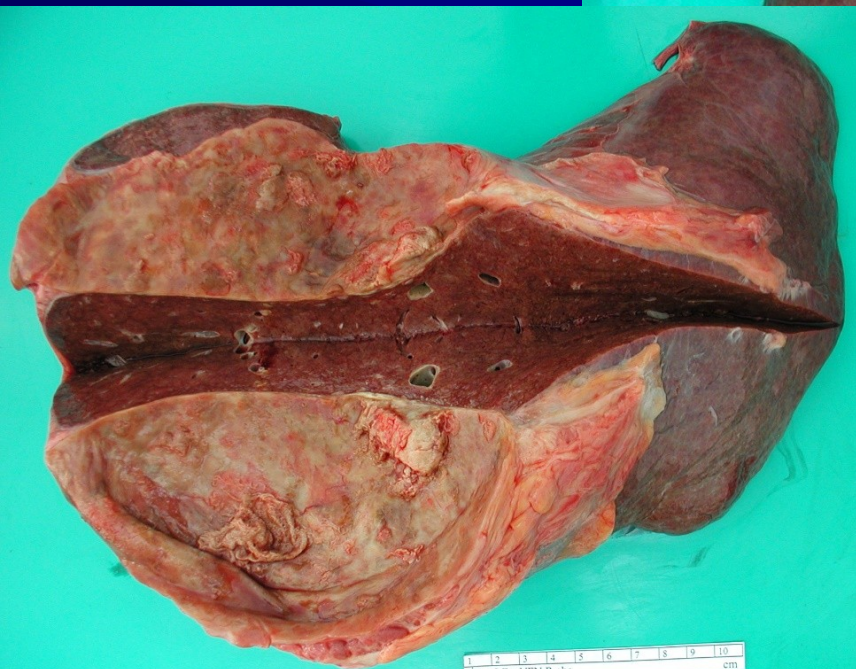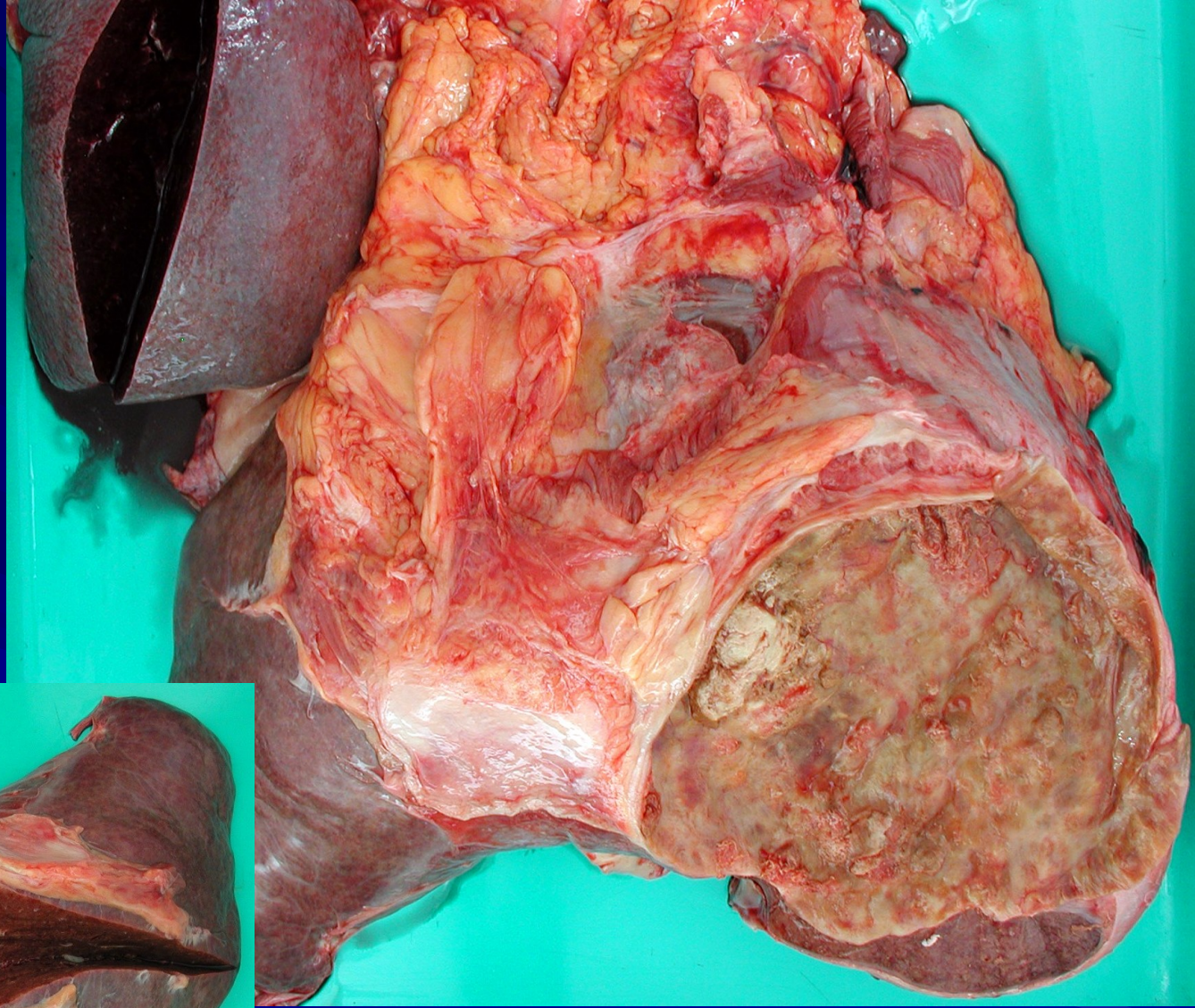
Pravá plíce – detail



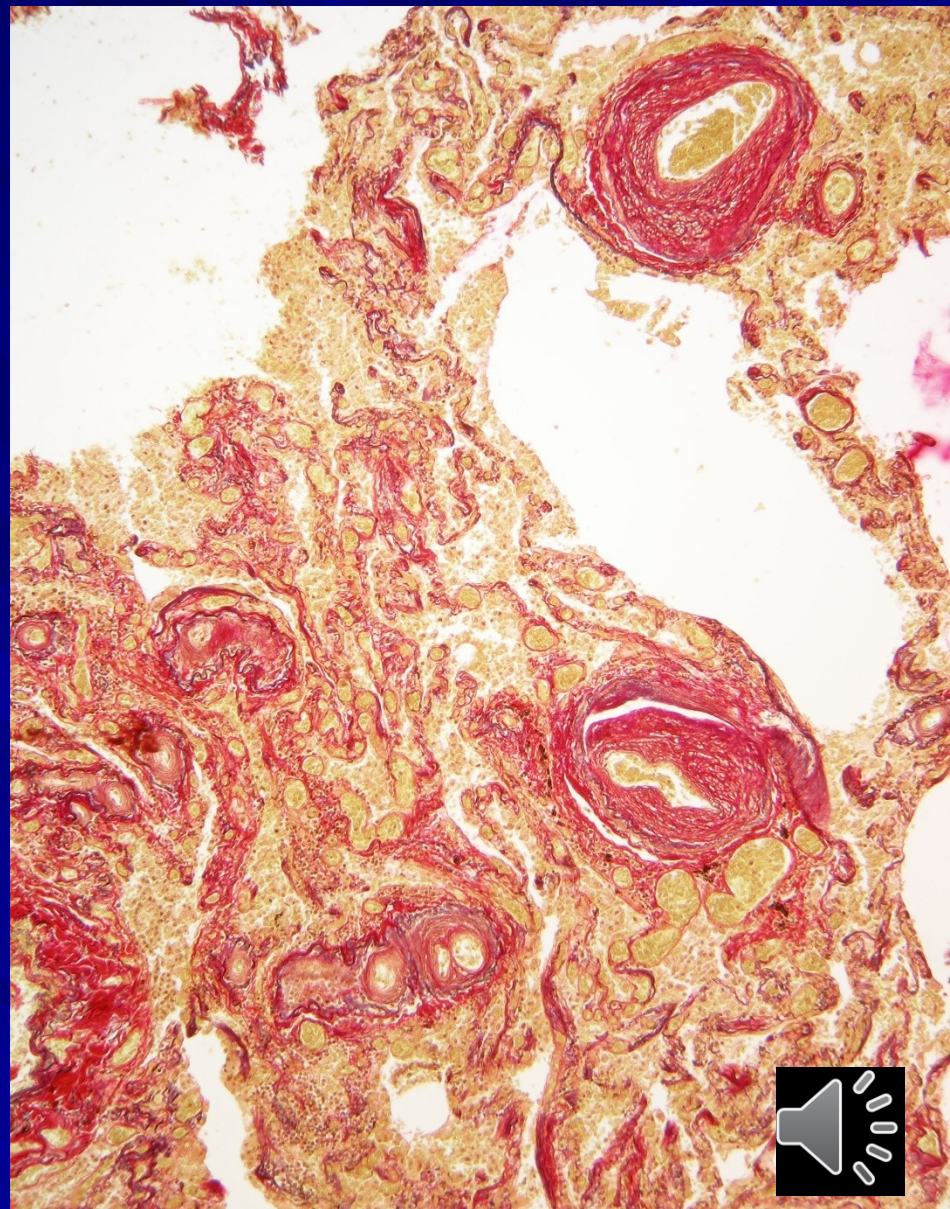
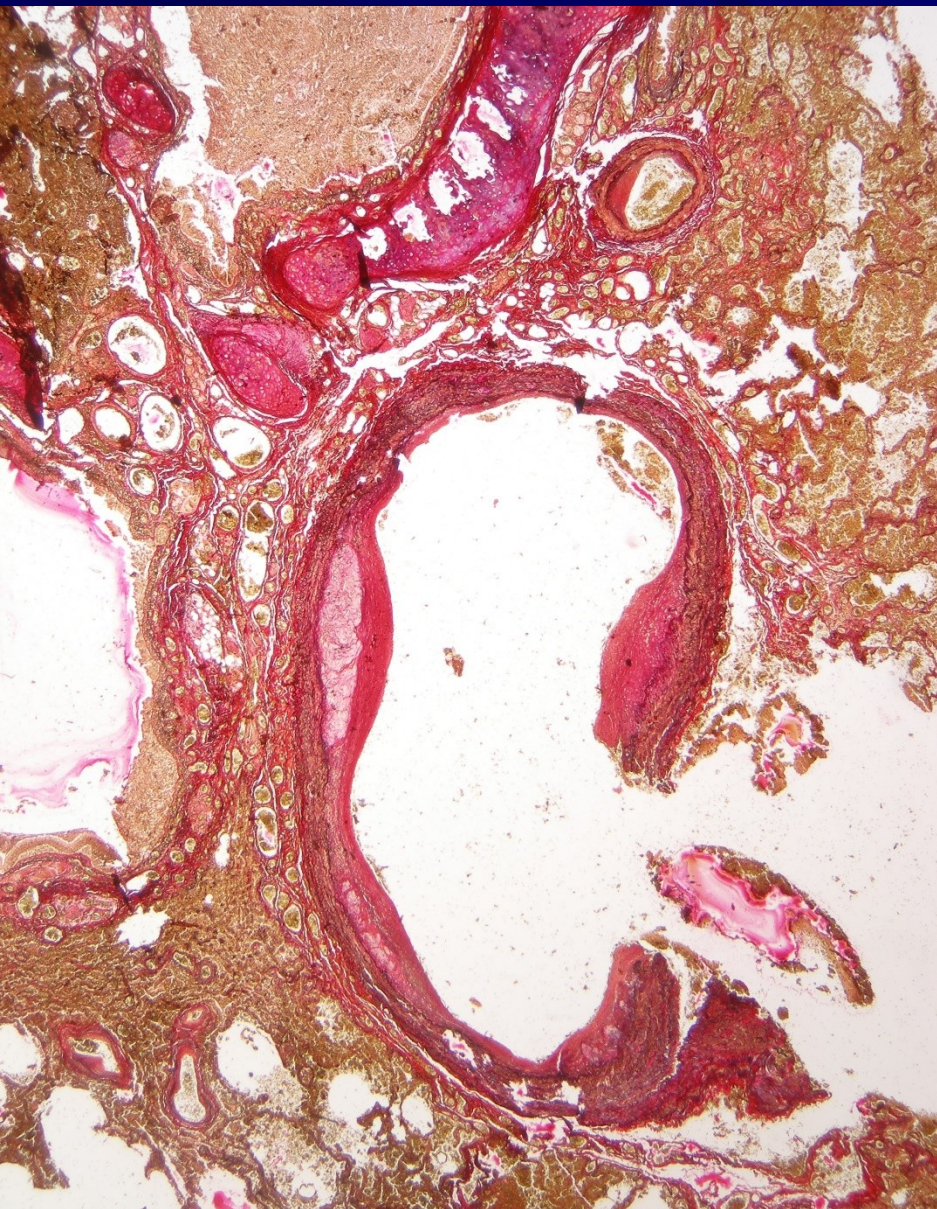
Cor pulmonale chronicum



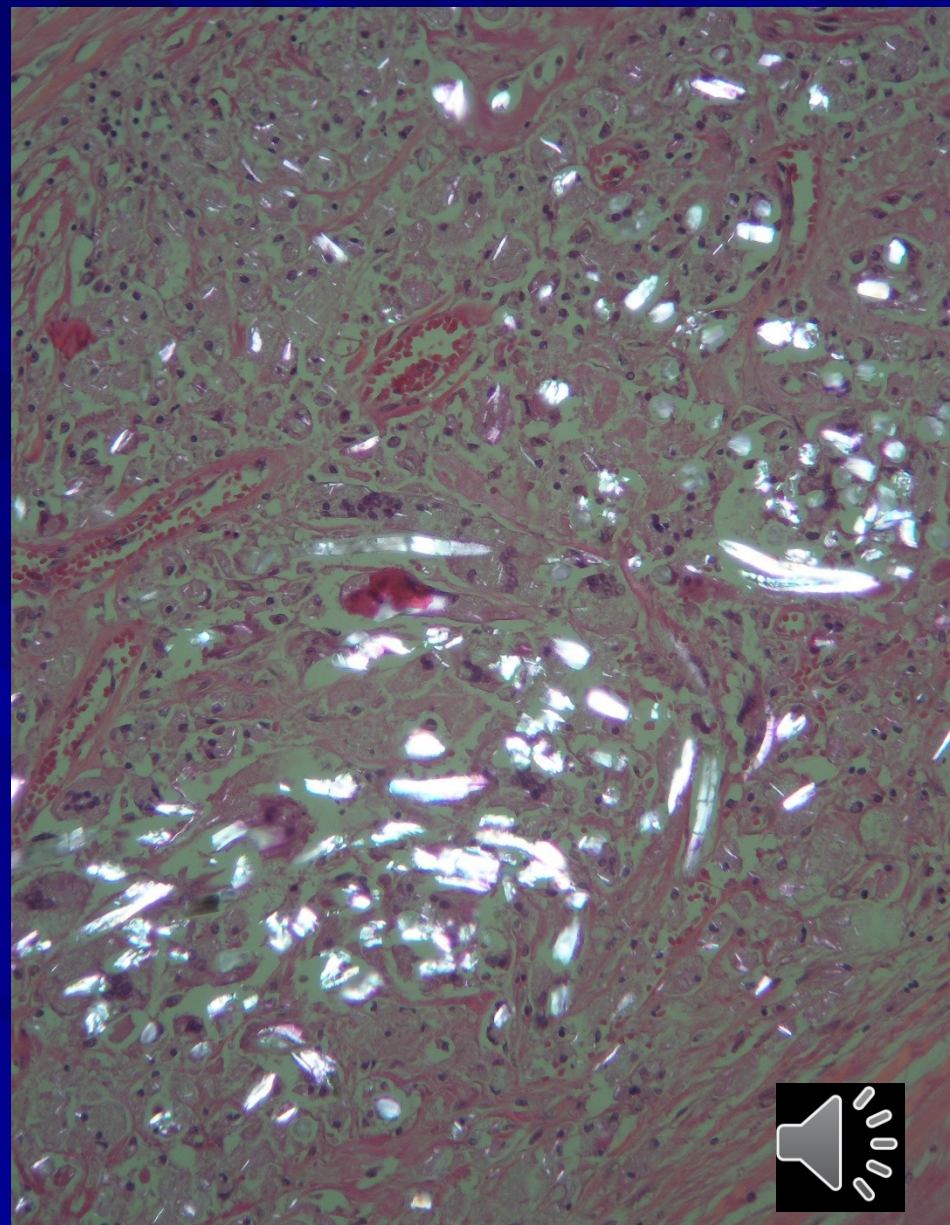
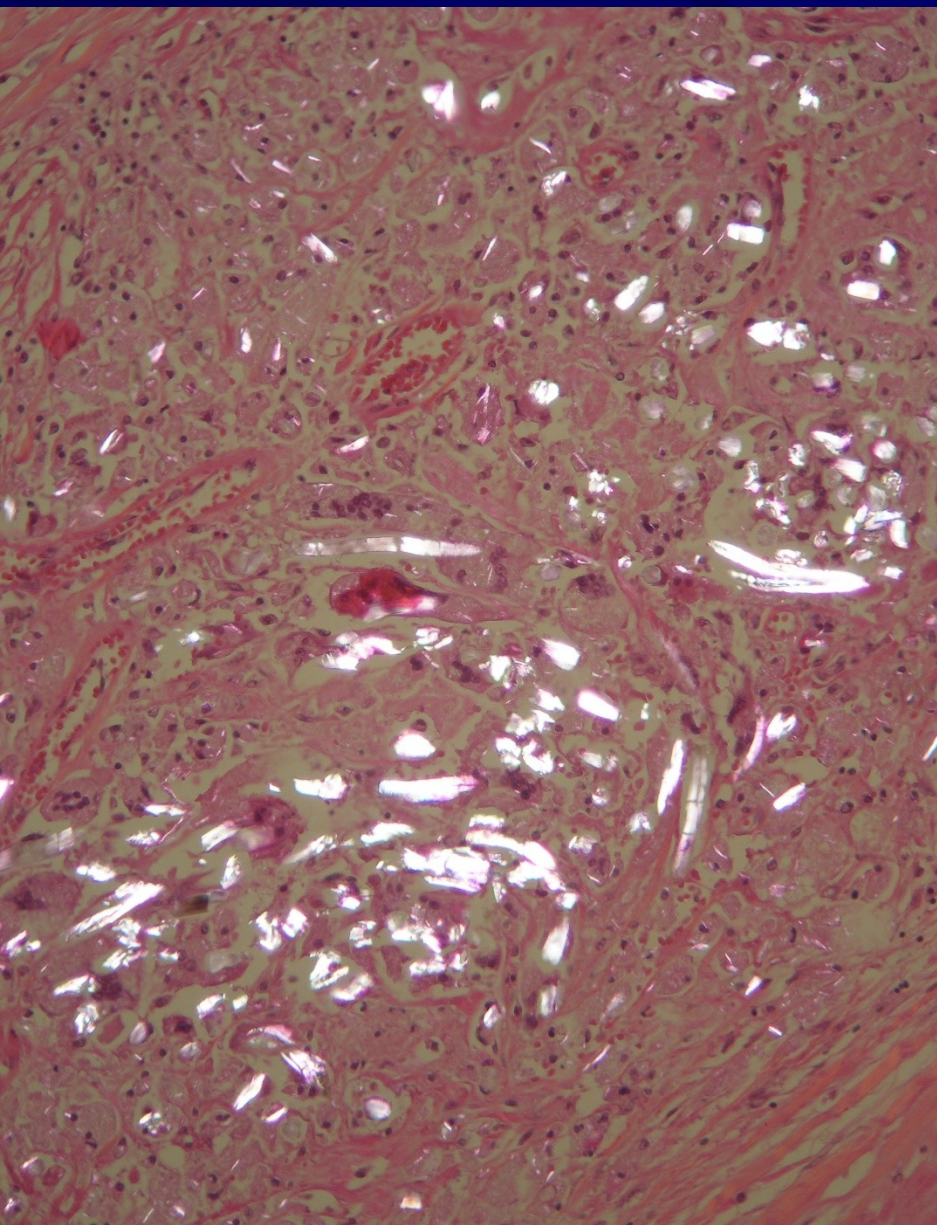
Játra
– st.p.
resekci
hemangiomu



Sklerotické plicní tepny



Materiál z roušky



Základní onemocnění

- Haemangioma lobi dx. hepatis resectione ante annos XVI curatum (inv. biopt. extramuralis).
- Atherosclerosis aortae totius gr.III., aa. coronariarum gravis et aa. cerebri minima.
- Hypertensio arterialis.



Komplikace

- **Corpus alienum regionis subphrenicae l.dx. post resectionem tumoris hepatis.**
- Peritonitis purulenta circumscripta eodem loco drainage ante annos XV curata. Relaparotomia ante annos VII peracta. Haematoma vetus extensum reg. subphraenicae l.dx
- Paresis partialis diaphragmatis l. dx. (clinici scriptu). **Positio alta diaphragmatis.** Diminuatio cavi thoracis l.dx. **Collapsus compressivus pulmonis dx.** et impressio lobi dx. hepatis.



Komplikace

- Hypertrophia excentrica cordis totius praecipue ventriculi dx. cordis (550g). **Cor pulmonale chronicum decompensatum.** Insufficiencia cardiorespiratoria. Venostasis organorum parenchymatosum chronica. Catarrhaus venostaticus tractus gastrointestinalis. Oedema cerebri prius atrophici (1180g). Conus occipitalis.
- **Cachexia.**



Komplikace

- Bronchopneumonia catarrhalis purulenta acuta loborum omnium.
- Encephalopathia angiosclerotica:
Atrophia corticis cerebri diffusa.
Hydrocephalus internus e vacuo.
- Nephrosclerosis arterio- et arteriolosclerotica modica.



Příčina smrti

■ Insufficiencia cardiorespiratoria.

