

žena, 59 let



Klinická zpráva

- 30.11.2006 přeložena z III. interny na II. chir. klin. pro v. s. hepatorenální selhání
s makrocytární anémií
- progrese akutní renální insuficience
s nutností hemodialýzy, rozvoj šokového stavu
- 1.12.2006 hemateméza a meléna, urgentní intubace a UPV, urgentní gastroskopie s nálezem nekrózy jícnu nejasné etiologie,
- překlad na II. chir. kliniku



Hospitalizace od 1.12.2006 do 12.12.2006 na II. chirurgické klinice Kardiovaskulární chirurgie VFN

- 1.12.2006- nálezy: těžká plicní HT, bilat. pleurál. výpotek (aa 300ml), ascites do 2l, hemodynamická nestabilita, anurie (zahájená hemodialýza), trombocytopenie (opak. hražení)
- 4.12.2006 perikarditida v rámci mediastinitidy
- 8.12.2006 nutriční jejunostomie
- 10.12.2006 febrilní špička, vzestup noradrenalinové podpory, zhoršování jater. funkcí
- 11.12.2006 výměna invazí
- 12.12.2006 prudké zhoršení jater. funkcí, progrese hypotenze, exitus letalis

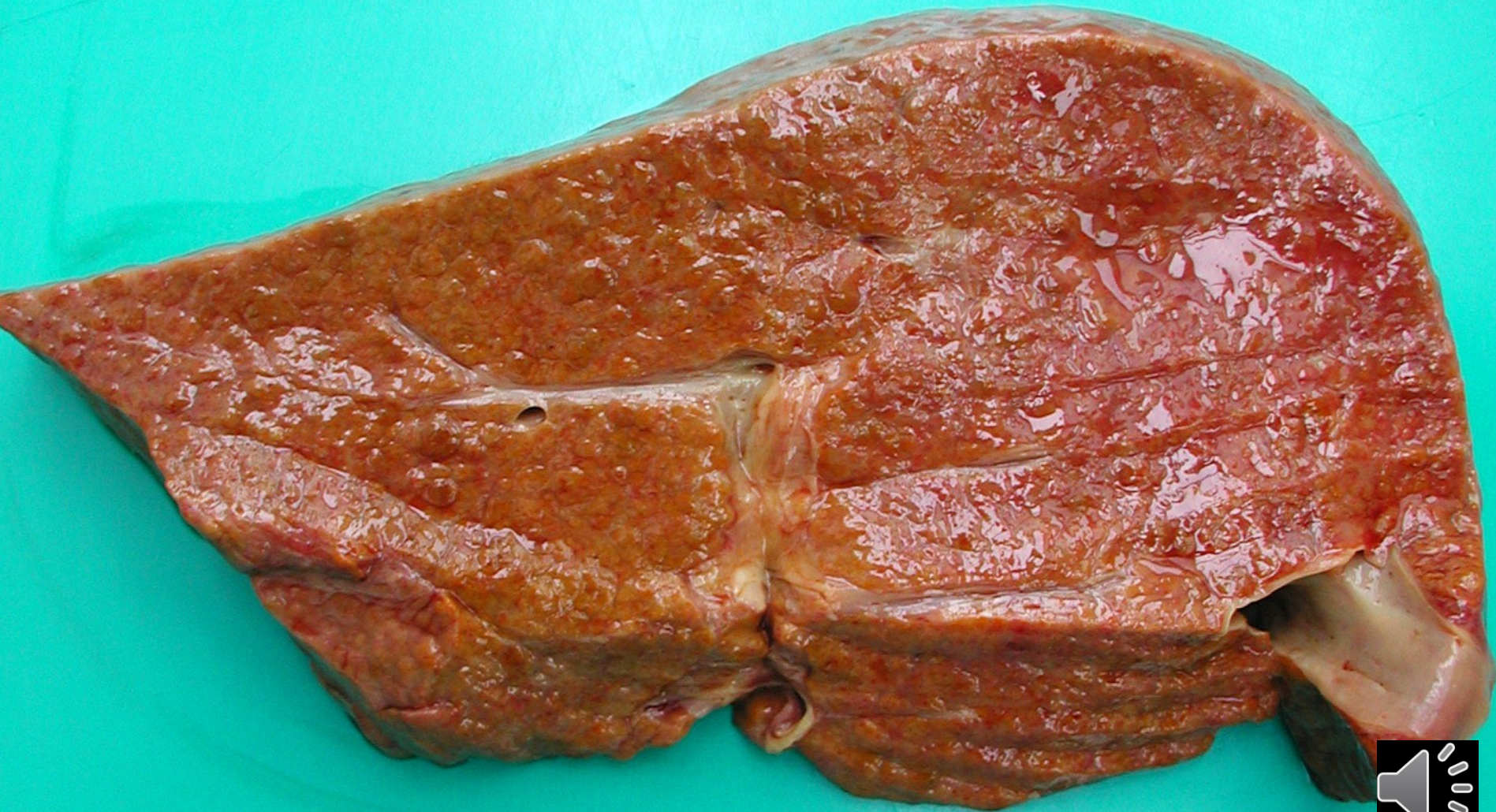

Pitevní nález

I.

- Cirrhosis micronodularis hepatis decompensata.
- Atherosclerosis aortae thoracicae gr. II., aortae abdominalis gr. III., aa. cerebri minima et aa. coronariarum modica.
- Hypertensio arterialis.
- Diabetes mellitus typi II.



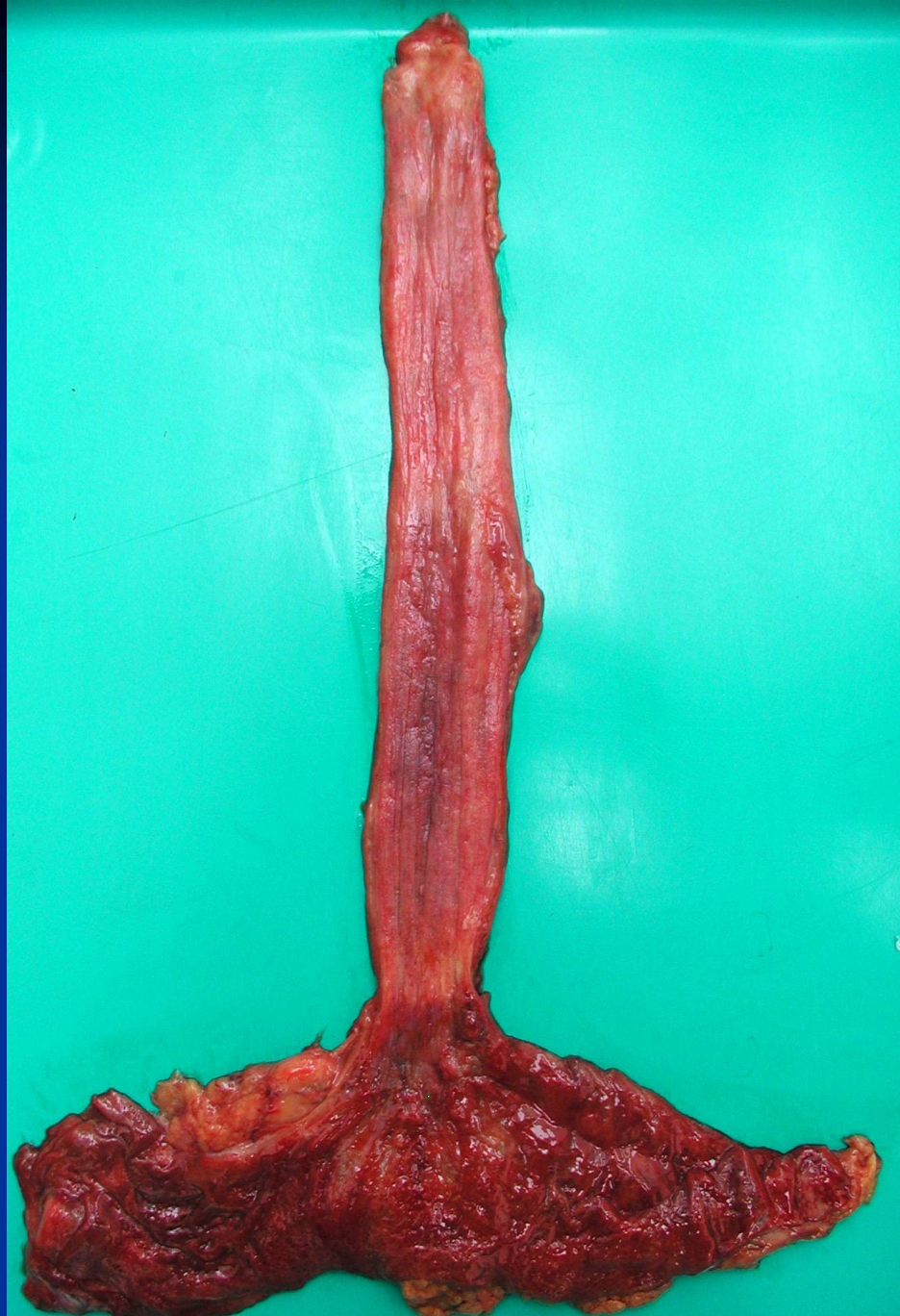

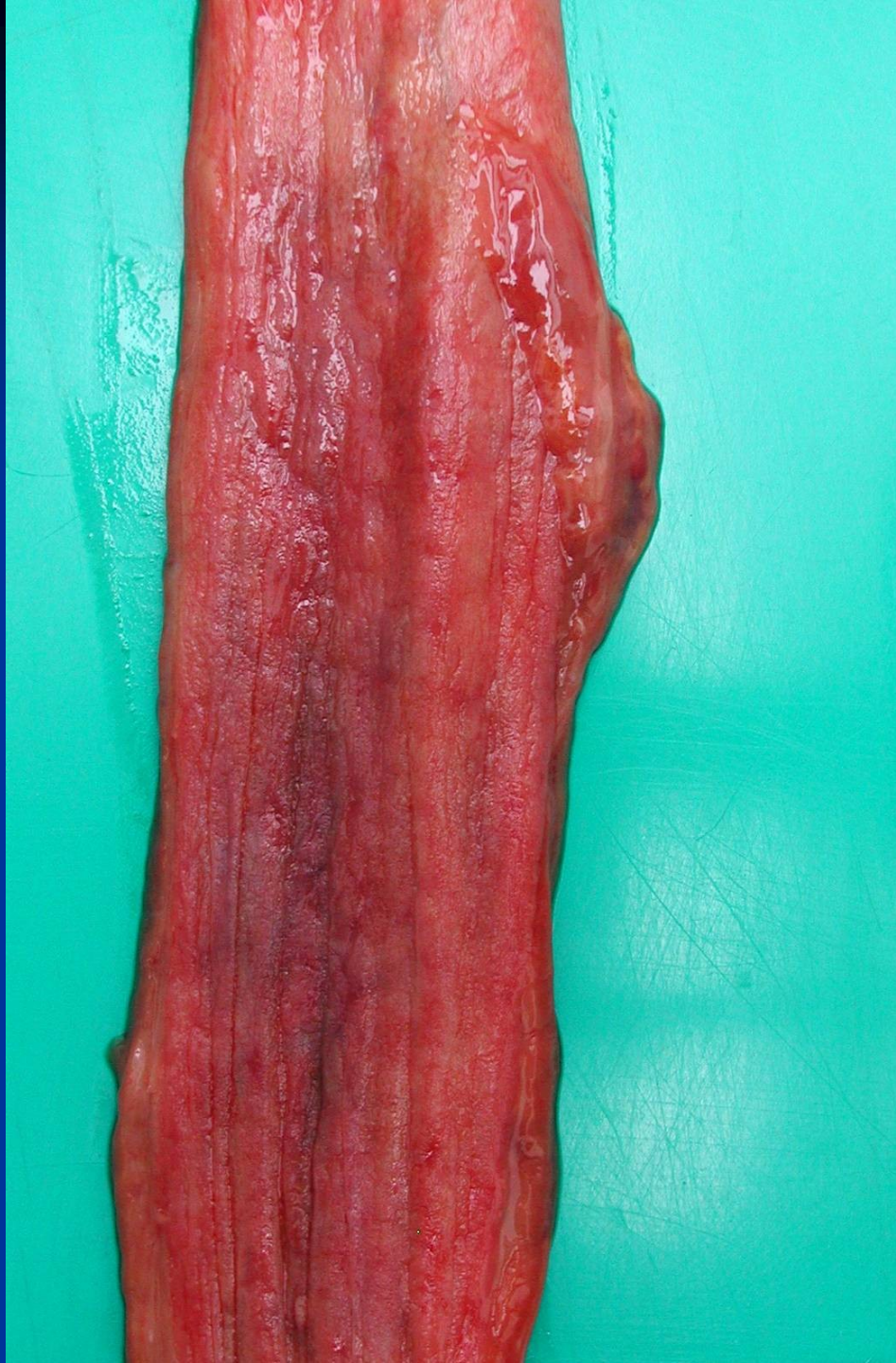
I. Cirrhosis micronodularis hepatis decompensata

II.

- Sclerosis venae portae minima.
- Varices oesophageales non ruptae.
- Icterus hepatocellularis gravis.
- Ascites sanguinolentus punctione ante dies XI curatus (residuum 400ml).





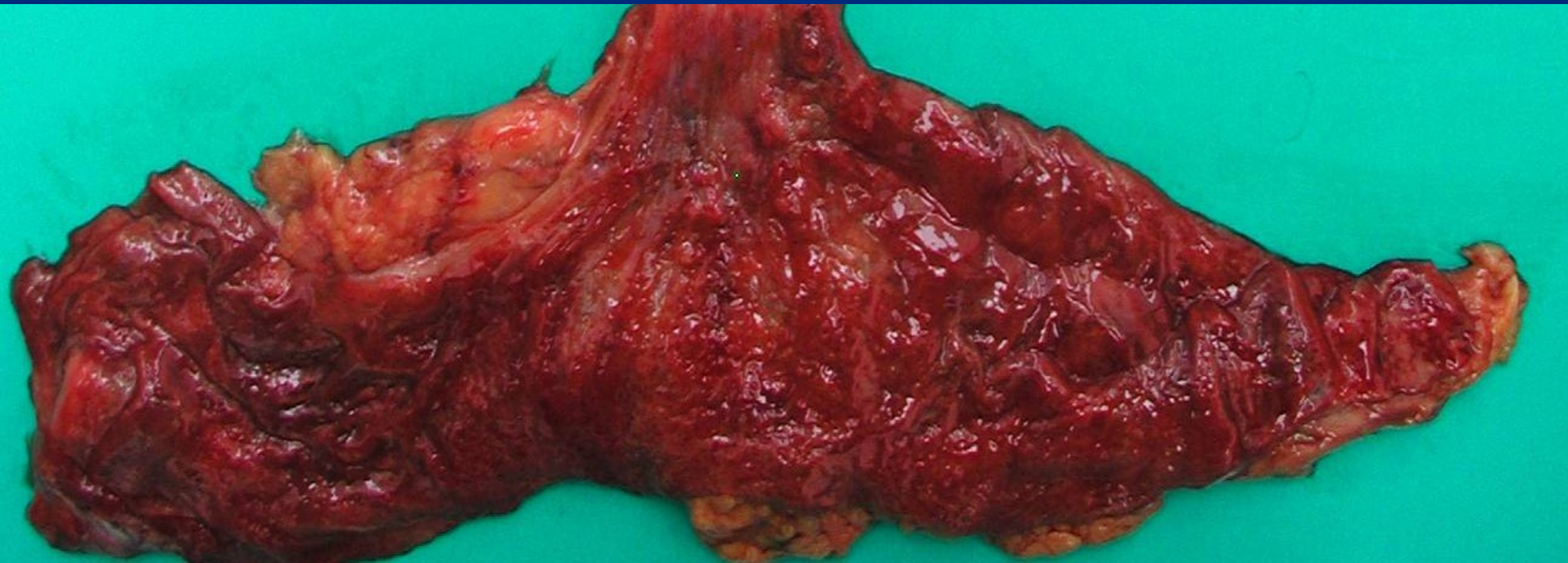


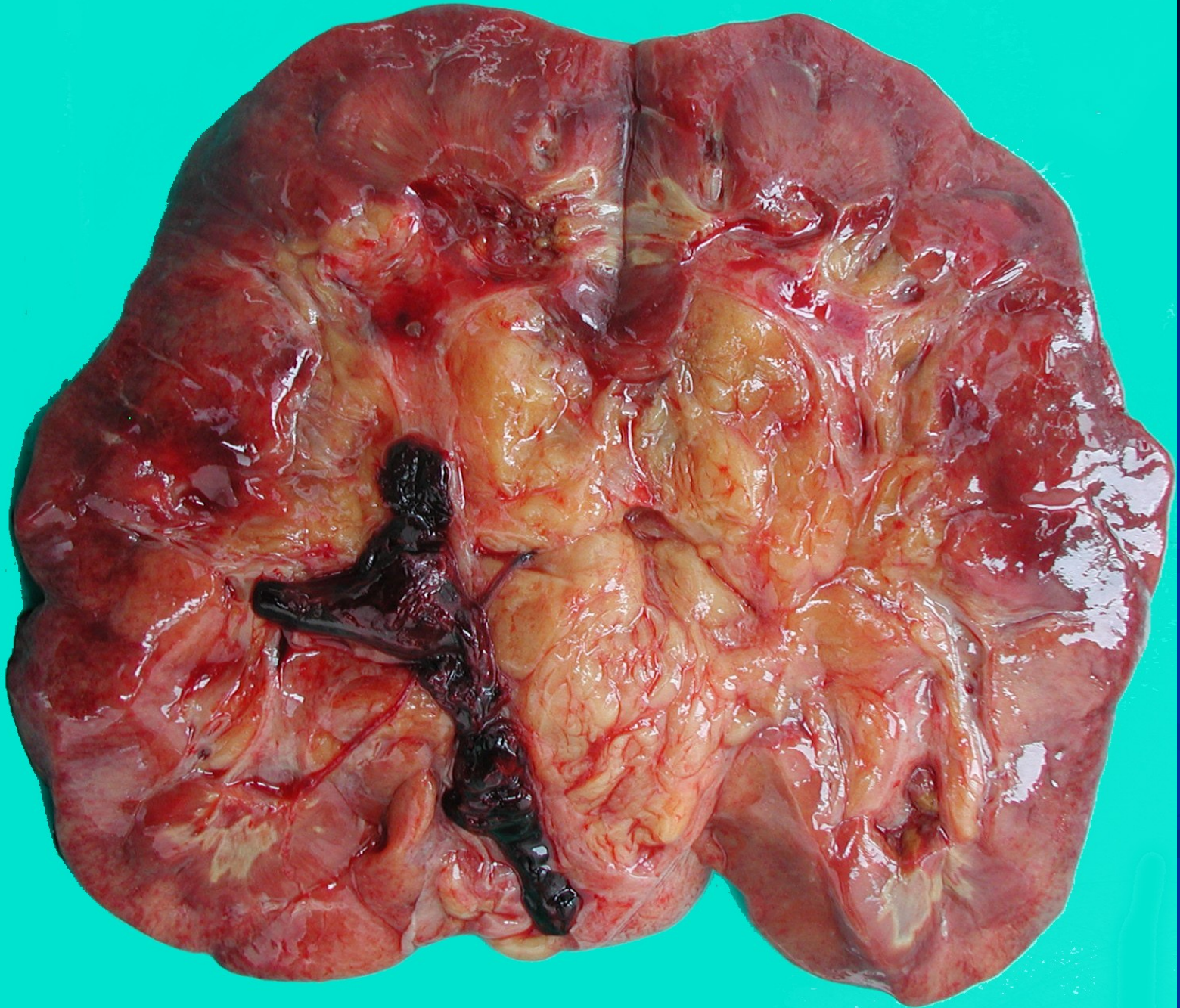I. Cirrhosis micronodularis hepatis decompensata

II.

- Diathesis haemorrhagica: Haematoma subcutaneum antebrachii extremitatis sup. dx. Haematoma subcutaneum regionis umbilicalis. Petechiae dispersae peritonei parietalis. Gastropathia haemorrhagica. Haemorrhagia pelvis renalis dx. Anaemia et thrombocytopenia secundaria transfusione curata.







I. Cirrhosis micronodularis hepatis decompensata

II.

- Oedema pulmonum (dx. 1230g, sin. 990g).
- Hydrothorax bilat. (l.dx. 100ml, l.sin. 200ml).
- Oedema cerebri (1350g). Conus occipitalis.

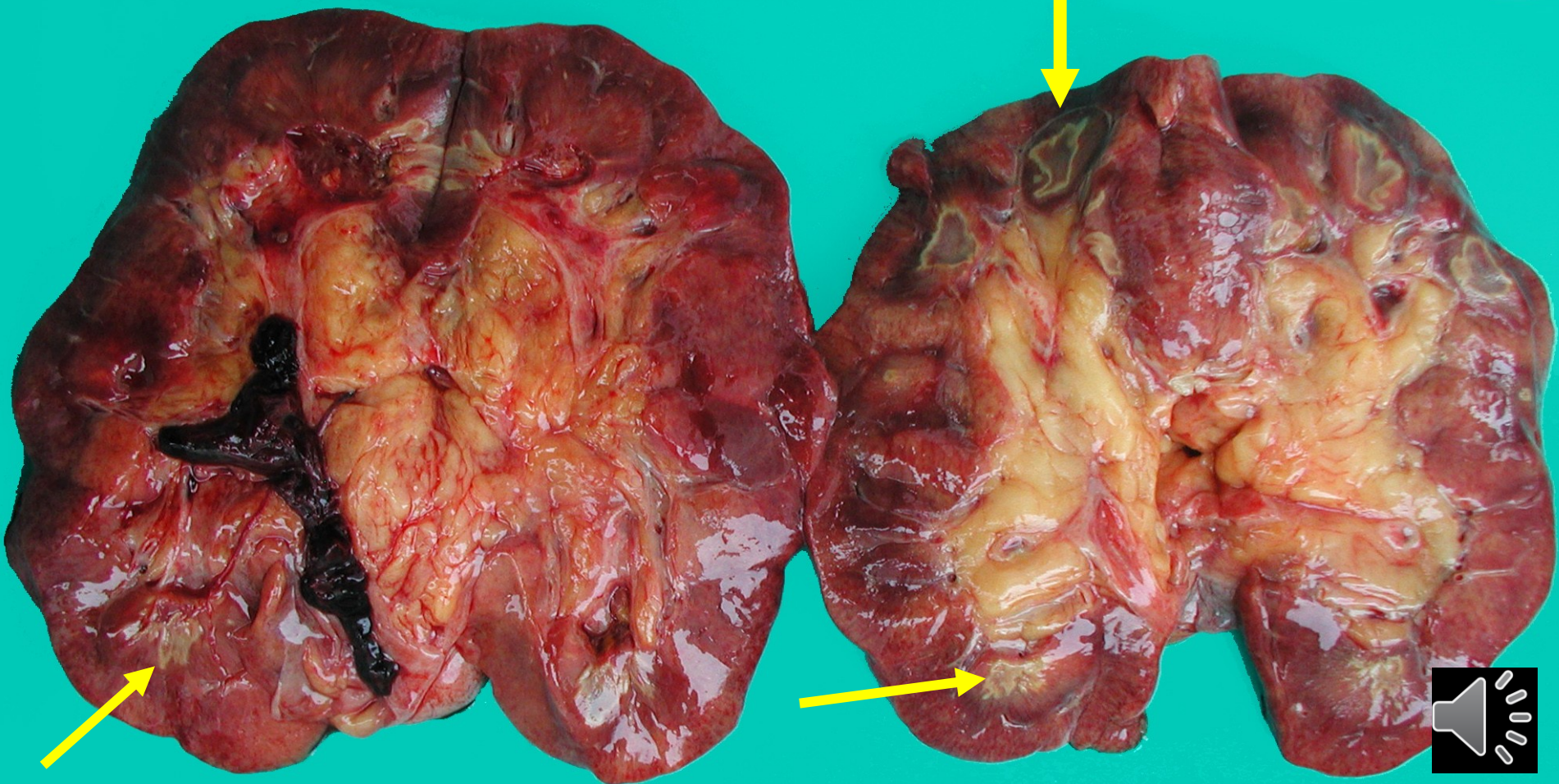


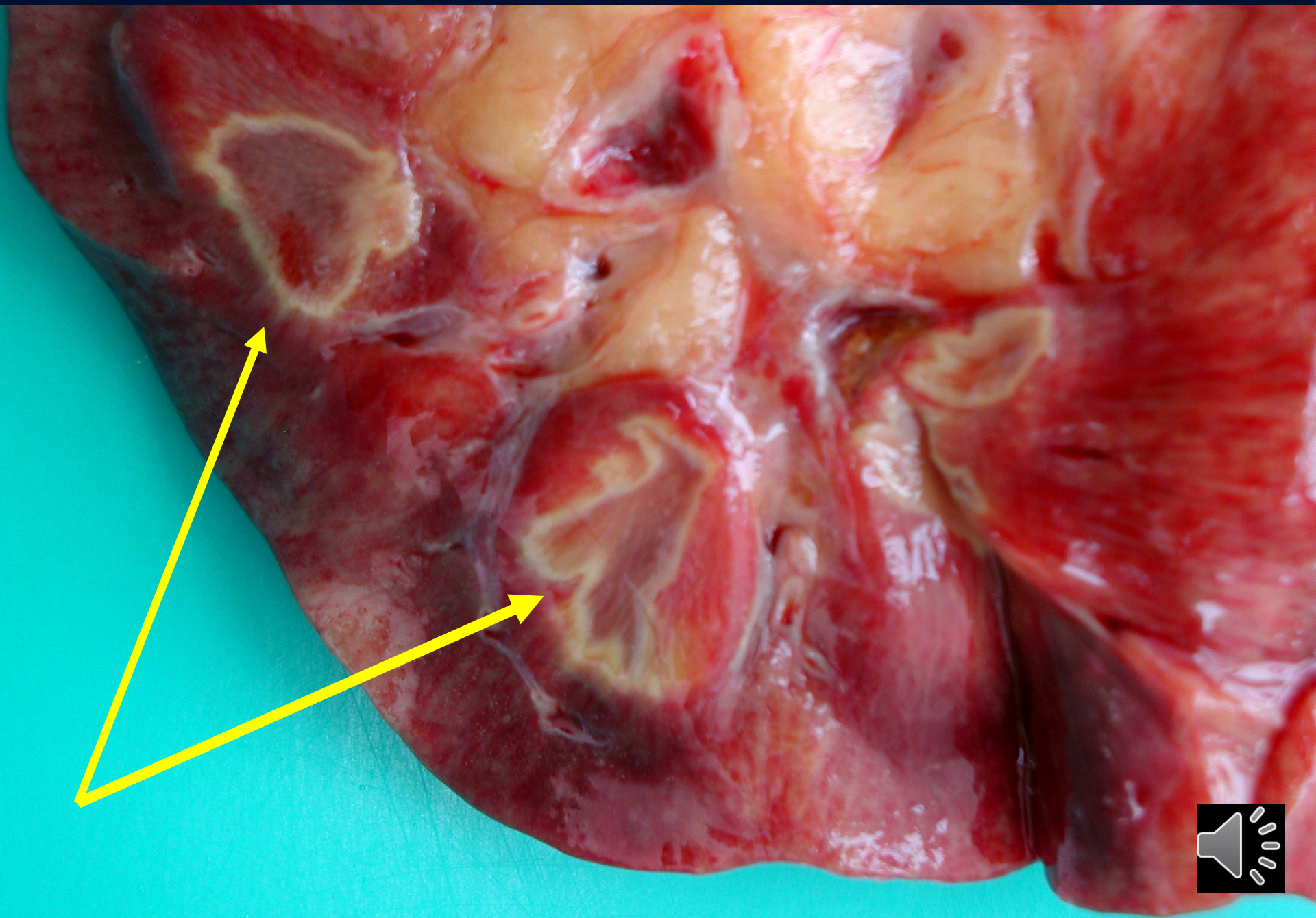
I. Diabetes mellitus typi II.

II.

- Pyelonephritis purulenta focalis abscondens bilat.
- Necroses papillarum renalium Gúnteri multifocales.
- Insufficiencia renalis acuta hemodialysi terminaliter curata.
- Insufficiencia hepatorenalis.
- Pericarditis et epicarditis serofibrinosa acuta v.s. uraemica.
- Activatio lienis (120g).







II.

- Insufficiencia cardiorespiratoria intubatione et ventilatione artificiali curata.
- Jejunostomia ante dies IV ante mortem peracta e causa nutritiva.



III. Insufficiencia hepatorenalis.



IV.

- Defectus dentium subtotalis.
- Anthracosis pulmonum et Inn. Intrathoracalium.
- Foramen ovale pervium.
- Infarctus lienis quattuor vetustiores.
- Necroses parvae dispersae adipis pancreatis.

