

muž 38 let

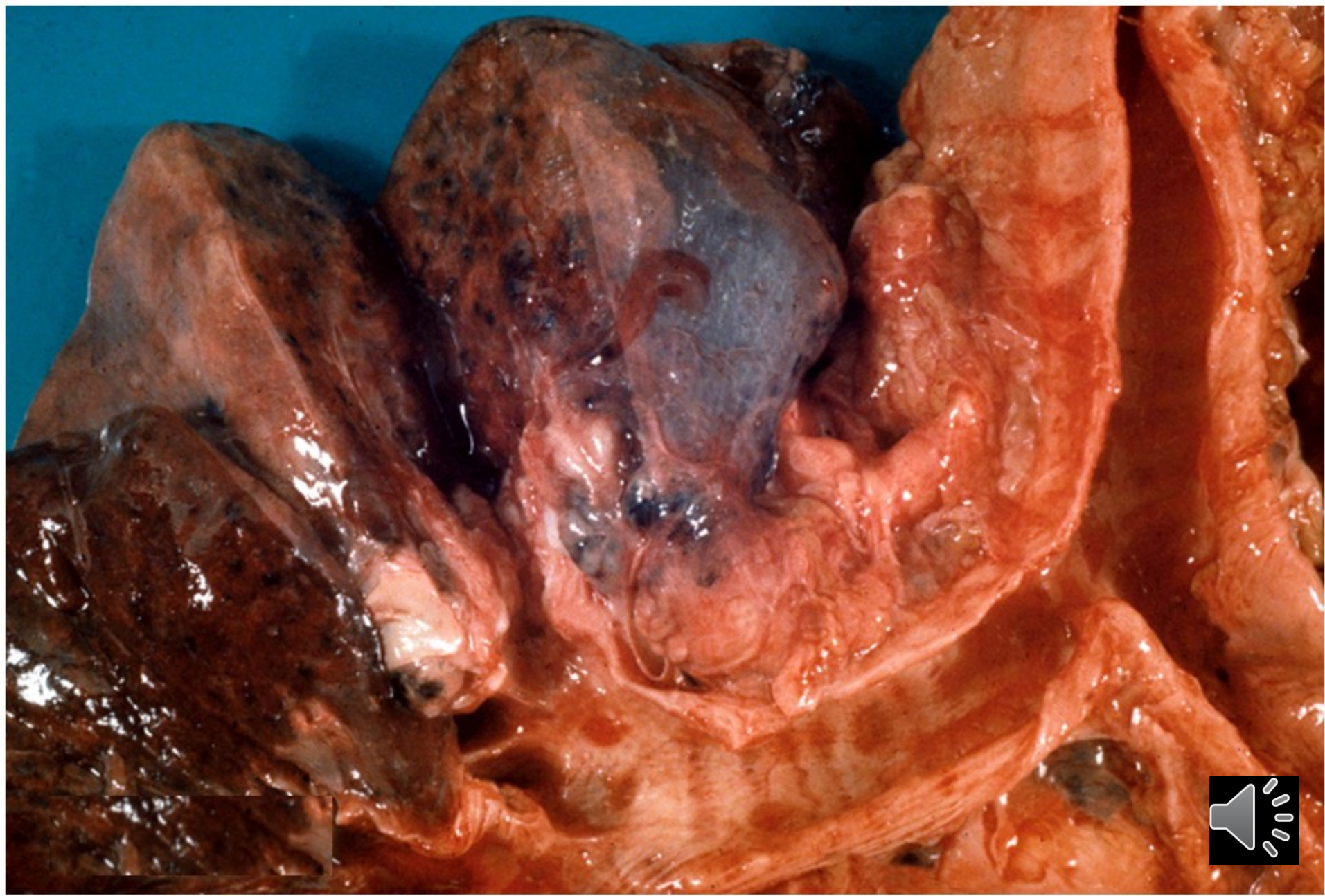


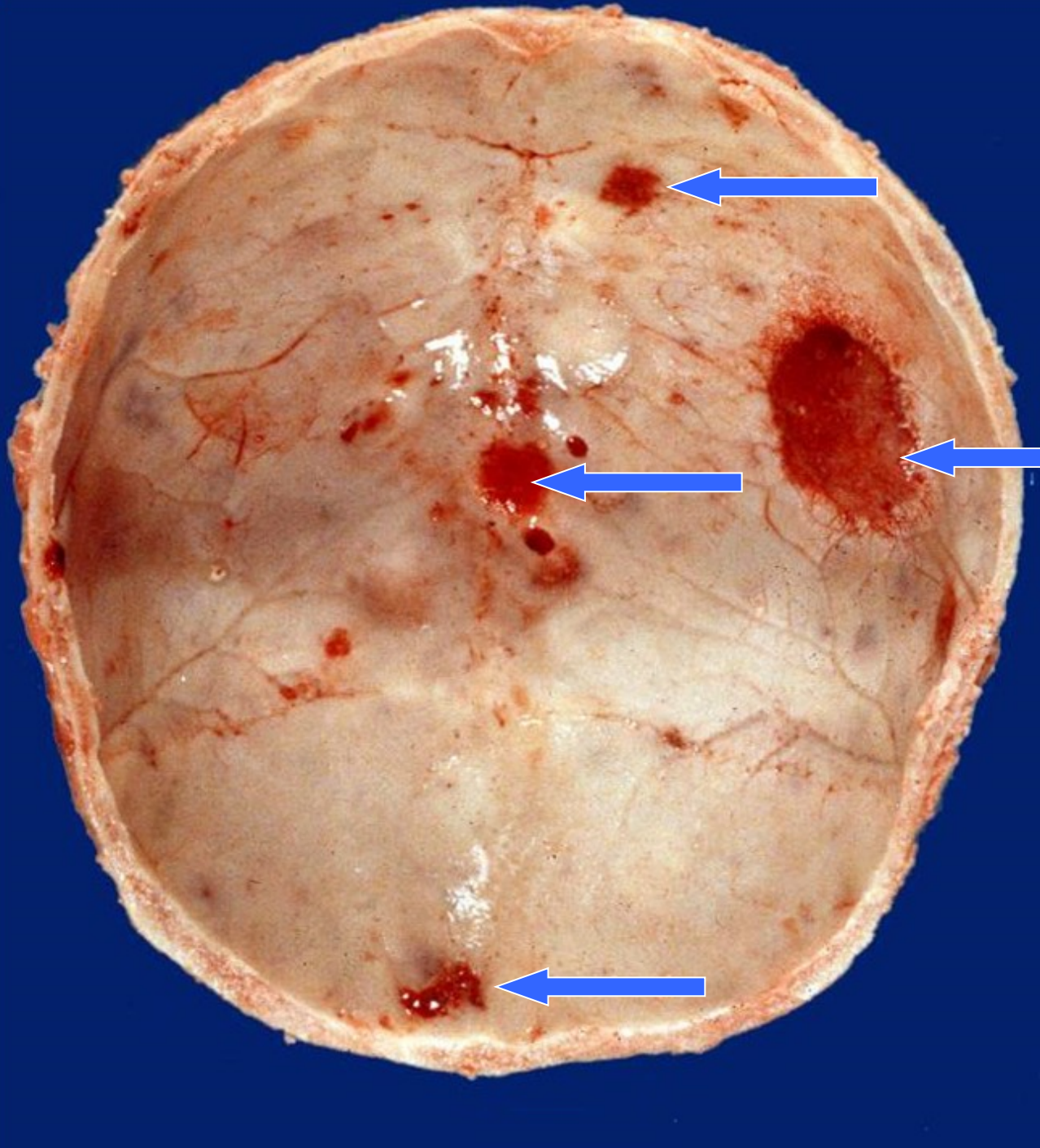
Anamnéza a průběh onemocnění

- 38-letý učitel tělocviku, dosud zdravý, při hře s tříletou dcerkou na zahradě si zlomil třetí krční obratel
- vzniklo podezření na **patologickou frakturu**
- chirurgický zákrok a biopsie podezření potvrdily
- Rychlá progresse onemocnění, kachektizace
Zemřel po třech měsících nádorovou generalizací



Karcinom horního lobárního bronchu pravé plíce

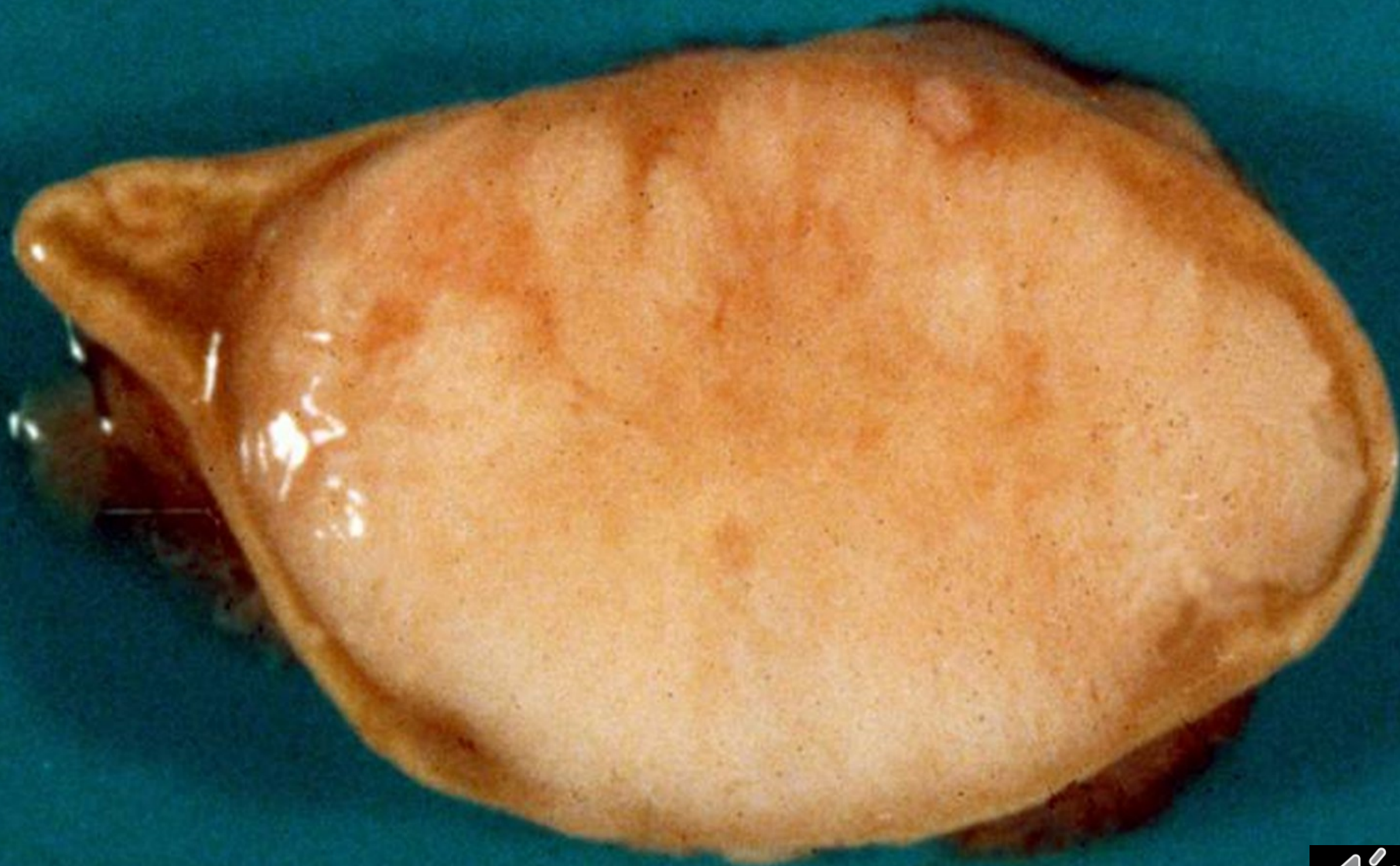



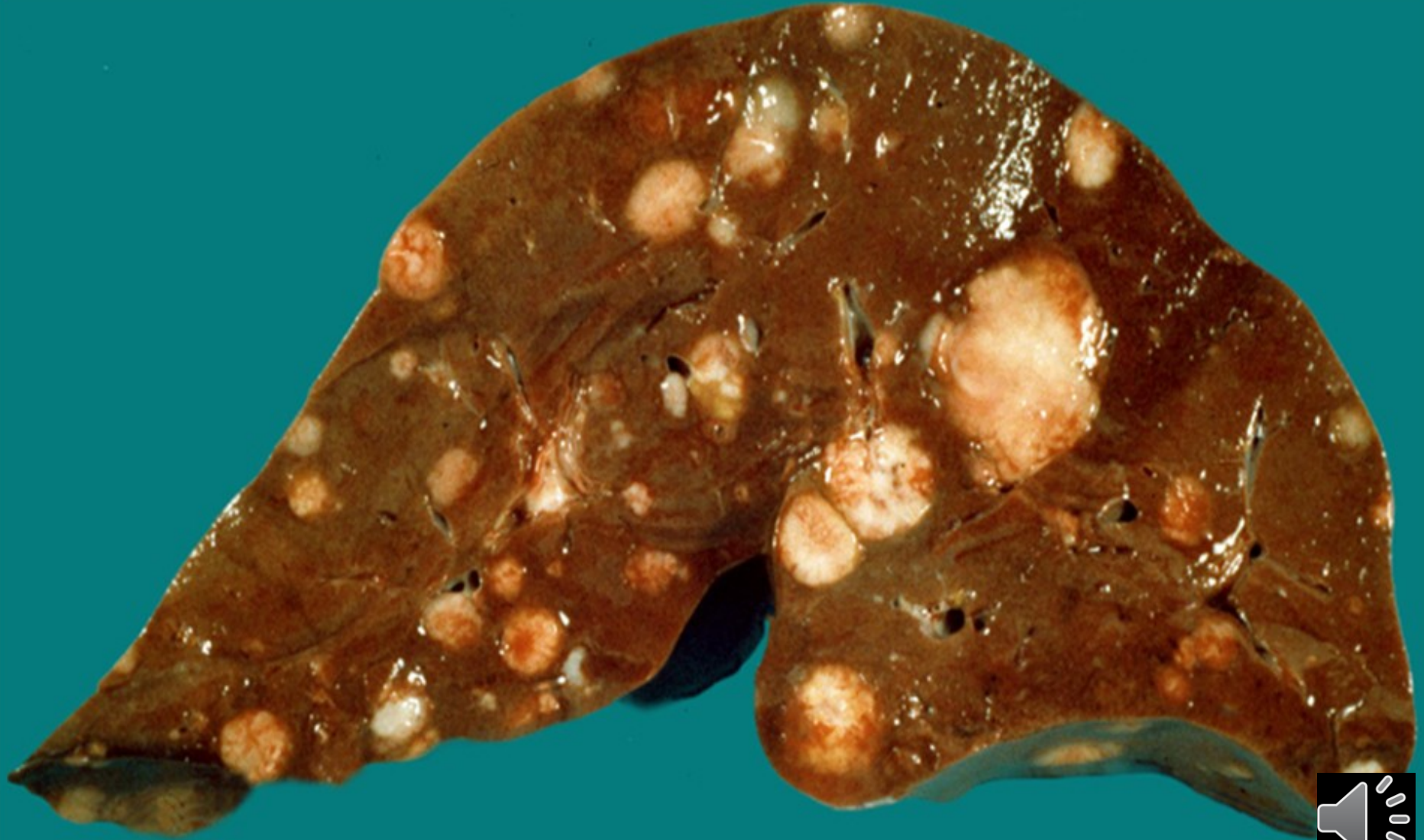
Osteolytické
metastázy
v kalvě




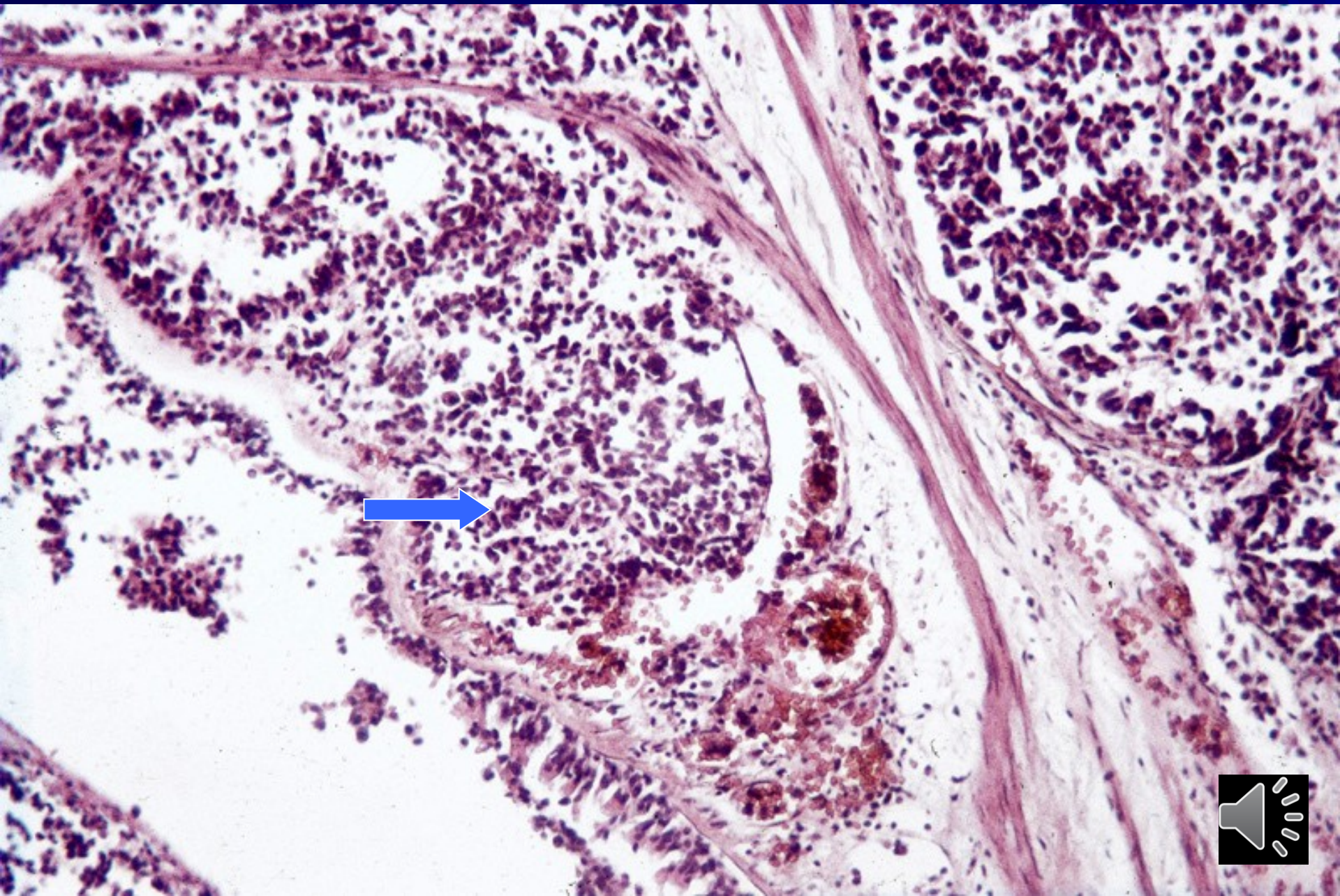
Metastáza karcinomu v nadledvině

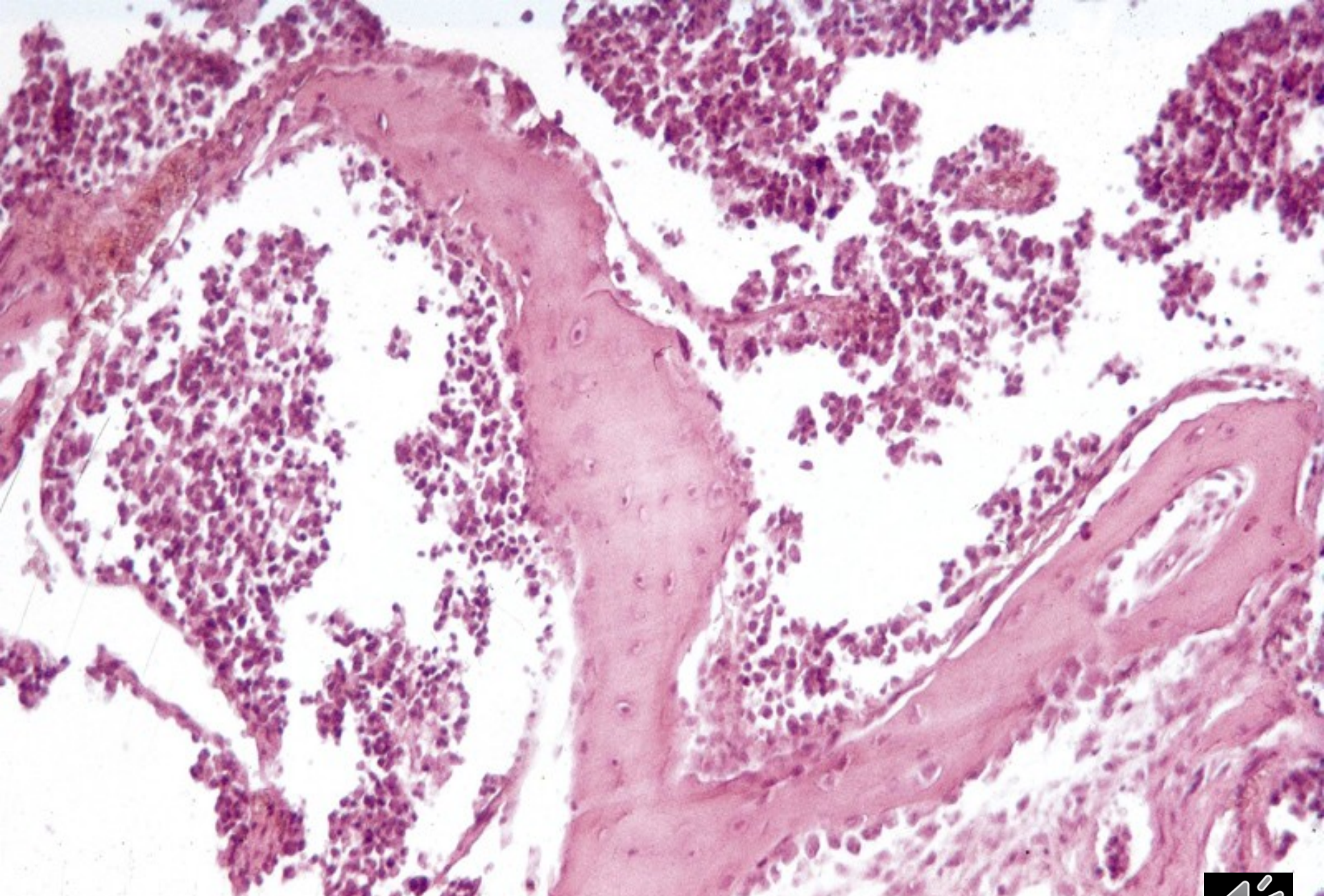


Mnohočetné metastázy plicního karcinomu v játrech



Malobuněčný karcinom plic - mikroskopie





Osteolytická metastáza obratlového těla



Makroskopické (rtg) formy plicního karcinomu

■ centrální	časné symptomy
■ periferní zákrok	lepší pro chir.
■ Pancoastův tumor	Hornerova trias
■ pulmopleurální	x meta
■ pulmomediastinální	x meta
■ multifokální	x meta
■ lobární	x non neopl.



Muž 61 let



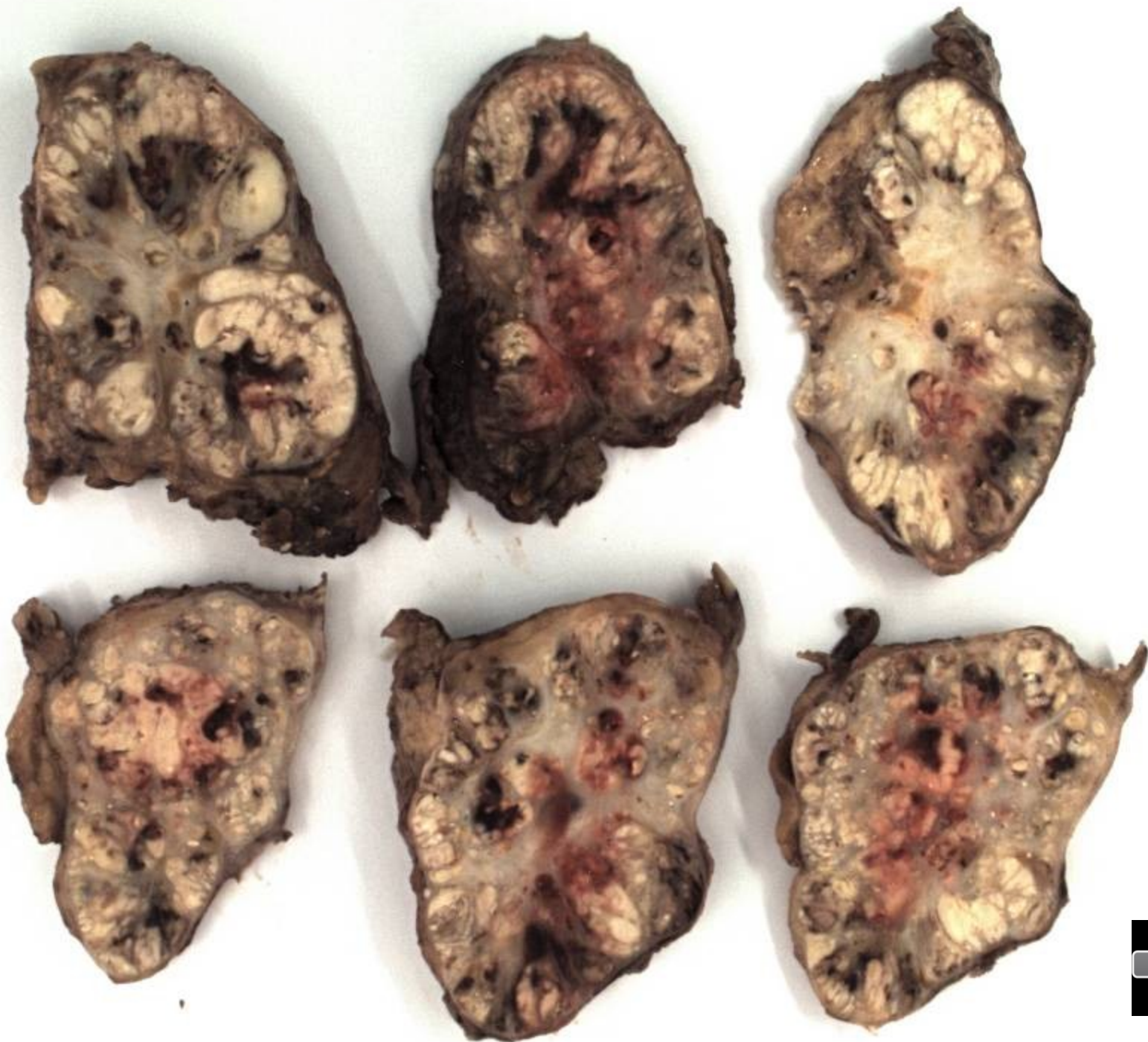Anamnéza

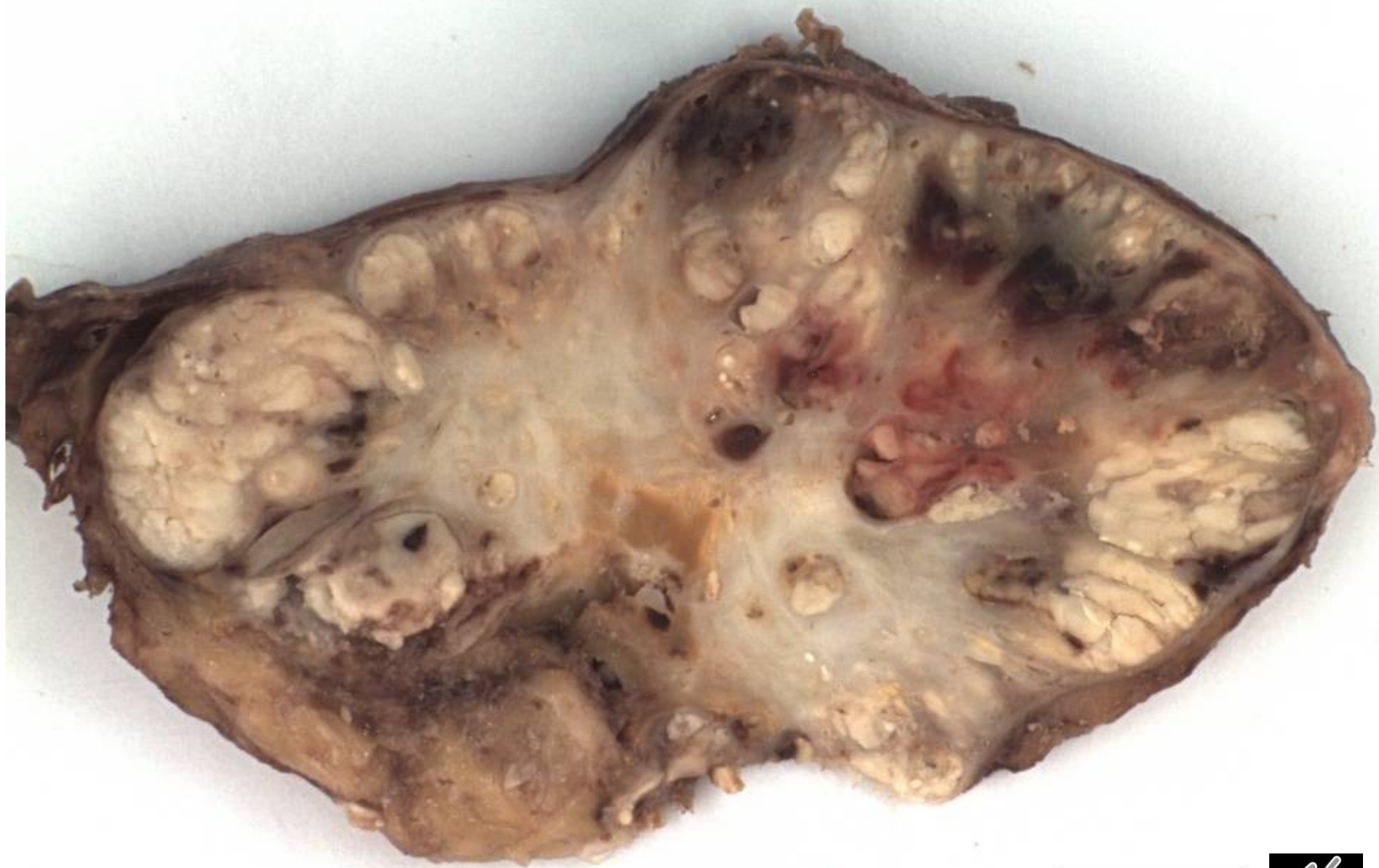
- školník v důchodu
- poslán z oddělení endokrinologie ke korekci hypertenze
- zvětšená nadledvina bez hormonální aktivity 85x60x50 mm na CT; oboustranně cysty ledvin
- nekuřák
- rtg: žádné ložisko v plicích, srůsty vpravo
- **LAPAROSKOPICKÁ ADRENALEKTOMIE**



Ovoidní opouzdřený nádor

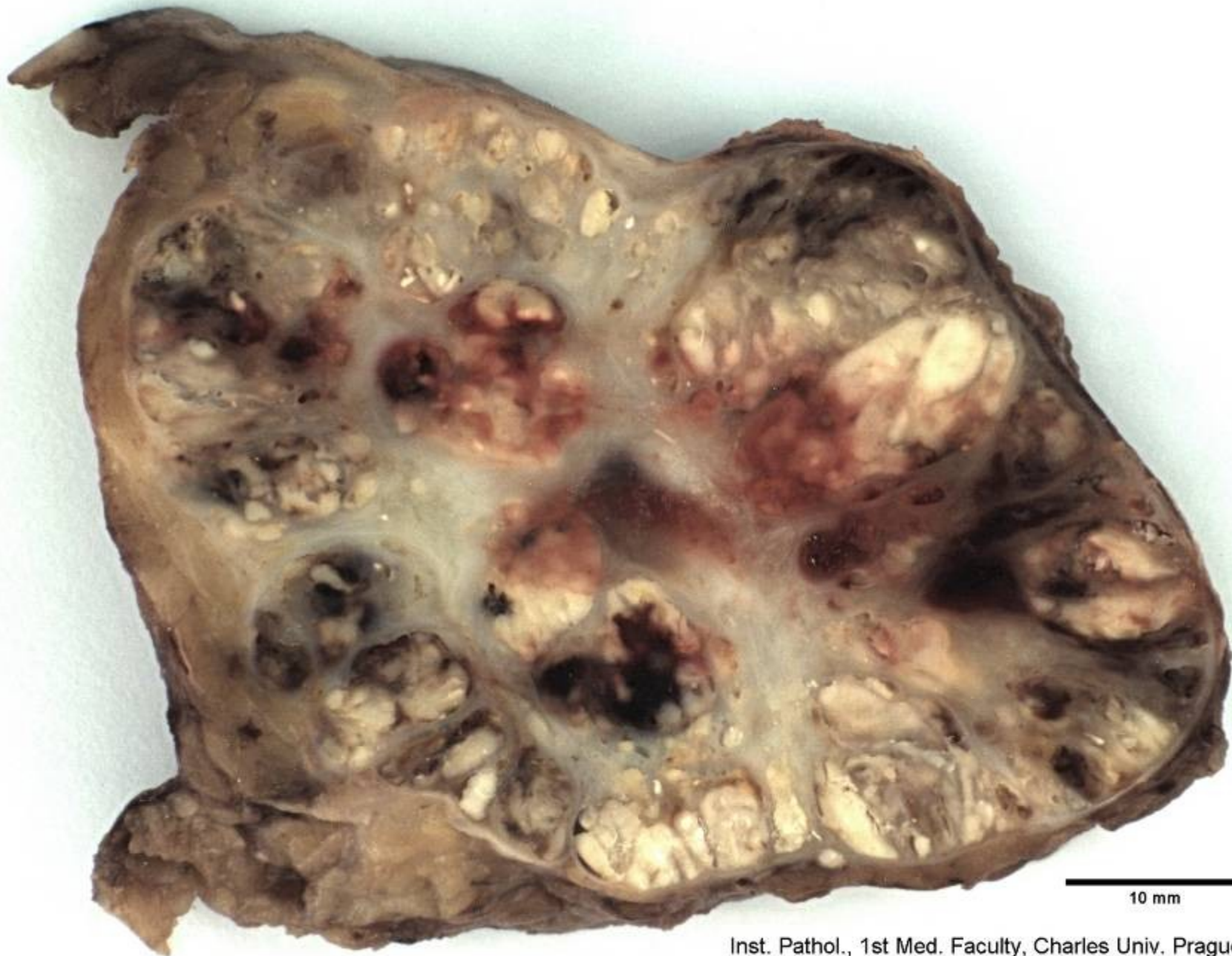- 110 x 80 x 60 mm
- nadledvina rozsáhle nahrazena bělavým nekrotizujícím nádorem
- zbytky původní nadledviny nebyly makroskopicky patrné





10 mm

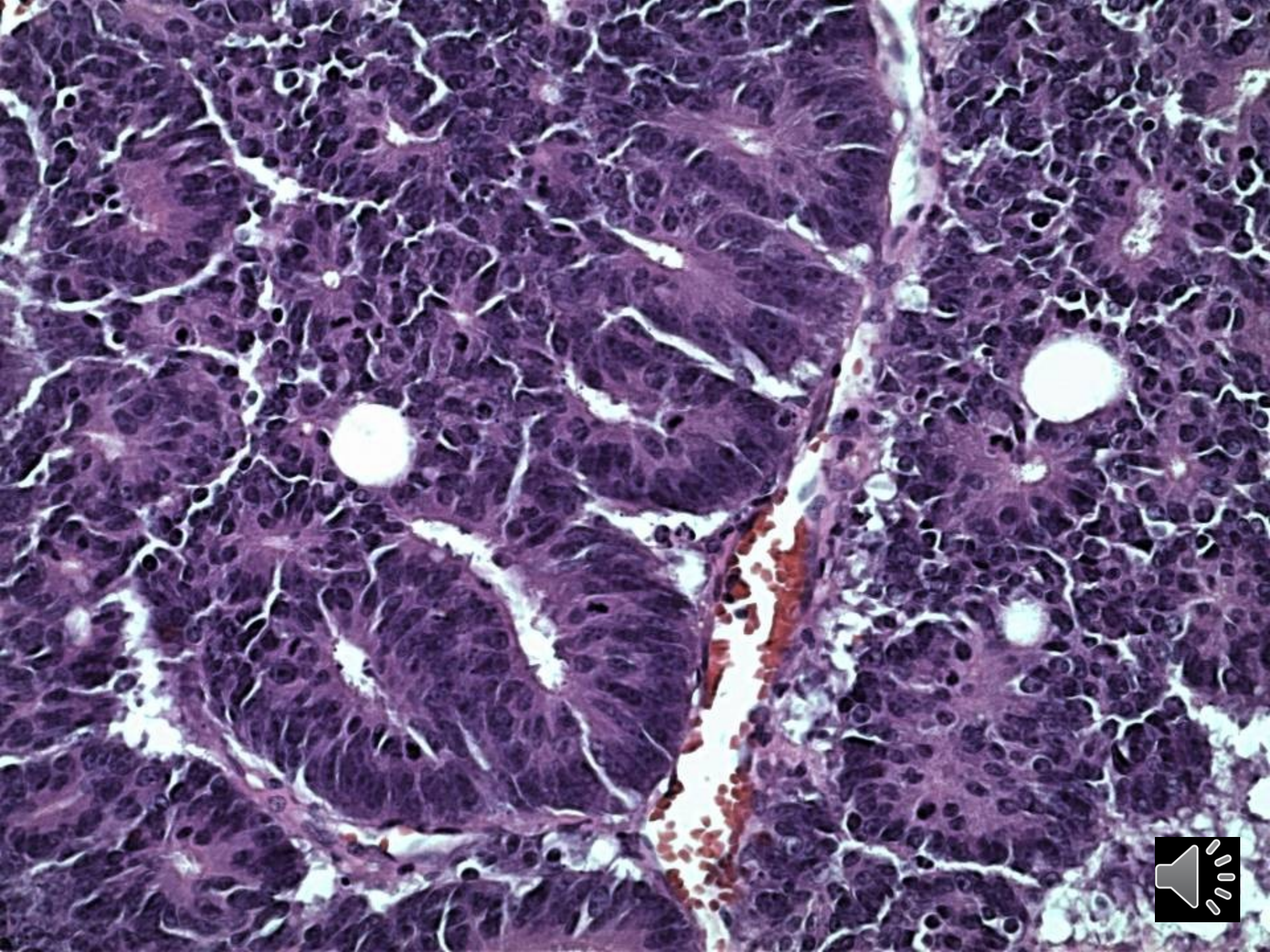


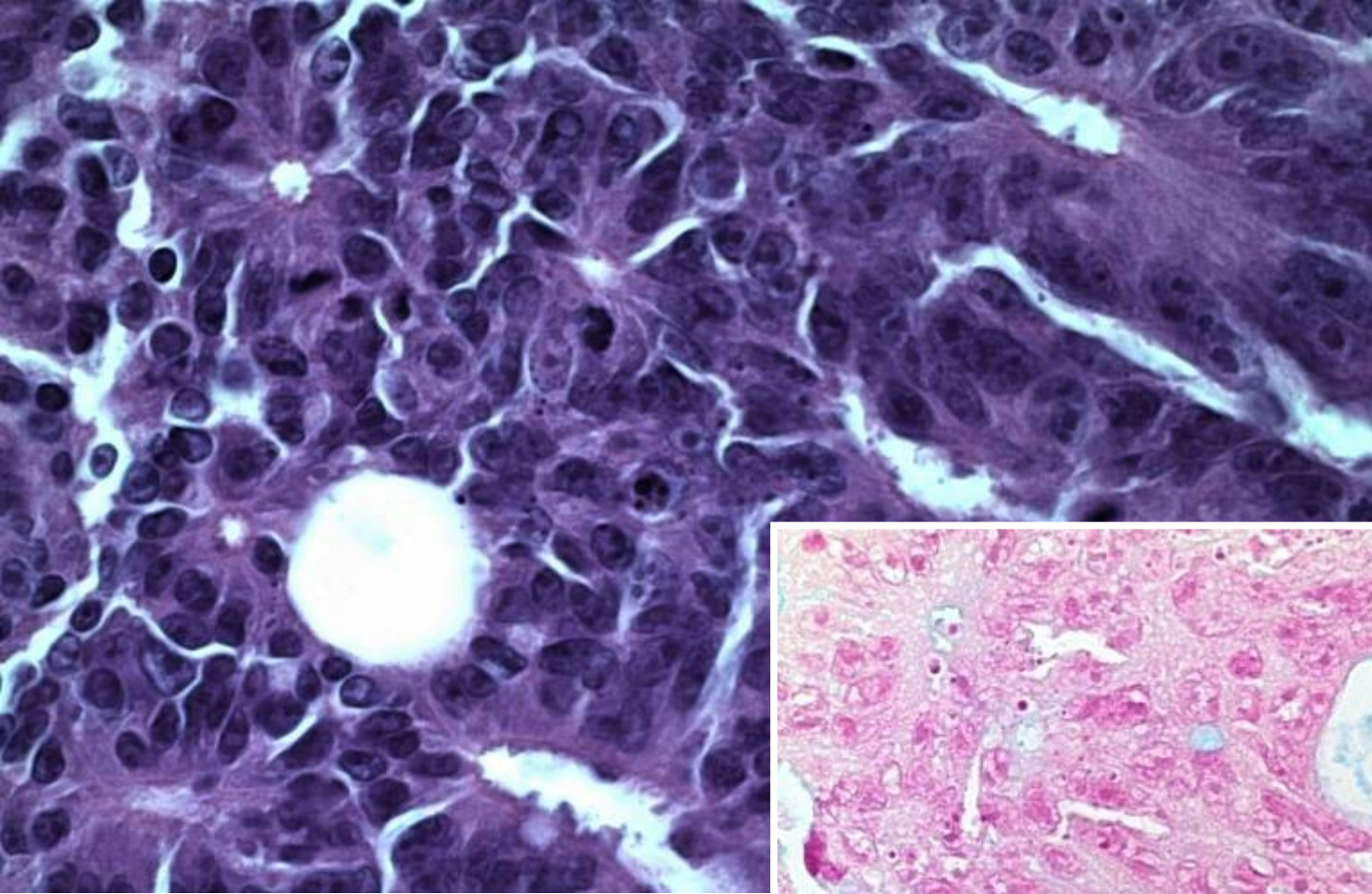


10 mm

Inst. Pathol., 1st Med. Faculty, Charles Univ. Prague


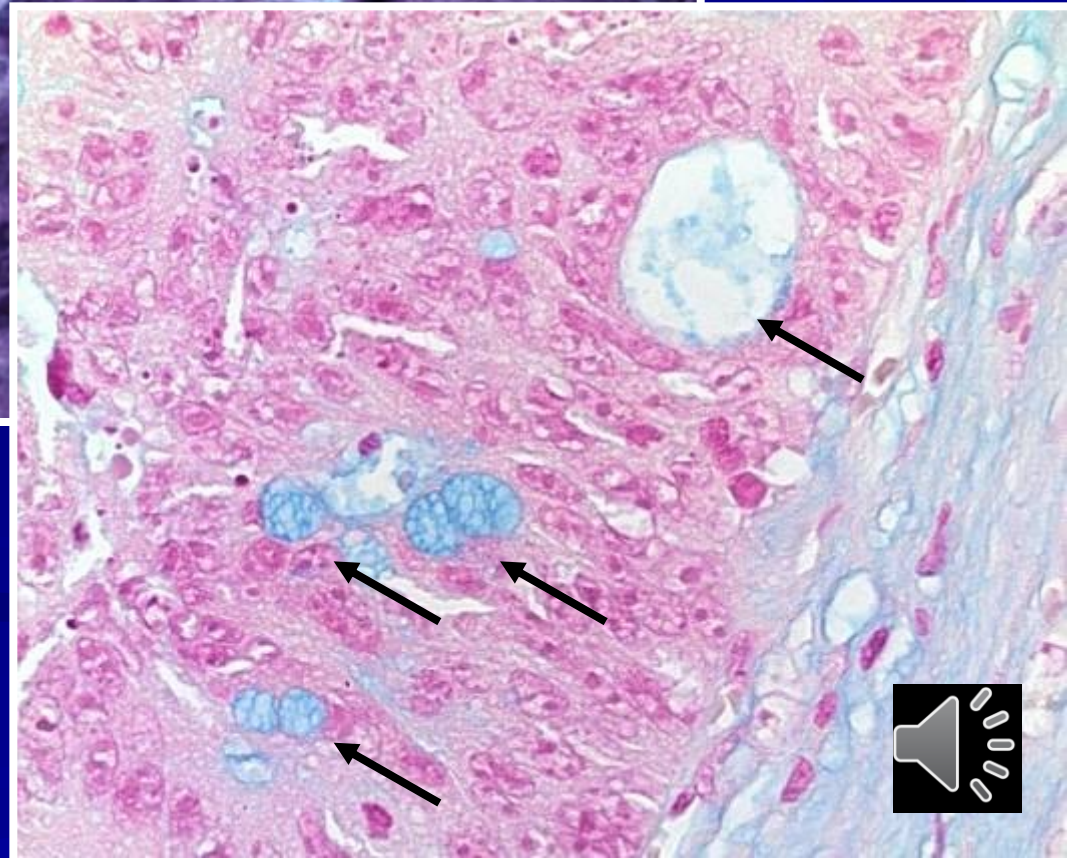


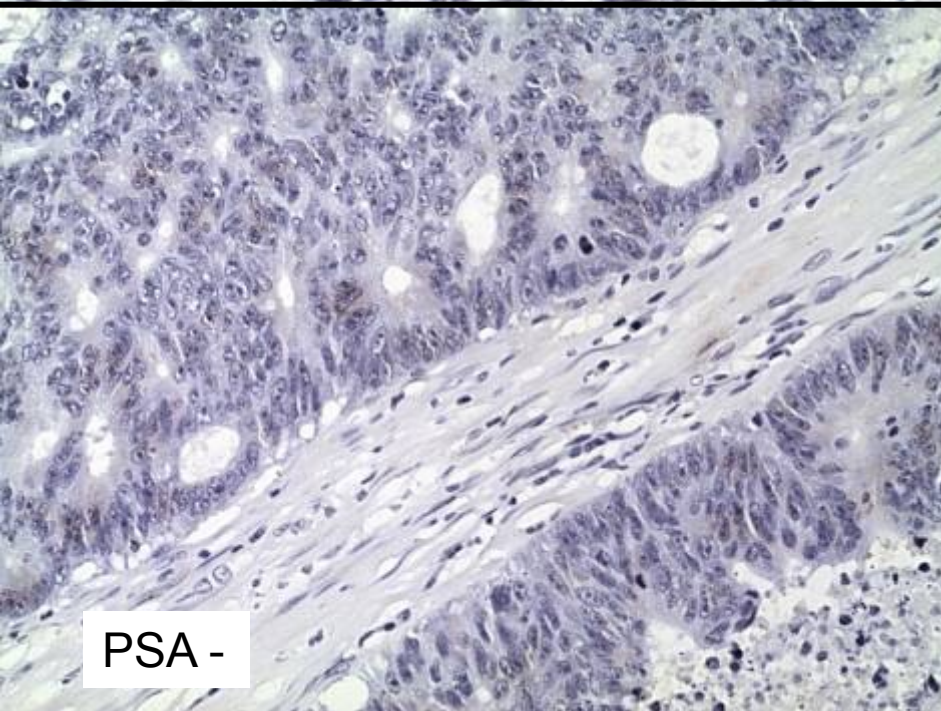
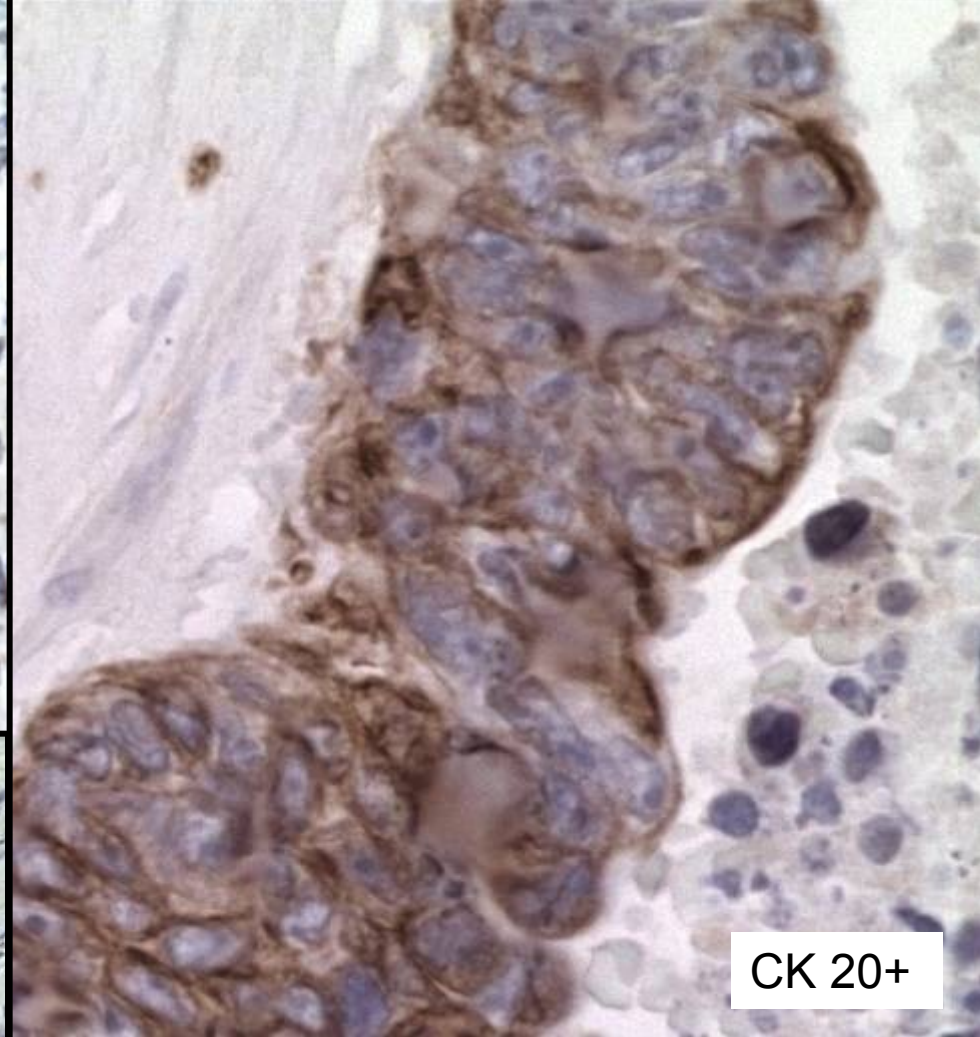
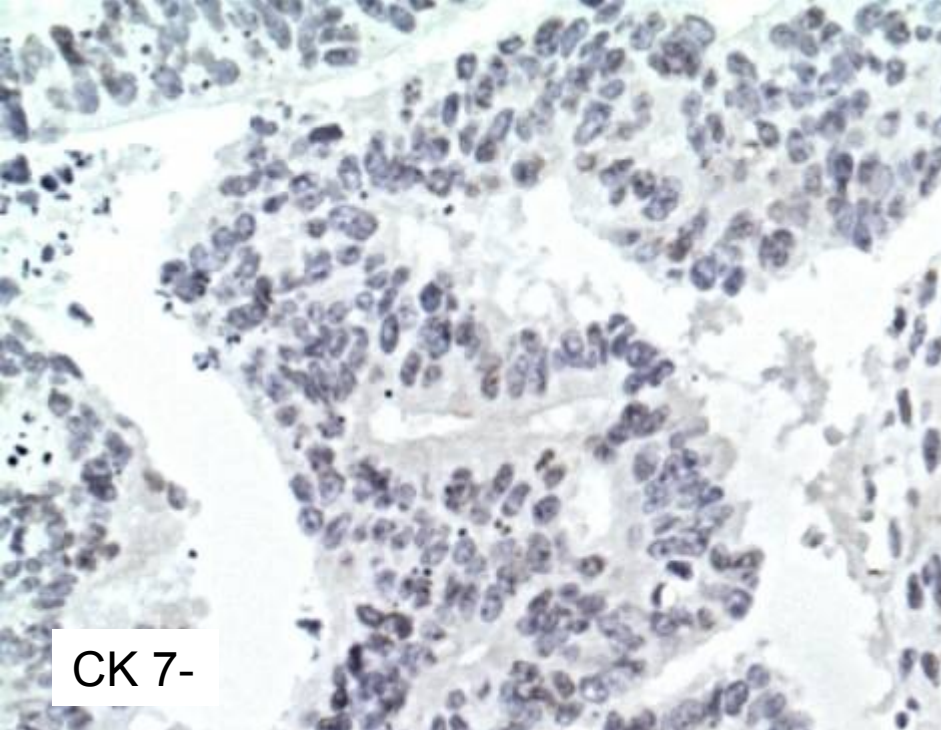




Adenocarcinoma

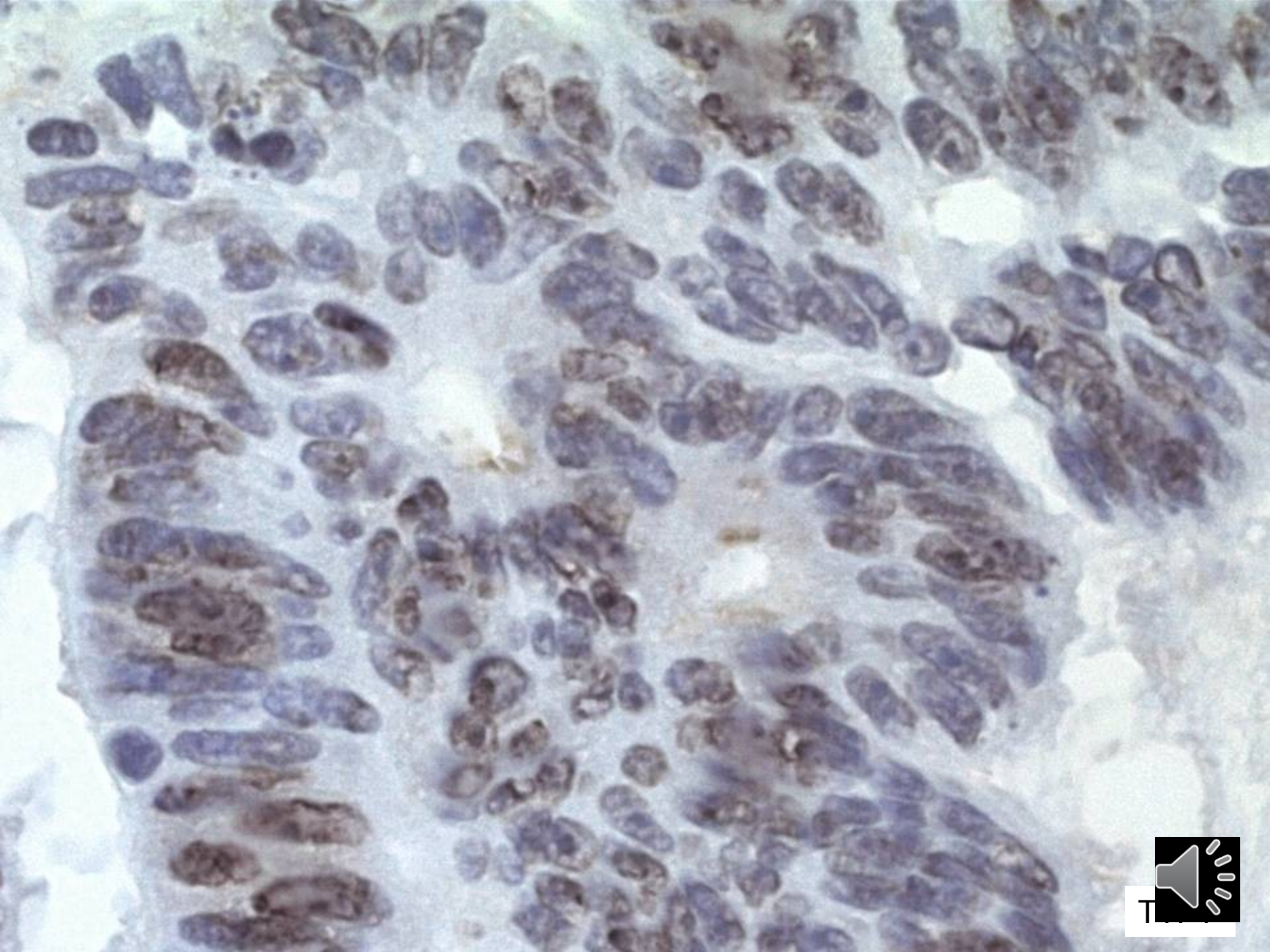
alcian blue pH 2,5

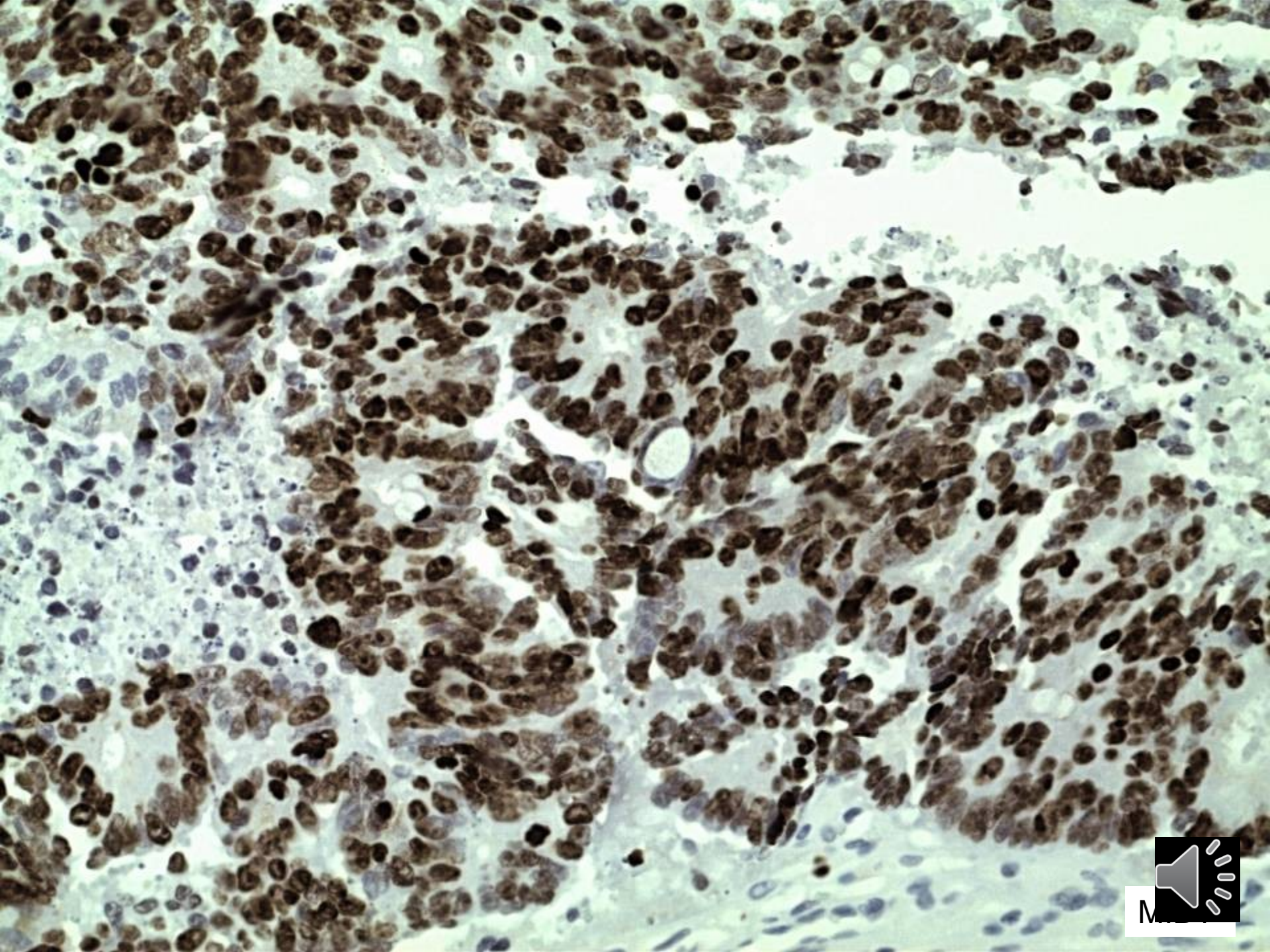




Adenocarcinoma







Diagnóza

- Nadledvina nahrazena metastázou špatně diferencovaného hlenotvorného adenokarcinomu s mnoha mitózami a vysokou proliferační aktivitou PSA, CK 7 negative
- CK 20, TTF1 pozitivní



Bioptická diagnóza

- metastatické postižení nadledviny
- adenokarcinom: lokalizace a TTF1 pozitivita odpovídá plicnímu východisku

Propuštěn se navrátil do jižních Čech
Zemřel po třech letech

