

Krvácení

Embolie

31.3.2015

MUDr. Magdalena Kučerová

Krvácení před porodem

Krvácení před porodem - příčiny

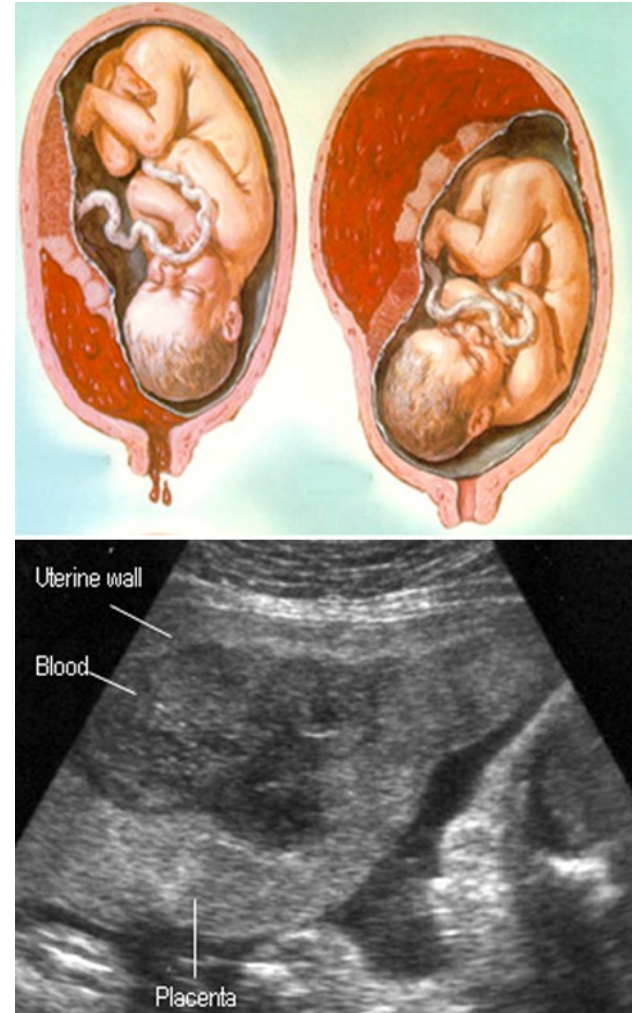
- Z porodních cest – otevírání (abortus, předčasný porod)
- Abrupce placenty – předčasné odloučení lůžka
- Placenta praevia – vcestné lůžko
- Vasa praevia – vcestné cévy
- Supracervikální hematom
- Cervikální polyp

Diagnostika

- Subj.: jak dlouho, kolik, tmavá nebo jasná krev
 - Úraz, zvedání břemene, koitus, vag. vyš., Epino
 - kontrakce X trvale tvrdé břicho X bez bolestí
- Zevně: hypertonus při abrupci X kontrakce X normotonus
- V zrcadlech
- UZ vag. – cervikometrie, hematoma, placenta
- UZ abd. – lokalizace placenty, známky odlučování

Abrupce placenty

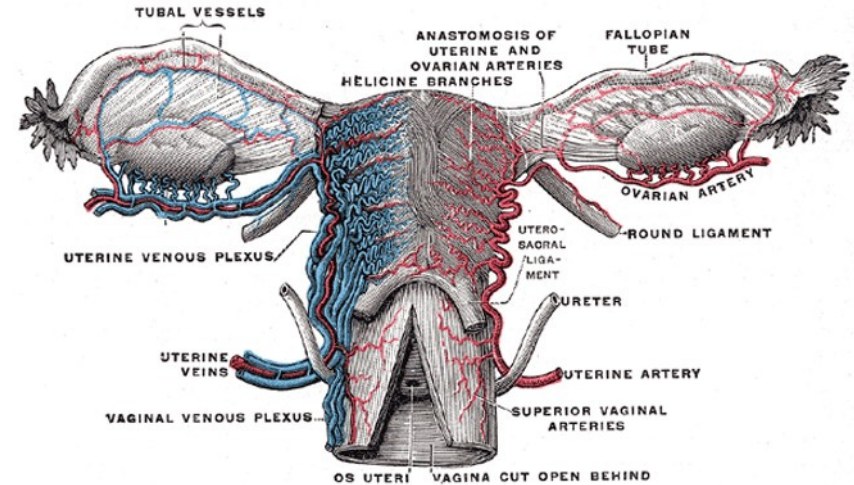
- Hypertonus jako reflexní mechanismus zástavy krvácení, KI tokolýza!!
- Bradykardie plodu
- Odlučování placenty na UZ
- Akutní S.C.



Krvácení z porodních cest

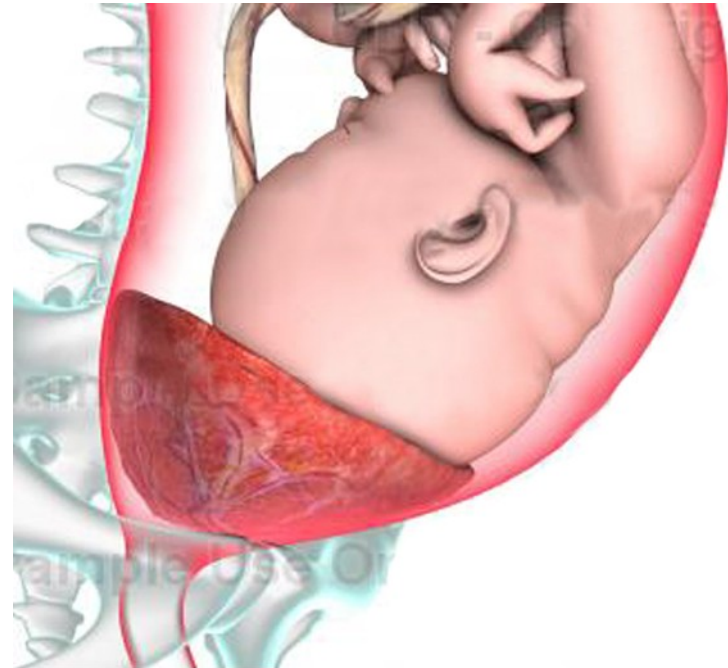
- Při otevírání porodních cest
- UZ ověření lokalizace placenty
- Poranění porodních cest při porodu (hrdla, pochvy)

- **Tokolýza u předčasného porodu – vždy vyloučit abrupci!**



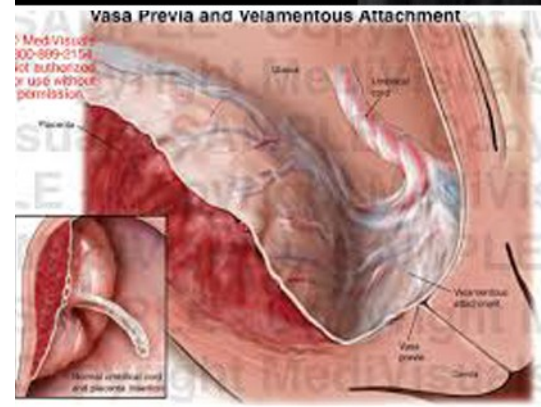
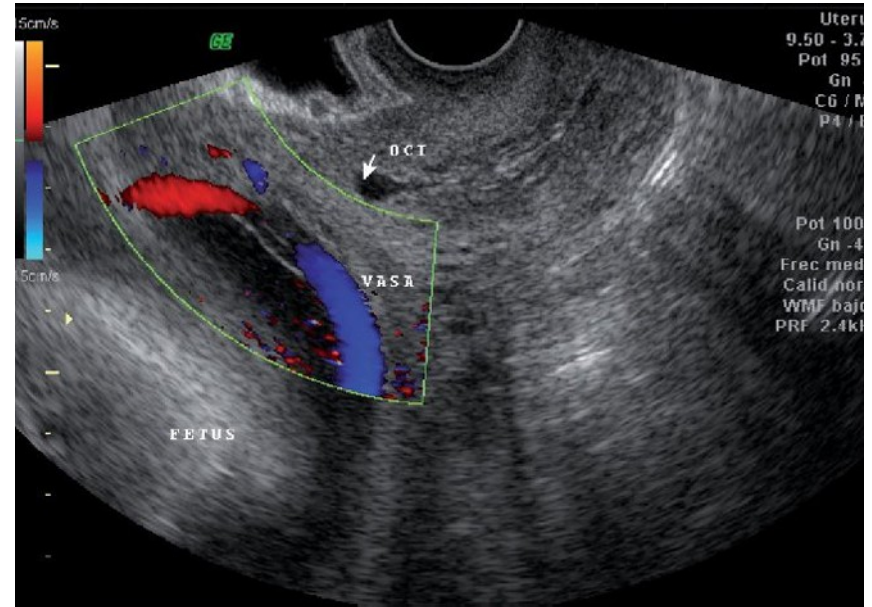
Placenta praevia

- Krvácení v průběhu těhotenství
- UZ diagnostika
- Observace, klidový režim, kortikoterapie, kontrola KO a koagulací
- Ukončení po 35. t.t., při pokračujícím krvácení dříve
- Riziko placenta accreta



Vasa praevia

- placentární cévy probíhají volně na plodových obalech
- při porodu může dojít k jejich roztržení a těžkému krvácení plodu
- Superakutní ukončení těhotenství



Hematom nad vnitřní brankou

- Nezvětšující se hematom nad vnitřní brankou
- Spontánní evakuace nebo resorpce
- Klidový režim

Postpartální hemoragie

Postpartální hemoragie

- 25 % mateřské mortality v rozvinutých zemích
- Významná krevní ztráta asi 10 % porodů
 - nad 500 ml u vaginálních porodů
 - nad 1000 ml u S.C.
- Kritické krvácení náhle 1500 a více ml nebo průběžně 150 ml/min

Postpartální hemoragie - příčiny

- 4 T:
 - Tonus (70-80 %) – atonické krvácení
 - Trauma (20 %) – velké ruptury, ruptury hrdla, paravaginální hematoma, ruptura dělohy, S.C.
 - Tkáňový faktor (10%) – retence tkáně (placenta, obaly, koagula)
 - Trombin (3 %) – hypokoagulace vrozené a získané (DIC)

Diagnostika

- Odhad krevní ztráty
- Měření krevní ztráty (standardizovaný kontejner)
- Tachykardie, hypotenze, pocení, nitkovitý puls
- Bledost, hučení v uších, točení hlavy, nauzea
- LB: KO, koagulace, hladina fibrinogenu

Diagnostika

- Identifikace zdroje krvácení
 - v zrcadlech – revize poranění
 - Bimanuální vyš. – paravaginální hematom
 - UZ vyš. (retence placenty, obalů, koagul)
- Vitální funkce – monitorace TK, P, pO₂, vědomí + oxygenoterapie
- 2 žilní vstupy, tekutinová resuscitace

- Atonie, hypotonie
 - Masáž dělohy
 - Uterotonika: oxytocin kontinuálně, Metylergometrin
 - Prostaglandiny (Misoprostol p.r.)
 - Digitání nebo instrumentální revize dutiny děložní
 - Při neúspěchu chirurgická intervence (podvaz aa. Uterinae a ovaricae, B-Lynchův steh, podvaz aa. Iliacae internae, hysterektomie)

Terapie

- Hrazení krevní ztráty: erymasy, plasmy, trombonáplavy
- Fibrinogen při poklesu pod 1,5 g/l
- Rekombinantní aktivovaný faktor VII (Novoseven)

Indikace hysterektomie

- Pokračování peripartálního život ohrožujícího krvácení po vyčerpání všech dostupných léčebných postupů
- Devastující poranění dělohy
- Děloha jako předpokládaný zdroj sepse
- Placenta accreta, percreta

Embolie

Embolie

- Tromboembolie
 - žilní tromboza
 - plicní embolie
- Embolie plodovou vodou

Tromboembolie

Tromboembolie

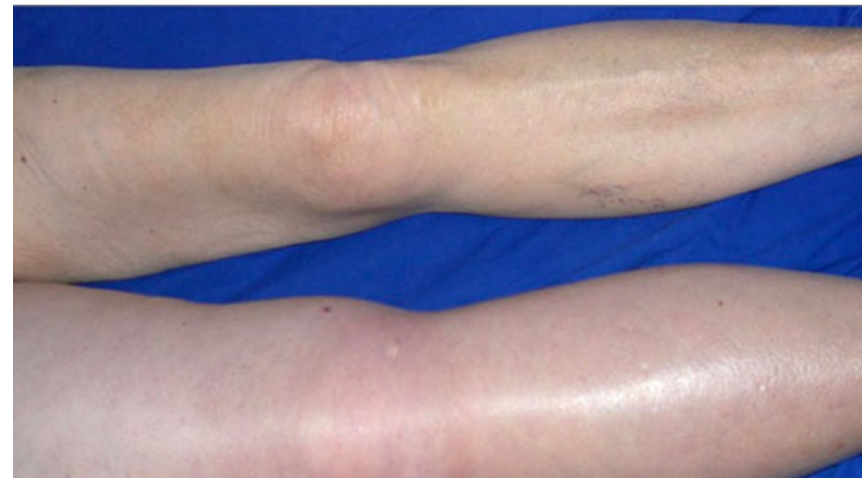
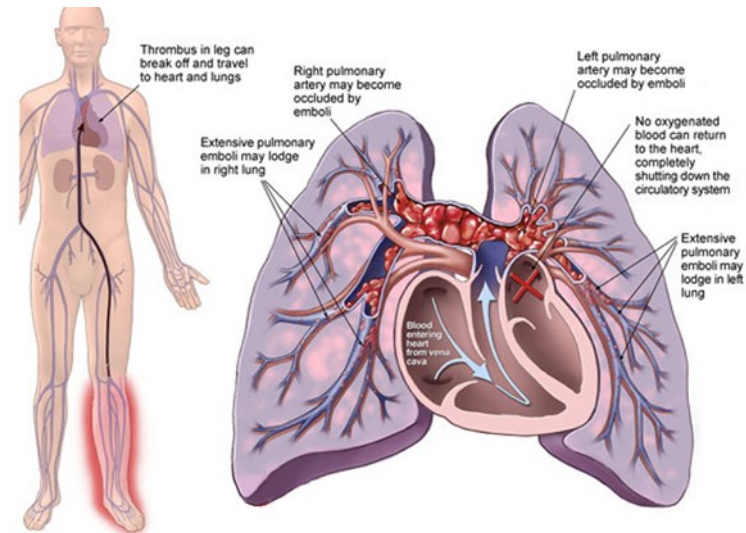
- Vznik krevní sraženiny obturující cévní řečiště
 - V lýtku: hluboká žilní trombóza
 - Ve stehně: ileofemorální trombóza
 - V pánevních žilách: hluboká pánevní trombóza
 - V plicním řečišti: plicní tromboembolie

Etiologie

- Převaha srážlivých faktorů (koagulace) nad protisrážlivými (hemolýza)
- RF: velký operační výkon (S.C.!)
 - Vrozené trombofilní stavy (Leidenská mutace, mutace F II, antifosfolipidový syndrom, systémový lupus...)
 - Obezita, kouření, dlouhodobé užívání HAK, věk
 - Těhotenství, porod a zejména šestinedělí – multiparita
 - Sepse, omezení hybnosti DKK

Příznaky

- Hluboká žilní trombóza
 - Jednostranný otok, bolest, lividní zbarvení, vyšší teplota
- Plicní embolie
 - náhlá dušnost, kolapsový stav, tachykardie, bledost, kašel, bolest na hrudi, náhlá smrt



Diagnoza

- Hluboká žilní tromboza
 - Žilní dopplerovská sonografie
 - LB: pozitivní D-dimery, CRP, leukocytoza
- Plicní embolie
 - Plicní scintigrafie nebo CT angiografie
 - ECHO (náhlé přetížení pravé komory), RTG, EKG (nespecifické známky pravostranného přetížení, tachykardie, P pulmonale)
 - LB: totéž jako HŽT

Terapie

- **Antikoagulace** – heparinová léčba, poté Warfarin 6 měsíců (po plicní embolii)
- **Trombolýza** – riziko krvácivých komplikací, jen u masivní PE
- Embolektomie (chirurgické odstranění trombu)

- Profylaktické dávky LMWH:
 - St.p. tromboze v min. těhotenství
 - závažné trombofilní mutace, anifosfolipidový sy, SLE
 - po S.C., větší porodní poranění
 - varixy DKK nebo vulvy
 - čtvrtý a každý další porod
 - věk nad 35 let, obezita, imobilizace nad 72 hod
 - abrupce placenty, těžká preeklampsie, HELLP sy
 - porod mrtvého plodu
 - mechanické chlopenní náhrady, mezioborové indikace

Embolie plodovou vodou

Embolie plodovou vodou

- průnik plodové vody do oběhu matky s následným oběhovým selháním a/nebo rozvratem koagulace
- Incidence: 2-6 /100 000 porodů !!

Rizikové faktory

- předčasné odlučování placenty
- placenta accreta
- Insertio velamentosa umbilicalis
- při krátkém pupečníku (trhlina v blanách)
- Transplacentární císařský řez
- operace ve třetí době porodní
- mrtvý plod
- preeklampsie
- poranění hrdla
- častěji starší prvorodičky s rychle probíhajícím porodem
- Indukce porodu a vyšší věk

- antigen-protilátkové komplexy a jemné partikule z amniové tekutiny → do oběhu matky
- Okamžitá prudká anafylaktoidní reakce matky s rozvojem DIC

Projevy

- Neklid → kolaps → šokový stav → kardiální selhání
- často pod obrazem asystolie
- následně bizardní poruchy srd. rytmu, fi komor
- velmi obtížně zresuscitovatelné
- KPR i desítky minut
- Velice rychle krvácivé projevy

Diagnoza

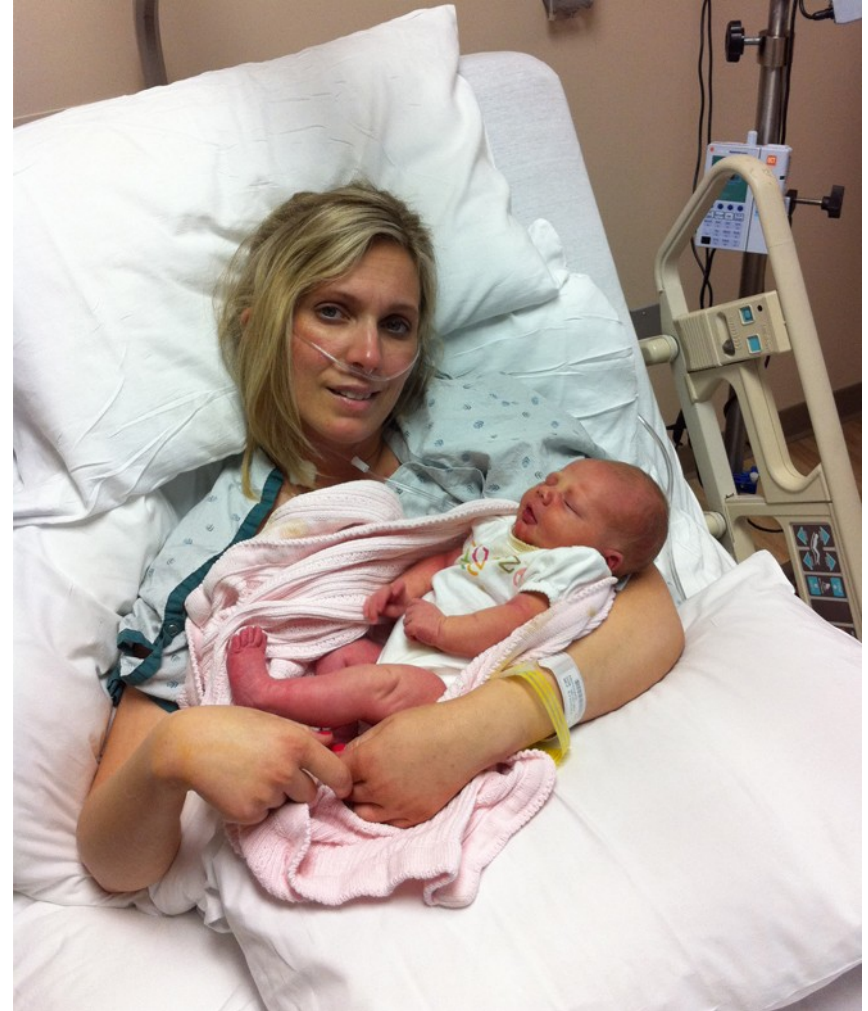- Pouze klinická, definitivní až patologická

Terapie

- KPR v trvání desítek minut
- Okamžité ukončení těhotenství
- Léčba krvácení dle doporučení
- Dlouhodobá resuscitační péče s orgánovou náhradou nebo podporou, ale s velmi nejasnou prognózou

Pamatuj!

- **Embolie plodovou vodou není raritní!**
- **Má nepříznivou prognózu pro matku i plod!**
- **Záchrana života rodičky a plodu možná jen při včasném zahájení resuscitační a intenzivní hematologické péče!**



Rekapitulace

Rekapitulace

- Krvácení před porodem – dg a T
 - Z porodních cest
 - Abrupce placenty
 - Placenta praevia
 - Vasa praevia
 - Jiné příčiny

Rekapitulace

- Postpartální hemoragie
 - Příčiny (4 T)
 - Terapie

Rekapitulace

- Embolie
 - tromboembolie: rizikové faktory, Dg, T, profylaxe
 - embolie plodovu vodou: vznik, projevy, terapie

Děkuji za pozornost