

žena, 59 let



# Klinická zpráva

- 30.11.2006 přeložena z III. interny na II. chir. klin. pro v. s. hepatorenální selhání s makrocytární anémií
- progrese akutní renální insuficience s nutností hemodialýzy, rozvoj šokového stavu
- 1.12.2006 hemateméza a meléna, urgentní intubace a UPV, urgentní gastroskopie s nálezem nekrózy jícnu nejasné etiologie,
- překlad na II. chir. kliniku



## Hospitalizace od 1.12.2006 do 12.12.2006 na II. chirurgické klinice Kardiovaskulární chirurgie VFN

- 1.12.2006- nálezy: těžká plicní HT, bilat. pleurál. výpotek (aa 300ml), ascites do 2l, hemodynamická nestabilita, anurie (zahájená hemodialýza), trombocytopenie (opak. hražení)
- 4.12.2006 perikarditida v rámci mediastinitidy
- 8.12.2006 nutriční jejunostomie
- 10.12.2006 febrilní špička, vzestup noradrenalinové podpory, zhoršování jater. funkcí
- 11.12.2006 výměna invazí
- 12.12.2006 prudké zhoršení jater. funkcí, progrese hypotenze, exitus letalis

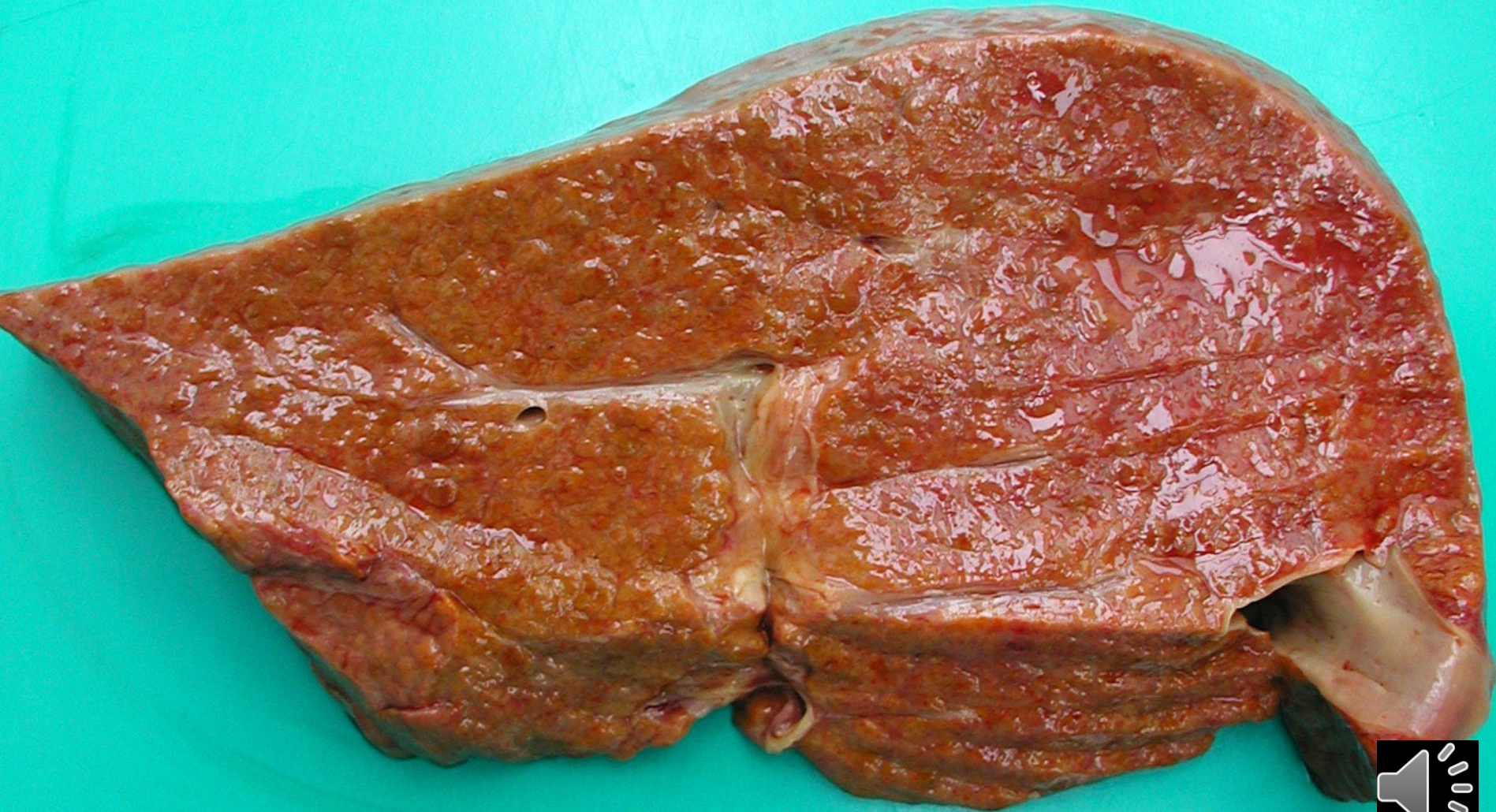

# Pitevní nález

# I.

- Cirrhosis micronodularis hepatis decompensata.
- Atherosclerosis aortae thoracicae gr. II., aortae abdominalis gr. III., aa. cerebri minima et aa. coronariarum modica.
- Hypertensio arterialis.
- Diabetes mellitus typi II.





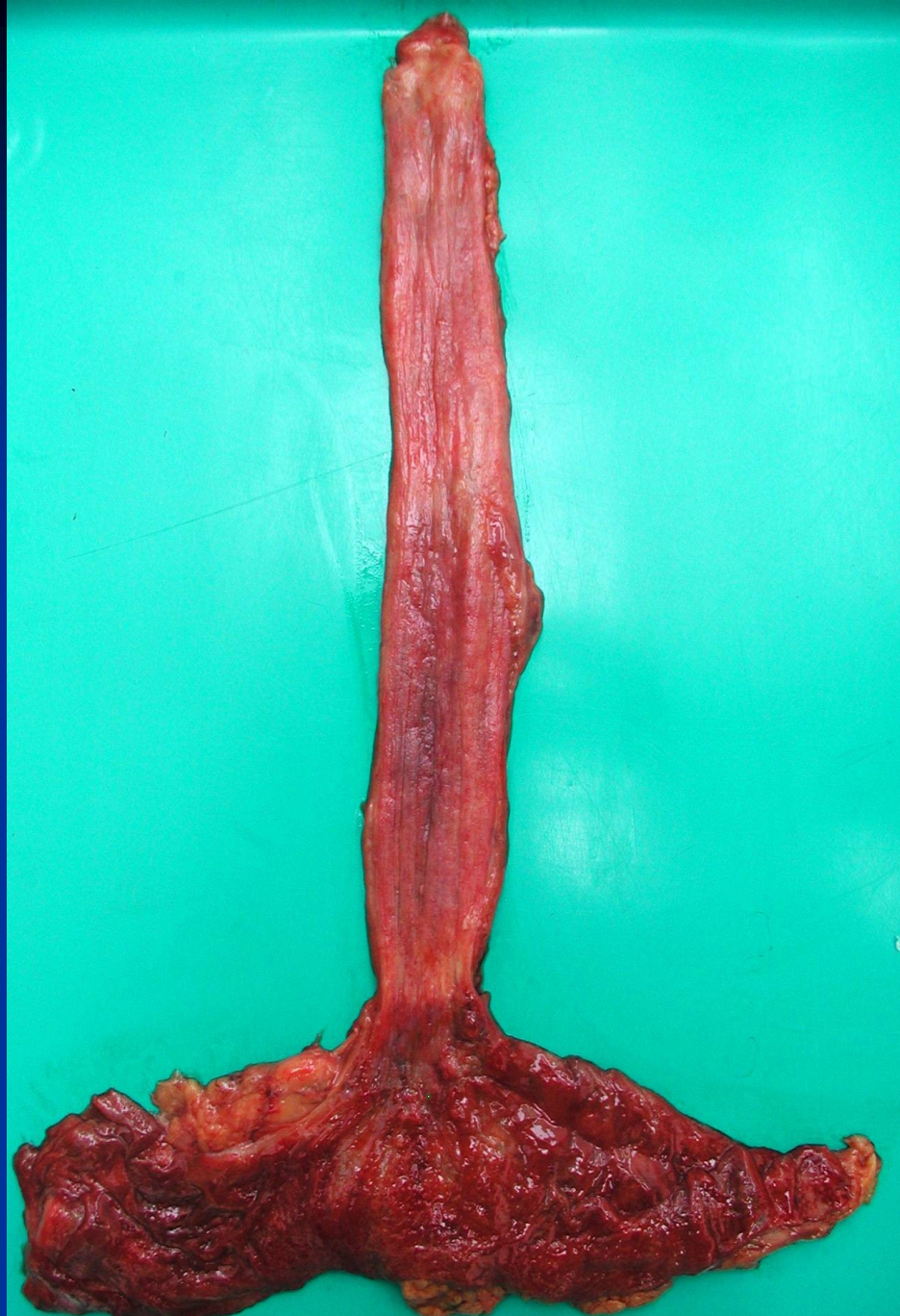

# I. Cirrhosis micronodularis hepatis decompensata

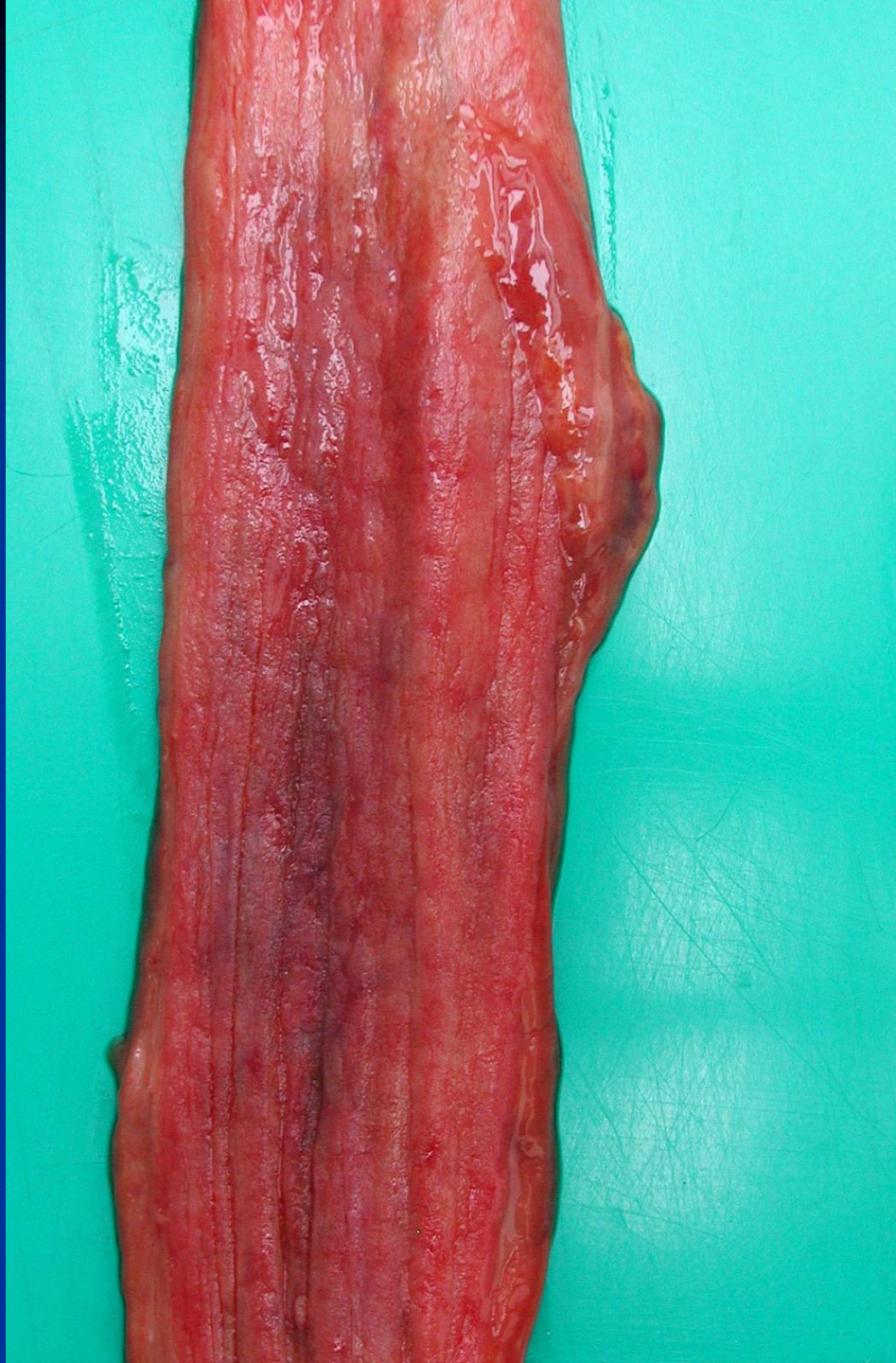
## II.

- Sclerosis venae portae minima.
- Varices oesophageales non ruptae.
- Icterus hepatocellularis gravis.
- Ascites sanguinolentus punctione ante dies XI curatus (residuum 400ml).







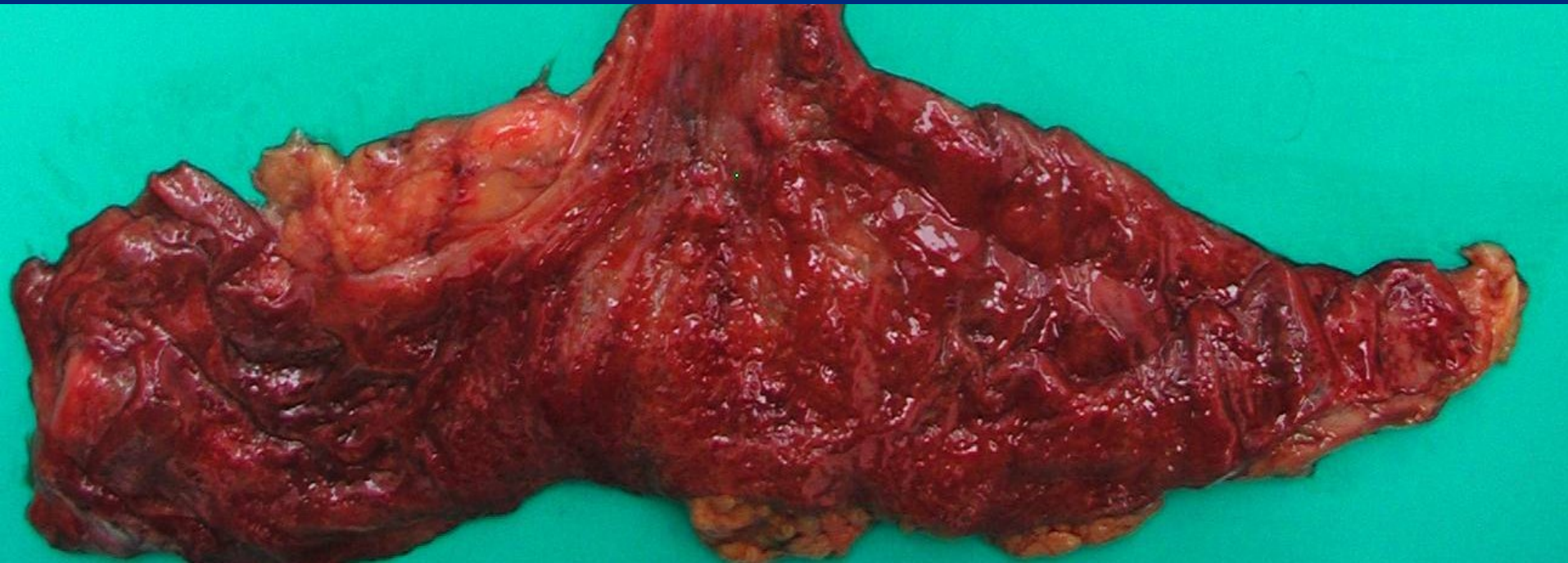


# I. Cirrhosis micronodularis hepatis decompensata

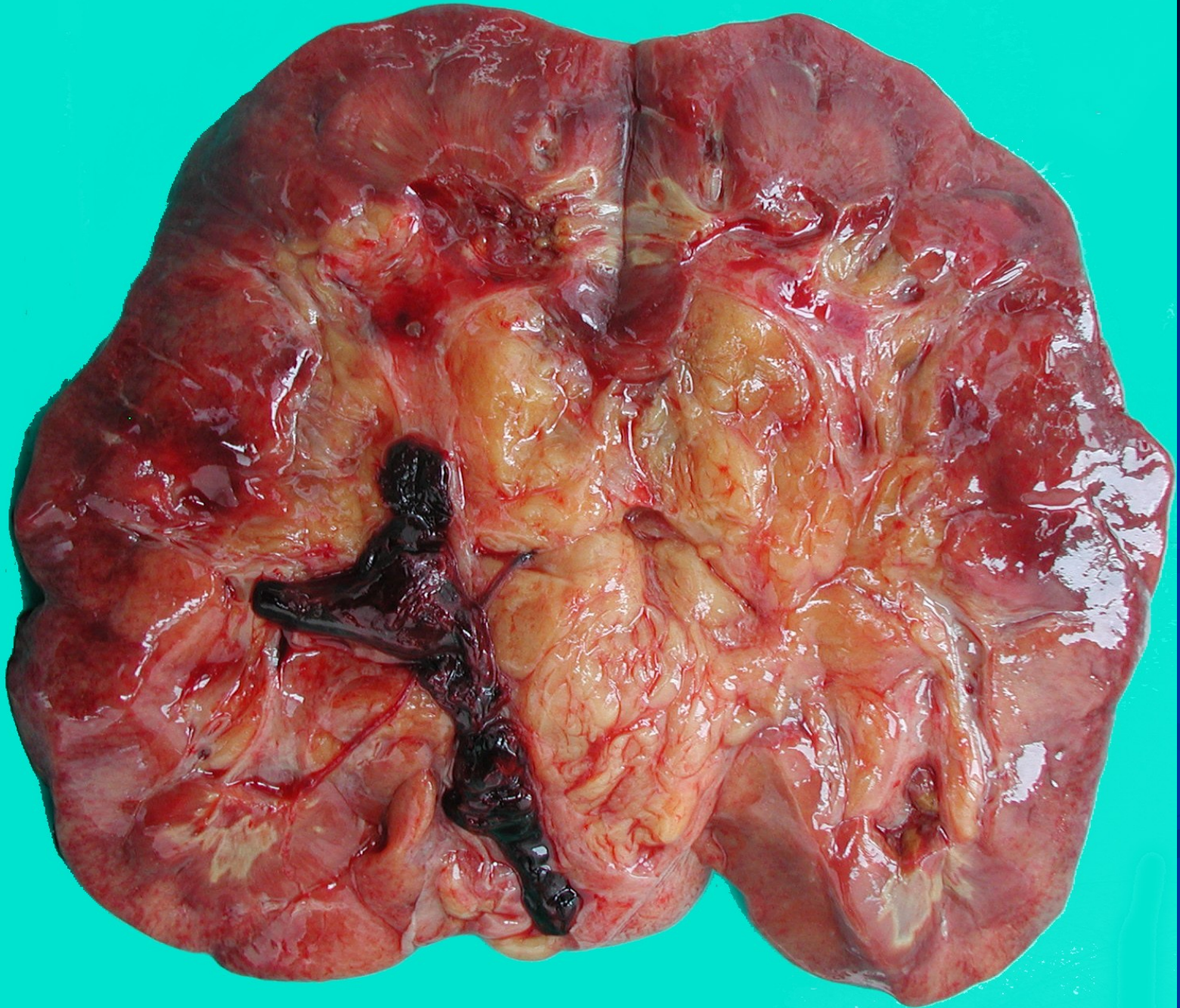
## II.

- Diathesis haemorrhagica: Haematoma subcutaneum antebrachii extremitatis sup. dx. Haematoma subcutaneum regionis umbilicalis. Petechiae dispersae peritonei parietalis. Gastropathia haemorrhagica. Haemorrhagia pelvis renalis dx. Anaemia et thrombocytopenia secundaria transfusione curata.









# I. Cirrhosis micronodularis hepatis decompensata

## II.

- Oedema pulmonum (dx. 1230g, sin. 990g).
- Hydrothorax bilat. (l.dx. 100ml, l.sin. 200ml).
- Oedema cerebri (1350g). Conus occipitalis.



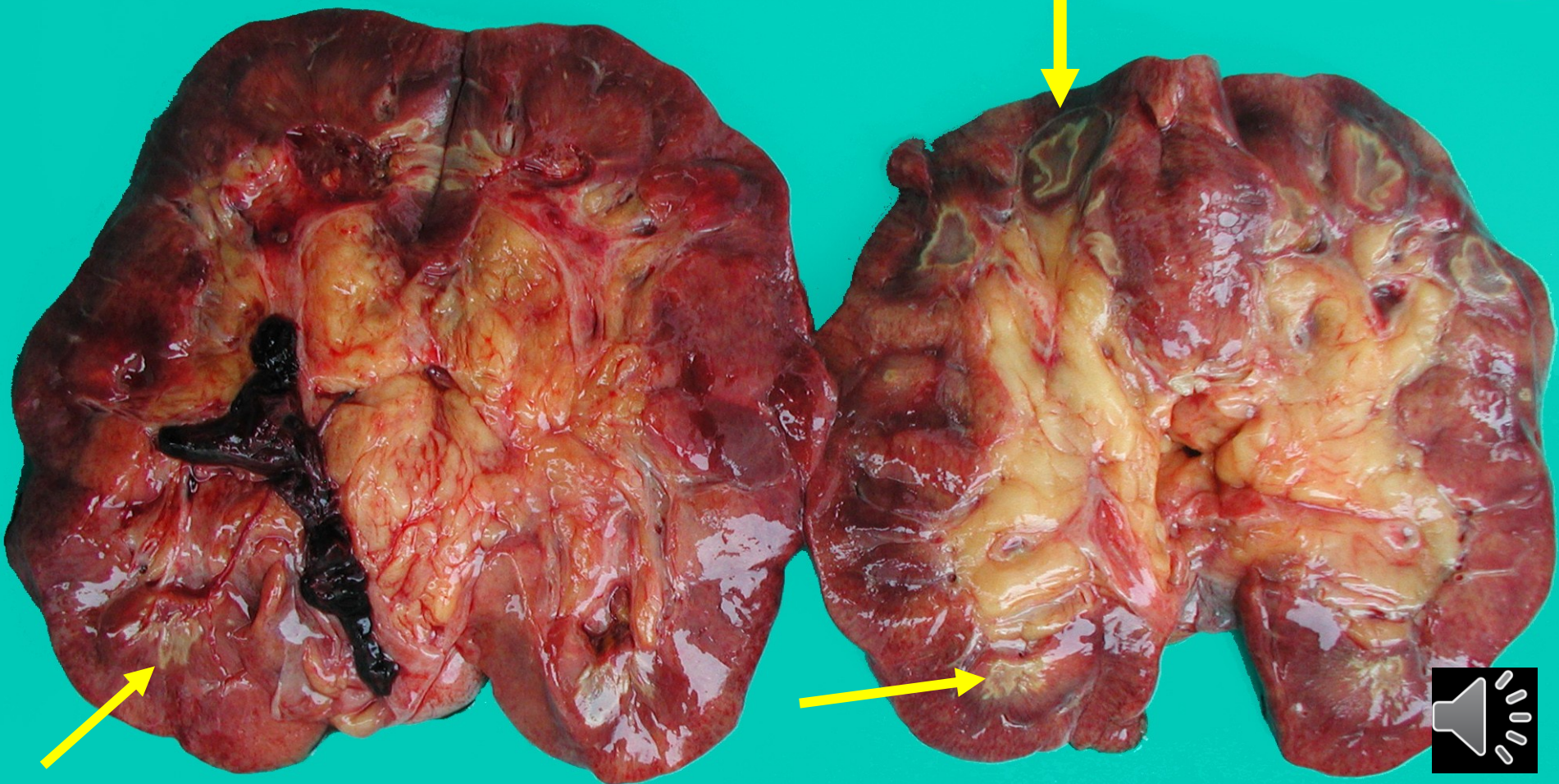


# I. Diabetes mellitus typi II.

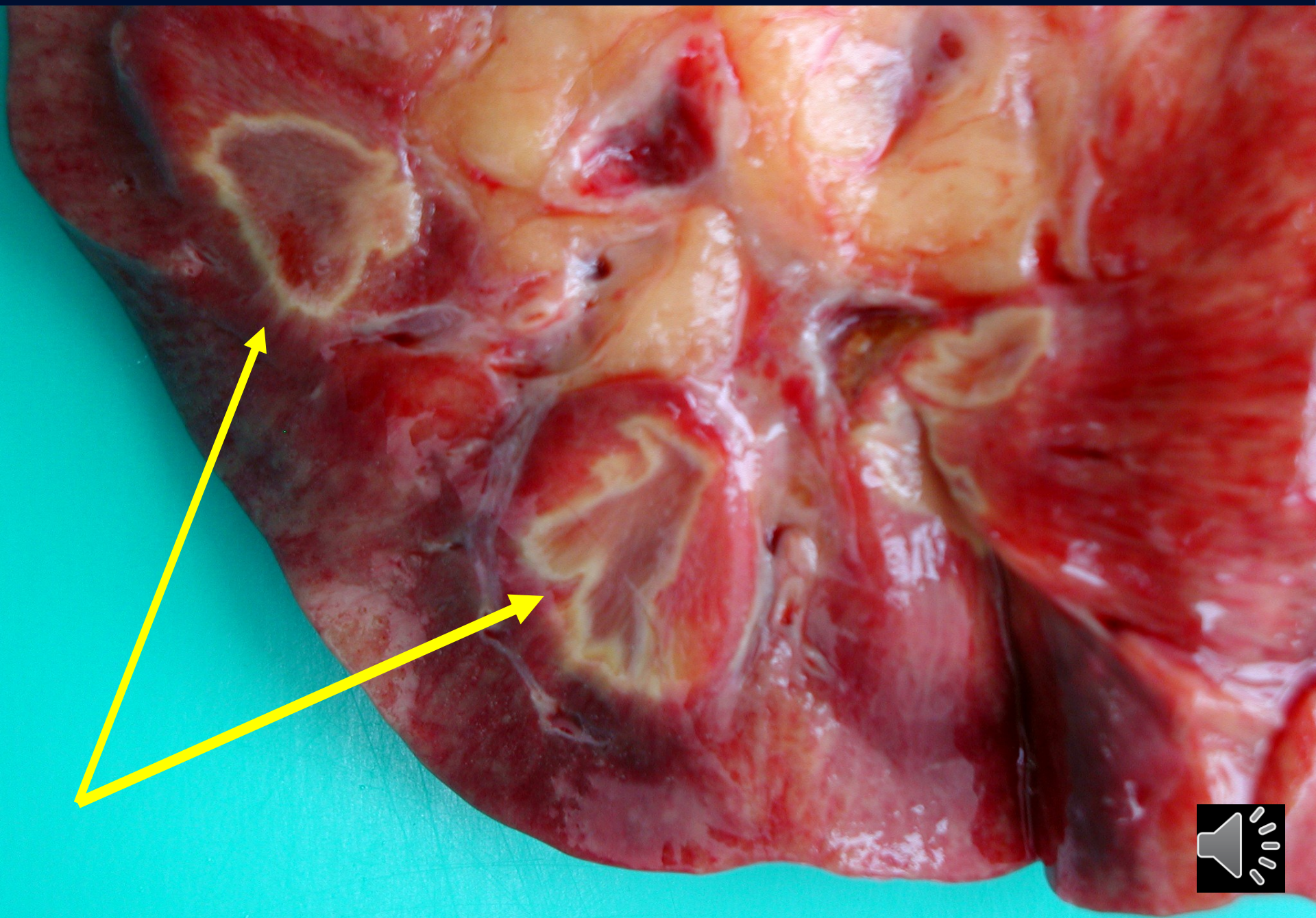
## II.

- Pyelonephritis purulenta focalis abscondens bilat.
- Necroses papillarum renalium Gúnteri multifocales.
- Insufficiencia renalis acuta hemodialysi terminaliter curata.
- Insufficiencia hepatorenalis.
- Pericarditis et epicarditis serofibrinosa acuta v.s. uraemica.
- Activatio lienis (120g).









II.

- Insufficiencia cardiorespiratoria intubatione et ventilatione artificiali curata.
- Jejunostomia ante dies IV ante mortem peracta e causa nutritiva.



# III. Insufficiencia hepatorenalis.





# IV.

- Defectus dentium subtotalis.
- Anthracosis pulmonum et Inn. Intrathoracalium.
- Foramen ovale pervium.
- Infarctus lienis quattuor vetustiores.
- Necroses parvae dispersae adipis pancreatis.

