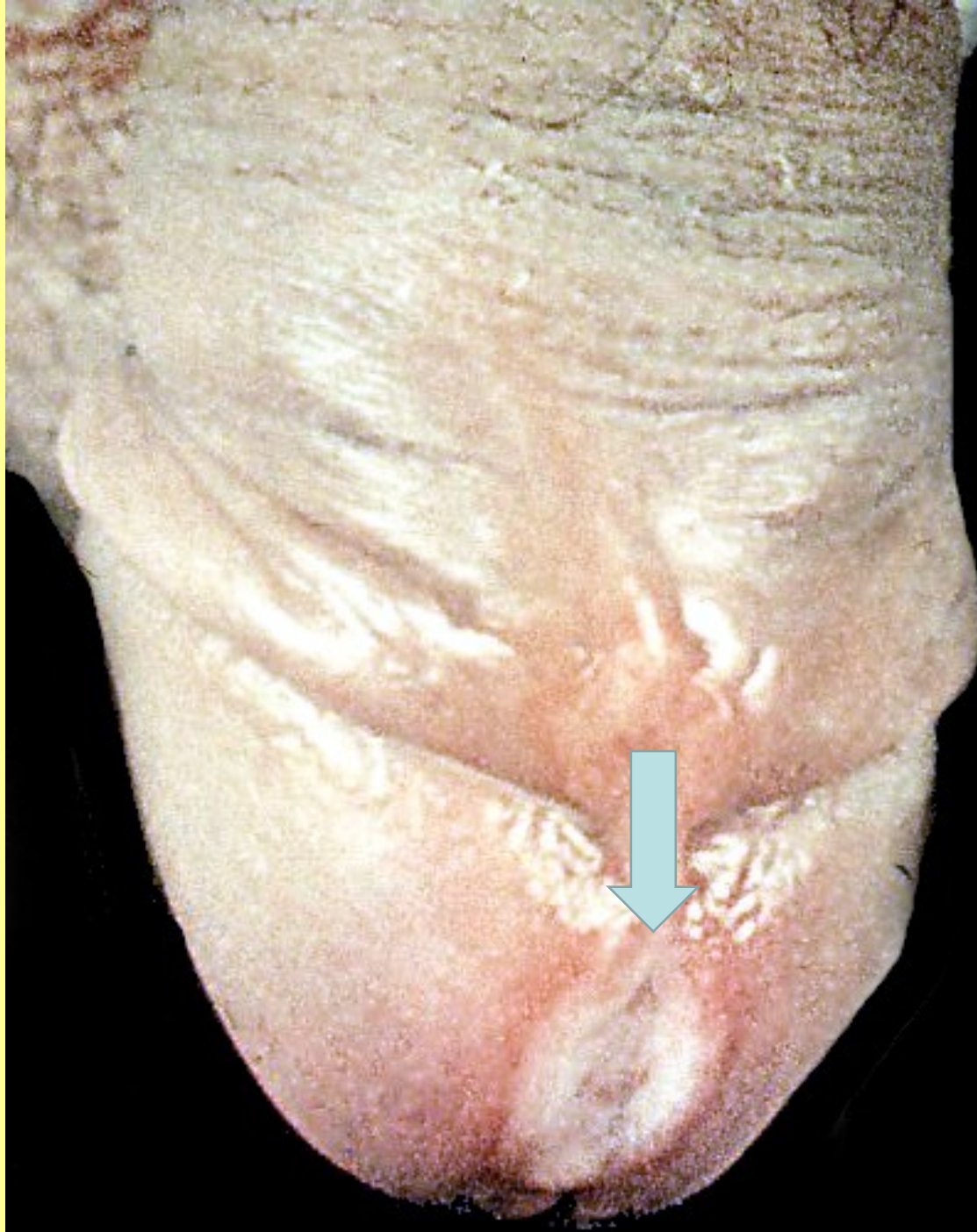


PATOLOGIE MUŽSKÉHO POHLAVNÍHO ÚSTROJÍ

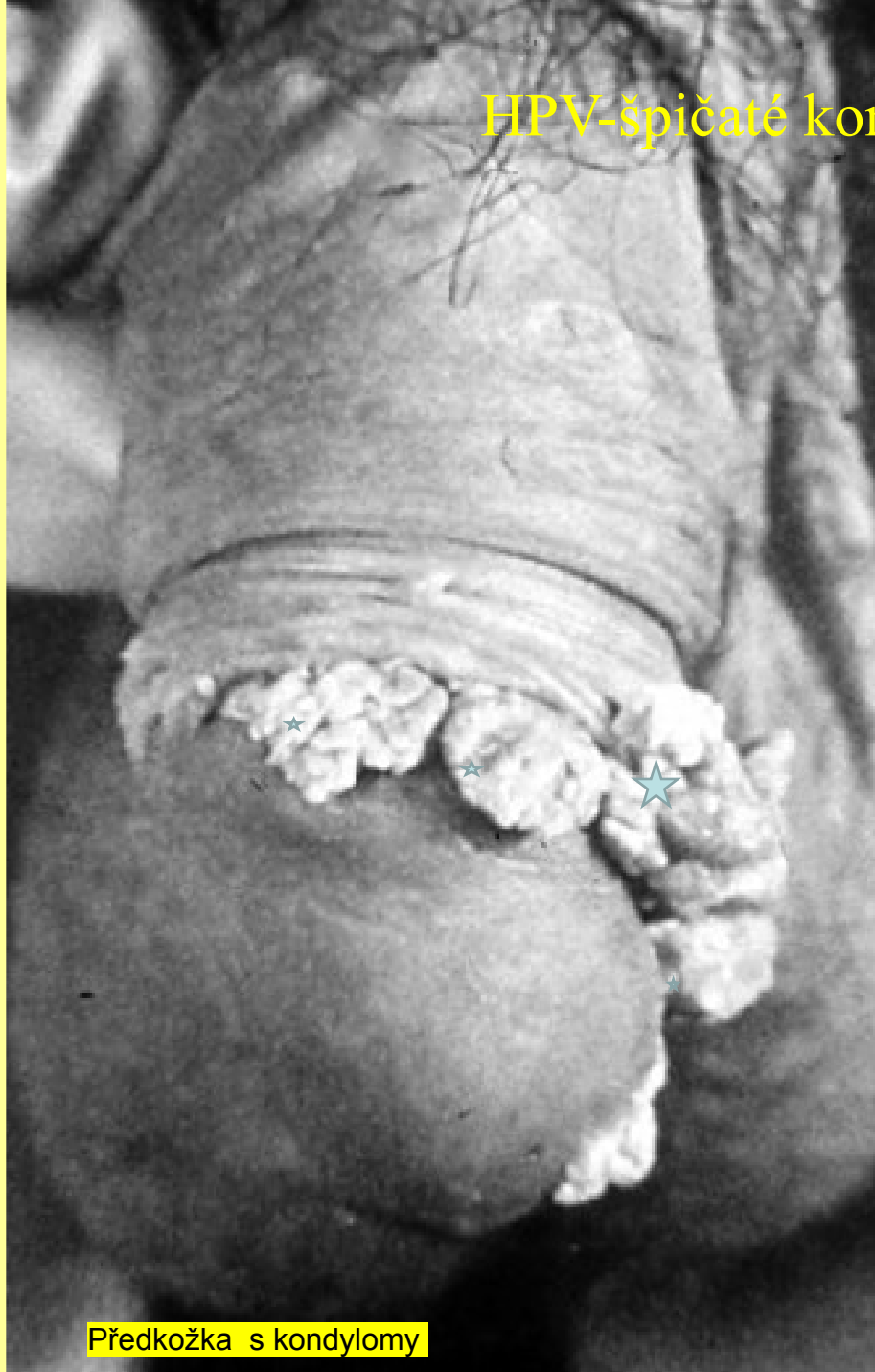- PENIS, SKROTUM
- VARLE NADVARLE
- PROSTATA

- VVV
- REGRESIVNÍ,
OBĚHOVÉ ZMĚNY
- ZÁNĚTY
- NÁDORY A
PSEUDOTUMORY

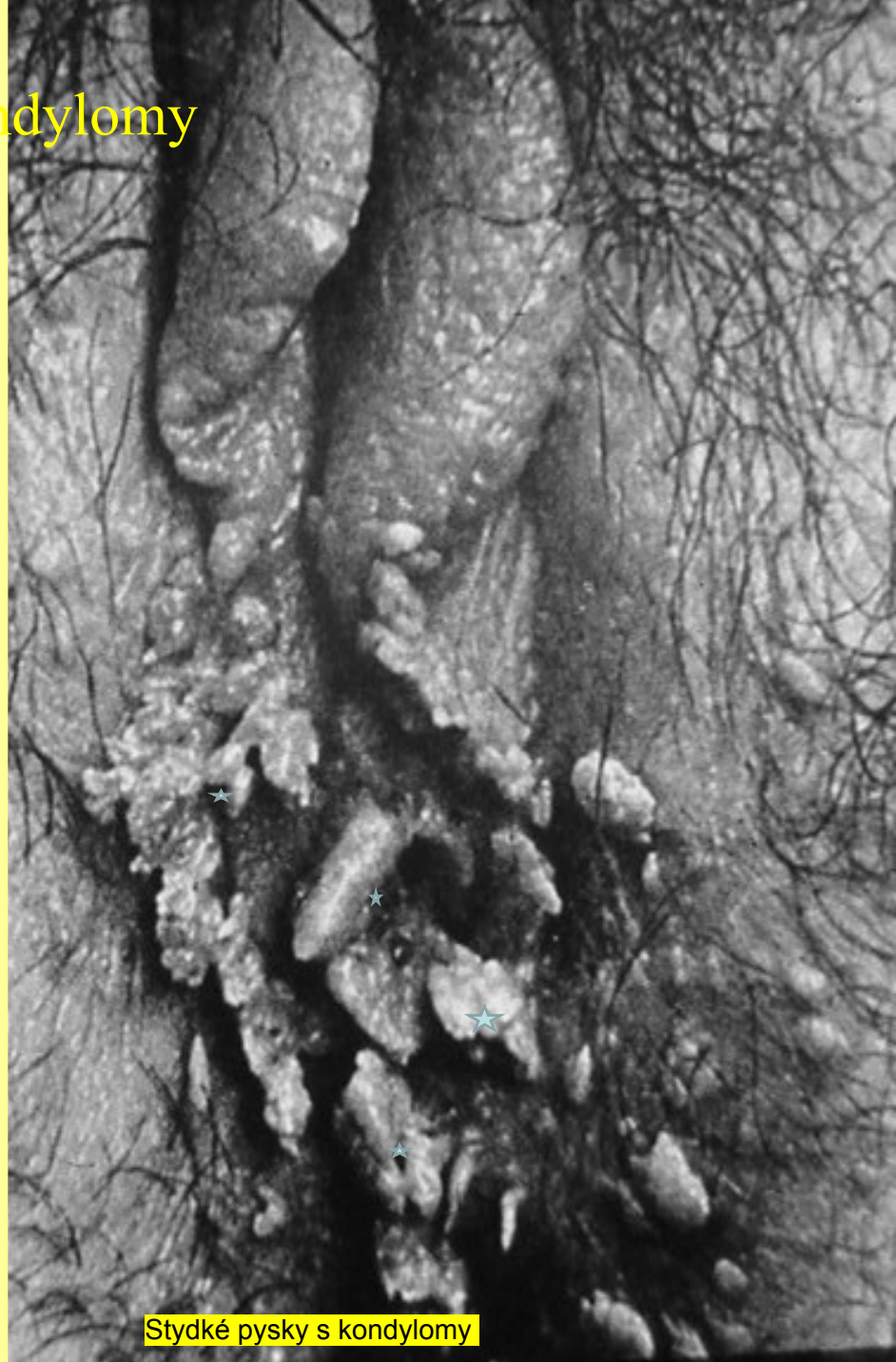Syfilis -
1.stadium-
tvrdý vřed



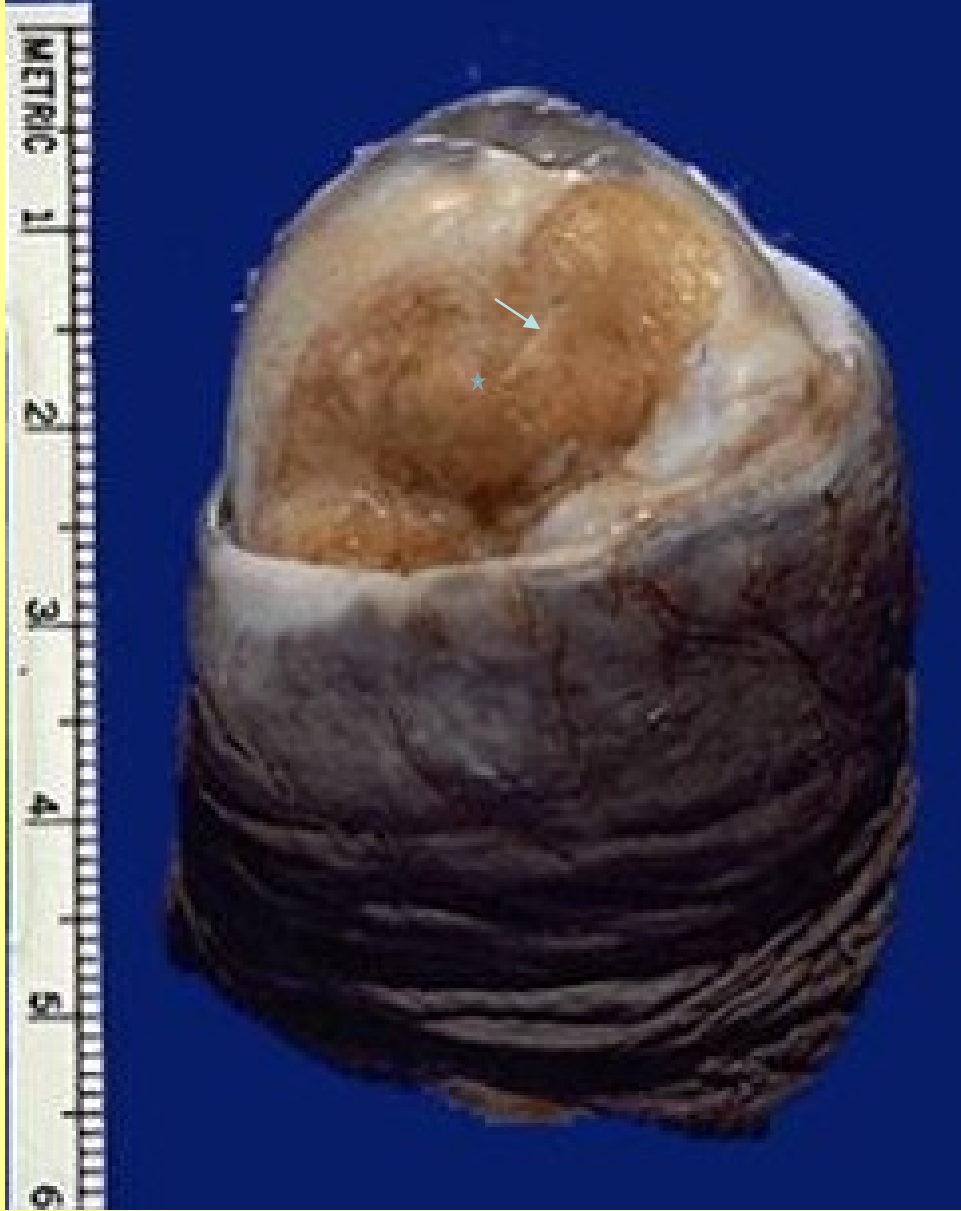HPV-špičaté kondylomy



Předkožka s kondylomy



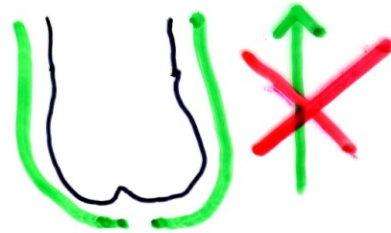
Stydke pysky s kondylomy



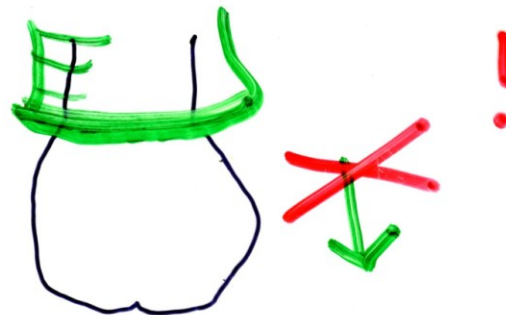
Karcinomy penisu

1. PENIS - SZCZOTUK

FIMÓZA



PARAFIMÓZA



BALANITIS - BALANOPOSTITIS

(bakterie, mykózy, wiry - HPV)

LU

NÁDORY - Ca in situ,

Ca

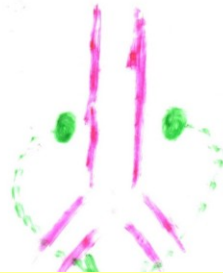
ŠOUREK - SCROTUM
KÝLA (tenké štívy)

↑ HYDROKÉLE
HEMATOKÉLE
VARIKOKÉLE

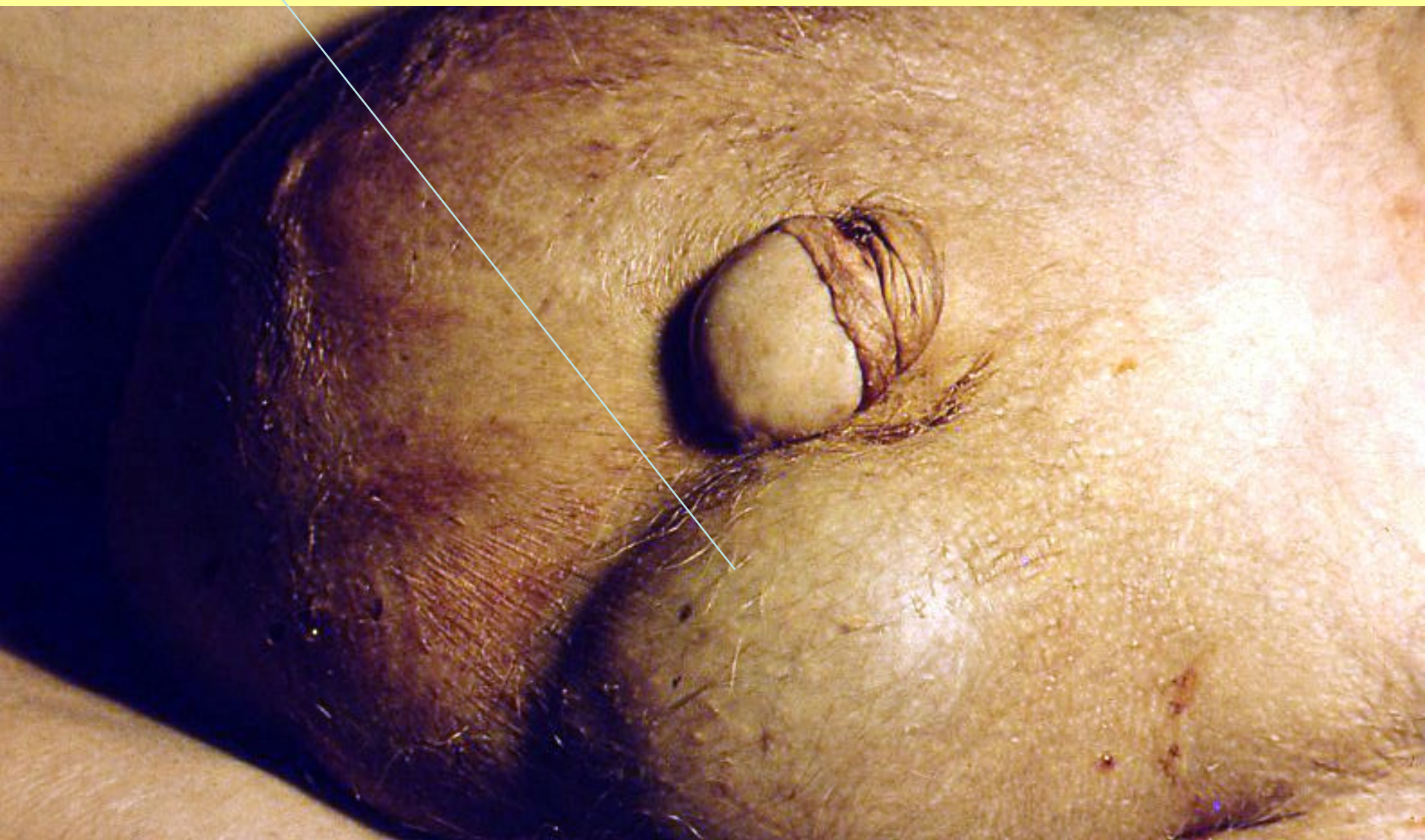ZÁNĚTY VARLAT, NADU.
GO, TBC

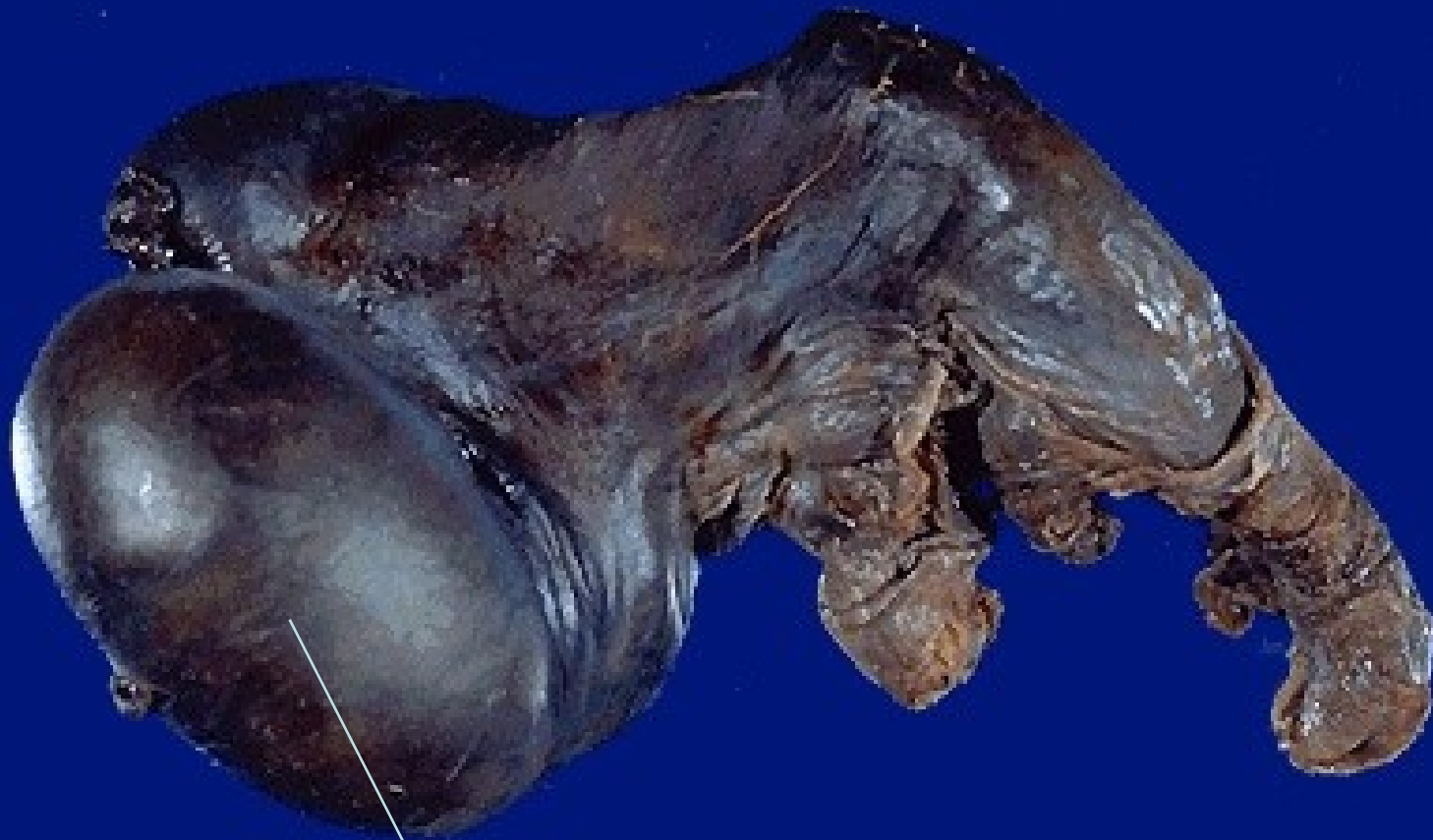
NÁBORY / TERATOM
/ EMBRYOM
/ SEMINOM

KRYPTORCHISMUS
(RETENCE V.)

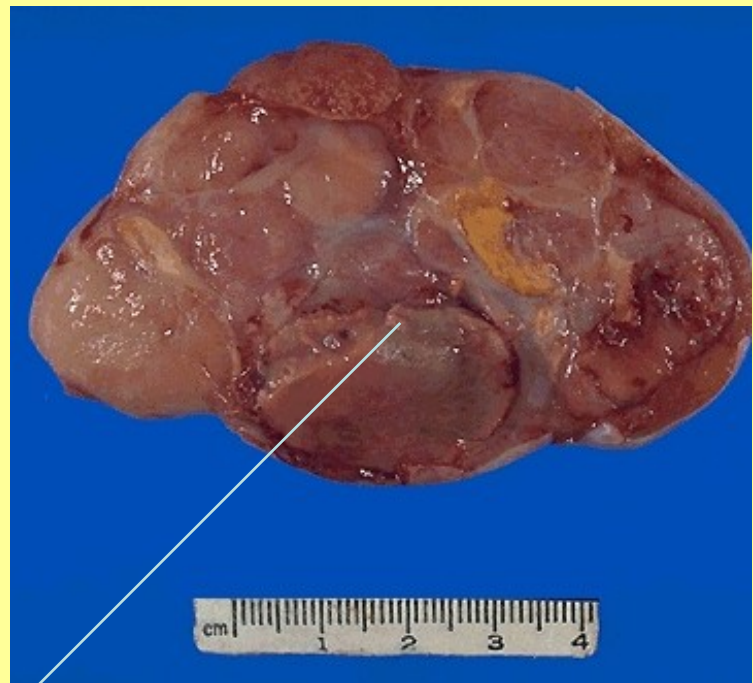
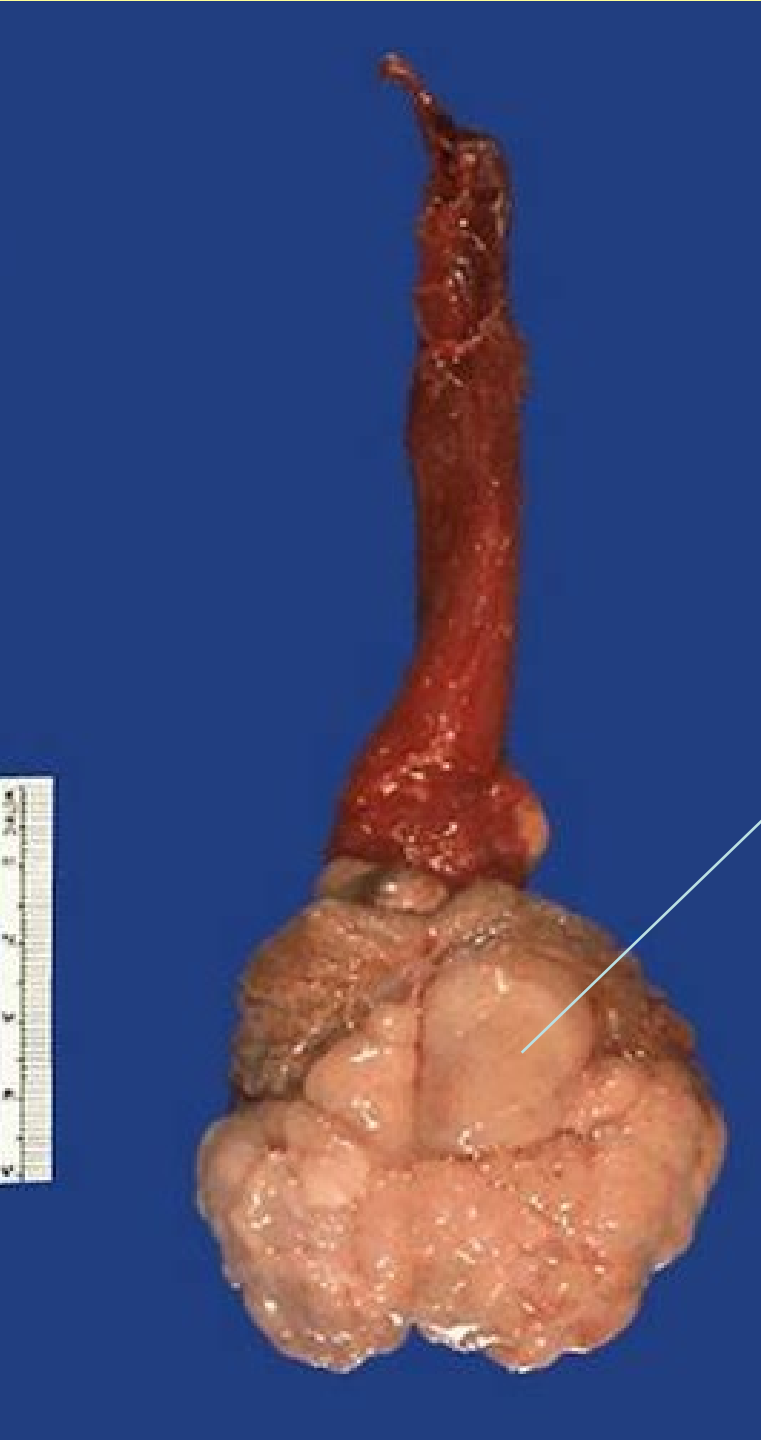

Šourková kýla

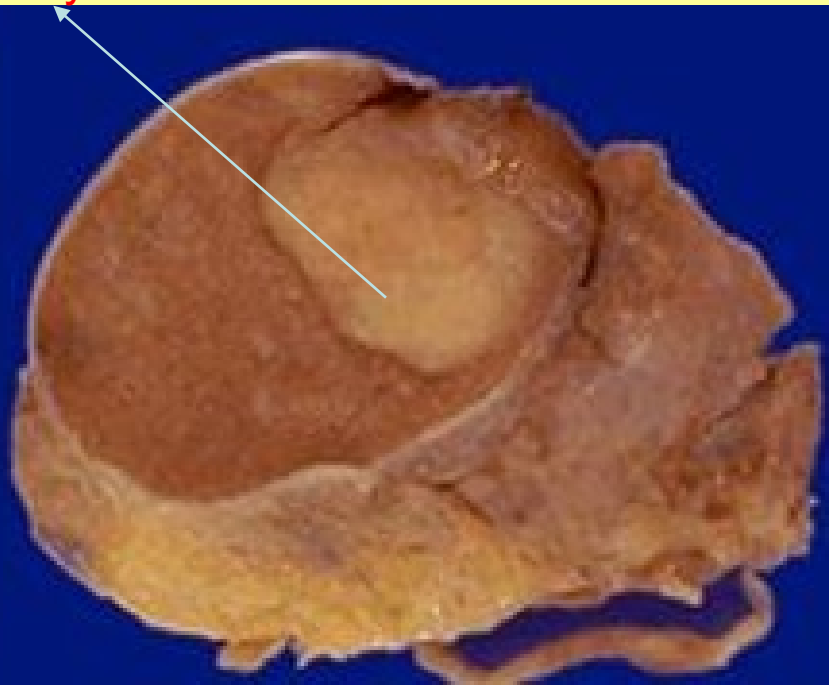




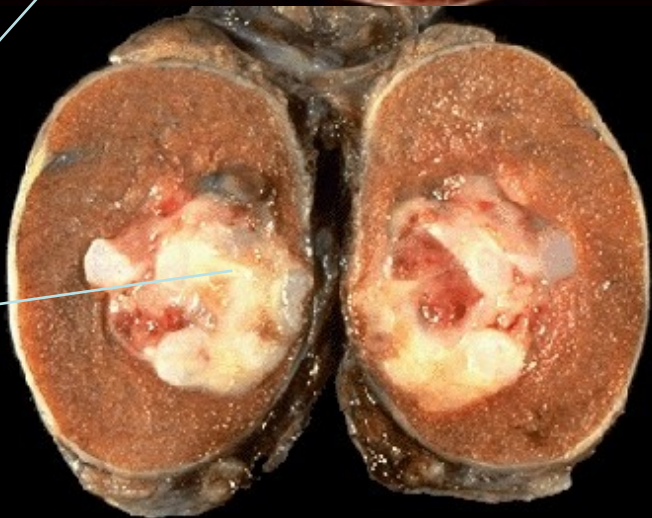
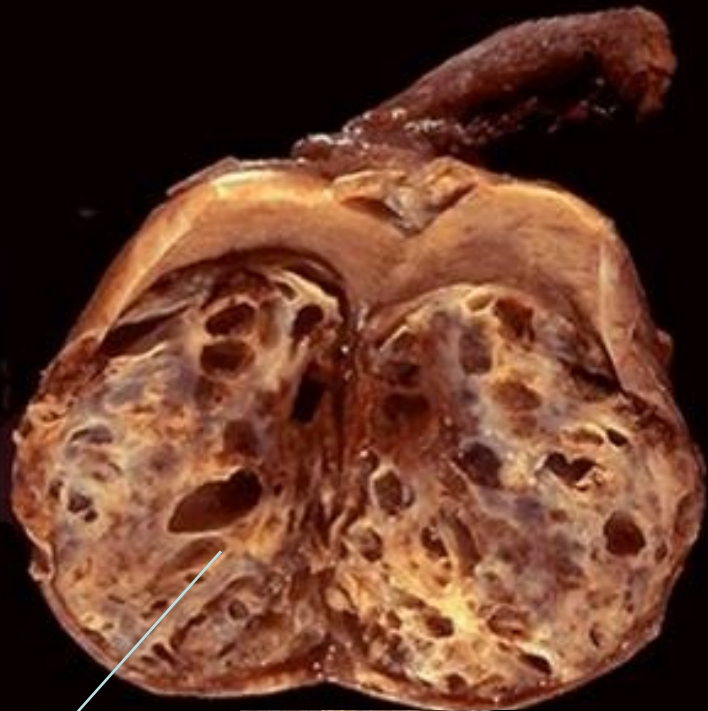Torze varlete s jeho nekrozou



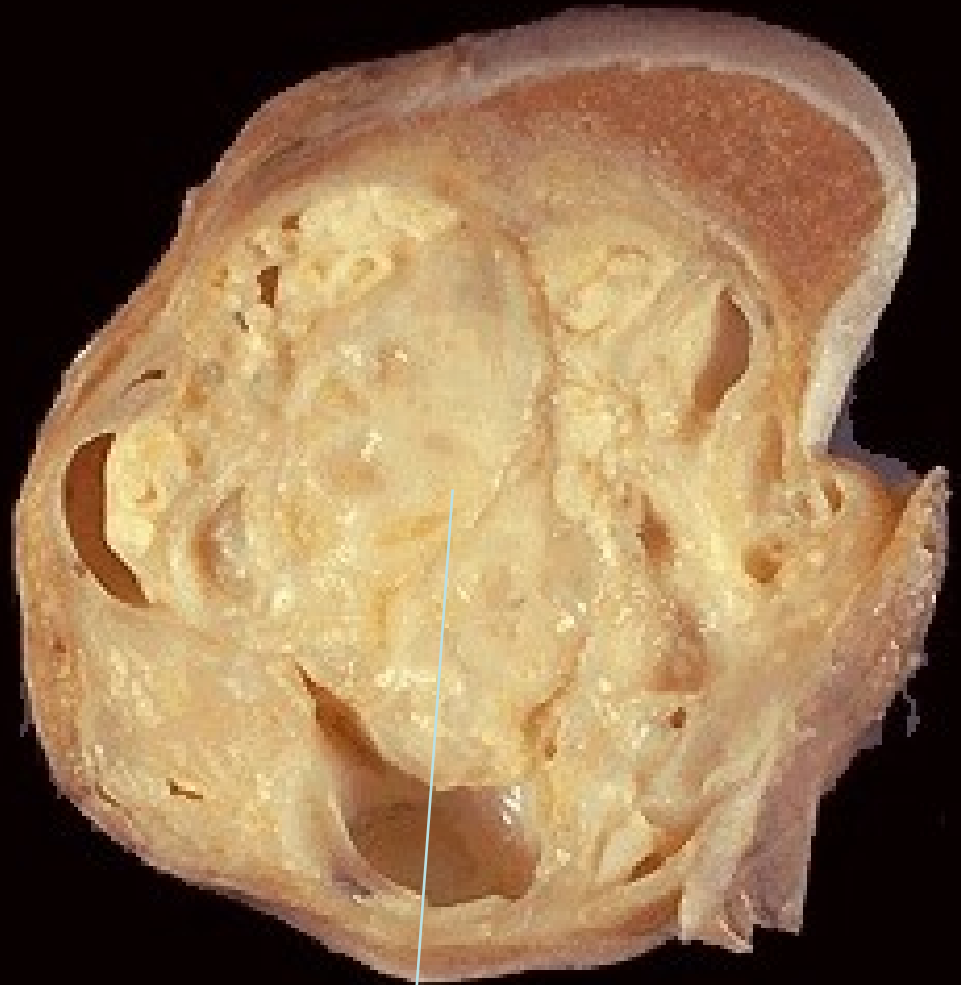Seminomy varlat



Smíšené nádory varlat



teratom+emb.ca

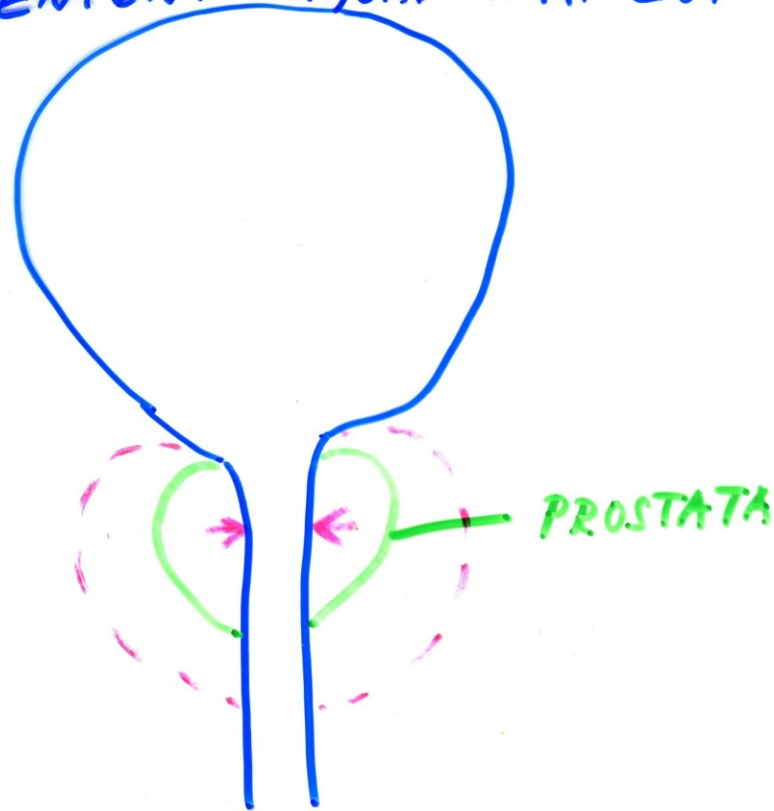


seminom+emb. ca.+teratom

PROSTATA

- ZÁNĚTY:
- akutní/chron. bakteriální prostatitis (chlamydie !)
- chron. nebakteriální prostatitis
- tbc prostatitis
- tzv. nespec. granulomatózní prostatitis

HYPERTROFIE - HYPERPLAZIE PROS.
"BENIGNÍ" - HYOADENOMATÓZNI



"MALIGNÍ" - CA

55/100 000



PŘÍZNAKY zúžení p.


DYSURICKÉ

NEÚPLNÉ VPRÁZDNĚNÍ
(ZBYTEK) - RESIDUUM

ČASTÉ NOČENÍ (NUTKÁNÍ)
I V NOCI

SLABÝ PROUD - ODKAPÁVÁ

(ANURIE)
AKUTNÍ → D. CHYBA



+ INFEXCE

CA PROSTATY

PROBŮSTÁNÍ DO 4. STÁDIJE

UZLIN

SEM. VÁČKŮ

KOSTA DO ORGÁNU
(M. KOSTÍ)

PROSTAT. AG

TH:

OPERACE (TUR... →
TRANSABD.

CHEMOTHERAPIE

HORMONÁLNÍ TH.

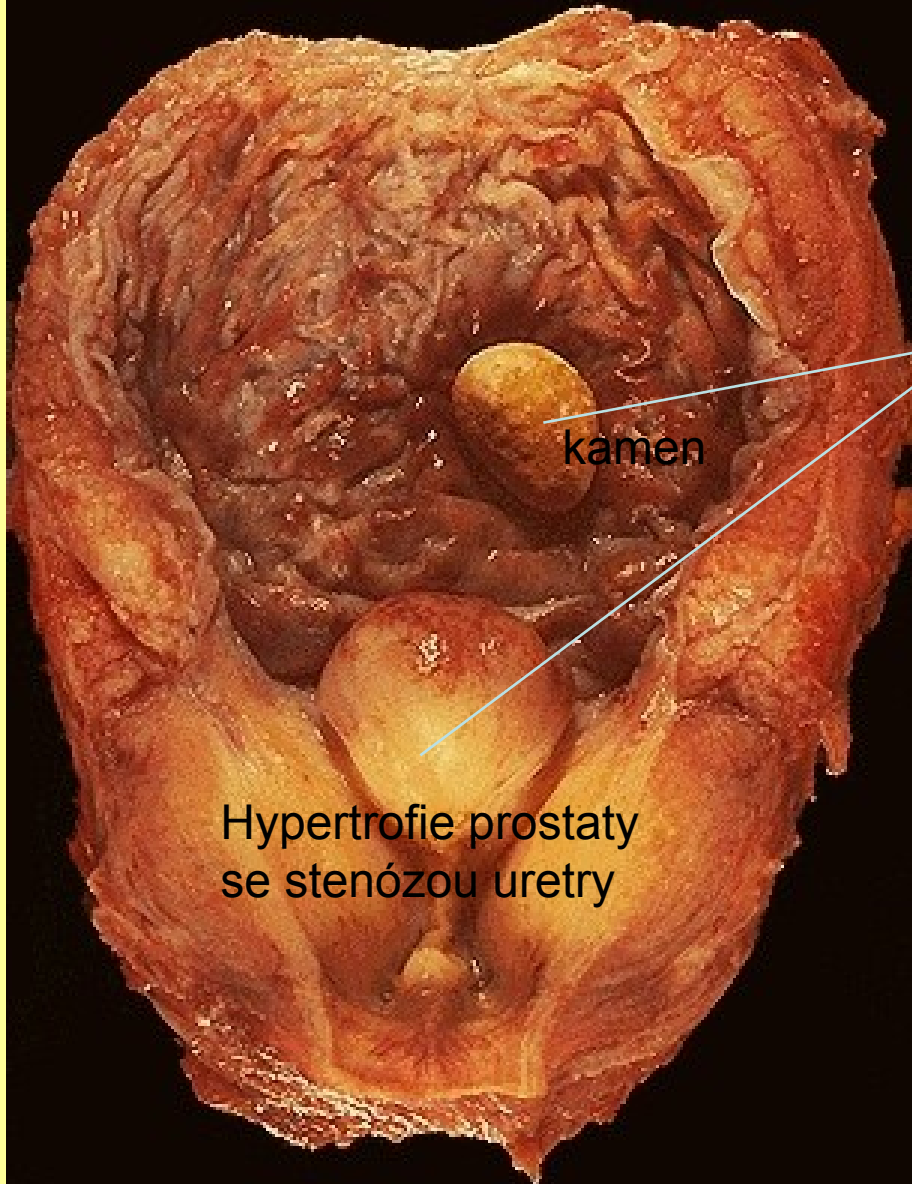
(castrace ...

+ ZÁŘENÍ

VČAS → DOBRÁ PROGNOZA

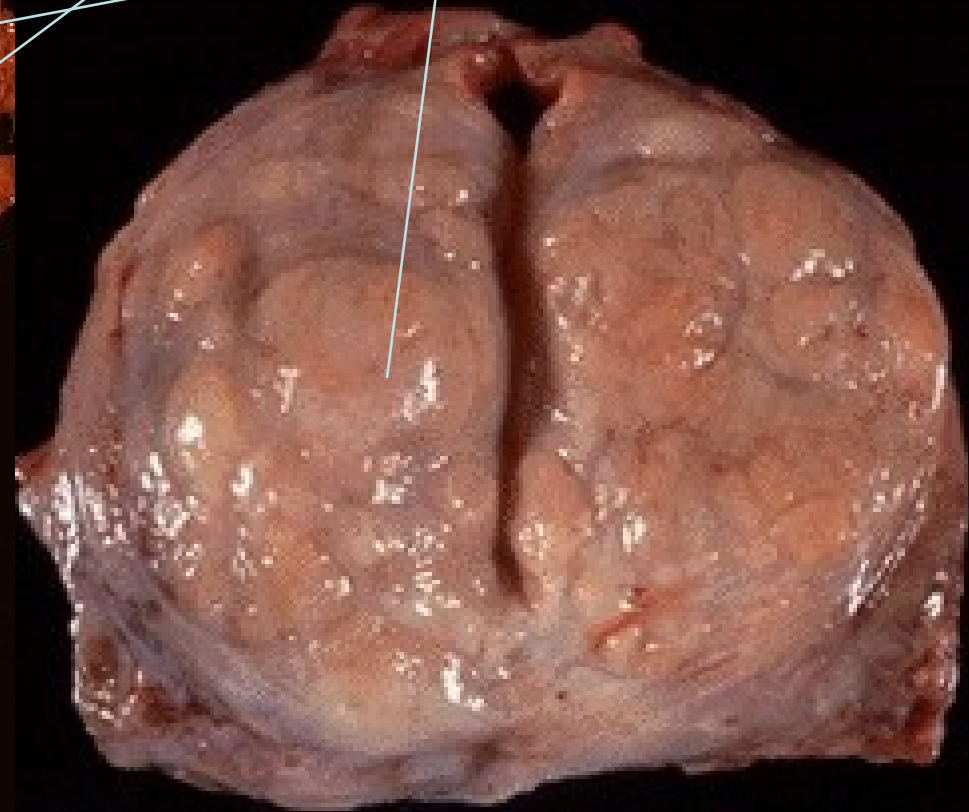
Uzlovitá hypertrofie (plazie) prostaty

V moč. měchýři trabekulární hypertrofie s urátovým kamenem



kamen

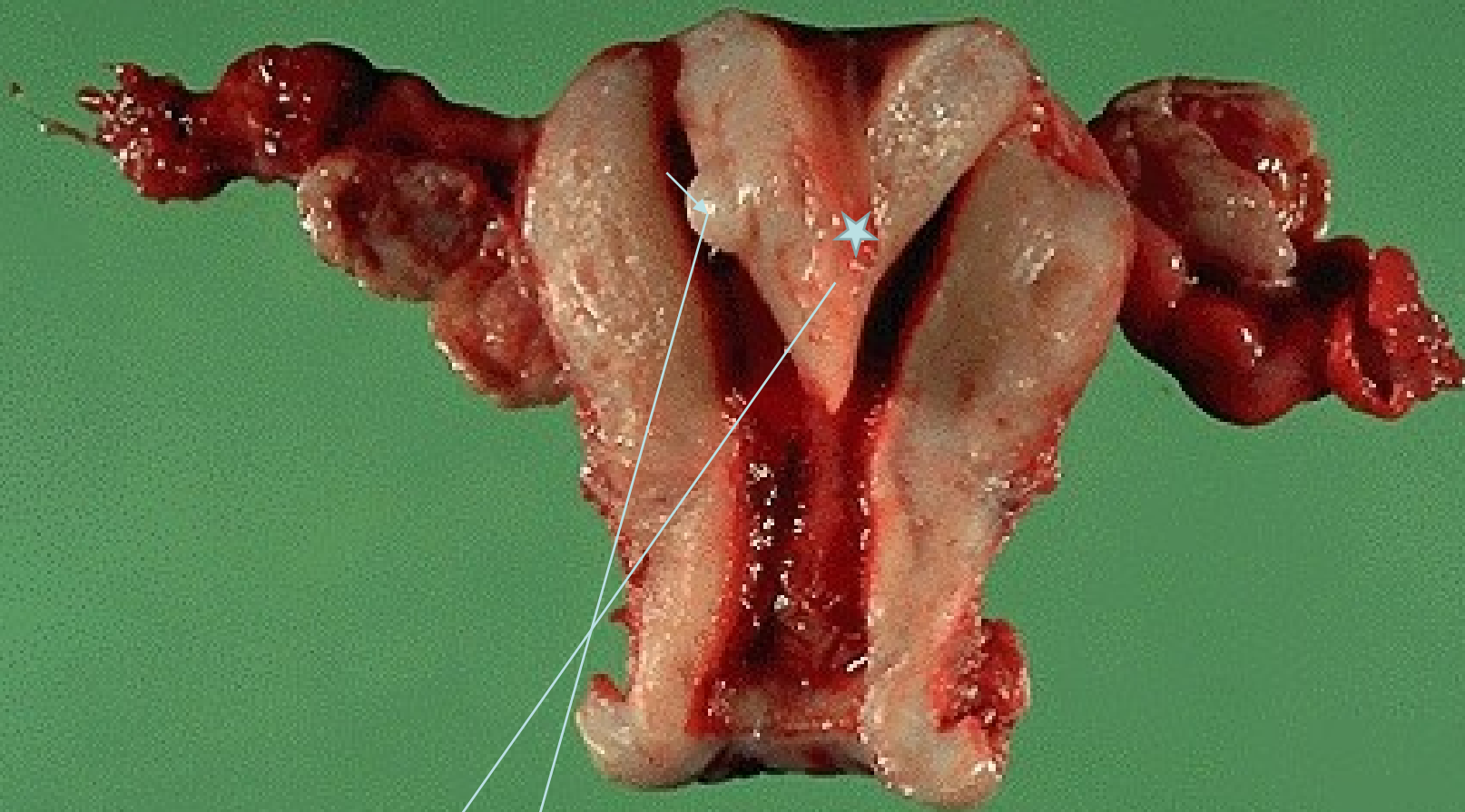
Hypertrofie prostaty se stenózou uretry



PATOLOGIE ŽENSKÉHO POHLAVNÍHO ÚSTROJÍ

Bártová

- VULVA
- VAGINA
- DĚLOHA (CERVIX, ENDOMETRIUM, MYOMETRIUM)
- OVARIA
- TUBY



cm
SPECIMEN S-3504-83 DATE 8-24-83

VVV (vrozená vývojová vada)

S malým myomem

UTERUS SUBSEPTUS

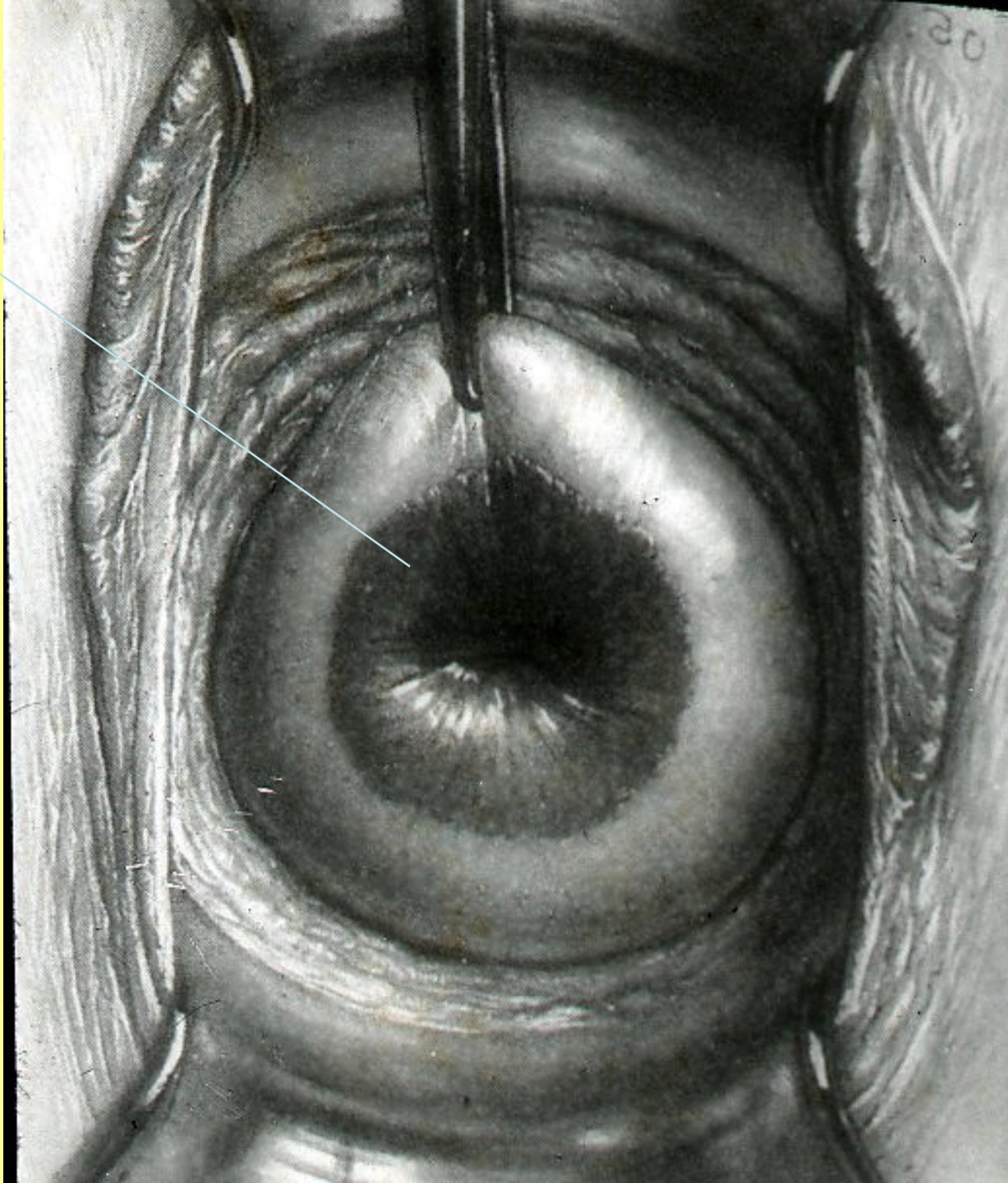
Nemoci vulvy a vaginy

- Záněty: bakterie, plísně,
- kandidy, viry/HPV, HV/paraziti
/trichomonas vaginalis/
- Kraurosis
- Úrazy
- Nádory: CA, VIN

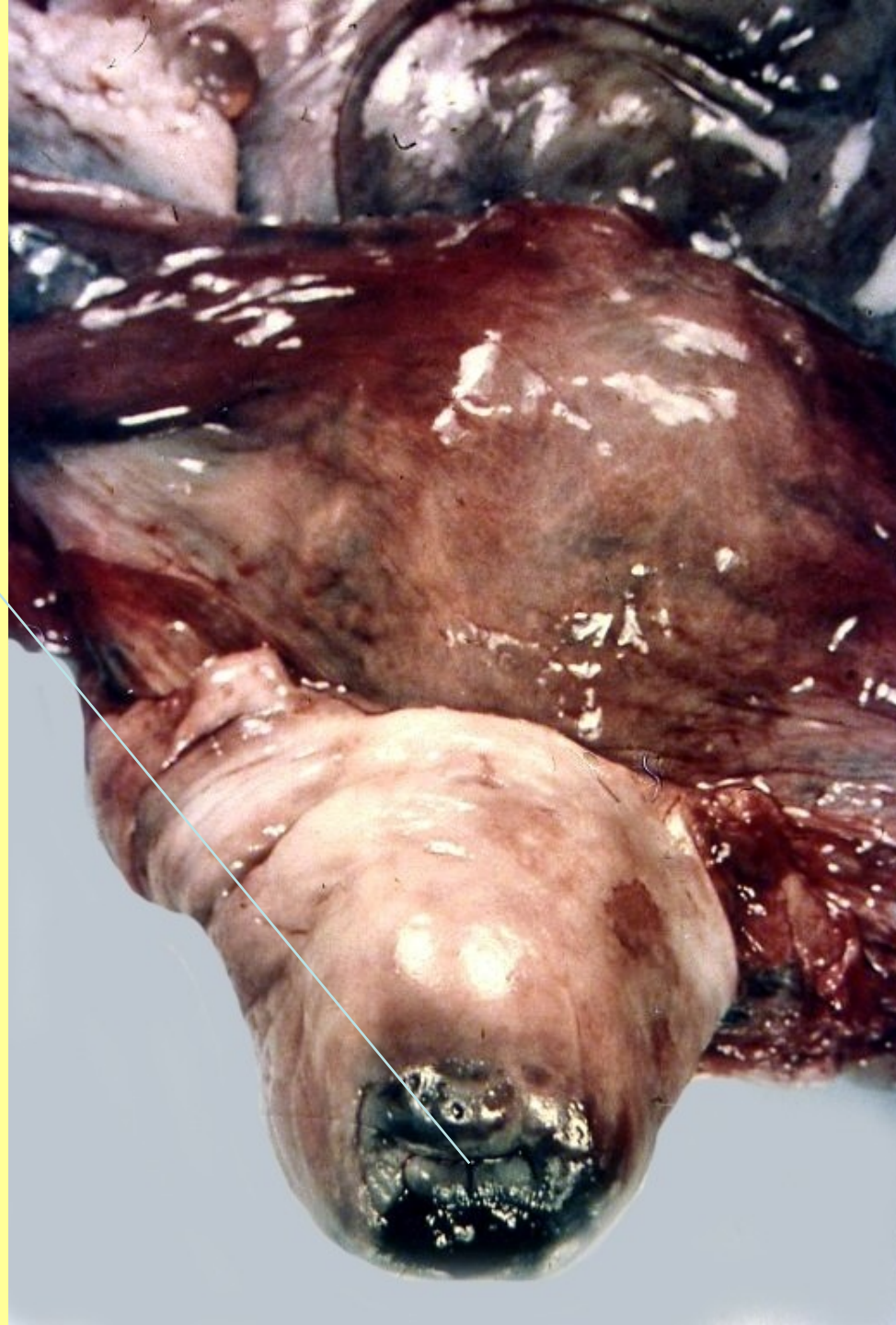Nemoci děl.čípku

- Záněty - Ektropium, eroze
- Změny dysplastické: lehké, střední, těžké
(HPV, chlamydie...)
- CA

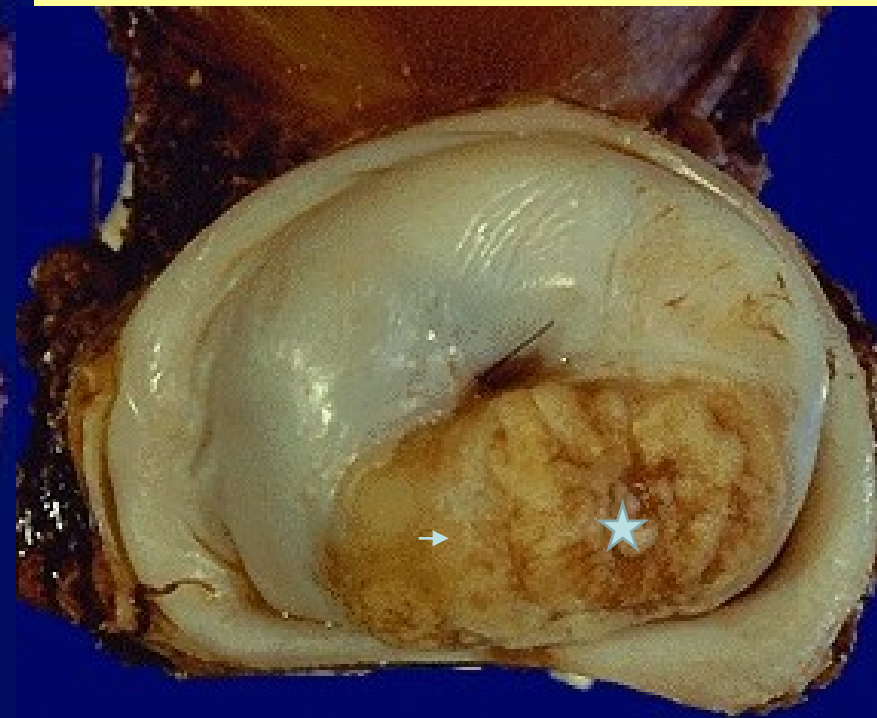
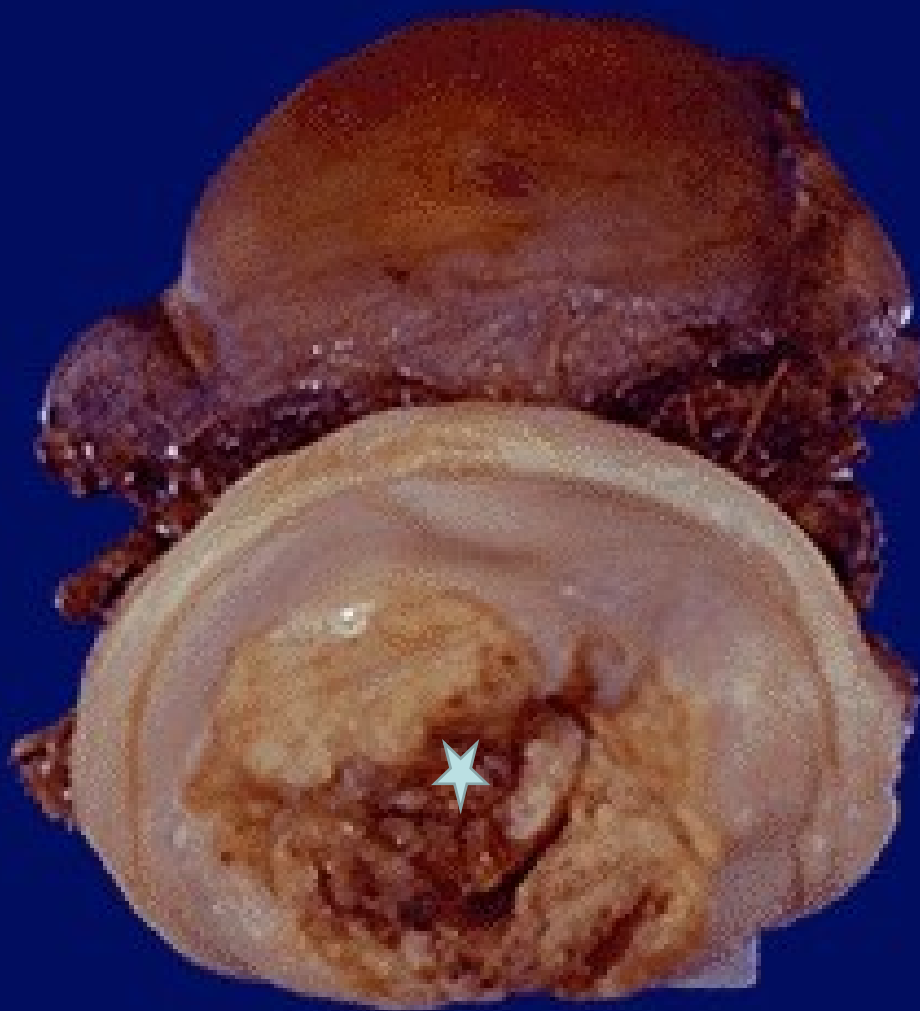Ektropium
čípku



Exulcerovaný
karcinom děložního
čípku



Karcinom děl. čípku



DĚLOHA

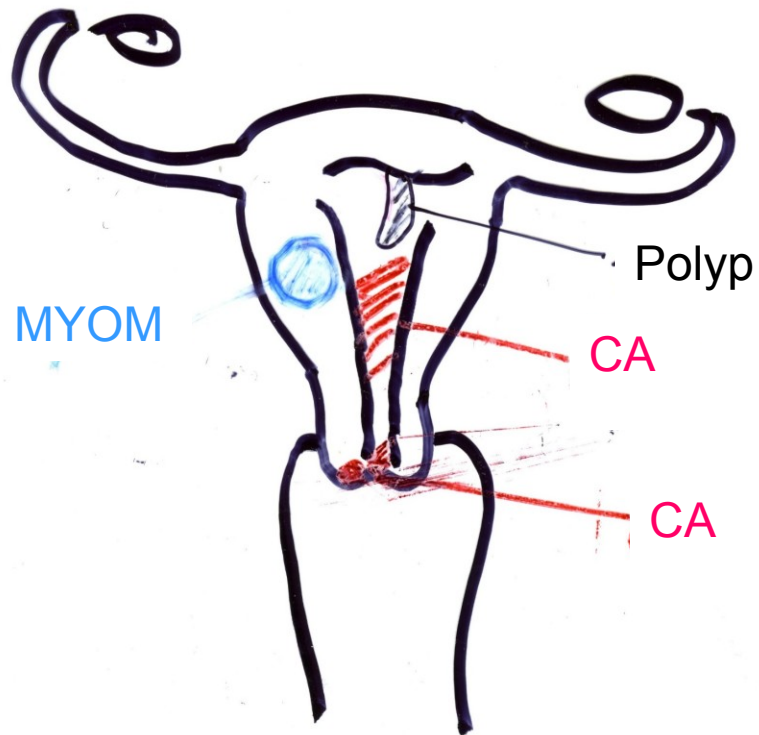
Poruchy cyklu

Krvácení-hypertrofie sliznice

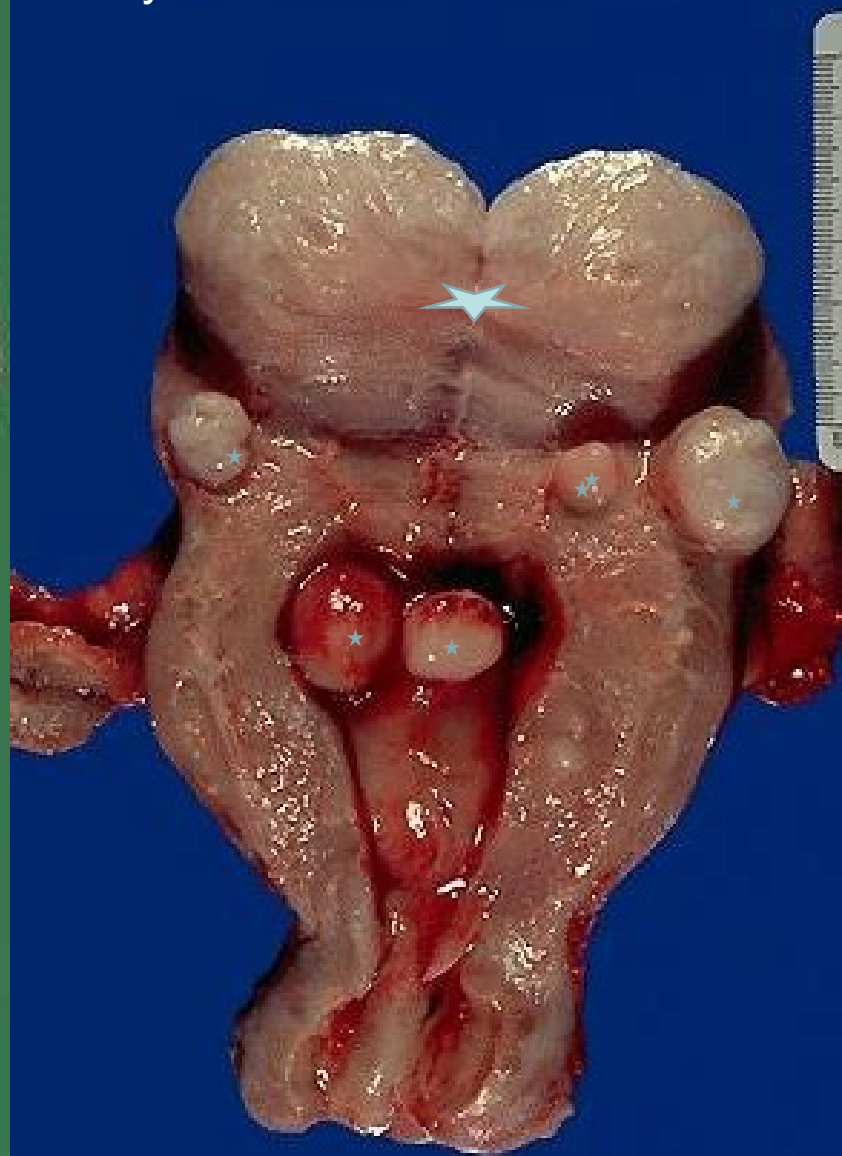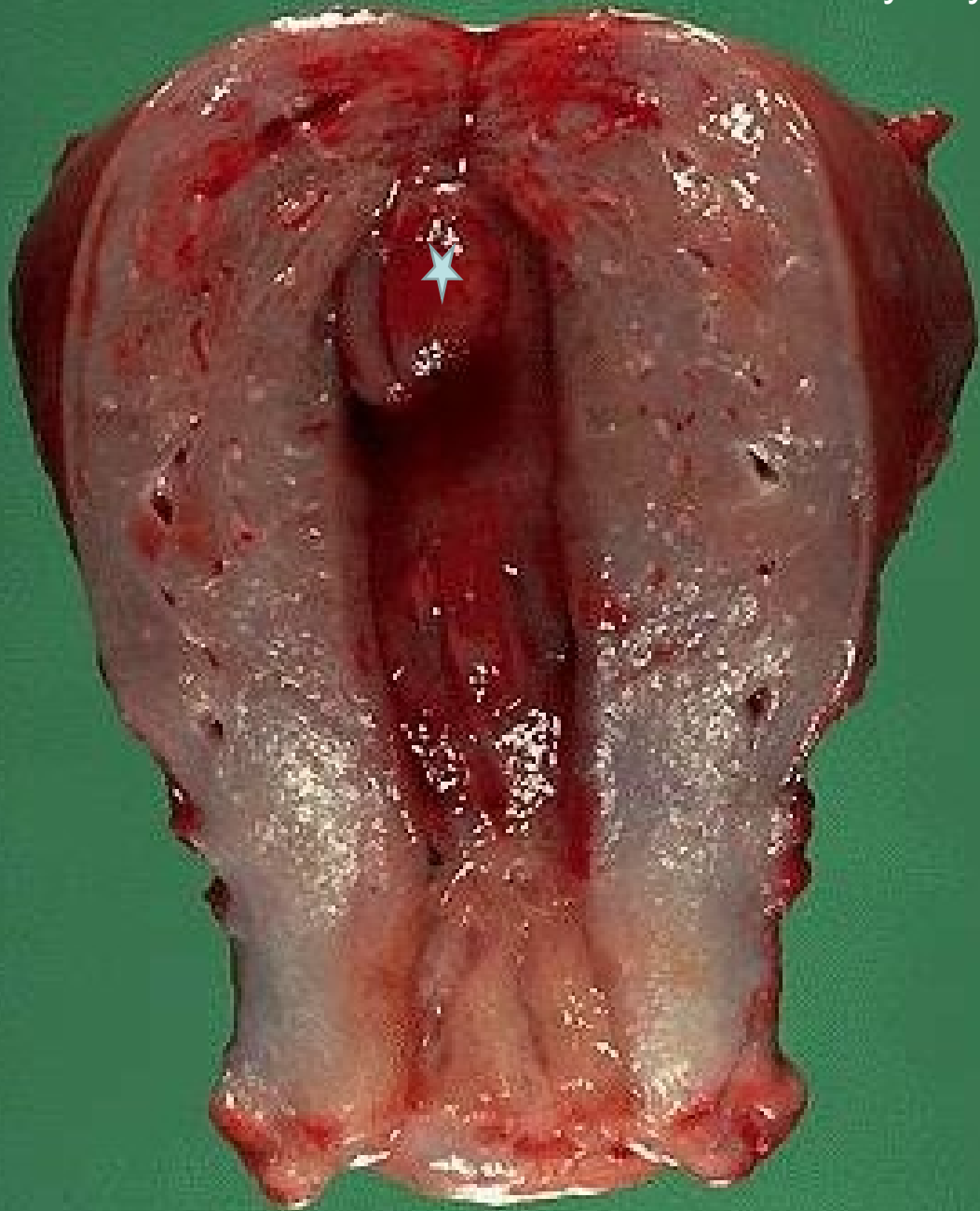
Záněty

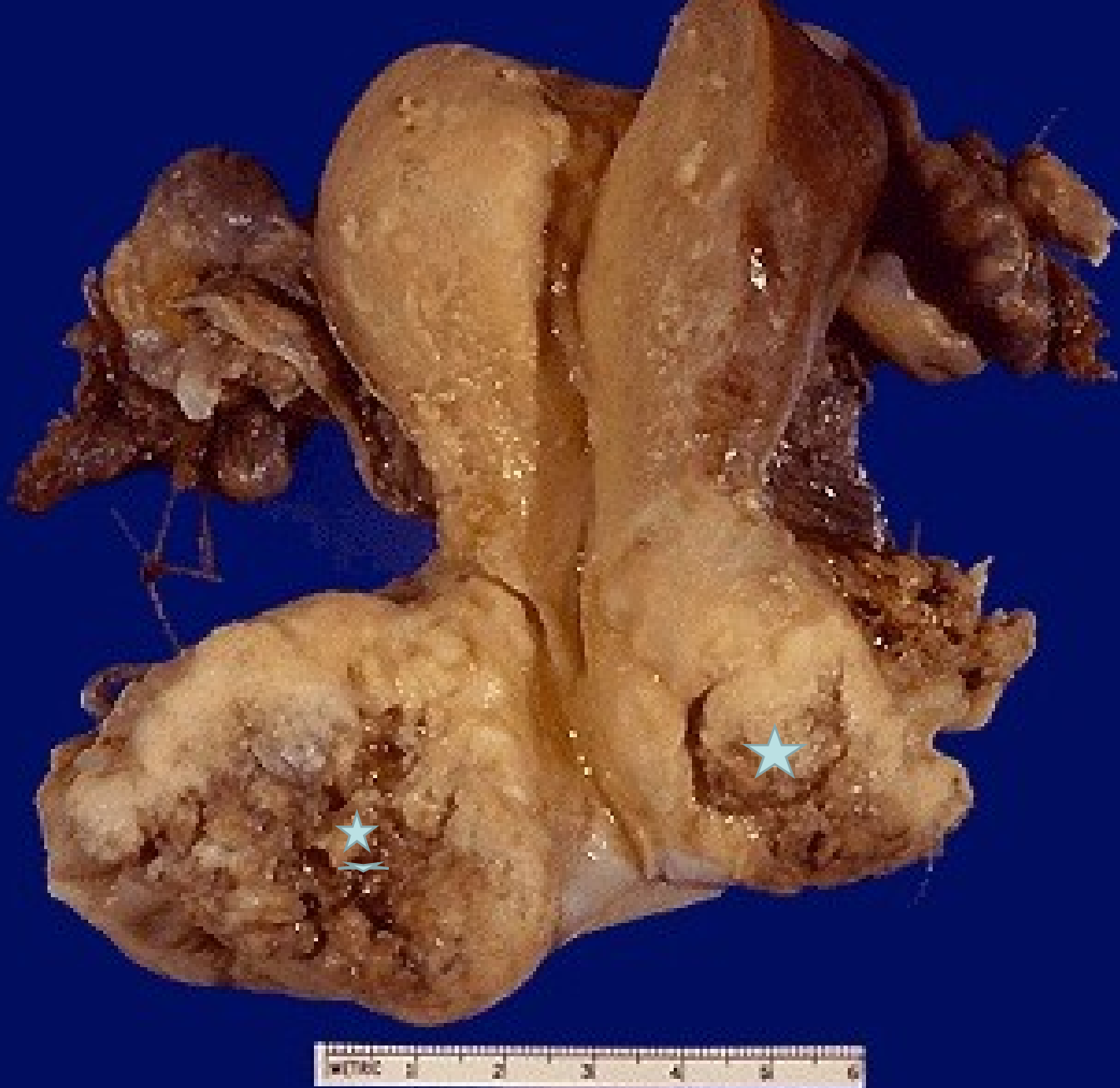Nádory benigní : myom,(polyp)

maligní : karcinom, sarkom

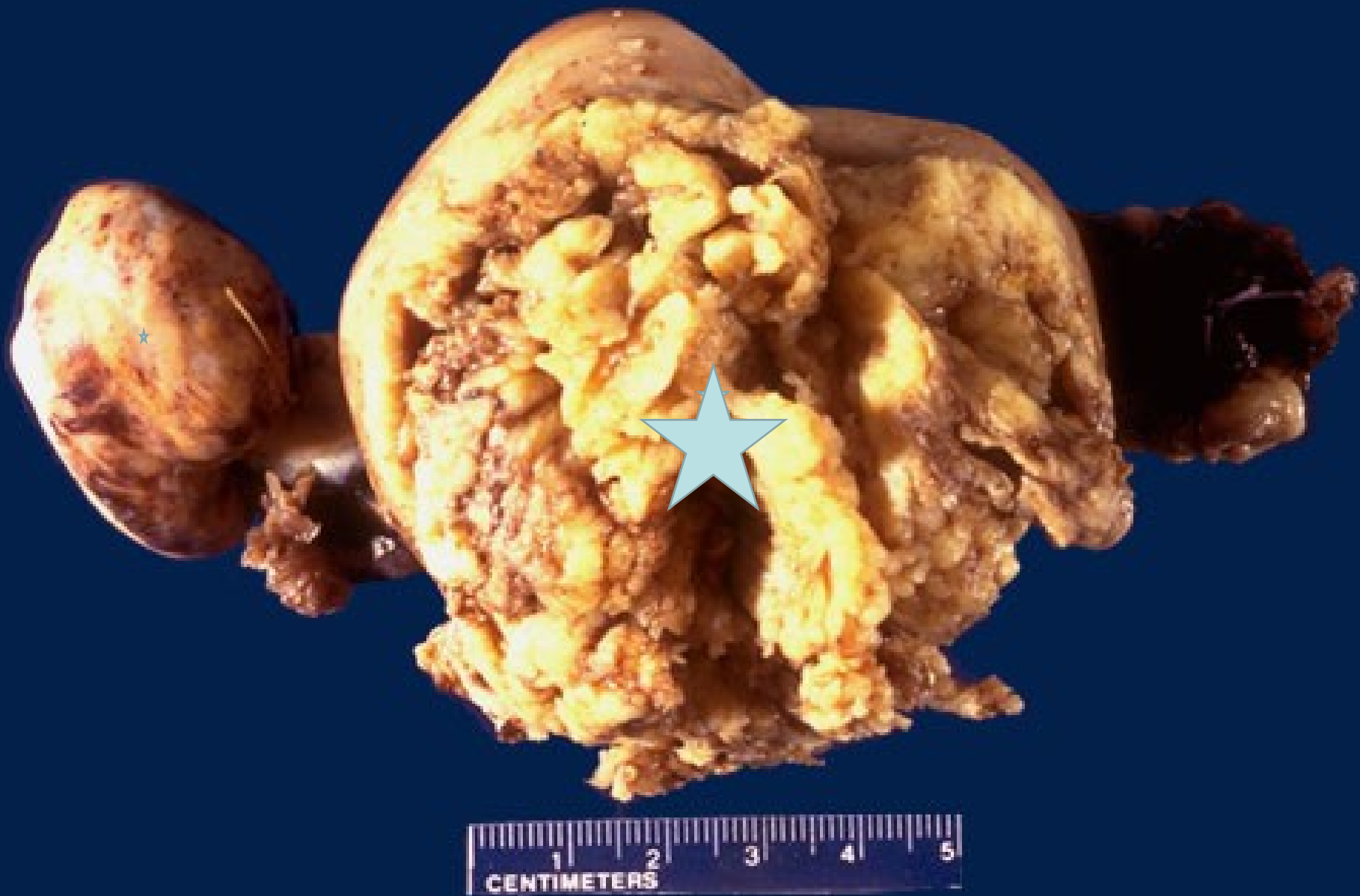

Myomy dělohy





Pokročilý karcinom děložního čípku s prorůstáním do okolí



Pokročilý karcinom dělohy prorůstající její stěnou s metastázami do vaječníků

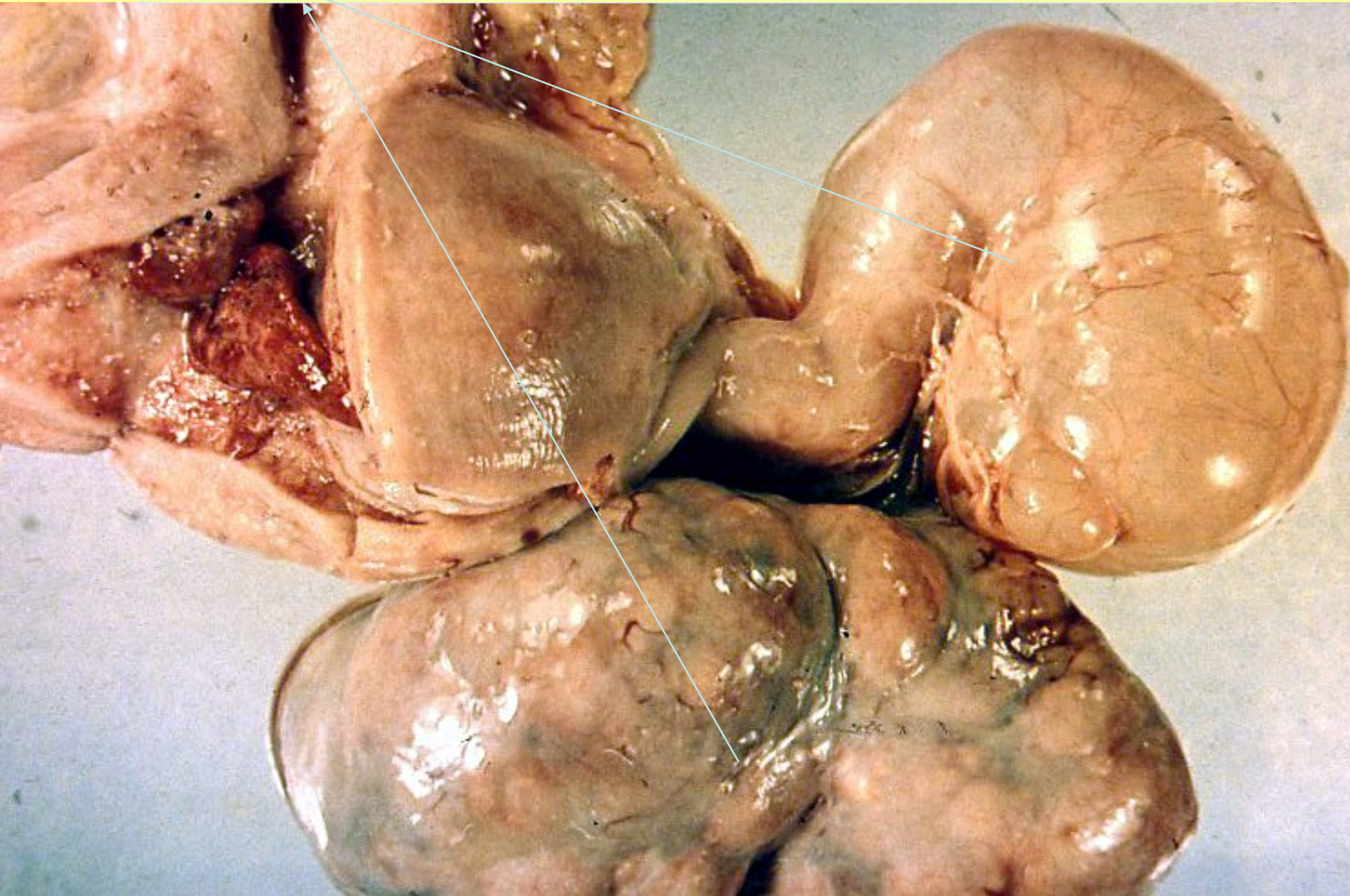Nemoci vaječníků

- Záněty
- Cysty :podle obsahu
původu
- Nádory

Záněty - adnexitidy

- V souvisl.s porodem /potratem/ =horečka omladnic = puerperální sepse
- Jiné akutní i chronické, ascendentní i descendentní

Pyosalpinx



Cysty

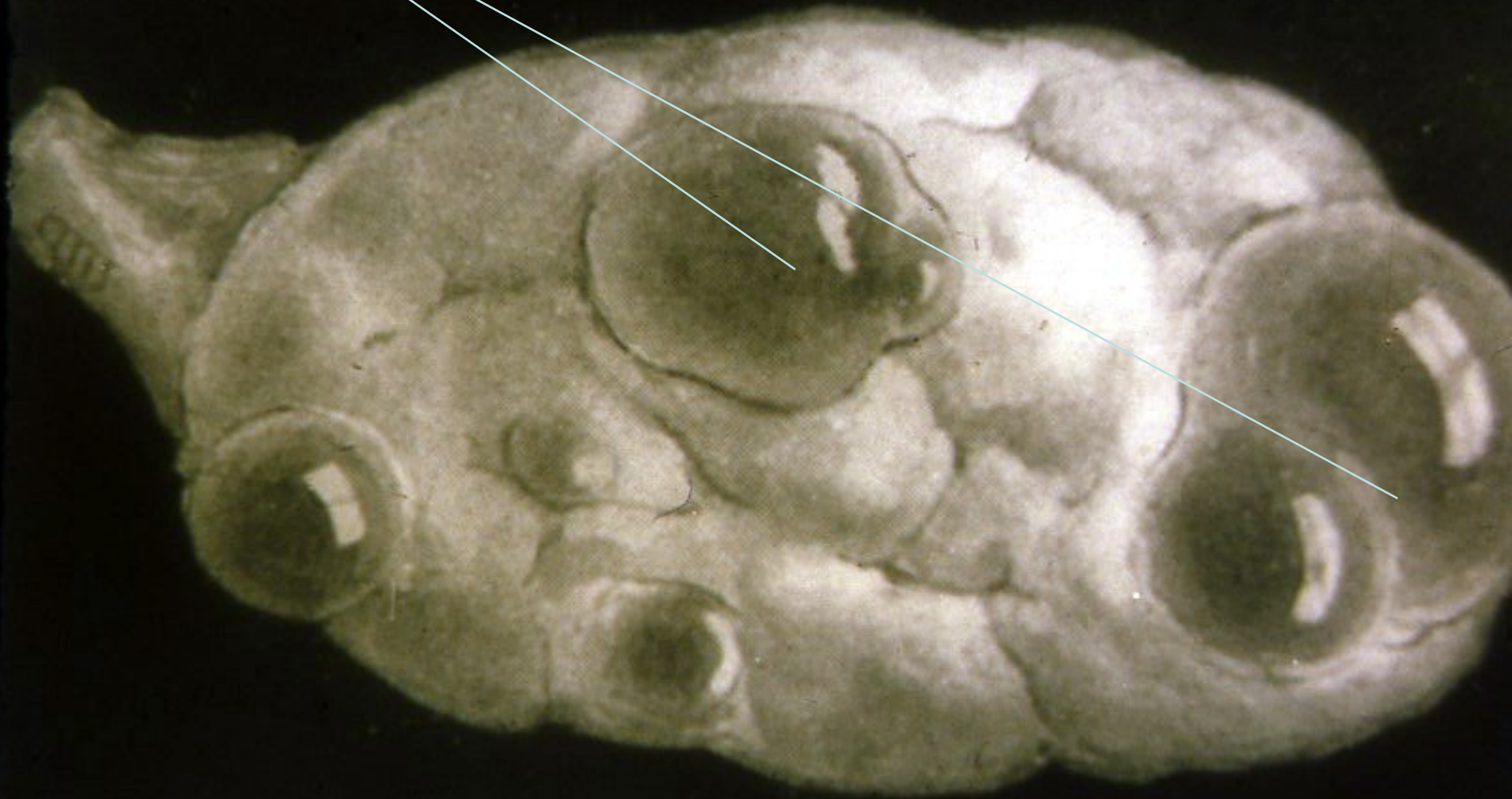- Podle obsahu:

- Serózní
- Mucinózní
- Hemorrhagické
- Dermoidní....

- Podle původu:

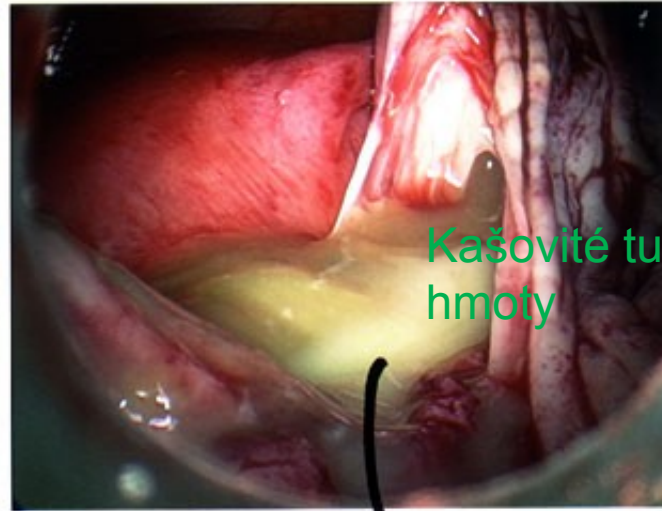
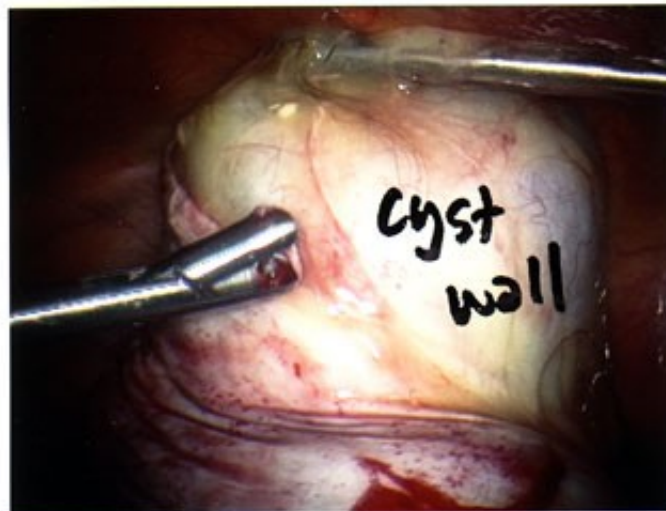
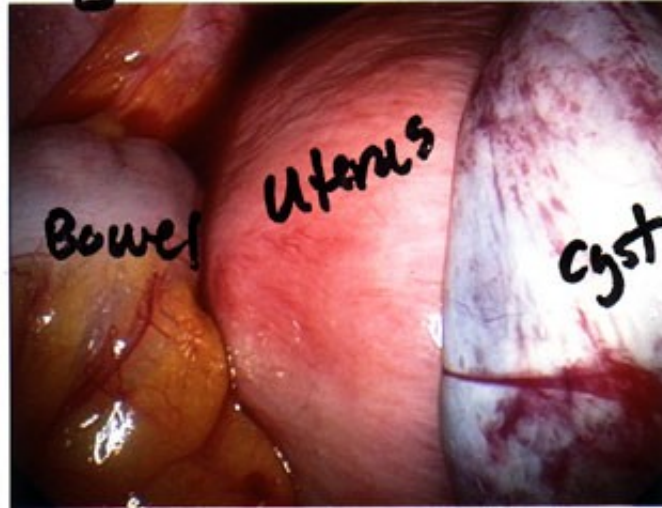
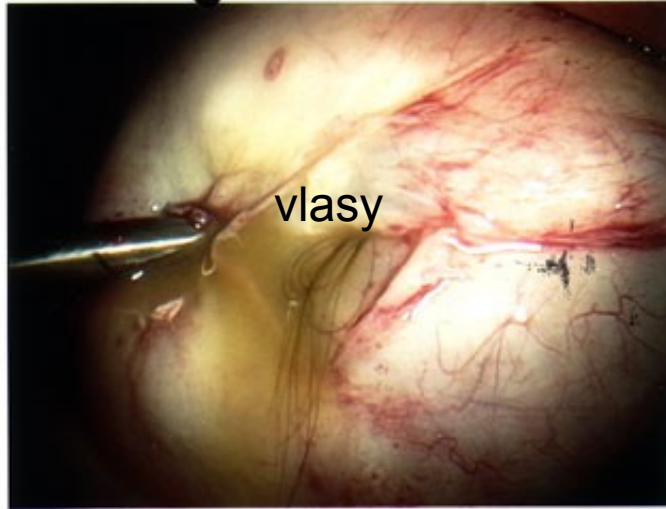
- Dermoidní –Teratom
- Endometroidní
- Folikulární
- Cysty žlutého těl.
- Nádorové

Cysty v ovariu

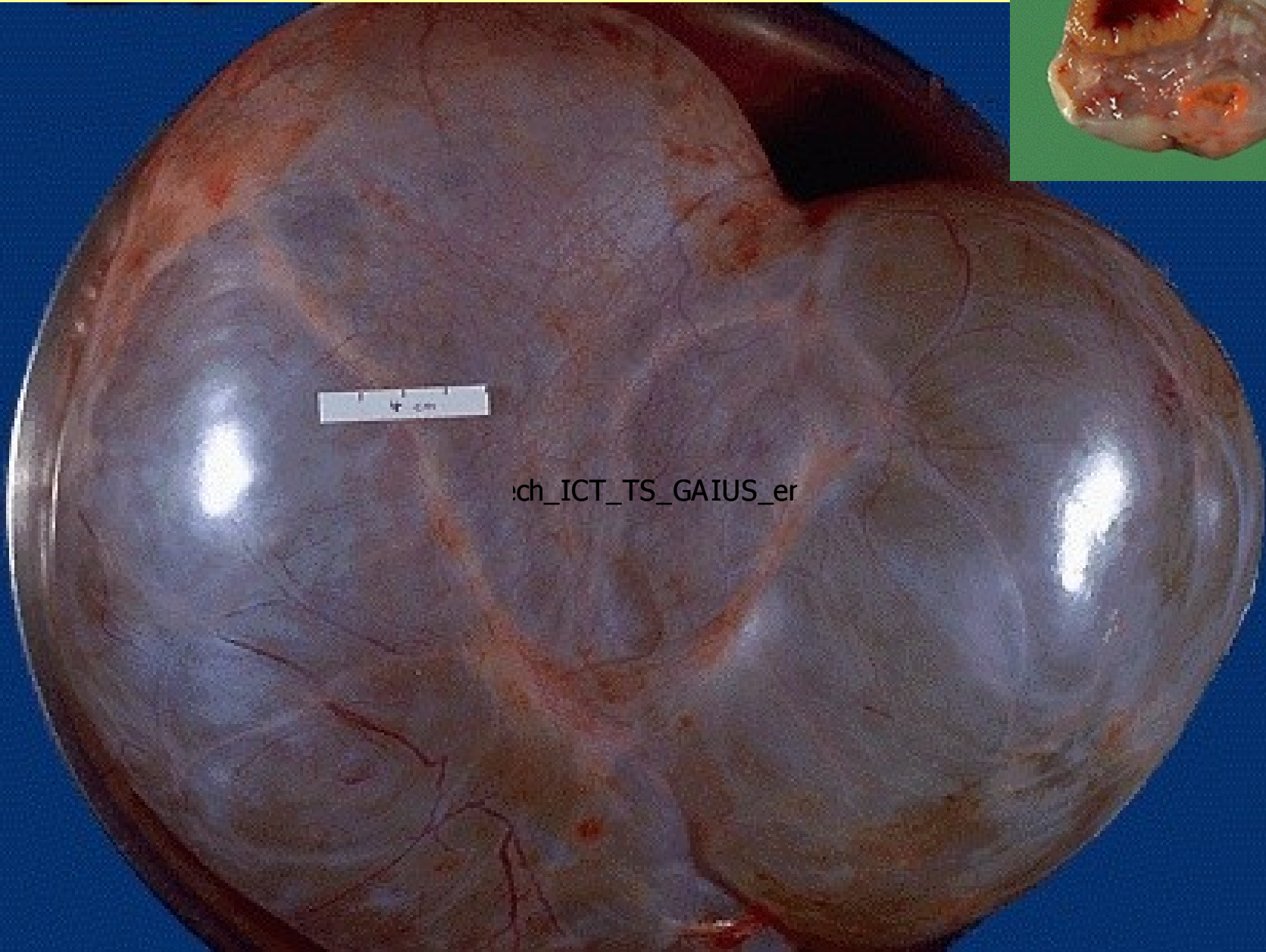
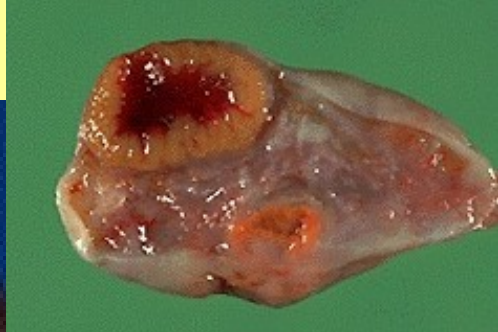

dermoidní cysta

Large dermoid Cyst



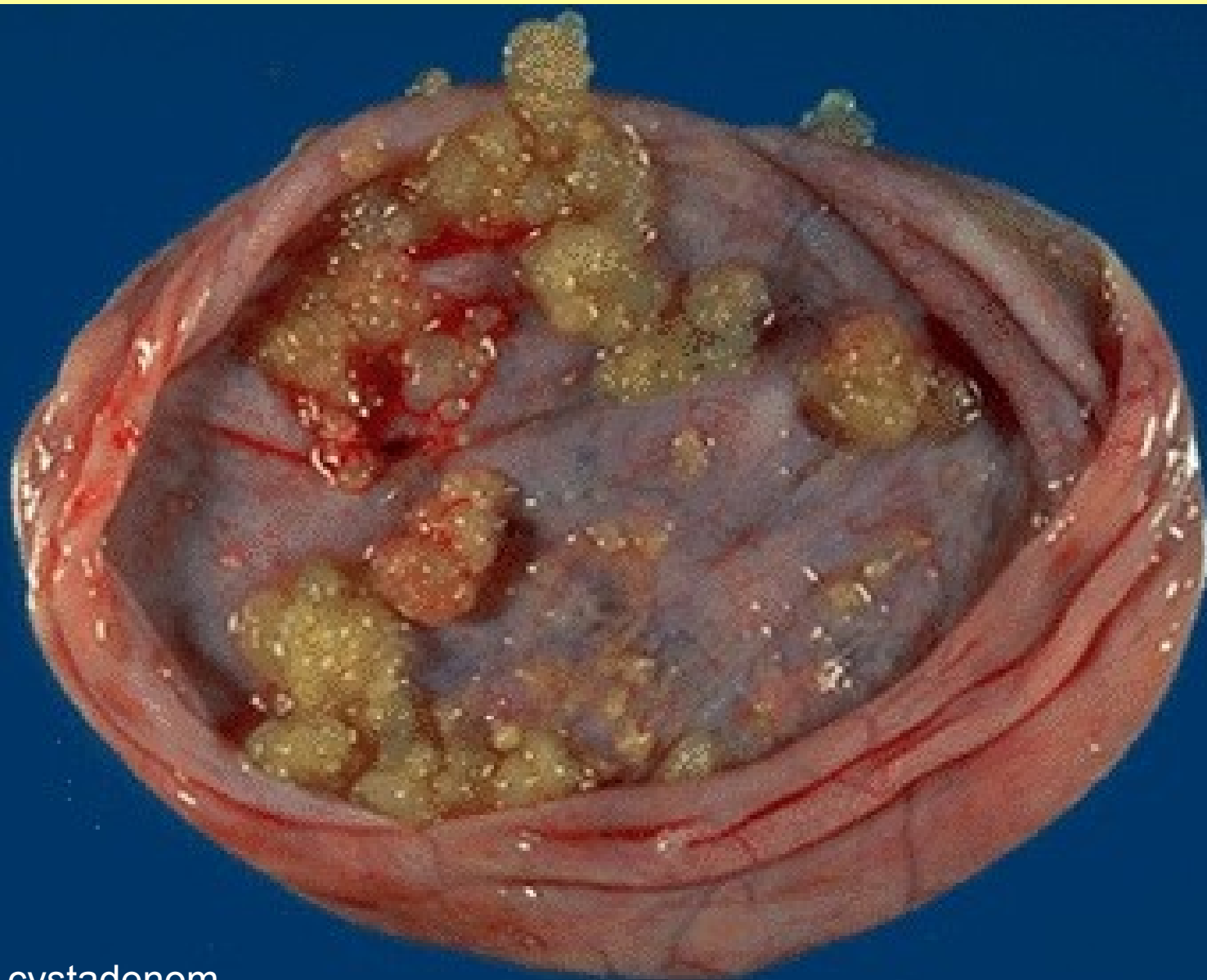
oil, hair incyst



Cystický nádor - CYSTADENOM

Nádory vaječníků

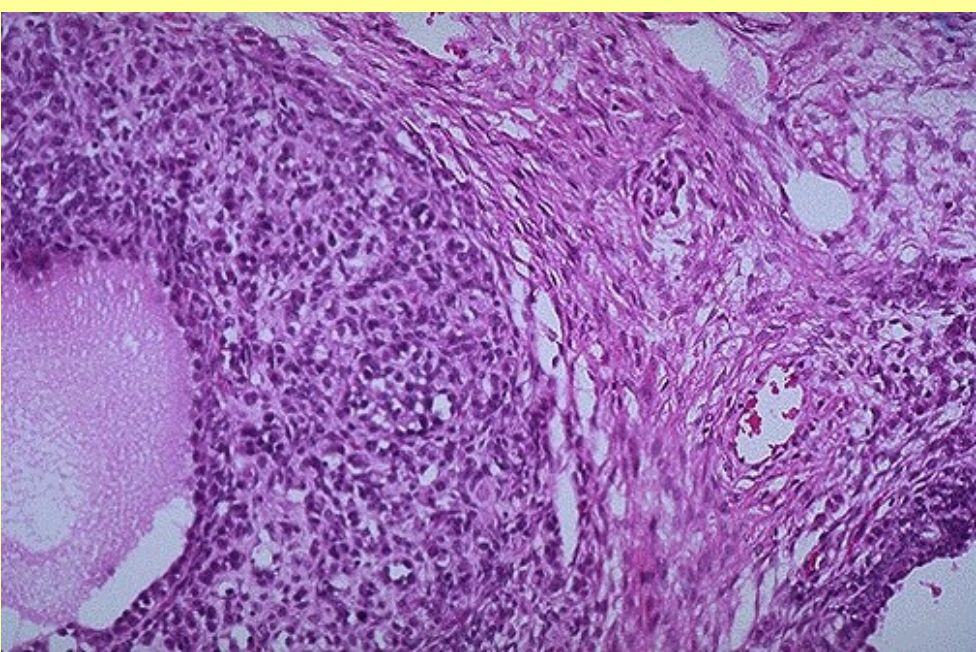
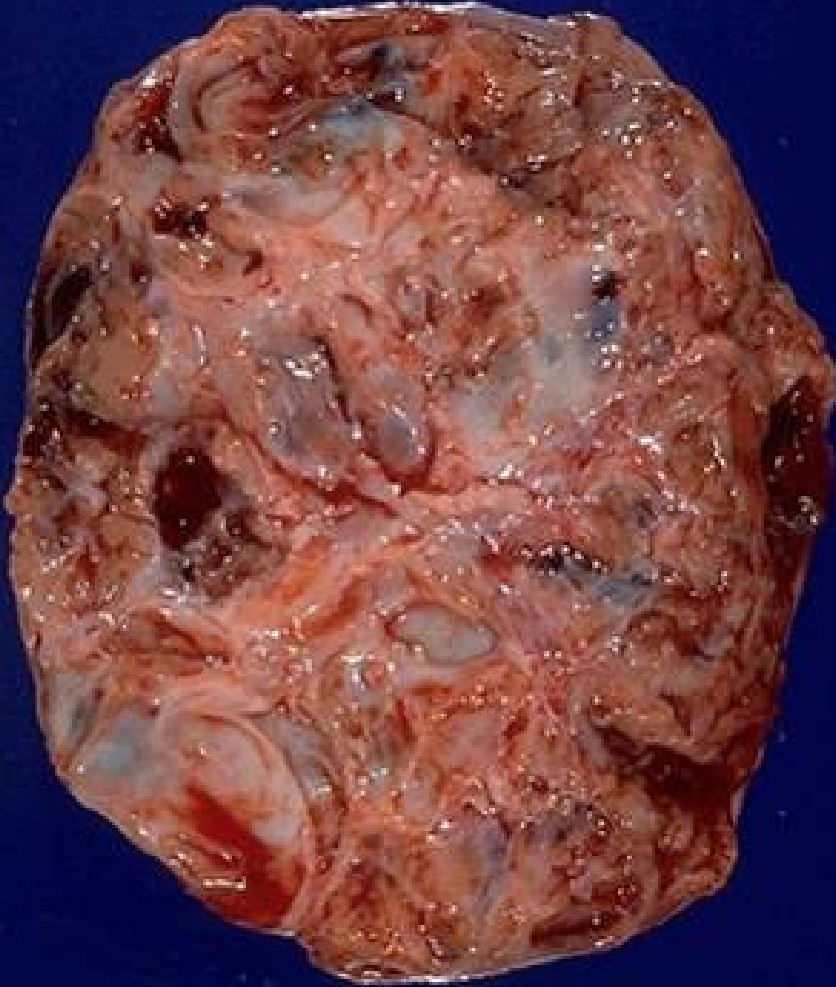- Benigní
- Adenomy-cystadenomy
- Ostatní-teratomy,granulozový nádor...
- Maligní
- Karcinomy-cystadeno carcinomy
- Ostatní
- Metastázy



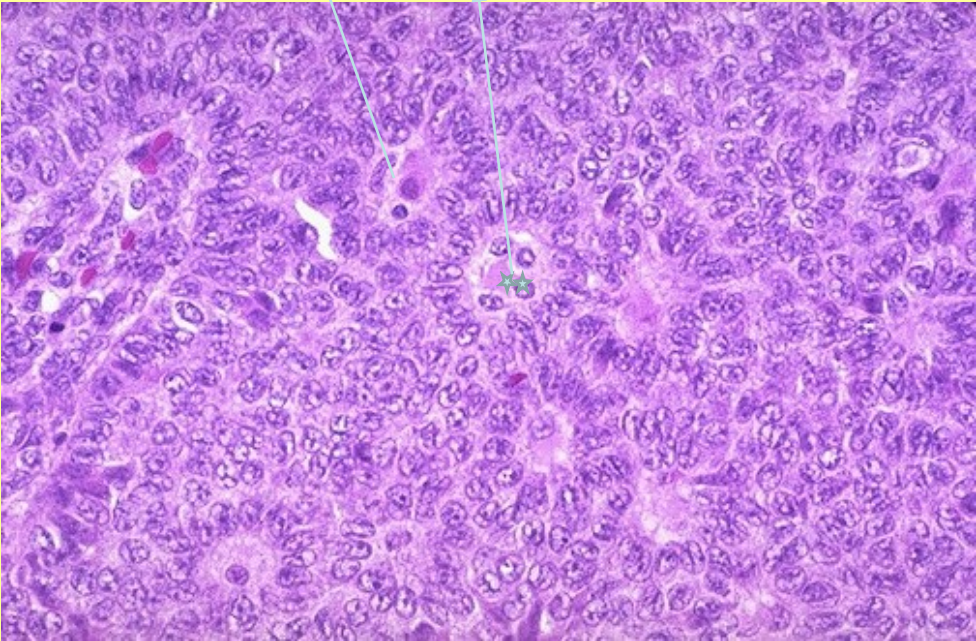
Serózní cystadenom

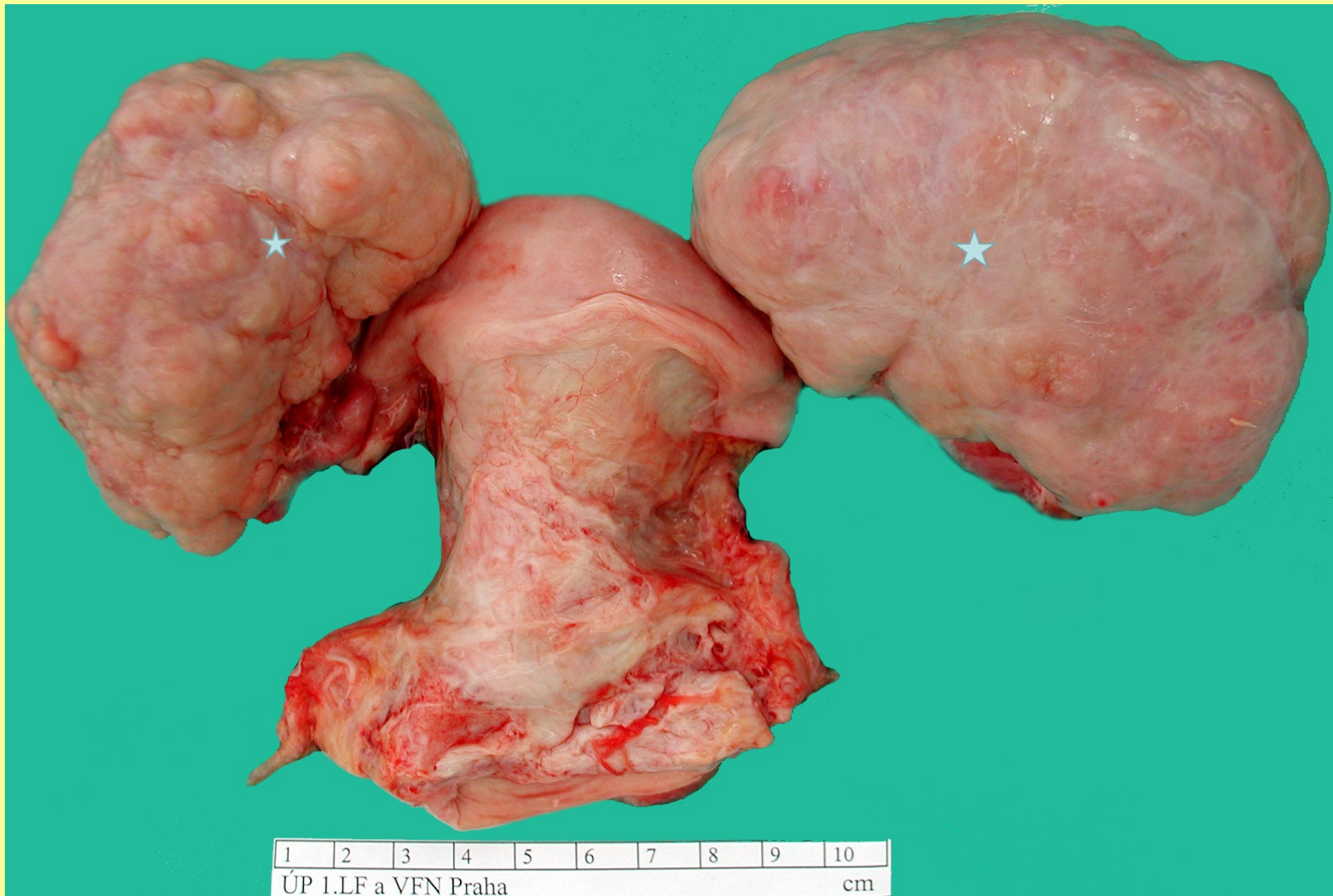

Germinální – granulózový nádor ovaria



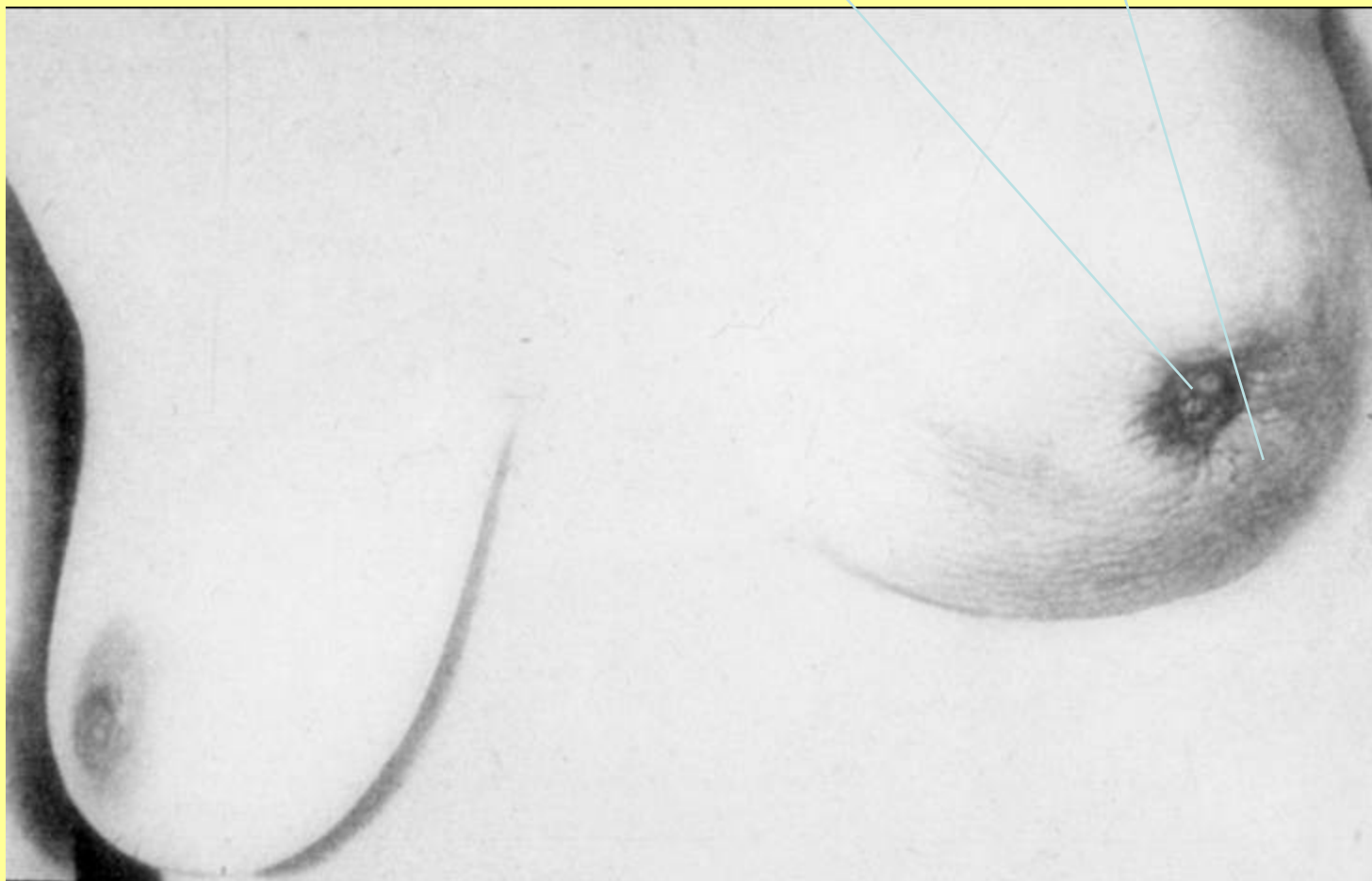Histologicky typické rozetovité struktury



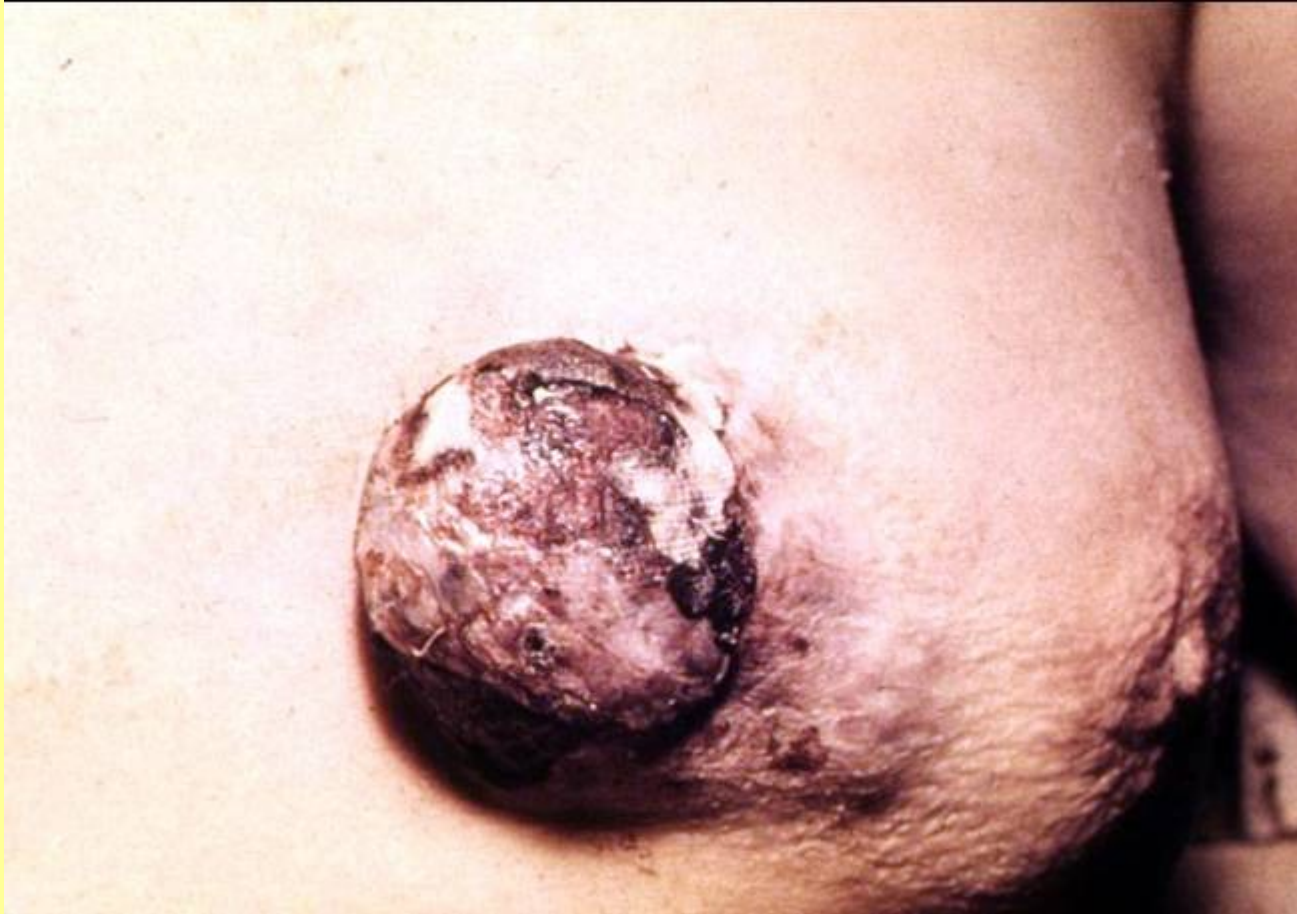

Metastázy karcinomu žaludku do ovarií- **Krukenbergův nádor**

Karcinom levého prsu – vtažená bradavka , pomerančová kůže



Prorůstající pokročilý karcinom prsu(infiltrace – pomerančová kůže)



Pagetův carcinom prsu

