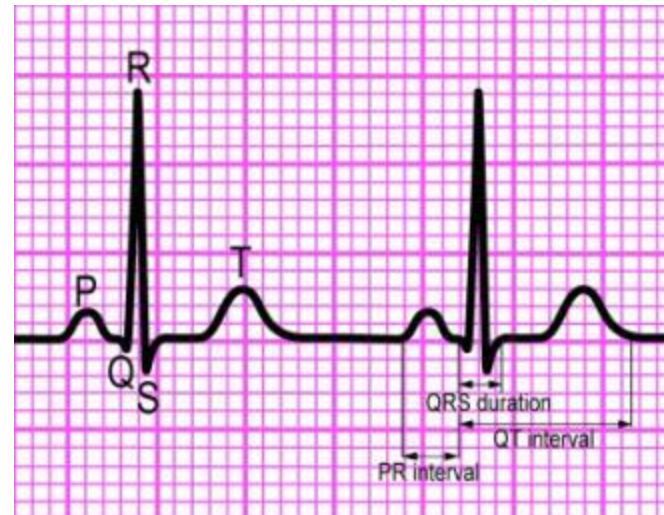
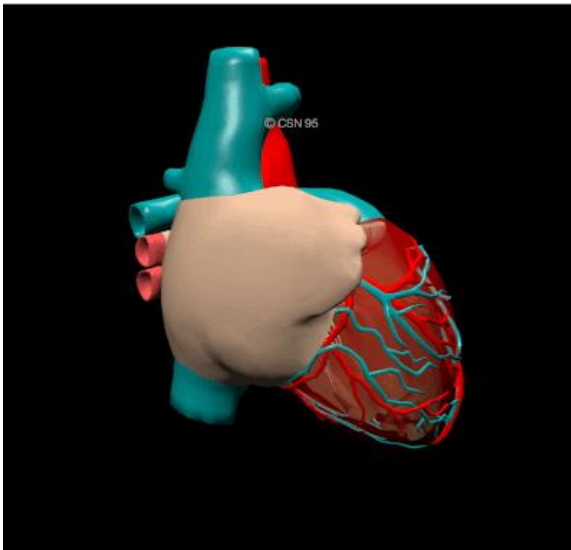


ARYTMIE V PŘEDNEMOCNIČNÍ PÉČI



MUDr. Jana Šeblová, Ph.D.

ELEKTROKARDIOGRAFICKÝ ZÁZNAM STAHU

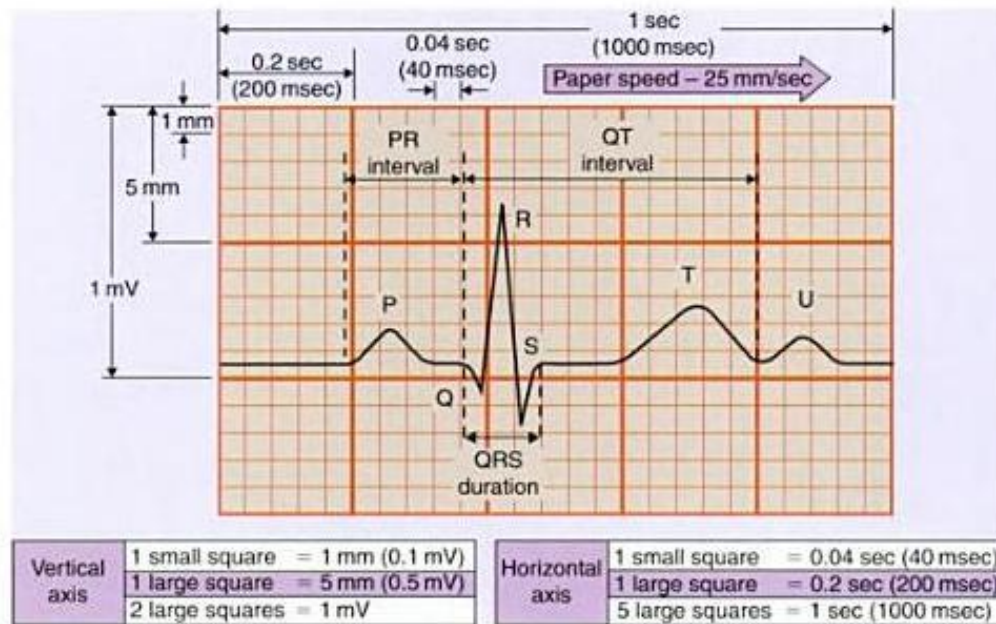
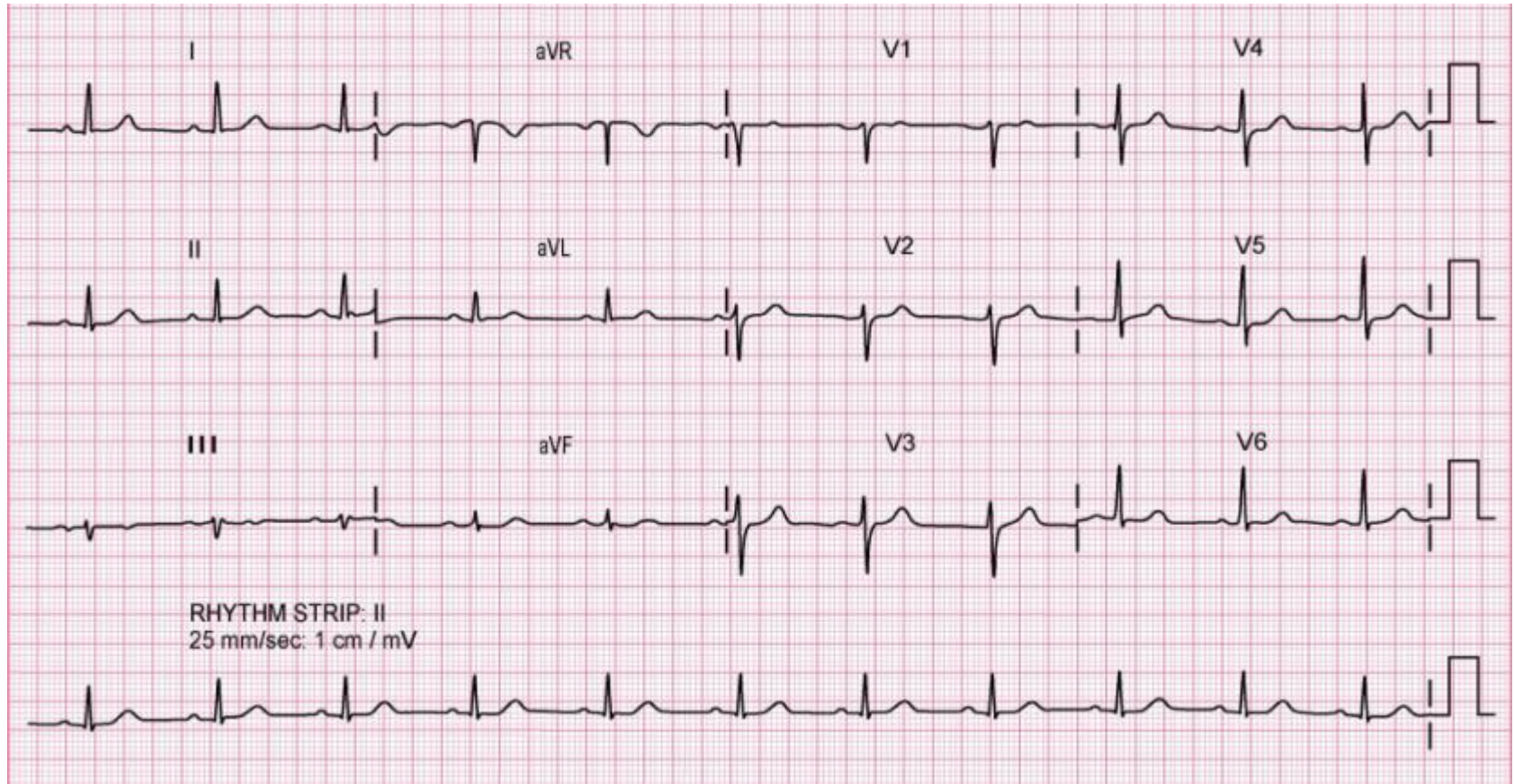


Figure 4.2
Components of the electrocardiogram. Copyright © 2000, General Electric.

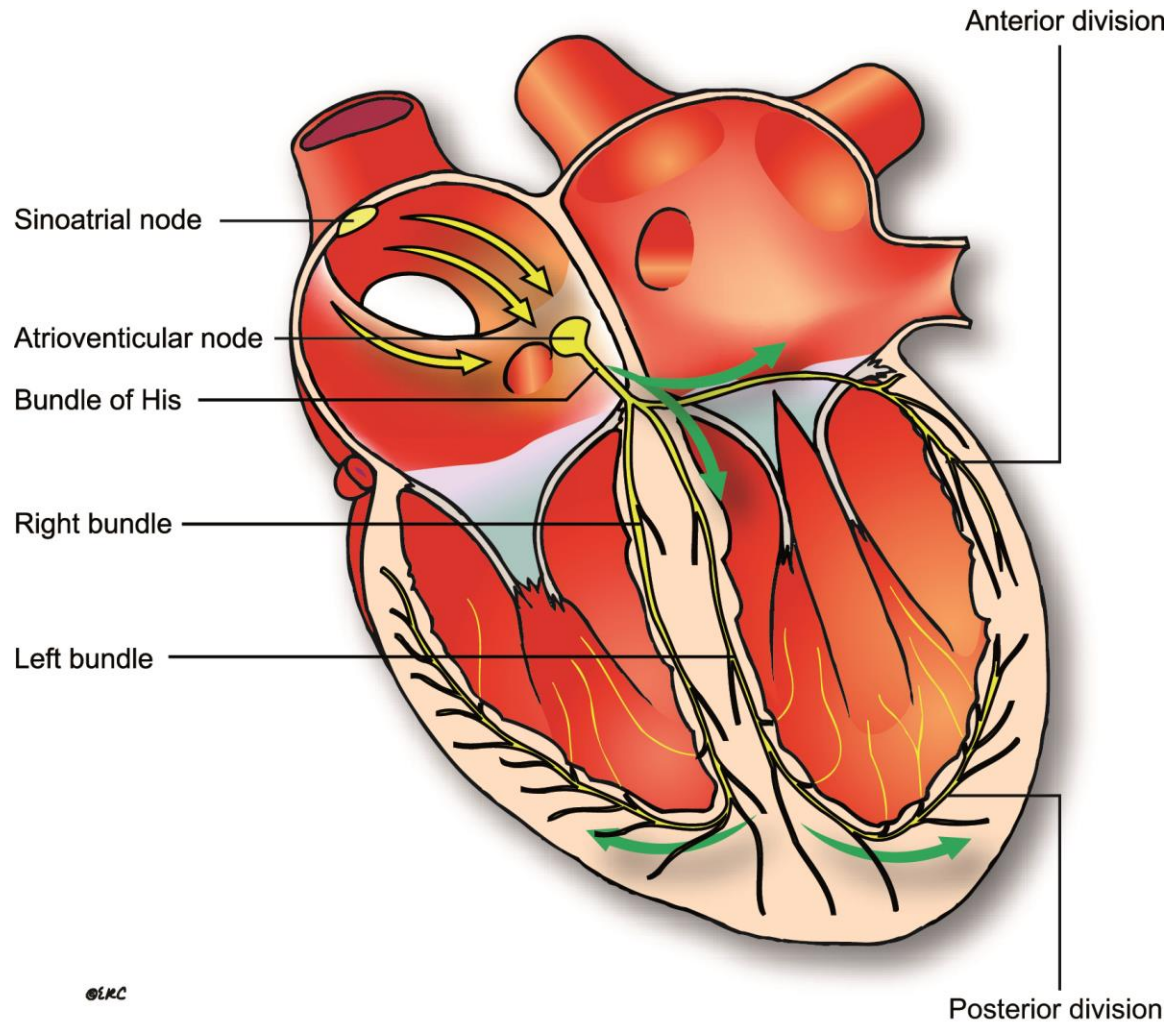
HODNOCENÍ EKG KŘIVKY

- **Frekvence**
- **Jaký je tvar komplexu QRS?**
 - Úzký = normální x široký
- **Je rytmus pravidelný nebo nepravidelný?**
 - Podle komplexů QRS
- **Jsou přítomné vlny P (=je aktivita síní?)**
 - Před každým komplexem = sinusový rytmus
- **Jak jsou vlny P vázané ke komplexům QRS?**

SINUSOVÝ RYTMUS



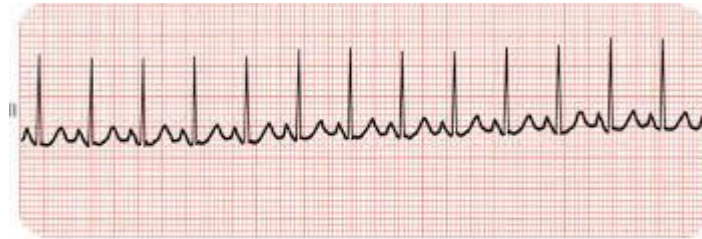
PŘEVODNÍ SYSTÉM SRDEČNÍ



DĚLENÍ PORUCH RYTMU PODLE RŮZNÝCH HLEDISEK

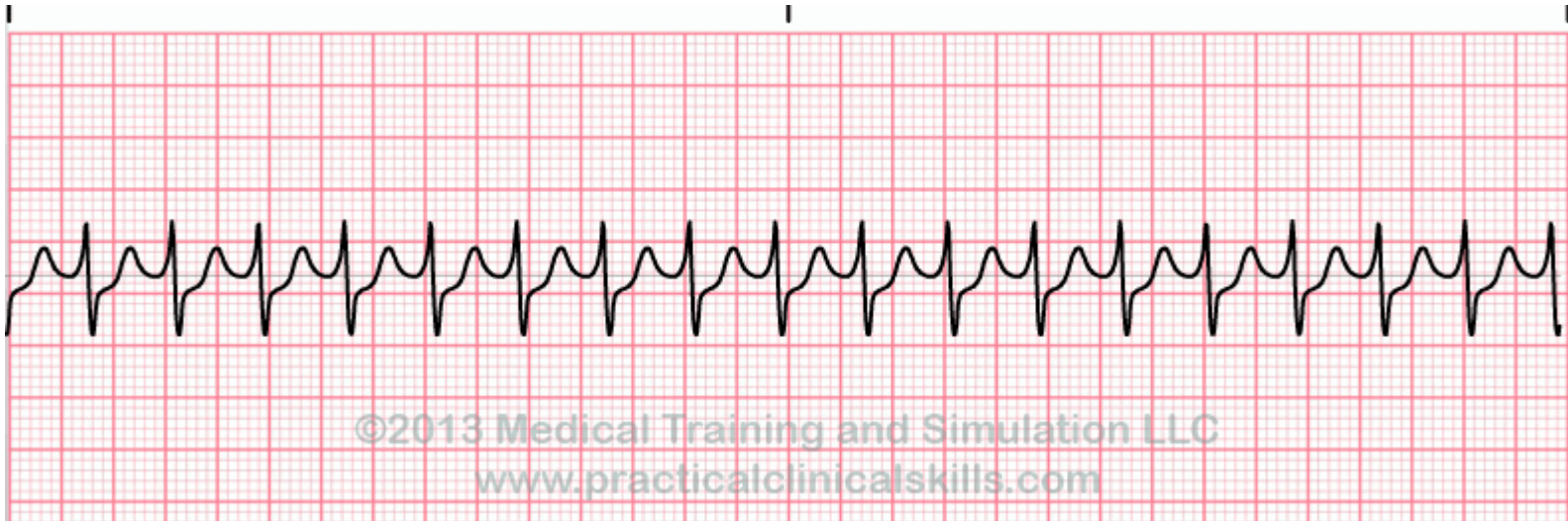
- Podle závažnosti: benigní – **maligní**  **KPR!!!**
- Podle vnímání nemocným: asymptomatické – **symptomatické**
(přeskakování, bušení, palpitace až pocit zastavování, někdy závratě, nevolnost, dušnost, ztráta vědomí – kardiální synkopa...)
- Podle rychlosti: tachyarytmie – bradyarytmie
- Podle hemodynamické odezvy: nevýznamné x **hemodynamicky významné**
 - hypotenze, snížení srdečního výdeje, synkopa, ischemie myokardu

TACHYKARDIE – PRAVIDELNÉ SINUSOVÁ



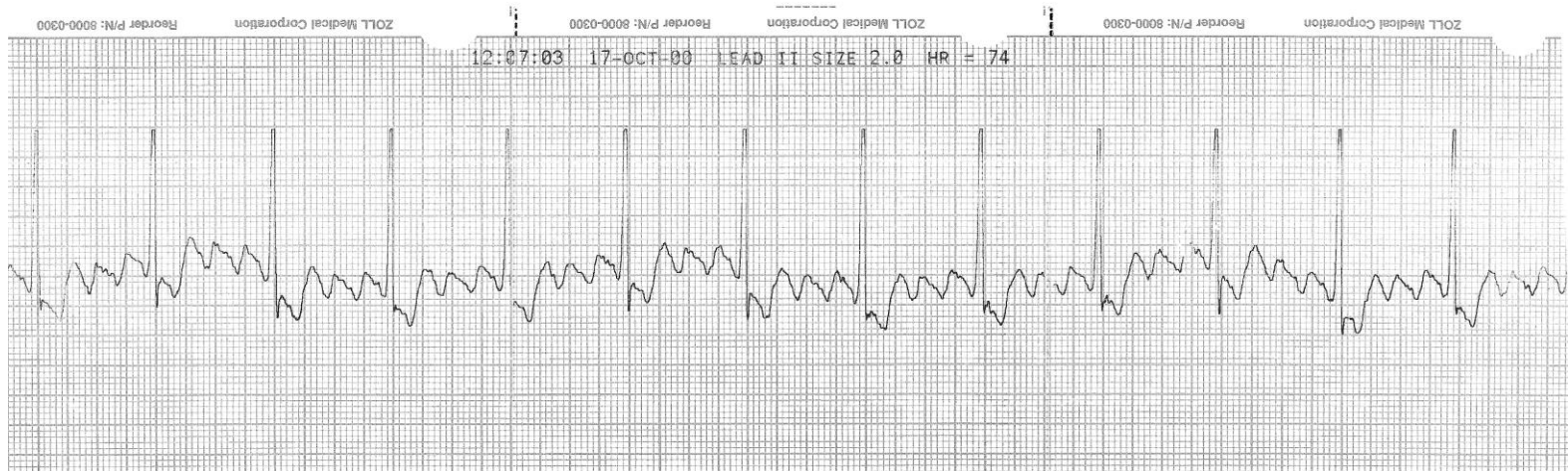
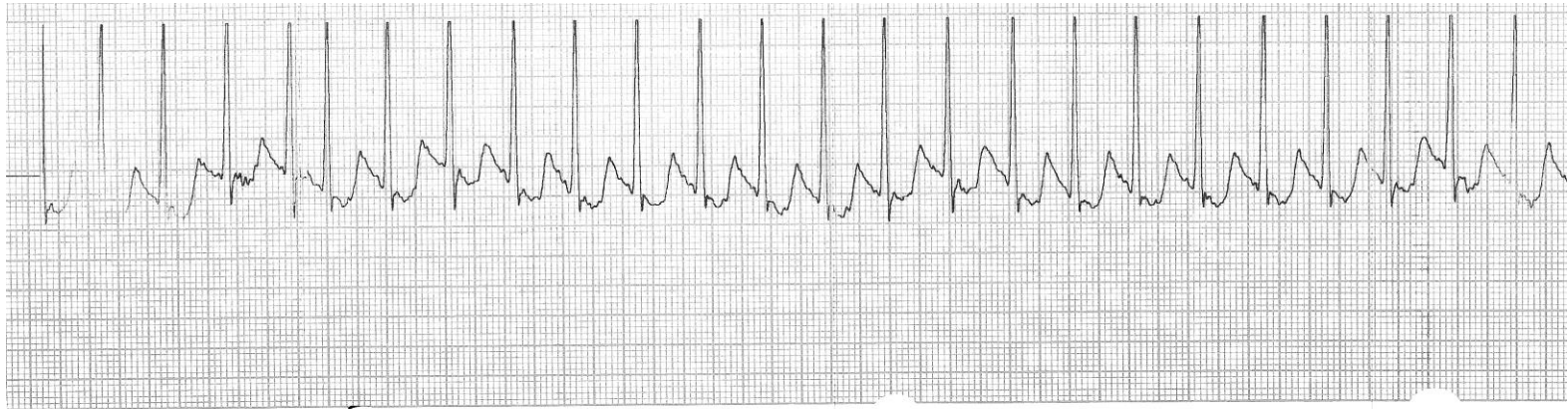
sinus tachycardia

SUPRAVENTRIKULÁRNÍ



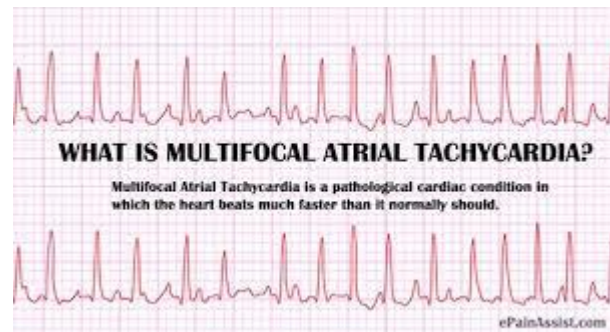
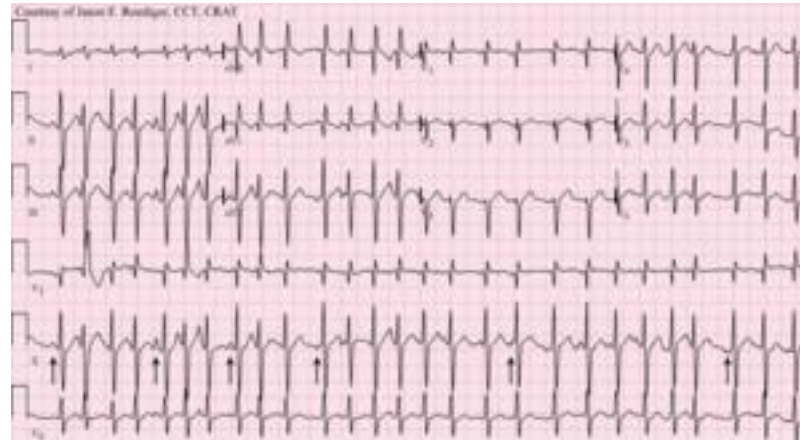TACHYKARDIE S ÚZKÝMI KOMPLEXY

FLUTTER SÍNÍ 3:1



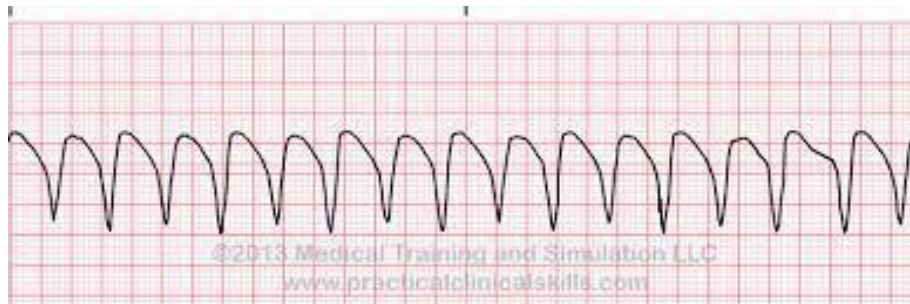
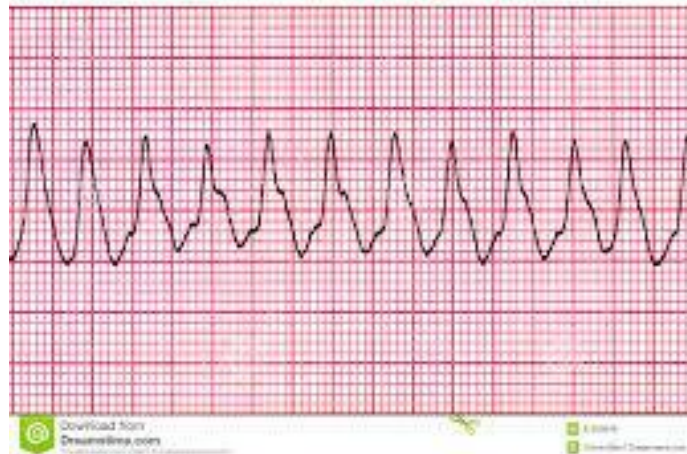
NEPRAVIDELNÁ TACHYKARDIE

TACHYFIBRILACE SÍNÍ



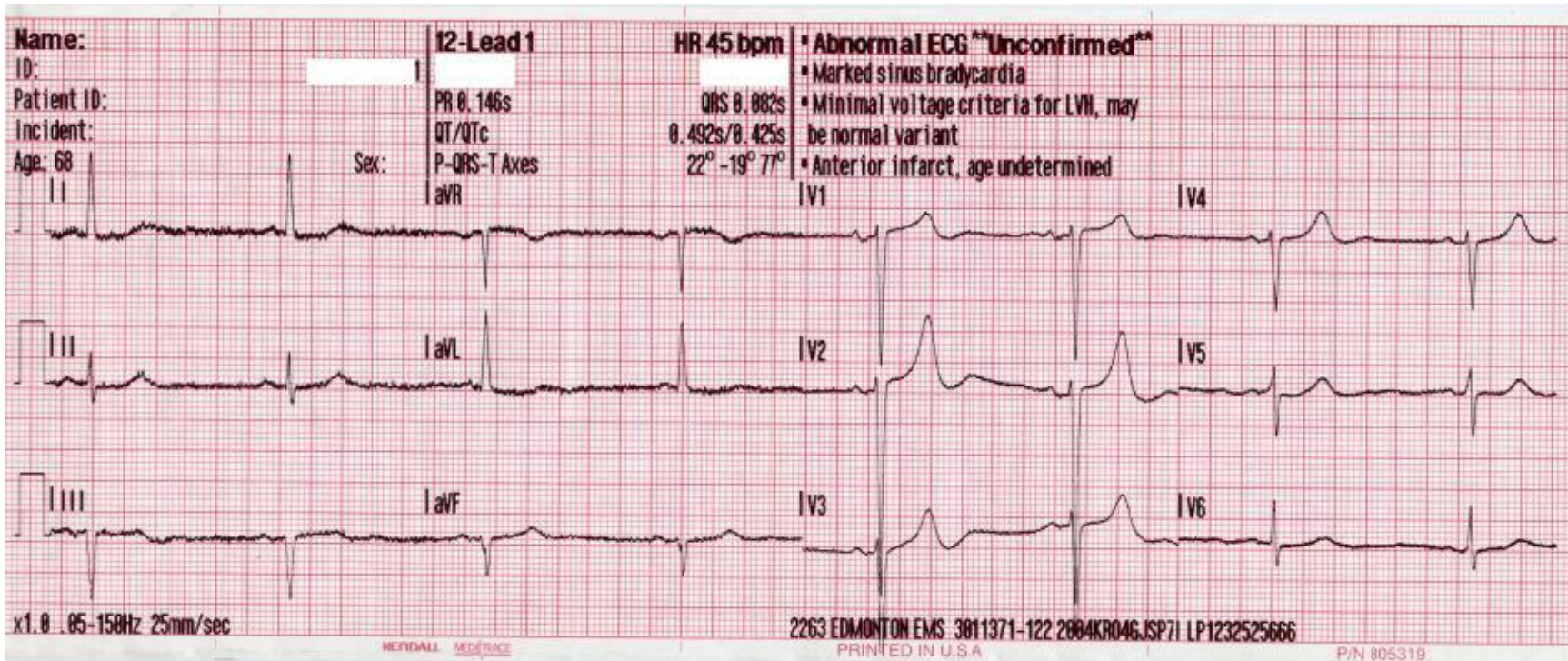
TACHYKARDIE SE ŠIROKÝMI KOMPLEXY QRS

Ventricular Tachycardia



BRADYKARDIE

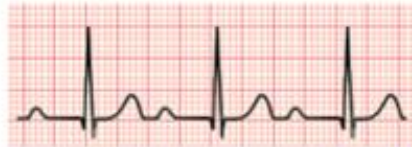SINUSOVÁ BRADYKARDIE



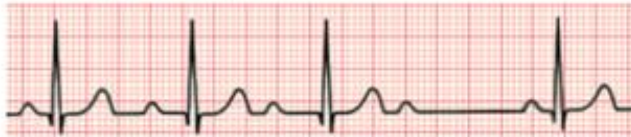BRADYKARDIE

AV BLOK I, II a III stupně

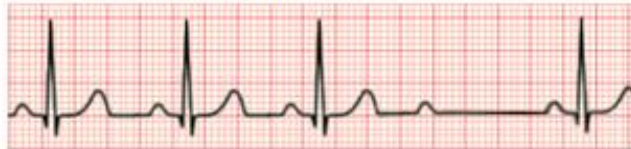First degree AV block



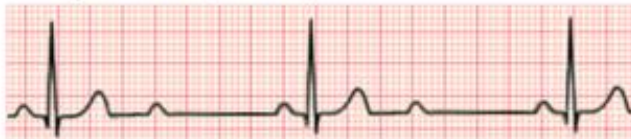Second degree AV block (Mobitz I or Wenckebach)



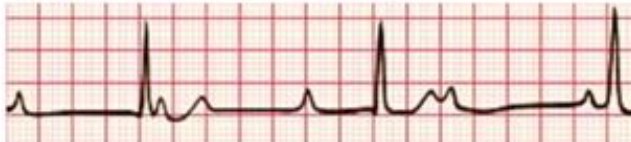Second degree AV block (Mobitz II)



Second degree AV block (2:1 block)



Third degree AV block with junctional escape



TERAPIE TACHYKARDIÍ

pouze nestabilní pacient se závažnými příznaky!
Šok, synkopa, srdeční selhávání, ischemie myokardu

- Úzké komplexy – pravidelné
 - **Vagové manévry – masáž karotického sinu, tlak na oční bulby, Valsalvův manévr**
 - Adenosin 6 mg – 12 mg – 12 mg
- Úzké komplexy – nepravidelné – FiS
 - Betablokátor nebo verapamil
- Široké komplexy:
 - Amiodaron 300 mg /20 – 60 min. a dále 900 mg/24 hodin
- Nestabilní pacient:
 - kardioverze se synchronizovým výbojem až 3 x + Amiodaron 300 mg/10 – 20 min. + dále 900 mg/24 hod.

TERAPIE BRADYKARDIÍ

- **Atropin 0,5 mg i.v. – opakovaně až do dávky 3 mg – pokud bez efektu, pak:**
 - *Isoprenalin 5 mcg/min. – není v ČR registrován*
 - Adrenalin 2-10 mcg/min
 - Zevní kardiostimulace