

AKUTNÍ KORONÁRNÍ SYNDROM

MUDr. Jana Šeblová, Ph.D.



Cíl lekce

- 1. Definice pojmu „akutní koronární syndrom“**
- 2. Diagnostika**
- 3. Co s EKG a jak z něj něco poznat**
- 4. Postup posádky RZP v případě podezření na AKS**
- 5. Komplikace AKS**

Akutní koronární syndromy

Definice: akutní ischemie = srdečního svalu = stavy spojené s nestabilním aterosklerotickým plátem a na něj nasedající trombózou v koronární tepně

■ Akutní infarkt myokardu s elevacemi ST úseku

- transport přímo do kardiocentra!

■ Akutní koronární syndrom bez elevací ST úseku

- Nestabilní angina pectoris
- Akutní infarkt myokardu bez elevací ST úseku
- Minimální myokardiální léze

Diagnostika

■ **Obtíže pacienta – klinika!**

- Svíravá, pálivá, tlaková, tupá, neurčitá bolest za sternem, ale i do krku, rukou, čelistí, zubů, hlavy.....**CAVE: bolest v epigastriu se zvracením – v dif. dg. Vždy zvážit spodní AIM**
- Pocit dušnosti, vegetativní příznaky, úzkost
- Necharakteristické obtíže u žen, starších pacientů, při DM II typu

■ **EKG nález**

■ **Laboratorní diagnostika – až v nemocnici**

Natočení 12 svodového záznamu

ZNÁT OBRAZ NORMÁLNÍHO EKG! – od toho popsat, co je jinak na konkrétní křivce

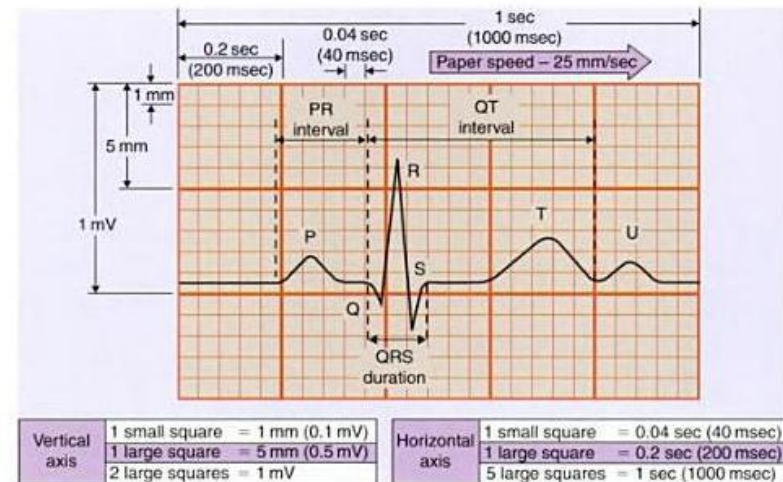
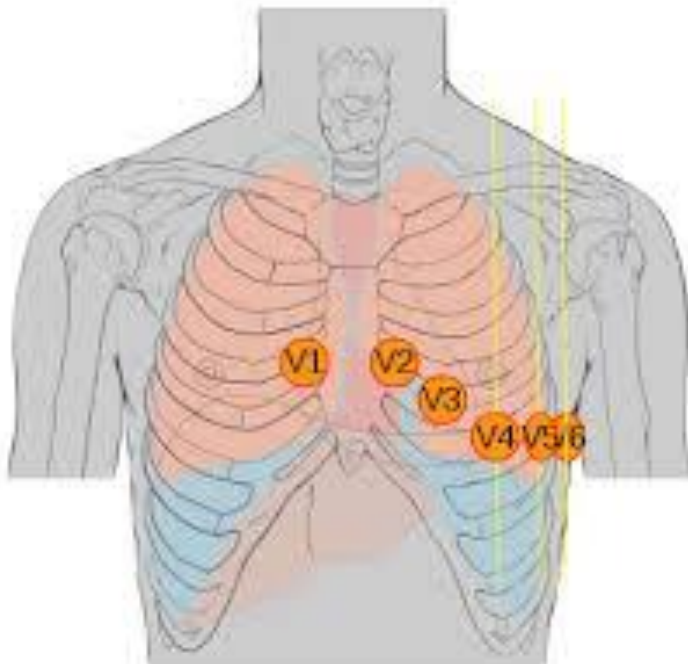
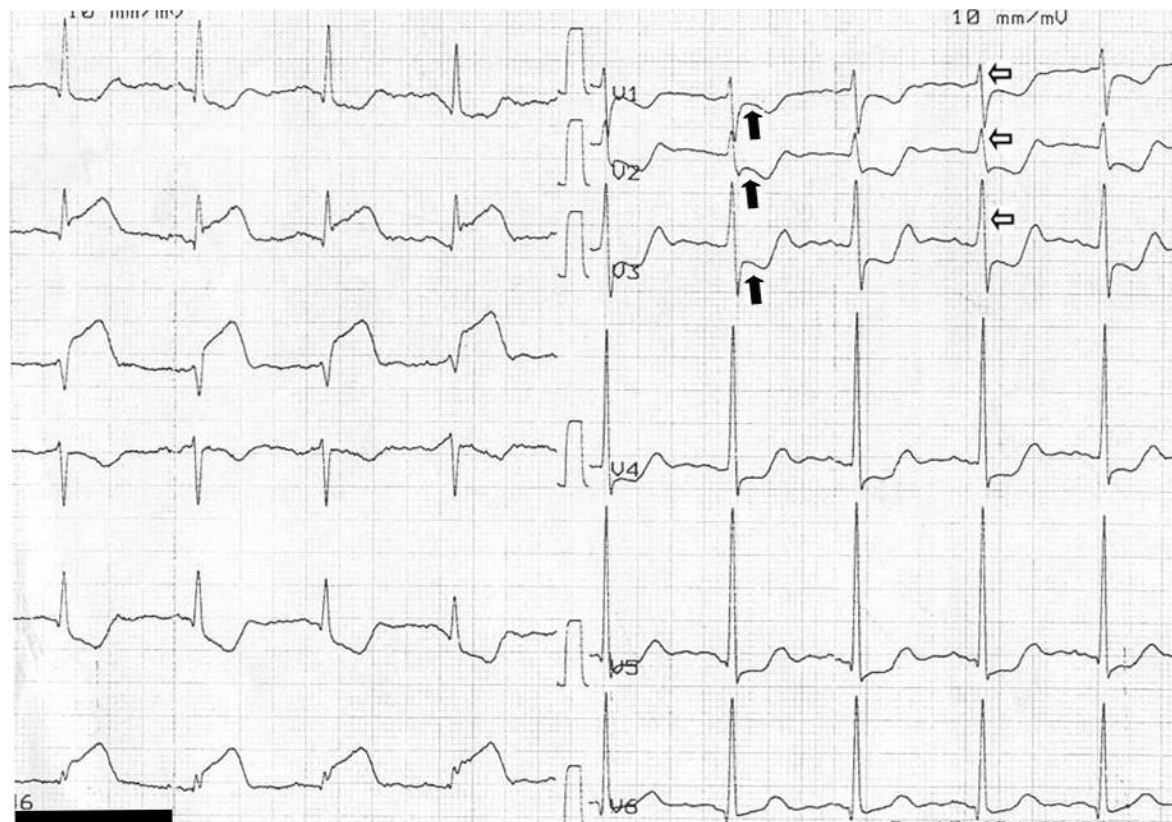


Figure 4.2
Components of the electrocardiogram. Copyright © 2000, General Electric.

Typický nálezn AIM s ST elevacemi



Akutní koronární syndromy

- **včasná diagnostika již v PNP**
 - **12 svodové EKG rutinně při bolestech na hrudi – 2 záznamy: 1 do ZZ, jeden k záznamu o výjezdu**
- **komunikace s cílovým pracovištěm** (konzultace s přijímajícím kardiologem – konferenční hovor, telemetrický přenos křivky)
- **organizace transportu** – volba týmu (RLP/RZP v případě časové prodlevy dojezdu lékaře)
- **Monitorování!** - až do předání na cílové pracoviště
- **Terapie:** poloha v polosedě, bez fyzické námahy, analgesie, vasodilatace, antiagregace, antikoagulace, O₂ nikoliv rutinně!

Komplikace AKS

- Vznik dysrytmií – monitorovat, léčit maligní – **ZAHÁJENÍ KPR, DEFIBRILACE**
- Levostranné srdeční selhání – plicní edém
 - Dušnost, ortopnoe, vlhké chropy – až distanční
- Kardiogenní šok
 - Hypotenze, mramoráž, opocení, může být i kvantitativní porucha vědomí různého stupně