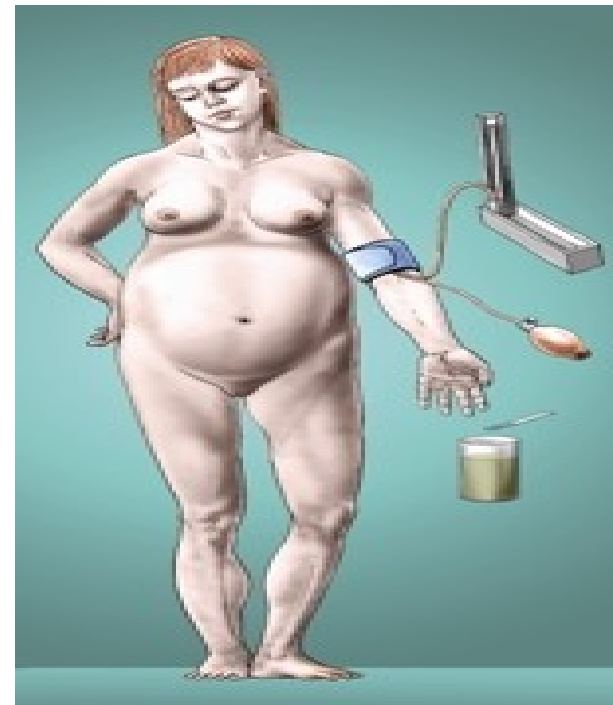


PREEKLAMPSIE

- **Preeklampsie** neboli pozdní gestóza je porucha ve III. trimestru těhotenství (po 20t.t.).
- Postihuje více orgánů - ledviny, játra, mozek, kardiovaskulární systém.
- Etiologie neznámá
- Teoreticky: porucha invaze trofoblastu do arterií (připomíná aterosklerózu)
- R.F.: primární hypertenze, prvoroďičky pod 18l, nad 35 let, obezita, vícečetné těhotenství, polyhydramnion, VVV plodu



PREEKLAMPSIE PŘÍZNAKY

- **Klinický obraz:**
 - E - edémy
 - P - proteinurie(>300 mg/24 hod., > 5 g/24hod)
 - H - hypertenzi ($\geq 140/90$, $\geq 160/110$)
- Bolesti hlavy (cefalea)
- Nevolnost, nucení na zvracení, zvracení (nauzea)
- Bolesti v epigastriu i pravé mezižebří
- Poruchy vidění (nejasné vidění, zúžení zorného pole a tmavé skvrny v zorném poli, fotofobie)
- Oligurie
- Edém plic
- Cyanóza

TERAPIE PREEKLAMPSIE

- **Snížení krevního tlaku (zajištění placentární perfuze, prevence nitrolebního krvácení a abrupce placenty)**
- Lehká forma preeklampsie
- - ACE inhibitory jsou KI! (Prestarium, Tritace, Ramipril, tensiomin, Prenesa)
- - betablokátory (Betoloc 5mg i.v., Vasocardin 50mg tbl, Dopegyt 250mg tbl)
- - antagonisté Ca nifedipinového typu (Cordipin 10mg tbl. akútně sníží TK)
- Těžká forma preeklampsie
- - Dihydralazin, přímá vazodilatace (Nepresol 1 amp. má 25mg, 25-50 mg infuze)
- - Blokátory alfa a beta adrenergických receptorů (Trandate 20ml/100mg /0,5 -2 mg /min)

- **Prevence křečí (snížení mozkových i systémových vazospazmu, zvýší se průtok ledvinami a dělohou)**
- - Magnesium sulphuricum (MgSO₄ 20 % 2-3 amp. i.v pomalu or v 100mlFR/hod). Pozor na předávkování - deprese D, oligurie = antidotum calcium glukonicum 960mg or calcium chloratum 1g
- -Benzodiazepíny (Diazepam, Apaurin 10mg - 20mg im./iv.)
- -Diuretika (FSM 20-40mg při edému plic a Manitol 10% 250ml)

KOMPLIKACE PREEKLAMPSIE

- ⊙ Eklampsie (nejzávažnější komplikace)
- ⊙ Abrupce placenty !!!
- ⊙ Poruchy hemostázy (DIC, tromboembolická nemoc)
- ⊙ Encefalopatie
- ⊙ Nefropatie
- ⊙ Hepatopatie
- ⊙ Kardiomyopatie

EKLAMPSIE

- Záchvat tonicko-klonických křečí navazujících na těžkou nebo superponovanou preeklampsii (nemajících příčinu v jiné mozkové patologii)
- Etiologie eklampsie je neadekvátně léčená či neléčená preeklampsie

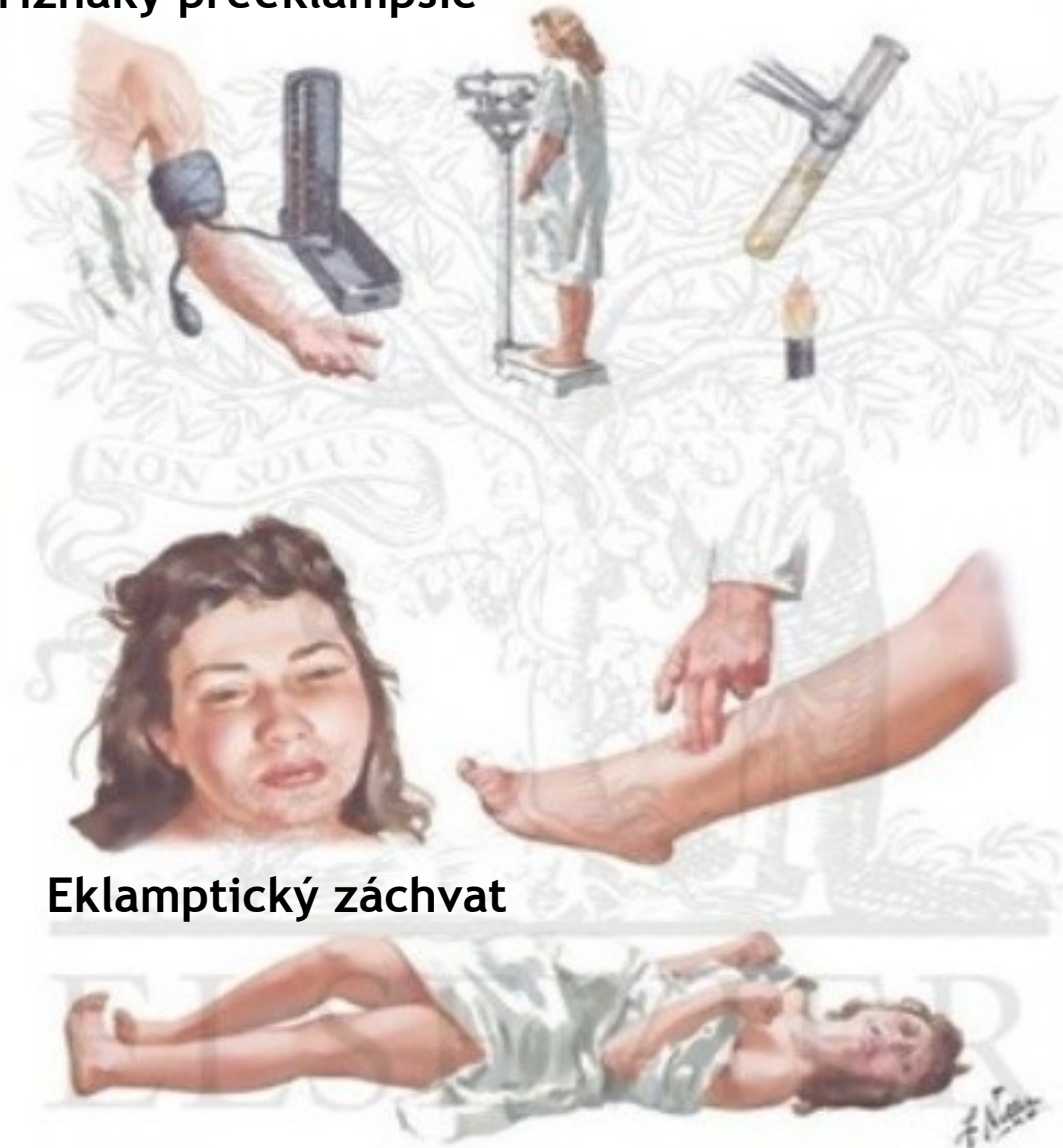PATOGENEZE EKLAMPSIE

- Vzniká generalizovaný vazospasmus a následně hypoxie, edém mozku, nitrolební krvácení

FÁZE EKLAMPSIE

- ◉ **Fáze prodromální** (neklid, záškuby faciálních svalů, stáčení bulbů a hlavy laterálně, cefalea, bolest v epigastriu, poruchy visu, nauzea, zvracení)
- ◉ **Fáze tonických křečí** (svaly žvýkací, hrudníku a bránice (apnoe), šíjové, zádové, horních končetin (opistotonus), boxerské postavení horních končetin, zaťaté pěsti)- vteřiny
- ◉ **Fáze klonických křečí** (nekoordinované pohyby těla, ruce připomínají hru na chrčivé dýchání, cyanóza) - minuty
- ◉ **Kóma** (hyporeflexie, hluboké dýchání, mydriáza zornic, amnézie)- hodiny

Příznaky preeklampsie



Eklamptický záchvat

SYNDROM STATUS ECLAMPTICUS

- ⊙ Status eclampticus (záchvaty se opakují nebo neustupují)
- ⊙ Th: (stejně jako u eklampsie)
- ⊙ Ebrantil (Nepresol) 25 -50mg
- ⊙ Apaurin 10-20mg i.v.
- ⊙ Mgso4 20% 2-3 amp i.v (30ml)
- ⊙ Thiopental (5mg/kg) zajištění dýchacích cest(relaxace)
- ⊙ Řízená ventilace
- ⊙ Transport rodičky přímo na operační sál/UP

SYNDROM STATUS ECLAMPTICUS

- ⊙ Status eclampticus (záchvaty se opakují nebo neustupují)
- ⊙ Th: (stejně jako u eklampsie)
- ⊙ Ebrantil (Nepresol) 25 -50mg
- ⊙ Apaurin 10-20mg i.v.
- ⊙ Mgso4 20% 2-3 amp i.v (30ml)
- ⊙ Thiopental (5mg/kg) zajištění dýchacích cest(relaxace)
- ⊙ Řízená ventilace
- ⊙ Transport rodičky přímo na operační sál/UP

EMBOLIE PLODOVOU VODOU

- ⊙ Vzniká přechodem plodové vody do mateřského oběhu a následně do plicního řečiště
- ⊙ Vzácná ale katastrofická příhoda
- ⊙ 60-80% mateřská mortalita
- ⊙ 50% plodu umírá
- ⊙ Pokud matka a dítě přežijí , mají neuropsychické potíže

ETIOLOGIE EMBOLIE PV

- Abrupce placenty
- Placenta accreta
- Operace ve III.d.p. (manuální lýza placenty)
- Intrauterinní operace (UPT, amniocenteza)
- Indukce porodu bez dirupce vaku blan
- Preeklampsie
- Ruptura děložního hrdla, ruptura dělohy
- Operační porod - S.C, vakuumextrakce, forceps
- Trauma břicha
- Makrosomie plodu, mrtvý plod, plod mužského pohlaví
- Starší rodičky, multipara
- Hyperaktivita děložní s následným prasknutím obalů ve vyšších partiích

PATOFYZIOLOGIE EPV

⊙ 1. fáze

- ⊙ spasmus plicních cév a hypoxie matky
- ⊙ porucha plicní ventilace/perfúze
- ⊙ hypotenze
- ⊙ po cca 30 min.

⊙ 2. fáze

- ⊙ selhávání levého srdce
- ⊙ plicní edém

KLINICKÉ PROJEVY

- ⊙ Náhlá hypotenze/srdeční selhání (tachykardie, arytmie)
- ⊙ Akutní hypoxie (dechová tíseň, desaturace)
- ⊙ Nevysvětlitelná koagulopatie DIC/závažné peripartální krvácení
- ⊙ Alterace vědomí
- ⊙ Jinak nevysvětlitelná tíseň plodu

EPV KLINICKÉ PROJEVY

- ⊙ Anafylaktický šok (bez TT)
- ⊙ Septický šok (bez vyrážky)

DIAGNOSTIKA UŽ JENOM DLE KLINIKY

- ⊙ **EKG**
- ⊙ tachykardie
- ⊙ pravostranné selhávání
- ⊙ ST-T změny
- ⊙ **Pulzní oxymetr**
- ⊙ náhlý pokles saturace
- ⊙ □ hypotenze □ kardiovaskulární kolaps +
respirační distres a/nebo DIC

TERAPIE - INTERVENCE

- Předpokládej možnost srdeční zástavy (KPR) a ukonči těhotenství provedením emergentní SC
- 2. Poloha pacientky na levém boku
- 3. Podej 100% O₂ o vysokém průtoku
- 4. Zaveď vysokoobjemový žilní vstup (lépe v horní části těla)
- 5. Podpora oběhu tekutinami i.v. (objemová resuscitace), vazopresory (Dopamin, Noradrenalin, Adrenalin), inotropiky (Simdax)
- 6. Připrav se na emergentní intubaci
- 7. Pokud je to možné zaveď arteriální vstup, kanyluj CŽK (CVP) případně zaveďte i.o. vstup do humeru
- 8. Očekávej masivní krevní ztráty a rozvoj DIC (uterotonika, plazma)
- 9. Zvaž oběhovou (orgánovou) podporu - konzultuj kardiologa