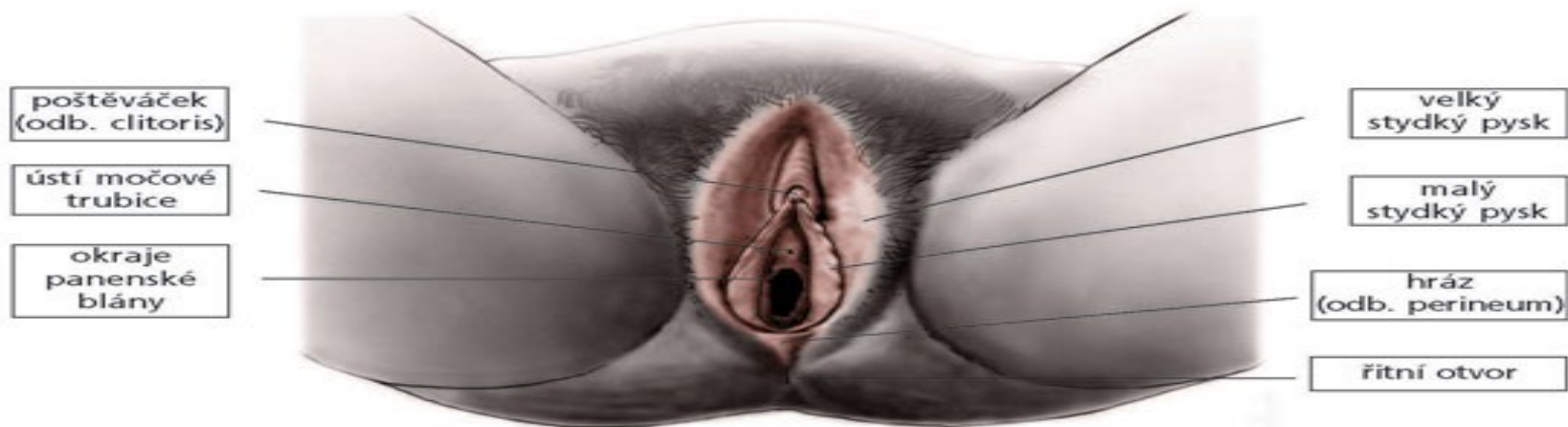


Anatomie ženských pohlavních orgánů

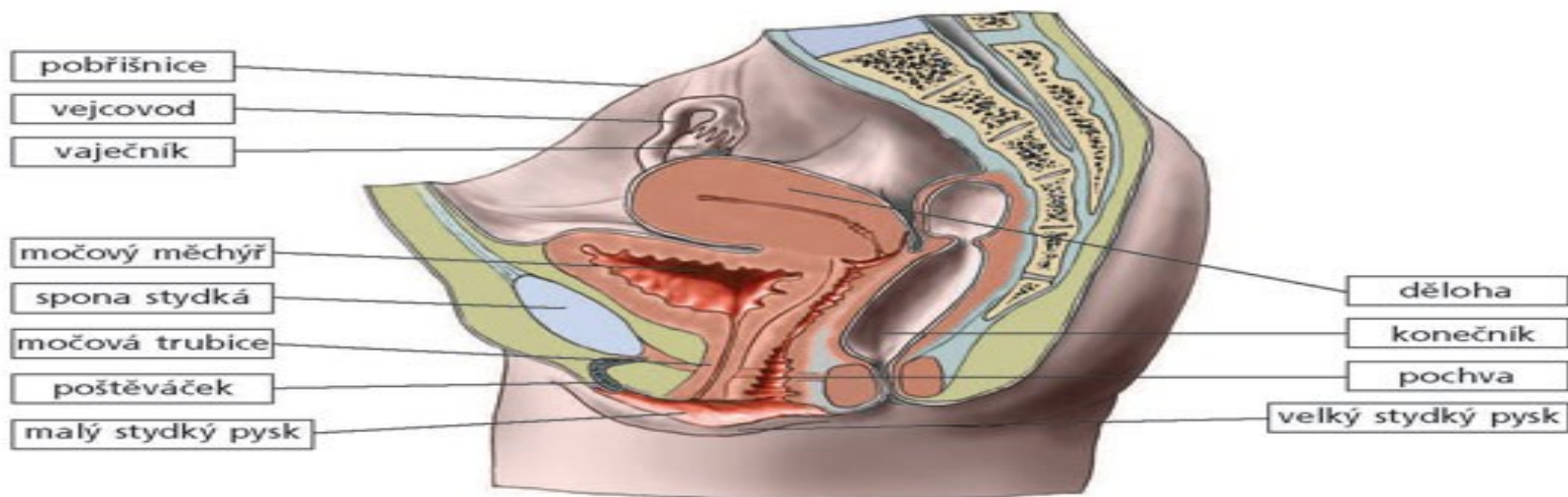
Anatomie vnitřních ženských pohlavních orgánů

- Ovaria
- Tubae uterinae
- Uterus
- Vagina

ANATOMIE POHLAVNÍCH ORGÁNŮ ŽENY A MUŽE



Zevní pohlavní orgány ženy



Vnitřní pohlavní orgány ženy z boku

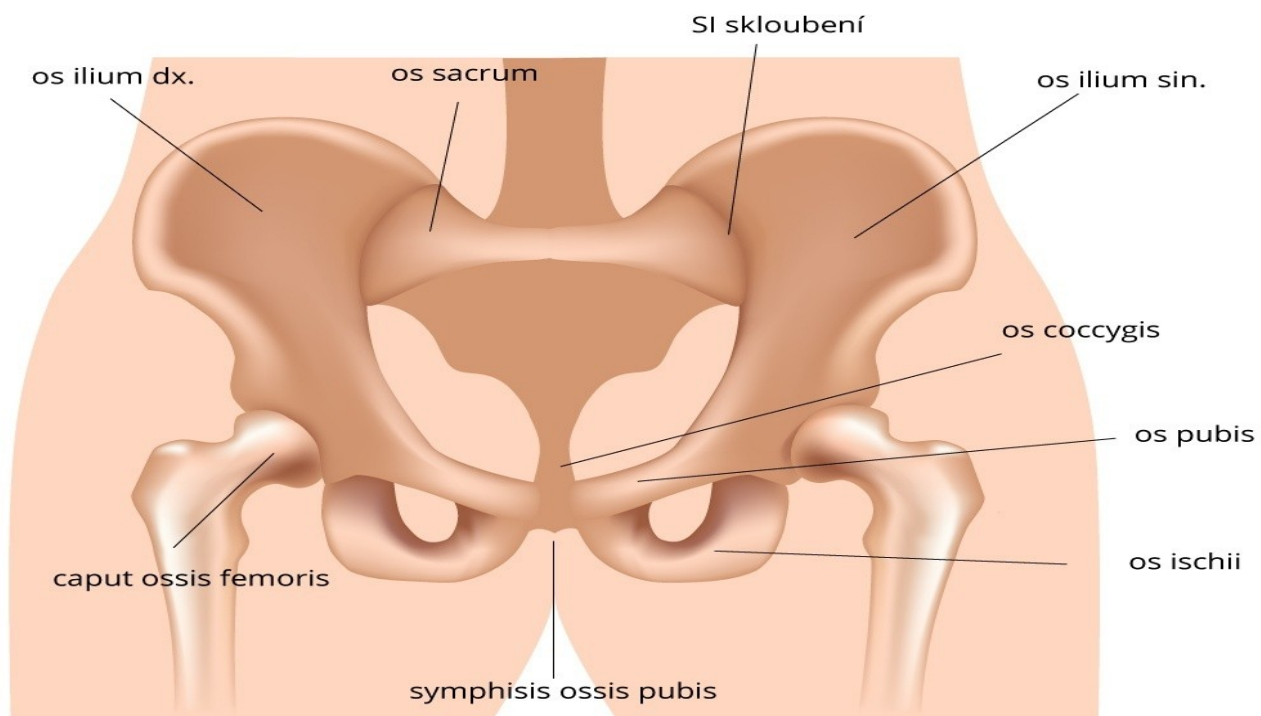
Anatomie vnějších pohlavních orgánů ženy

- Předsíň a štěrbina poševní (*vestibulum et ostium vaginae*)
- Močové trubice (*ostium urethrae externum*)
- Velké stydké pysky (*labia majora pudendi*)
- Malé stydké pysky (*labia minora pudendi*)
- Velké a malé vestibulární žlázy (*glandulae vestibulares majores et minores*)
- Předsíňová topořivá tělesa (*bulbi vestibuli*)
- Poštěváček (*clitoris*)
- Perineum
- Hymen

Anatomie pánve

Kyčel

Kosti pánve



Anatomie pánve

- Pánevní kosti a svaly tvoří kruh (pletenec)
- Pánevní pletenec je složen ze dvou pánevních kostí a z křížové kosti
- Kruh pánevních kostí je spojen tuhým křížokyčelním kloubem a chrupavčitou sponou (symfysou)
- Kostěný prstenec vytváří pánev (pelvis), ohraničující pánevní prostor (má tvar přesýpacích hodin)

Pánevní kost

- Pánevní kost (os coxae) je u dospělého člověka jednotná. Vzniká spojením tří, původně samostatných kostí: kyčelní kosti, stydké kosti a sedací kosti.
- Kyčelní kost (os ilium) tvoří horní část pánevní kosti. Je to plochá lopatovitá kost s ostrým horním okrajem (hřebenem), který dopředu vybíhá v hmatný horní přední trn kyčelní kosti (spina). Na zevní ploše lopaty je hluboká jamka kyčelního kloubu (acetabulum), jejíž dno vzniká spojením a osifikací všech tří pánevních kostí.
- Stydká kost (os pubis) a sedací kost (os ischii) lemují tzv. ucpaný otvor, uzavřený vazivovou blánou a svaly. Dolní obvody sedacích kostí vybíhají v mohutné sedací hrboly. Zadní okraje pánevních kostí jsou vykrojeny velkým a malým sedacím zářezem.
- Pánevní kosti jsou kloubně spojeny s kostí křížovou. Vzhledem k potřebě stability pánevního pletence, jsou v tomto skloubení možné pouze nepatrné kývavé pohyby. V kloubu jsou především odpruženy nárazy přenášené z páteře (např. při chůzi a dopadech) na dolní končetiny a na kostru pánve.
- Stydká spona (symfysa) je destičkovitá chrupavka, vsunutá mezi sousedící stydké kosti. Spojení kostí je doplněno silnými vazivovými pruhy jdoucími především po dolním okraji obou kostí .

Roviny pánve

- Při porodu prochází postupně hlavička a tělo plodu svalovým kanálem, tvořeným dělohou a pochvou
- Pro sledování postupu porodu a rozměrových možností pánve, jsou stanoveny v malé páni čtyři základní roviny:
 - - rovina vchodu,
 - - rovina šíře,
 - - rovina úžiny
 - - rovina východu pánevního
- Rozměry v těchto rovinách (přímé, příčné a šikmé) se dnes již přímo neměří, a k jejich určení se u těhotných žen využívá obrazu, který poskytuje sonografie. Stále se ale používá měření vnějších rozměrů, o kterých je známo, že jejich přiměřená velikost znamená i normální vnitřní rozměry.

Zevní rozměry pánve

- Zevní rozměry ženských pánví se měří pelvimetrem.
- Vzdálenost obou trnů kyčelních kostí (*distantia bispinalis*): 26 cm.
- Vzdálenost kyčelních hřebenů (*distantia bicristalis*): 28 cm.
- Vzdálenost velkých chocholíků stehenní kosti (*distantia bitrochanterica*): 31 cm.
- Vzdálenost trnu L5 k hornímu okraji stydké spony (*conjugata externa*): 18 - 20 cm.

Funkce pánve

- Oporná (hmotnost těla)
- Pohybová
- Ochranná funkce břišních a pánevních orgánů
- Porodní cesta

Měření rozměrů pelvimetrem

