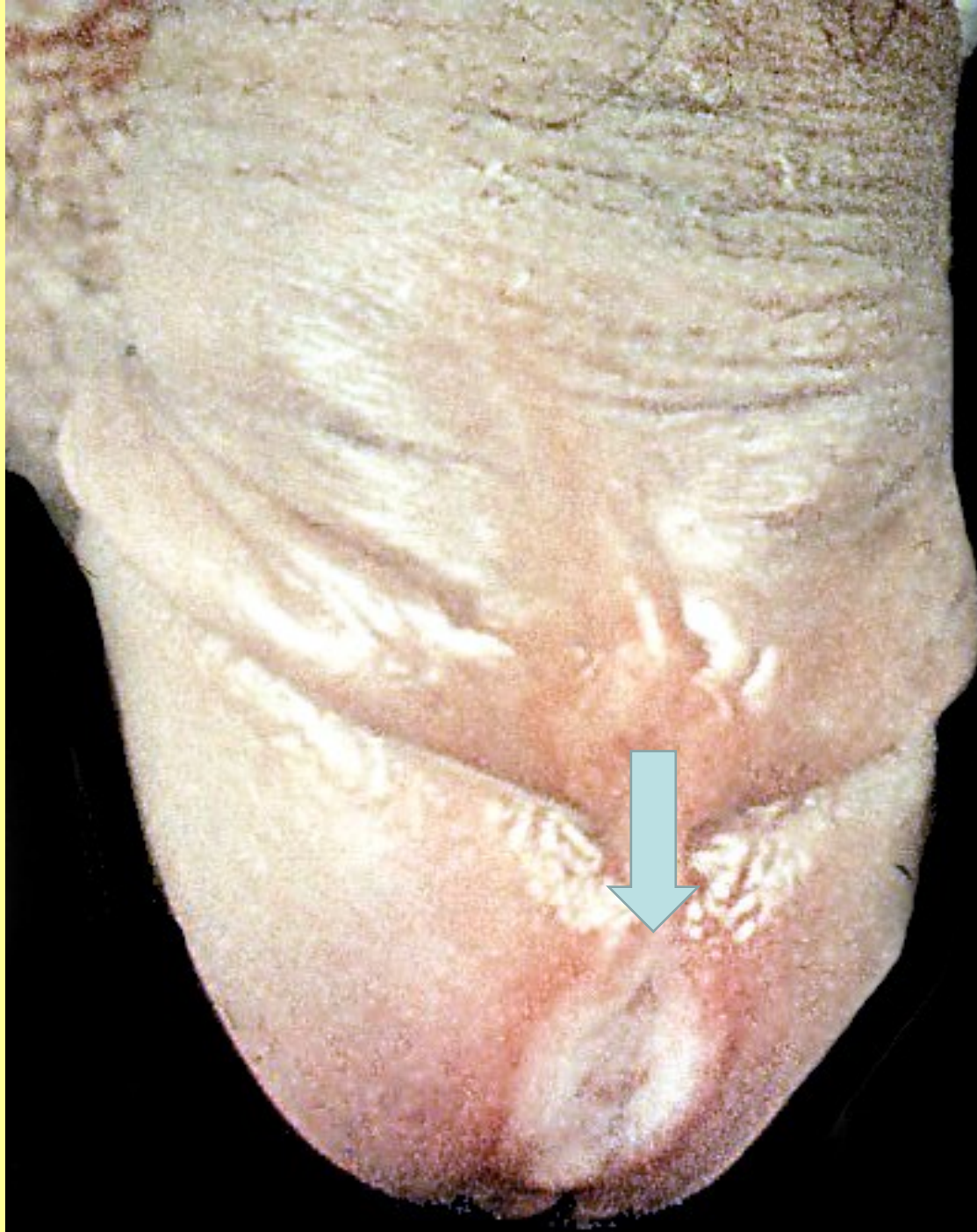


# PATOLOGIE MUŽSKÉHO POHLAVNÍHO ÚSTROJÍ

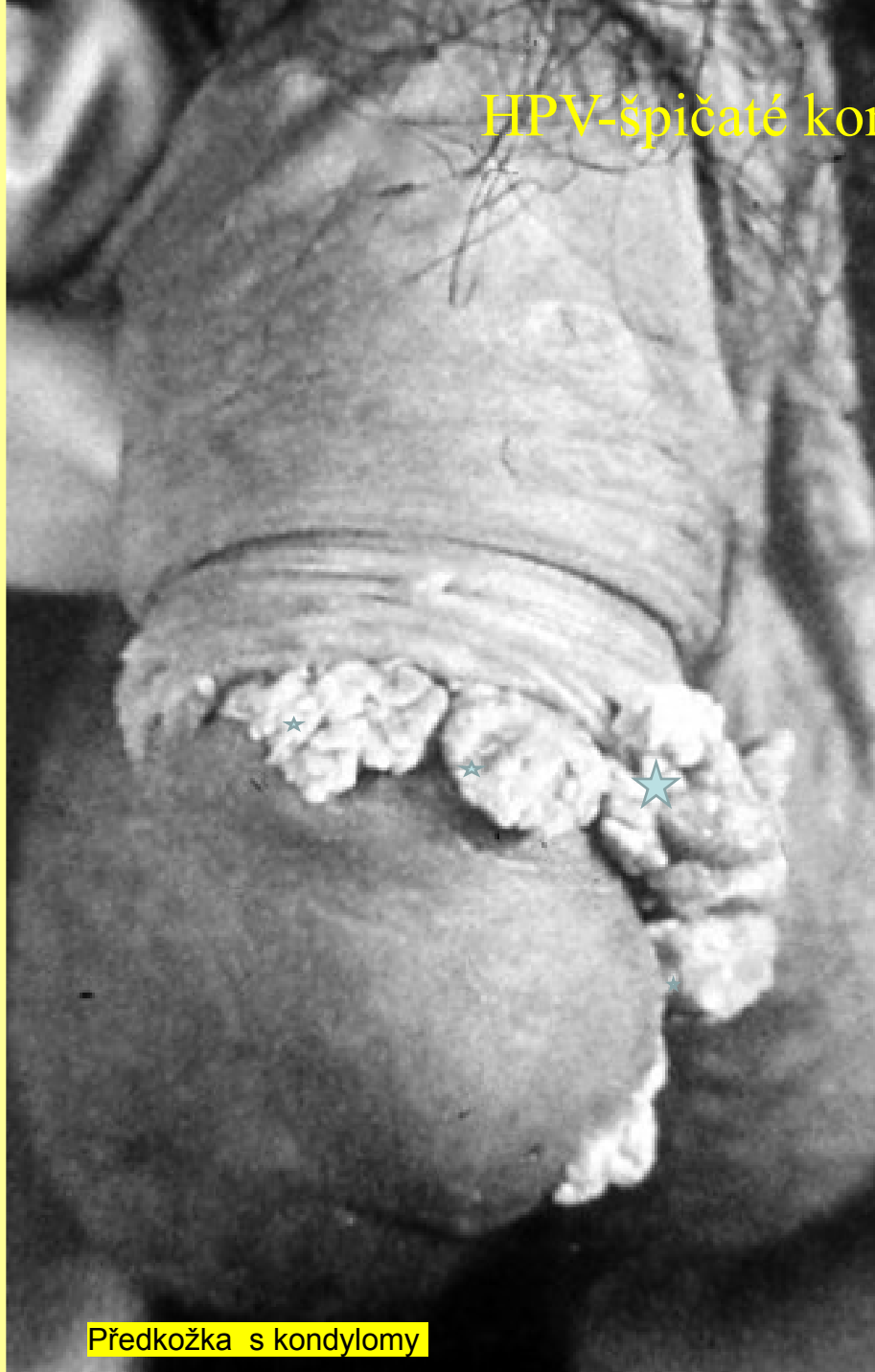- PENIS, SKROTUM
- VARLE NADVARLE
- PROSTATA

- VVV
- REGRESIVNÍ,  
OBĚHOVÉ ZMĚNY
- ZÁNĚTY
- NÁDORY A  
PSEUDOTUMORY

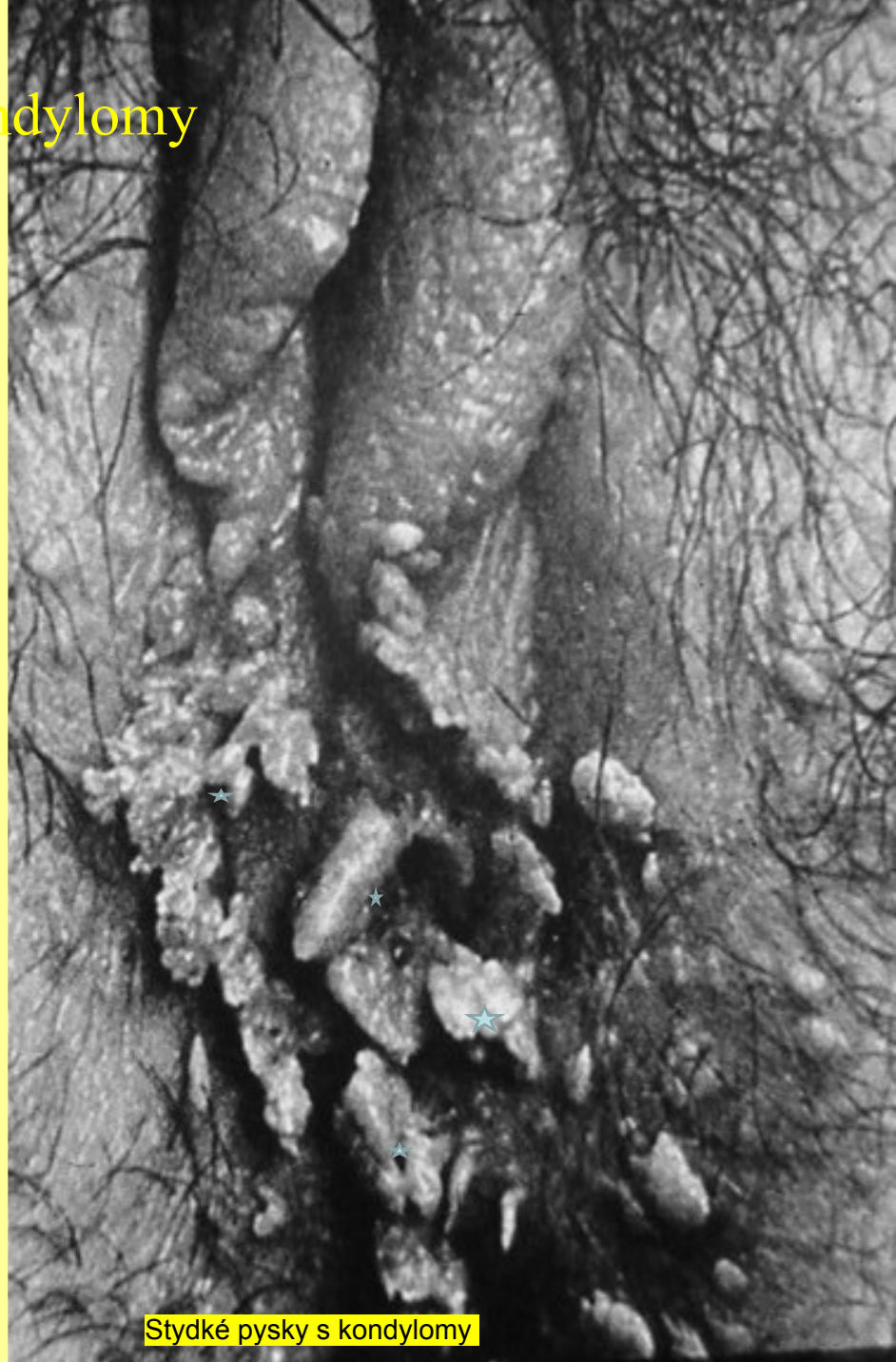Syfilis -  
1.stadium-  
tvrdý vřed



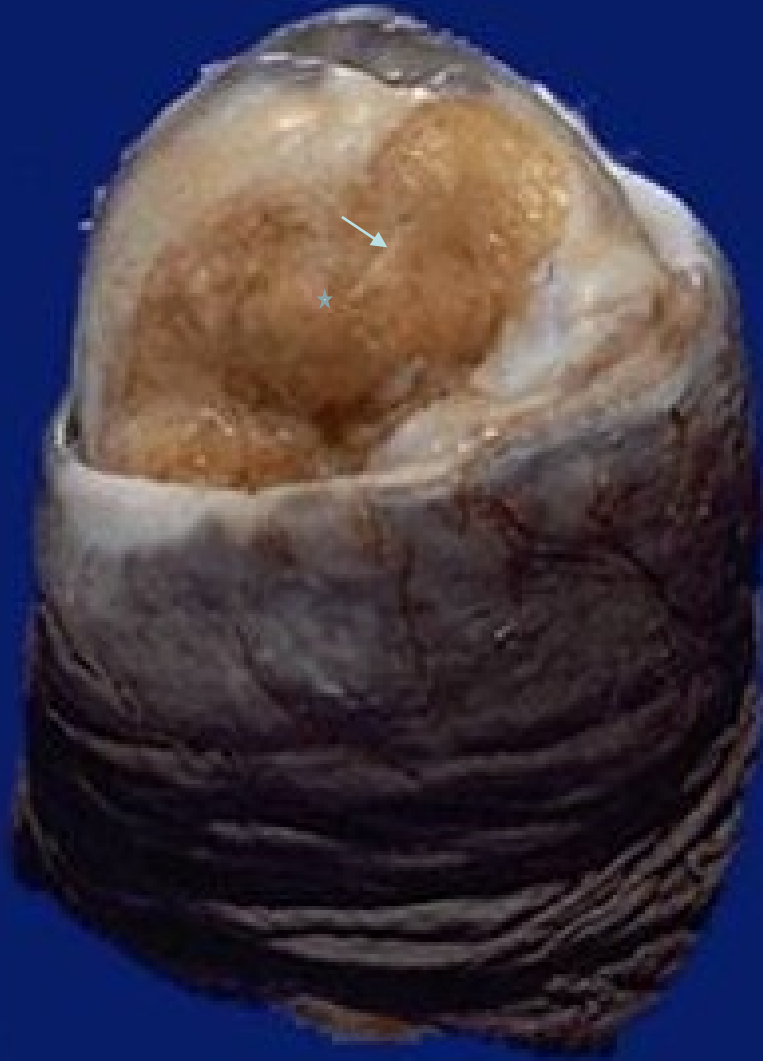# HPV-špičaté kondylomy



Předkožka s kondylomy



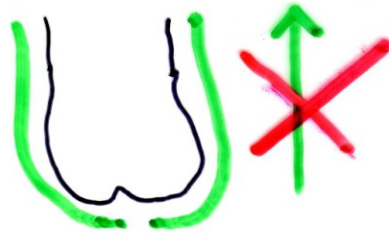
Stydke pysky s kondylomy



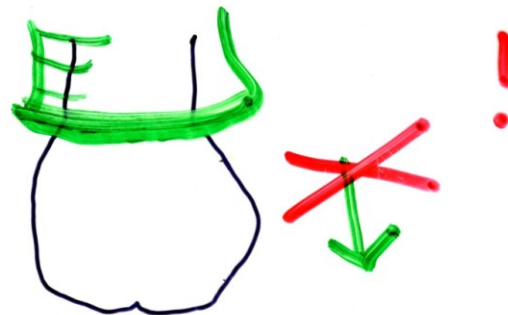
Karcinomy penisu

# 1. PENIS - SZCZOTUK

FIMÓZA



PARAFIMÓZA



BALANITIS - BALANOPOSTITIS

(bakterie, mykózy, wiry - HPV)

**LU**

NÁDORY - Ca in situ,

**Ca**

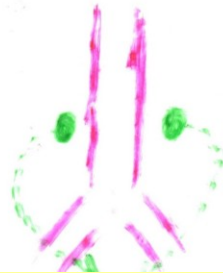
ŠOUREK - SCROTUM  
KÝLA (tenké štívy)

↑ HYDROKÉLE  
HEMATOKÉLE  
VARIKOKÉLE

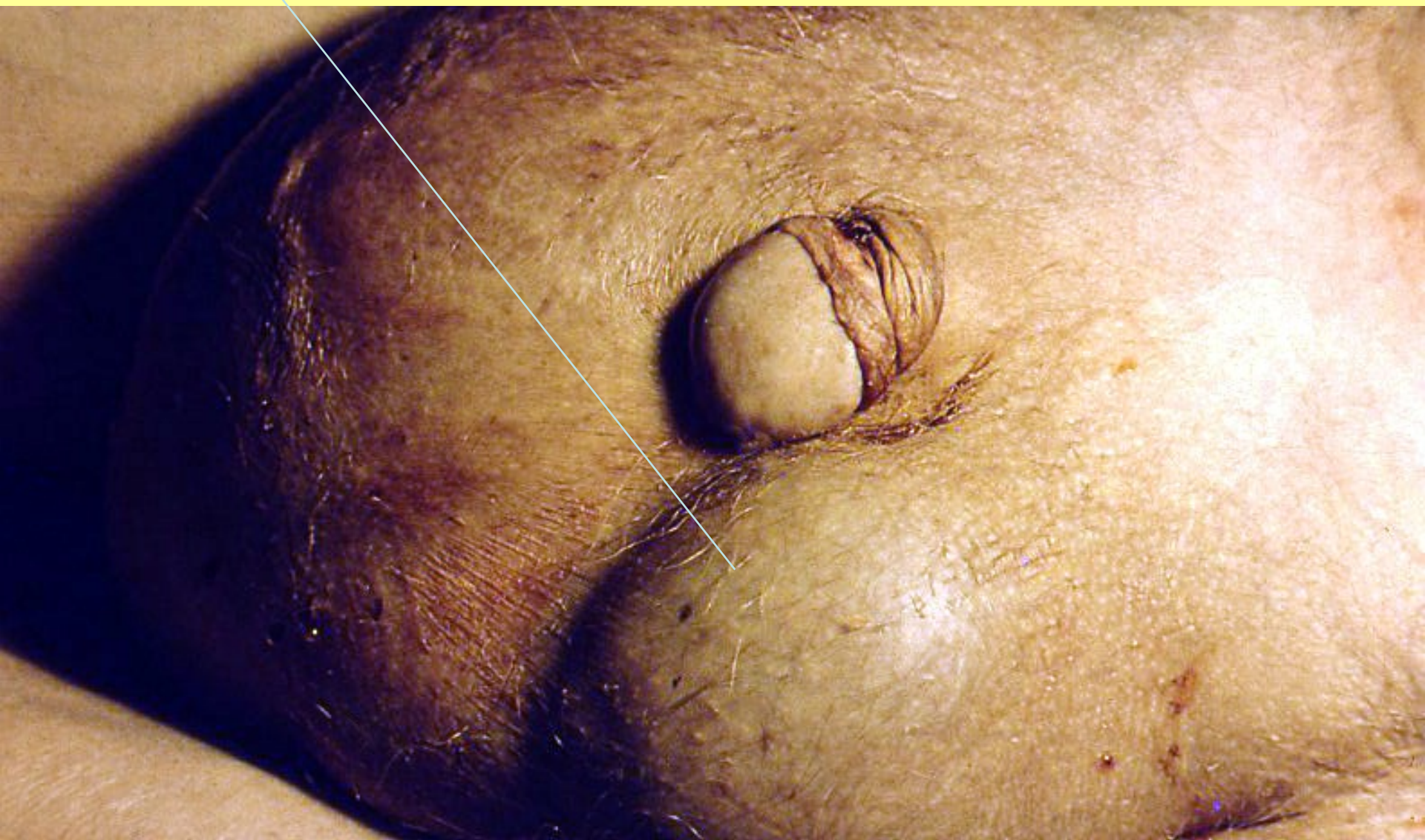ZÁNĚTY VARLAT, NADU.  
GO, TBC

NÁBORY / TERATOM  
/ EMBRYOM  
/ SEMINOM

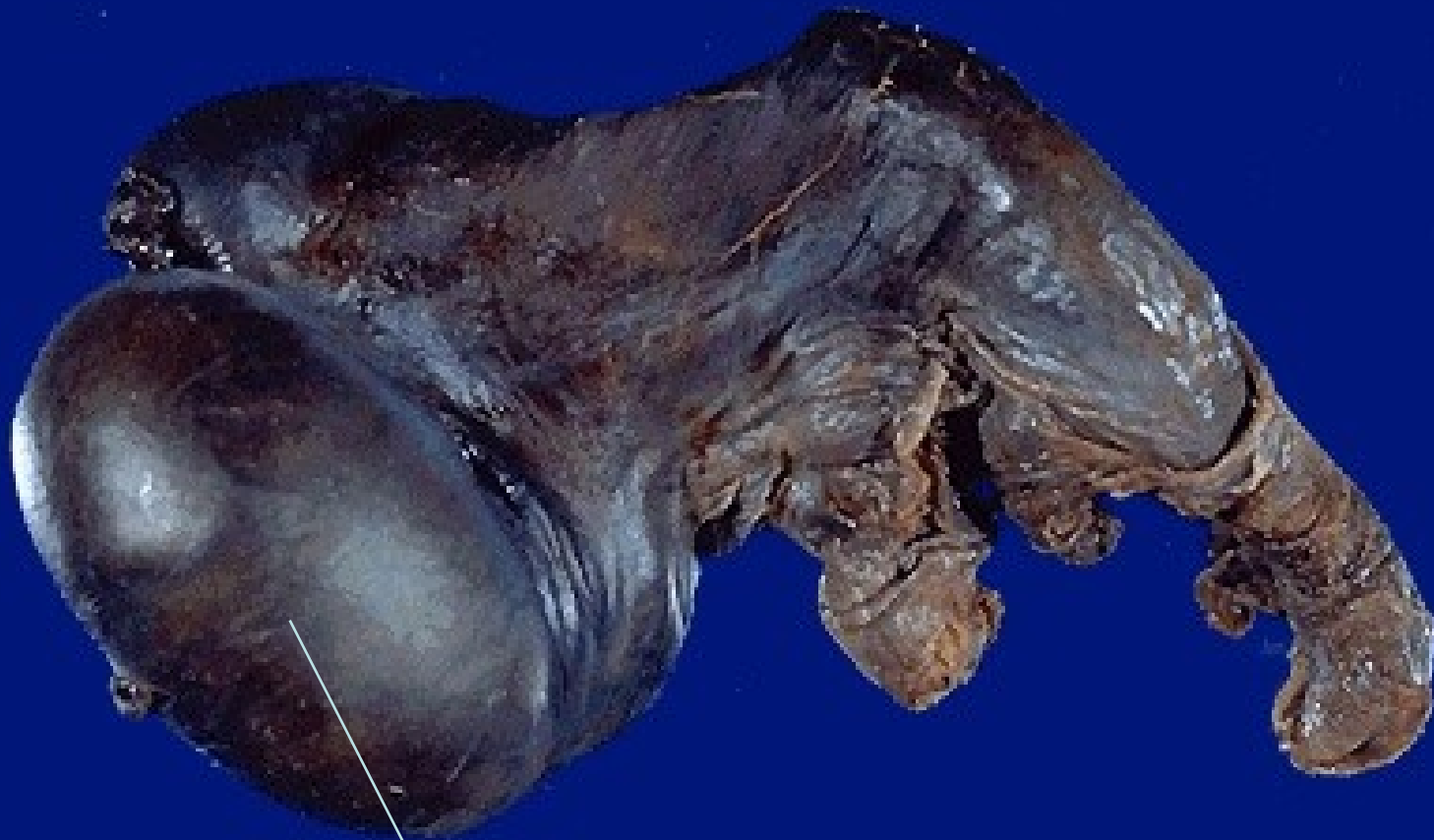
KRYPTORCHISMUS  
(RETENCE V.)



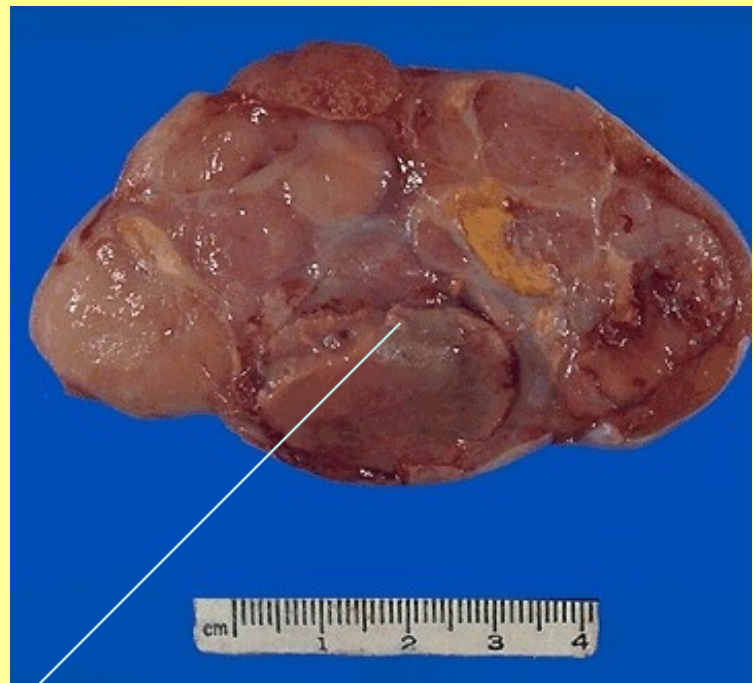
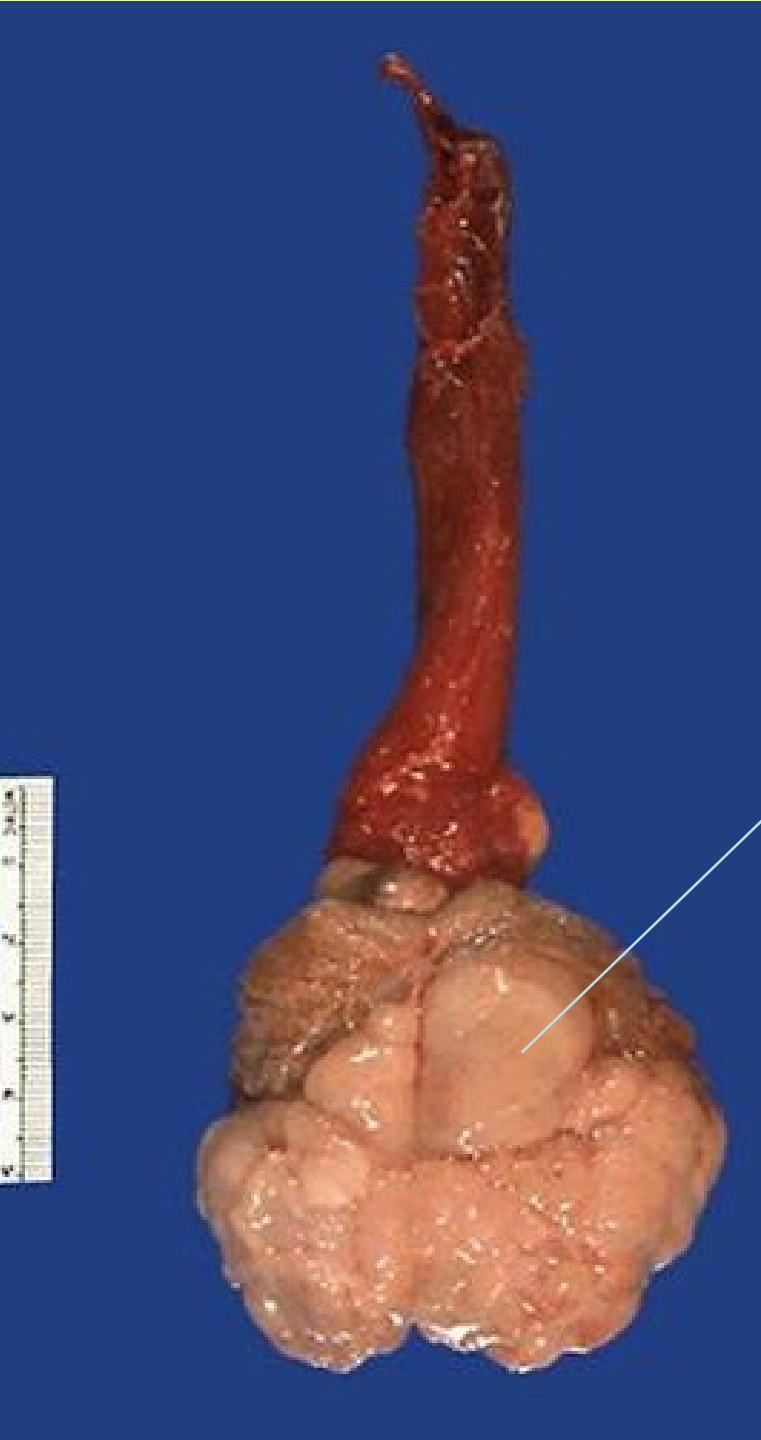Šourková kýla



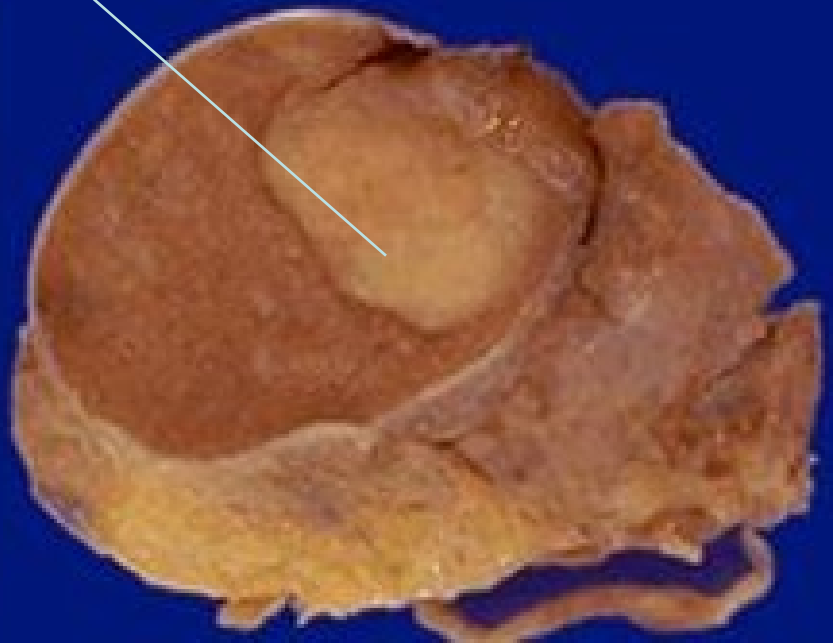




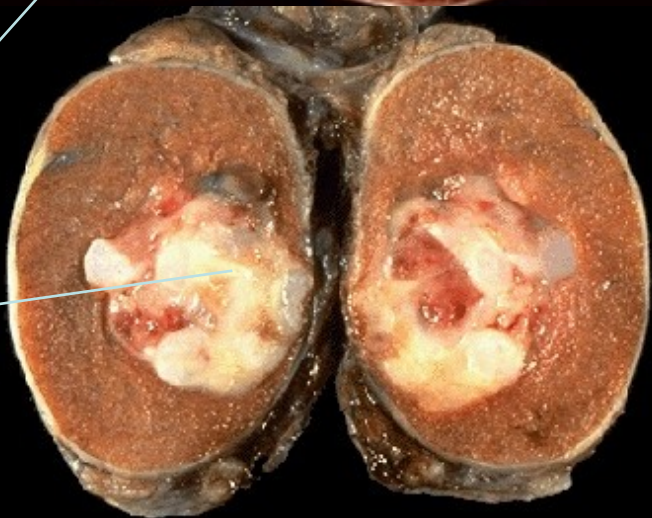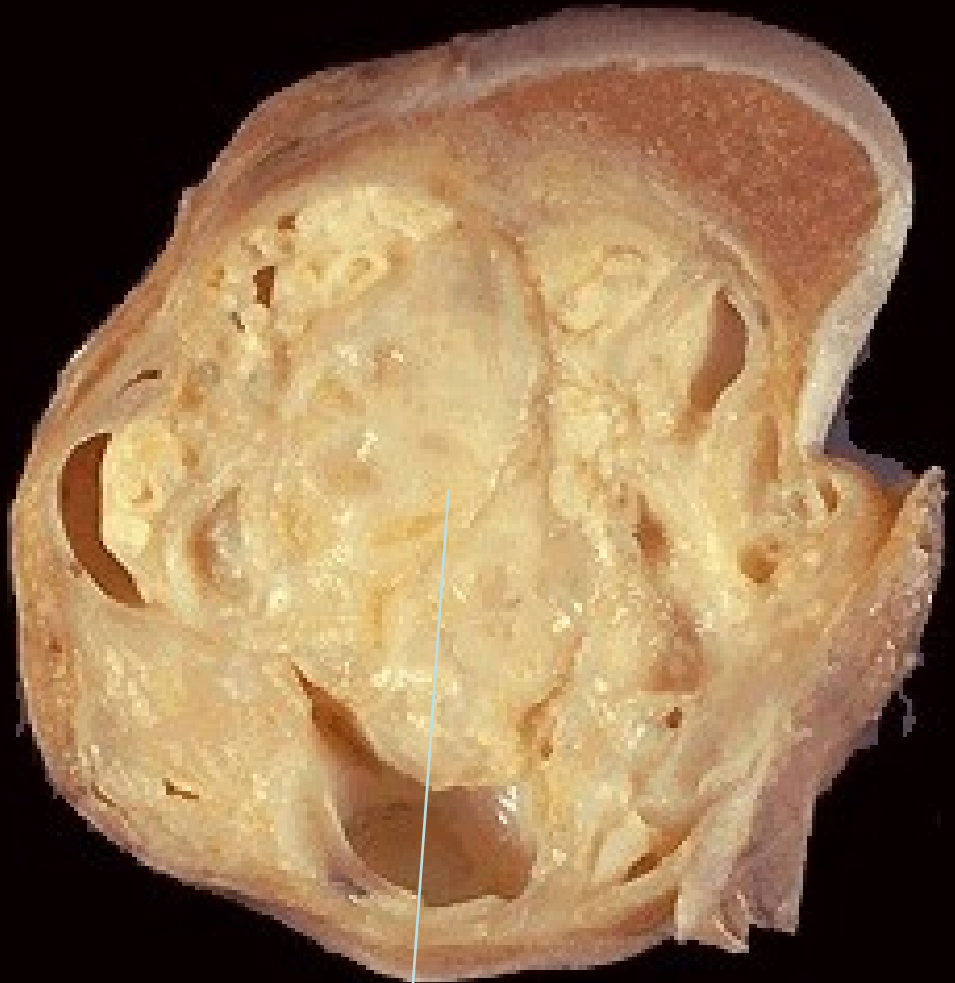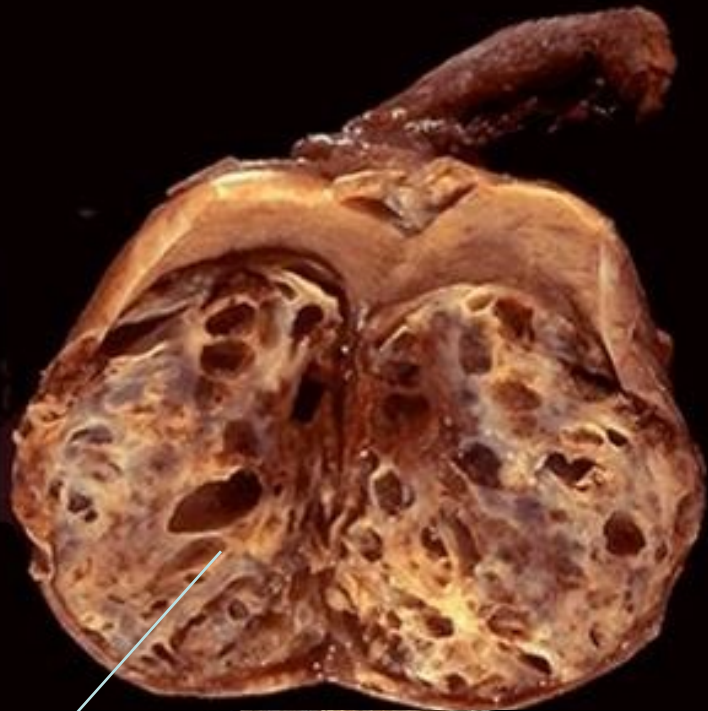Torze varlete s jeho nekrozou



Seminomy varlat



# Smíšené nádory varlat



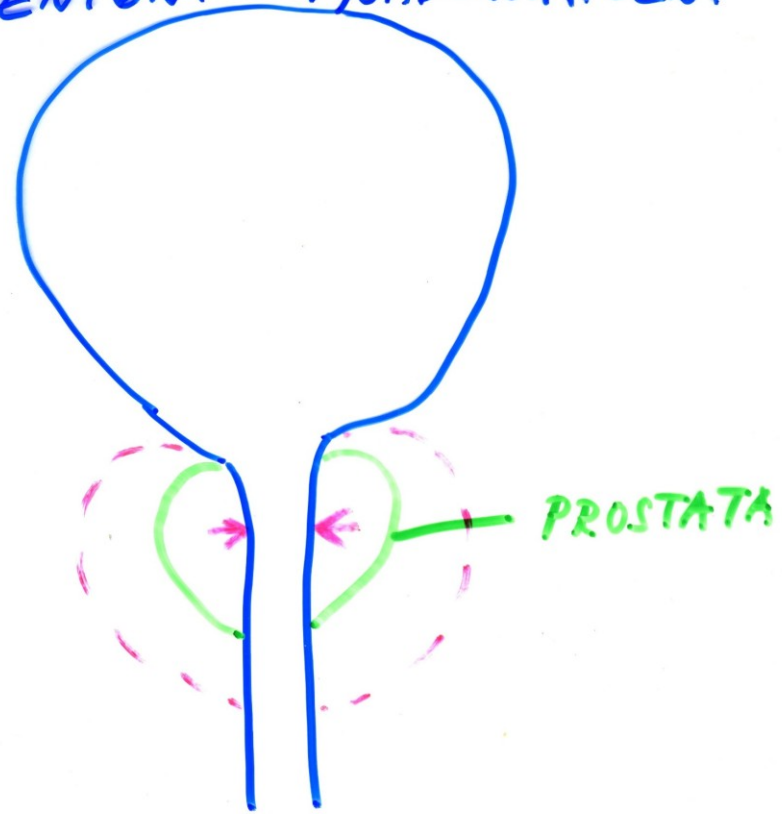
teratom+emb.ca

seminom+emb. ca.+teratom

# PROSTATA


- ZÁNĚTY:
- akutní/chron. bakteriální prostatitis (chlamydie !)
- chron. nebakteriální prostatitis
- tbc prostatitis
- tzv. nespec. granulomatózní prostatitis

HYPERTROFIE - HYPERPLAZIE PROS.  
"BENIGNÍ" - HYOADENOMATÓZNI



"MALIGNÍ" - CA

55/100 000



PŘÍZNAKY zúžení p.


DYSURICKÉ

NEÚPLNÉ VPRÁZDNĚNÍ  
(ZBYTEK) - RESIDUUM

ČASTÉ NOČENÍ (NUTKÁNÍ)  
I V NOCI

SLABÝ PROUD - ODKAPÁVÁ

(ANURIE)  
AKUTNÍ → D. CHYBA



+ INFEXCE

# CA PROSTATY

PROBŮSTÁNÍ DO 4. STÁDIJE

UZLIN

SEM. VÁČKŮ

KOSTA DO ORGÁNU  
(M. KOSTÍ)

PROSTAT. AG

TH:

OPERACE (TUR... →  
TRANSABD.

CHEMOTHERAPIE

HORMONÁLNÍ TH.

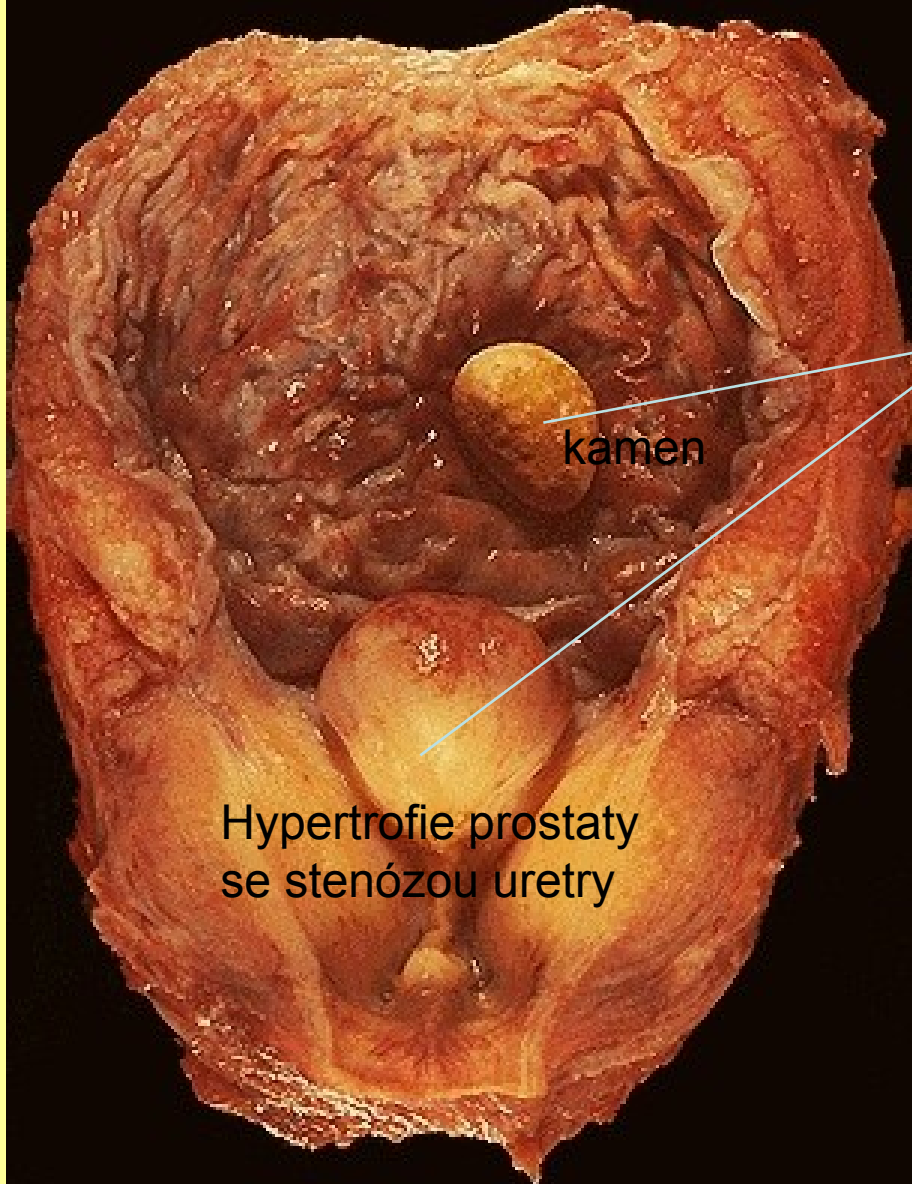
(castrace ...)

+ ZÁŘENÍ

VČAS → DOBRÁ PROGNOZA

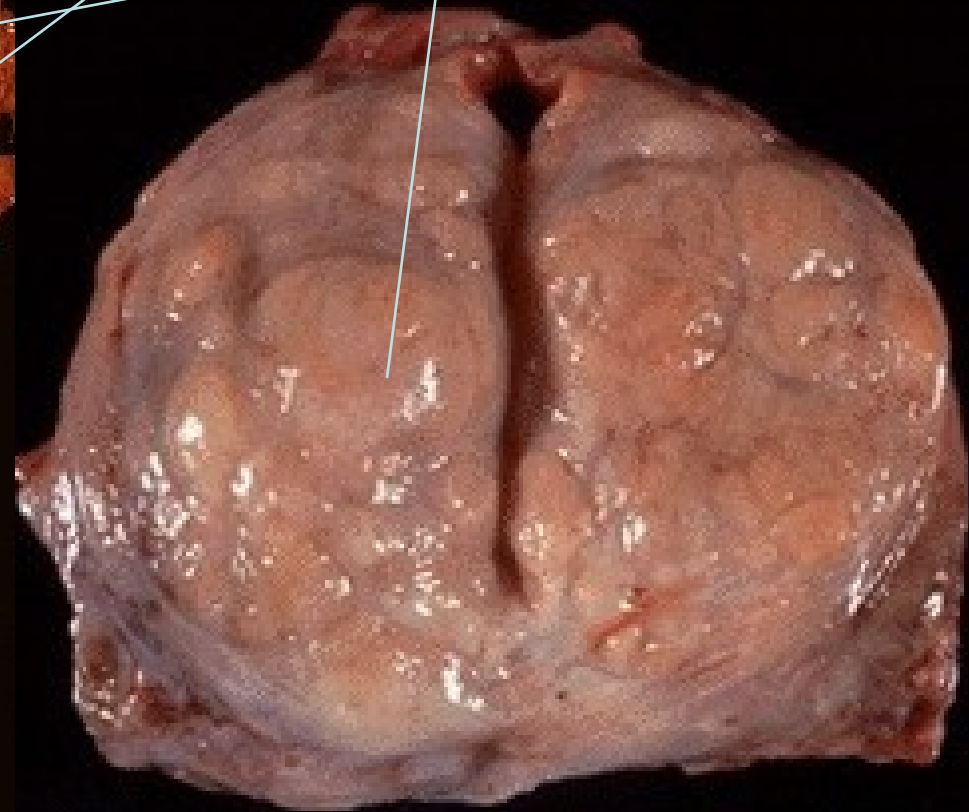
# Uzlovitá hypertrofie (plazie) prostaty

V moč. měchýři trabekulární hypertrofie s urátovým kamenem



kamen

Hypertrofie prostaty  
se stenózou uretry

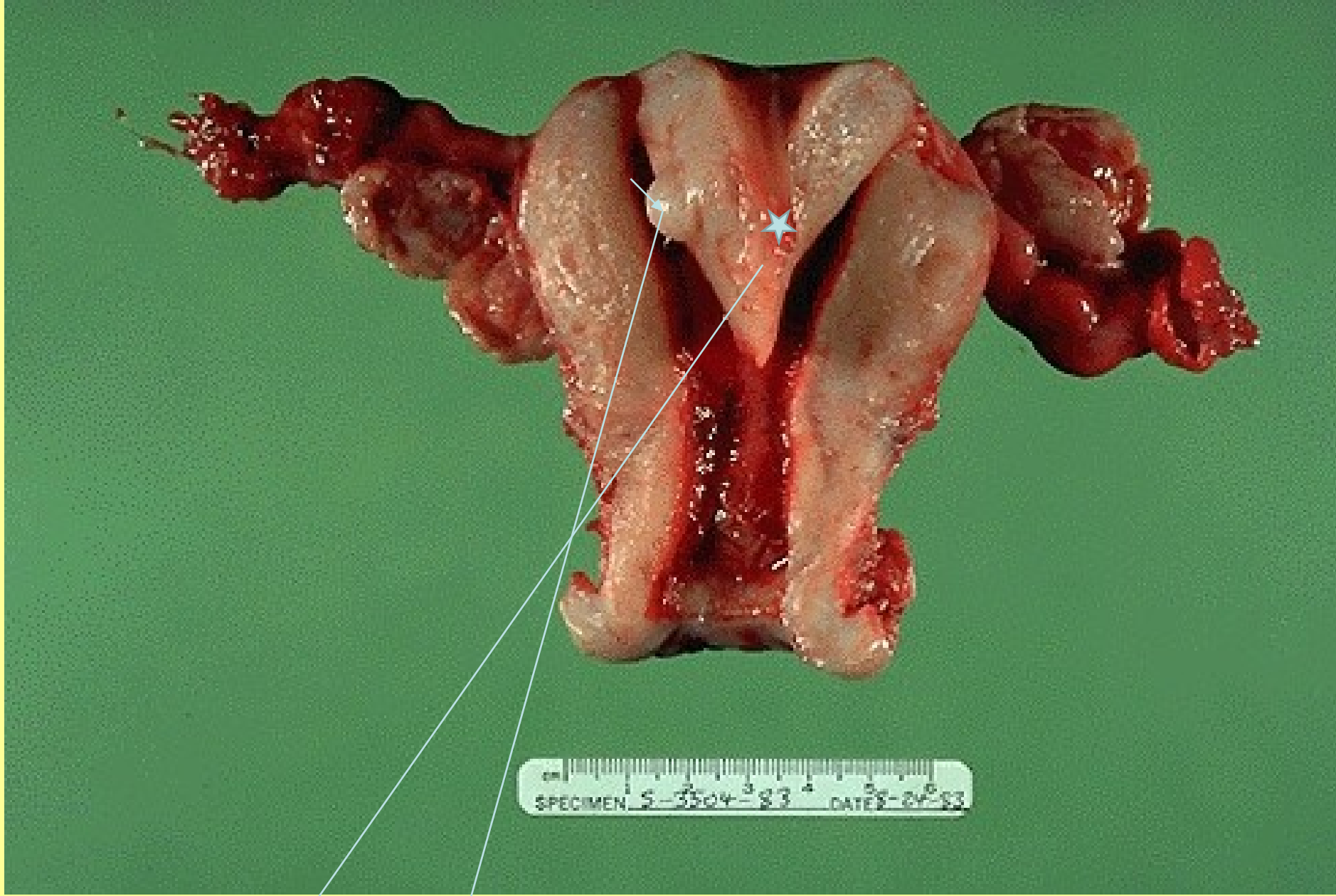




# PATOLOGIE ŽENSKÉHO POHLAVNÍHO ÚSTROJÍ

Bártová

- VULVA
- VAGINA
- DĚLOHA (CERVIX, ENDOMETRIUM, MYOMETRIUM)
- OVARIA
- TUBY



VVV (vrozená vývojová vada)

S malým myomem

UTERUS SUBSEPTUS

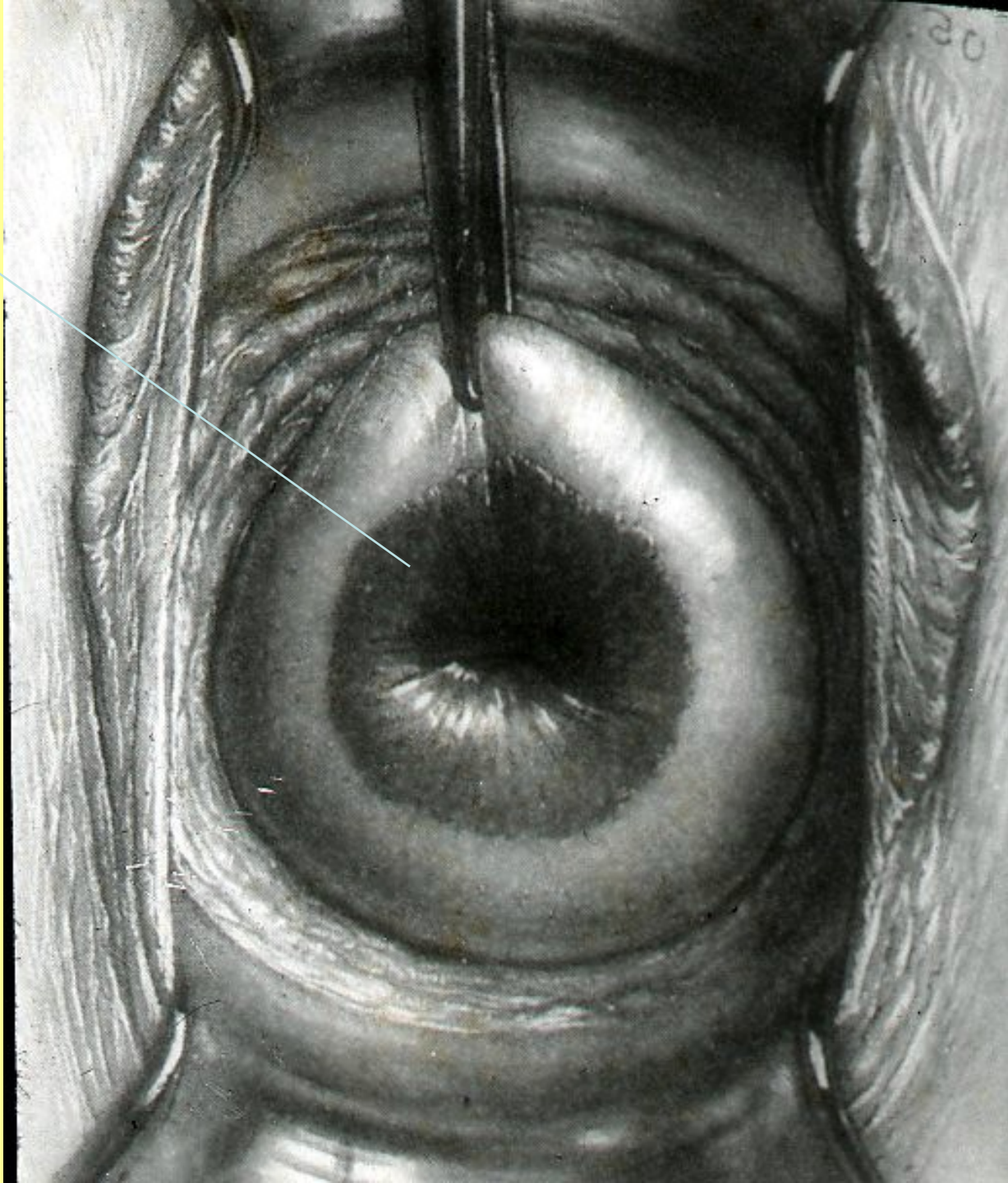
# Nemoci vulvy a vaginy

- Záněty: bakterie, plísně,
- kandidy, viry/HPV, HV/paraziti  
*/trichomonas vaginalis/*
- Kraurosis
- Úrazy
- Nádory: CA, VIN

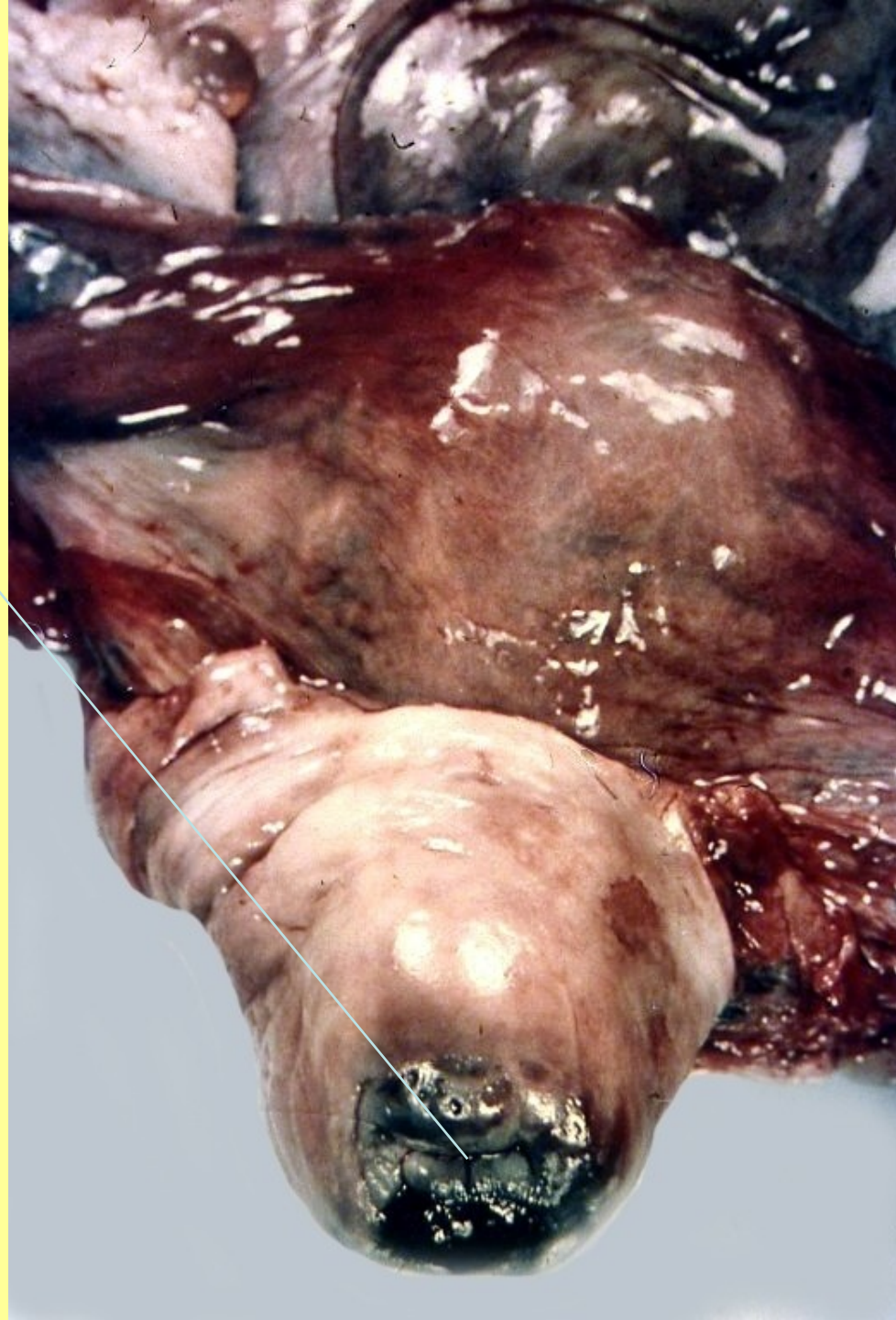# Nemoci děl.čípku

- Záněty - Ektropium, eroze
- Změny dysplastické: lehké, střední, těžké  
(HPV, chlamydie...)
- CA


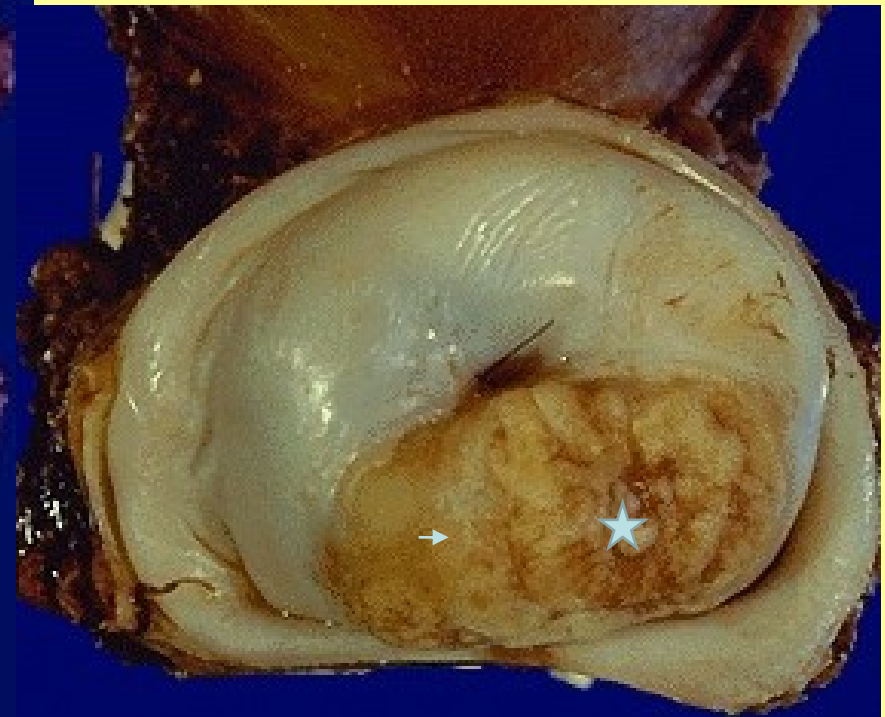
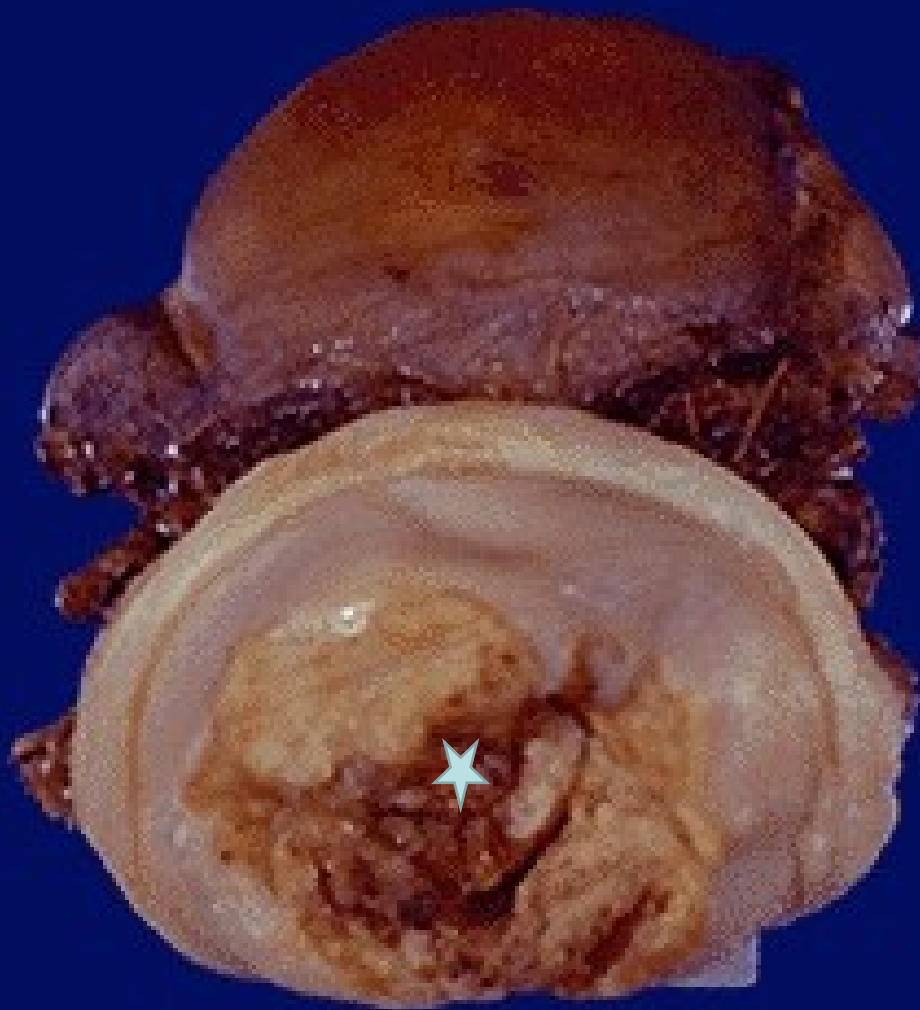
Ektropium  
čípku



Exulcerovaný  
karcinom děložního  
čípku



# Karcinom děl. čípku





# DĚLOHA

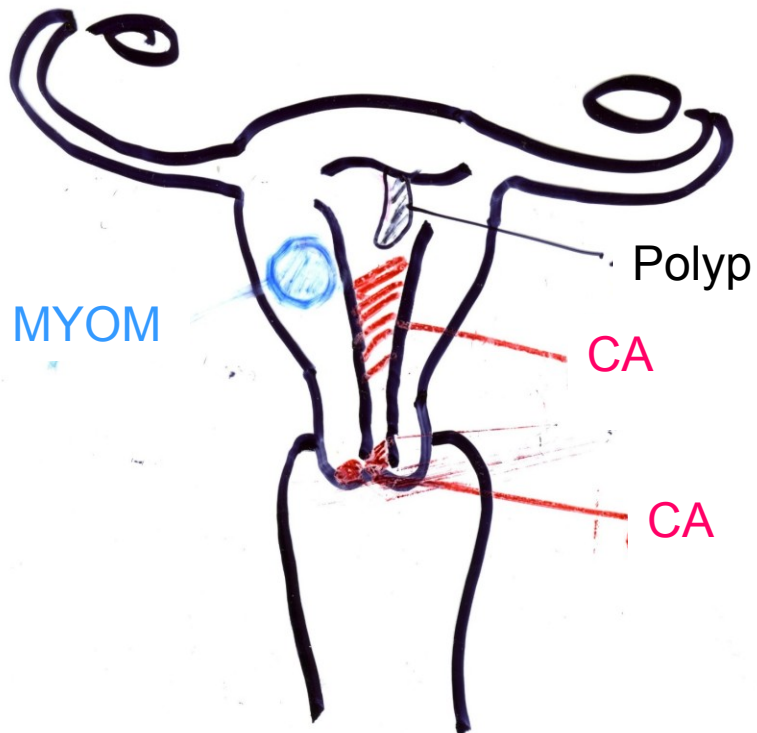
Poruchy cyklu

Krvácení-hypertrofie sliznice

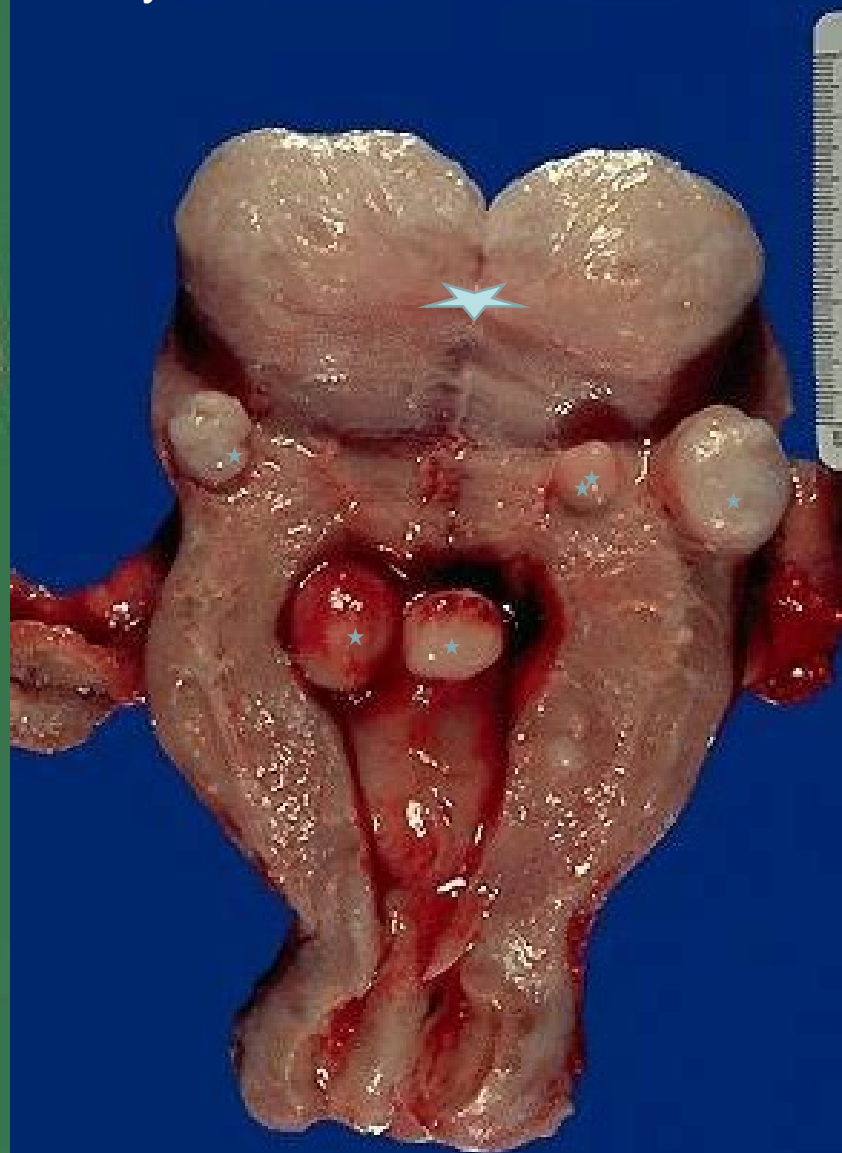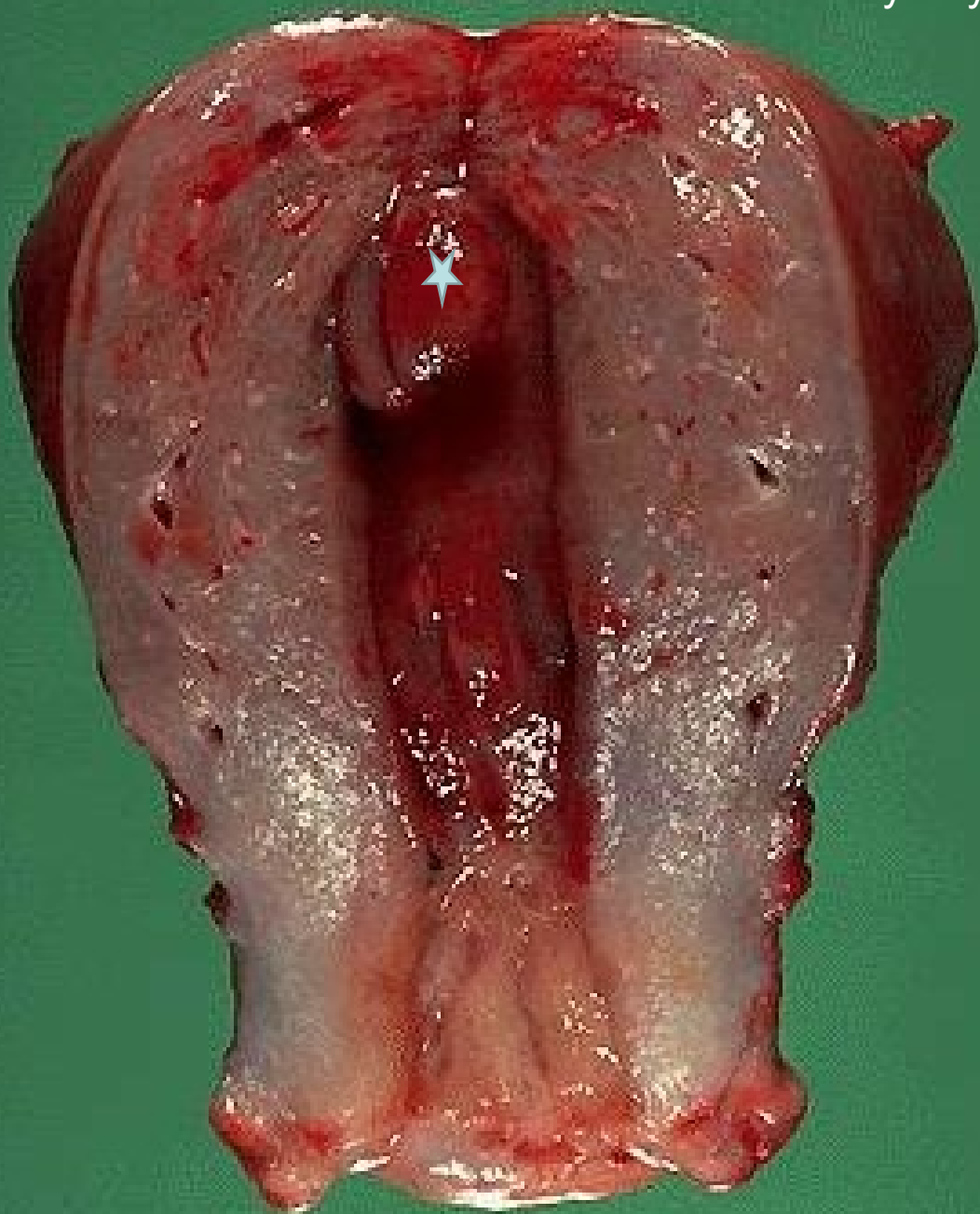Záněty

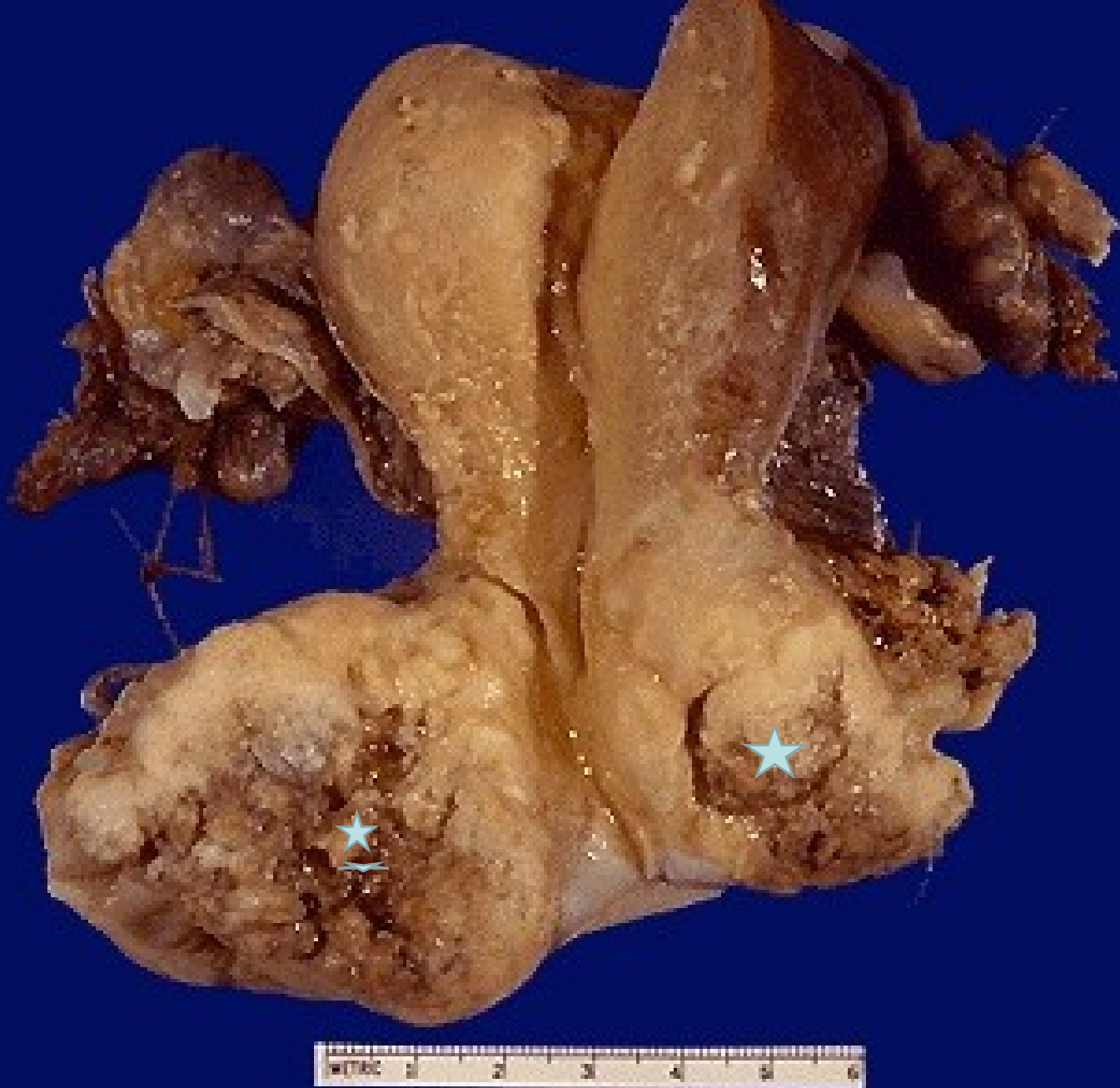Nádory benigní : myom,(polyp)

maligní : karcinom, sarkom

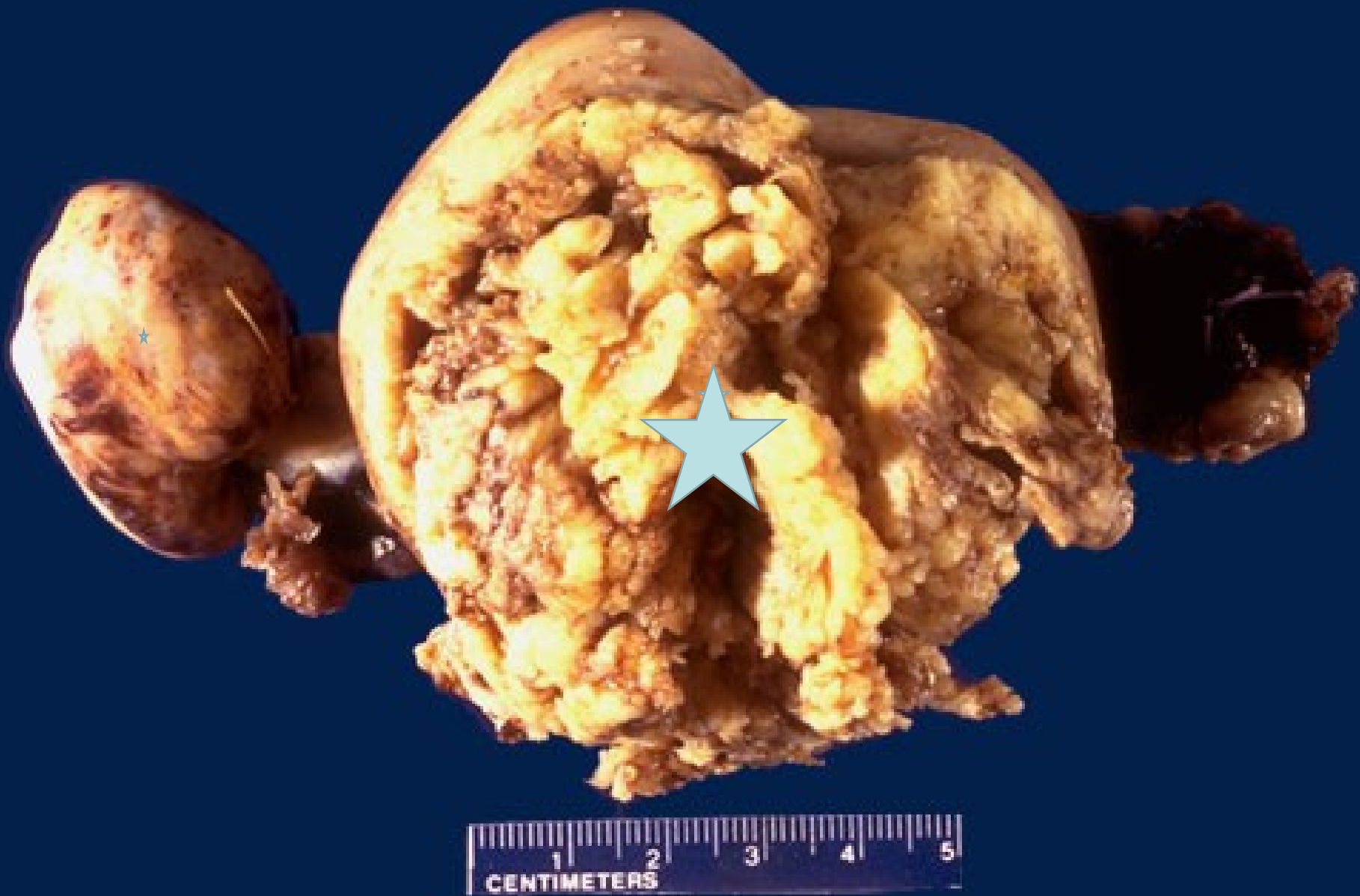

Myomy dělohy





Pokročilý karcinom děložního čípku s prorůstáním do okolí



Pokročilý karcinom dělohy prorůstající její stěnou s metastázami do vaječnicků

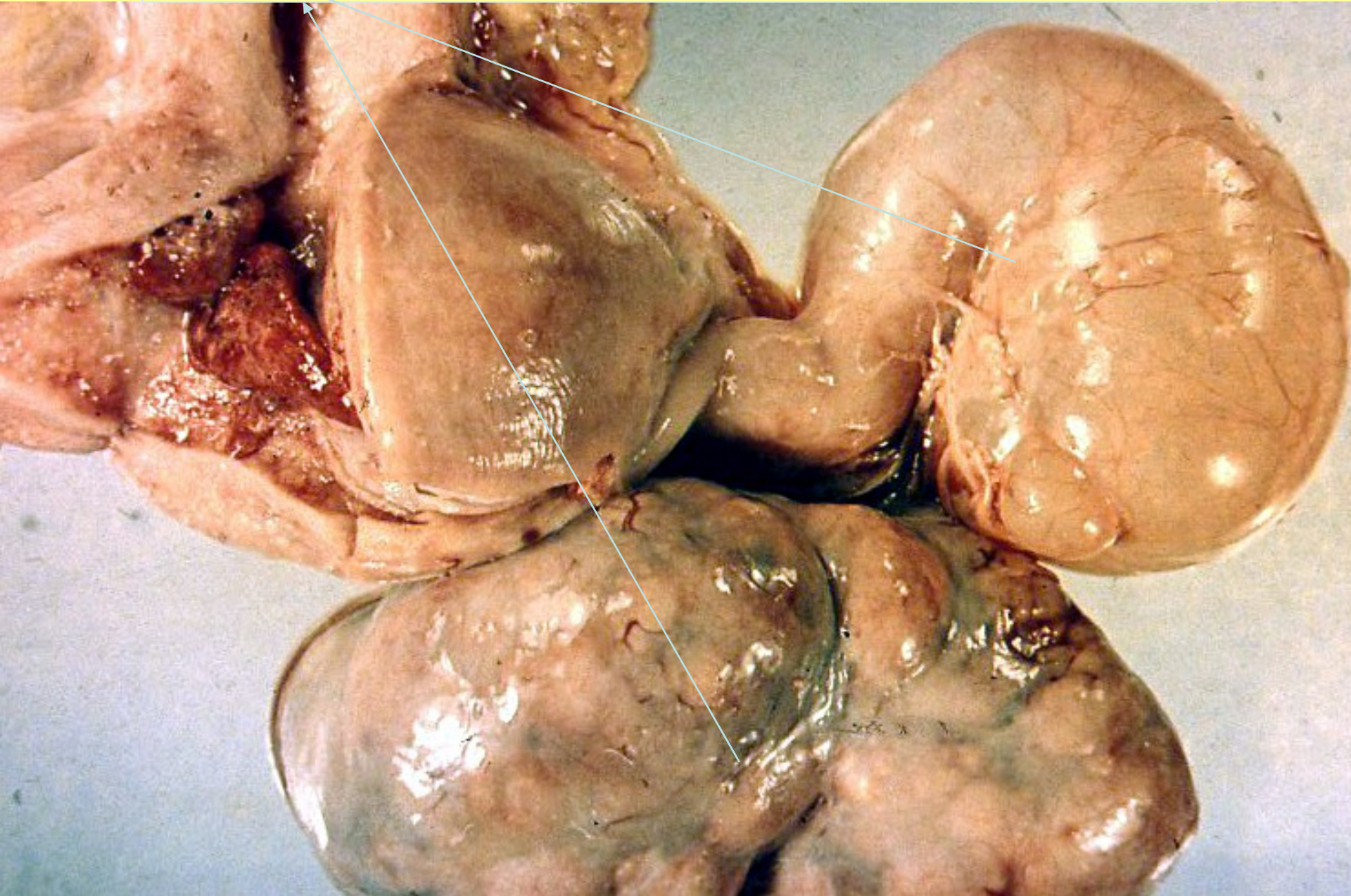
# Nemoci vaječníků

- Záněty
- Cysty :podle obsahu  
původu
- Nádory

# Záněty - adnexitidy

- V souvisl.s porodem /potratem/ =horečka omladnic = puerperální sepse
- Jiné akutní i chronické, ascendentní i descendentní

Pyosalpinx



# Cysty

- Podle obsahu:

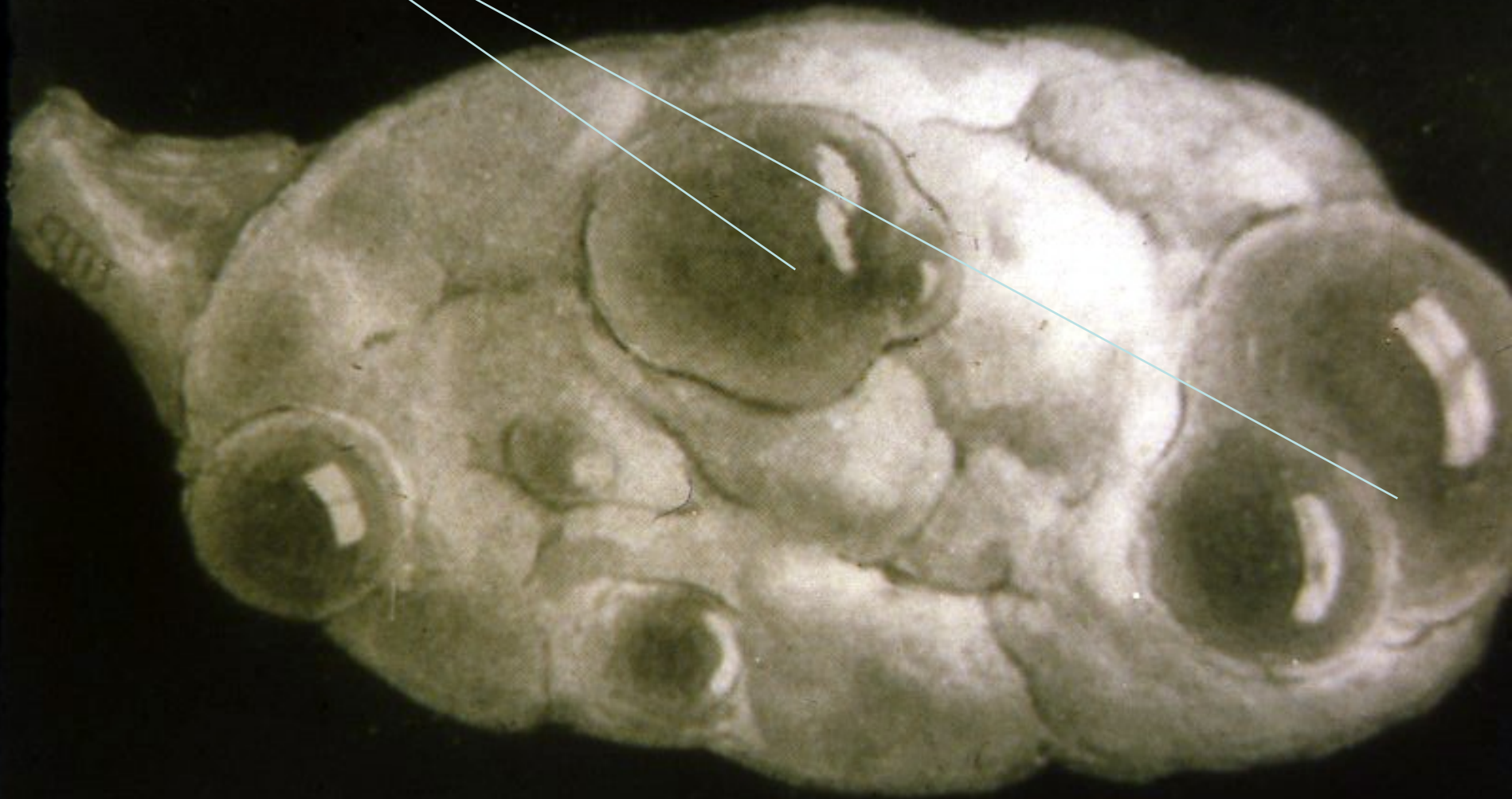- Serózní
- Mucinózní
- Hemorrhagické
- Dermoidní....

- Podle původu:

- Dermoidní –Teratom
- Endometroidní
- Folikulární
- Cysty žlutého těl.
- Nádorové

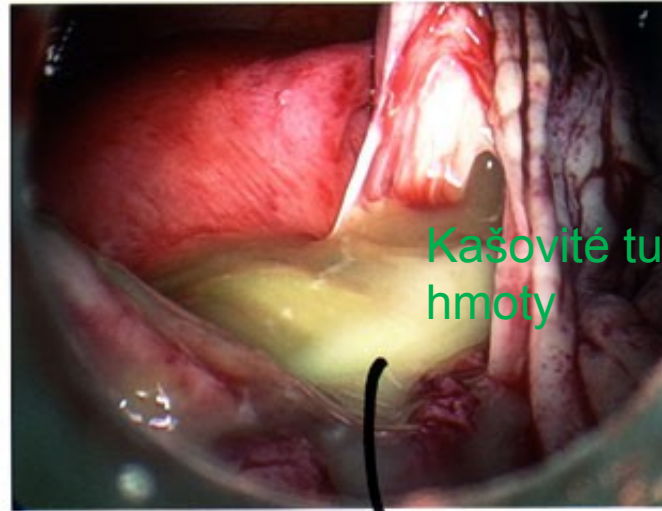
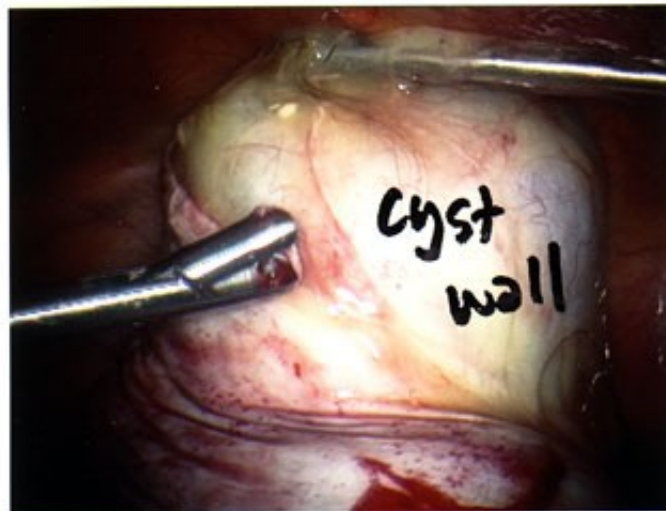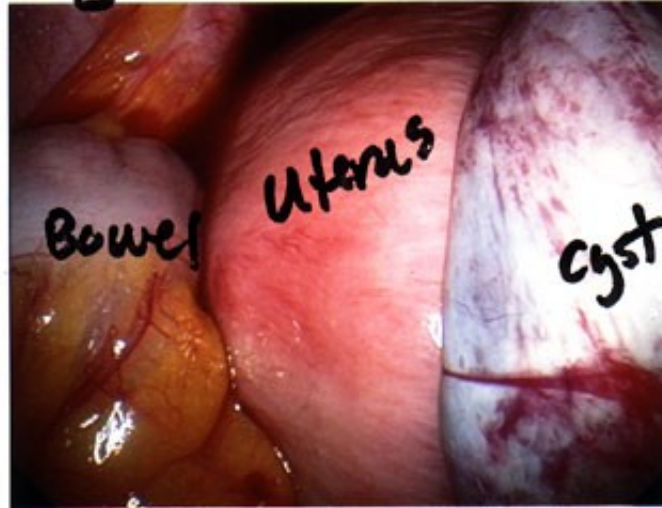
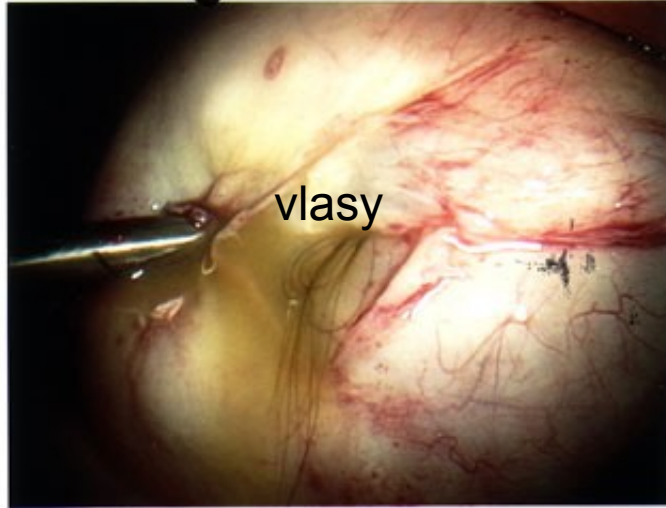


Cysty v ovariu

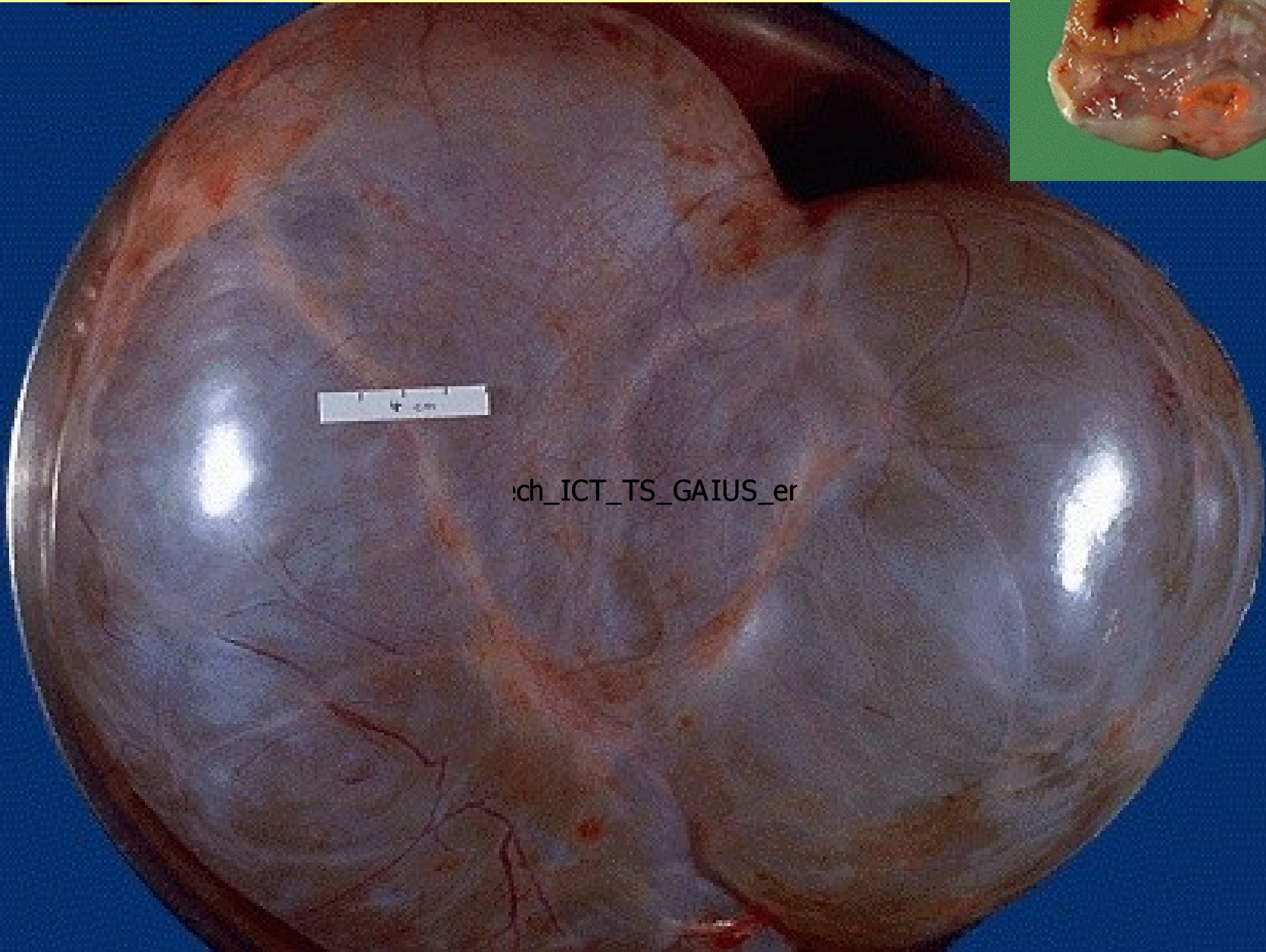
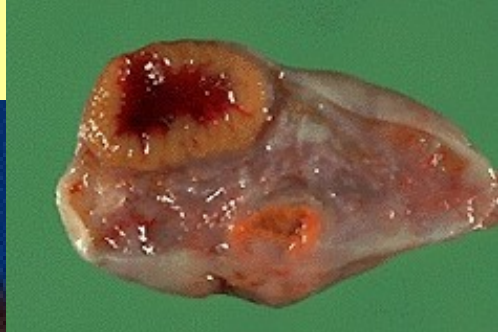

# dermoidní cysta

## Large dermoid Cyst



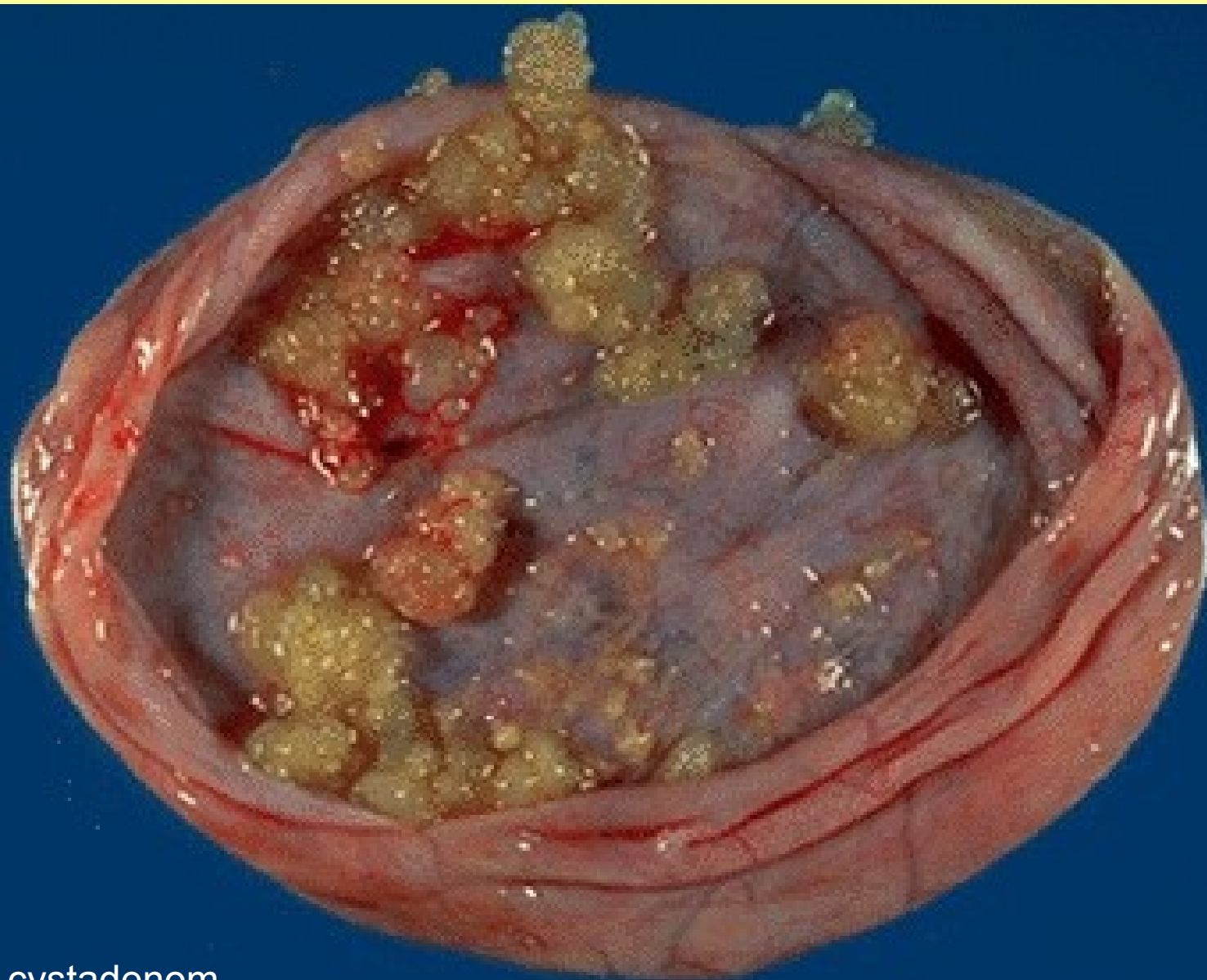
oil, hair incyst



Cystický nádor - CYSTADENOM

# Nádory vaječníků

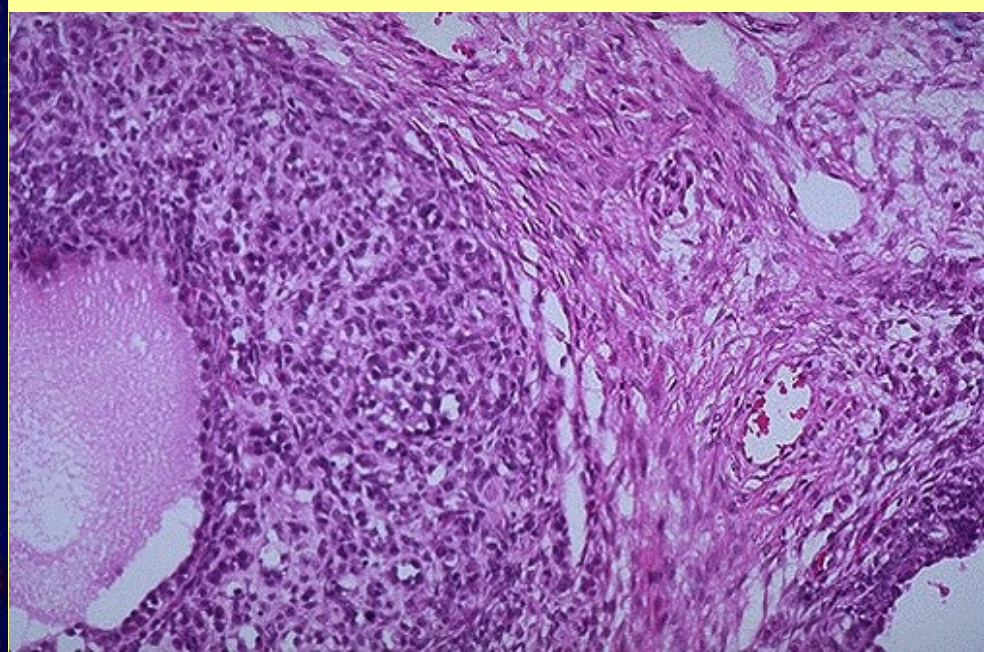
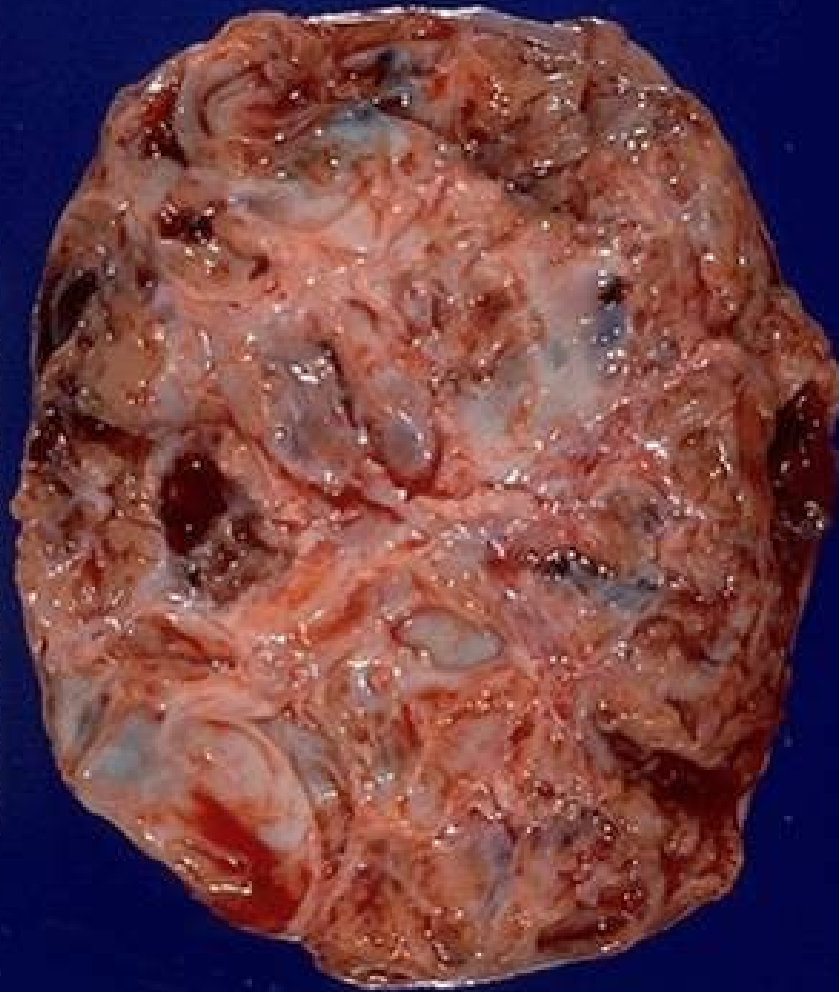- Benigní
- Adenomy-cystadenomy
- Ostatní-teratomy,granulozový nádor...
- Maligní
- Karcinomy-cystadeno carcinomy
- Ostatní
- Metastázy



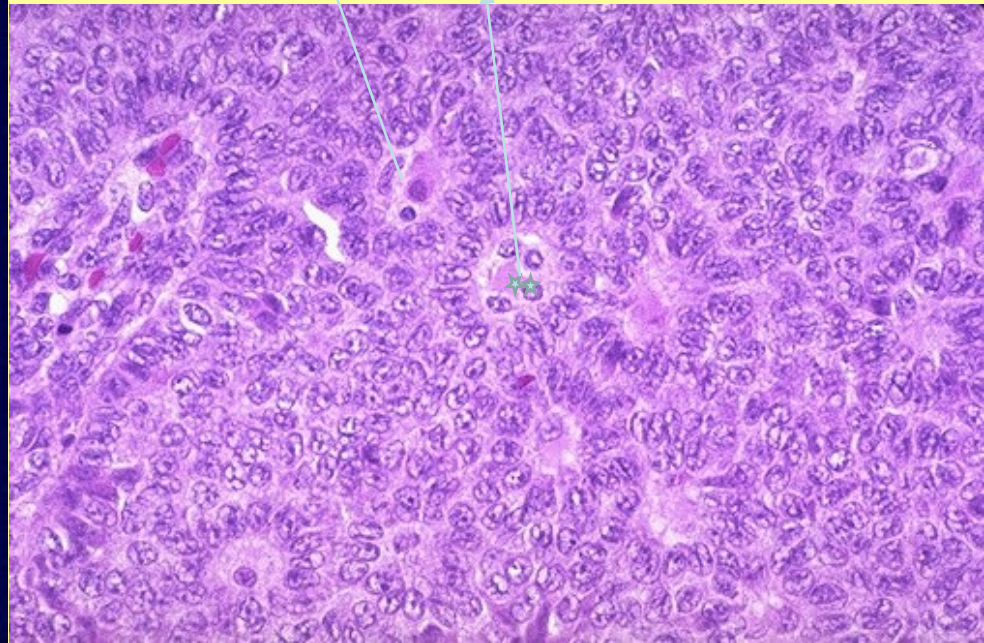
Serózní cystadenom

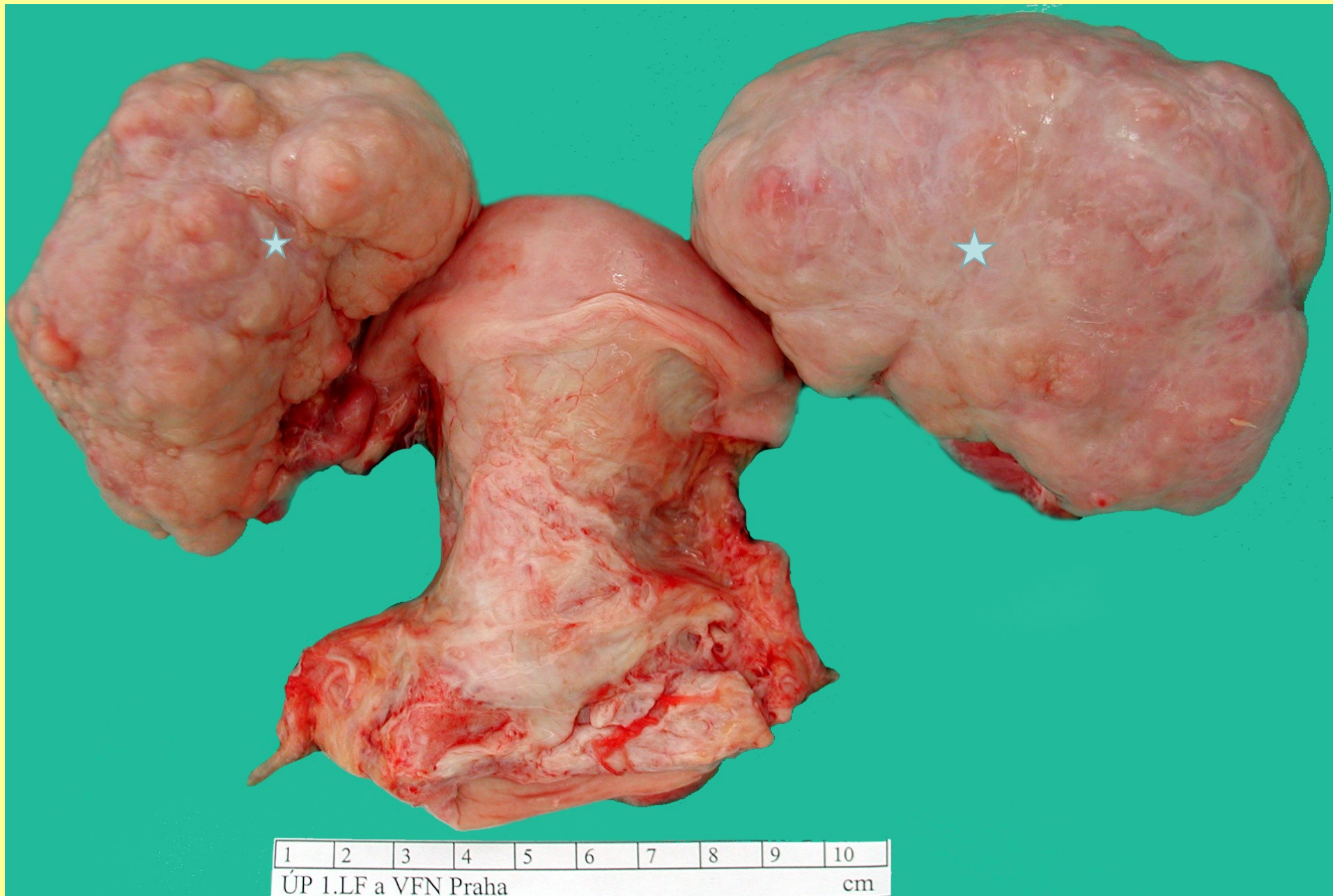

# Germinální – granulózový nádor ovaria



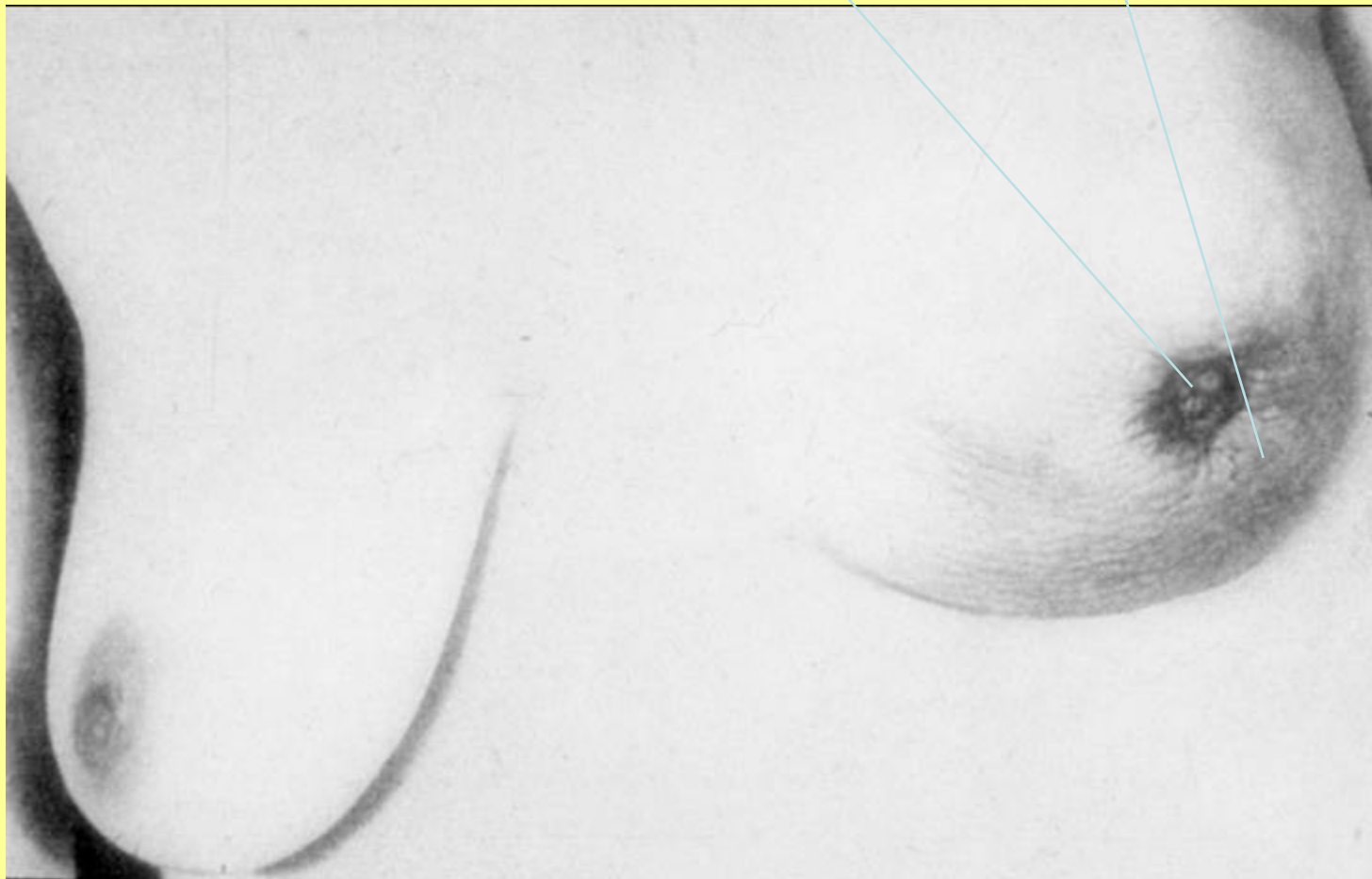
Histologicky typické rozetovité struktury





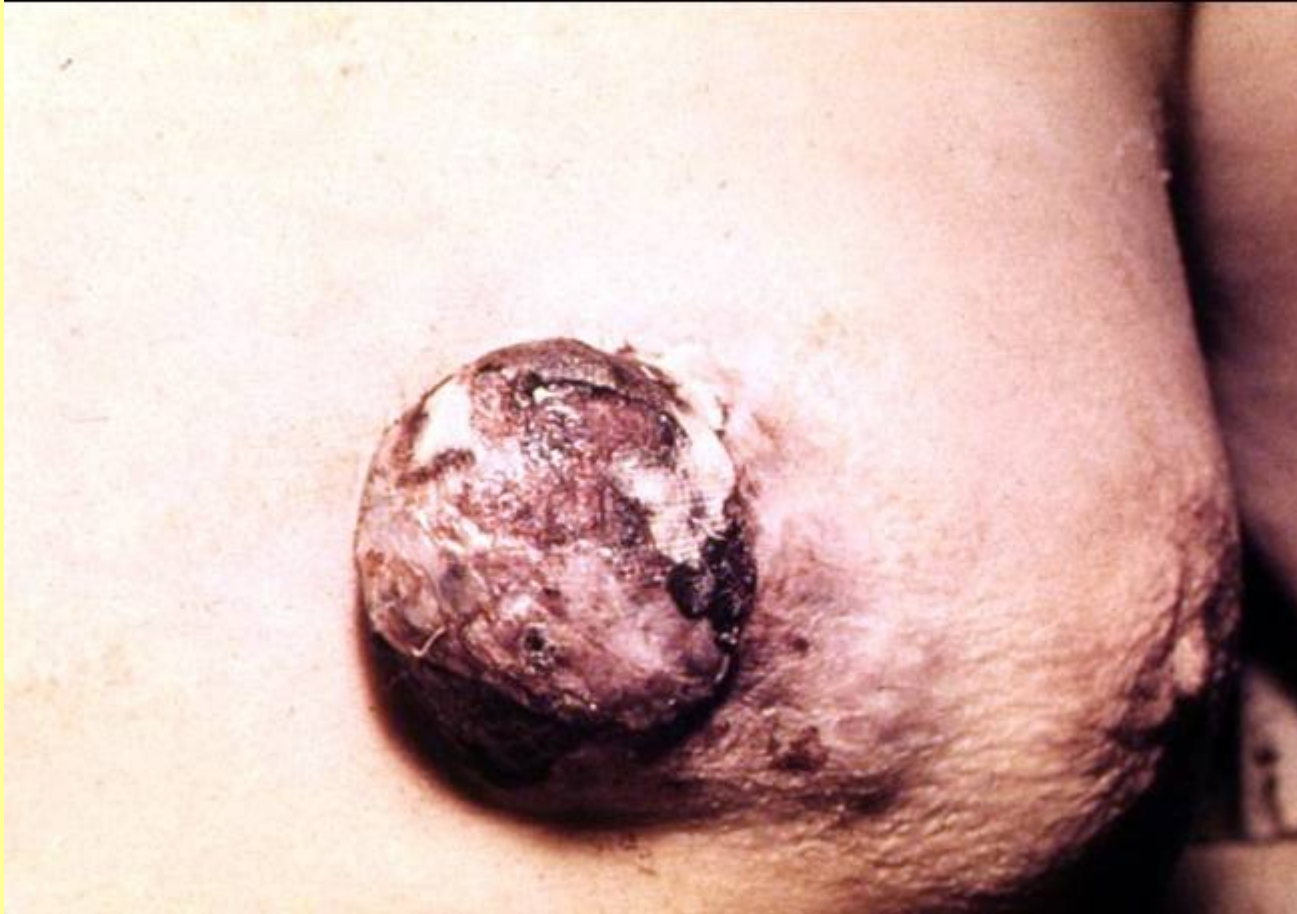Metastázy karcinomu žaludku do ovarií- **Krukenbergův nádor**

# Karcinom levého prsu – vtažená bradavka , pomerančová kůže





Prorůstající pokročilý karcinom prsu( infiltrace – pomerančová kůže)



# Pagetův carcinom prsu

