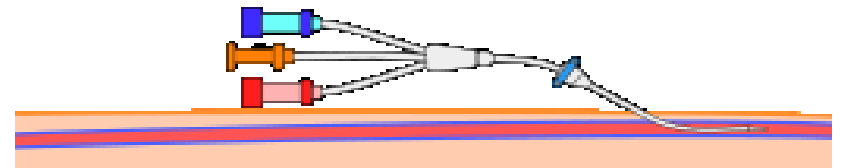
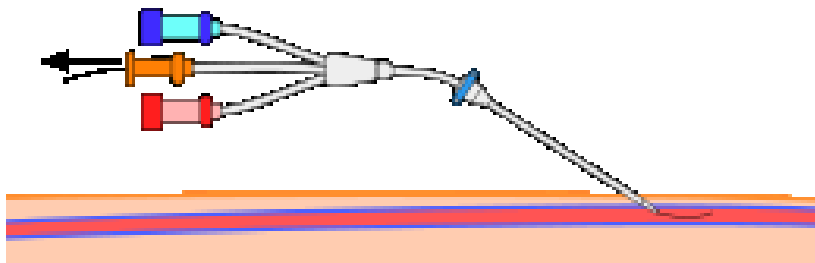
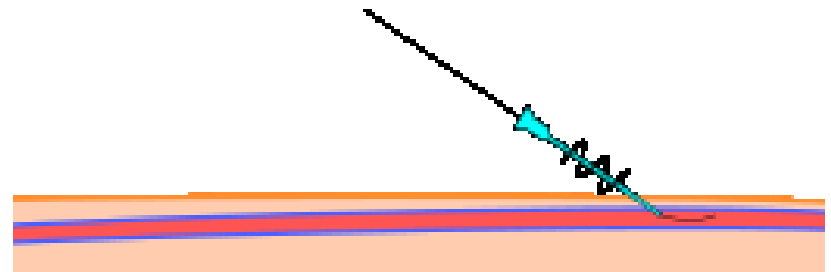
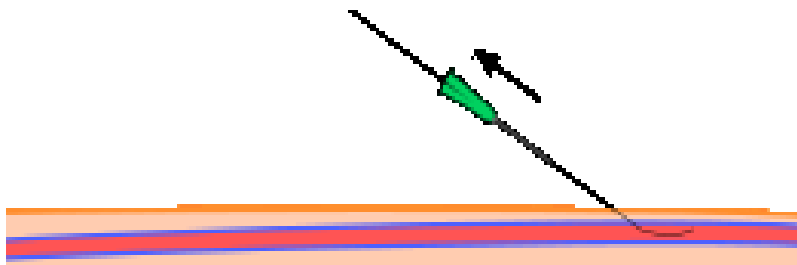
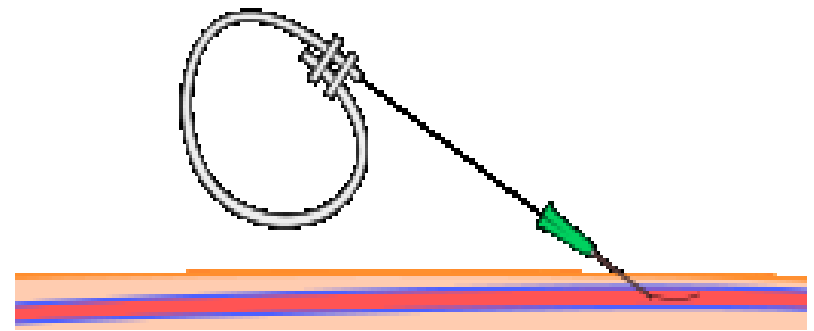
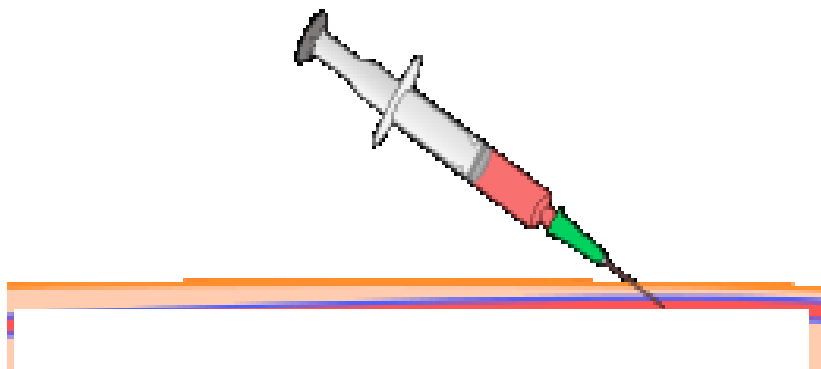


Zobrazování cév

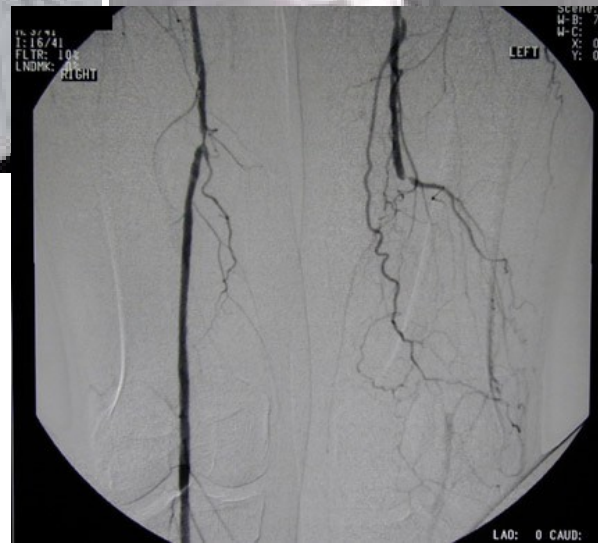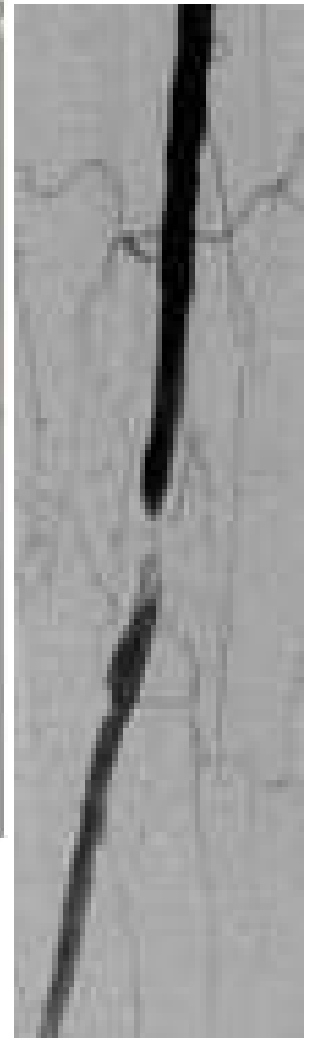
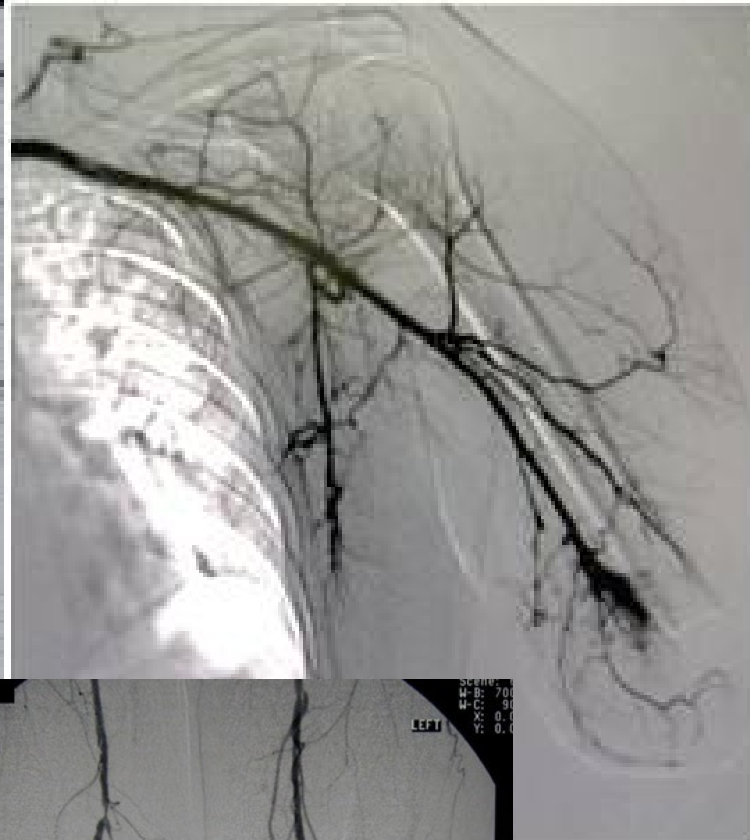
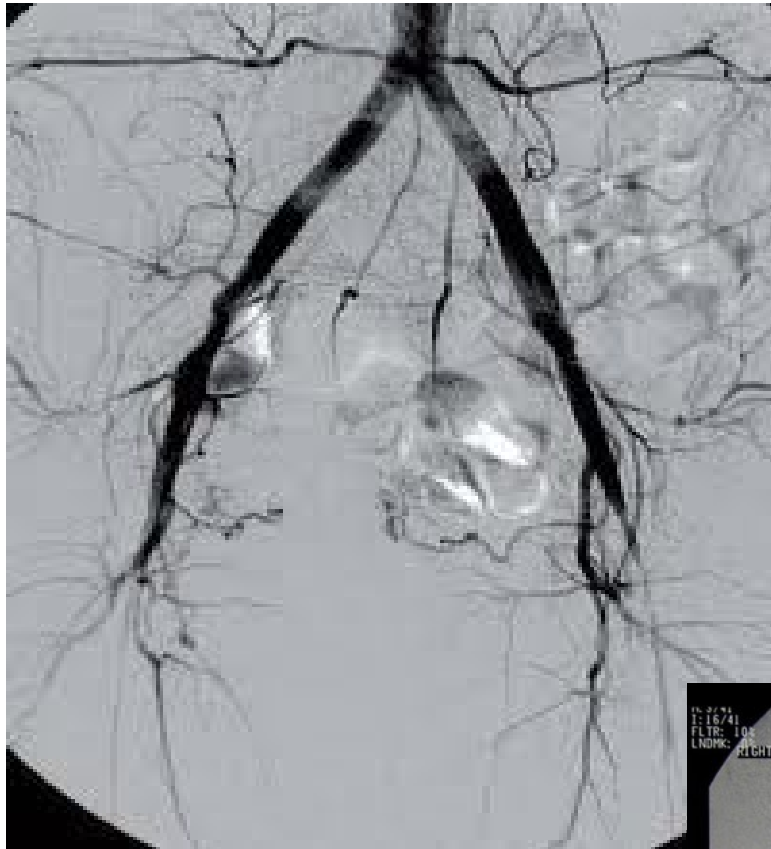Metody zobrazování cév

- Prostý snímek – kalcifikace v plátech, dg. cizích těles v cévním řečišti
- Angiografie – Seldingerova technika, nejčastěji cestou a.femoralis
- Dopplerovská US
- CTA
- MRA
- NM - flebografie

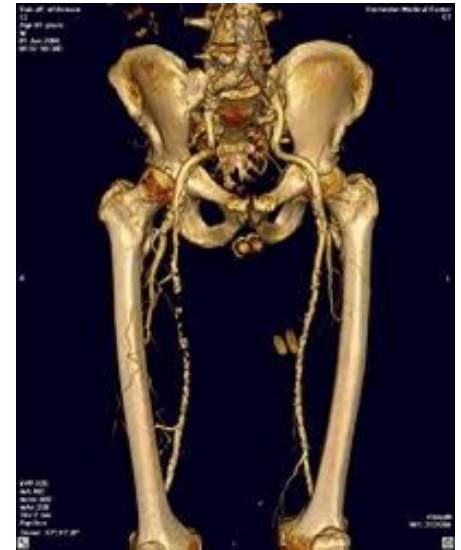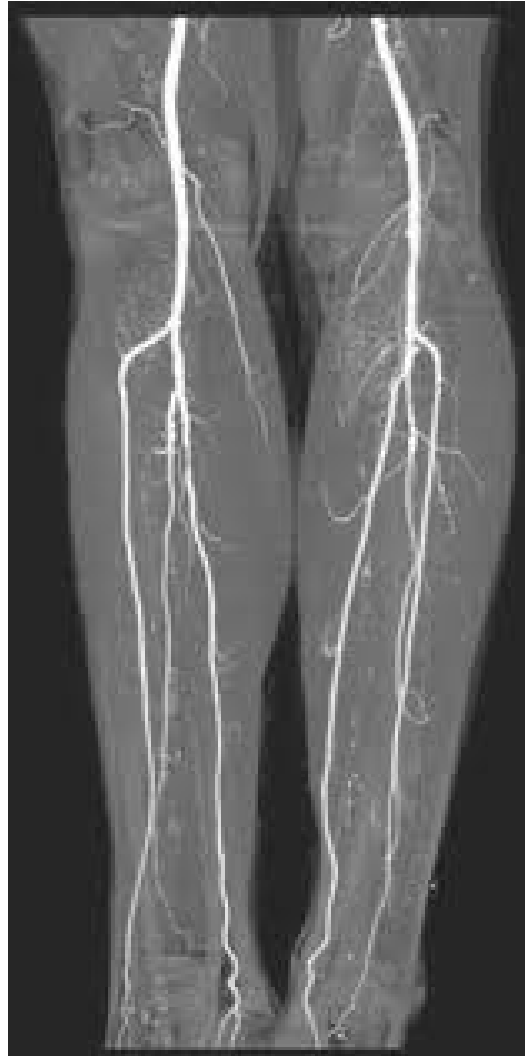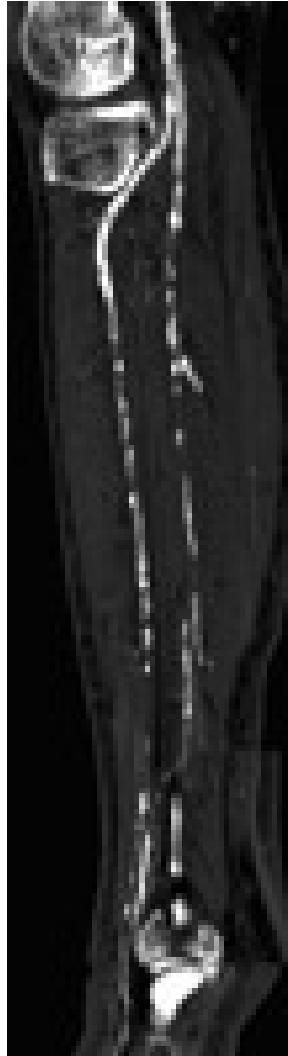
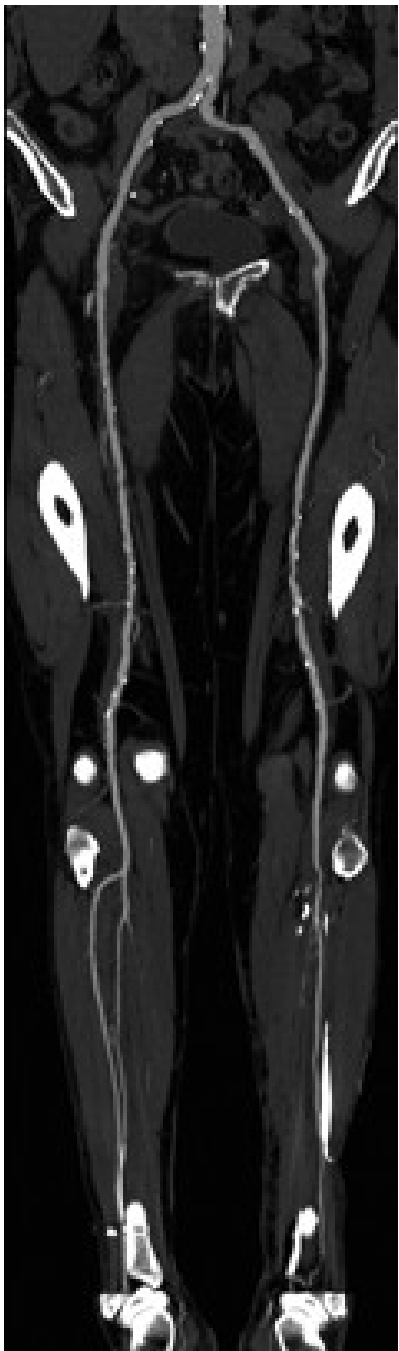
Seldingerova technika



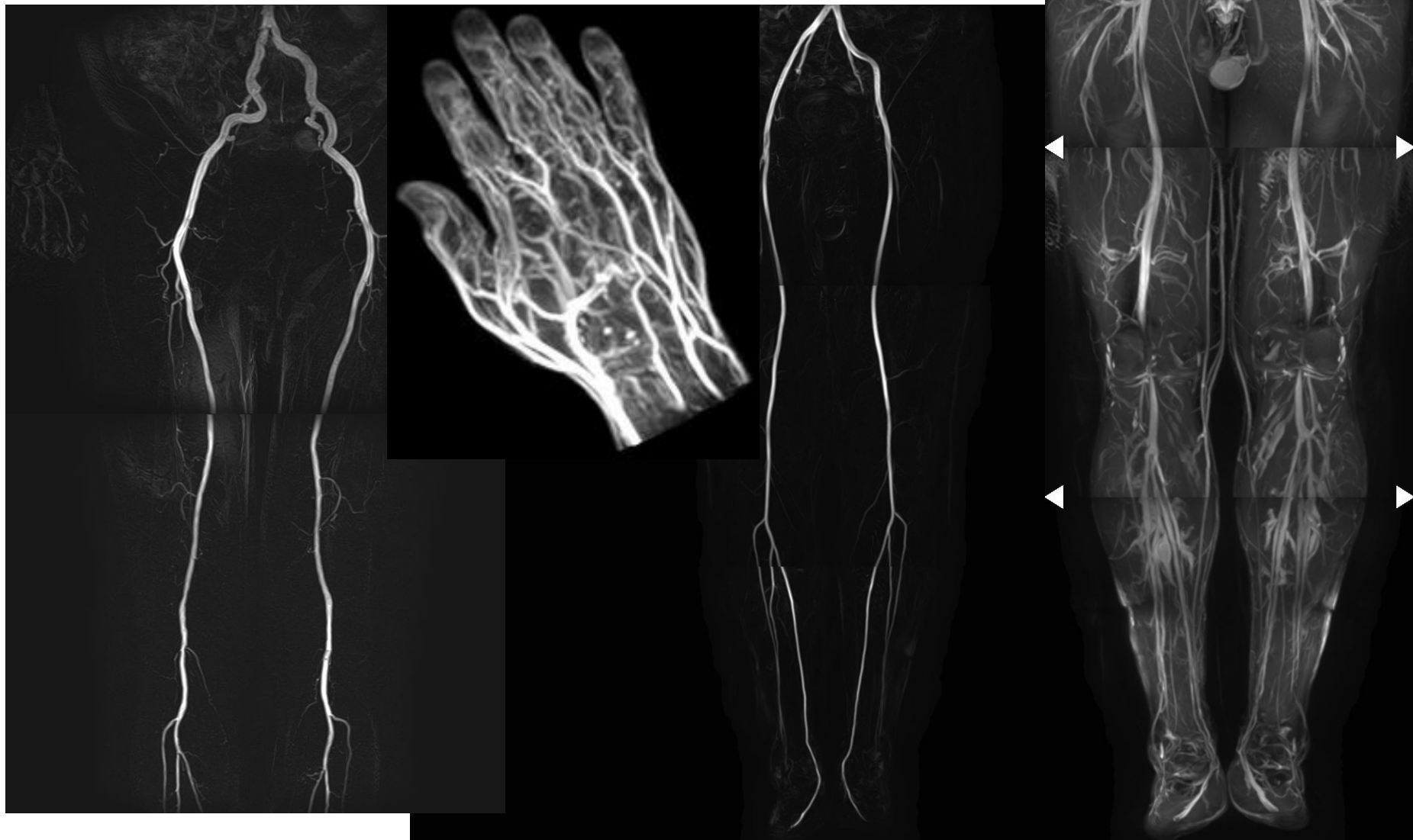Angiografie končetinových tepen

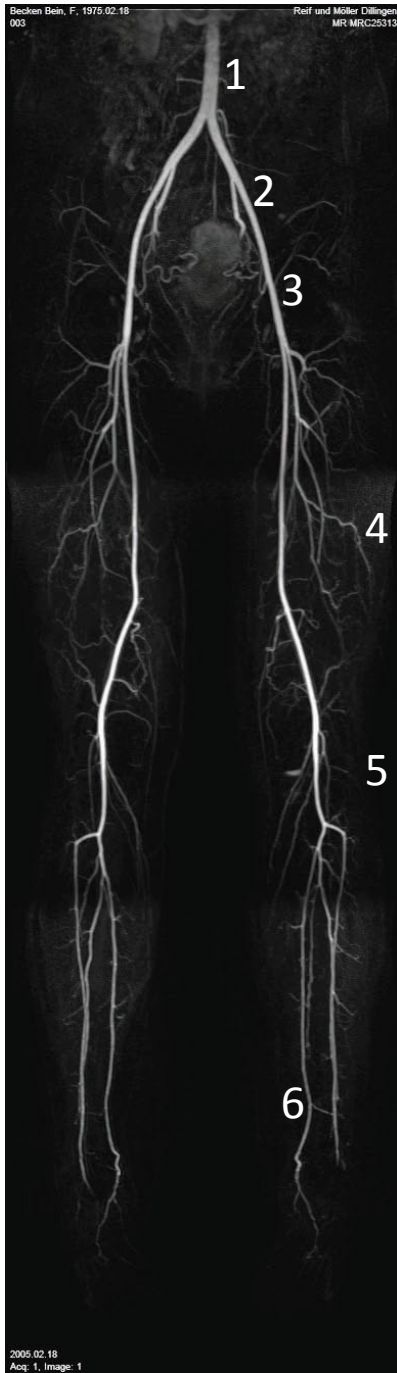


CT AG dolních končetin



MRA dolních končetin





1 – aorta abdominalis

2 – a. iliaca int.

3 – a. iliaca ext.

4 – a. femoralis

5 – a. poplitea

6 – a. tibialis post.

Intervenční radiologie

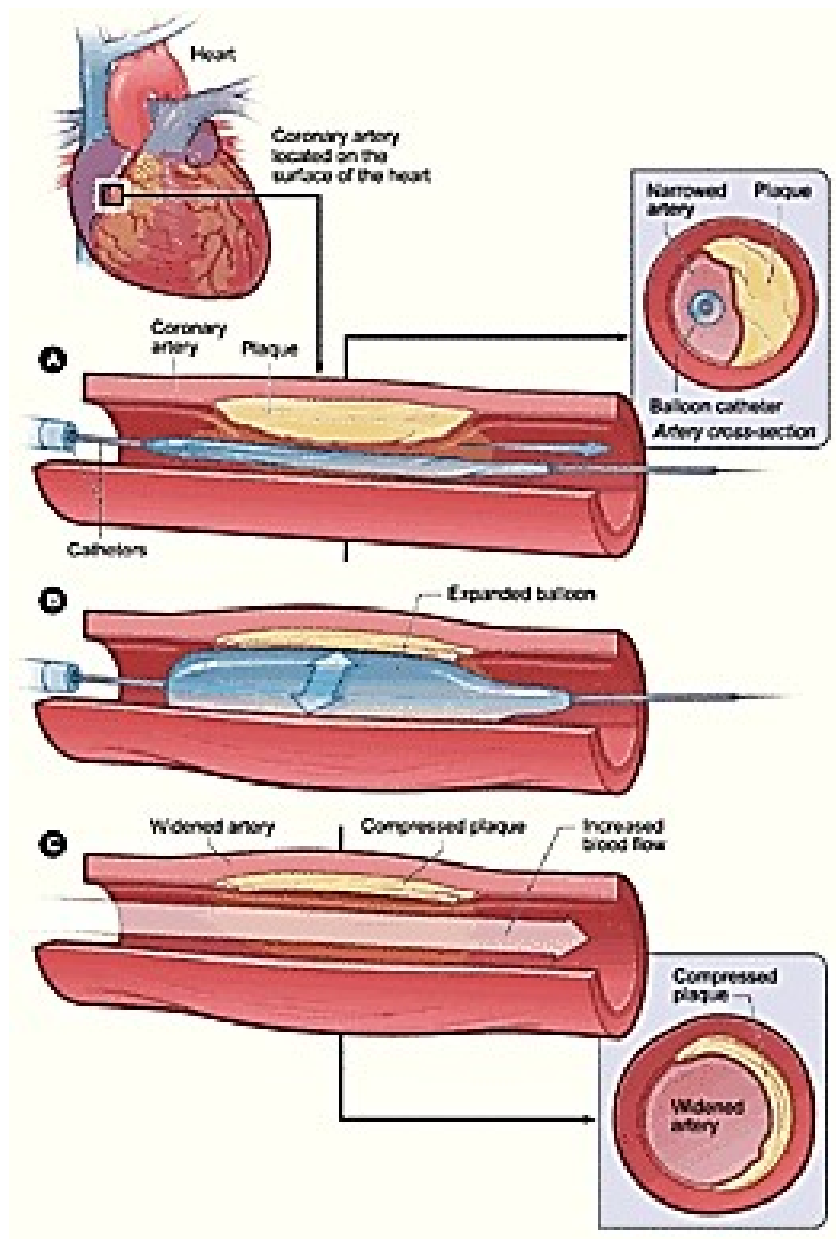
- Nahrazení nebo usnadnění chirurgického výkonu
- Základem je katetrizace
- Intervence vaskulární – na cévním systému
- Intervence nevaskulární – mimo cévní systém

Intervence vaskulární

- PTA
- Stenty
- Stentgrafty
- Trombolýza
- Embolizace
- Kavální filtry
- TIPS

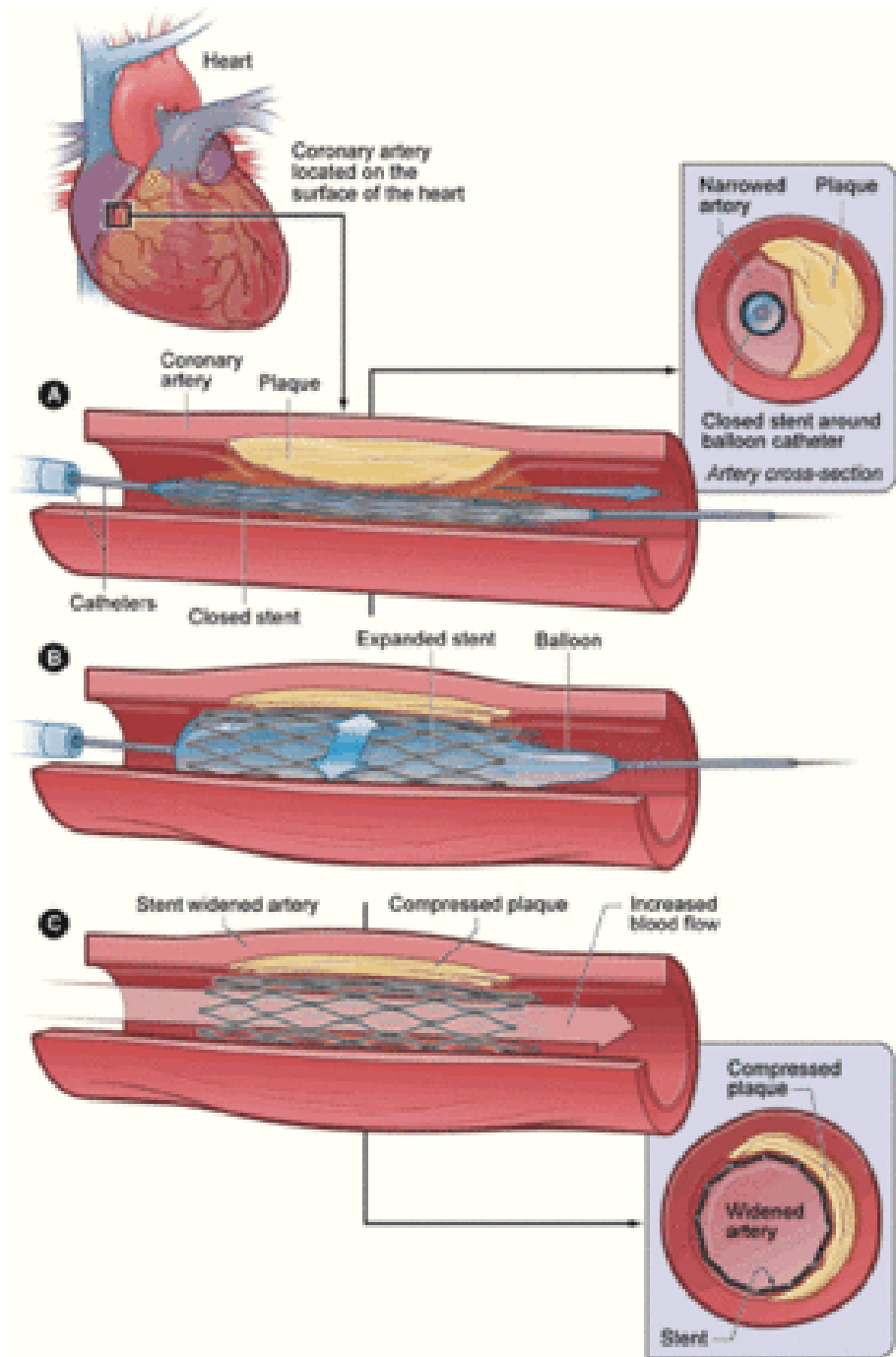
PTA – perkutánní transluminální angioplastika

- Léčba stenóz a uzávěrů cév pomocí balónkového katetru
- Mechanická dilatace stenotického nebo uzavřeného úseku cévy
- Končetinové tepny – léčba ICHDK
- Supraaortální tepny - stenóza karotid
- PTRa – renální angioplastika
- PTCA – koronární angioplastika



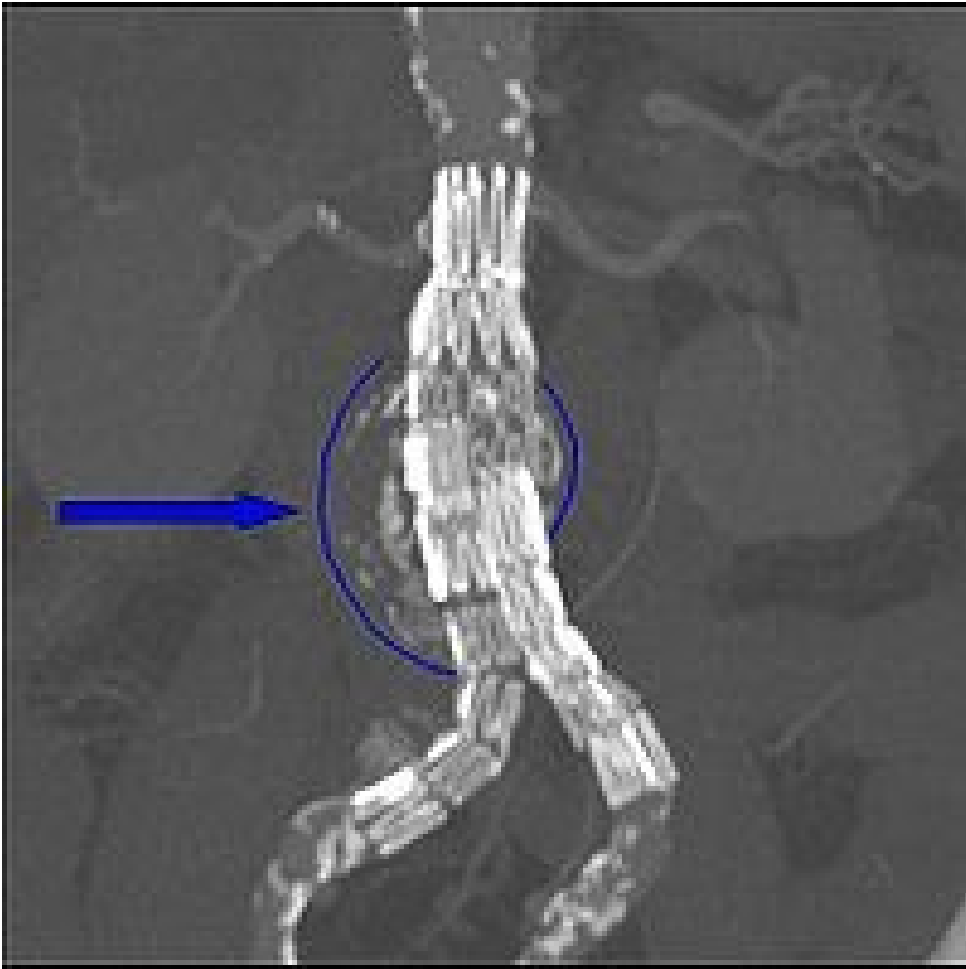
Stenty

- Výztuž trubicového orgánu, jehož úkolem je udržet průchodnost a průsvit zúžené trubicové struktury
- Samoexpandibilní nebo balon-expandibilní
- Indikace: - neúspěch PTA
 - primární implantace u uzávěrů pánevních, koronárních, renálních tepen nevhodných k chirurgickému řešení



Stentgrafty

- Kombinace stentu a syntetické cévní protézy
- grafted-stent – celá výztuž je tvořená stentem, který je potažen umělým materiálem
- stented-graft – stent vyztužuje pouze konce endovaskulární protézy
- Indikace: aneurysmata, pseudoaneurysmata, disekující aneurysmata, tepenné a žilní ruptury



Lokální trombolýza

- Přímá intratrombická aplikace trombolytika, která spouští fibrinolytické procesy v trombu
- Indikace: čerstvé uzávěry, uzávěry A-V dialyzačních píštělí, cévních bypassů
- *Lokální kontinuální trombolýza* – podávání trombolytika pomocí infúzní pumpy
- *Lokální akcelerovaná trombolýza* – mechanické rozbíjení trombu se současným působením trombolytika (streptokináza, urokináza)

Transkatérová embolizace

- Indikace:

1/ nekontrolovatelné krvácení

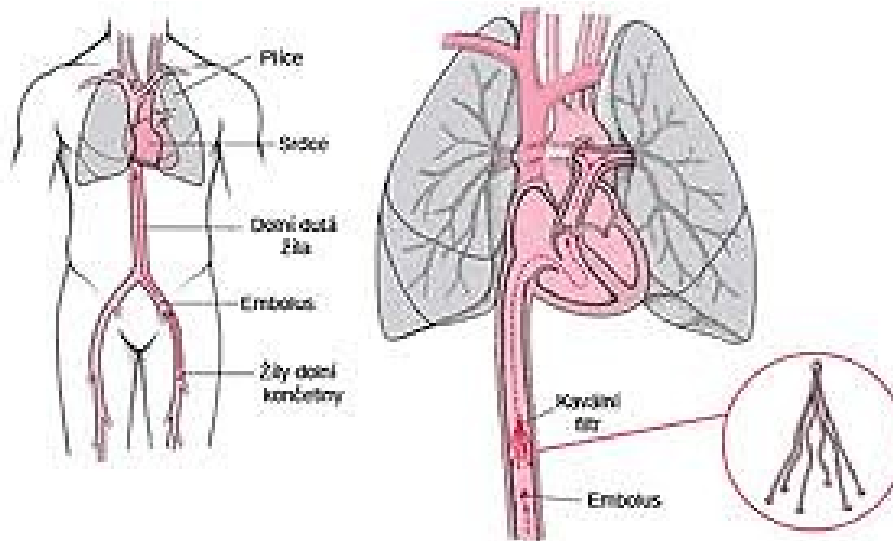
2/snížení vaskularizace tumorů k usnadnění chir. výkonu nebo paliativní výkon ke zpomalení či zástavě růstu

3/ AV malformace včetně IC aneuryzmat

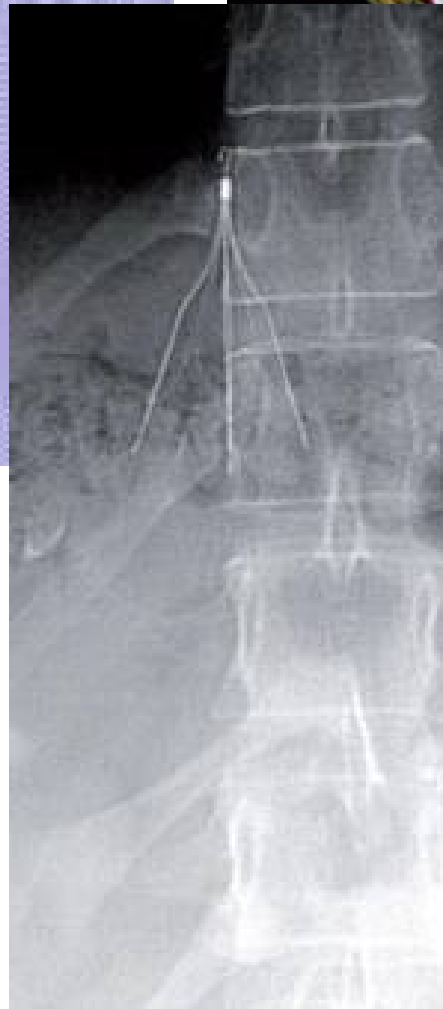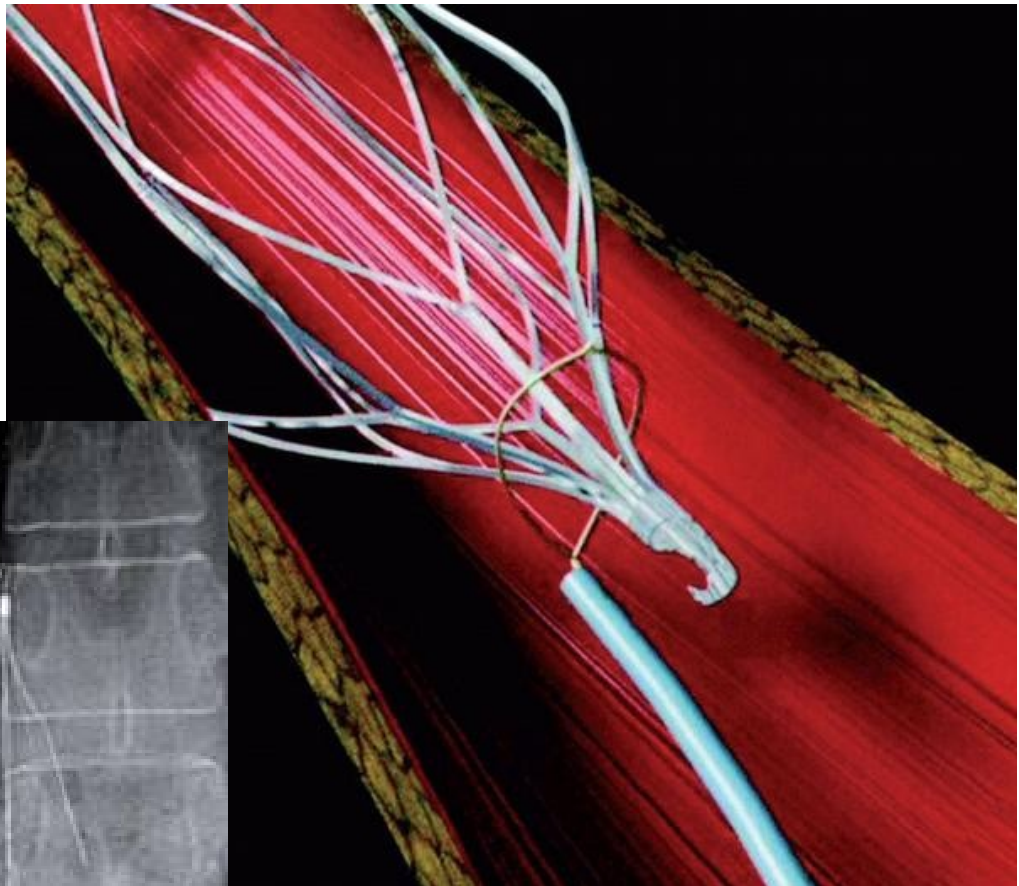
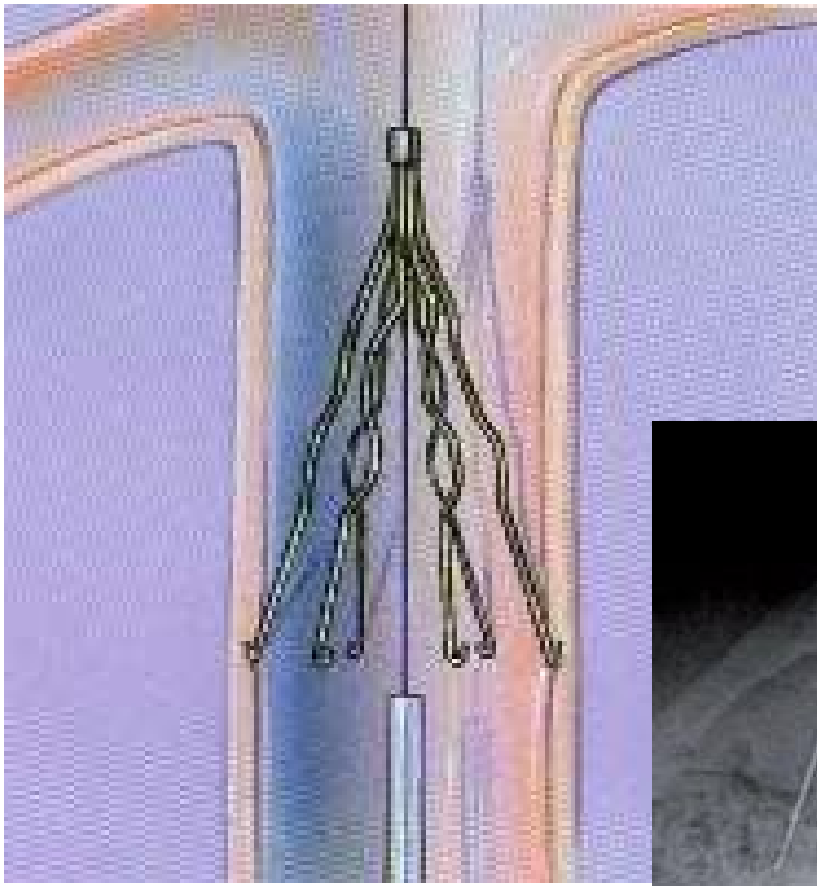
4/ chemoembolizace tumorů (současné podávání trombolytika a cytostatika)

Filtry DDŽ

- Zavedení kaválního filtru Seldingerovou technikou přes femorální nebo jugulární žílu pod ústí renálních žil



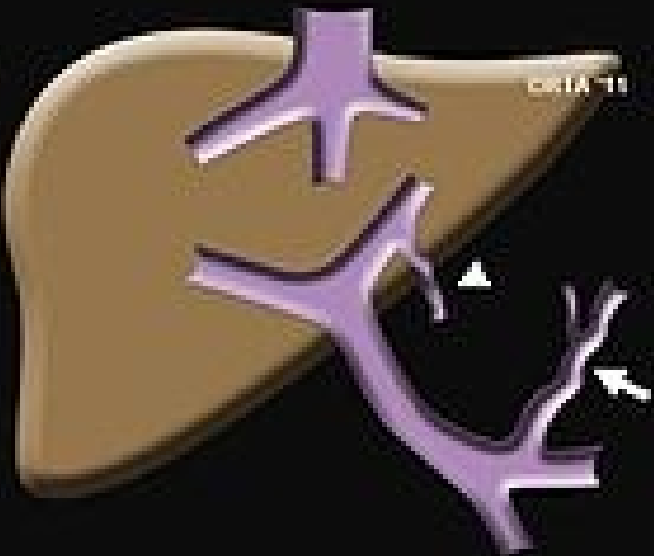
- Indikace:
 - Pacienti s nemožností antikoagulační léčby
 - Tromboembolická choroba



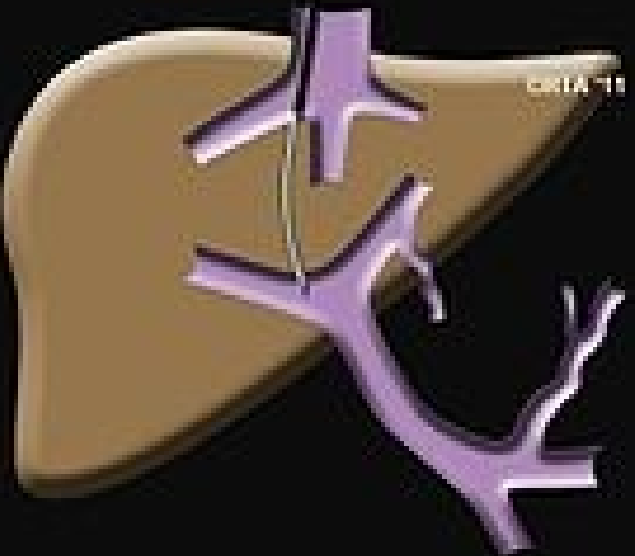
TIPS – transjugulární intrahepatický portosystemický shunt

- Arteficiální píštěl, vytvořená perkutánně v jaterním parenchymu mezi větví portální žíly a jaterní žilou cestou jugulární žíly
- Do takto vytvořeného kanálu implantujeme stent
- Snižuje přetlak v portálním řečišti
- Indikace: - nekontrolovatelné krvácení z jícnových varixů
- před transplantací jater


A



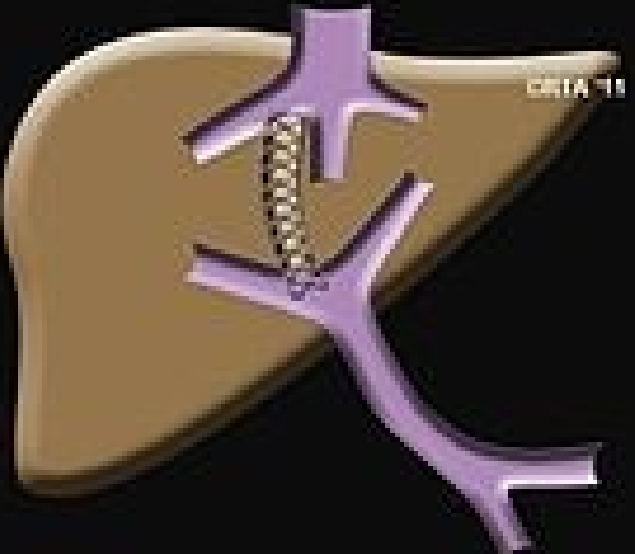
B



C



D

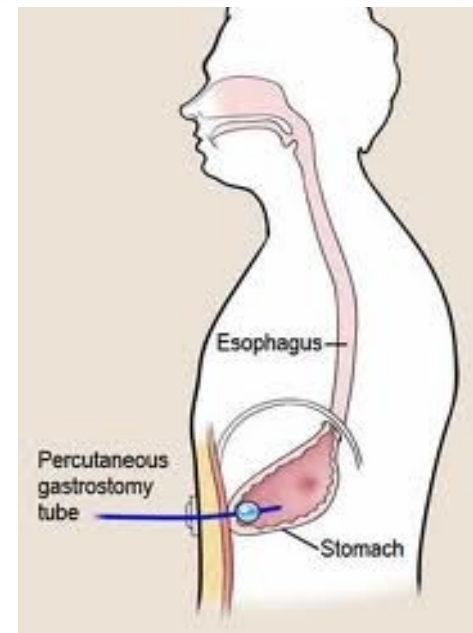
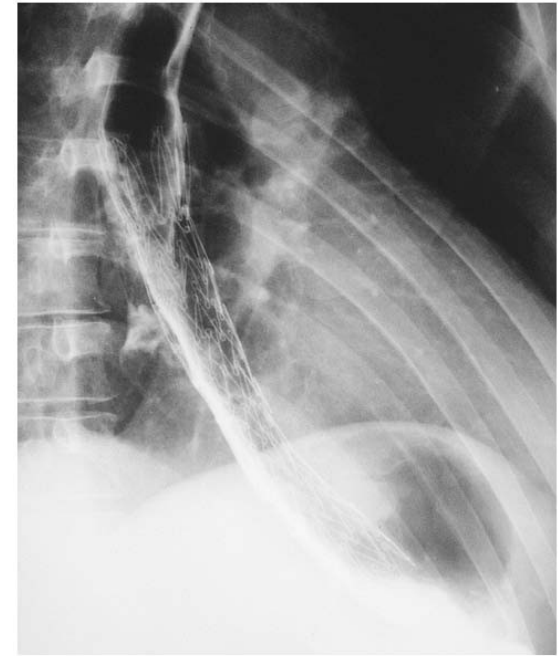


Nevaskulární intervence

- Intervence na žlučových cestách
- Intervence na GIT
- Perkutánní nefrostomie
- Perkutánní drenáže abscesů a kolekcí tekutin
- Perkutánní biopsie
- Intervence na dýchacích cestách

Intervence na GIT

- Dilatace stenóz GIT
 - balónkový katetr
- Paliativní léčba dysfagie stenty
 - inoperabilní TU jícnu a kardie, pooperační stenózy, esofago-tracheální píštěle
- Perkutánní gastrostomie – méně invazivní než chirurgické řešení

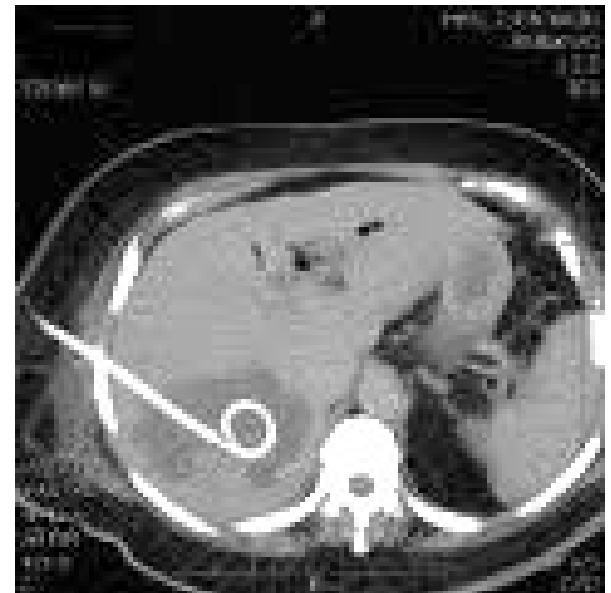


Perkutánní nefrostomie

- Zevní drenáž dutého systému ledviny z důvodu:
 - hydro či pyonephros
 - derivace moče při léčbě močových píštělí a poranění dutého systému
 - odstraňování močových kamenů
 - dilatace striktur močového traktu
 - biopsie
 - stentování ureterů
 - aplikace antibiotik či cytostatik

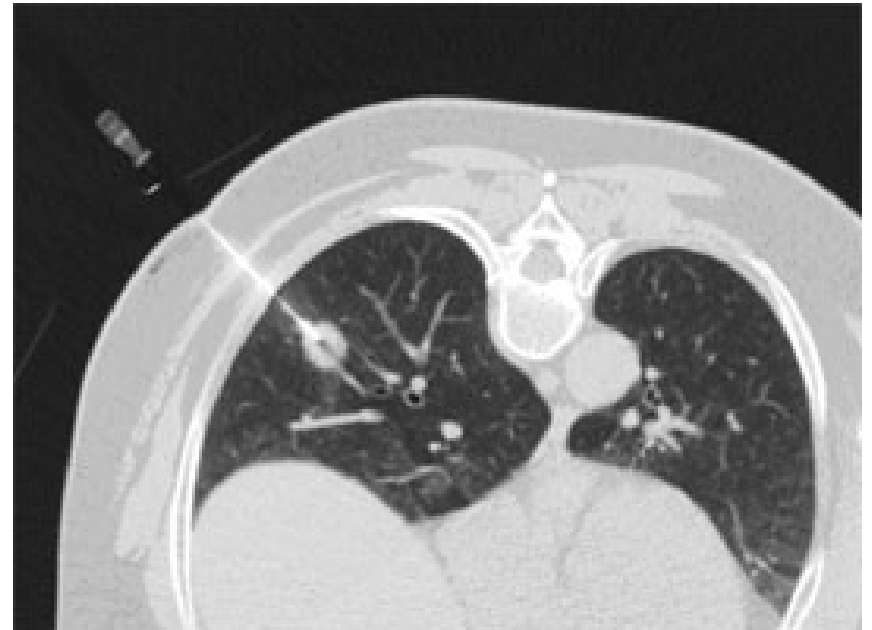Perkutánní drenáže abscesů a kolekcí tekutin

- Léčba či paliace sepse spojené s infikovanou kolekcí
- Zmírnění bolestivých symptomů způsobených velikostí a lokalizací tekutinových kolekcí
- Určení charakteru kolekce tekutiny (absces, hematom...)



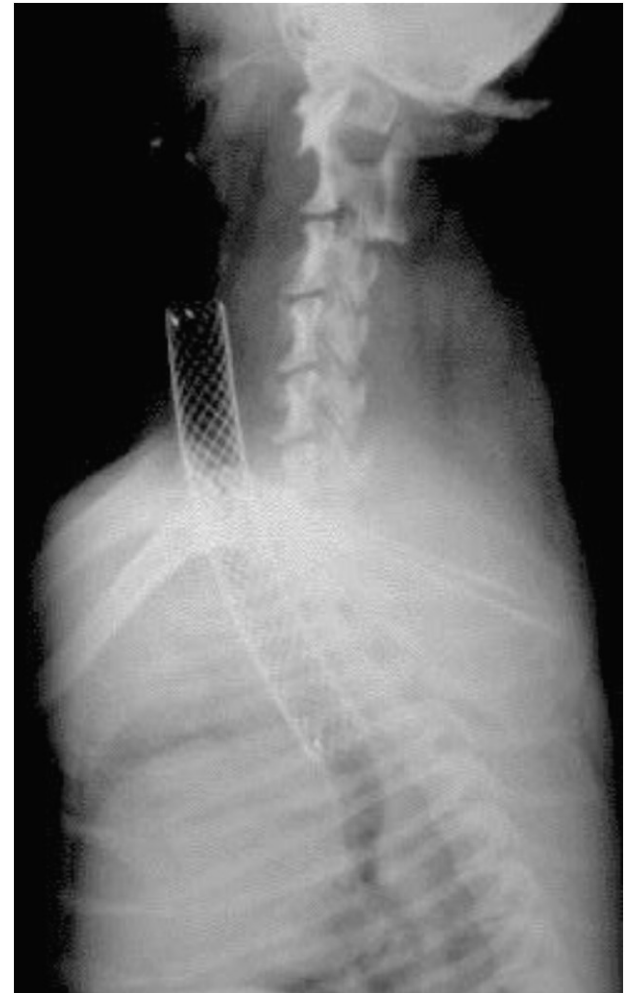
Perkutánní biopsie

- Určení histologie solidního patologického útvaru (maligní x benigní)
- Určení diagnózy, staging známého onemocnění či potvrzení nebo vyvrácení recidivy
- Pod skiaskopickou ,
UZ nebo CT kontrolou



Intervence na dýchacích cestách

- Implantace stentu do velkých dýchacích cest
 - intraluminálně se šířící tumory
 - komprese trachey či hlavního bronchu tumorem
 - stenóza trachey po RT



PRT – periradikulární terapie

- Léčba bolestí páteře způsobených foraminální stenózou nebo stenózou spinálního kanálu, u pacientů s pooperačními epidurálními fibrotickými změnami spondylolistézou

