



Fyzikální vyšetřovací metody

- **Anamneza**
- **RA, OA NO**
- **Vlastní OA: SA, PA, FA, GA, AA, a vlastní OA**
- **NO**
- **Objektivní nález: definován zcela v opoře**



Fyzikální vyšetřovací metody

➤ **Pohled**

- to co je zkušeností

➤ **Pohmat**

- bolestivost, hrudní chvění fremitus pectoralis

➤ **Poklep**

- zkrácený ztemělý, jasný, hypersonorní, bubínkový

➤ **Poslech**

- sklípkové – trubicové, pleurální třecí šelest, chropy, krepitus, - poslech srdce 1. ozva mitrální a 2 ozva aorta – podrobněji dále



- **Poklep:** - přímý
- - nepřímý poklep jasný- přiměřená vzdušnost + napětí plicní tkáně
- poklep zkrácený- $\bar{\quad}$ vzdušnost (infiltrace plicní tkáně)
- poklep temný- 0 vzduch (nad pleurálním výpotkem)
- poklep hypersonorní- - vzdušnost (plicní emfysem)
- poklep bubínkový- pod stěnou jen vzduch (pneumotorax),
- diferencovaně bubínkový- normální břicho
- - srovnávací nebo - topografický
- **Poslech:** - přímý
- - nepřímý: - dýchací ústrojí- typ dýchacího šelestu + vedlejší dých.šelesty
- normálně sklípkové + čisté nebo trubicové
- patologie: zostřené, oslabené, s prodlouženým výdechem, vedlejší fenomény – vlhké
- - suché
- - srdce- ozvy (2), přídatné zvuky (ozvy, kliky), šelesty
- - tepny- šelesty
- - břicho- přelévání cca 15/min: - - obstrukční ileus - paralytický ileus



Celkové vyšetření 0

- **Puls**
- **60-80/min**
- **frekvence, rytmus, objem pulsu, rychlost vzestupu pulsové vlny, symetričnost**
- **frekvence: tachykardie, bradykardie, rytmus: - pravidelný**
- **- nepravidelný, objem pulsu: pulsus magnus seu altus (aortální insuficience, AV zkrat)**
- **pulsus parvus (aortální stenóza, mitrální stenóza, fibrilace síní)**
- **pulsus paradoxus (tamponáda)- inspirační snížení objemu pulsu**
- **pulsus alternans (srdeční selhání) rychlost vzestupu a poklesu pulsové vlny: pulsus celer et altus- Corriganův- aort.insuficience**
- **pulsus tardus, longus et parvus- aort.stenóza pulsus bisferiens- kombinovaná aort. Vada napětí tepu: pulsus durus x mollis**
- **symetričnost tepu: bezpulsová Takayasuova choroba, koarktace aorty, disekce aorty**
- **Dech**
- **inspekce hrudníku !/nenápadně/, palpace stěny hrudní**
- **typ dýchání, zda dýchají obě poloviny hrudníku, dechová frekvence**
- **typ dýchání- abdominální x kostální, dechová frekvence: normální 14-20/min = eupnoe**
- **tachypnoe, bradypnoe...apnoe, hyperpnoe**
- **dyspnoe (dušnost) = subjektivní !! pocit nedostatku vzduchu**
- **dušnost inspirační x expirační x smíšená**
- **trvalá x záchvatovitá, námahová x klidová**



Celkové vyšetření 1

Vědomí a psychický stav

Zastřené vědomí – somnolence, sopor, koma – synkopa je krátkodobá porucha

Celková inspekce

- vzhled nemocného: výška, hmotnost, stav kostry, svalstva, výživy

3 konstituční typy: astenický, hyperstenický, normostenický

gigantismus x nanismus, akromegalie, obezita x inanice, kachexie

- poloha nemocného: aktivní, vynucená (peritonitis, pankreatitis), pasivní (koma)

- abnormální pohyby: - třes- klidový (hyperthyreosa, Parkinson, flapping tremor)

- intenzní (mozečkové poruchy)

- křeče- tonické (trvalé napětí svalů)

- klonické (záškuby) tonicko-klonické

celkové x lokální

- tiky, choreatické pohyby, atetotické pohyby

- postoj a chůze: postoj je normálně přímý, pohyby volné, chůze pružná, souměrná

- kůže a adnexa: 1) barva – červená (polyglobulie), bledost (anemie), cyanosa, ikterus

cyanosa = nafialovělé, zsinělé zbarvení kůže a sliznic, redukováný Hgb > 50 g/l



Celkové vyšetření 2

Celková inspekce

Porucha vědomí, delirium, deprese, hypersomnie, demence

Růst, stav výživy, typy obezity, Cushingův sy,

Pohlavní vývoj

Mentální schopnost

Poloha nemocného – aktivně – vše je OK, pasivní nic nemůže, vynucená

Stoj chůze – hemoplegický, Parkinsonský sy.

Třes – jaterní, neurologický – Parkinsonský, hypertyreóza, Wilsonova choroba hypoglykemie, choreatické pohyby (revm. Horečka) atetoidní pohyby

Křeče – epilepsie, tetanus, horečky,

Hlas pohlavní znaky – změny, hypotyreóza, paréza rekurens, porucha řeči – skandovaná odsekávaná, afazie – expresivní !!,

Kůže- eflorescence (výkvětky- plošná je makula, prominující papula, puchýř vesikula, fisura, ulcerace), barva (erytém, flush- jen horní poloviny těla, cyanosa – centrální – kůže je při ní teplá, periferní je od stagnece krve, ikterus, hyperpigmentace Addison, albinismus) , vlhkost, otoky

Erytém – motýlový exantém, pavouškové névy,

Xantelasmata, petechie, sufúze, - hematomy,



Celkové vyšetření 3

Celková inspekce

Xantelasmata, petechie, sufúze, - hematomy,

Trofické defekty, dekubity, bércové vředy, při porfyrie,

Jizvy

Teplota kůže- místně – pak i zarudnutí, zduření, chladná ischemie,

Vlhkost kůže – dehydratace- kachexie, pocení T4 vyšší, hypoglykemie,

Napětí kůže – klesá s věkem, dehydratace, hyperglykemie,

Otoky: lokální – venostáza, flebotrombóza, lymfostatický, generalizované otoky – až 2-5 litry, u ledvin víčka, perimaleolární, anasarka, hypoproteinemie – (Ci hepatis),

Myxedém mukopolysachyridy v podkoží

Ochlupení- sekundární pohlavní znaky, hirsutismus,

Změny nehtů třepení – při hypothyreóze, sideropenické anemie, paličkovité prsty plicní nemoci,

Teplota_ continua (do 1.stupně), remitens(více jak jeden stupeň), intermittens klesá k normalu, , recurrens – návratná klesá až k normalu na několik dní, septica – více jak 40 stupňů,



Celkové vyšetření 4

Hlava:

Tvar- mikrocefalie, makro, alopecie, hypertrichoza, pohyby hlavy- třes, (Mussetův příznak – Ao insuf.

Výraz obličeje, Hippocratica, Mitralis facies, motýlový exantém SLE, parkinsonský sy, paréza VII,

Oči- víčka otoky, brýlovitý hematóm, entropium ektropium,

Poles víčka – ptoze , mioza enoftalmus Hornerův syntrom – krční sympatikus – obrana

Souměrnost štěrbin, exoftalmus, enoftalmus

Pohyby očních bulbů, zorné pole, zornice osvit – přímý nepřímý, (miosis, mydriasis), konvergenca – dochází k zúžení.

Rohovka – vředy, acus senilis corneae, Kayserův-Fleischnerův prstenec z Wil.ch.

Rohovkový reflex – dotykem na rohovku – není výbavný při hlubokém bez vědomí a pomáha dg. Exitu

Oční pozadí očaž ne my

Spojivky – hyperemie – bledost suchos u Sjegenova sy.

Inervace VII

Uši nos, Rty- cyanoza rtů, , bledost u šoku,

Dásně a chrup jazyk – pazí se ve střední čáře,



Celkové vyšetření 5

Krk:

Tvar nadklíčkové jamky vpadlé u kachexie,
Štítná žláza struma – difuzní, nodulární, uzliny, náplň krčních žil,

Hrudník:

Příznaky dýchacího ústrojí

Kašel (sputum serózní, hlenové, hnisavé, hnilobné,)

Expektorace

Vykašlávání krve (Ca, TBC, meta, aspirace, koagulace, abscesy, infarkt

Dušnost – to je příští DIA

Bolest na hrudi – pleurální postižení pleury, lokalizovaná, kašel a poloha mění

Singultus- n.vagus jeho dráždění,

Chrapot, cyanoza

Hrudník soudkovitý, dlouhý, dýchání abdominální kostoabdominální

Eupnoe, tachy, apnoe, dyspnoe, Cheynesovo-Stokesovo dýchání,

Vyšetření prsů,

Fremitus pectoralis



Plicní syndromy

1. bronchiální obstrukce, poklep – jasný, poslech- dýchání sklípkové s prodlouženým exspiriem a pískoty a vrzoty, po zakašlání se nález mění
2. emfyzém, oudkovitý hrudník, poklep – hypersonorní, snížení poklepových hranic, poslech- oslabené sklípkové dýchání s prodlouženým exspiriem
3. bronchiektázie, poklep-jasný (vyprázdňené)..ztemnělý, poslech- sklípkové dýchání s vlhkými přízvučnými chropy (cave!- přetrvávající nález hlavně nad dolními laloky)
4. bronchopneumonie, poklep – nepatrné přitlumení, poslech – oslabené dýchání s nečetnými přízvučnými chropy, zesílená bronchofonie a fremitus pectoralis, krupózní pneumonie, poklep- temný, poslech – trubicové dýchání s vlhkými chropy, oslabená bronchofonie a fremitus pectoralis, krepitus indux a redux
5. plicní infarkt, poklep – přitlumený až temný, dýchání- trubicové s vlhkými chropy, zesílená bronchofonie
6. atelektáza, poklep- temný, poslech- neslyšné dýchání s vymizelým bronchofonií a fremitem
7. Fluidothorax poklep – ztemnělý až temný, nad horní hranicí bubínkový poslech- dýchání oslabené až neslyšné, na horní hranici kompresivní, bronchofonie a fremitus vymizelé
8. pneumothorax (PNO), postižená polovina hrudníku nedýchá, poklep- hypersonorní až bubínkový, poslech- neslyšné dýchání, vymizelá bronchofonie a fremitus pectoralis



Vyšetření srdce + cév 1

1) Inspekce

prekordium: pulsace hrotu při hypertrofii LK

jugulum: pulsace při hyperkinetické cirkulaci, aneurysmatu aorty, aortální insuficienci

krční tepny: pulsace při námaze, anémii, hypertyreose, hypertenzi, aortální insuficienci

periferní tepny: Quinckeho kapilární pulsace na nehtu

2) Palpace

úder hrotu: normálně v 5. mžž vlevo, 1cm navnitř od mcl. čáry (levá hranice srdce)

zdvihavý při hypertrofii LK

systolická pulsace parasternálně vlevo a v epigastriu- hypertrofie PK

víry: = hmatové projevy šelestů

v systole nad velkými cévami- stenózy aorty/plicnice

v diastole na hrotu- mitrální stenosa

v systole ve 4.-5. mžž vlevo u sterna – defekt septa komor

v systole ve 2. mžž. vlevo u sterna- otevřený ductus arteriosus

třecí šelest při suché perikarditidě



Vyšetření srdce + cév 2

3) Poklep

poloha, tvar a velikost srdce, poklep přitlumený až temný
přední stěna hrudní - převážně pravá komora

levá hranice srdce – úder hrotu (perkuse v 5. mž. směrem od axilly)

horní hranice srdce – v parasternální čáře v 3. mž.

pravá hranice srdce – nemá přesahovat pravý okraj sternu o více než 1cm

4) Auskultace

ozvy a šelesty, ve výdechu !!!

poslechová místa: mitrální chlopeň ® hrot srdeční

trikuspidální chlopeň ® 5. mž. vlevo od dolního okraje sternu

aortální chlopeň ® 2. mž. vpravo u sternu

pulmonální chlopeň ® 2. mž. vlevo u sternu



Vyšetření srdce + cév 3

Srdeční ozvy: většinou 2

1. ozva- temný hluboký zvuk, nejdelší a nejhlasitější je na hrotu, odraz kontrakce komor, uzávěru AV chlopní, nárůstu komorového tlaku, otevření semilunárních chlopní, pohybu synchronní s pulsem rozštěp, rozdvojení 1. ozvy ($> 0,03\text{sec}$)- raménkové blokády, extrasystoly, art. Hypertenze hlasitá 1. ozva – tachykardie, art. hypertenze, hyperkinetická cirkulace, mitrální stenosa oslabená 1. ozva – snížení komorových kontrakcí(myokarditis, infarkt), obezita, emfysem

2. ozva- jasnější, vyšší, nejlépe slyšitelná nad aortou a plicnicí odraz uzávěru semilunárních chlopní

rozštěp ($> 0,03\text{ sec}$) – fyziologický- jen v inspiriu,

- fixované- hypertenze v plicnici, BPRT, hyperkinetika

- paradoxní – v expiriu, BLRT, stenosa aorty, art.

Hypertenze, hlasitá 2.ozva nad aortou- art. Hypertenze, oslabená 2. ozva nad aortou – aortální stenosa

3. ozva- ozva rychlého plnění komor (0,12-0,18 sec po 1. ozvě)

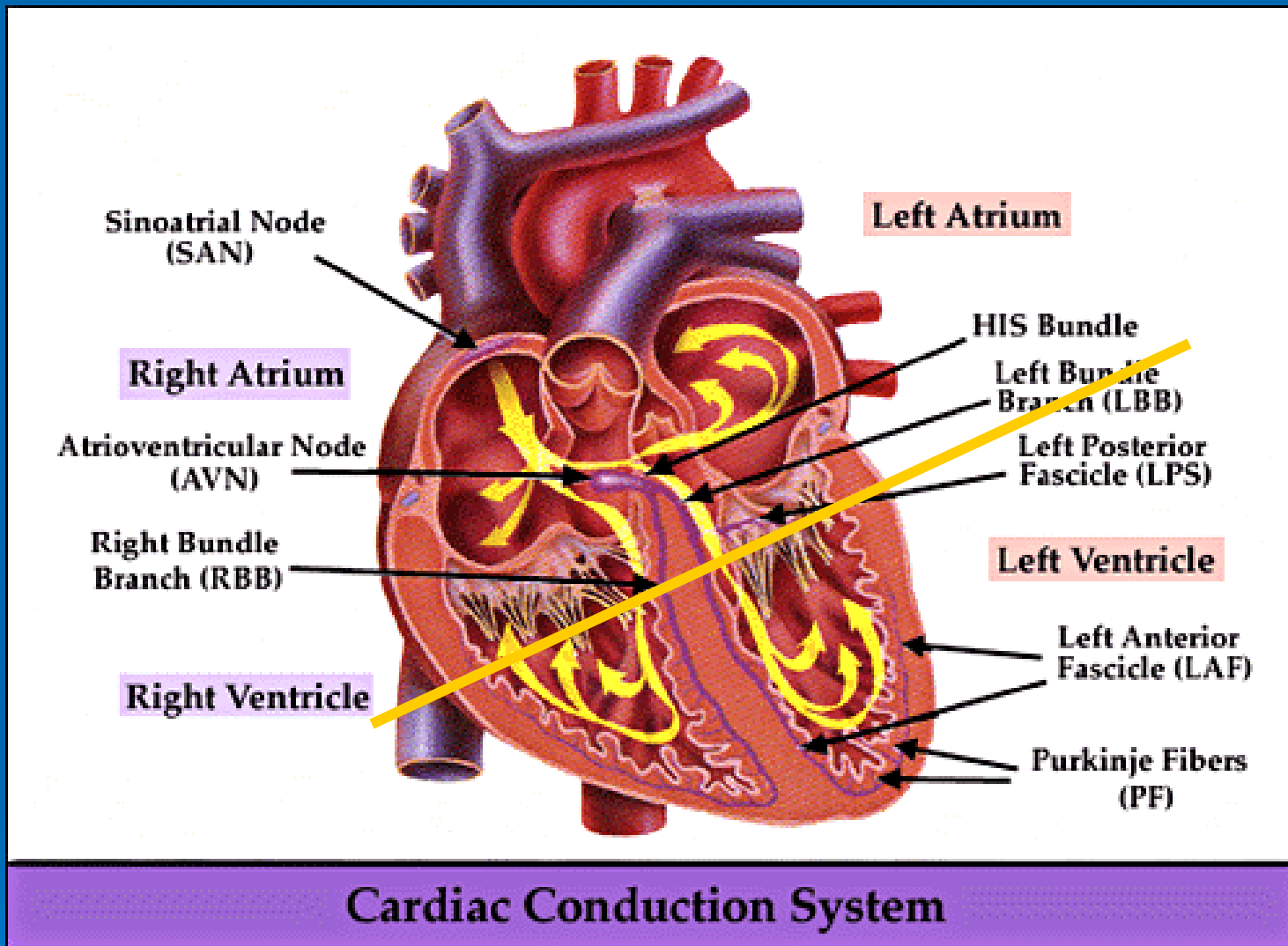
fyziologická- mladí zdraví, tachykardie, tyreotoxikosa

arteriální hypertenze, AIM, regurgitační vady, zatížení LK defekt septa síní, trikuspidální regurgitace, přetížení PK

4. ozva – pozdně diastolická

odraz kontrakce síní fyziologická – mladí, patologická = síňový cval při snížené poddajnosti komor, AIM





Skeleton cordis = izolace

Skeleton cordis funguje jako elektrická izolace síní od komor. Elektrický proud tak prochází pouze přes AVN a Hissův svazek



Vyšetření srdce + cév 4

Patologické systolické zvuky systolické klapnutí (klik) mezi 1. a 2. ozvou
protosystolické- nad aortou a plicnici- stenosa, art. Hypertenze
mezosystolické

telesystolické – prolaps mitrální chlopně

Patologické diastolické zvuky

mitrální otvírací klapnutí (opening snap)

mitrální stenosa

trikuspidální otvírací klapnutí – trikuspidální stenosa

časná diastolická ozva při konstriktivní perikarditidě

Rytmus srdečních ozev

normální rytmus je dvoudobý srdeční rytmus

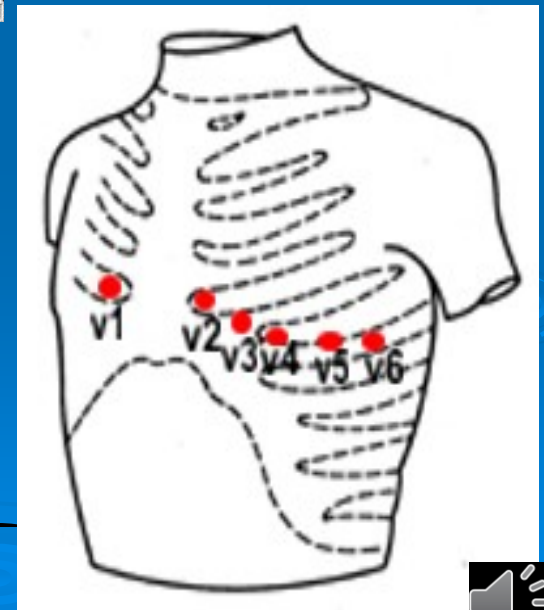
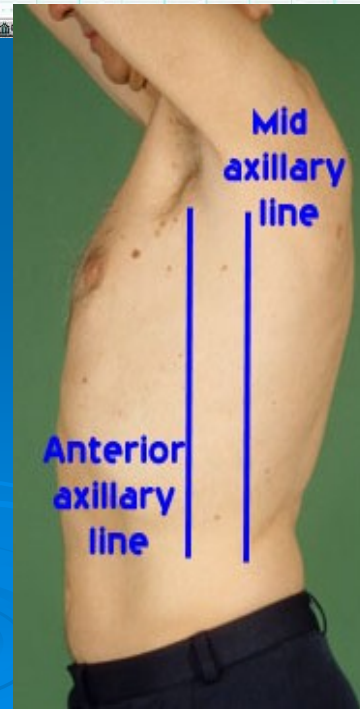
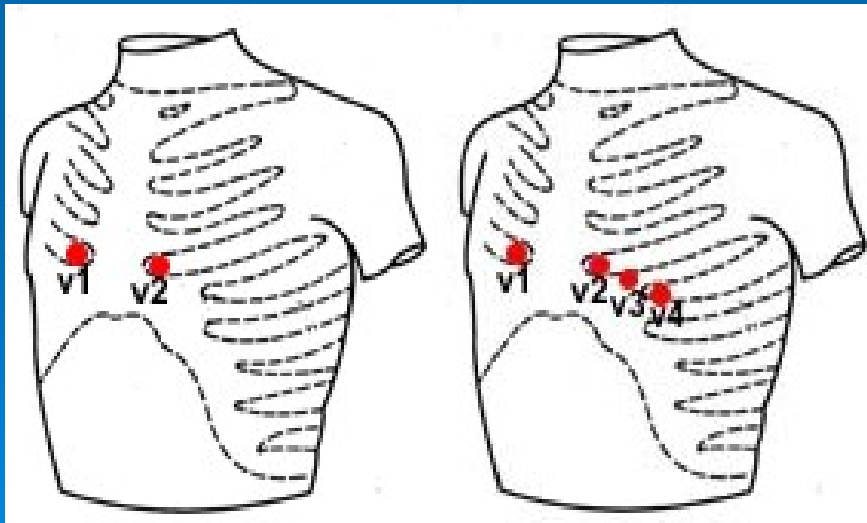
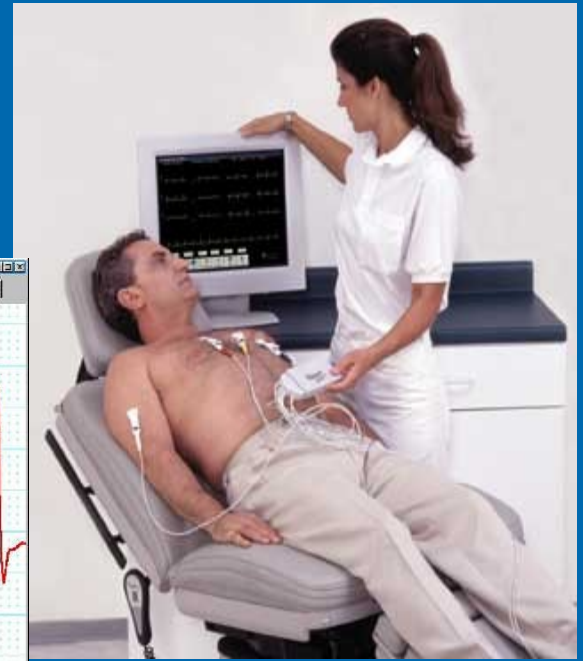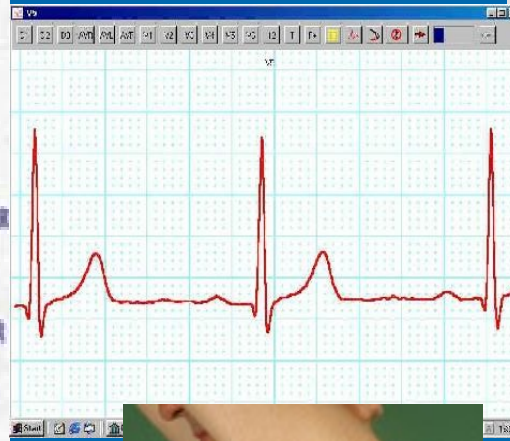
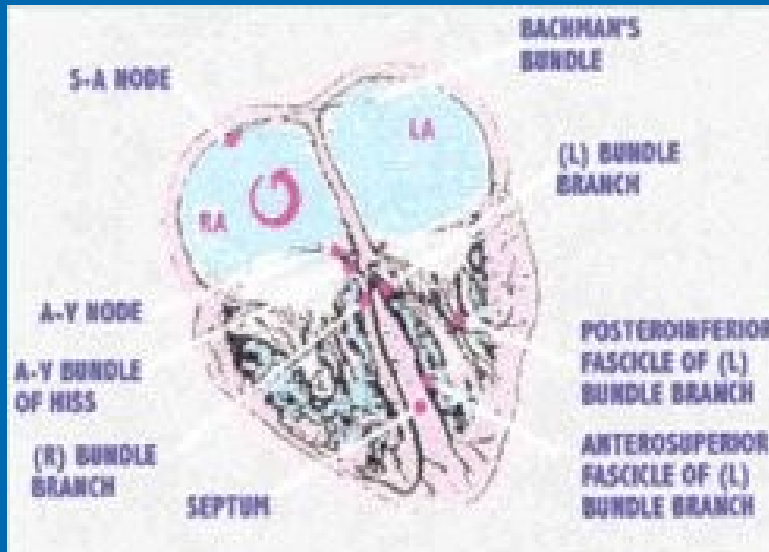
hodinový rytmus- tachykardie, stejné pauzy za ozvami vážná známka poškození
srdečního svalu

trojdobý srdeční rytmus- fyziologický trojdobý rytmus patologický čtyřdobý srdeční
rytmus

Srdeční šelesty další DIA

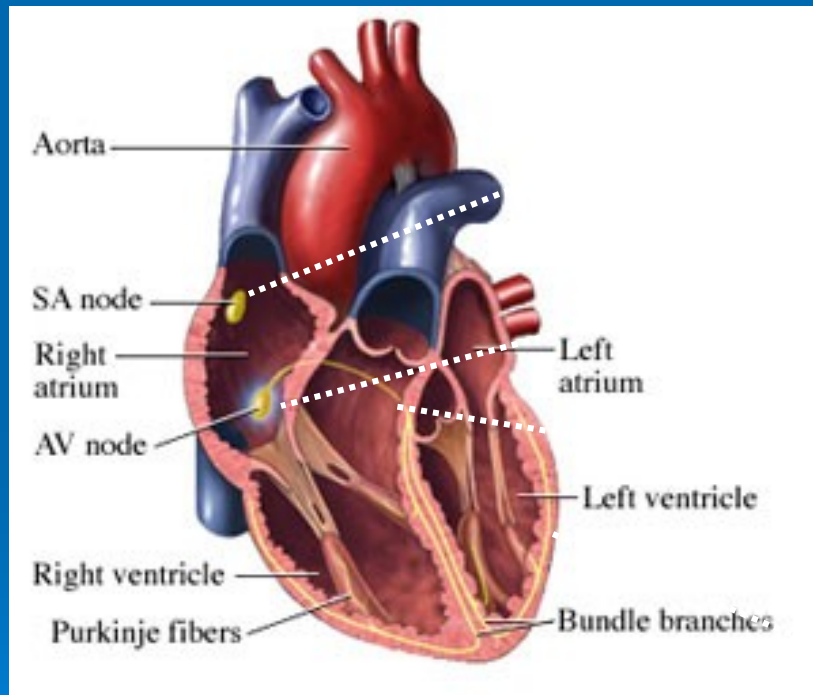


EKG – teorie a praxe



Automacie elektrického převodního systému

50-90



40-50

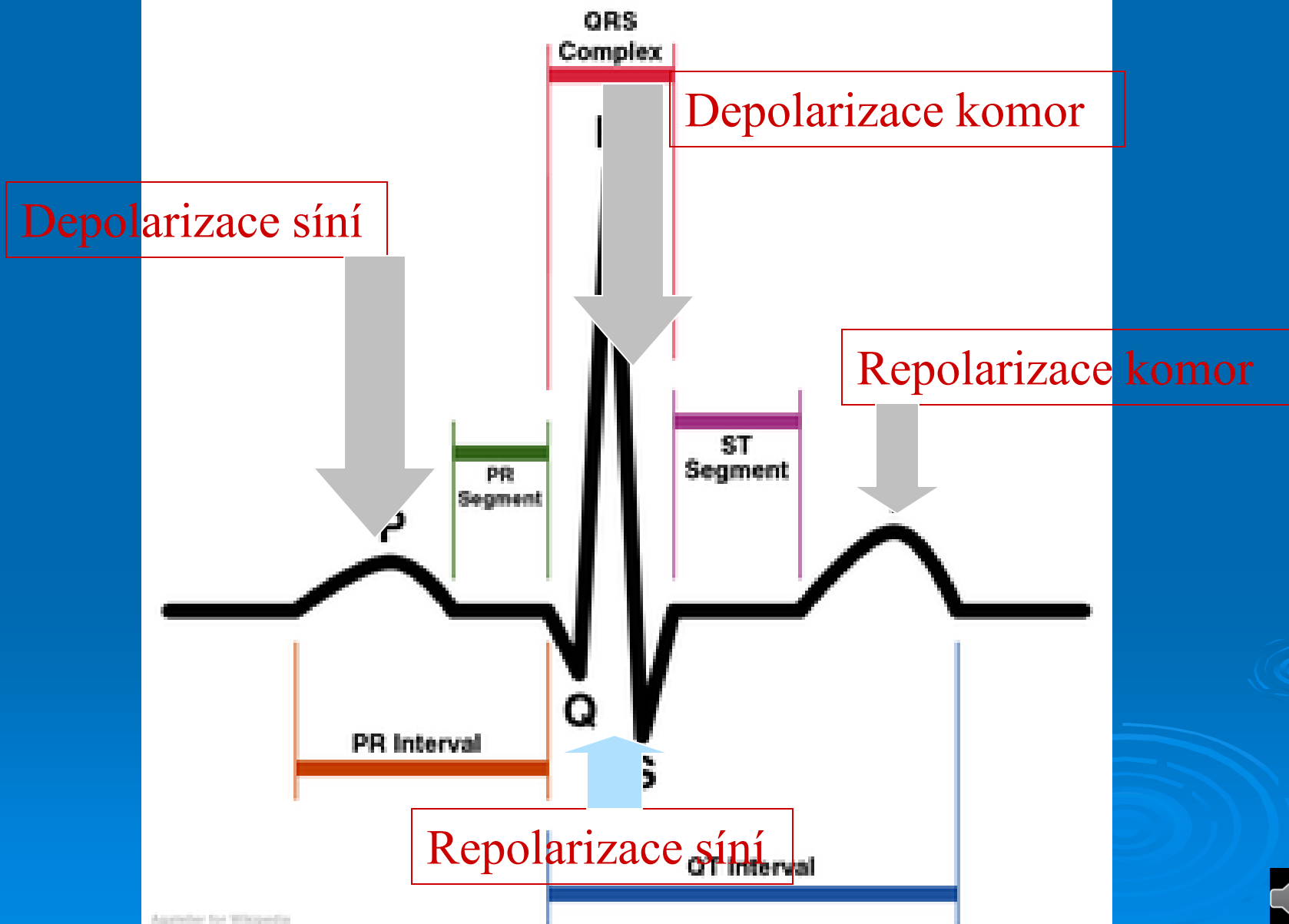
30-40

<30

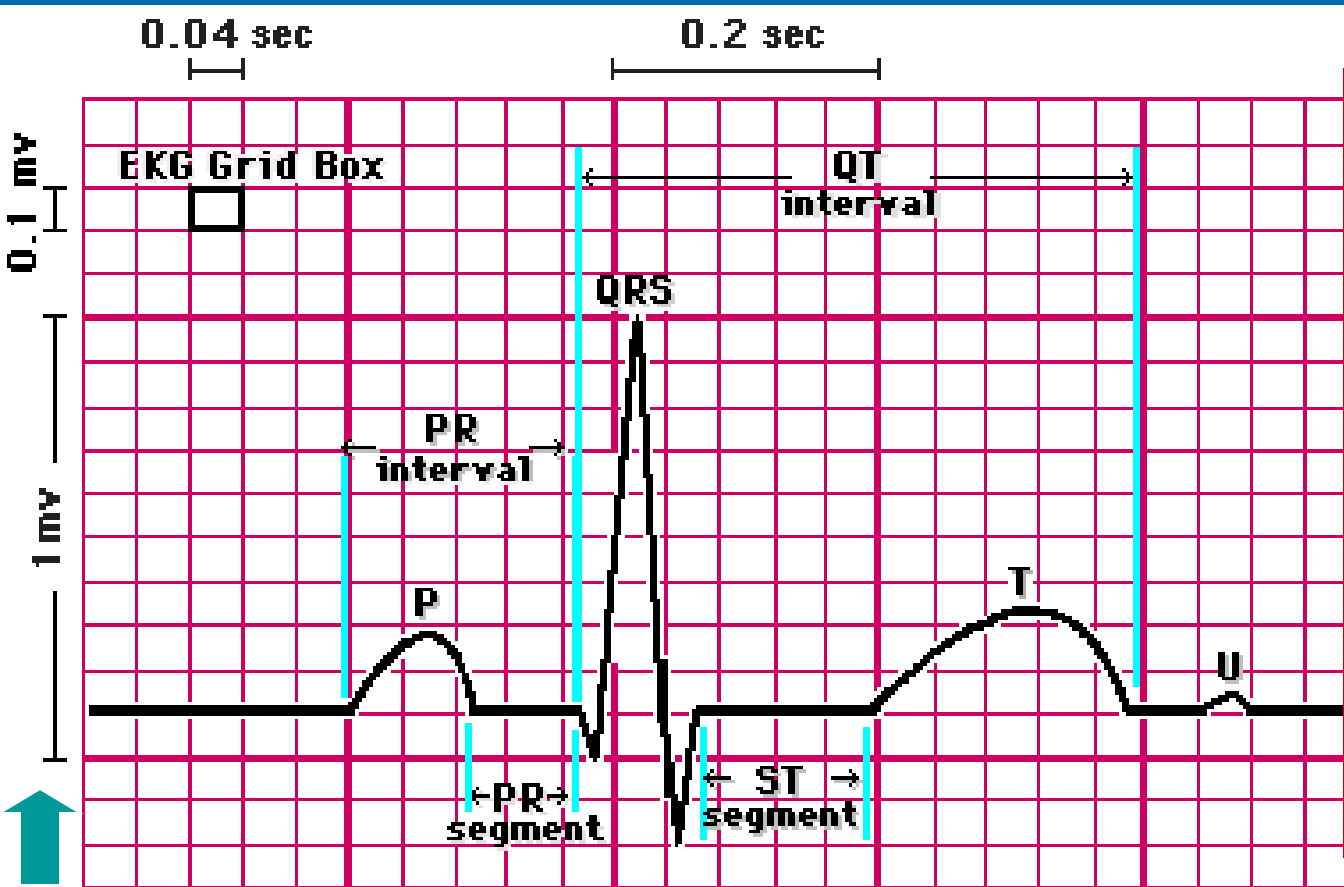
Frekvence/min



Srdeční cyklus dle EKG



Intervaly



(P < 120 ms)
PR 120-200 ms
QRS < 100-120 ms
QT 440-460 ms

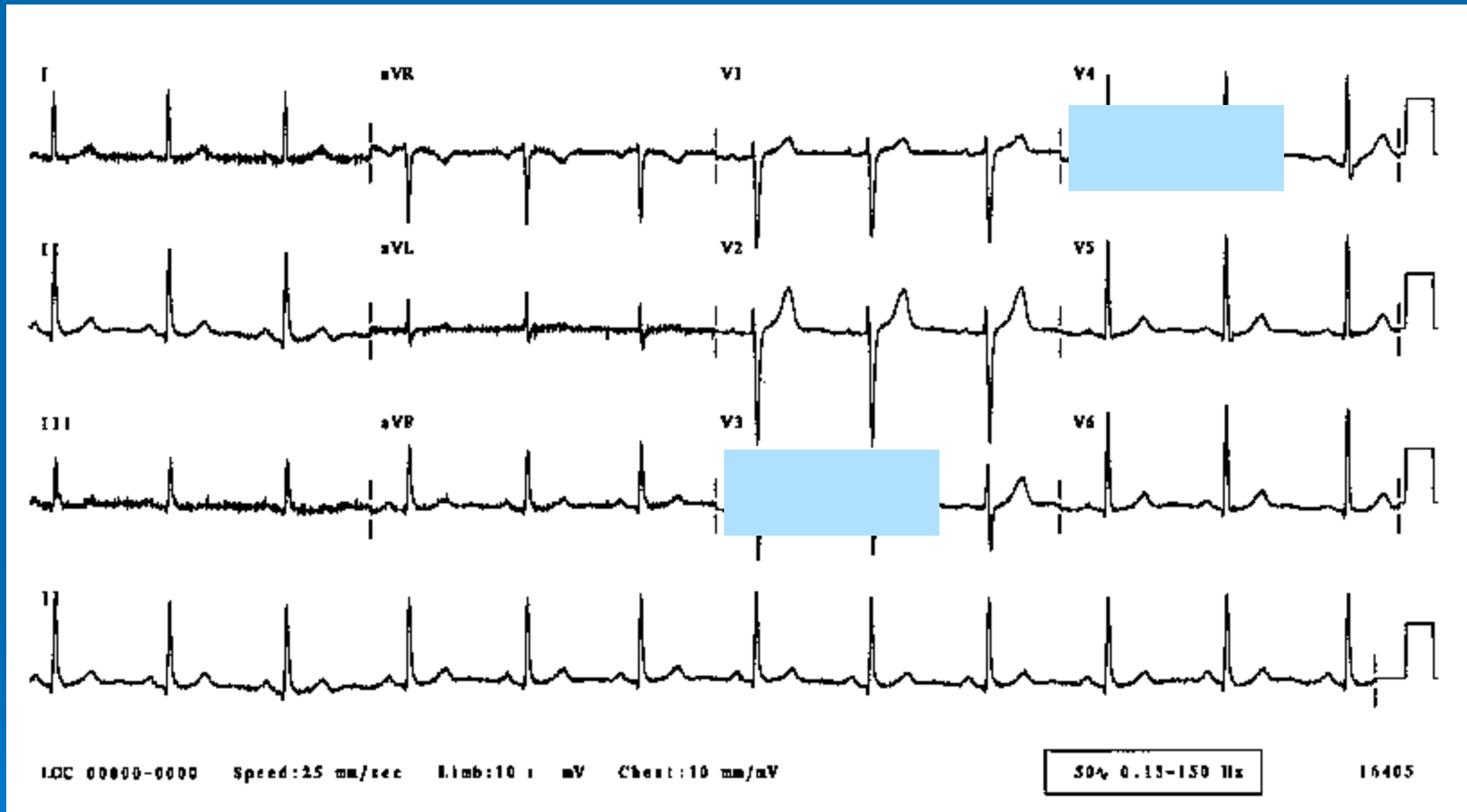
Rychlost posunu papíru 25 mm/s

POZOR: někdy 50mm/s !!



Hrudní svody

osa v transversální rovině – méně důležité



přechodová zóna V4/V5



➤ Celkové vyšetření Vstupní vyšetření - Status praesens

- Poloha, pohyby, řeč a hlas, Předchází vyšetření jednotlivých částí lidského těla. Zahajuje se již při navazování kontaktu při získávání anamn údajů. Je třeba pacientovi naslouchat, a také jej pozorovat.
- Při celkovém vyšetření se pozornost zaměřuje na posouzení psychického stavu, růstu, výživy, stoje a chůze, hlasu a řeči. Navazuje vyšetření kůže a tělesné teploty.

➤ KVANTITATIVNÍ PORUCHY

- Somnolence patologická spavost s možností procitnutí; odpovědi správné, reakce zpomalené,
- sopor je závažnější porucha, bez reakce na slovní podnět; procitnutí je vázáno na bolestivé podněty; po odeznění podnětu pacient upadá do výchozího stavu,
- kóma (bezvědomí) je nejzávažnější porucha vědomí, chybí reakce na bolestivé podněty; postupně se ztrácí výbavnost reflexů, včetně zornicového a korneálního,
- synkopa (mdloba) je krátkodobá ztráta vědomí způsobená poruchou prokrvení centrálního nervového systému.

➤ KVANTITATIVNÍ PORUCHY

- Jsou charakterizovány dezorientací místem, časem a osobou.
- Amence je porucha vnímání, při níž jsou přítomny halucinace, projevuje se motorický neklid,
- delirium je závažnější stav s převažujícími halucinacemi vizuálními (malá zvířata), poruchami paměti, agitovaností nebo spavostí,
- obnubilace (mráкотný stav) se projevuje neuvědomělou činností postiženého jedince (pacient si nepamatuje co dělal).



➤ **Poruchy vědomí vznikají nejčastěji:**



➤ z příčin oběhových (primárně při ischemii, hemoragii či embolii do CNS, nebo sekundárně na podkladě srdečního selhání nebo arytmií),

➤ zánětlivých (meningitida, meningoencefalitida, absces mozku),

➤ metabolických (hyperglykémie, hypoglykémie, jaterní nebo renální selhání, poruchy hydratace, zejména dehydratace)

➤ při intoxikacích (abúzus alkoholu, drogy, léky),

➤ psychiatrických onemocněních a

➤ v souvislosti s úrazy, nádory a epilepsií.

➤ **Součástí vyšetření je také posouzení chování a jednání vyšetřované osoby, její nálady a náhledu na onemocnění.**



➤ **EMOČNÍ LABILITA**

➤ Úzkost bývá součástí neurózy nebo je druhotnou reakcí na nejistotu související s nemocí,

➤ deprese se projevuje jako neopodstatněný smutek (endogenní) nebo jako reakce na okolnosti (situační),

➤ hypománie, mánie se vyznačuje nepřiměřeně veselou náladou neodpovídající situaci.



➤ **Emoční labilita je projevem neuróz, psychóz, mozkové arteriosklerózy, metabolické encefalopatie, akutní a chronické intoxikace alkoholem**



➤ Vývoj a růst, stav výživy

➤ -Gigantismus Eunuchoidní vzrůst Nanismus

➤ Stav výživy

➤ - Obezita x - Kachexie

➤ Vývoj a růst lidského organismu probíhá proporcionálně, pod vlivem hormonálních, psychických, metabolických a genetických faktorů. Průměrná výška kolísá. Za normální lze ještě považovat i familiárně se vyskytující vysoký a malý vzrůst.

➤ **GIGANTIZMUS** nadměrný vzrůst. Vývoj je proporcionální, mohou však být vyjádřeny i projevy akromegalické (nápadné nadočnicové oblouky, nos, brada). Příčinou je hypersekrece somatotropního hormonu v dětství, před uzavřením růstových štěrbin.

➤ **EUNUCHOIDNÍ VZRŮST** charakterizován vyšším vzrůstem, nepoměrem mezi délkou končetin a trupu, který je relativně kratší. Příčinou je prepubertální hypogonadismus.

➤ **NANISMUS** proporcionální malý vzrůst. Hranice výšky mužů 145 cm, u žen 135cm. Vyskytuje se u hormonálních, genetických chromozomálních poruch (Turnerův syndrom, u ovariální dysgeneze) nebo u vrozených metabolických poruch.

➤ Nanismus disproportionální se vyznačuje disproporcí mezi malým vzrůstem a relativně dlouhým trupem, velkou hlavou. Vyskytuje se u fetální chondrodystrofie, .

➤ nanismus hypofyzární má normální tělesné proporce, vzniká sníženou produkcí STH (somatotropní hormon) před uzavřením růstových štěrbin,

➤ nanismus při kretinizmu způsoben sníženou fcí štítné žlázy. Porucha růstu, intelektu (kretinizmus) a hypogonadismem,

➤ nanismus u pubertas praecox vzhledem se podobá fetální chondrodystrofii, vzniká předčasným uzavřením růstových štěrbin.



- Stav výživy se dá orientačně určit na první pohled. K objektivizaci lze použít:
- BMI (body mass index): hmotnost v kg / povrch těla v m².
- 20 - 25 norma, 30 - 40 obezita, více než 40 těžká, méně než 20 podváha,
- měření podkožní vrstvy kaliperem, muži do 1,5 cm ženy do 2,2 cm (norm),
- Brockova vzorce
- $\text{hmotnost v kg } (\pm 10\%) = \text{výška v cm} - 100$
- Hlavní odchylky představuje obezita a kachexie.
- Obezita
- Primární (prostá) obezita vzniká z nadměrného přívodu energie v poměru k výdeji.
- Sekundární obezita je vzácnější, provázena nemocnění (např. endokrinologická).
- obezita trunkální obvykle souvisí s nadměrným příjmem potravy. Často se kombinuje s poruchami metabolickými, hormonálními apod. Tuk se hromadí na trupu.
- Cushingův syndrom vzniká při hyperkortikalizmu.
- Pickwickův syndrom je označení používané pro obezní pacienty s chronickou respirační insuficiencí. Projevuje se inverzí spánku, centrální cyanózou a polyglobulií.
- Kachexie chyběním zásob tuku a atrofií svalů. celková extrémní vyhublost.
- Příčiny nádory, některé záněty (TBC), hypopituitarizmus (Simondsova kachexie, Sheehanův syndrom), aktivní tyreotoxikóza, Adissonova chor, mentální anorexie



➤ POLOHA

- Zdravý schopen zaujmout jakoukoliv polohu, porucha somatického a psychického stavu situaci mění a pacient aktivně vyhledává polohu
- Vynucená poloha:
 - ortopnoická - u těžké kardiální nebo pulmonální dušnosti; sedící o ruce opřený pacient používá při dýchání pomocných dýchacích svalů
 - proměnlivá - u hrozícího či rozvíjejícího se šoku: pacient je neklidný, hledá úlevovou polohu, často ji mění; pozoruje se u břišní koliky (biliární, renální),
 - na zádech s pokrčenýma nohama - postižený se brání pohybu, projevuje se u peritonitidy,
 - na boku - omezuje dech na postižené straně, pozoruje se u pleuritidy,
 - na boku s hlavou dozadu zvrácenou, končetinami flektovanými v kyčlích a kolenou - projevuje se u meningitidy,
 - "na všech čtyřech" klečící pacient se opírá o flektovaná předloktí: tato poloha může být pozorována u tumoru pankreatu nebo chronické pankreatitidy.
 - zvrácená hlava s dorzální flexí páteře - se vyskytuje u tetanu.
 - Pasivní polohu zaujímá bezvládný člověk v závažném klinickém stavu - s cévní mozkovou příhodou, v kómatózním stavu apod.



➤ STOJ A CHŮZE

- Postoj zdravého vzpřímený, chůze pružná, volné souhyby končetin. Poruchy se projevují při neurologických a svalových postiženích.
- Parkinsonský syndrom mírný předklonem hlavy a trupu, lehce pokrčenými končetinami, chůzí s malými krůčky, většinou šoupavými. Vyskytuje se u mozkové arteriosklerózy.
- Hemiparéza, hemiplegie znamená obrnu končetin na téže straně těla lehčího (hemiparéza) nebo těžšího stupně (hemiplegie). Způsob pohybu je závislý na typu a rozsahu postižení. Pacient se může např. pohybovat s horní končetinou flektovanou v lokti, nohou extendovanou, pohybující se v zevním oblouku (tzv. cirkumdukce). V nejtěžších případech je hybnost natolik omezena, že stoj ani chůze není možná. Nejčastěji vzniká u pacientů s cévními mozkovými příhodami.
- Ataxie s nejistou chůzí se projevuje chůzí o široké bazi s vrávoráním. Je při intoxikaci alkoholem, postižení zadních provazců míšních u perniciózní anémie a tabes dorsalis.
- Kolíbatá ("kachní") chůze vyskytuje se u kongenitální luxace kyčelních kloubů a u myopatií
- Čapí chůze se projevuje při paréze n. fibularis (kompenzace poruchy zvedáním končetiny).



➤ ABNORMÁLNÍ POHYBY

- nejsou za fyziologických okolností přítomny. Za situací patologických mohou mít různou podobu, např. třes, pohyby choreatické, atetoidní, tiky, křeče, orálně - faciální dyskinezy.
- **Třes:**
 - statický je klidový, pomalý, jemný, zmenšuje se nebo mizí při volných pohybech. Projevuje se na prstech rukou, předloktí, případně celé paži, na bradě i celé hlavě. Vyskytuje se u parkinsonizmu,
 - posturální představuje jemný, rychlý třes rukou, který se pozoruje u hypertyreozy,
 - intenční vázán na pohyb, v klidu není. Bývá u roztroušené sklerózy,
 - "flapping tremor" je charakterizován pomalou flexí a extenzí prstů ruky. Jeho přítomnost signalizuje závažné postižení CNS u jaterního selhání.
- **Choreatické pohyby**
 - Choreatické pohyby představují bezděčné, cloumavé nepravidelné pohyby, projevující se v obličeji, na hlavě, na rukách. Vyskytují se při chorea minor u revmatické horečky.
- **Atetoidní pohyby** kroutivé až bizarními pohyby s velkou amplitudou. Projevují se v obličeji a na dolních končetinách. Bývají při mozkové arterioskleróze nebo následkem prenatální encefalopatie.
- **Tiky** jsou rychlé, opakované, stereotypní krátkodobé svalové stahy projevující se obvykle v obličeji (okolí očí, tváře) u neurotiků.



- Křeče (spazmy) příčně pruhovaného svalstva vznikají spazmem některých svalových skupin, jako lokalizované nebo generalizované, které se projevují jako: tonické (spínavé) - zvýšeným svalové napětím (tetanie, tetanus),
- klonické (škubavé) - s patrnými svalovými záškuby,
- tonicko - klonické generalizované, provázené bezvědomím, pěnou u úst, apnoí a cyanózou, inkontinencí moči a stolice a pokousáním jazyka (velký epileptický záchvat) či lokalizované na část těla při zachovaném vědomí (Jacksonova epilepsie),
- trizmus představuje lokální křeč žvýkacího svalstva, která dává postiženému vzhled zatrpklosti (risus sardonius u tetanu).

Řeč typicky lidský projev. Je plynulá, srozumitelná, charakteristická.

- Skandovaná řeč se projevuje u roztroušené sklerózy,
- dysartrie, anartrie porucha výslovnosti, vynechávání a přehazování hlásek,
- afázie -neschopnost řeči u závažných poškození řečového centra:
- expresivní se vyznačuje neschopností mluvit, při zachované porozumění
- sensorická se projevuje neschopností porozumět mluva smíšená
- Hlas vysoký hlas -infantilní muži, drsný, hluboký hlas se zpomalenou řečí - je přítomen při hypotyreóze u obou pohlaví a u akromegalie,
- chraptivý hlas (dysfonie) - vzniká při paréze n. recurrens u aneurysmatu aorty, nádorů mediastina a bronchů nebo při postižení hlasivek záněty a nádory,



- Příznaky chorob bronchopulmonálních
- KAŠEL je ochranný reflex organismu vznikající podrážděním jednotlivých částí dýchacích cest a pleury, který se projevuje jako
 - suchý (neproduktivní) - bývá dráždivý, úporný, vzniká u tracheitidy, akutní bronchitidy, pleuritidy, při inhalaci dráždivých plynů a u bronchogenního karcinomu,
 - vlhký (produktivní) s expektorací hlenu:
 - *sputum serózní - řídké s příměsí krve u plicního edému (narůžovělé),*
 - *sputum hlenové - většinou vazké, v úvodu ak. bronchitidy, u astma. záchvatu,*
 - *sputum hlenohnisavé - žlutavé, žlutozelené, vyskytuje se u chronické bronchitidy, bronchiektazií, tuberkulózy,*
 - *sputum hnilobné (putridní) - hnilobně páchnoucí, je abscesu a gangrény,*
 - *sputum sanguinolentní - s přítomností krve, bývá u bronchiektazií, bronchogenního karcinomu (malinové) a pneumonie (croceum).*
- DUŠNOST subjektivní pocit nedostatku vzduchu, který nemusí mít vyjádřený žádný objektivní příznak. Fyziologicky vzniká při neúměrné fyzické zátěži, patologicky souvisí s různými chorobami.
 - Dušnost obstrukční - je podmíněna překážkou v dýchacích cestách (hlen), spazmem (chronická obstrukční choroba bronchopulmonální, astma bronchiale),
 - dušnost restriktivní - se váže na infiltrativní procesy (bronchopneumonie) nebo stlačení výpotkem, event. atelektázu,
- Dušnost z jiných příčin - metabolické (diabetické kóma, urémie), onemocnění srdce.



- Příznaky chorob bronchopulmonálních
- Ddušnost podle klinických projevů lze rozdělit na:
 - dušnost inspirační - se ztíženým vdechem (aspirace cizího tělesa, zúžení laryngu, komprese trachey a bronchů),
 - dušnost expirační - s výrazně prodlouženým exspiriem (astma bronchiale).
- Stridorózní dýchání (závažná inspirační nebo expirační dušnost) provázená hlasitým sípavým dýcháním je způsobena zúžením velkých dýchacích cest, edémem, cizím tělesem, útlakem zevně (nádory, zvětšená štítná žláza).
-
- HEMOPTÝZA znamená vykašlávání krve při poškození menších či větších cév dýchacích cest. Masivní krvácení je život ohrožující stav. Nejčastější příčiny jsou
 - bronchopulmonální - bronchogenní karcinom, tuberkulóza, bronchiektazie, chronická bronchitida, covidová pneumonie
 - kardiální - mitrální stenóza, vrozené srdeční vady, cévní malformace, plicní infarkt,
 - hematologické - hemoragické diatézy, nekorigovaná antikoagulační terapie.
-
- Při diferenciálně diagnostické rozvaze je nezbytné vyloučit případné krvácení z nosu, dutiny ústní, nosohltanu. Obtížné rozhodování může způsobit i hematemeza (natrávená krev má ale nahnědlou barvu).

-
- **BOLEST NA HRUDI**
-



➤ Příznaky chorob oběhového ústrojí 1



BOLEST závažným klinickým příznakem. Při jejím posuzování hodnotíme:

- 1) charakter,
- 2) lokalizaci,
- 3) vyzařování,
- 4) provokaci,
- 5) úlevové manévry.



➤ BOLESTI NA HRUDI

- Anginózní bolest - stenokardie, se vyskytuje u ischemické choroby srdeční. Obvykle vzniká při námaze (chůze, chůze do kopce) nebo při rozčilení. Zhoršuje ji chlad, např. přechod z tepla do zimy. Při přerušení námahy ustupuje. Může vzniknout i v klidu.
- Je to tlaková, svíravá nebo palčivá plošná bolest lokalizovaná retrosternálně, někdy v celém prekordiu.
- Vystřeluje do krku, dolní čelisti, levého ramene, malíkové strany levé paže, ale i do zad a epigastria.
- Trvá řádově minuty (angina pectoris), při trvání delším než 20 min, zejména když se projeví v klidu, nutno pomýšlet na infarkt myokardu. (Intenzita bolesti je však výraznější, bývají doprovodné vegetativní reakce - nauzea, úzkost, pocení). Reakce na nitráty podané pod jazyk se dostavuje u anginy pectoris do 5 min, trvá-li déle, je podezření na infarkt myokardu.



➤ Příznaky chorob oběhového ústrojí 2

- Perikardiální bolest je ostrá, spíše prekordiálně lokalizovaná, dlouhodobého trvání. Zhoršuje se při změně polohy a v závislosti na dýchání. Nebývá spojena s námahou, zmírnění bolesti se projevuje vsedě a v předklonu. Vzniká obvykle v souvislosti s virovým infektem, infarktem myokardu a po kardiochirurgickém výkonu.
- Bolest u disekujícího aneuryzmatu aorty je prudká, velmi intenzivní bolest připomínající infarkt myokardu, vystřelující do zad nebo břicha, vzniká náhle, jako "švihnutí bičem", často po námaze (př. zvednutí břemene).
- Funkční prekordiální bolest je píchavá, bodavá bolest lokalizovaná do oblasti hrotu srdečního, vznikající v klidu nebo při psychické zátěži u mladých lidí, často je provázena pocitem nemožnosti dodechnout.
- V rámci diferenciální diagnostiky bolesti na hrudi nutno vyloučit obtíže extrakardiální, a to vertebrogenní, interkostální neuralgie, bolest u refluxní poruchy jícnu
- PALPITACE jsou nepříjemné, intenzivně vnímané projevy srdeční činnosti charakterizované zejména:
 - - krátkodobou nepravidelností tepu,
 - - "přeskočením",
 - - pocitem "krátkodobého zastavení",
 - - rychlým pravidelným bušením (paroxysmální tachykardie),
 - - rychlým nepravidelným bušením srdce (fibrilace síní).



- Příznaky chorob oběhového ústrojí 3
- DUŠNOST závažným klinickým projevem jednostranné srdeční slabosti při ischemické chorobě srdeční, hypertenzi a chlopenních vadách.
- Projevuje se při námaze, v klidu nebo záchvatovitě.
- Námahová dušnost se hodnotí podle kritérií NYHA (New York Heart Association) z roku 1964:
 - 1. stupeň - obvyklá fyzická aktivita nezpůsobuje dušnost ani stenokardie, ta je vyvolána jen velkou zátěží,
 - 2. stupeň - obvyklá fyzická aktivita způsobuje dušnost nebo anginózní bolest (tolerance běžné denní zátěže je ale dobrá),
 - 3. stupeň - malá zátěž (pomalá chůze po rovině, oblékání, toaleta) vyvolává dušnost, v klidu bez potíží,
 - 4. stupeň - projevy klidové dušnosti.
- Záchvatovitá dušnost
- Astma cardiale vzniká při akutní jednostranné srdeční insuficienci, která vede k městnání v plicích. Pacient se probouzí pocitem nedostatku vzduchu asi za 2-3 hod. po usnutí, zaujímá ortopnoickou polohu, dušnost může ustoupit (snížení žilního návratu) nebo progreduje a rozvíjí se.
-
- Edém plic (vzniká průnikem tekutiny do intersticia a alveolů). Vyznačuje se extrémní dušností, úzkostí, chrčivým dýcháním, často slyšitelným na dálku (připomíná probublávání), přítomností zarůžovělé tekutiny v ústech.
- Objevuje se v noci, u mitrální stenózy na vrcholu námahy.



- Příznaky chorob oběhového ústrojí 4
- **CYANÓZA** se dělí na centrální a periferní - údaje poskytnuty ve stati celkové vyšetření.
- Smíšená cyanóza, kombinace centrální a periferní, se projevuje u jednostranné srdeční slabosti.
- **OTOKY**
- Otoky vznikají vzestupem žilního tlaku při jednostranné srdeční slabosti za spoluúčasti hormonálních mechanismů (systém renin - angiotensin - aldosteron).
- Mírné edémy postihují obě dolní končetiny, v úvodu srdeční slabosti obvykle mizí během noci.
- **SYNKOPA** krátkodobá trvajících několik minut, nedostatečným prokrvením mozku.
- Kardiální synkopa z arytmií - extrémní tachy a bradyarytmií způsobují náhlý pokles minutového objemu (Adams-Stokesův syndrom je označení synkopy vznikající při přechodné asystolii nebo komorové tachykardii),
 - z aortální stenózy se projevuje při námaze nebo po jejím skončení; synkopa je způsobena omezeným průtokem krve stenózou,
 - z obstrukce mitrálního ústí - myxomem nebo velkým trombem v levé síni; vznik synkopy závisí na poloze nebo na námaze.
- Cirkulační synkopa ortostatická - vzniká ve stoje hromaděním krve v dolních končetinách, v souvislosti s poruchou baroreceptorů
- vazovagální - projevuje se obvykle u zdravých osob pod vlivem bolesti, strachu, hladu, dusna. Synkopa vzniká rychle, po pádu nebo uložení do horizontální polohy se vědomí rychle upravuje, syndrom karotického sinu se manifestuje při podráždění karotického sinu u zvláště citlivých osob; vede k bradykardii, hypotenzi a ztrátě.



➤ Příznaky chorob oběhového ústrojí 5



➤ HEMOPTÝZA



➤ z městnání - projevuje se u mitrální stenózy při ruptuře endobronchiálních kolaterál,

➤ z plicního infarktu - se vyznačuje expektorací tmavě červené krve, zároveň dušnost, pleurální bolest,

➤ z plicního edému - expektorace narůžovělého sputa při akutní levostranné insuficienci.



➤ BOLEST BŘICHA



➤ Bolest břicha v pravém hypochondriu vzniká akutní distenzí jaterního pouzdra při pravostranné srdeční insuficienci.



➤ Příznaky chorob gastrointestinálního ústrojí 1

➤ BŘIŠNÍ BOLEST je projevem nejvýznamnějším. Rozděluje ji na:

- somatickou (parietální) - vznikající podrážděním stěny břišní, pobřišnice, kořene mezenteria a bránice; je ostrá, ohraničená, lokalizovaná, provázená reflexním stahem svalstva (défense musculaire); vedou ji senzitivní větve míšních nervů,
- viscerální - způsobenou podrážděním vnitřních orgánů (napětím pouzdra nebo svalové stěny orgánů); bolest je tupá, hůře hodnotitelná, obvykle ve střední čáře, její lokalizace neodpovídá orgánovému uložení; probíhá nervy sympatiku,
- přenesenou (vystřelující) - vyvolanou silným podnětem nebo anatomickým poškozením orgánů (průchod kaménku, uskřínutí střeva); bolest vystřeluje na povrch těla do míst inervovaných míšními nervy ze stejných kořenů, které zásobují postižený orgán; typický směr bolesti pomáhá určit její původ.

➤

➤ Hodnocením břišní bolesti sledujeme:

- charakter (ráz) - bývá tupá, tlaková, palčivá a křečovitá,
- lokalizaci - umístění nemusí odpovídat uložení orgánu,
- iradiaci (vyzařování) - má větší význam než lokalizace, umožňuje soudit na postižený orgán.

➤



➤ Příznaky chorob gastrointestinálního ústrojí 2

- Nejčastější směry iradiace jsou: vzhůru z epigastria: afekce dolního jícnu, kardie a horní části žaludku (dif. dg nutno odlišit stenokardie),
- do pravého podžebří: gastroduodenální vřed, žlučové cesty, hlava pankreatu,
- pod pravou lopatku: onemocnění žlučníku,
- do levého podžebří a pod levou lopatku: tělo a kauda pankreatu, žaludek, karcinom tračnicku,
- mezi lopatky: zánět a vřed jícnu, kámen v ductus cysticus, penetrace gastroduodenálního vředu,
- do ramene: afekce bránice a podbráničního prostoru (subfrenický absces, infarkt sleziny, perforace gastroduodenálního vředu),
- do třísel: ledviny, močovody.
- Trvání - je různé, obvykle příznačné pro typ onemocnění. Křečovitá bolest trvá sekundy, minuty, popřípadě hodiny; slizniční podráždění se projevuje dny, ale i týdny.
- Rytmus - představuje střídání bolesti s obdobím klidu.
- "Kolika" (kolikovitá bolest) - je rytmicky se opakující, opětovně ustupující břišní bolest, různé délky trvání, způsobená peristaltikou dutých orgánů (spazmy a uvolnění hladké svaloviny) usilující o překonání překážky průchodnosti (biliární - kamínek ve žlučovodu, renální - kamínek v močovodu, střevní - ileus, dyskinéze).



➤ Příznaky chorob gastrointestinálního ústrojí 3

➤ Vyvolávající a ulevující vlivy:

- příjem potravy - může tlumit i vyvolávat bolest (duodenální a žaludeční vřed),
- defekace - obvykle provokuje bolest u onemocnění konečníku (karcinom, proktokolitida) a řitního kanálu (fisura, hemoroidy),
- vhodná poloha - přináší úlevu u refluxní choroby jícnu (elevace hrudníku), karcinomu pankreatu ("na všech čtyřech").



- Vnímání bolesti: závisí na druhu a velikosti podnětu, také na prahu vnímavosti a interpretaci pocitů ze strany pacienta.

- Na možnost extraabdominálního původu bolesti je třeba také vždy myslet.

- **DYSPEPSIE** obtížně definovatelný pojem. Používá se pro sumární vyjádření "nevůle" v zažívacím ústrojí funkčního nebo organického původu, případně extragastrointestinální povahy (metabolismus, léky).

- Horní (žaludeční) dyspepsie - představuje:

- nauzeu (pocit na zvracení), zvracení, říhání, pyrozu (pálení žáhy).

- Dolní (střevní) dyspepsie - v popředí jsou:

- poruchy vyprazdňování stolice,

- flatulence (odchod plynů),

- meteorismus (nahromadění plynu v trávicí trubici).



➤ Příznaky chorob gastrointestinálního ústrojí 4

- **DYSFAGIE** znamená pocit uváznutí pevného sousta při polykání. Podle lokalizace jde o horní nebo dolní typ. Příčinou bývá zejména karcinom nebo vřed jícnu, refluxní choroba, spazmy.
- Paradoxní dysfagie představuje potíže při polykání tekutiny. Bývá funkční povahy.
-
- **PYRÓZA** palčivý pocit za dolním sternem vázaný na reflux žaludečního nebo duodenálního obsahu do jícnu. Charakter obtíží vyžaduje vyloučení anginy pectoris.
-
- **ZVRACENÍ** komplexní reflektorickou povahu, vzniká podrážděním centra pro zvracení.
- Podle příčiny se dělí na:
 - centrální - vlivy toxické (acidóza, urémie), léky (digoxin, morfin), psychogenní (odpor), nitrolební hypertenze (zvracení bez nauzey),
 - periferní - u onemocnění gastroduodenálních, biliárních, ale i otogenních a v graviditě.
- Správné posouzení zvracení z pohledu diagnostického vyžaduje zhodnocení souvislostí jeho vzniku a posouzení zvratků.
 - vznik - závislost na příjmu potravy (časová a druh potravy),
 - vzhled - zbarvení, přítomnost potravy (čerstvá, natrávená), event. krve,
 - zápach - kyselý znamená přítomnost HCl, fekální souvisí s obstrukcí střevní.



➤ Příznaky chorob gastrointestinálního ústrojí 5

➤ ZÁCPA A PRŮJEM

- ZÁCPA znamená obtížné vyprazdňování tuhé stolice ZA 3 DNY.
- Průjem se projevuje vyprazdňováním nebo vyprázdněním řídké nebo vodnaté stolice, častěji než obvykle. Posuzuje se pocit nutkání na stolicí, tenezmus.
- Příčiny mohou být funkční, infekční, organické, vyžadují vždy pečlivé posouzení pro možnou přítomnost kolorektálního karcinomu.

➤ KRVÁCENÍ DO GIT

- Meléna, enteroragie Meléna znamená odchod řídké stolice černé barvy, dehtovitého vzhledu. Vzniká při krvácení v horní části trávicí trubice (jícen, žaludek, doudenum). Hodnocení černě zbarvené stolice může ztížit předchozí požití jídel ze zvířecí krve, některé léky (s obsahem železa nebo vizmutu, živočišné uhlí).
- Krvácení z dolní části gastrointestinálního traktu se projevuje enteroragií (krev není natrávená). Její nejčastější příčinou bývá kolorektální karcinom, vnitřní hemoroidy a idiopatická proktokolitida.
- Hematemeza představuje zvracení čerstvé nebo natrávené krve. Zabarvení závisí nejen na intenzitě krvácení, ale i na rychlosti evakuace žaludku a přítomnosti HCl. Pomalé vyprazdňování a působení kyseliny solné vyvolává hnědočerné zbarvení, jako kávová sedlina.
- zdrojem krvácení bývají nejčastěji jícnové varixy, duodenální a žaludeční vředy, hemoragická gastropatie a nádory. Výskyt příměsi krve při opakovaném, namáhavém zvracení svědčí s vysokou pravděpodobností pro Mallory-Weissův syndrom (lacerace - slizniční trhlinky distálního jícnu).



- Příznaky chorob uropoetického systému
- Dysurie - znamená pálení a řezání při močení (cystitida, uretritida, hypertrofie prostaty),
- polakisurie - představuje častější nucení na močení, obvykle při zánětu nebo kamenech v močových cestách,
- retence moči (reziduum) - se vyznačuje přítomností moči v měchýři po vymočení (hypertrofie prostaty),
- paradoxní ischurie - odpovídá výrazné močové retenci s odtékáním moči po kapkách (hypertrofie prostaty),
- inkontinence moči - spontánní odtok moči (CMP, u pokročilé arteriosklerózy, poruchy funkce svěrače hrdla u gynekologických onemocnění),
- ledvinová kolika - se projevuje intenzivní křečovitou bolestí kolikového charakteru vycházející z lumbální krajiny, vystřelující do břicha, šířící se za symfýzu, někdy až do horní vnitřní části stehna.
-



