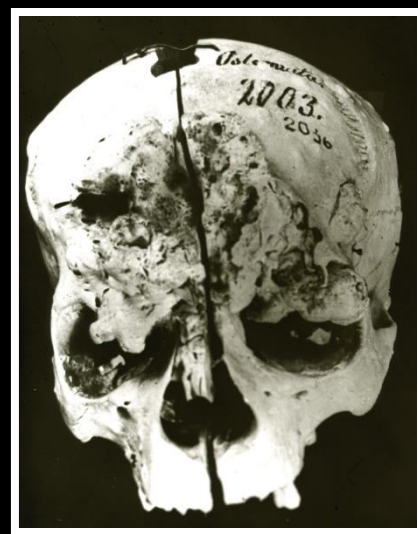


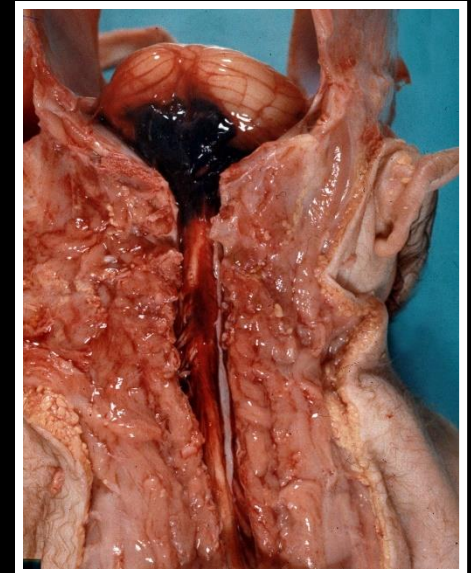
Patologie



Nemoci pohybového ústrojí.
Patologie nervového systému.

Jaroslava Dušková

Ústav patologie 1.LF UK a VFN, Praha

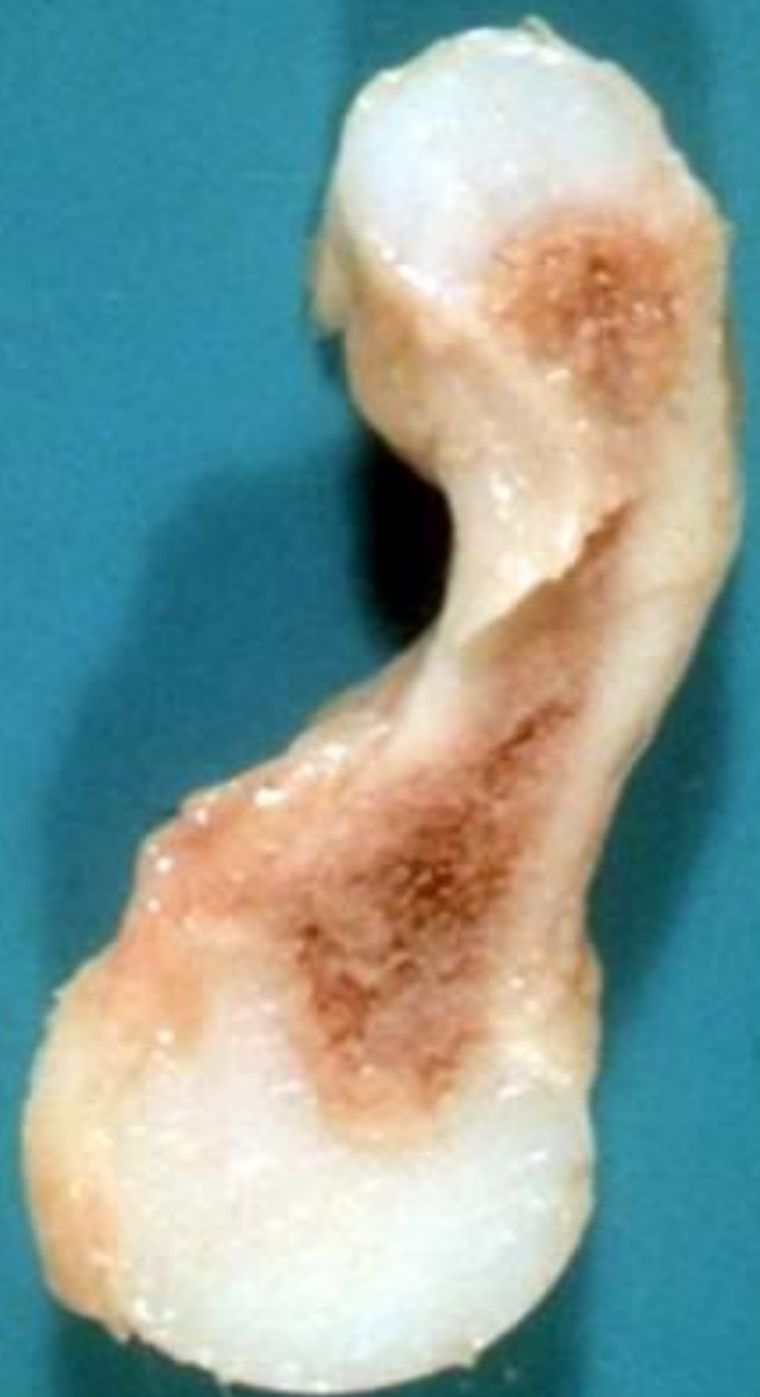
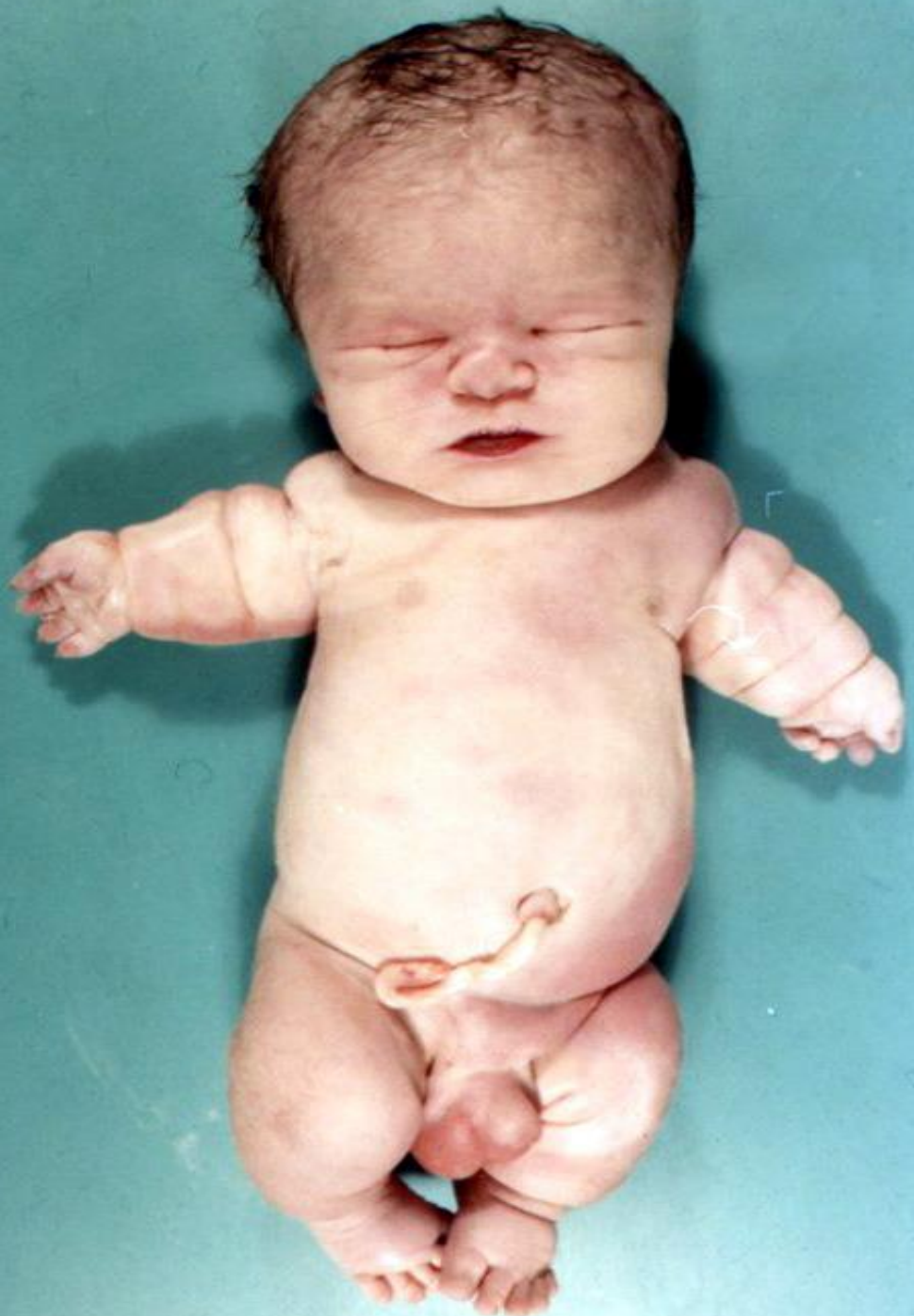
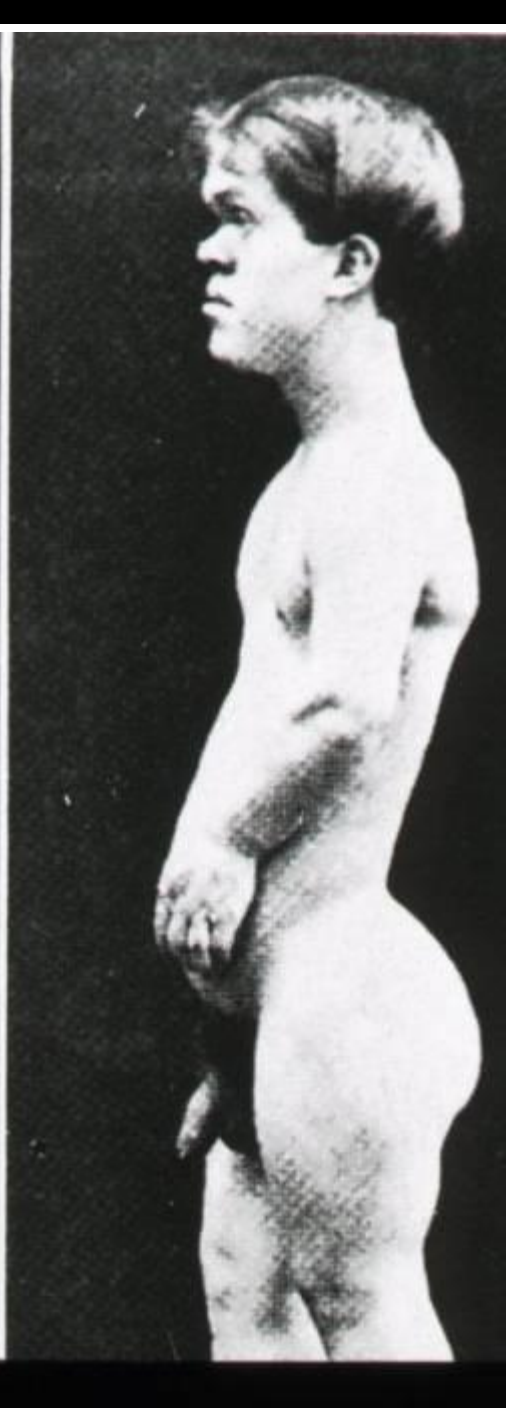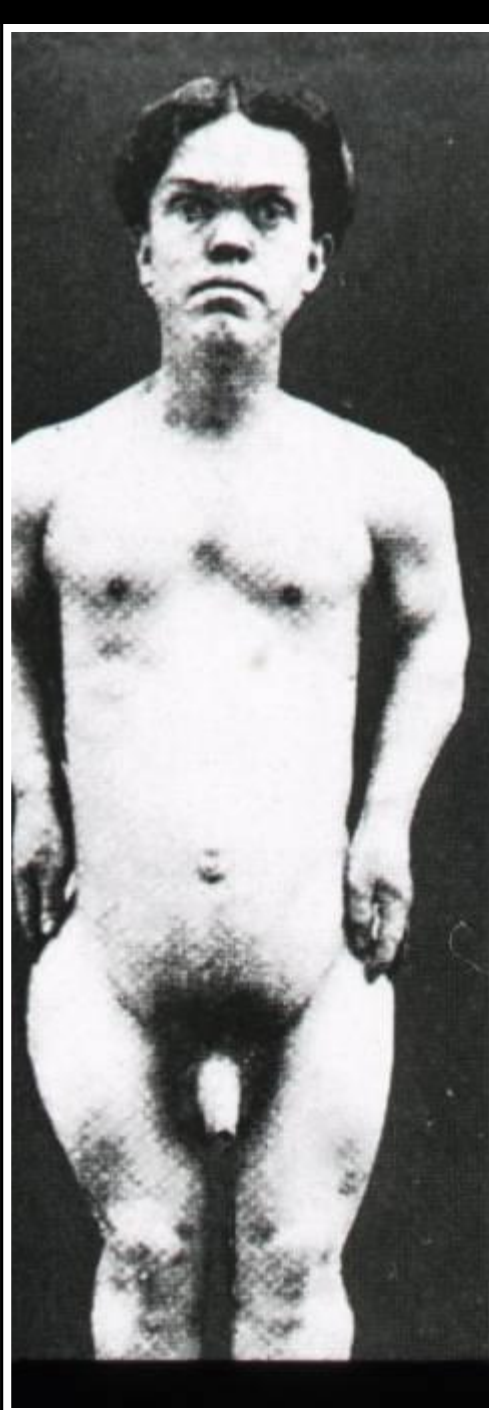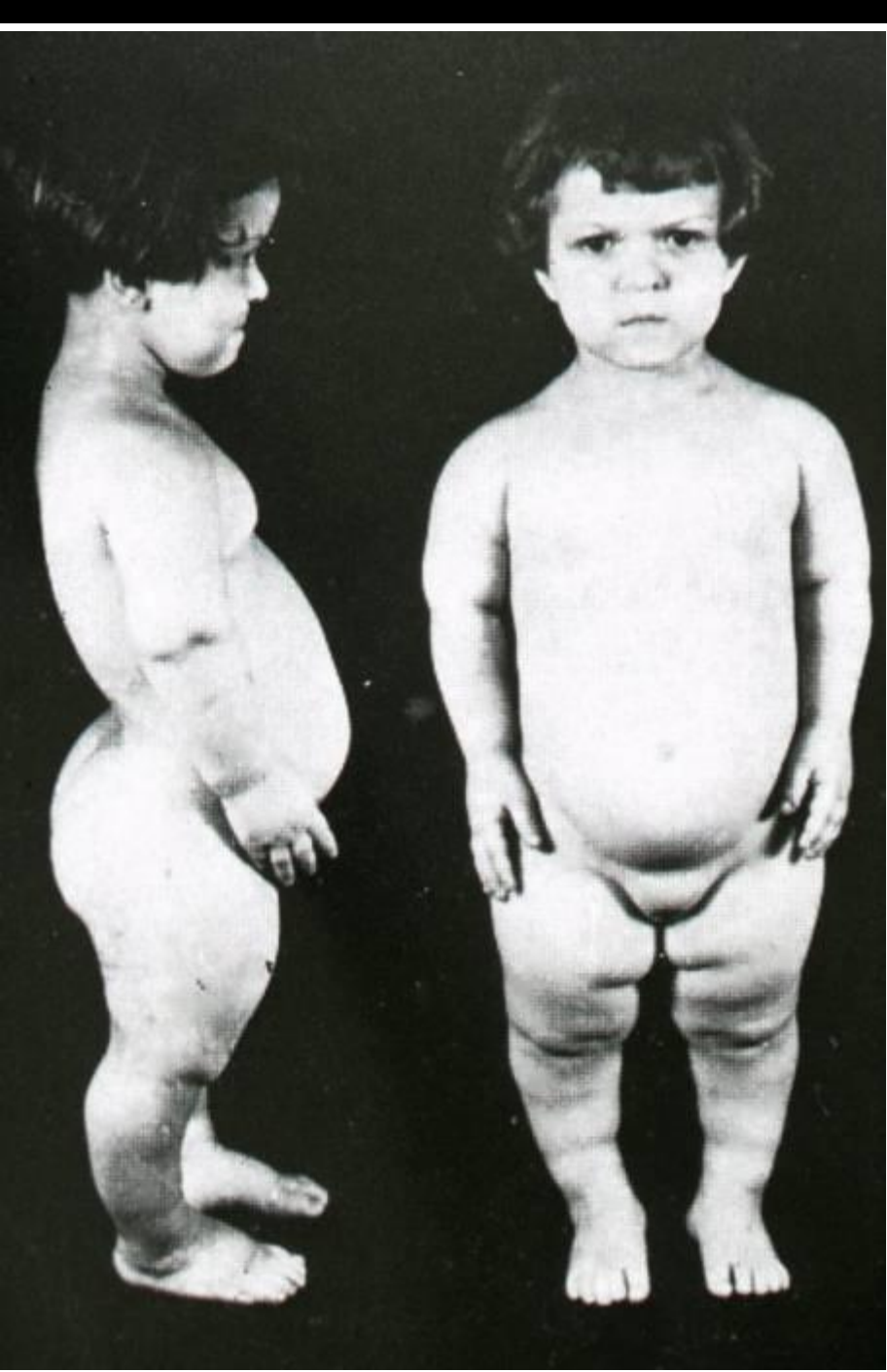
Nemoci kostí

- ❖ **vrozené poruchy vývoje skeletu** (rozsáhlá dále členěná skupina vzácných onemocnění: příklad: achondroplazie)
- ❖ **metabolické osteopatie** (rachitis, osteomalacie, fibrózní osteodystrofie, renální osteopatie..)
- ❖ **osteoporóza**
- ❖ **zlomeniny a jejich hojení**
- ❖ **záněty kostí** (hnisavá a tbc osteomyelitis, syfilis kostí)
- ❖ **nádory kostí** (benigní: osteom, osteoidní osteom, chondrom, osteochondrom; maligní: osteosarkom, chondrosarkom, Ewingův sarkom)

Achondroplázie

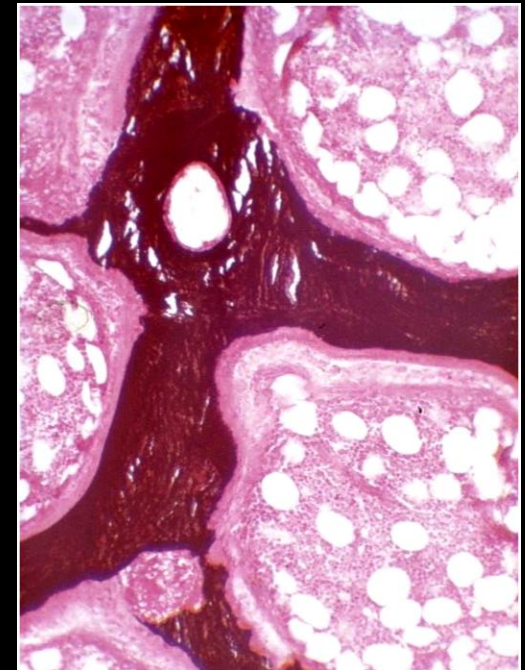
- ❖ autosomální dominantní dědičnost
- ❖ mutace genu kódujícího receptor pro růstový faktor fibroblastů
- ❖ zastaven růst kostí vznikajících z chrupavky
- ❖ dysproporcionální trpaslictví – krátké končetiny, velká hlava
- ❖ osifikace na vazivovém podkladě je normální





Stavba kostí zdravého jedince – orientační hodnoty

- ❖ objem kostních trámců 20%
- ❖ povrch trámců krytý osteoidem
- ❖ objem osteoidu < 2%
- ❖ šířka trámců 200 μm
- ❖ počet osteoklastů 0,2/mm²
- ❖ míra kalcifikace 0,5 $\mu\text{m}/\text{den}$

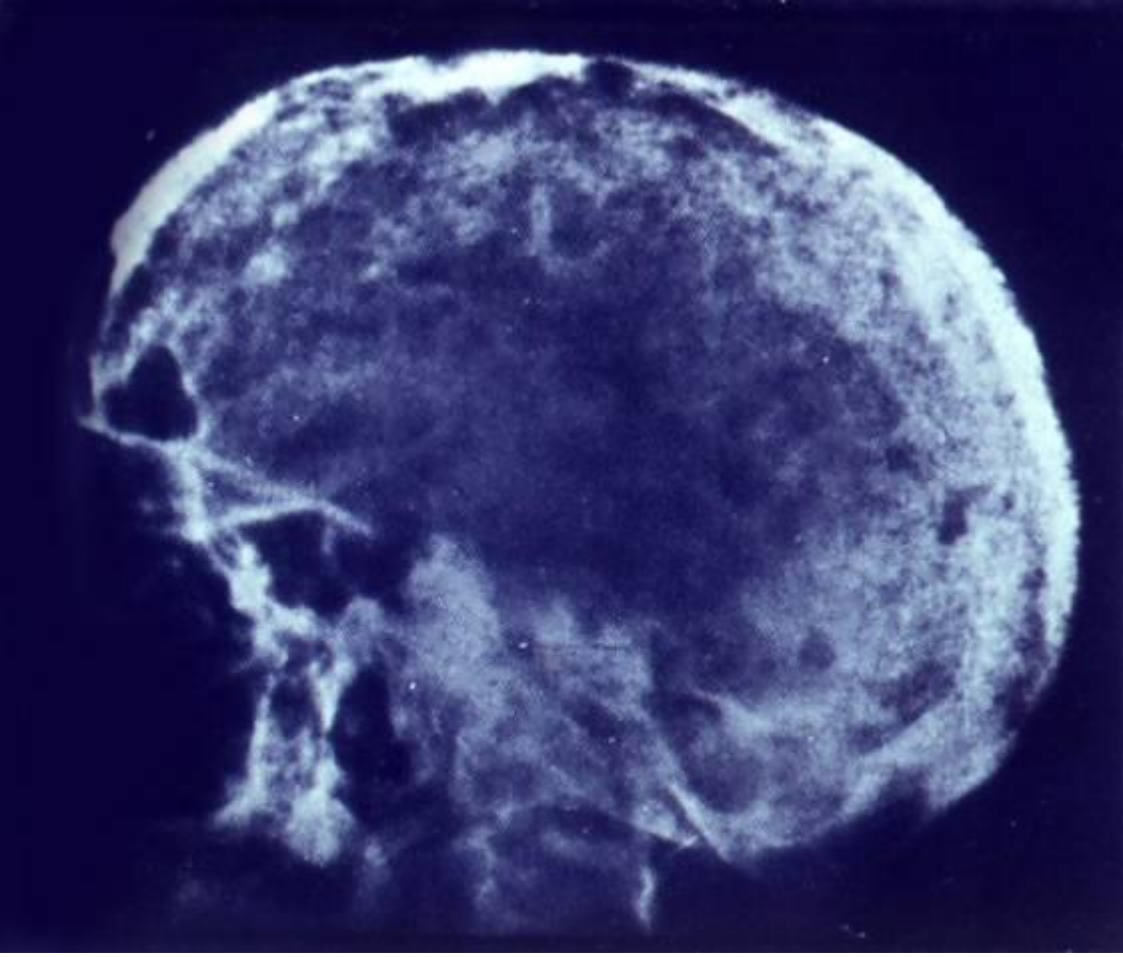


Rachitis (křivice) a osteomalacie

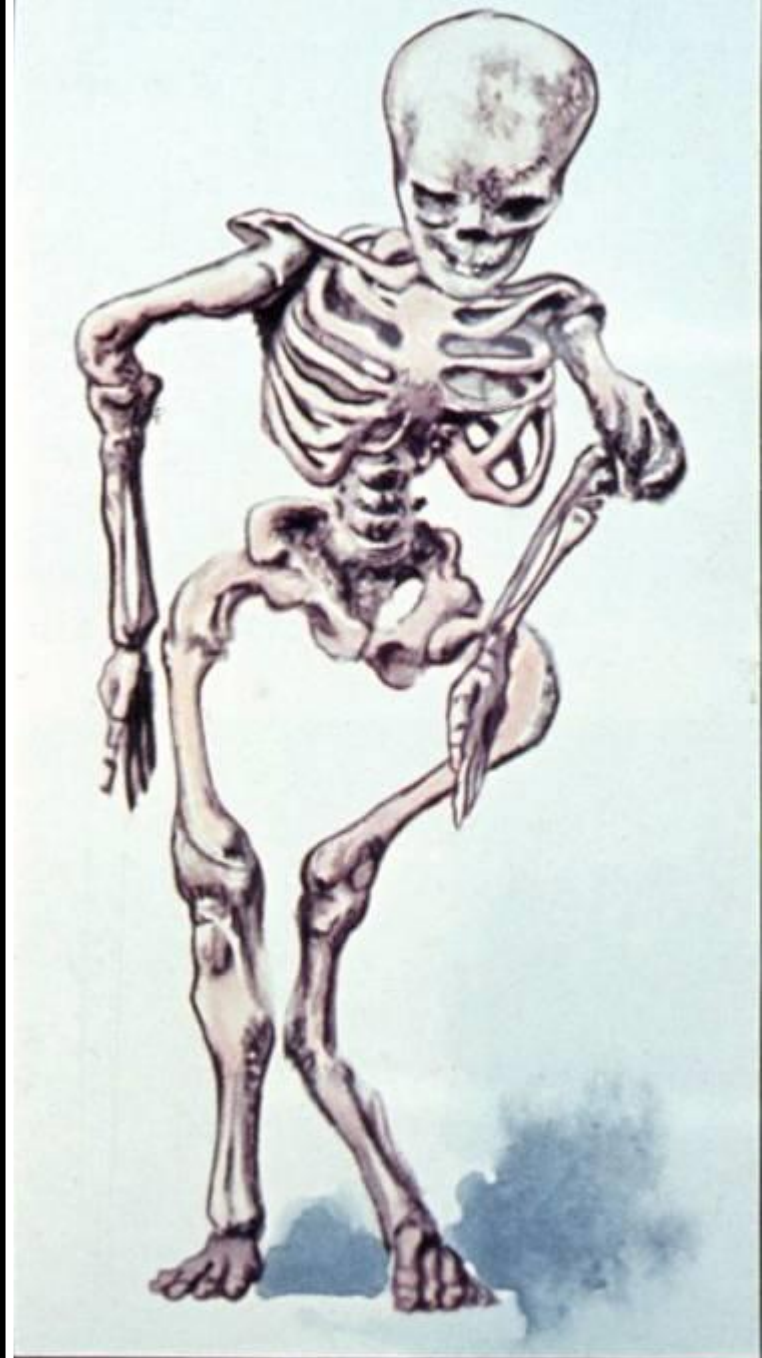
- ❖ **Rachitis:** deformace kostí vznikající při **nedostatku vitamínu D v době růstu:**
 - měknutí lebky – craniotabes rhachitica, caput quadratum
 - ptačí hrudník – pectus carinatum
 - zduření kostochondrálních spojů - rachitický růženec
 - zúžení pánve – porodní překážka
 - deformity dlouhých kostí – coxa a genua vara a valga
- ❖ **Osteomalacie:** demineralizace kostí z **hypovitaminózy D výlučně u dospělých**
 - na kostech se tvoří osteoidní lemy a deformity (vpáčený hrudník, zúžení pánve, deformity dlouhých kostí, event. patologické fraktury)
 - příčiny:
 - nedostatečný příjem tuků a vit D v potravě
 - malabsorpce (celiakie, nemoci žlučových cest a pankreatu)
 - familiární hypofosfatemie, Fanconiho syndrom
 - intoxikace : fluor, aluminium, difosfonáty, i léky – antikonvulziva, antacida...)

Osteitis fibrosa cystica von Recklinghauseni

- ❖ adenom nebo hyperplazie příštítného tělíska
- ❖ deformity a hnědé tumory – osteolytická prokrváčená ložiska v kostech až patologické fraktury
- ❖ hyperkalcemie
- ❖ ledvinné kameny, zácpa, únava, nausea, slabost
- ❖ bolesti kostí a patologické fraktury



Osteitis fibrosa cystica von Recklinghauseni



Von Recklinghausen's Case of Generalized Osteitis Fibrosa

Renální osteopatie

- ❖ pokles glomerulární filtrace u ledvinných onemocnění – retence fosfátů
- ❖ nízké hladiny vitamínu D
- ❖ snížené vstřebávání kalcia
- ❖ v kostech změny jako u osteomalacie kombinované s fibrozní osteodystrofií

Osteoporóza – atrofie kostí

- ❖ objem kostních trámců méně než 15%
- ❖ kortex méně než 0,5mm
- ❖ trámce méně než 200 μm
- ❖ celková x lokální

Osteoporóza – rizikové faktory

- ❖ indoevropská a asijská rasa
- ❖ pozitivní rodinná anamnéza
- ❖ krátká postava a nízká hmotnost
- ❖ malý příjem vápníku
- ❖ kouření
- ❖ alkohol
- ❖ nízká fyzická aktivita
- ❖ resekce žaludku, střeva
- ❖ časná menopauza
- ❖ užívání antikonvulziv, steroidů

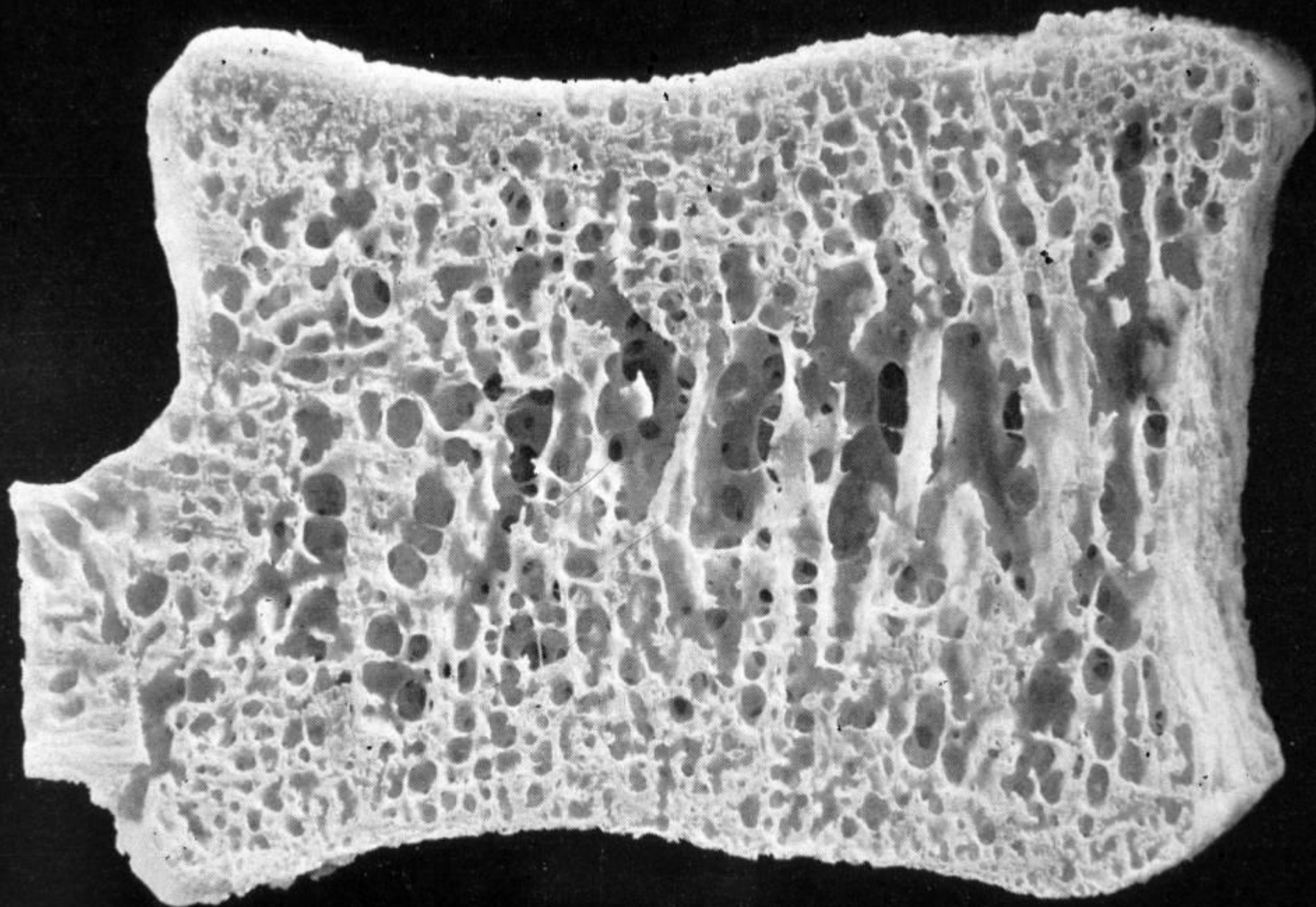
Klasifikace osteoporózy

Typ I

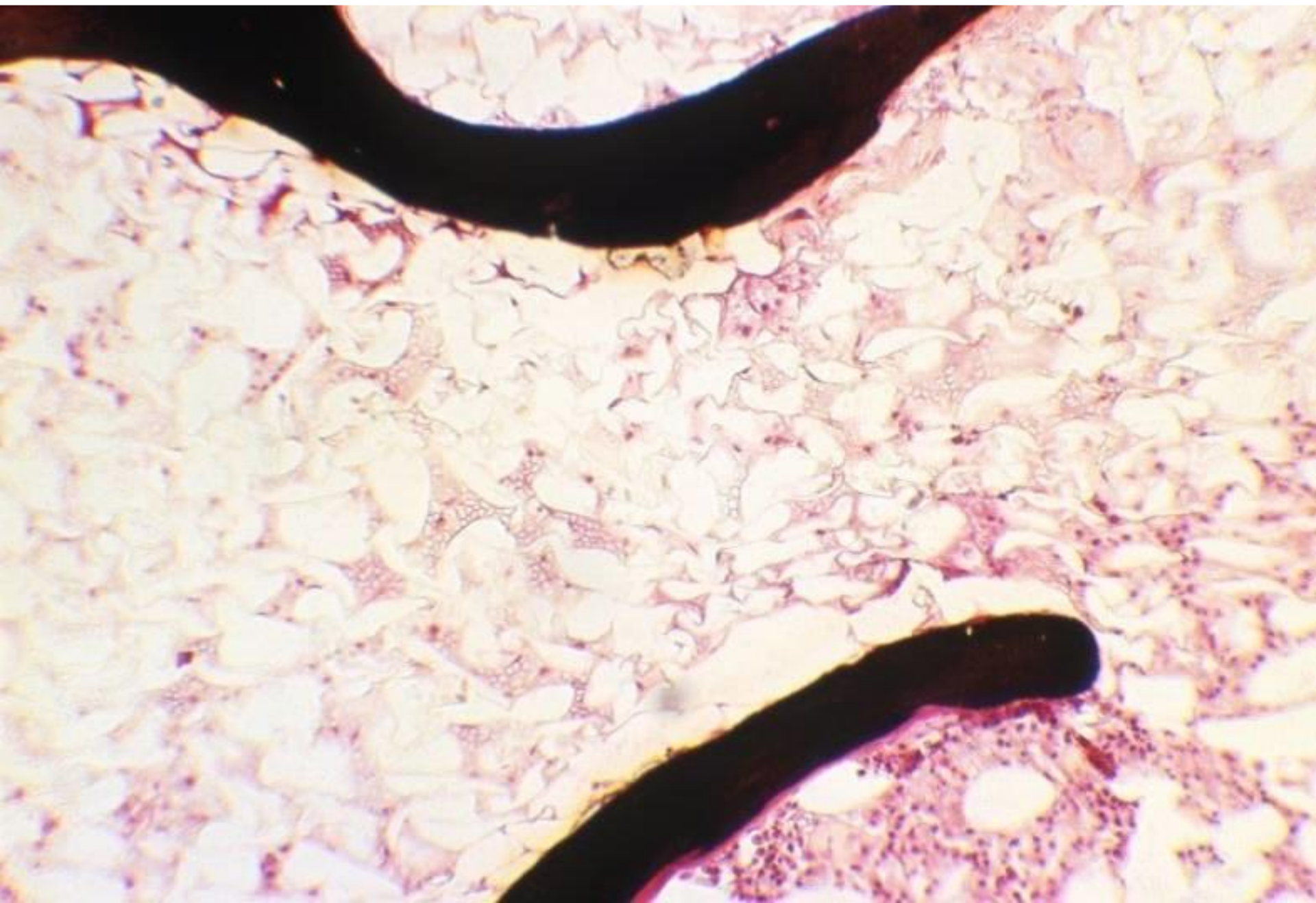
- ❖ menopauzální
- ❖ 50-70let, ženy
- ❖ rychlá atrofie trab. kosti
- ❖ fraktury radia, obratlů
- ❖ sníž. fce parathyr.
- ❖ sníž. resorpce Ca
- ❖ sníž. metab. vit. D

Typ II

- ❖ stařecká
- ❖ nad 70let, ženy:muži 2:1
- ❖ atrofie trab.&kortik. kosti
- ❖ fraktury obratlů, femuru
- ❖ zvýš. fce parathyr.
- ❖ sníž. resorpce Ca
- ❖ sníž. metab. vit. D



Osteoporosis



Zlomenina

def.: porušení kontinuity kostní tkáně

Z hlediska patogeneze:

- **traumatická** : kost je zdravá, působí nepřiměřené mechanické vlivy
- **patologická** : pevnost kosti je snížena patologickým procesem (osteoporóza, osteomalacie, cysty, nádory primární i sekundární...)

Z hlediska morfologického nálezu

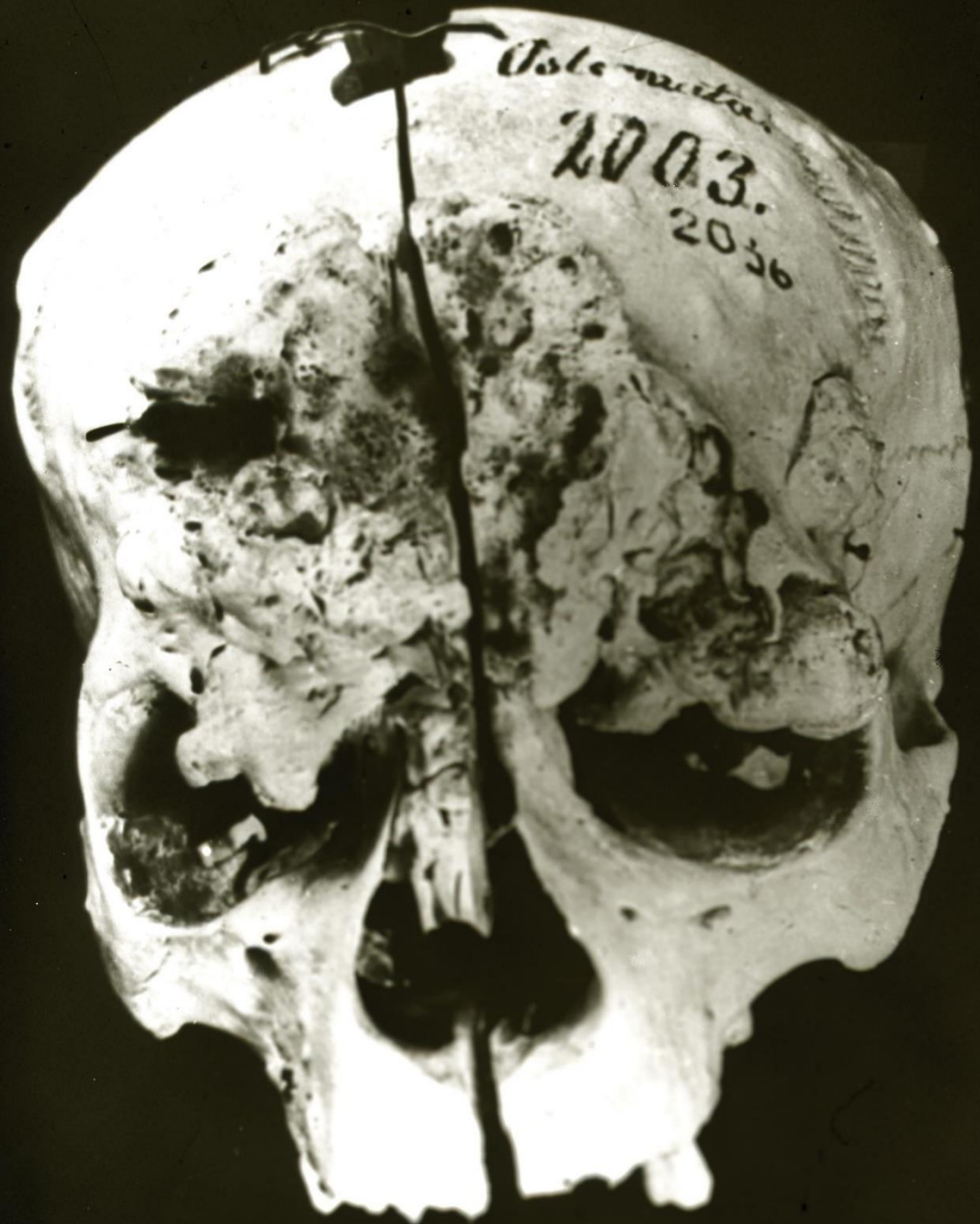- ❖ **úplné - neúplné** (nalomení – infrakce)
- ❖ **nedisociované** (bez dislokace) - **dislokované**

Záněty kostí

- ❖ Hnisavá osteomyelitis - vznik
 - z okolí – zlomenina, zkažený zubem, zánět středního ucha...
 - hematogenně (zejm. u dětí)
- ❖ probíhá jako flegmóna,
 - tvoří se píštěle
 - hojení je protrahované
 - výsledkem může být pseudocysta
 - komplikací patologická fraktura
 - při dlouhém trvání píštěle karcinom kůže nebo sekundární (AA) amyloid.

Nádory kostí

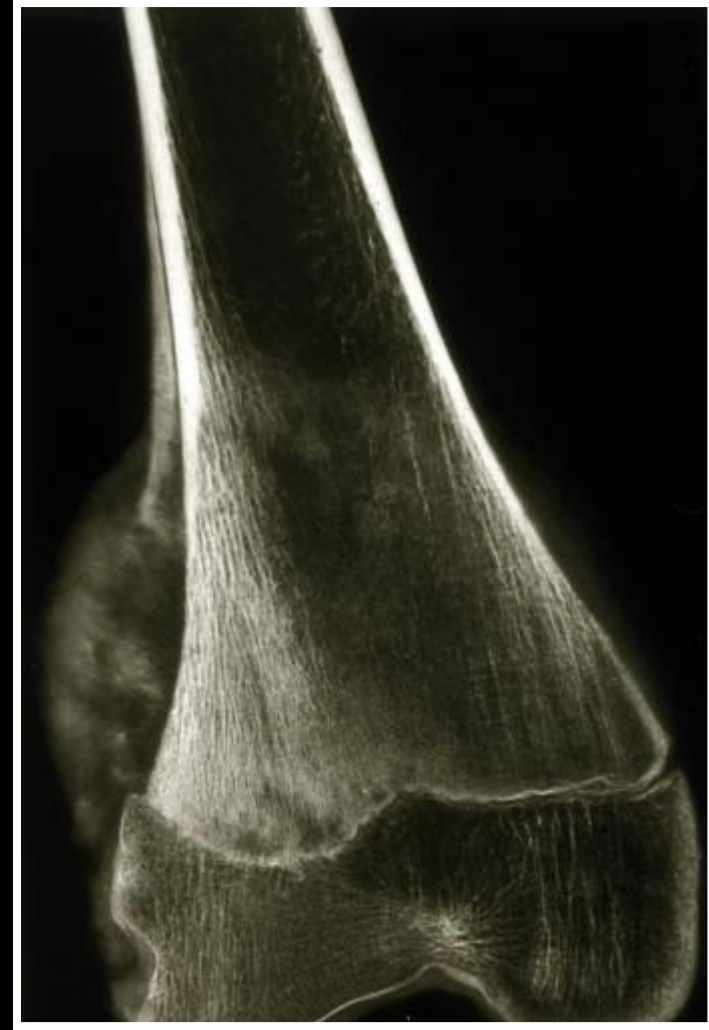- ❖ sekundární – metastázy jsou v kostech častější než primární (zejména karcinomů - zdroj: plíce, prs, prostata, ledvina...)
- ❖ primární
 - osteogenní – osteom a osteosarkom
 - chondrogenní – chondrom a chondrosarkom
 - nádory kostní dřeně (leukemie, myelom, Ewingův sarkom)

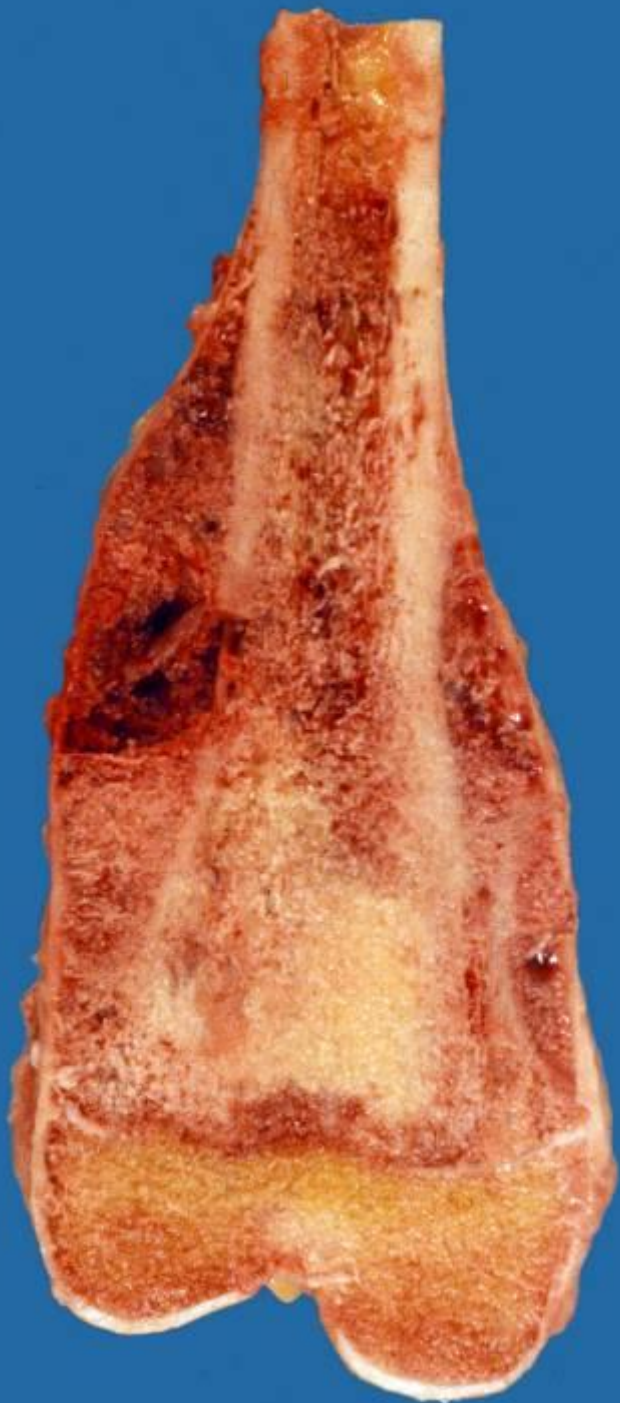

Osteom

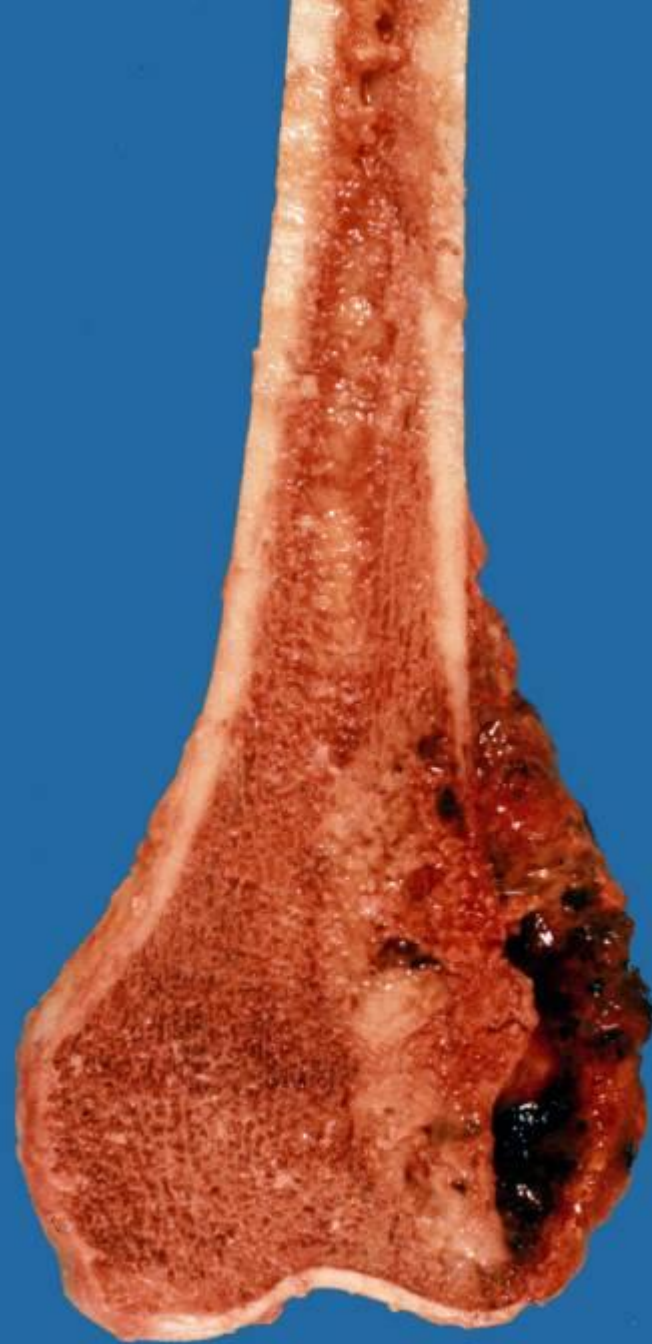Osteosarkom

- ❖ 10-20 let, 50-70 let
- ❖ metafýzy dlouhých kostí – femur, tibie, humerus
- ❖ rtg – elevace periostu
Codmanův trojúhelník

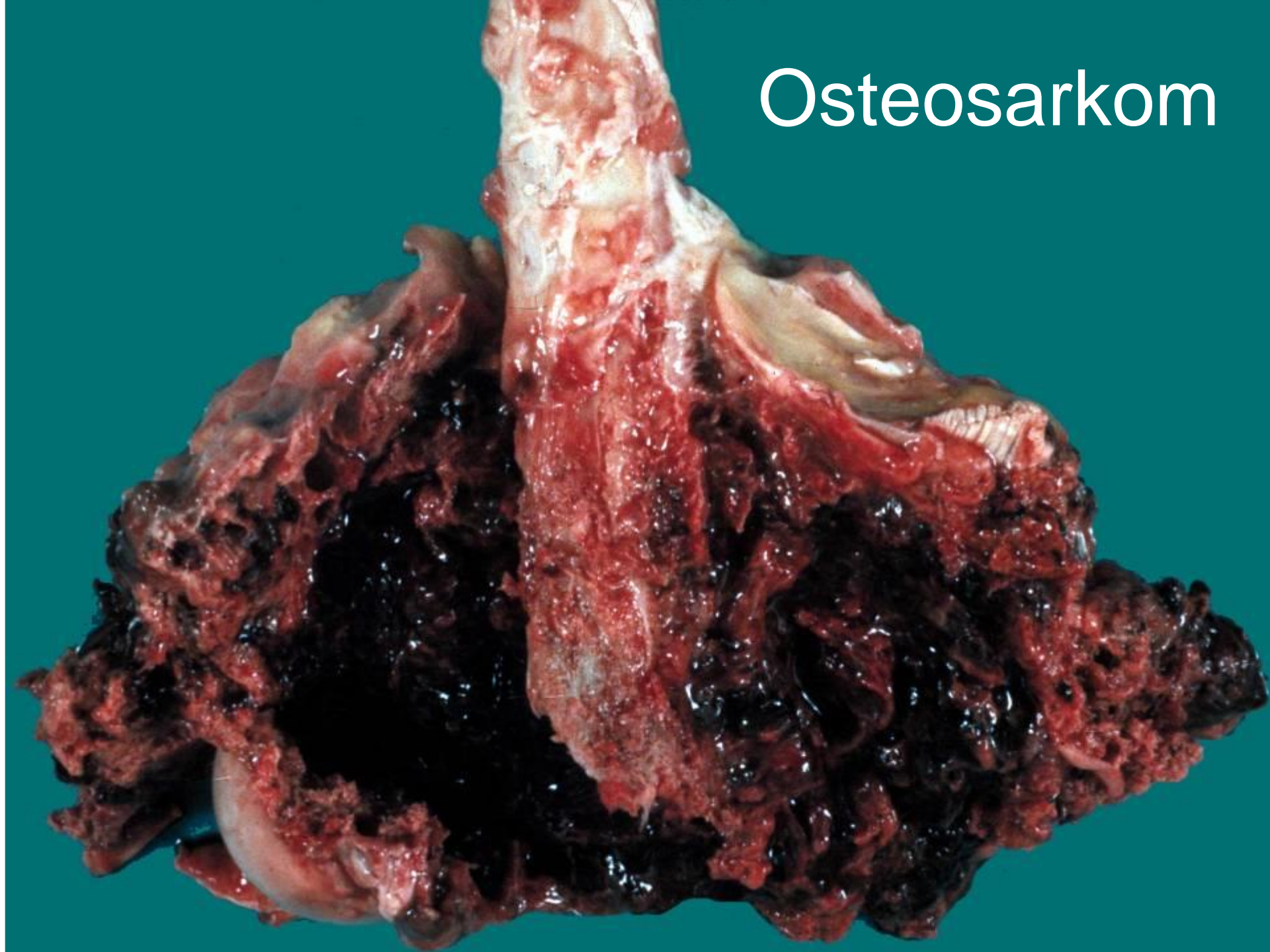



Osteo
sarkom



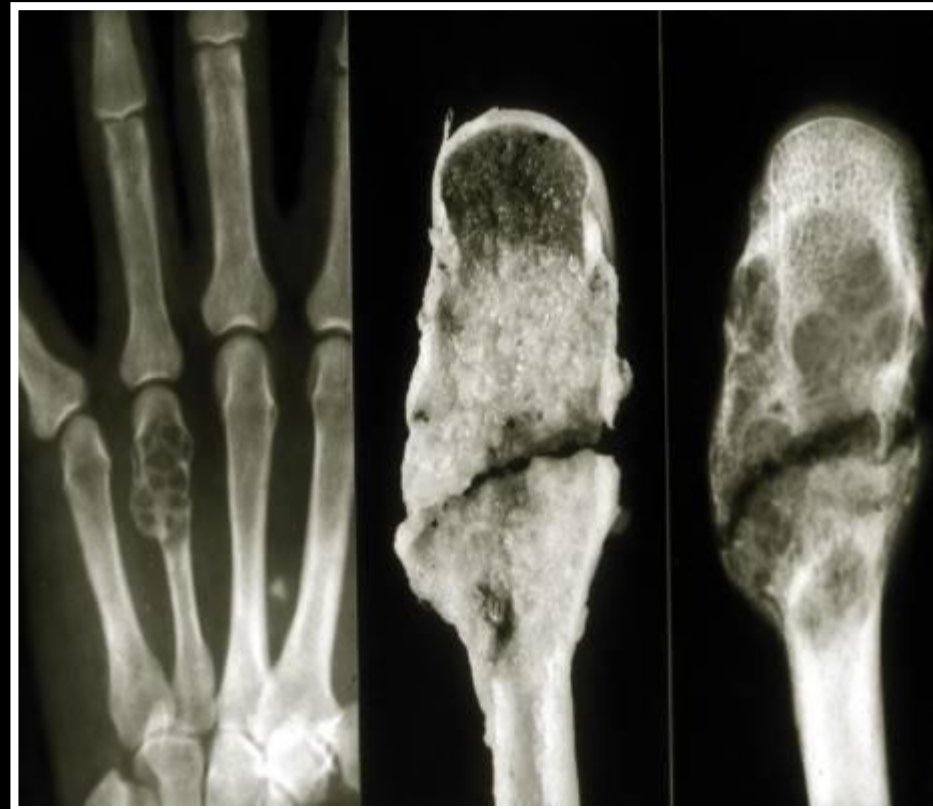Osteosarkom



Chondrom

(enchondrom, periosteální chondrom)

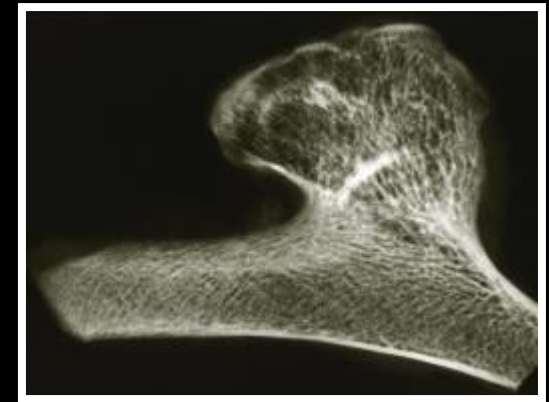
- ❖ 10-30 let
- ❖ tubulární kosti rukou a nohou
- ❖ humerus a femur
- ❖ rtg dobře ohraničené

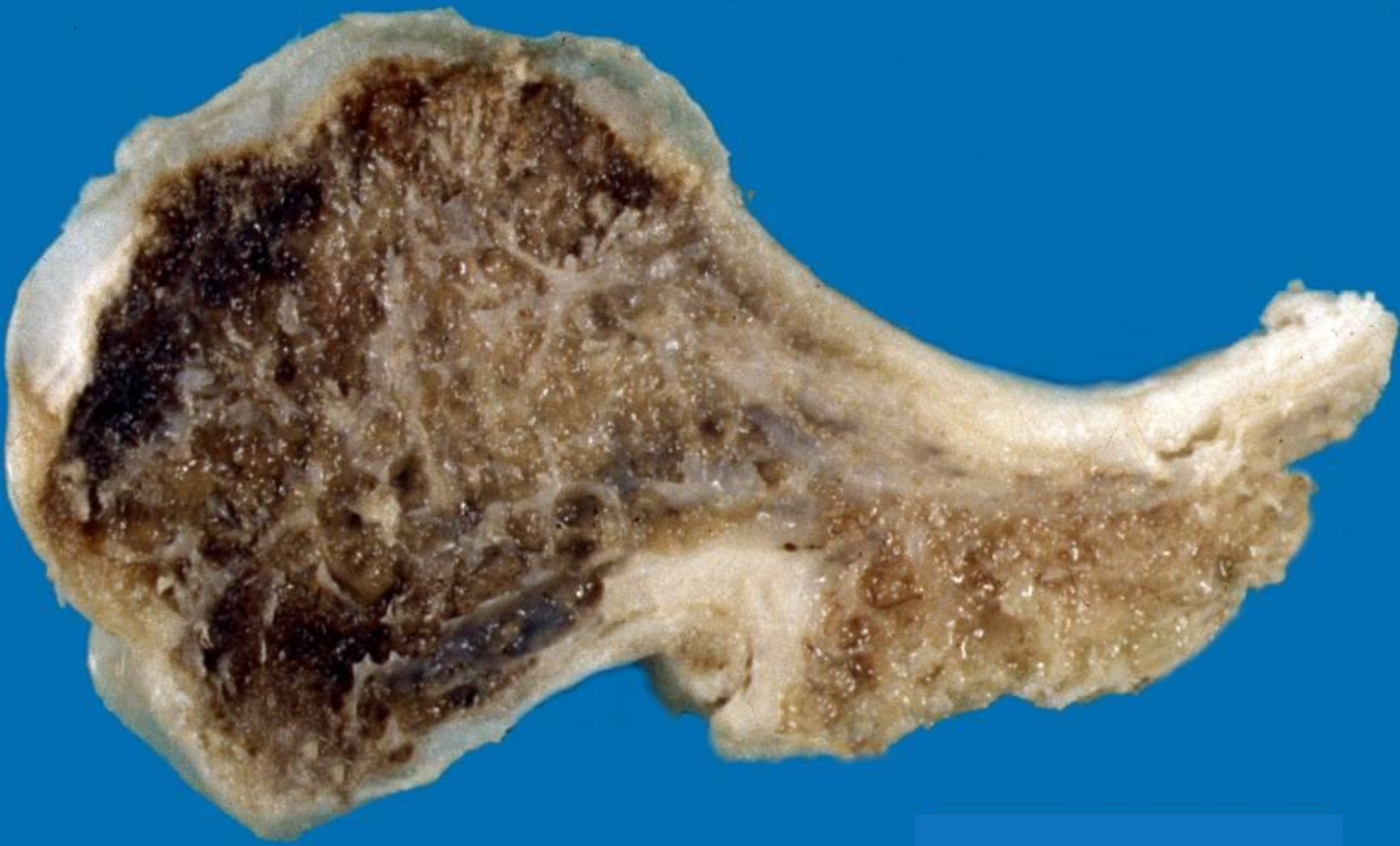

Osteochondrom

(solitární, mnohotný)

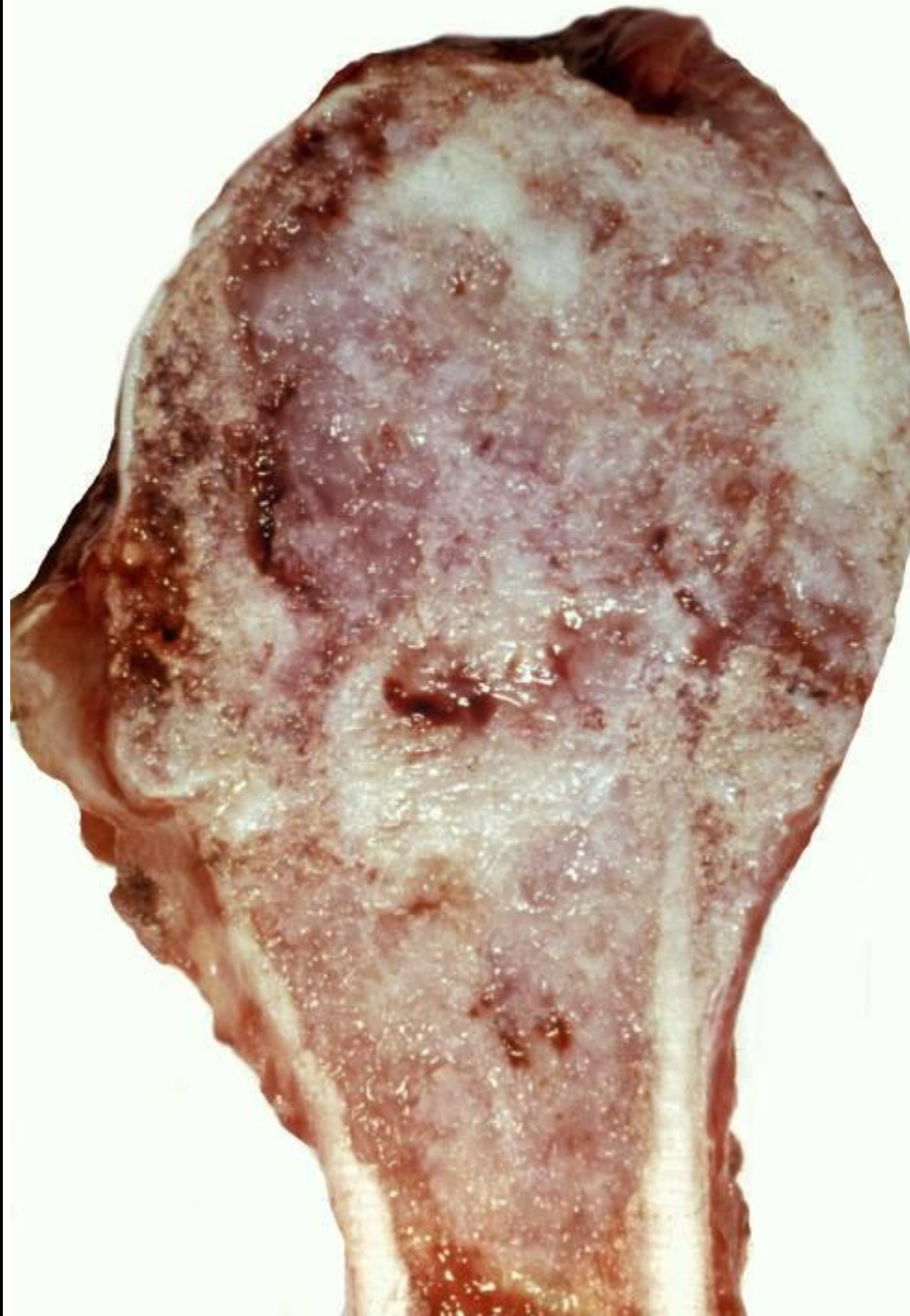- ❖ první tři dekády
- ❖ metafýzy dlouhých kostí
- ❖ dlouhé kosti
- ❖ rtg stopkatý nebo sesilní na zevním povrchu kostí





Chondrosarkom

maligní tumor
z chrupavky



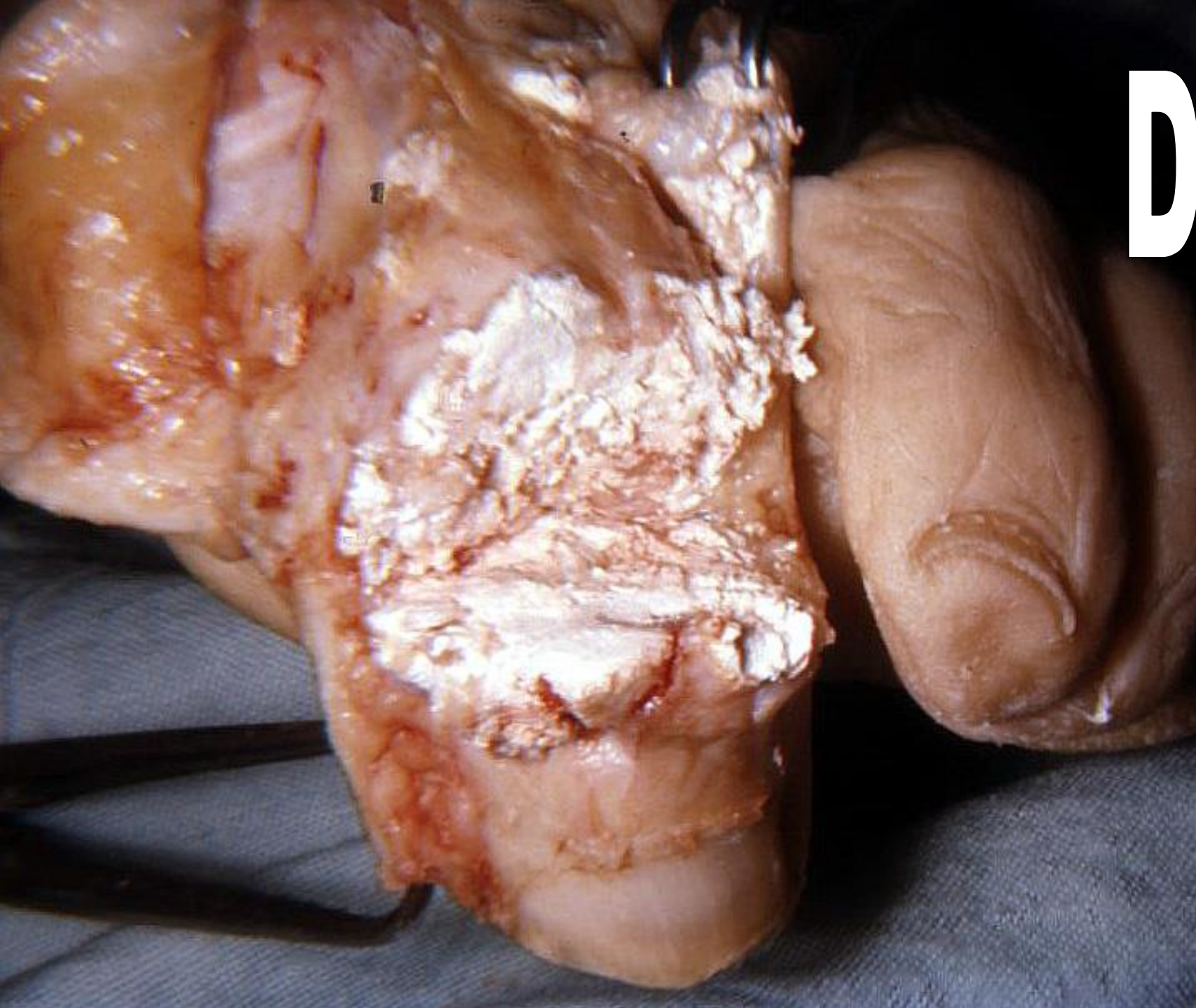
Patologie kloubů

Nemoci kloubů a šlach

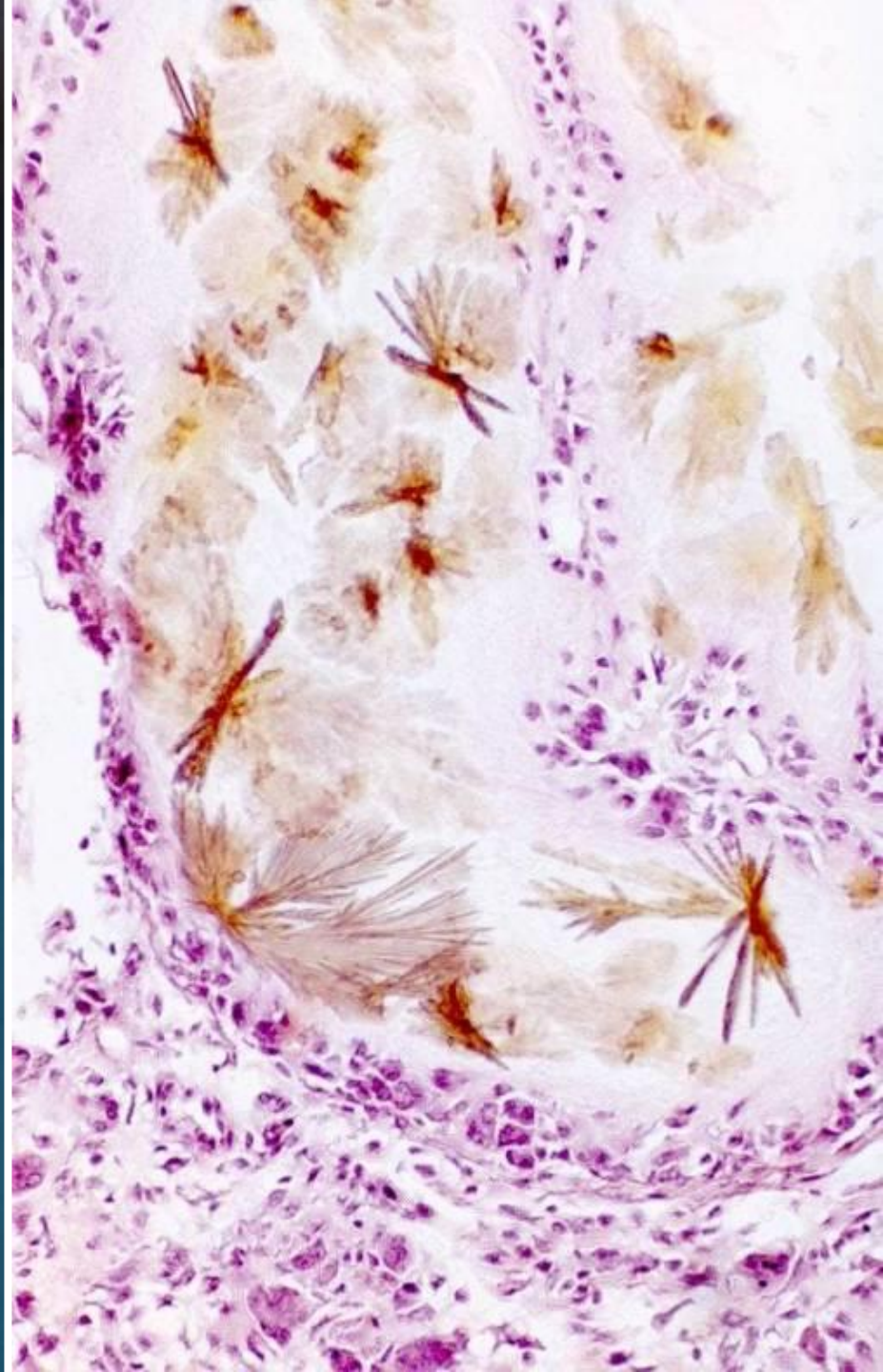
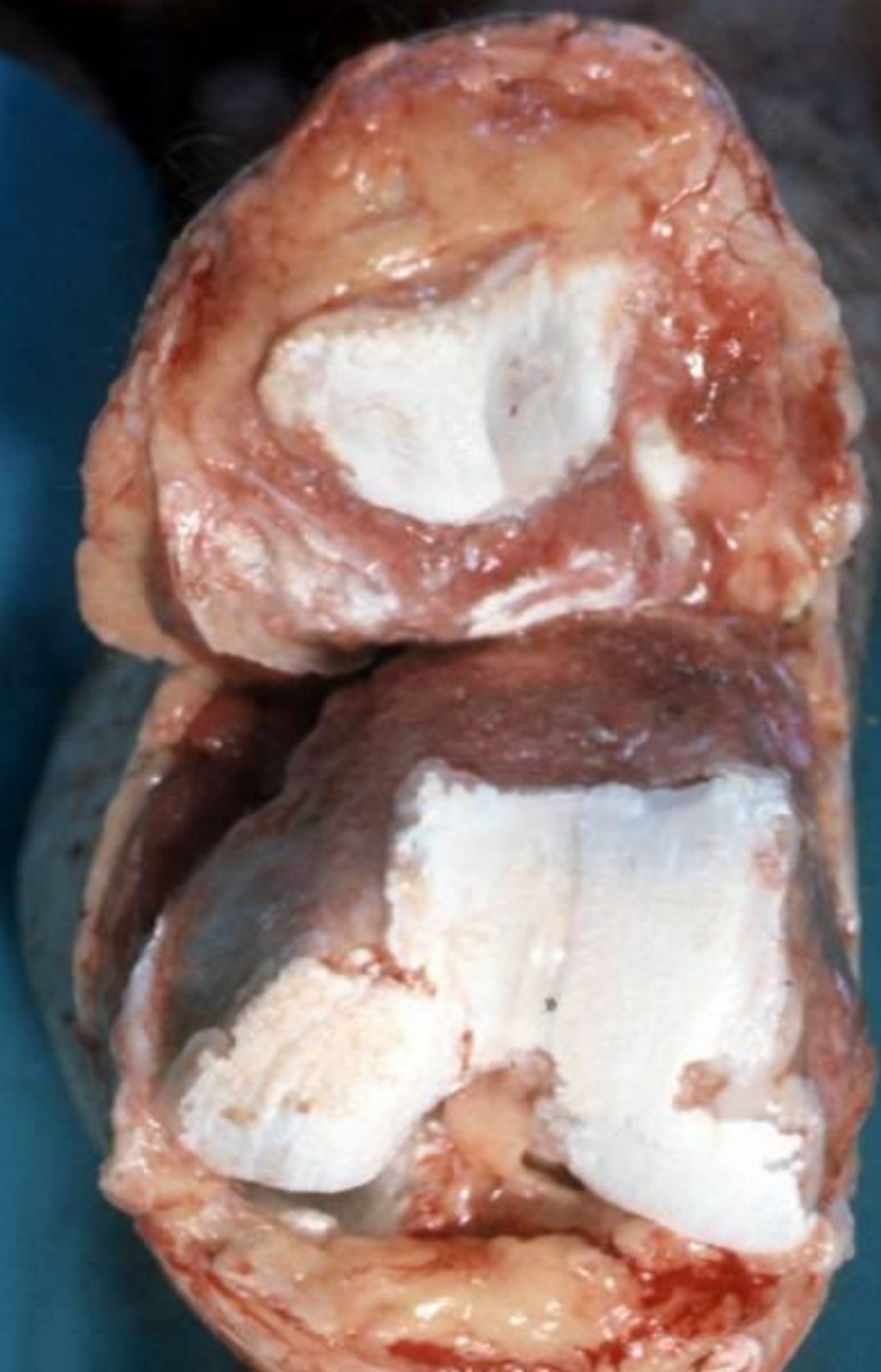- ❖ vrozené poruchy vývoje kloubů (příklad: dysplazie kyčelního kloubu)
- ❖ deformity páteře (skolióza, kyfóza)
- ❖ spondylartróza
- ❖ dna
- ❖ záněty kloubů (revmatická, revmatoidní, infekční)
- ❖ nádory kloubů (vilonodulární synovitis, synoviální sarkom)
- ❖ záněty šlach a šlachových pochev (vč. bursitis)
- ❖ nádory šlach

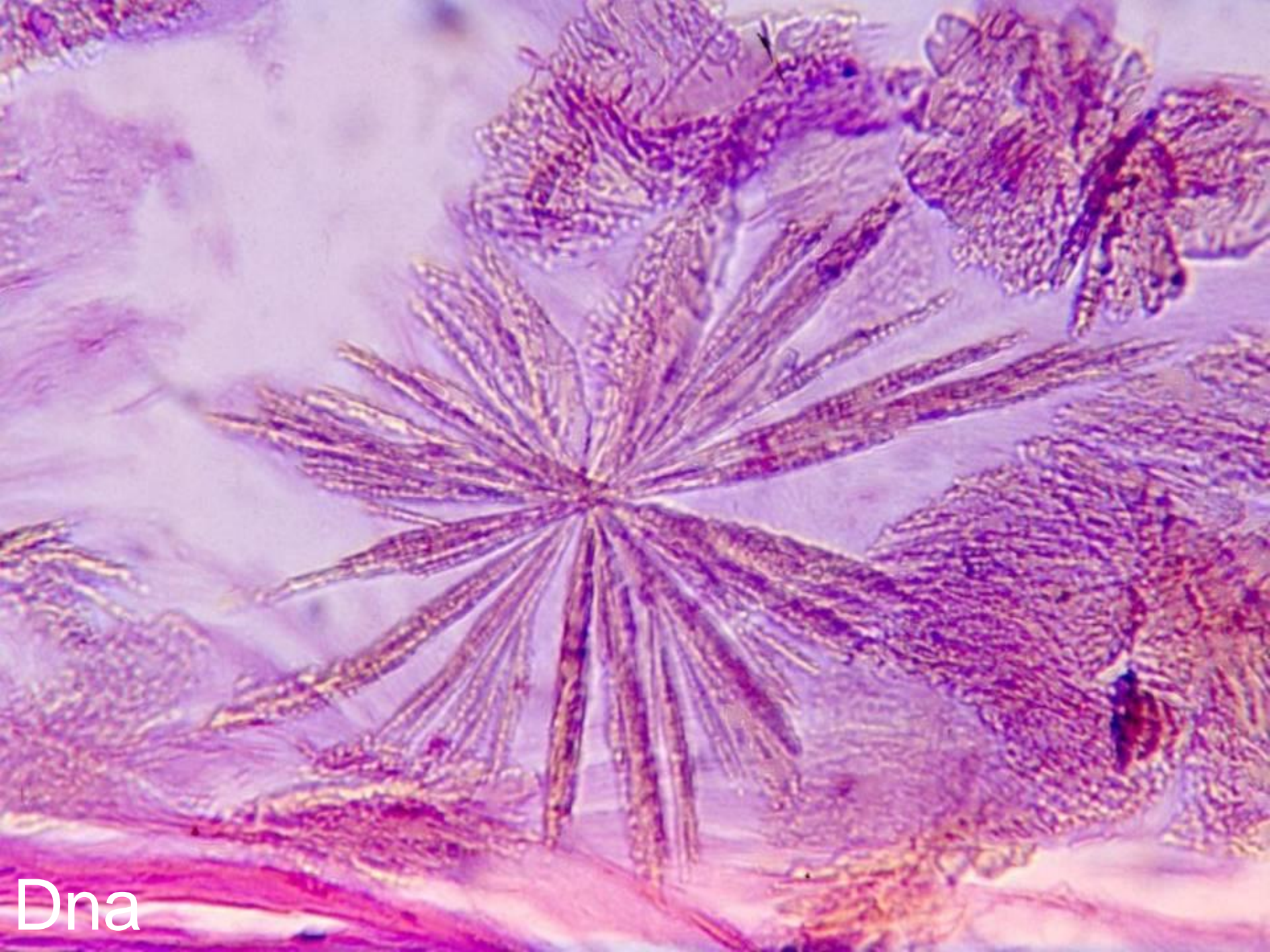
Dna

- ❖ depozice urátů kolem kloubů
- ❖ poruchy metabolismu urátů
- ❖ akutní – palce u nohou – velké
krystaly
- ❖ dnové tofy – dlouhé jehlicovité
krystaly



Dna

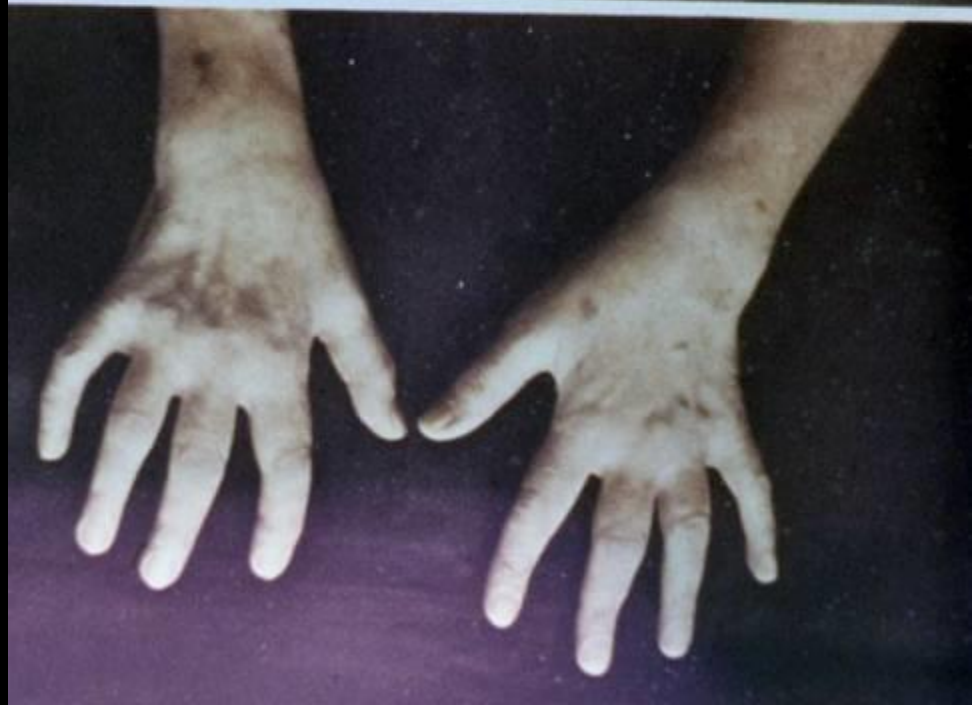
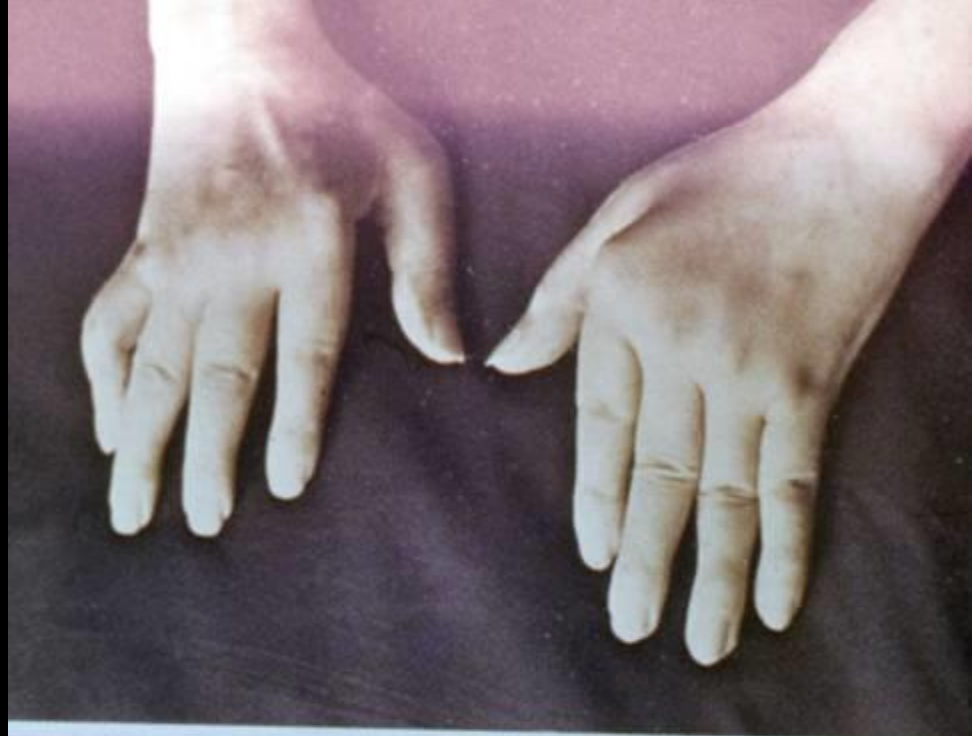
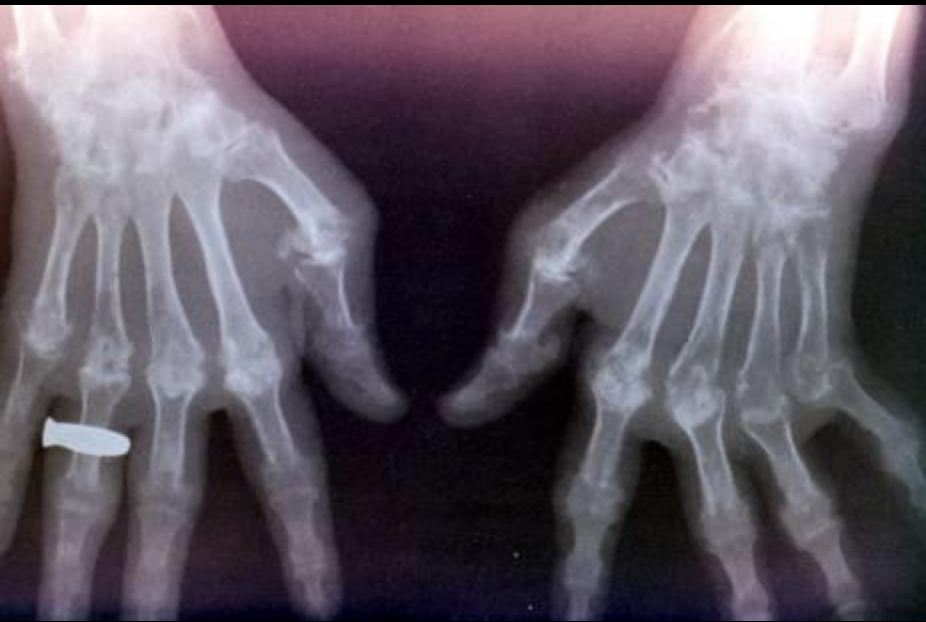

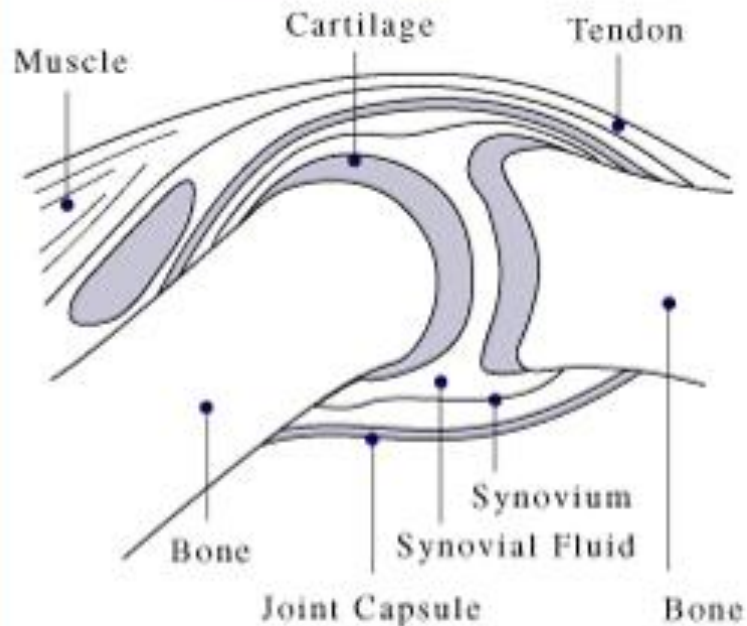
Dna

Revmatoidní artritida

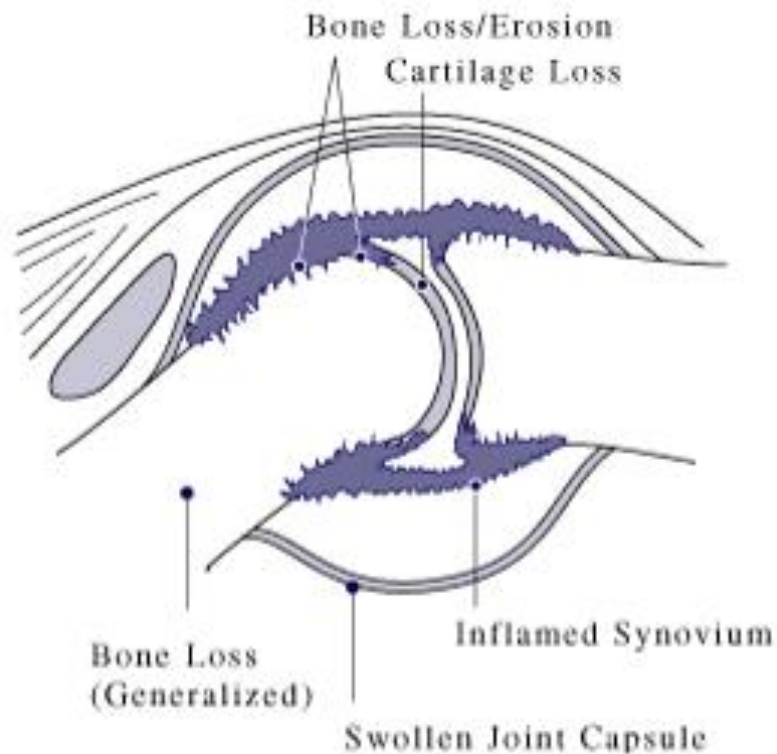
- ❖ zánět synovie sdružený s expresí HLA třídy 2
- ❖ fibrinosní exudát a zánětlivá infiltrace
- ❖ panus – granul. tkáň
- ❖ destrukce chrupavky a kosti enzymy panusu
- ❖ fibrosní srůsty a fúze kostí
- ❖ etiopatog.- im. porucha – EB virus? T-lymfocyty
- ❖ produkce autoprotištěk – revmatoidní faktor



Normal Joint



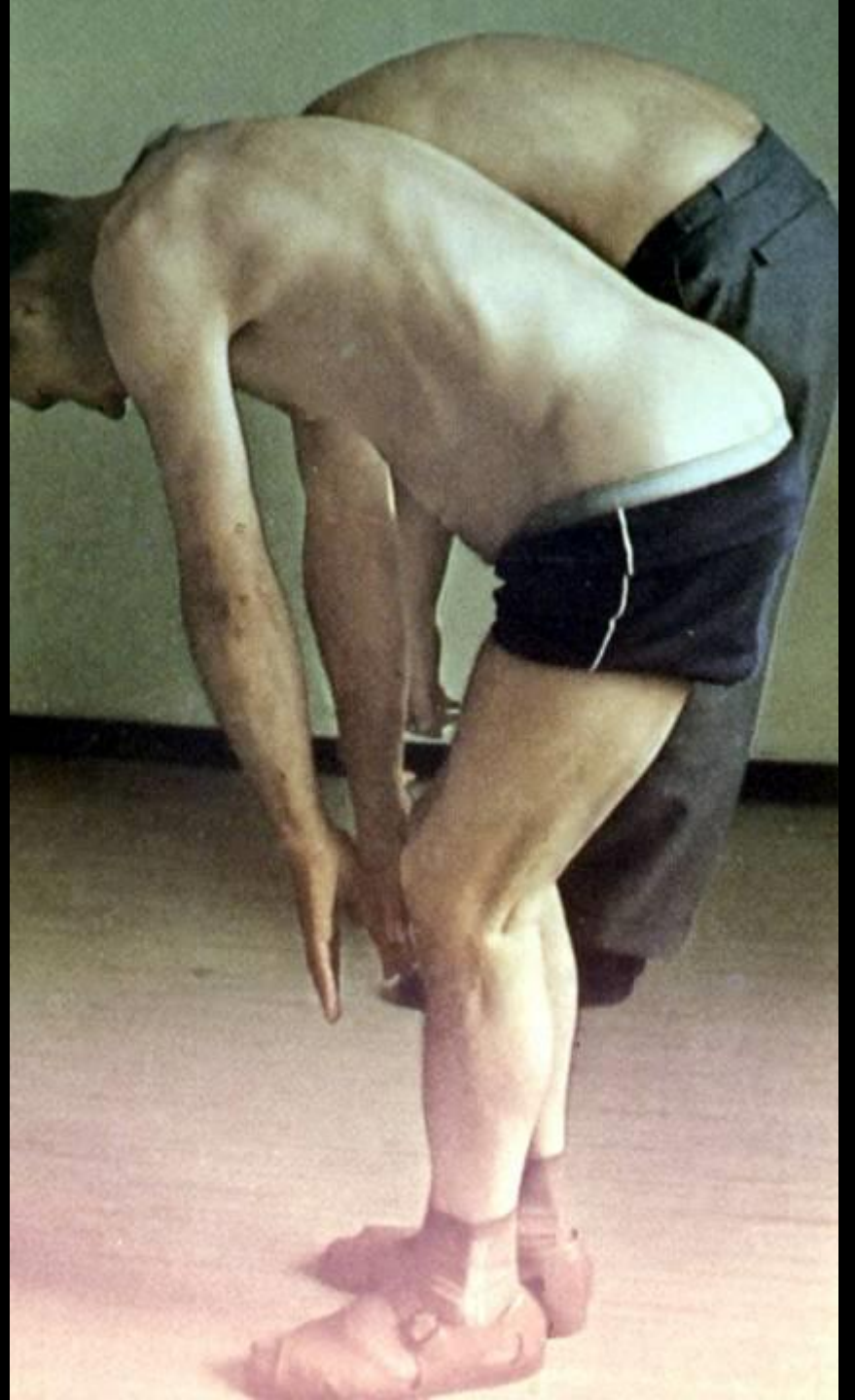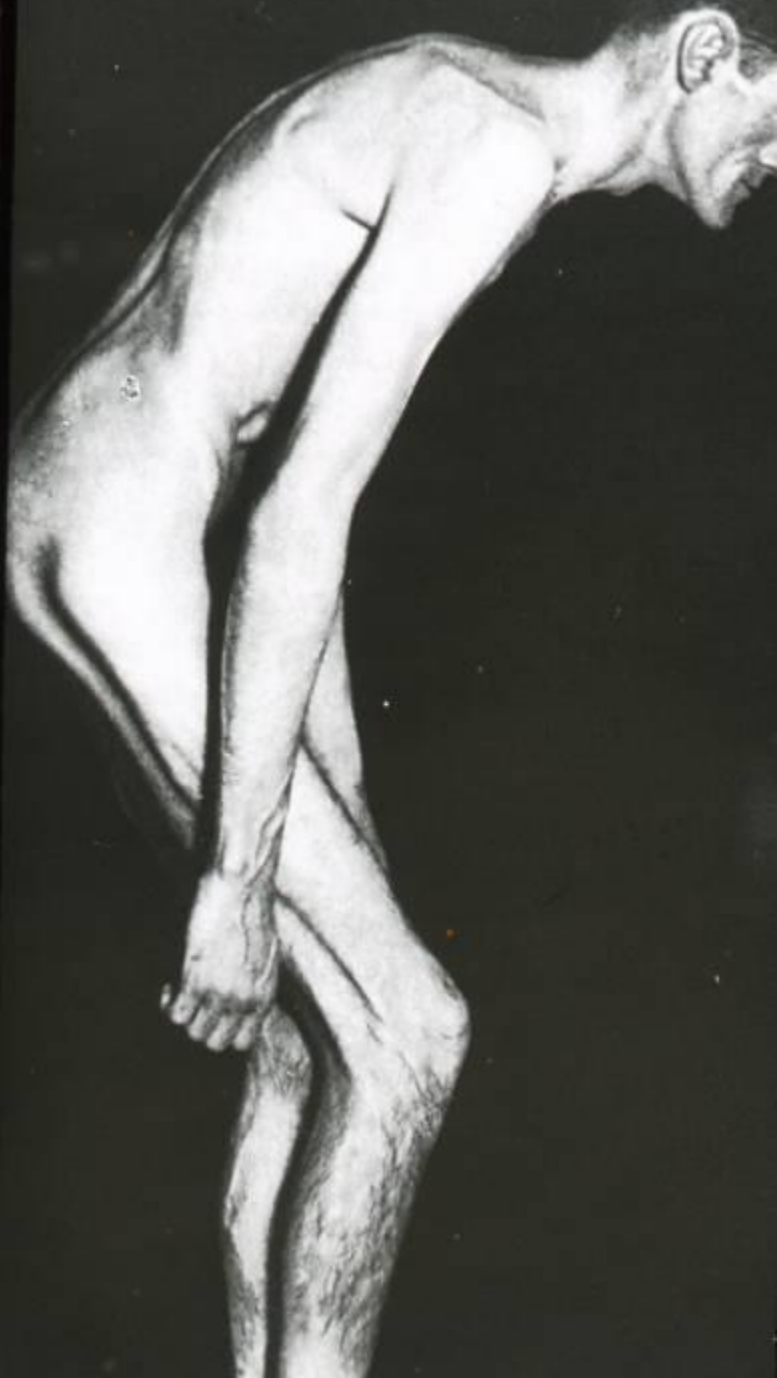Joint Affected by Rheumatoid Arthritis

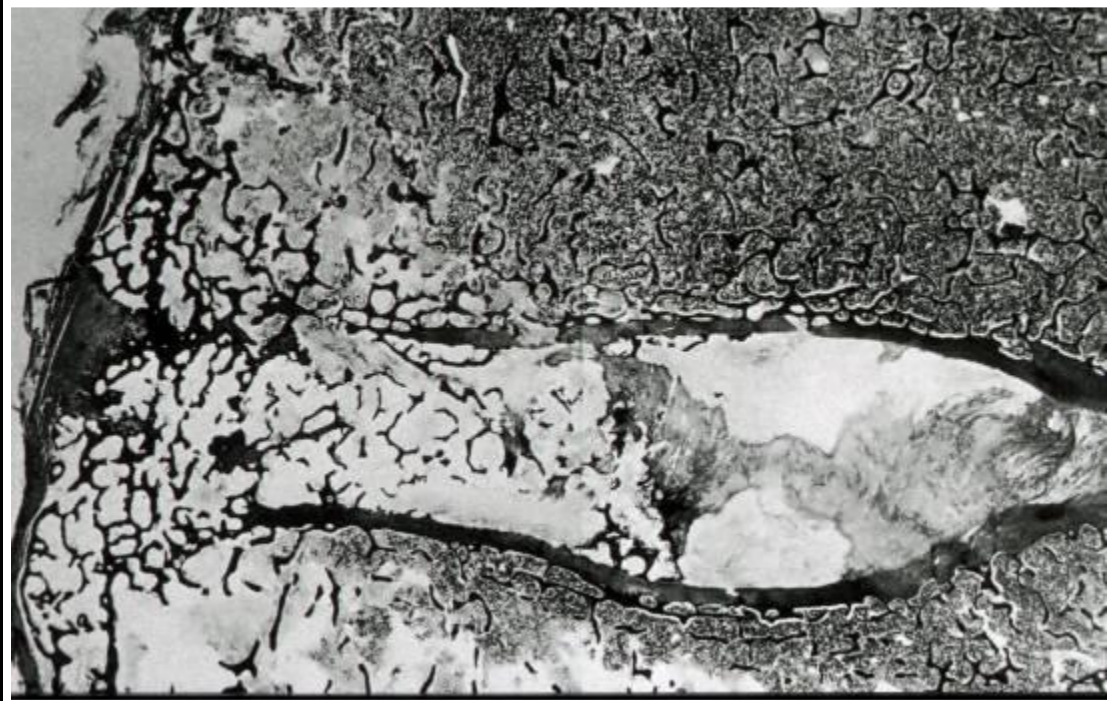
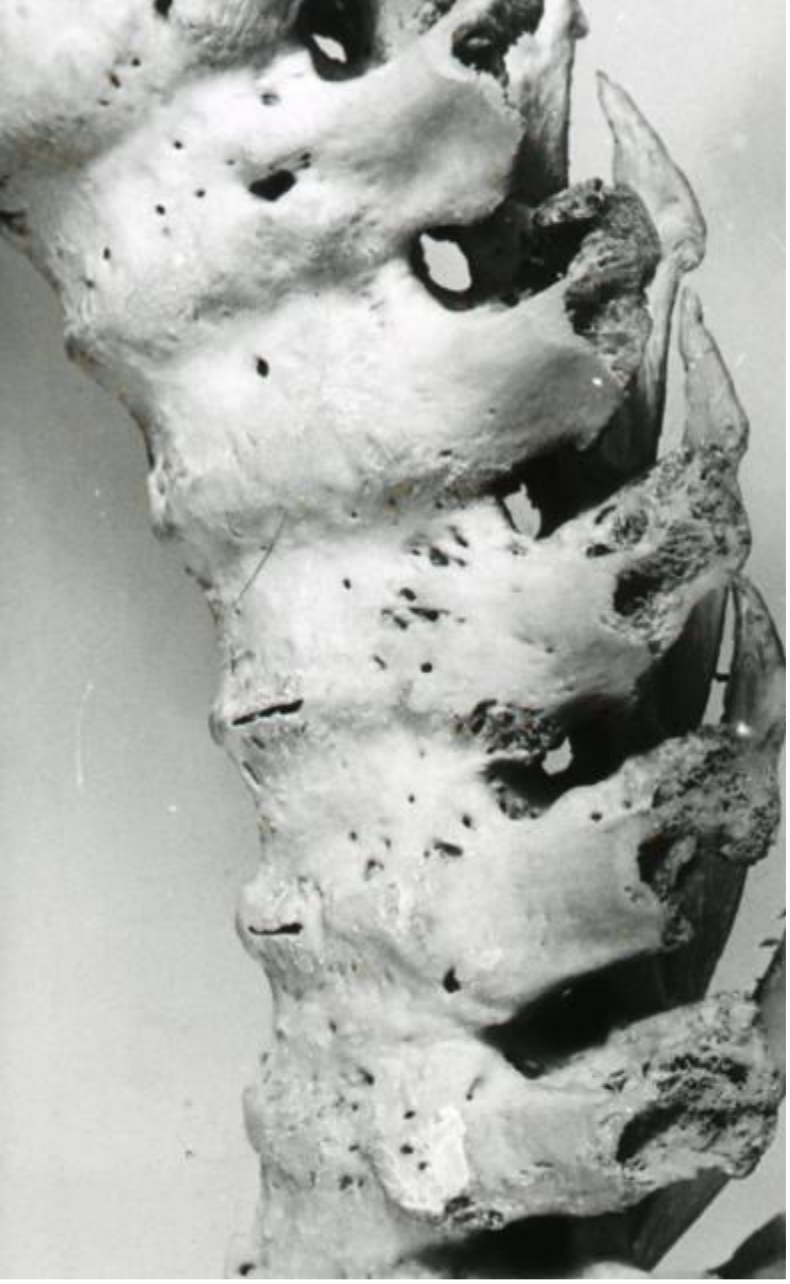
A joint (the place where two bones meet) is surrounded by a capsule that protects and supports it. The joint capsule is lined with a type of tissue called synovium, which produces synovial fluid that lubricates and nourishes joint tissues. In rheumatoid arthritis, the synovium becomes inflamed, causing warmth, redness, swelling, and pain. As the disease progresses, the inflamed synovium invades and damages the cartilage and bone of the joint. Surrounding muscles, ligaments, and tendons become weakened. Rheumatoid arthritis also can cause more generalized bone loss that may lead to osteoporosis (fragile bones that are prone to fracture).

Ankylozující spondylitis-spondylarthrosis

- ❖ ankylóza kostovertebrálních a sakroiliakálních skloubení
- ❖ nehybnost dolní zádové páteře
- ❖ neg. revmatoidní faktor
- ❖ osifikace meziobratlových plotének – „bambusová páteř“



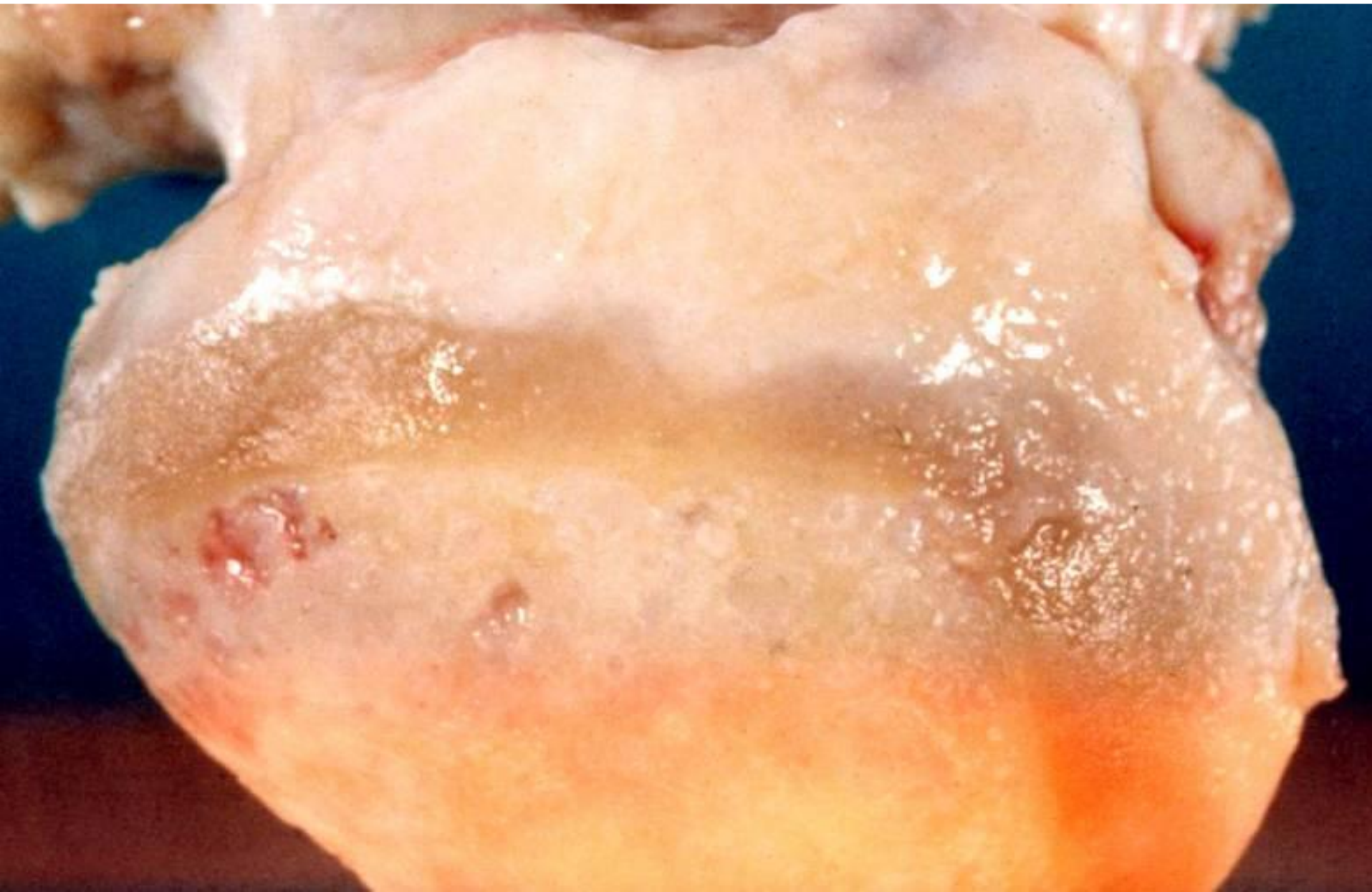

Ankylozující spondylitis-spondylarthrosis

Osteoarthritis - osteoartróza

- ❖ běžné degenerativní onemocnění kloubů – zejm. velkých zatěžovaných
- ❖ destrukce chrupavky
- ❖ chondrofyty, osteofyty, eburneace kosti
- ❖ zvápenění chrupavky

Osteoarthritis - osteoartróza



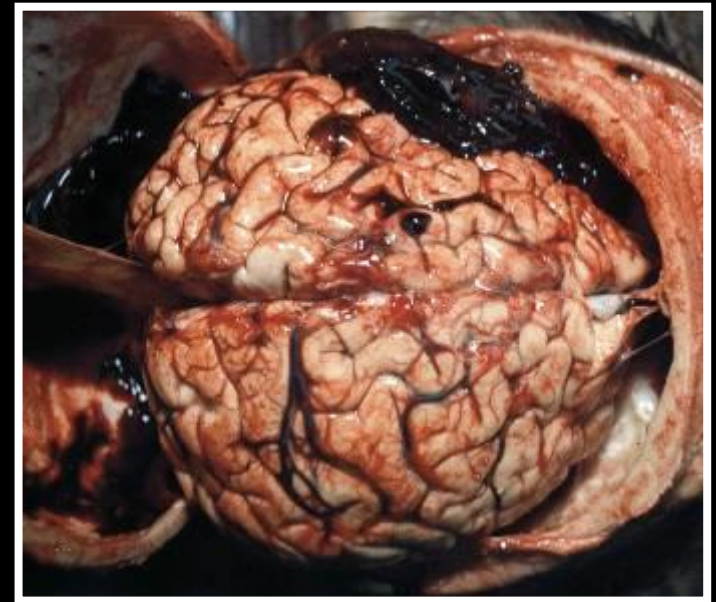
Nemoci šlach

- ❖ degenerativní změny ve šlachách jsou poměrně časté:
 - ganglion – útvar podobný tíhovému váčku bez synoviální výstelky, vzniká drážděním. Vede ke ztluštění a brání šlaše v hladkém pohybu
 - zvápenění nebo osifikace
- ❖ záněty šlach:
 - hnisavá, tuberkulosní, revmatická, krepitující tendovaginitis

Nádory kloubů a šlach

- ❖ z kloubní synovie a šlachových struktur mají obdobnou histologickou stavbu
 - benigní: pigmentová vilonodulární synovitis – roste uvnitř kloubu; obrovskobuněčný nádor šlachové pochvy – vzniká ve šlaše nebo jejím pouzdře
 - maligní: synoviální sarkom
- ❖ do kloubů zasahují mnohé nádory z okolí

Patologie



Patologie nervového ústrojí

infekce, degenerace, cévní příhody

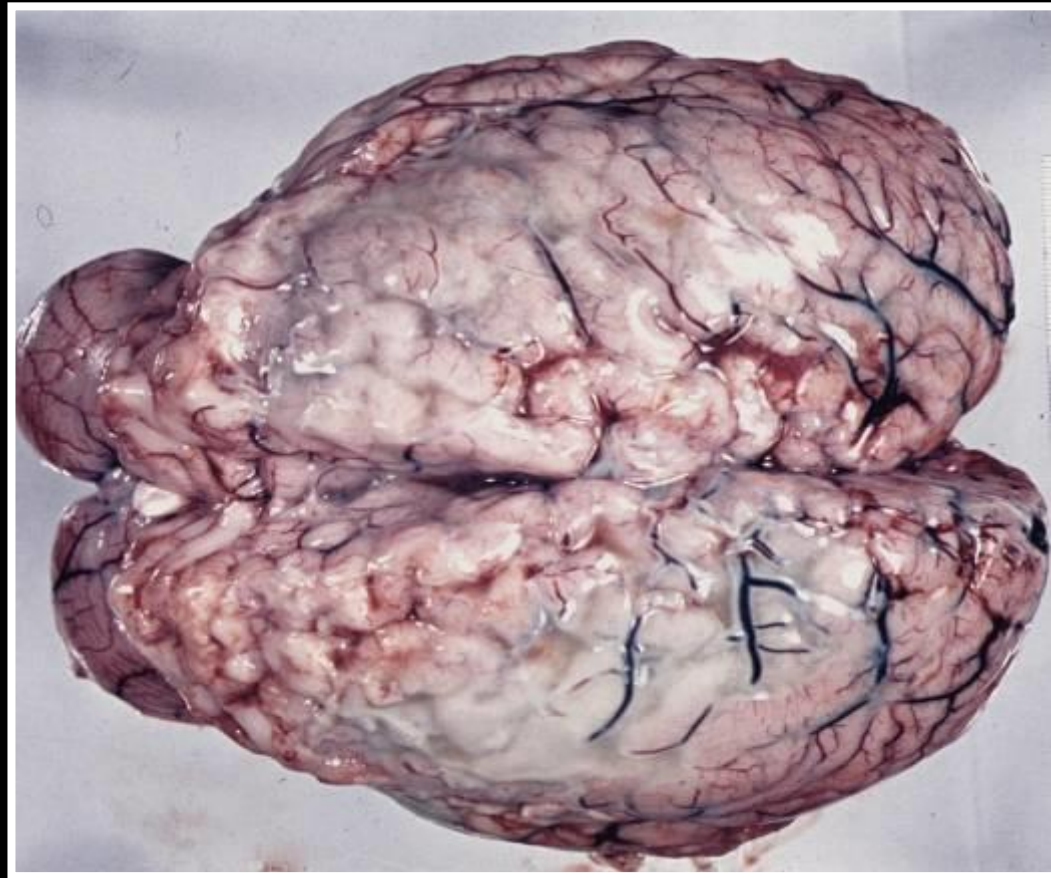
Jaroslava Dušková

Ústav patologie 1.LF a VFN, UK Praha

Patologie nervového ústrojí

- ❖ Infekce mozku a mening
 - hnisavé
 - nehnisavé
 - oportunní
- ❖ Krvácení v oblasti krania
 - extrakraniální
 - intrakraniální
 - extracerebrální
 - intracerebrální
- ❖ Ischemie mozku
- ❖ Demence
- ❖ Mozkové nádory
- ❖ Nádory periferních nervů

Patologie infekcí CNS



Vstup infekce do CNS

hematogenní (pyemie, sepse)

přímo

cestou plexus chorioideus

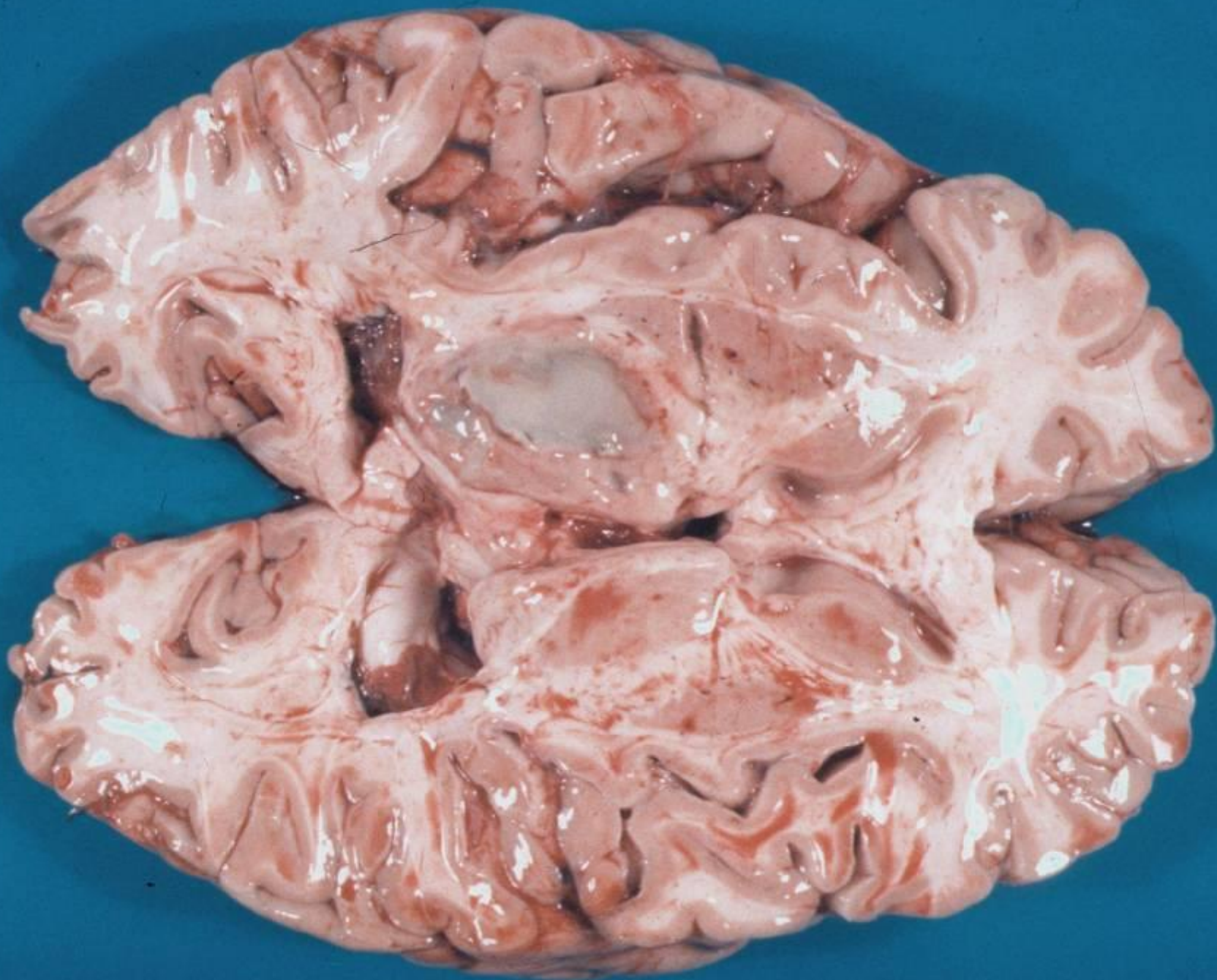z místního zdroje

přímo (*trauma*)

roztavením kosti (*sinusitis, otitis*)

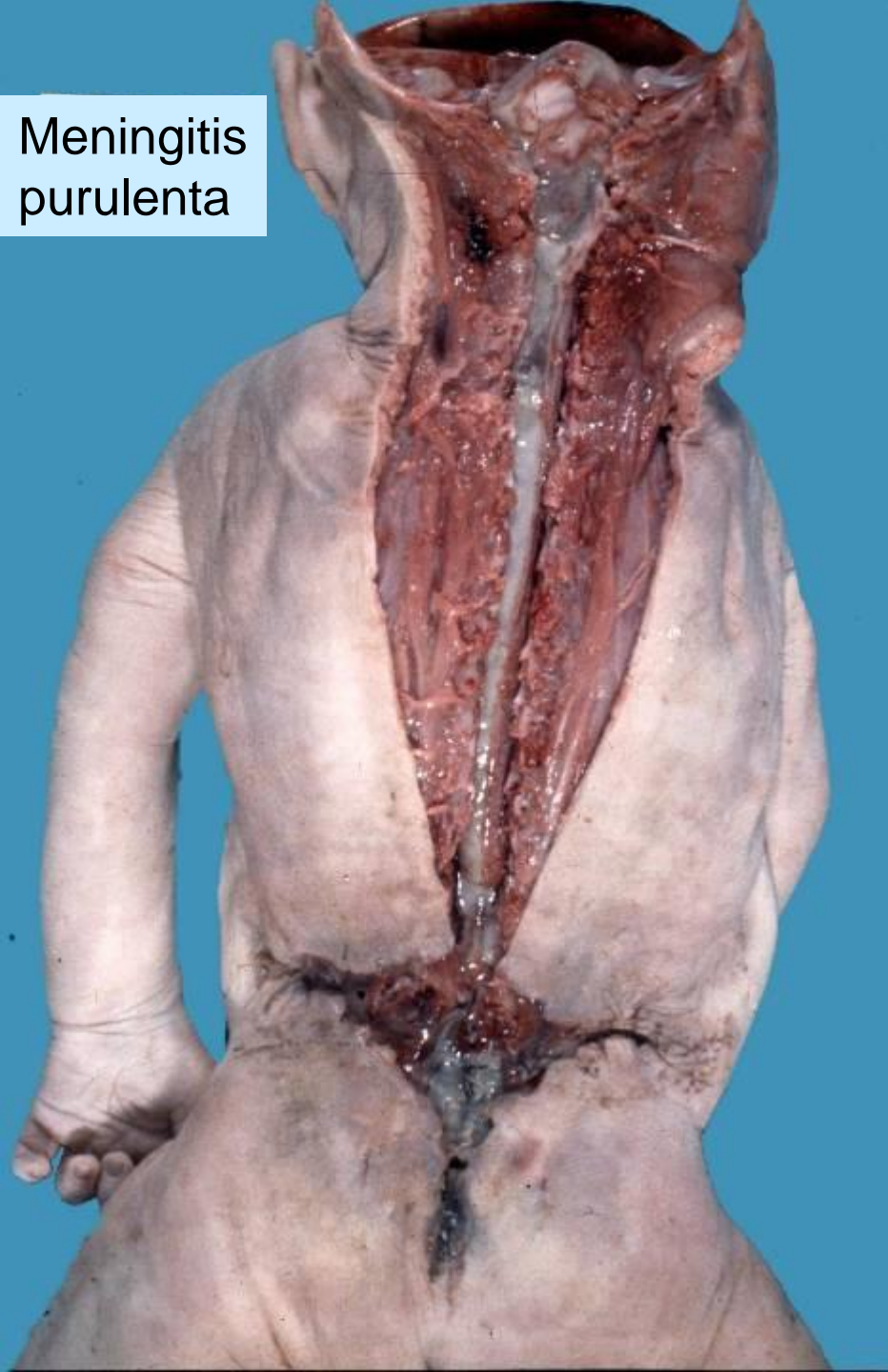
vv. emissariae

podél nervů (*fila olfactoria*)

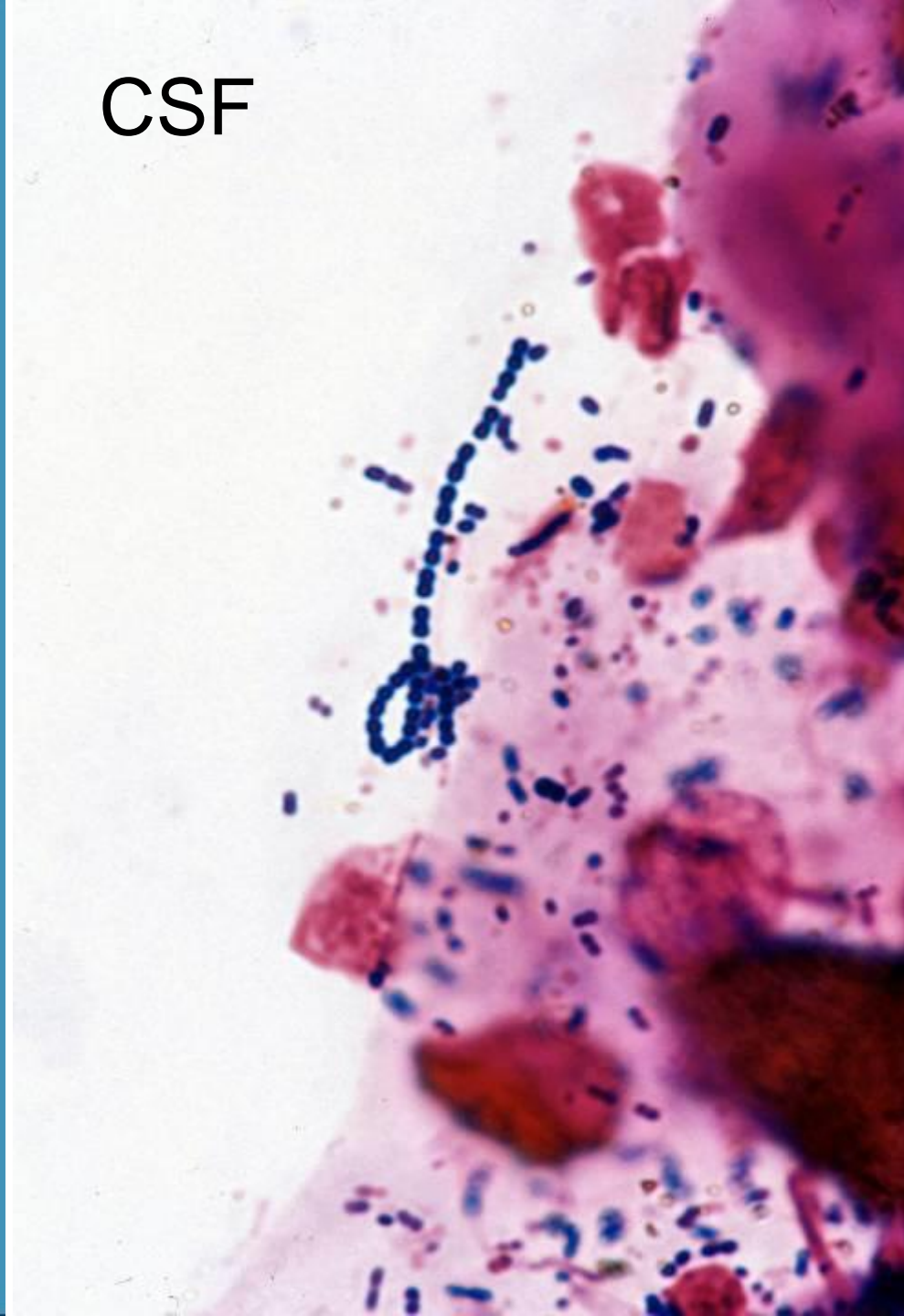


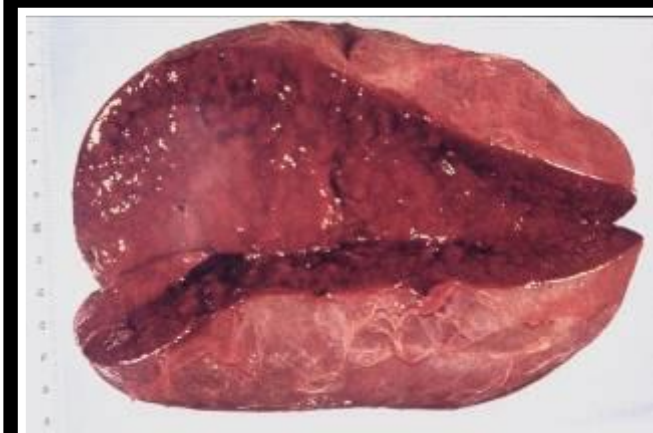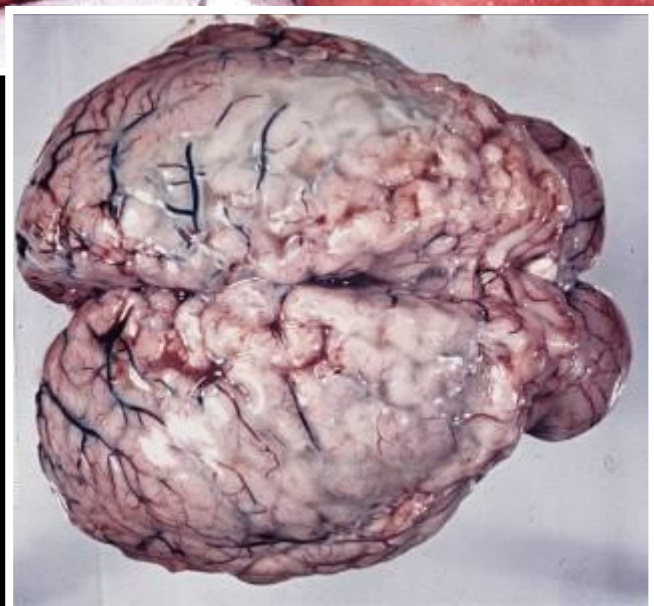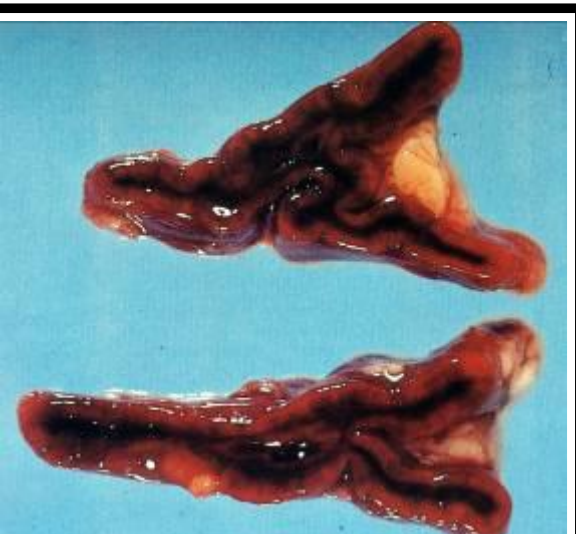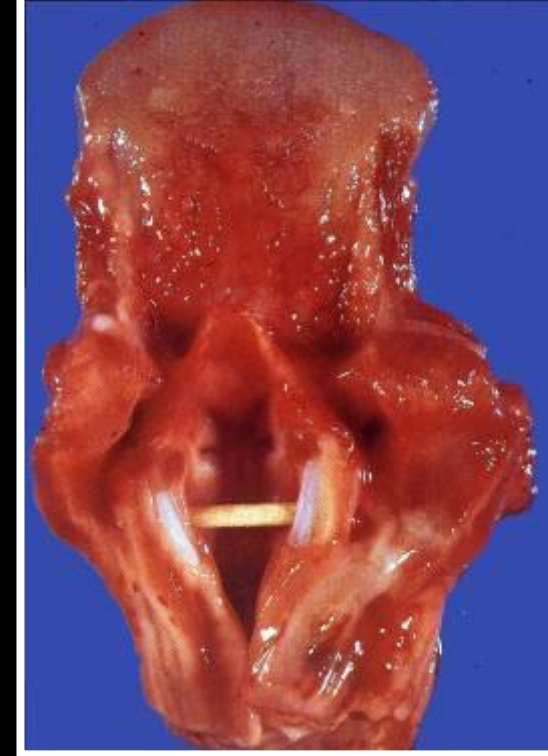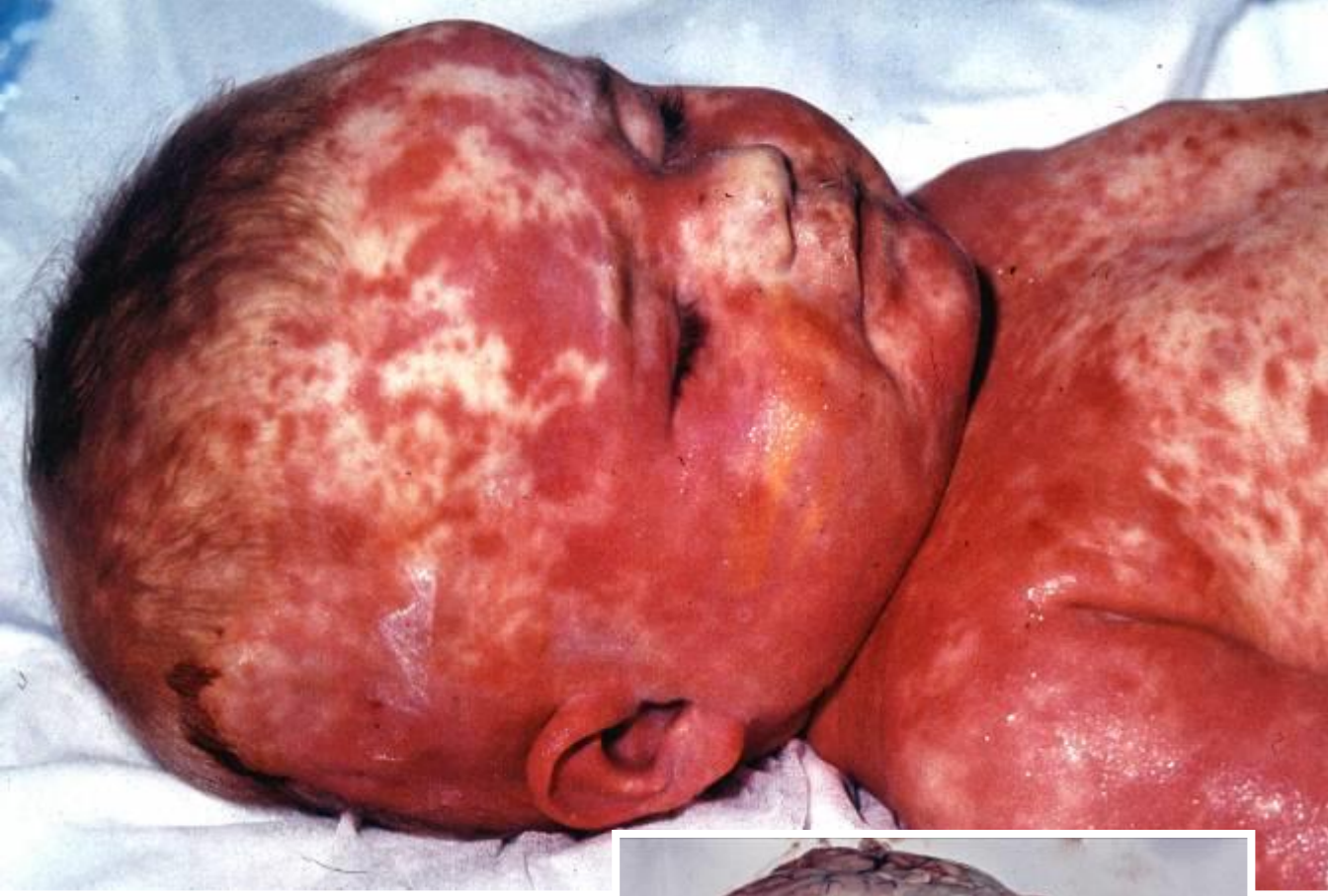A
b
s
c
e
s
s

Meningitis
purulenta

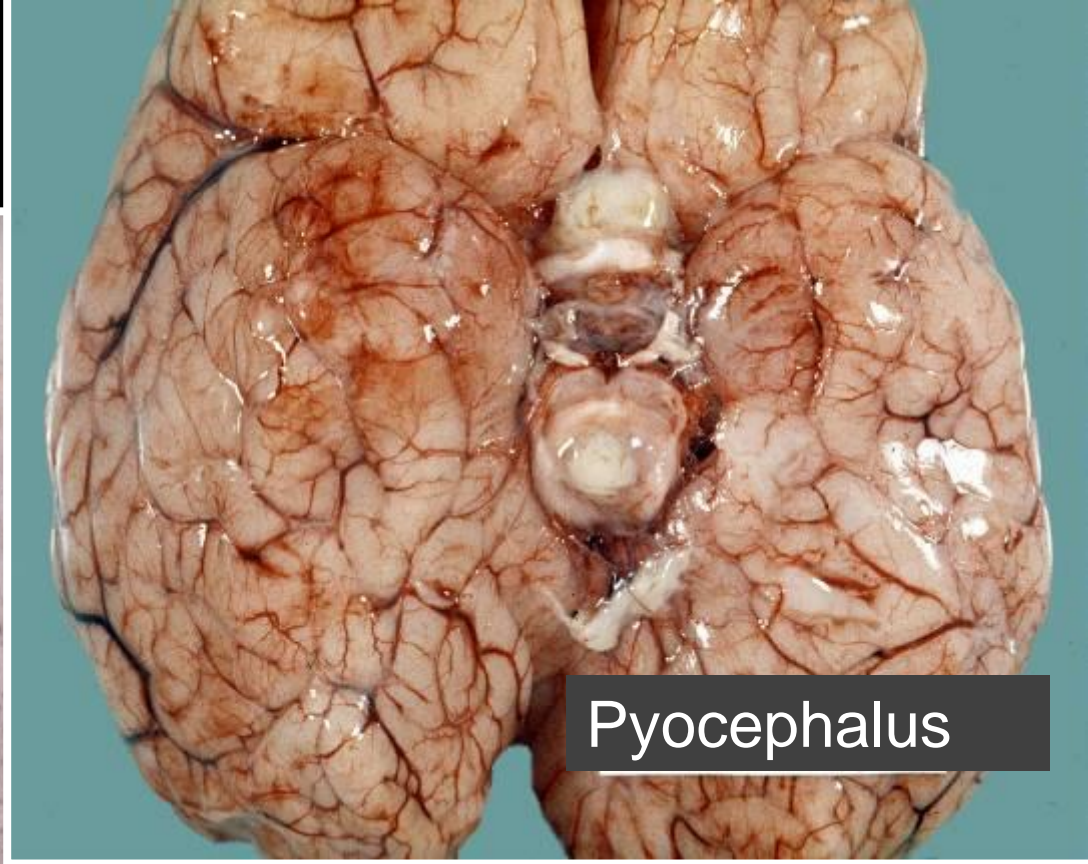


CSF





W-F sy



Pyocephalus

Klasifikace nehnisavých encefalitid

dle převažujících morfologických projevů

POLIO

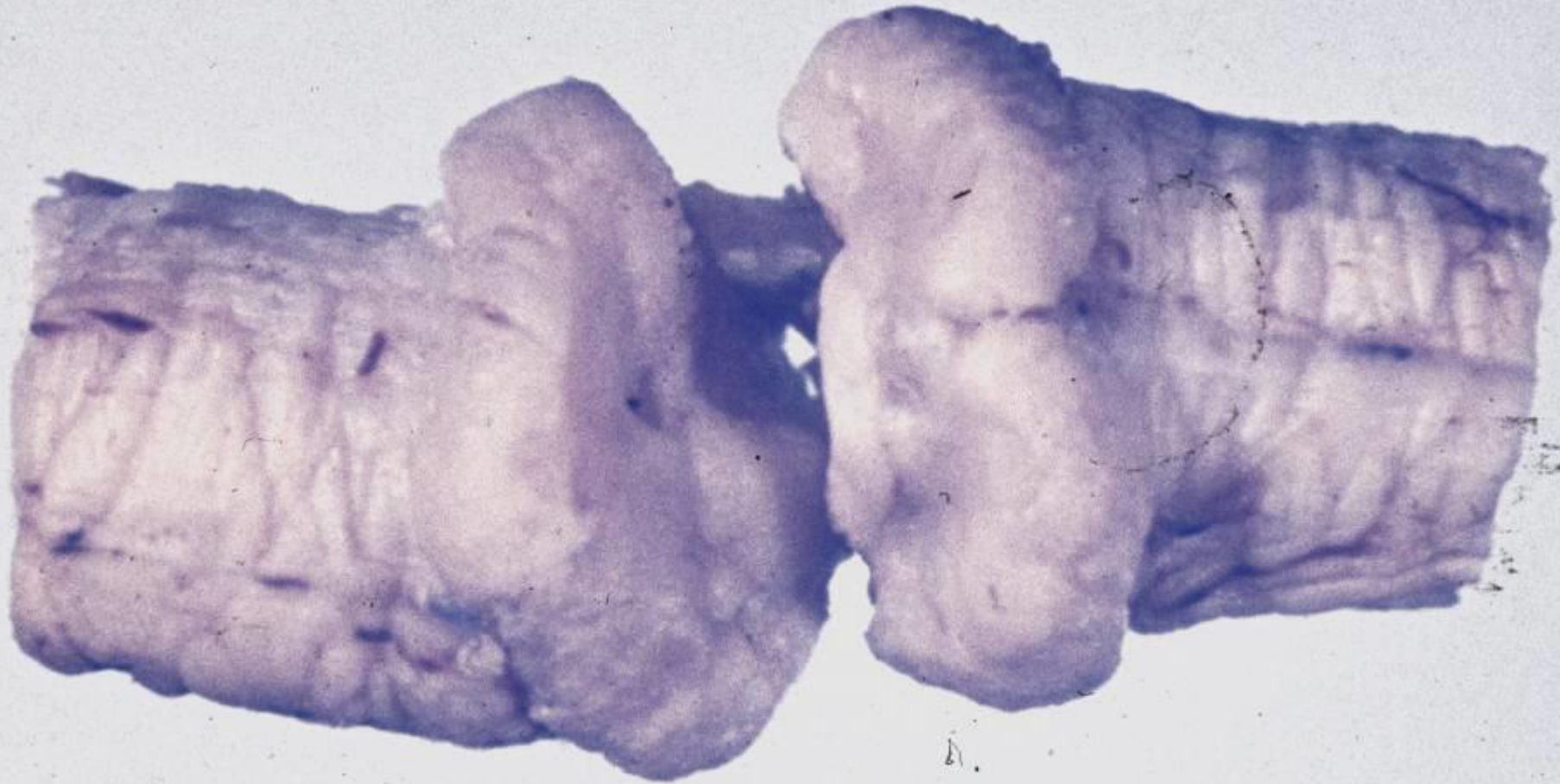PAN

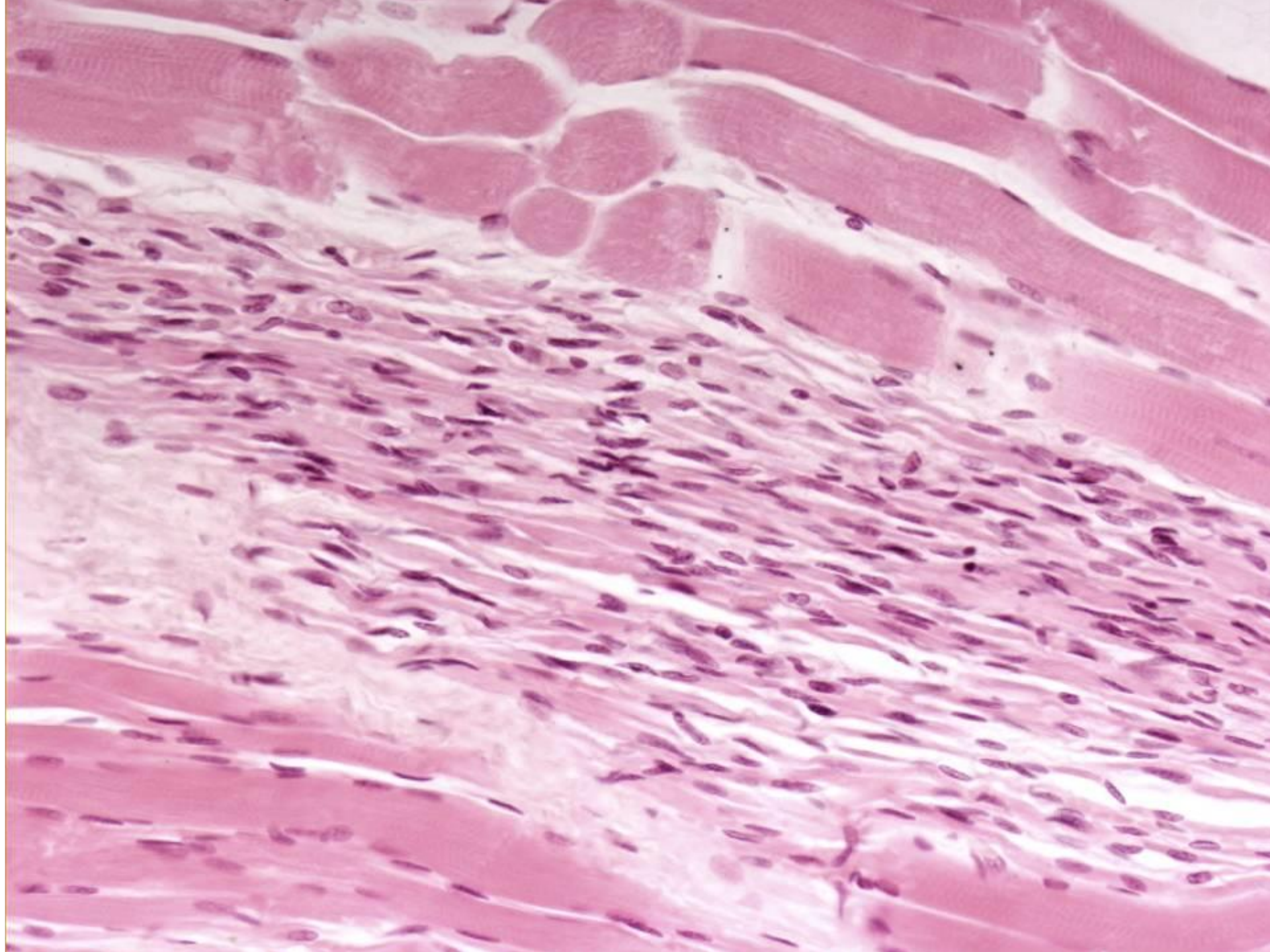
LEUKO

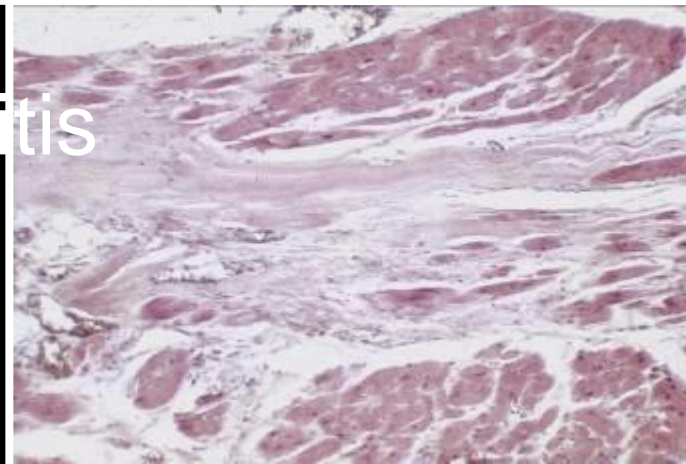
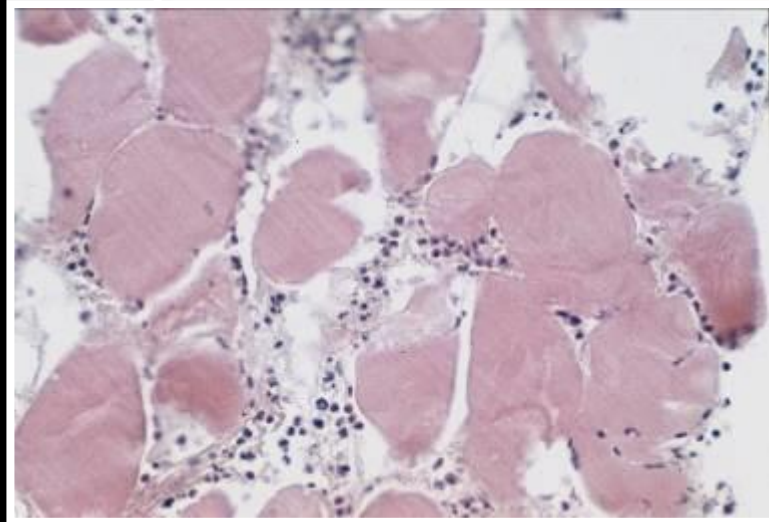
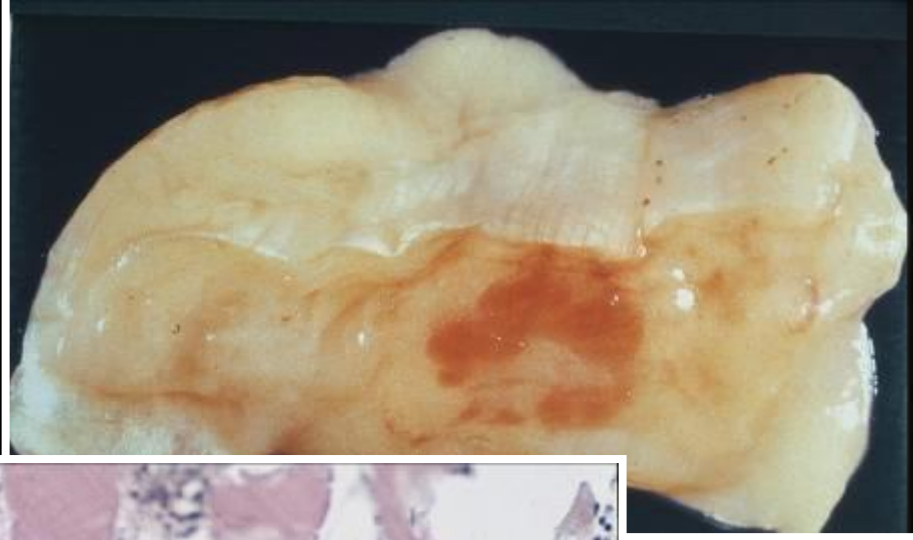


encefalitidy

Poliomyelitis anterior acuta

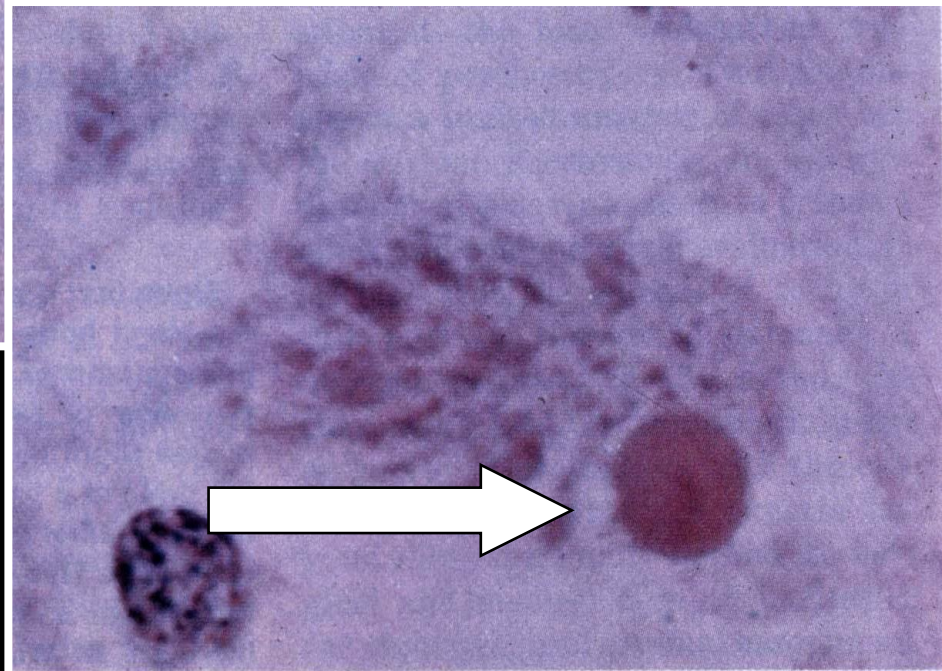
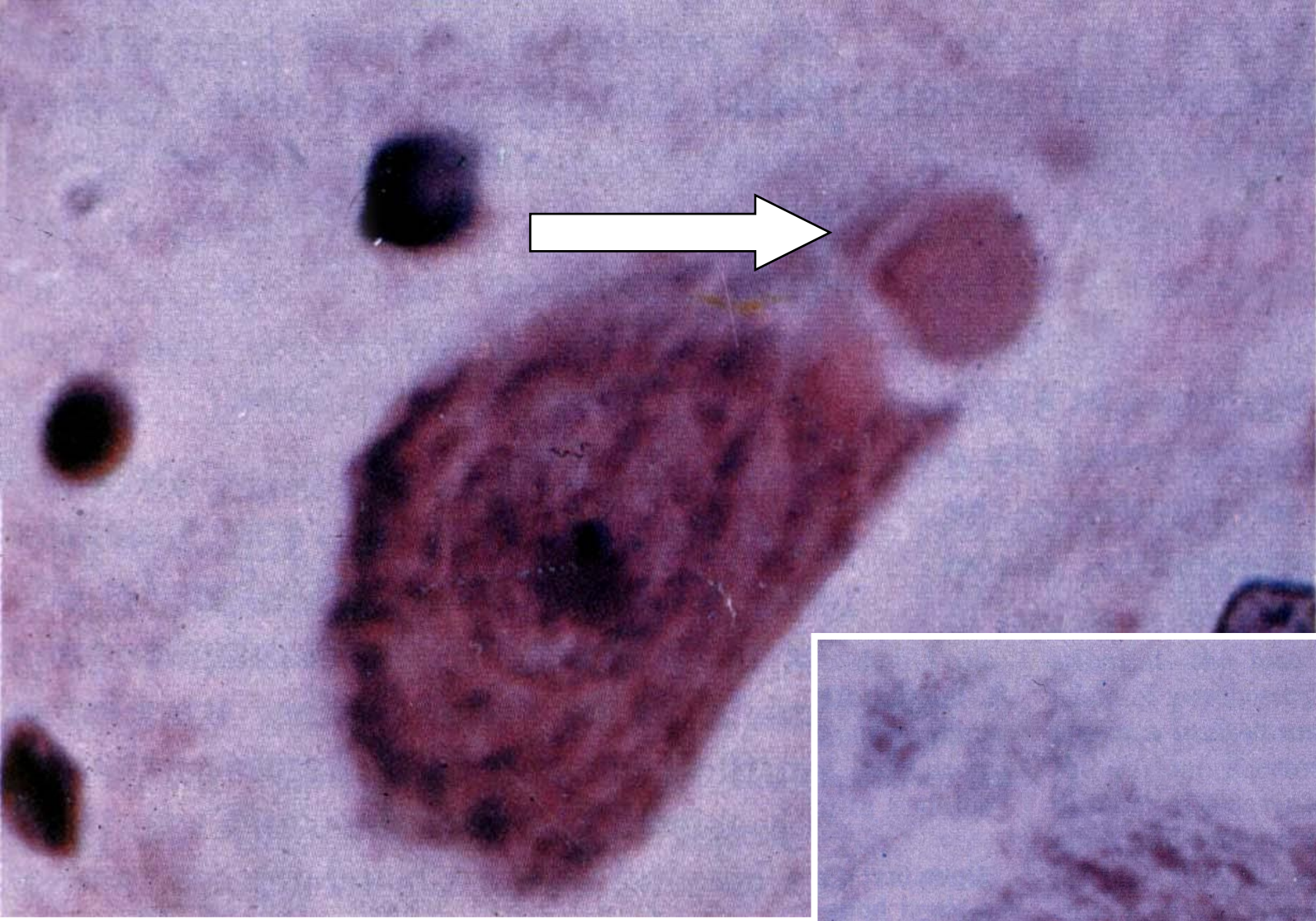






Poliomyelitis
anterior
acuta





Purkynje cell
Negri body

Neuropatologie AIDS

Přímý HIV efekt

- HIV encefalitis
- leukoencefalopatie
- vakuolární myelopatie
- neuropatie
- myopatie

vaskulitidy, AIDS-Dementia komplex, dětský AIDS

Neuropatologie AIDS

Oportunní infekce

parazitární: toxoplazmóza

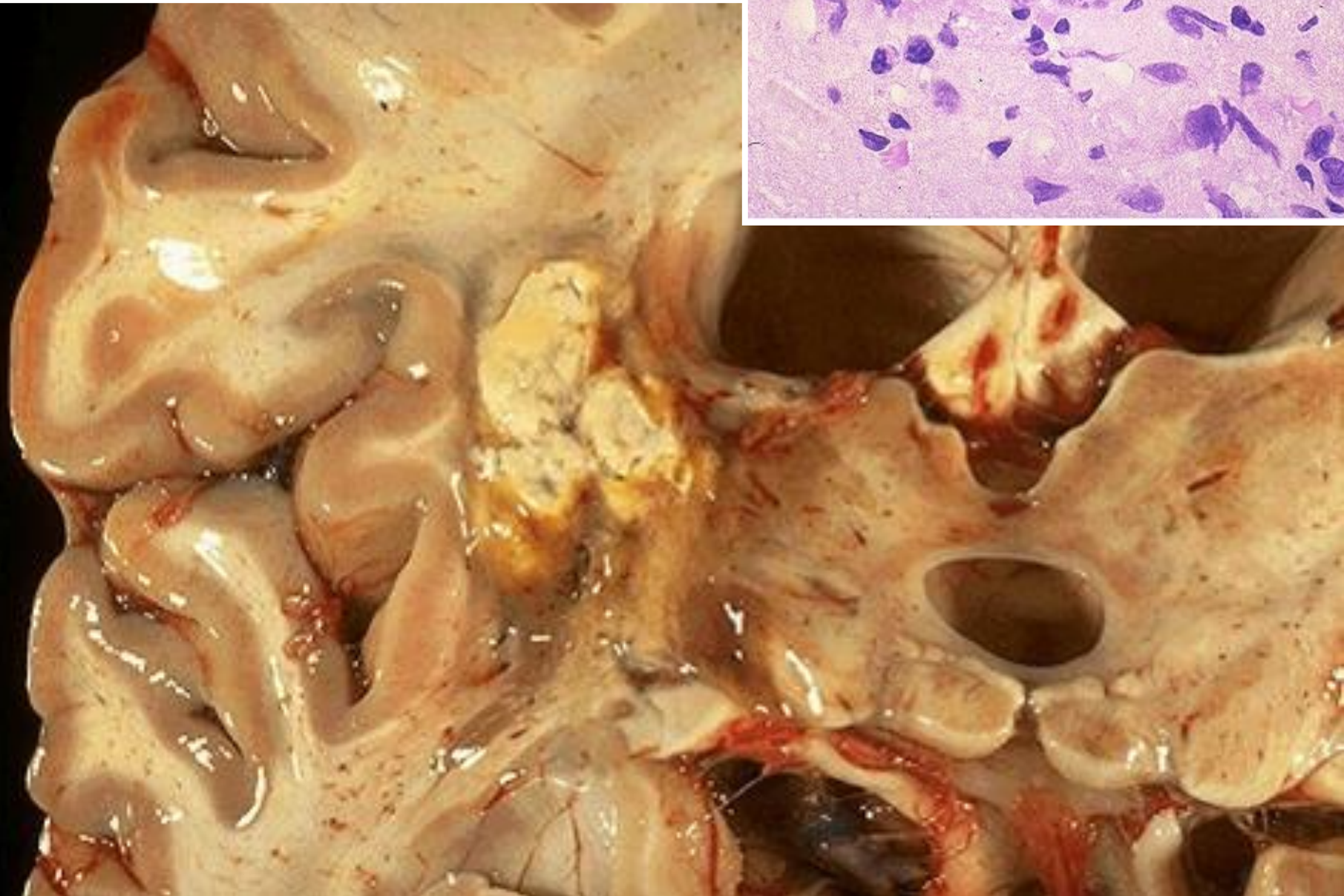
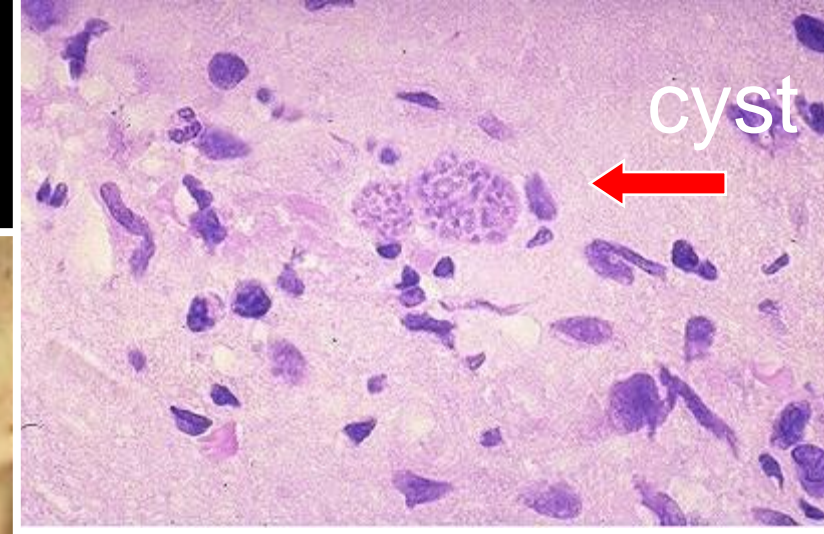
mykózy mykobakteria, spirochety:

- Aspergillus, Candida, Cryptococcus
- Mycobacterium avium intracellulare
- Treponema pallidum

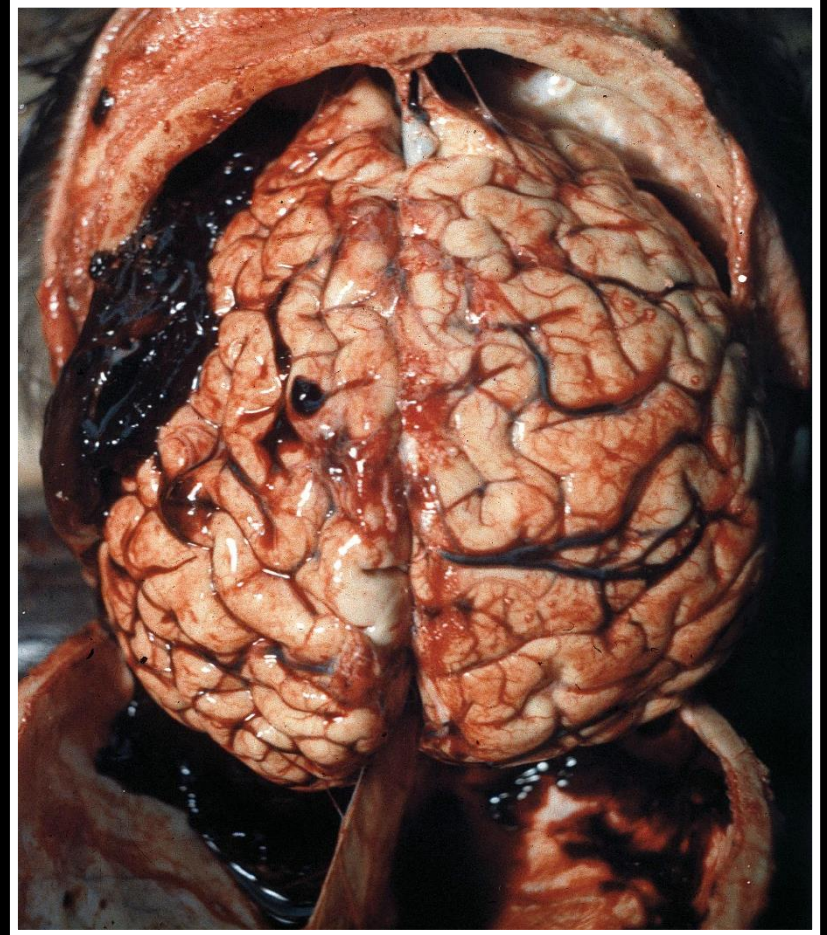
virové

- Cytomegalovirus
- Herpes simplex
- Herpes zoster
- Polyoma PML

Toxoplasmosis cerebri



Krvácení v oblasti hlavy



Krvácení v oblasti lebeční

□ extrakraniální

*(kefalhaematoma externum,
subperiostální, subaponeurotické)*

□ intrakraniální

extracerebrální

intracerebrální

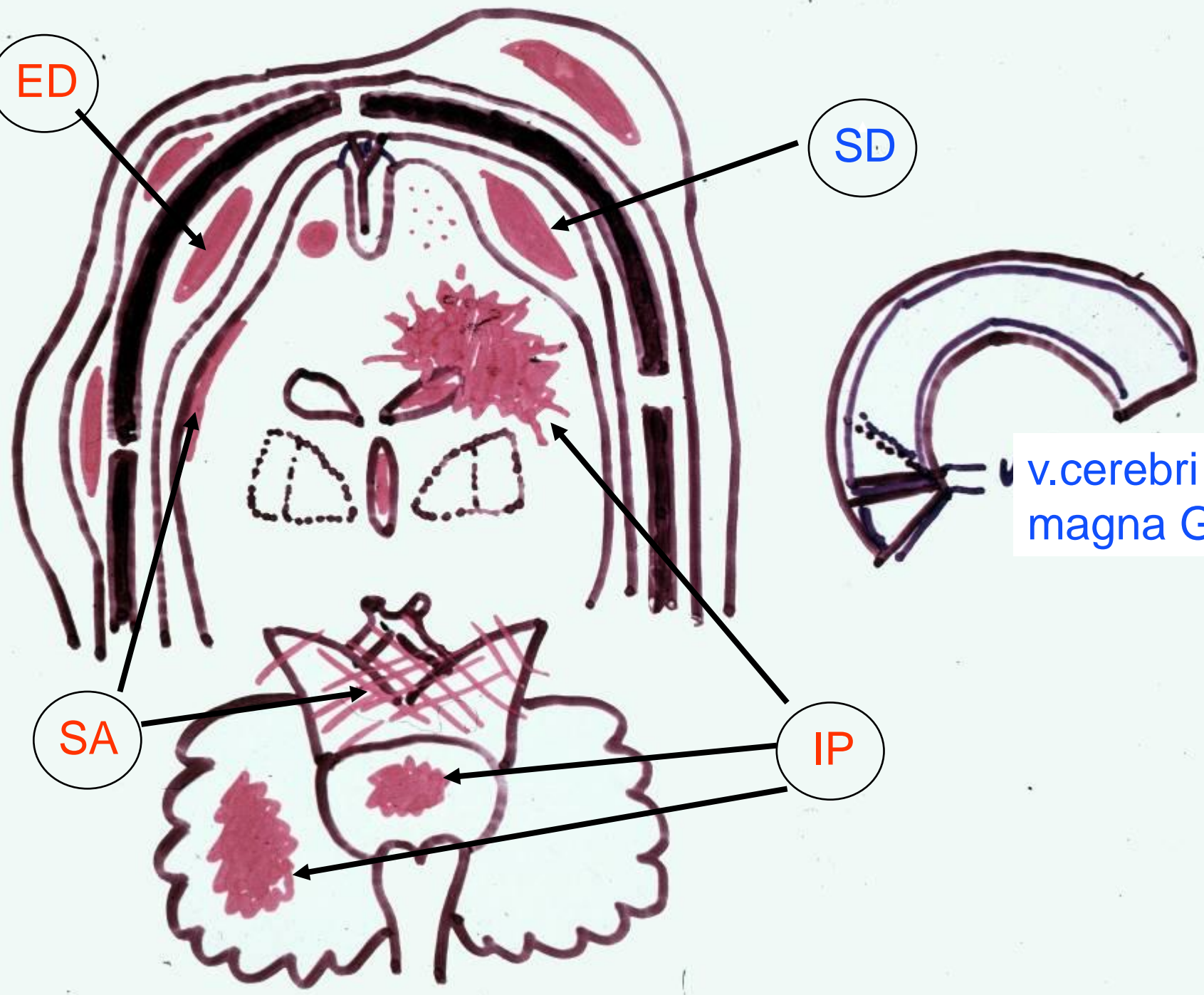
ED

SD

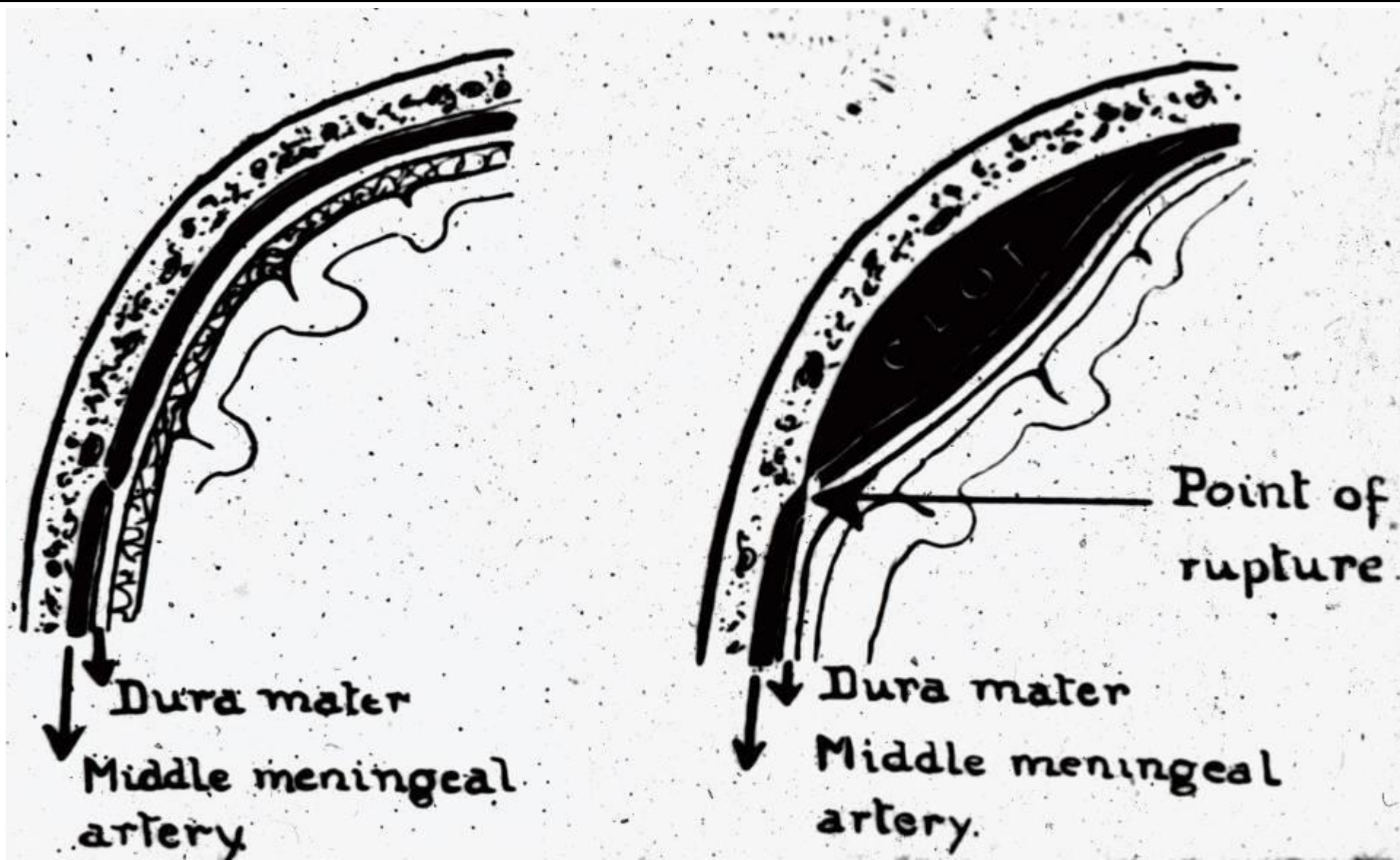
v.cerebri
magna Galeni

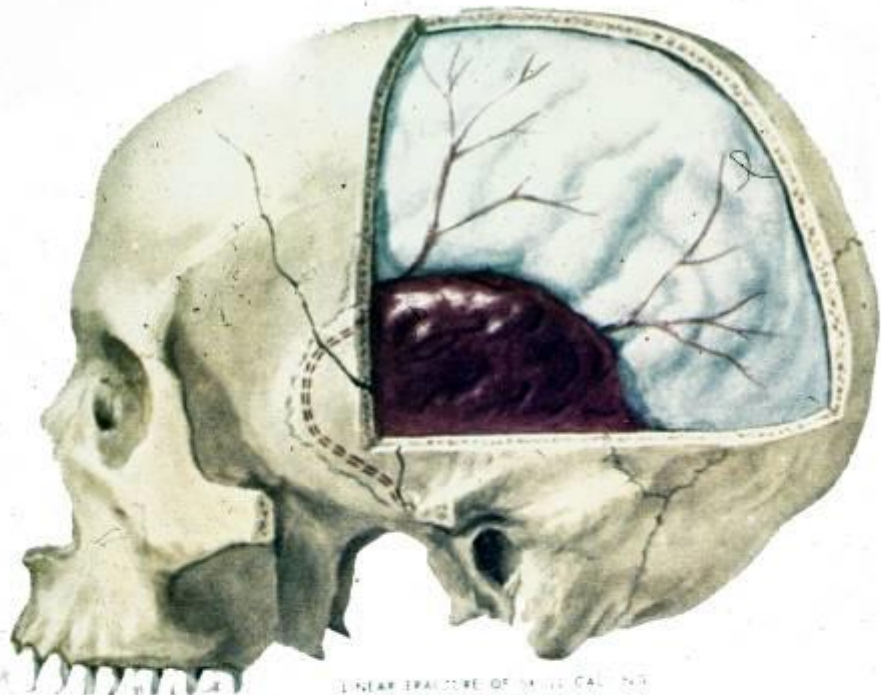
SA

IP

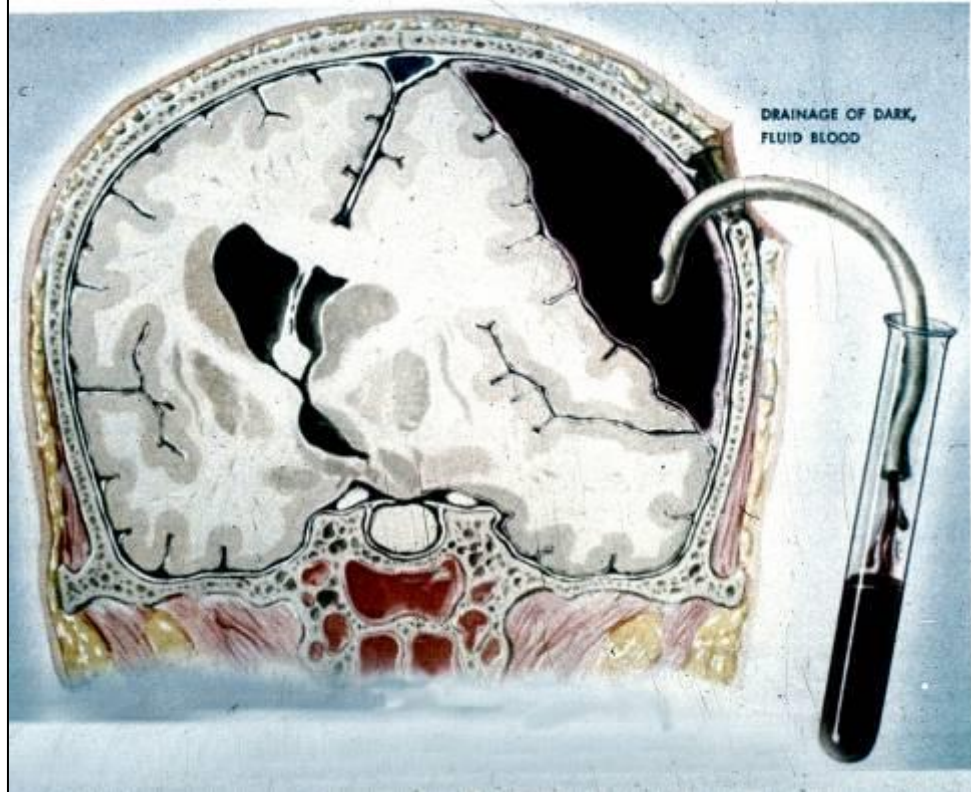


Haematoma epidurale

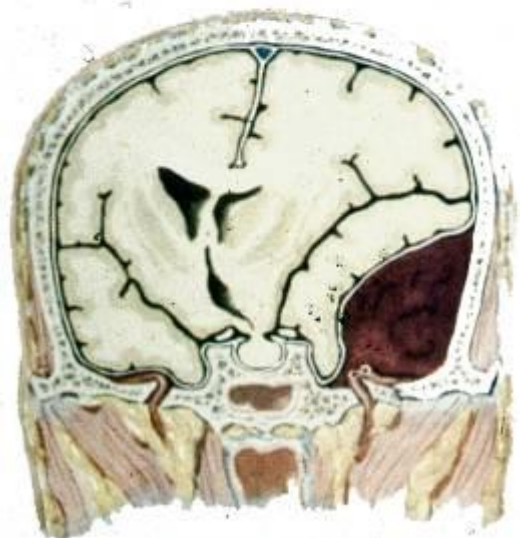




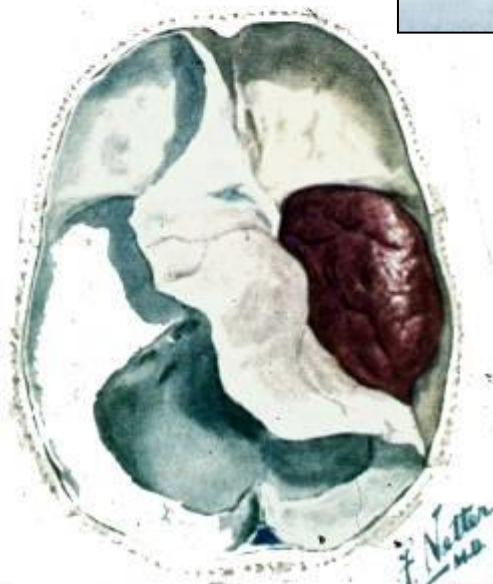LINEAR FRACTURE OF SKULL CAP WITH
MIDDLE MENINGEAL HEMORRHAGE



DRAINAGE OF DARK,
FLUID BLOOD



EXTRADURAL HEMATOMA DUE TO TEAR OF MIDDLE
MENINGEAL ARTERY AT THE FORAMEN SPINOSUM
BY FRACTURE OF THE BASE OF THE SKULL

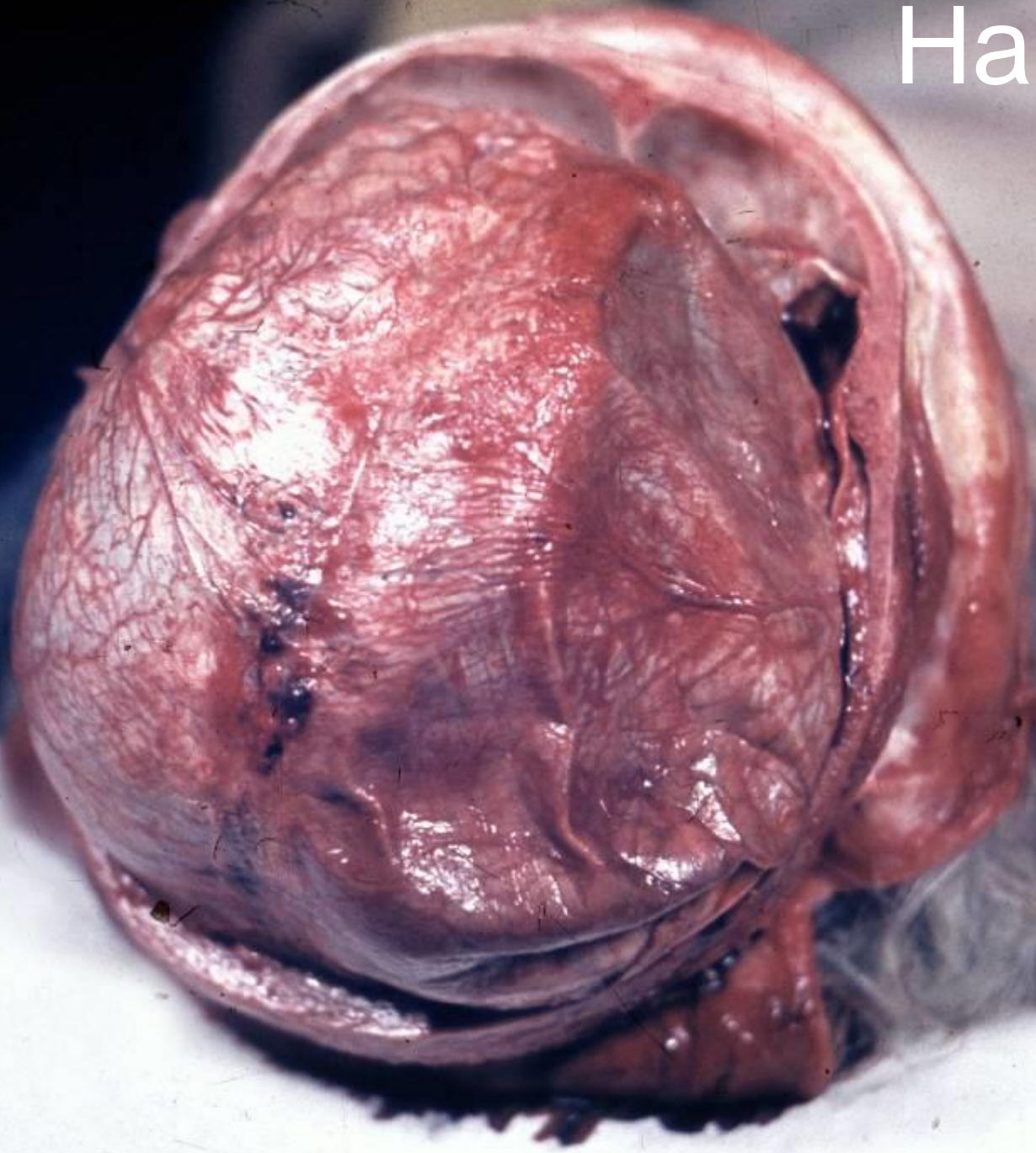

CLOT EXPOSED ON SKULL BASE
BY REFLECTION OF DURA

možný lucidní interval



Haematoma epidurale



Haematoma epidurale

Telegraph.co.uk

Home > News > Picture Galleries > **Celebrity news**

Natasha Richardson dies from skiing injury

15.03.2009

→ died 18.03.

2009

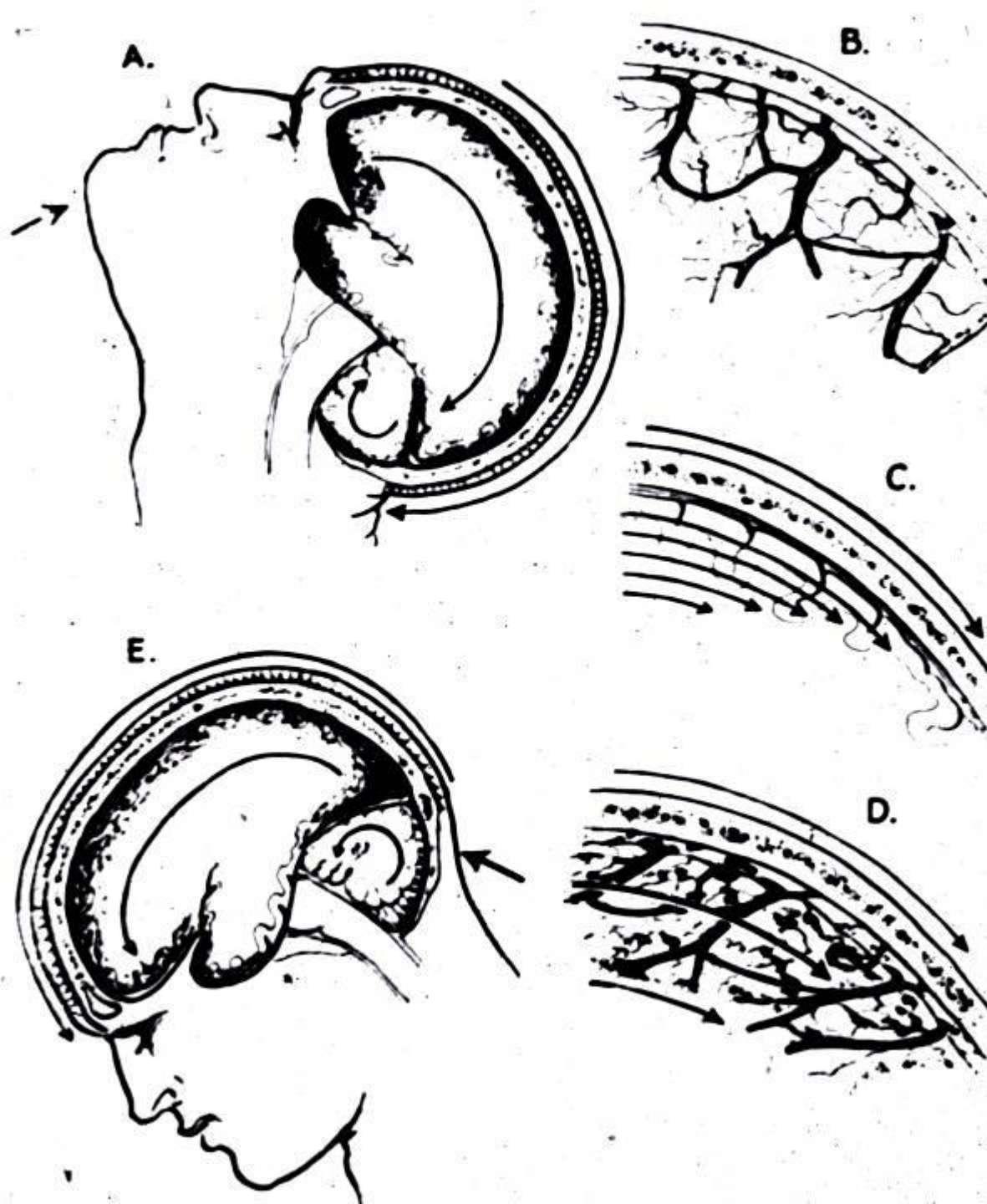


The actress Natasha Richardson has died in a New York hospital surrounded by family including her mother Vanessa Redgrave, husband Liam Neeson and sister Joely Richardson following her skiing accident at Mont Tremblant in Canada

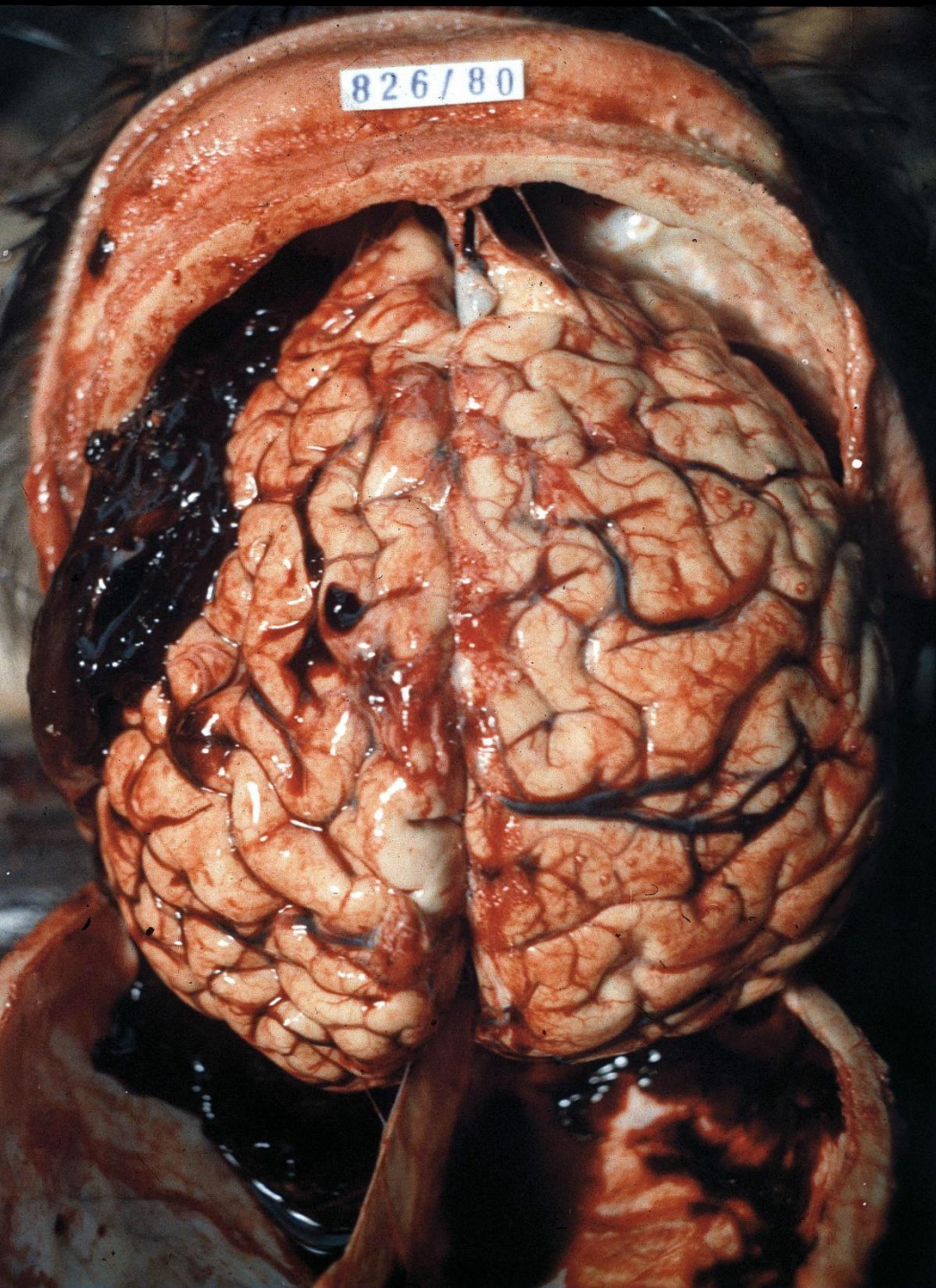
15.03.2009 - 18.03.2009

- ❖ *Actress Miss Richardson, 45, was flown from intensive care in Montreal to the Lenox Hill Hospital in New York after suffering a head injury during a private ski lesson at the exclusive Mont Tremblant resort on Monday afternoon*
- ❖ *Miss Richardson fell during a lesson but initially showed no visible signs of injury*
- ❖ *An hour later, she complained of a headache and was admitted to the Hospitalier Laurentien in nearby Ste-Agathe.*
- ❖ *She was later transferred to intensive care at the Sacre-Coeur Hospital 75 miles away in Montreal before being flown New York via private jet*
- ❖ *One doctor said she had most likely suffered from a blood clot on the brain, while another said her condition could be “talk and die syndrome”, where a person at first seems unharmed by an impact but later suffers a rapid collection of blood between the skull and the brain*

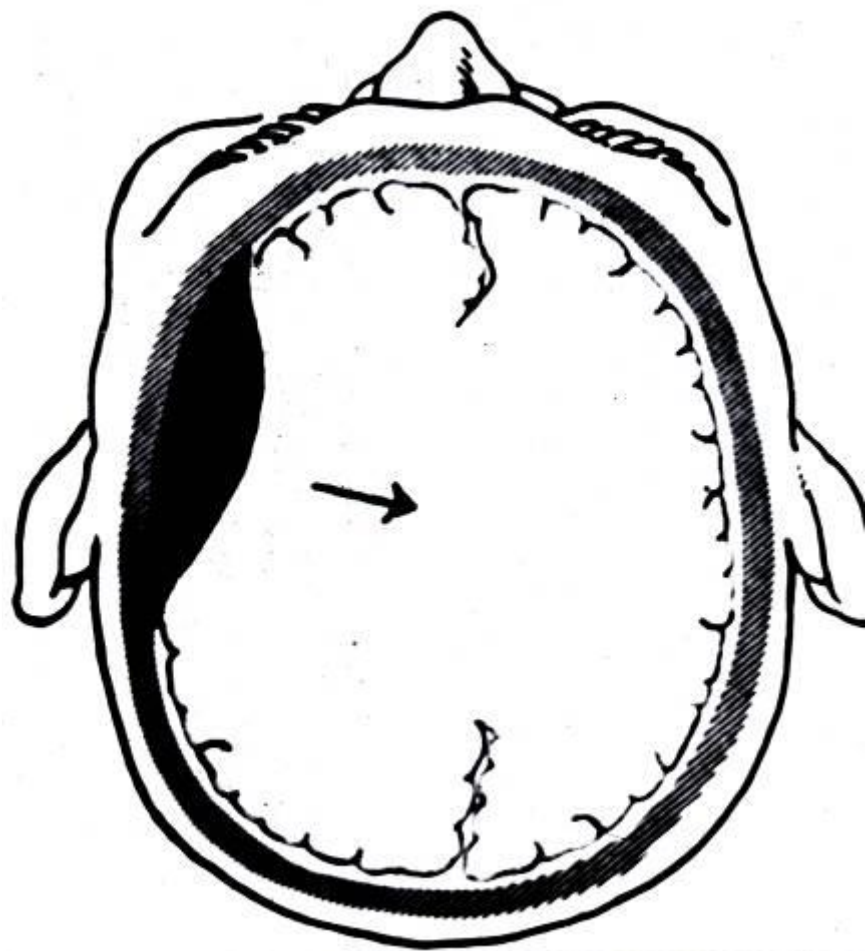
Haematoma subdurale

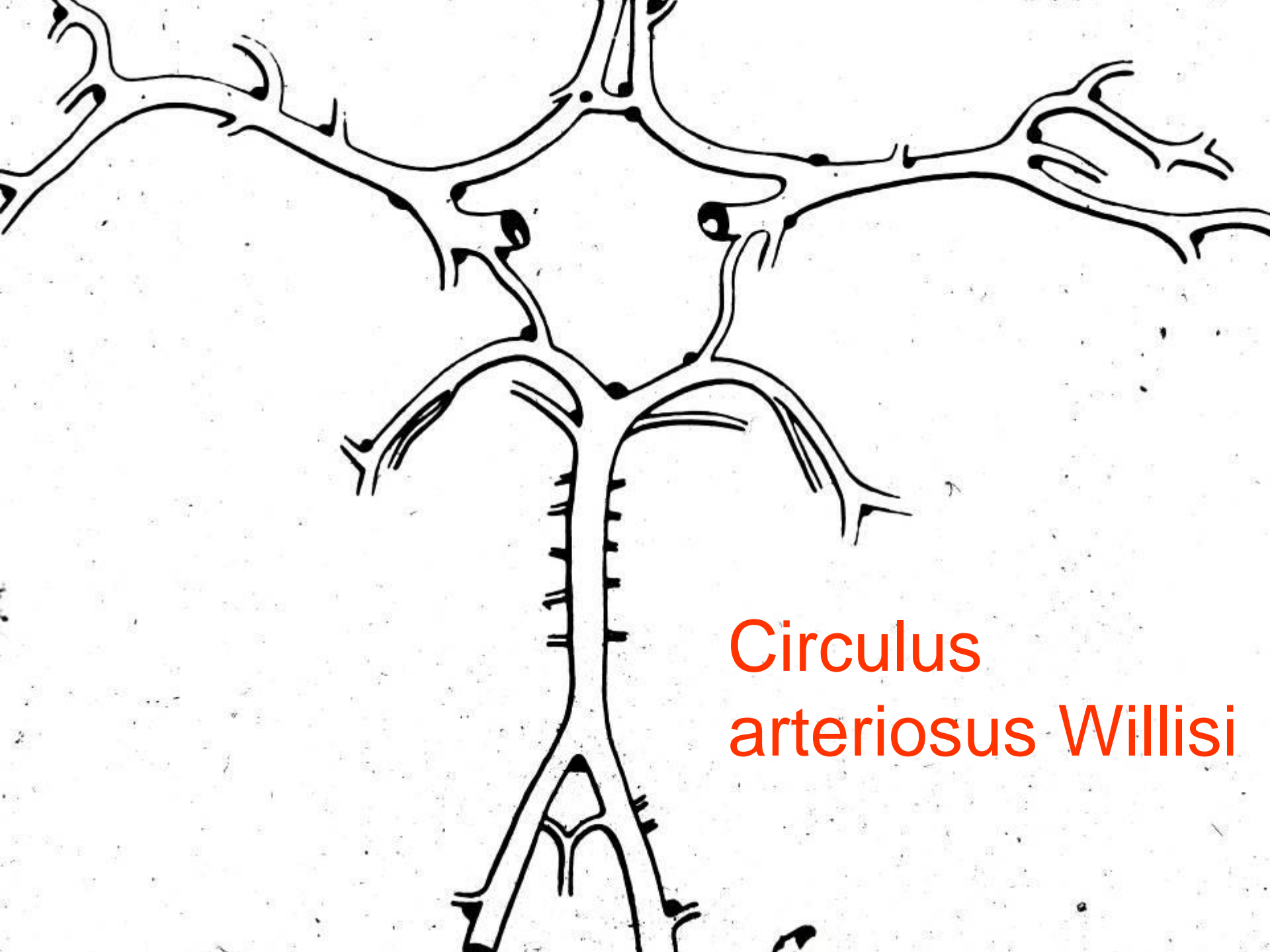


826/80

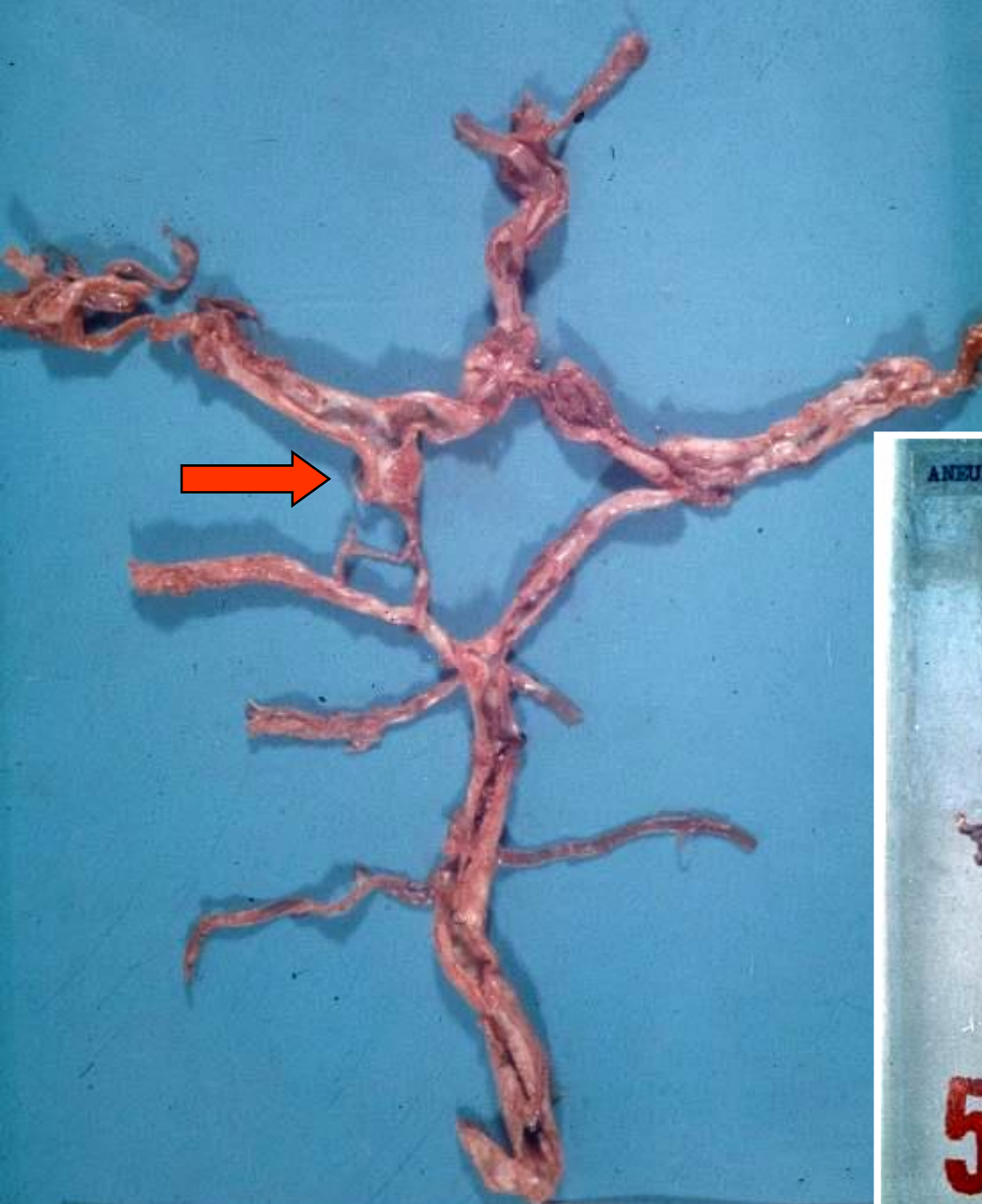

Haematoma subdurale





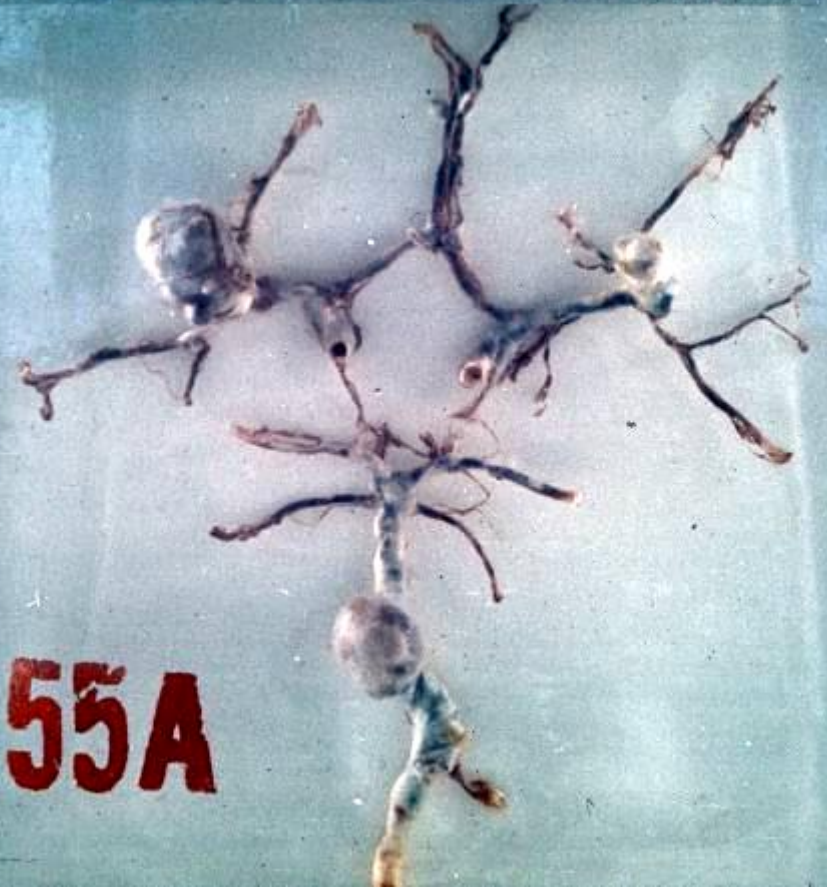**Circleus
arteriosus Willisi**



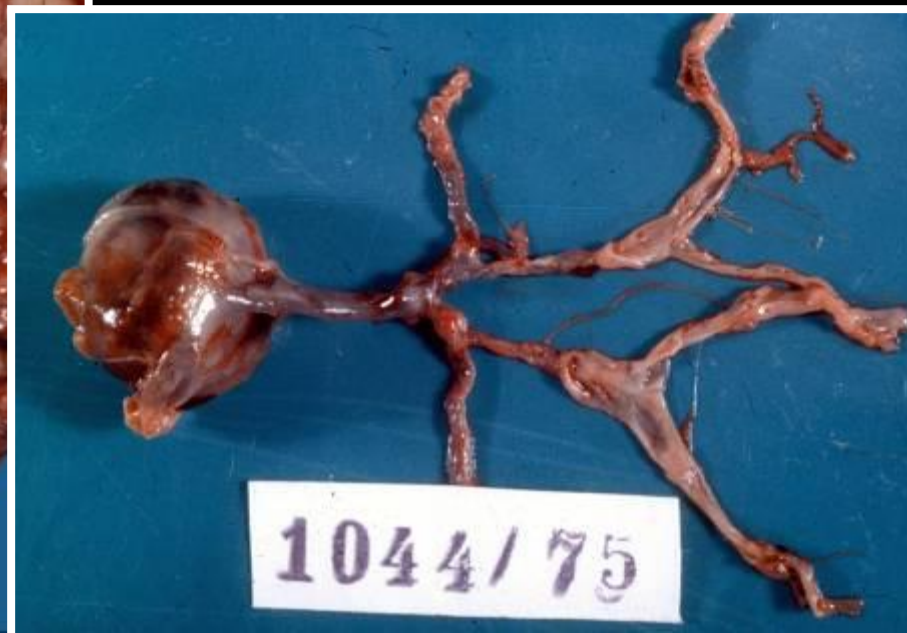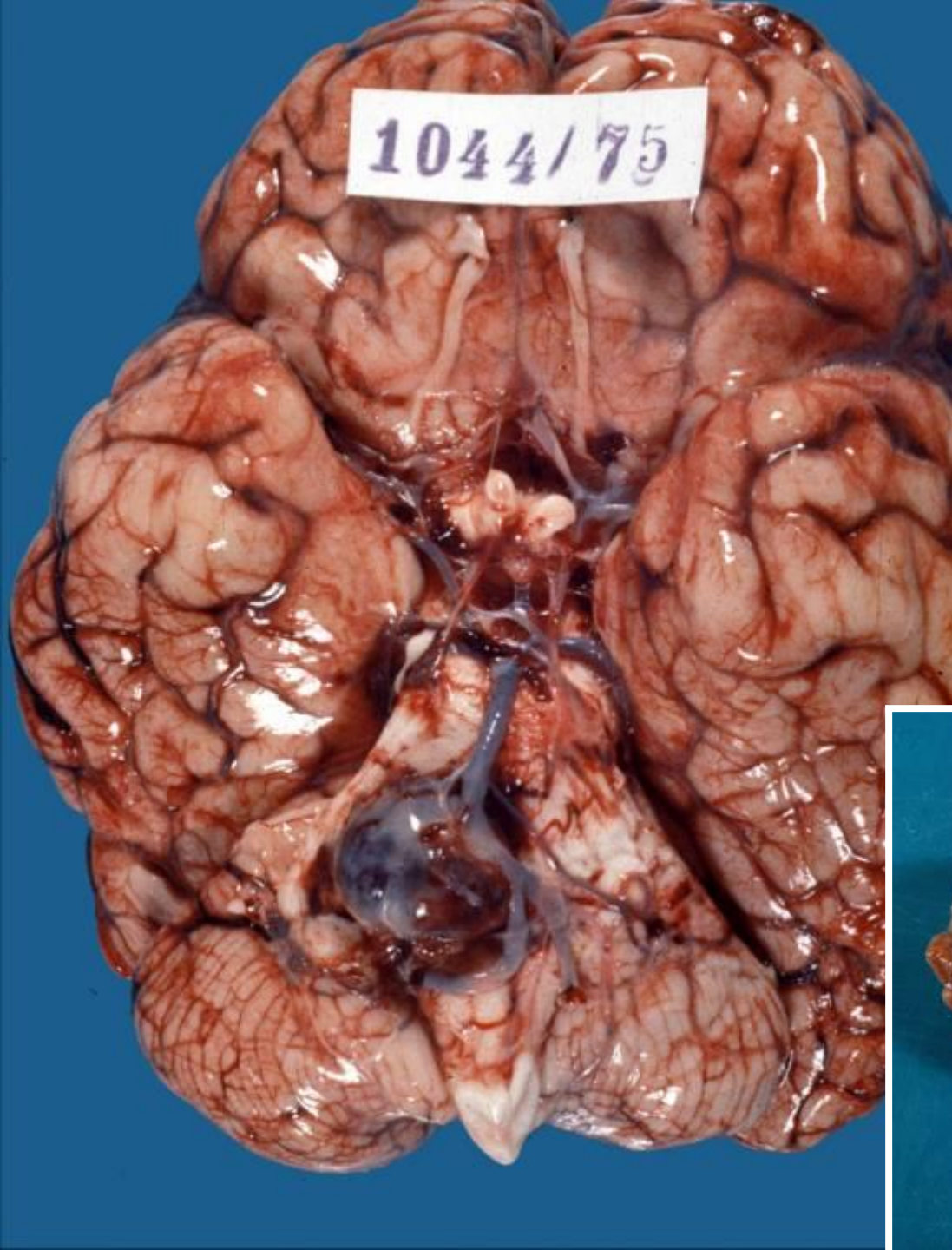1 2 3 4 5
H. PATH. - ANATOMICKÝ ÚSTAV UK PRAHA

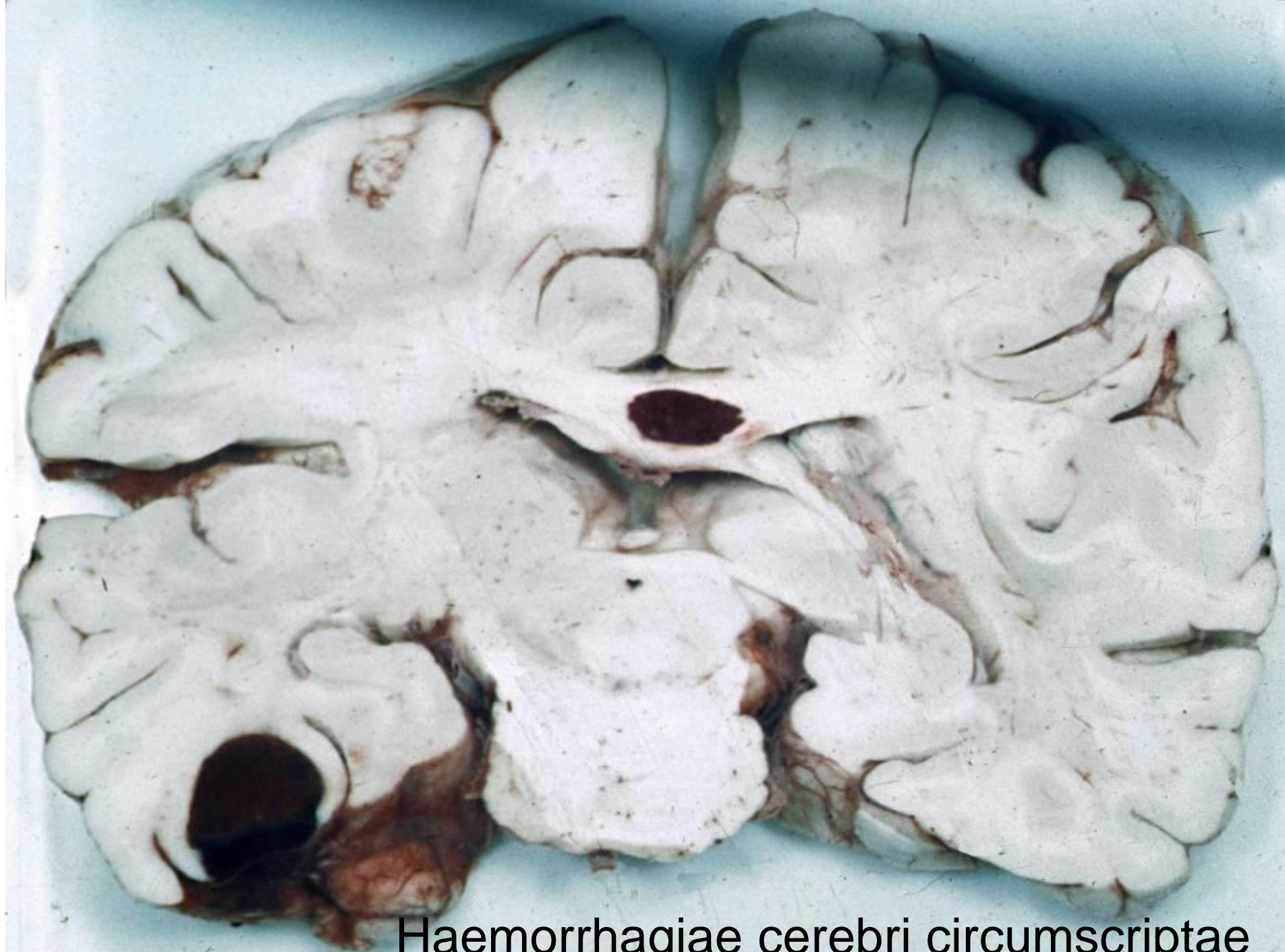
1409/79

ANEURYSMATA TRIPLEX ATHEROSCLEROTICUM ARTERIARUM BASEOS C

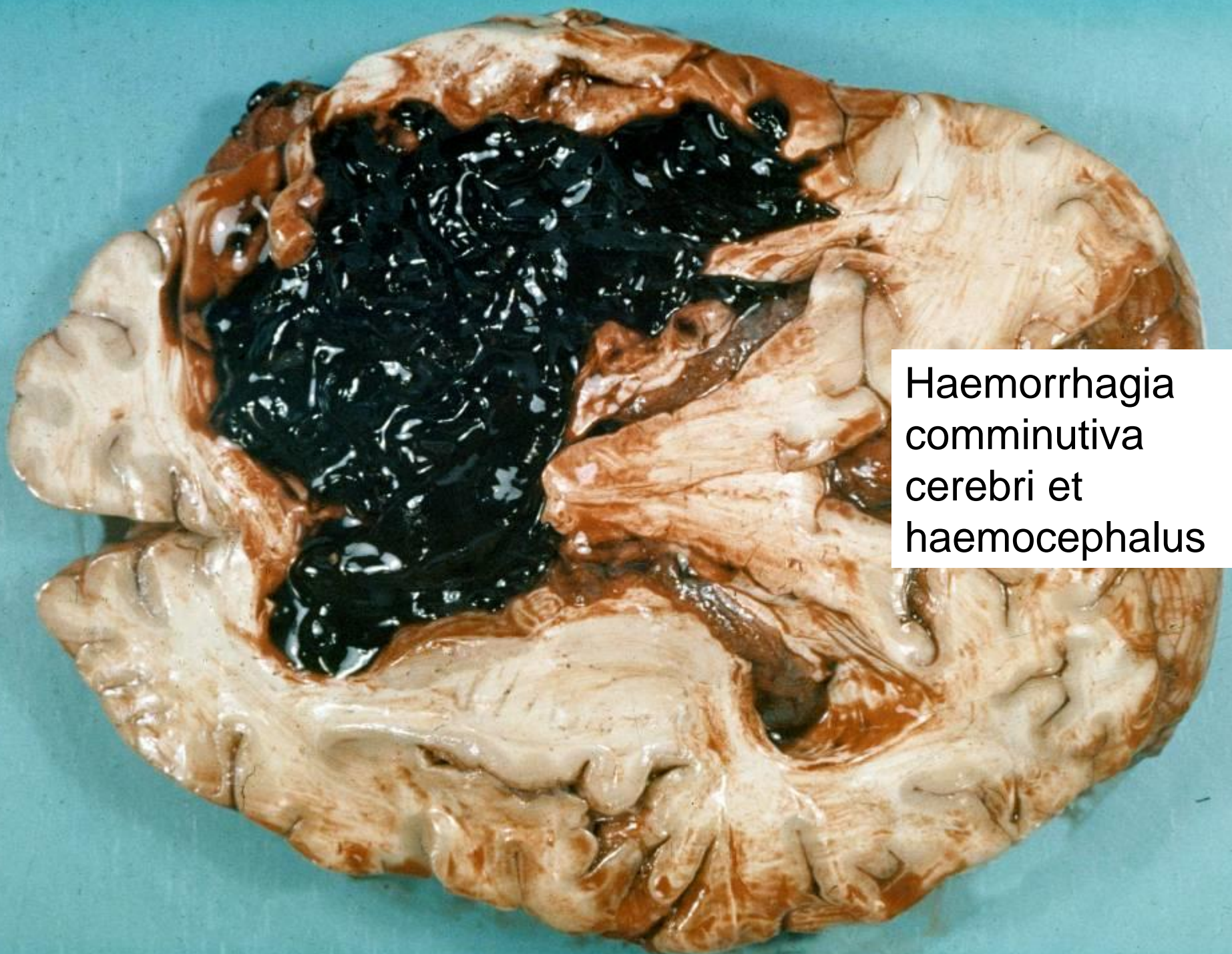

55A

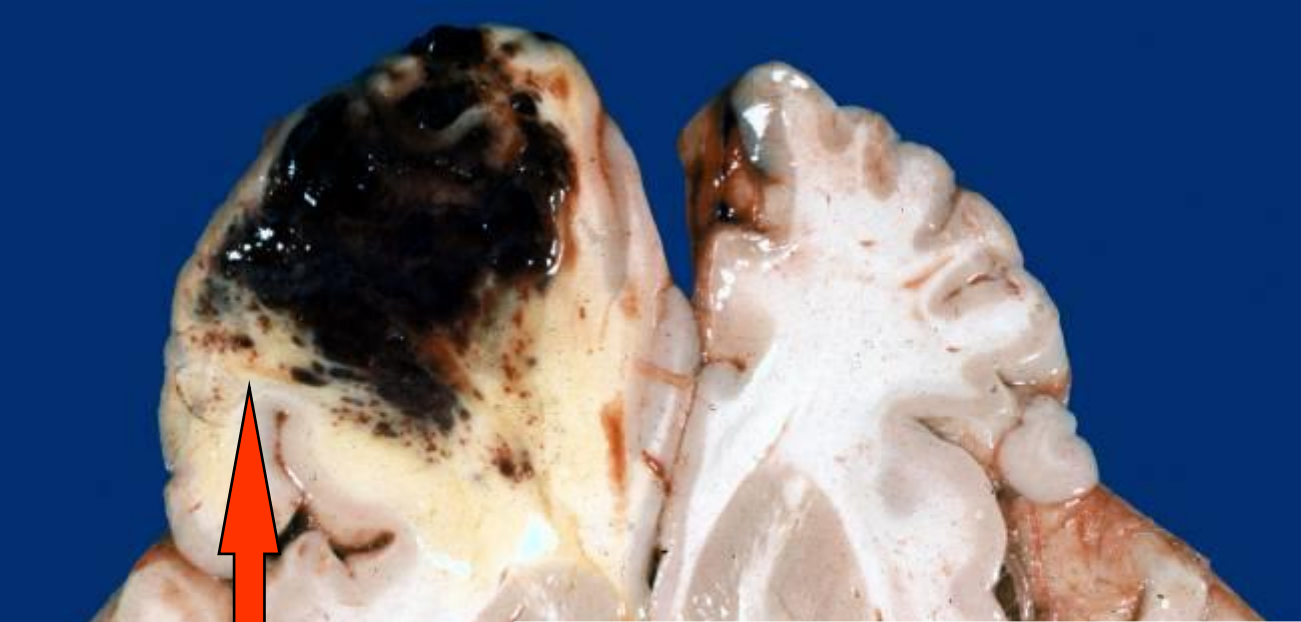




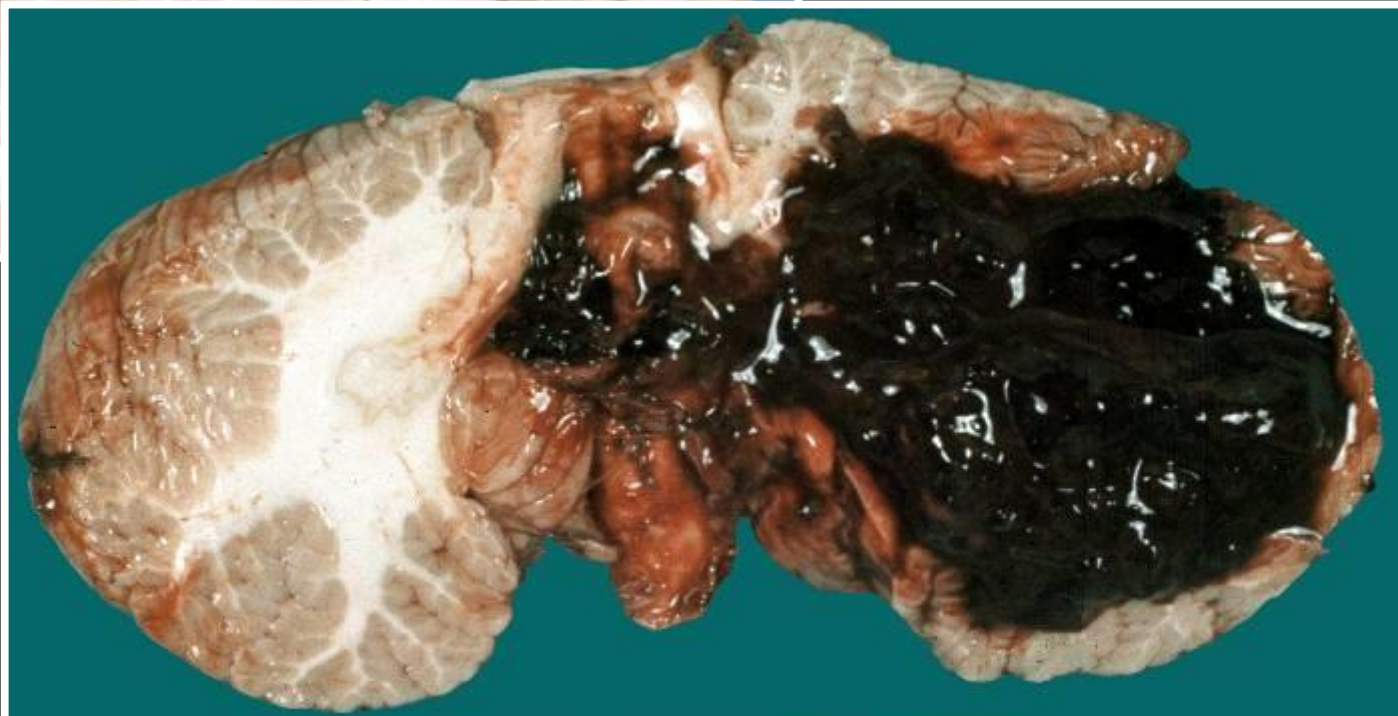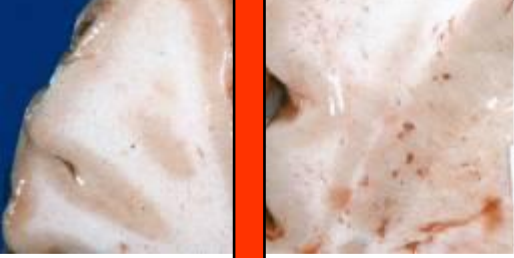
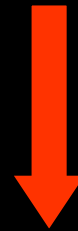Haemorrhagiae cerebri circumscriptae



Haemorrhagia
comminutiva
cerebri et
haemocephalus



Haemorrhagia
comminutiva
cerebelli



Haemorrhagia
vetustior
cerebri



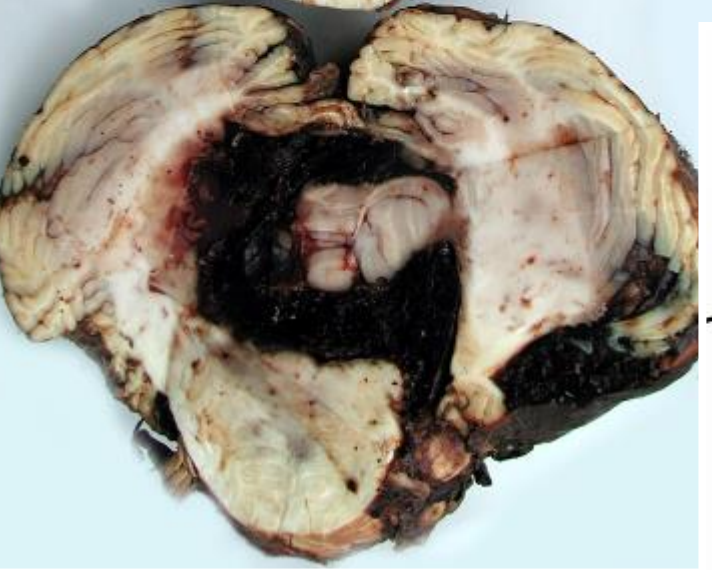
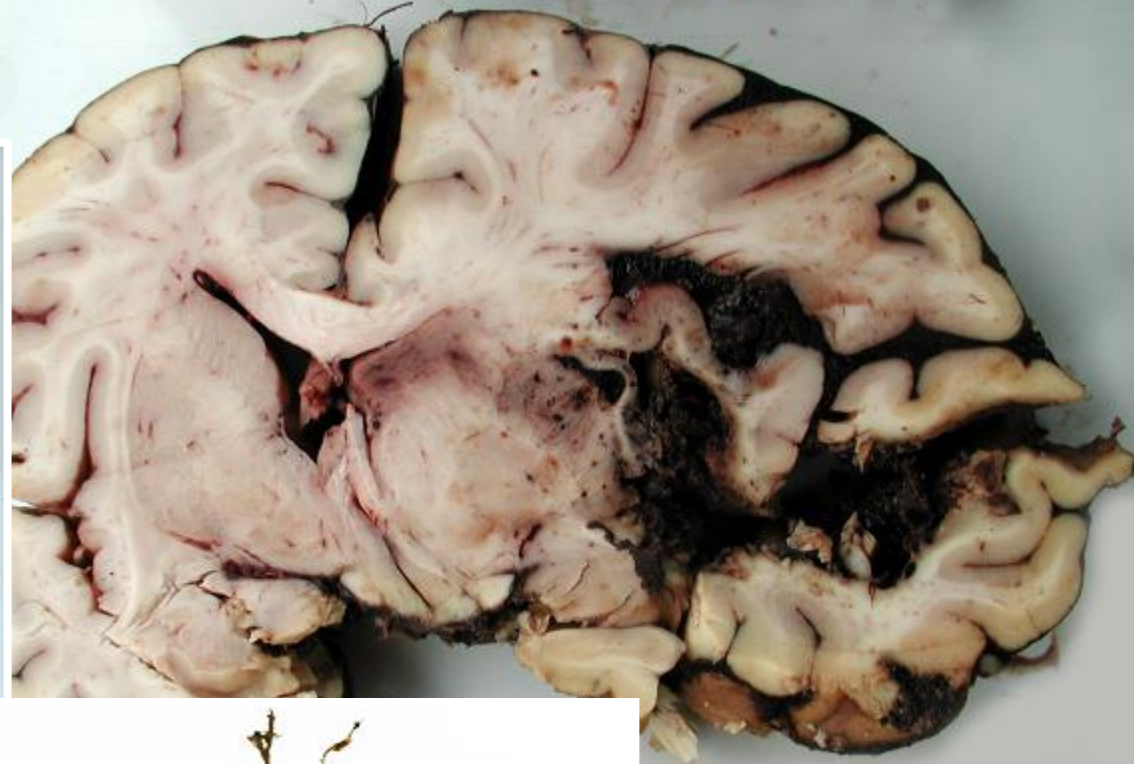
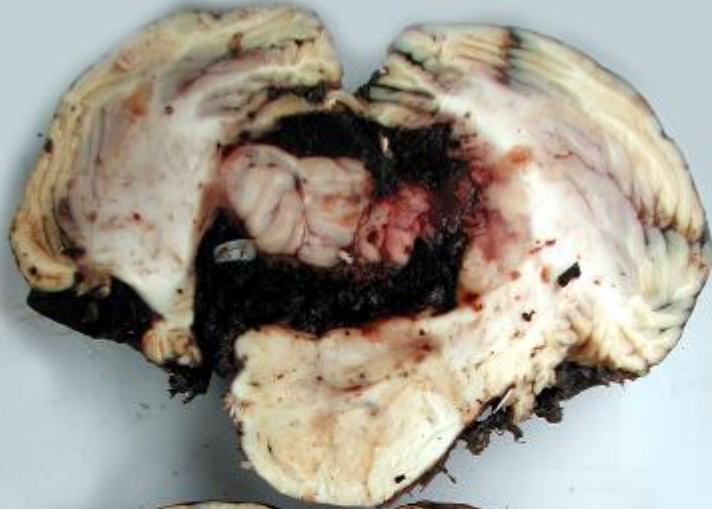Muž – 33 let.

Klin. dg.

- ❖ Ethylismus chronicus
- ❖ Epilepsia
- ❖ Moribundus adlatus
- ❖ Haemorrhagia intracranialis lat. dx.

Aneurysma arteriae baseos cerebri ruptum??

Haemocephalus



1 2 3 4 5 6 7 8 9 10
ÚP I.LF a VFN Praha 813/06 cm

Haemorrhagia
extensa
ggl.basaliu ad
ventriculos
cerebri
progressa

Atherosclerosis aortae et
peripherica gr. II

Sekundární mozková krvácení

❖ Systémové nemoci nebo léčba

- leukemie
- koagulopatie
- antikoagulační léky

❖ Abusus drog

- kokain
- amfetamin
- antiobesitika
-

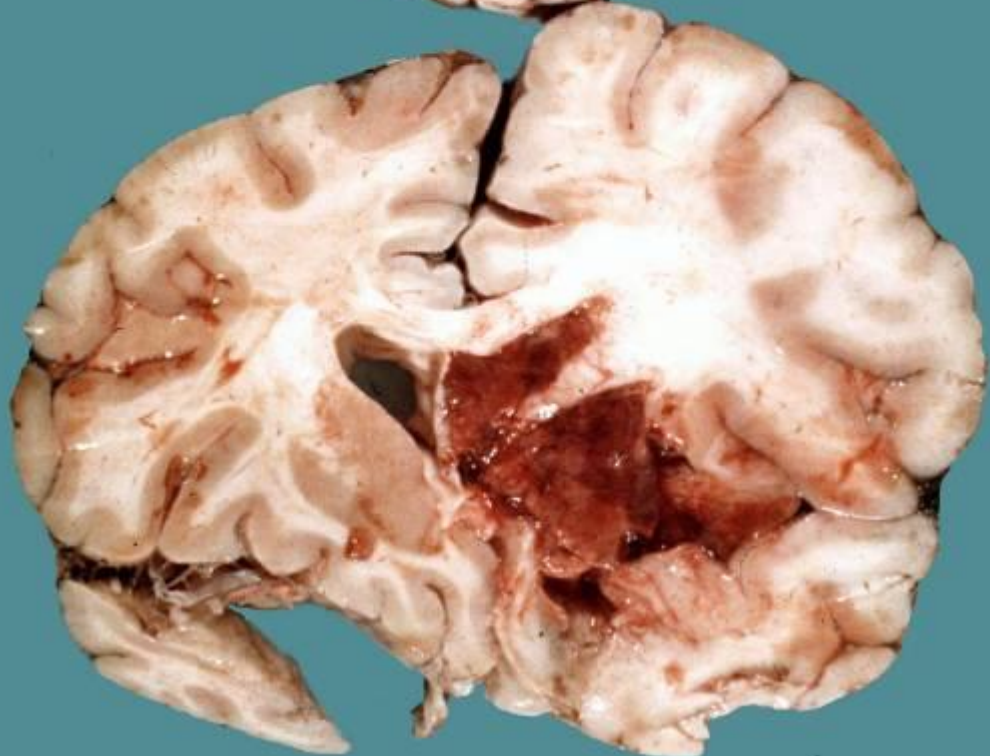
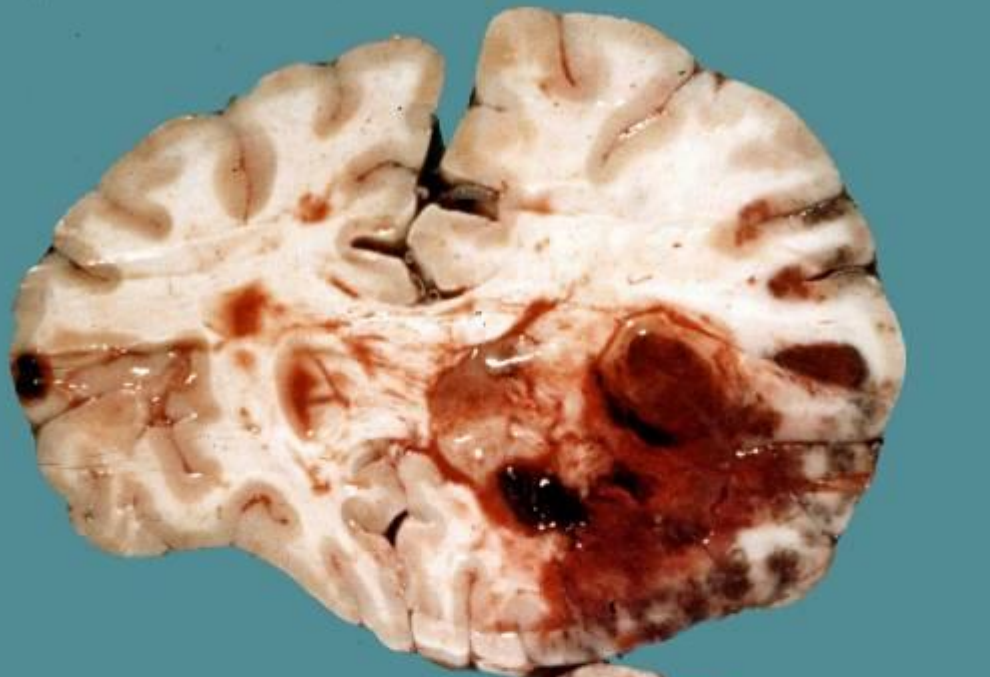
❖ Nonvaskulární mozkové choroby

- gliom
- metastáza
 - melanom
 - choriocarcinom
 - carcinomy (*manif.!*)
- disseminované
angioinvasivní mykózy
- srpkovitá anemie
-

Atheroskleróza mozgových ciev

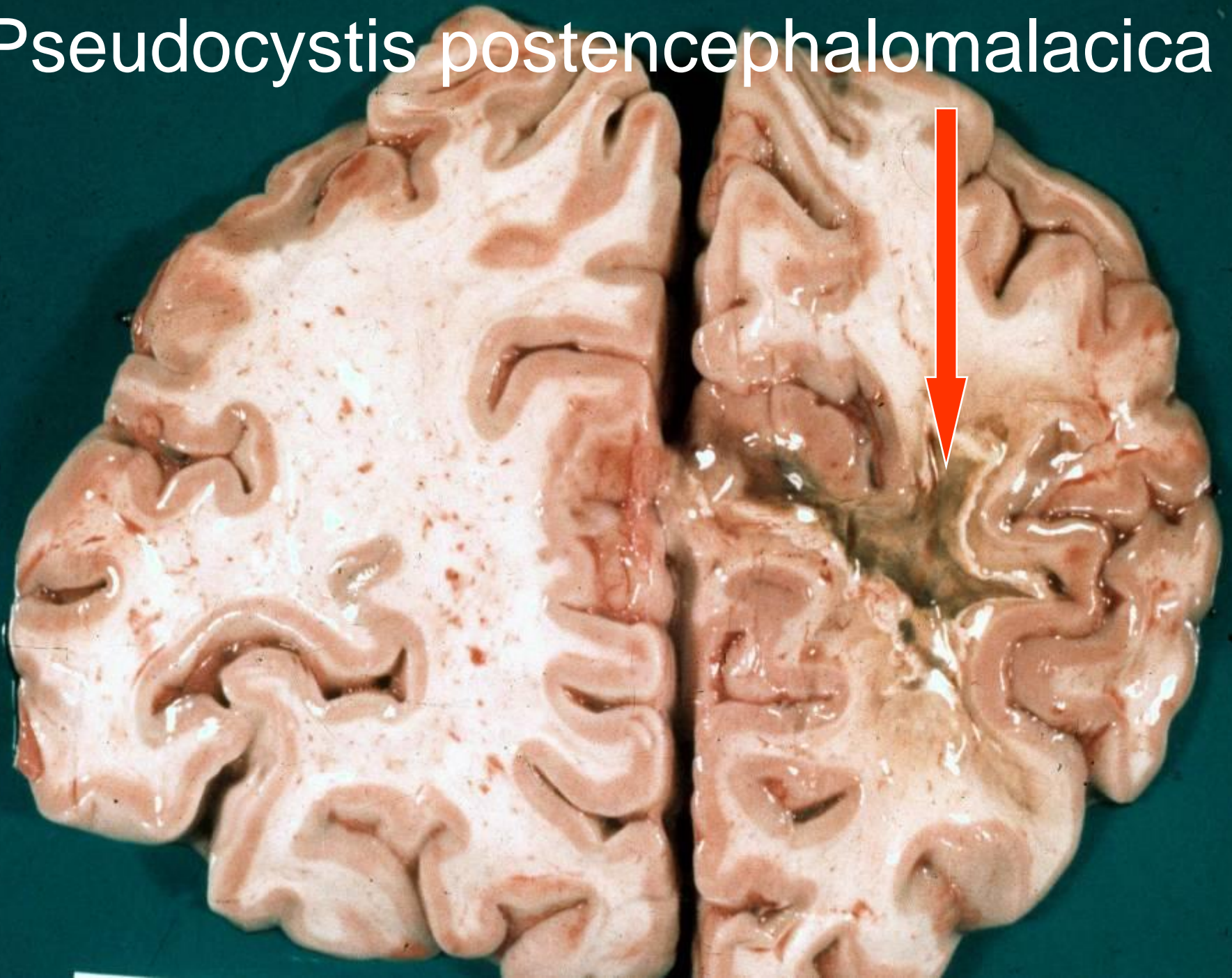
Morfologické projevy

- encefalomalacie
- encephalopathia angiosclerotica:
 - atrophia cerebri diffusa
 - status cribrosus
 - status lacunaris
 - hydrocephalus ext. et int. e vacuo



Encephalomalacia
partim rubra
cerebri

Pseudocystis postencephalomalacica



Atheroskleróza mozgových cév

Klinické projevy

- mozková mrtvice (event. smrt)
- pyramidové a extrapyramidové poruchy
- atherosklerotická (multiinfarktová) demence
(-100ml!)

Demence - zblbělost

Def.:


pokles intelektovŧch schopností
individua pod jŧm pŕedtŧm
dosaŕenou ŧroveň

Demence

Klinické projevy:

poruchy

- paměti *(mnestické)*
- poznávacích funkcí *(gnostické)*
- adaptačního chování *(praktické)*



NAPŘED
KALHOTY
POTOM
BOTY!

R

Demence

Začátek

zpravidla plíživý

Vývoj

reversibilní

stacionární

progredientní

Demence - *příčiny* (1)

- TERAPIE
- INTOXIKACE
- INFEKCE
- METABOLICKÉ PORUCHY
- PROGRESIVNÍ DEGENERATIVNÍ ONEMOCNĚNÍ
- MALNUTRICE
- VASKULÁRNÍ EXPANZE
- AFEKTIVNÍ PORUCHY

M. Alzheimeri - incidence

> 65 let

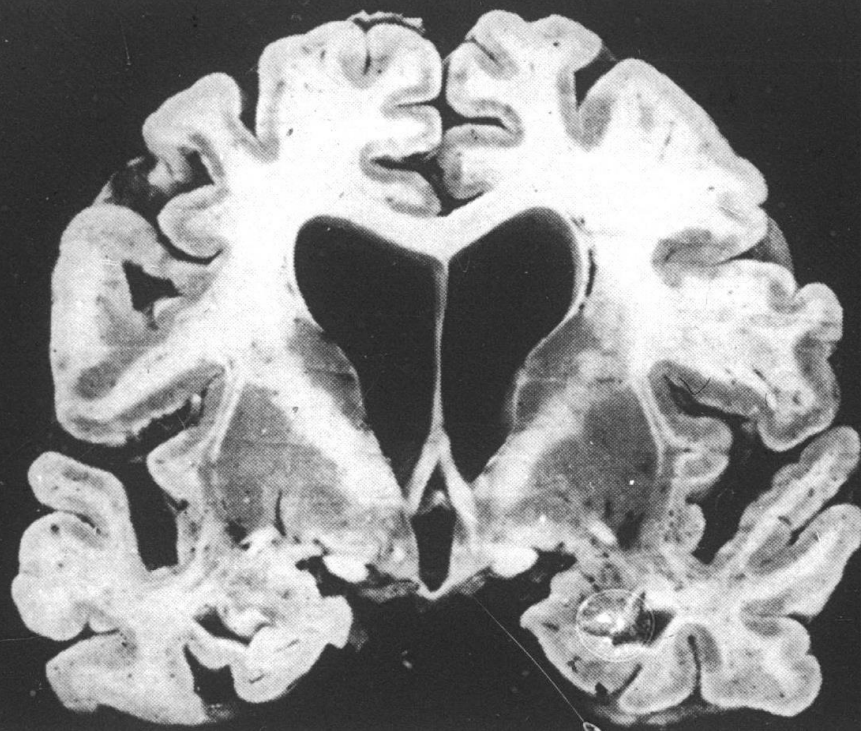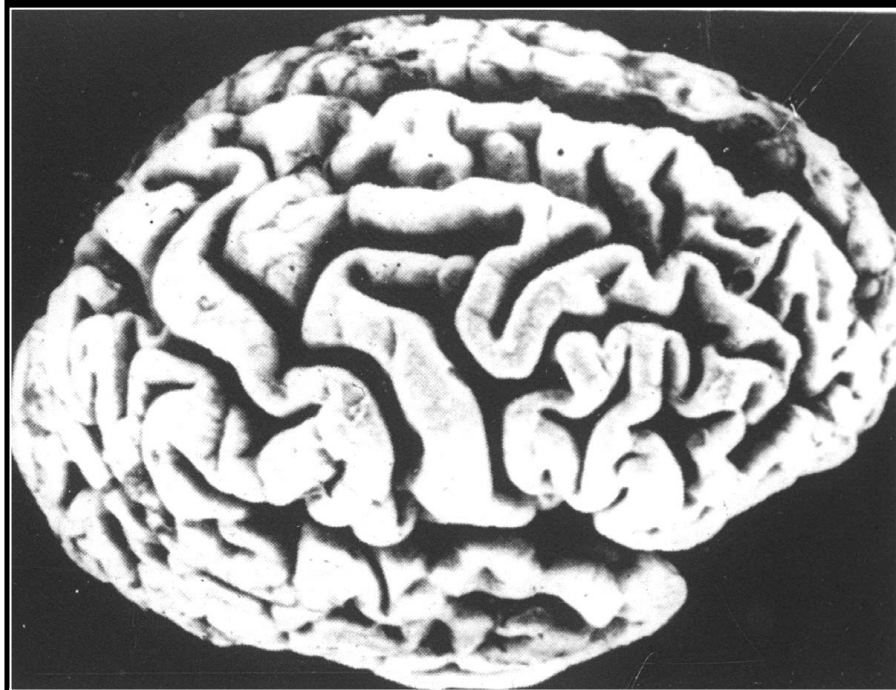
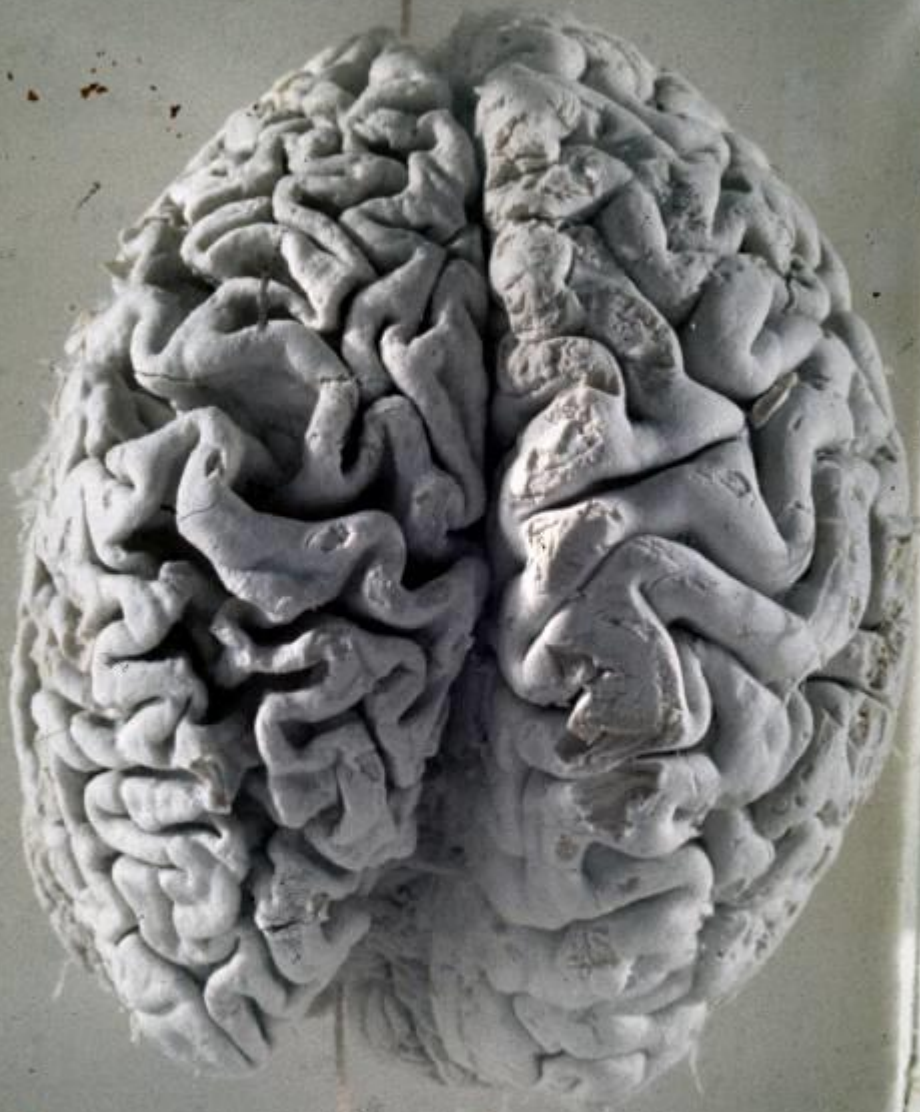
5%

populace

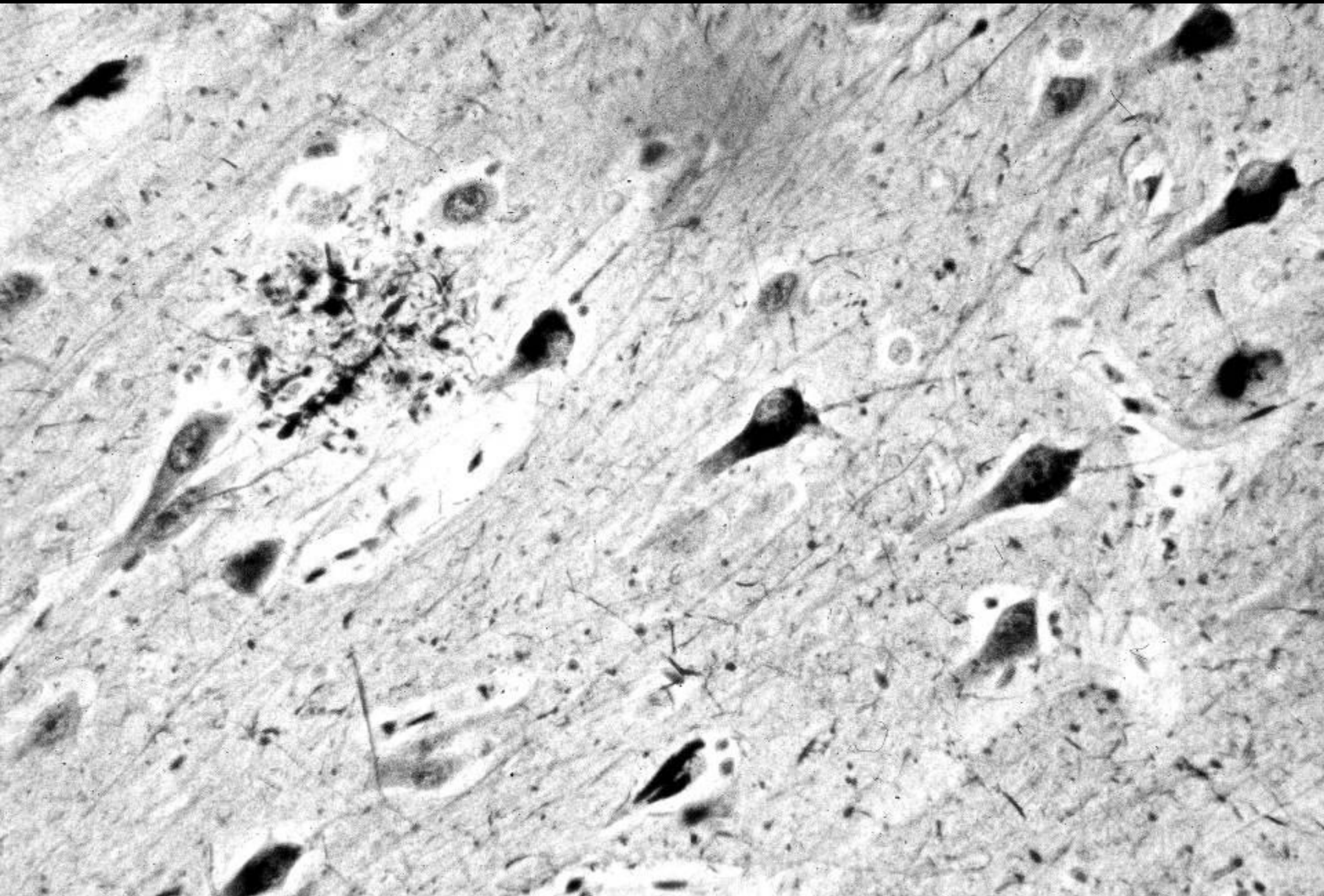
> 80 let

20%

ATROPHIA CORTICIS CEREBRI ASYMETRICA



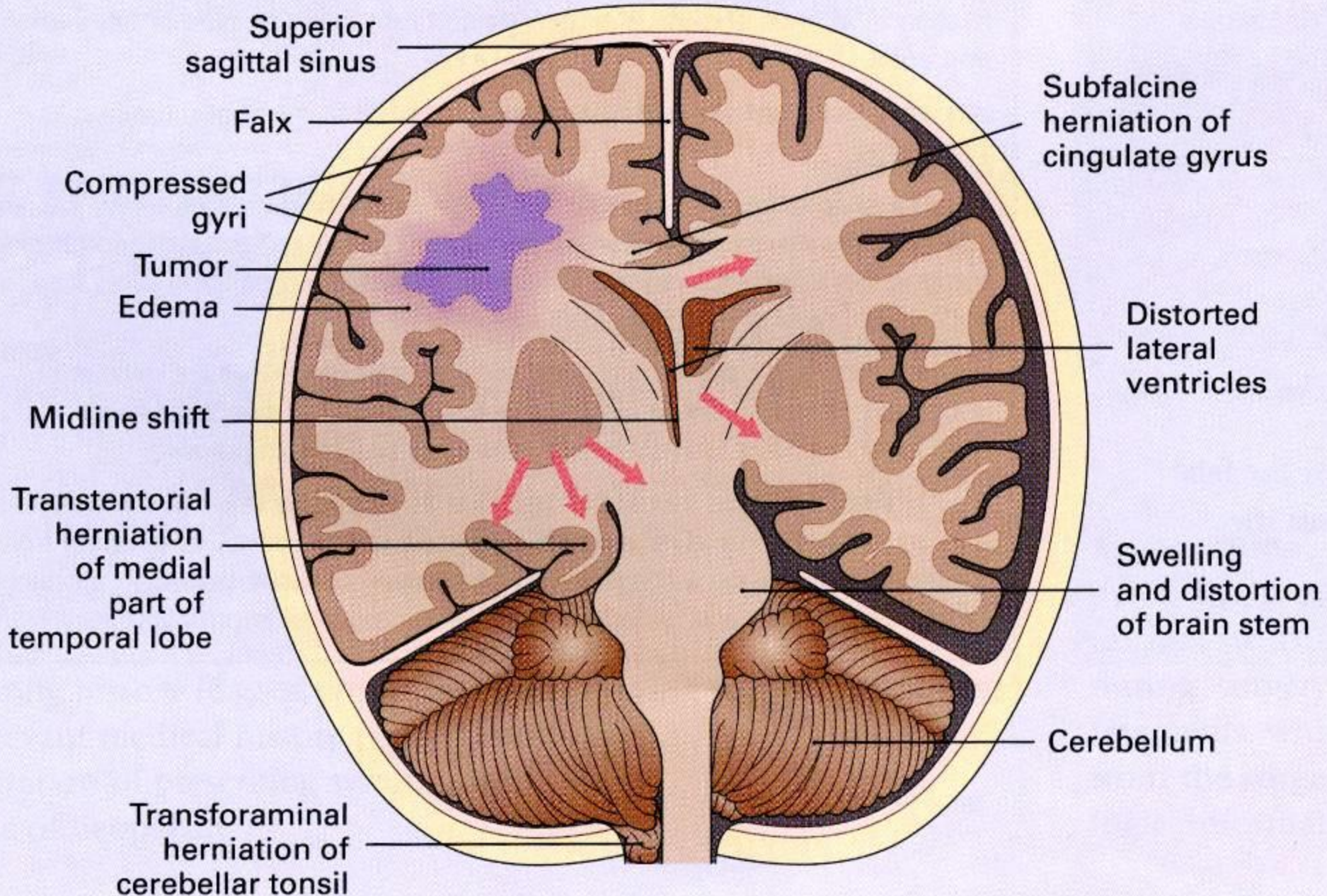
Morbus Alzheimeri



Neoplasie CNS

- ❖ primární CNS neoplazie:
 - cca. 2% všech malignit
 - cca 20% malignit u dětí mladších 15 let
- ❖ sekundární - metastatické
 - častější než primární

Objemové působení intrakraniálního nádoru



CNS neoplasie – klin. projevy

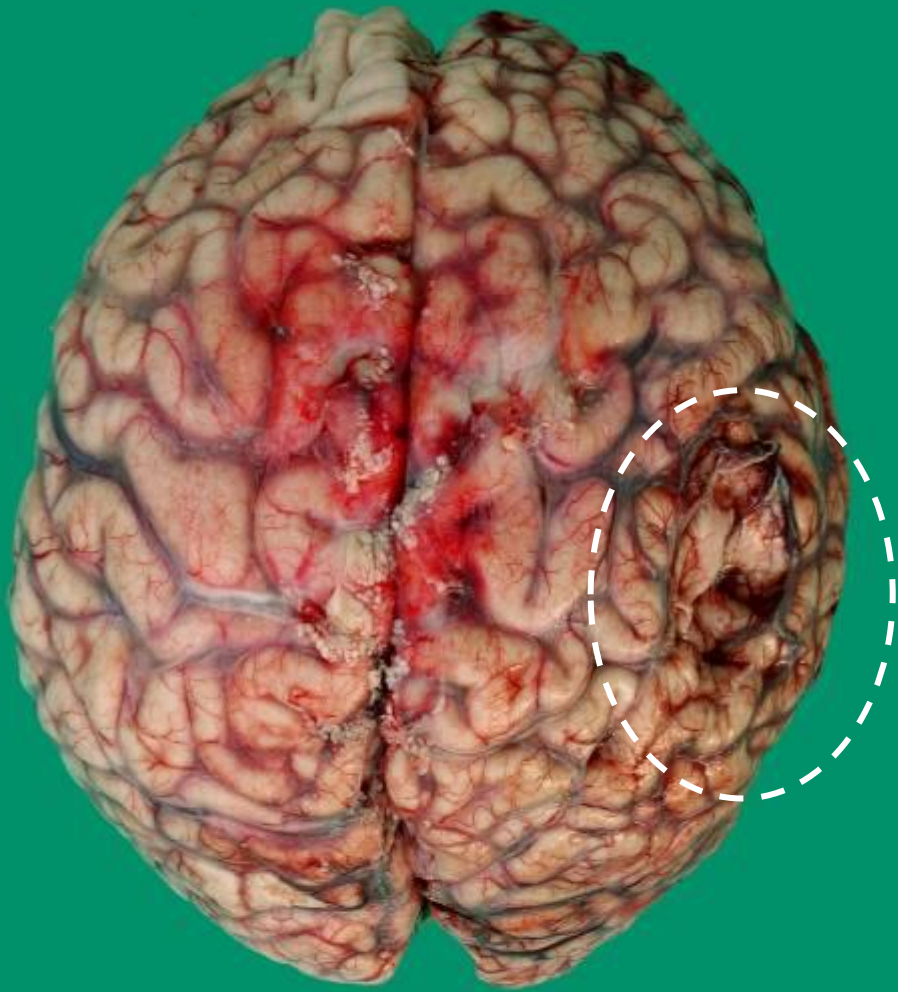
- ❖ epilepsie
- ❖ fokální výpady – parézy, plegie
- ❖ zvýš. intrakraniální tlak
 - bolest hlavy
 - zvracení (zejm. u dětí)
 - zastřené vědomí, coma
 - edém papily
- ❖ hydrocephalus

WHO Grading of Tumours of the Nervous System (2007)

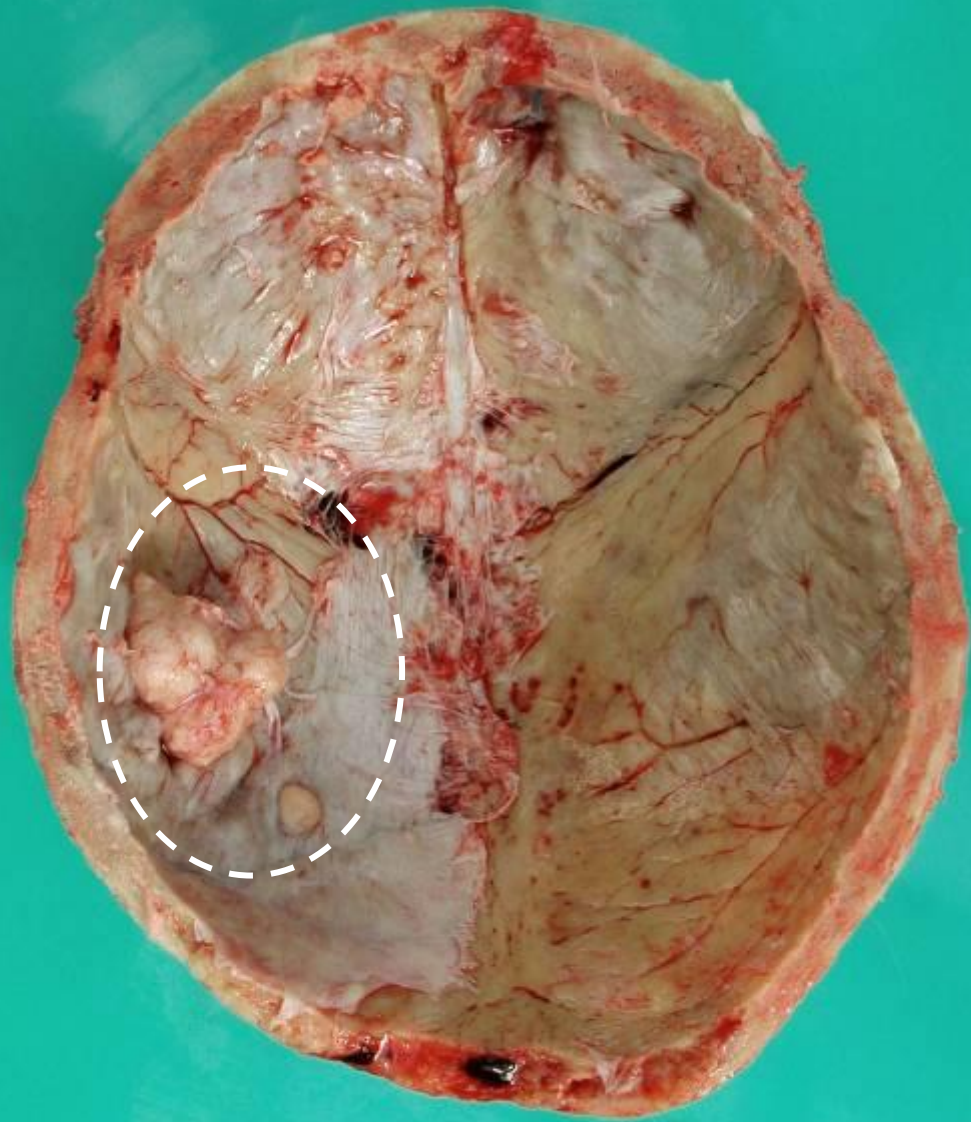
- G I** - ohraničené, pomalu rostou, vyléčí
resekce
- G II** - infiltrativní, pomalu rostou, riziko
recidivy
- G III** - histologicky maligní, vyžadují
agresivnější adjuvantní terapii
- G IV** - vysoce maligní, rychle fatální

WHO klasifikace tumorů CNS

- I. NEUROEPITELOVÉ T.
- II. NÁDORY NERVOVÝCH OBALŮ
- III. NÁDORY MENING
 - MENINGOTELOVÉ
 - NÁDORY CÉVNÍHO PŮVODU
 - PRIMÁRNÍ MELANOCYTÁRNÍ LÉZE
- IV. LYMFOMY (primární
- V. GERMINÁLNÍ TUMORY
- VI. NÁDORY SELÁRNÍ OBLASTI
- VII. METASTATICKÉ

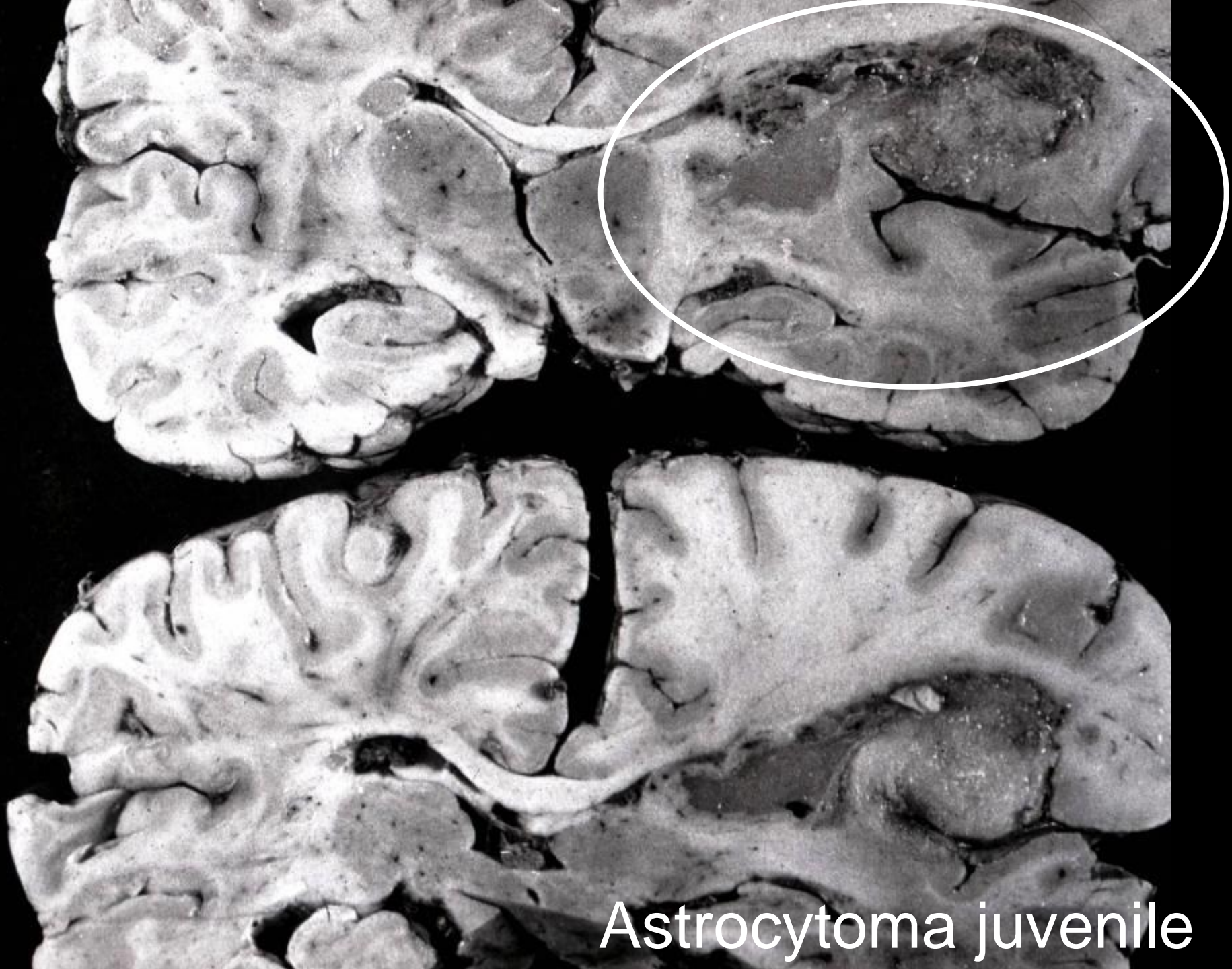

1 2 3 4 5 6 7 8 9 10
ÚP 1.LF a VFN Praha cm
918 / 04

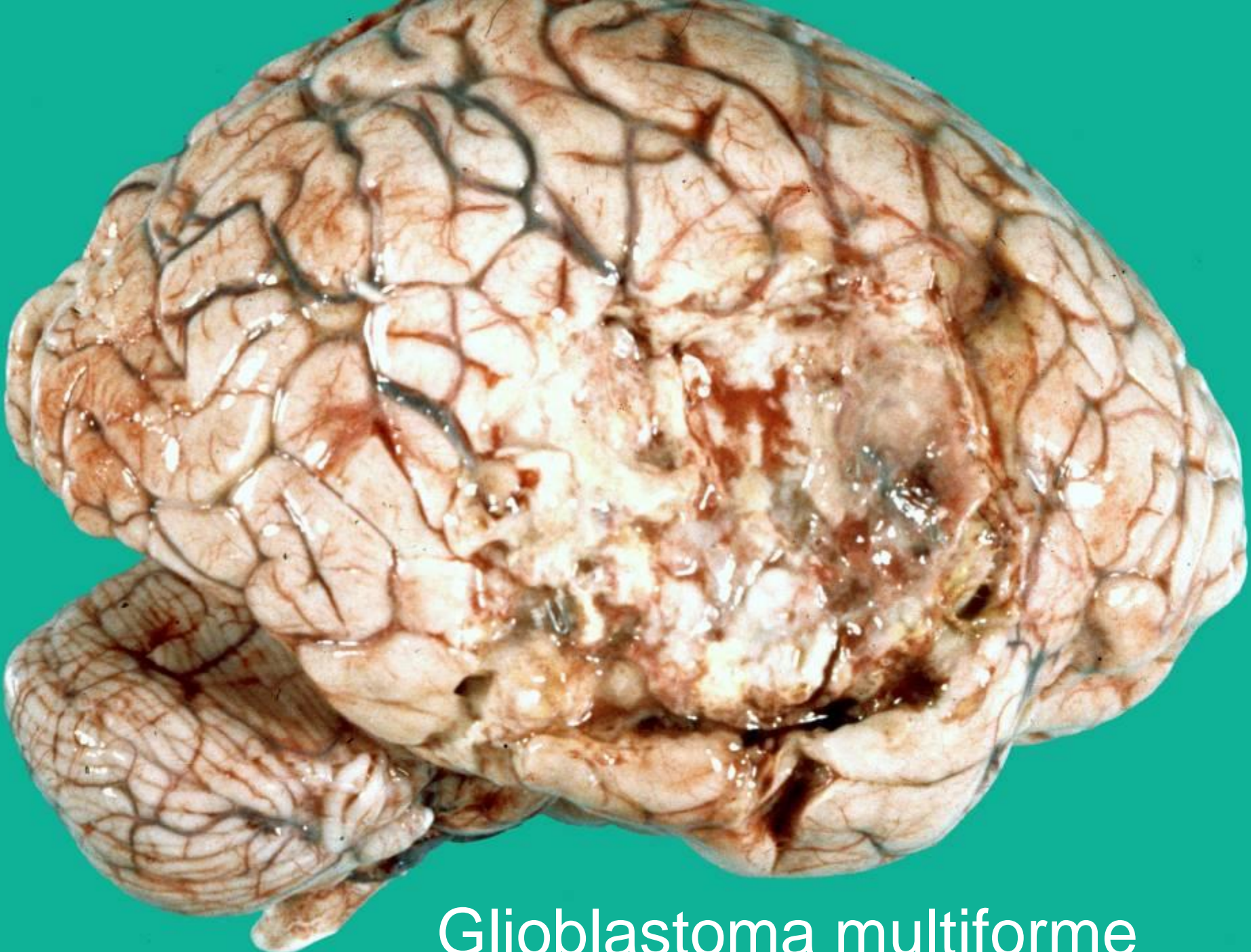

1 2 3 4 5 6 7 8 9 10
ÚP 1.LF a VFN Praha cm
918 / 04

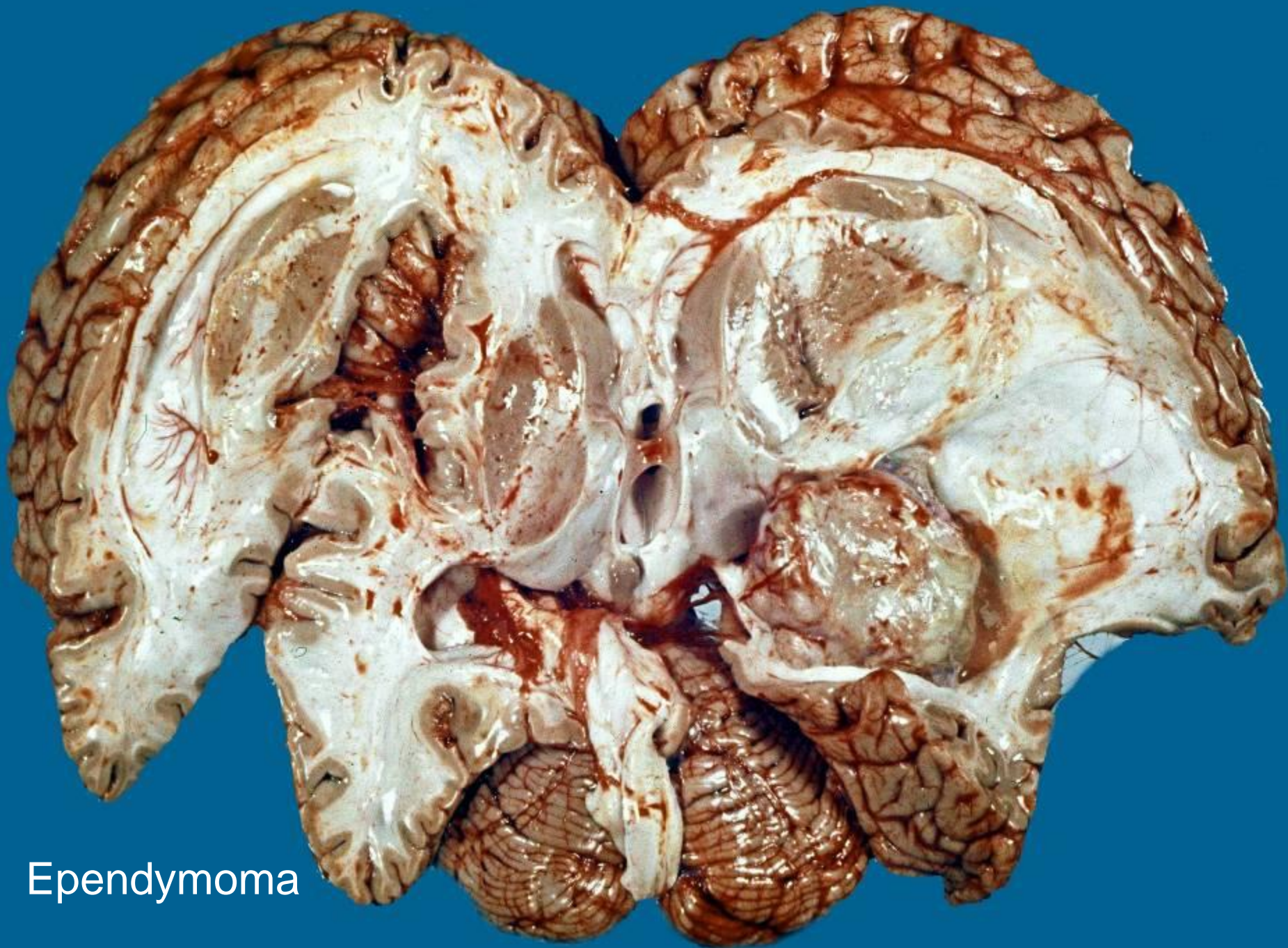
Meningeomata multiplicia cum impressione corticis cerebri



Astrocytoma juvenile

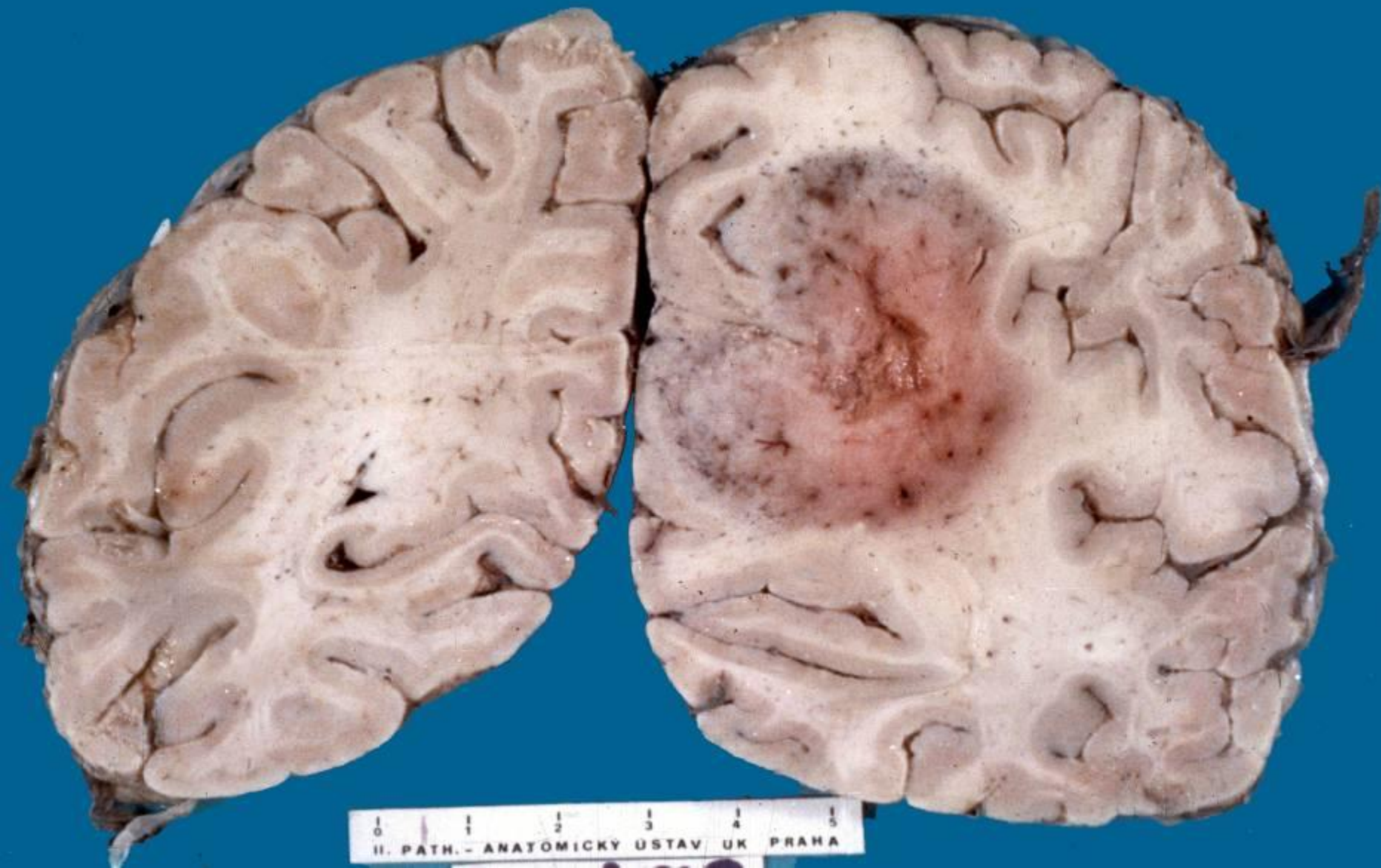


Glioblastoma multiforme



Ependymoma

Lymphoma malignum



Nemoci periferních nervů - neuropatie

- ❖ mohou být vrozené i (častěji) získané
- ❖ doprovázejí
 - trauma,
 - metabolické poruchy (diabetes mellitus),
 - infekce (borelióza, zoster, lepra)
 - intoxikace (olovo)
 - maligní nádory (malobuněčný karcinom plic, mnohotný myelom)

Nádory periferních nervů

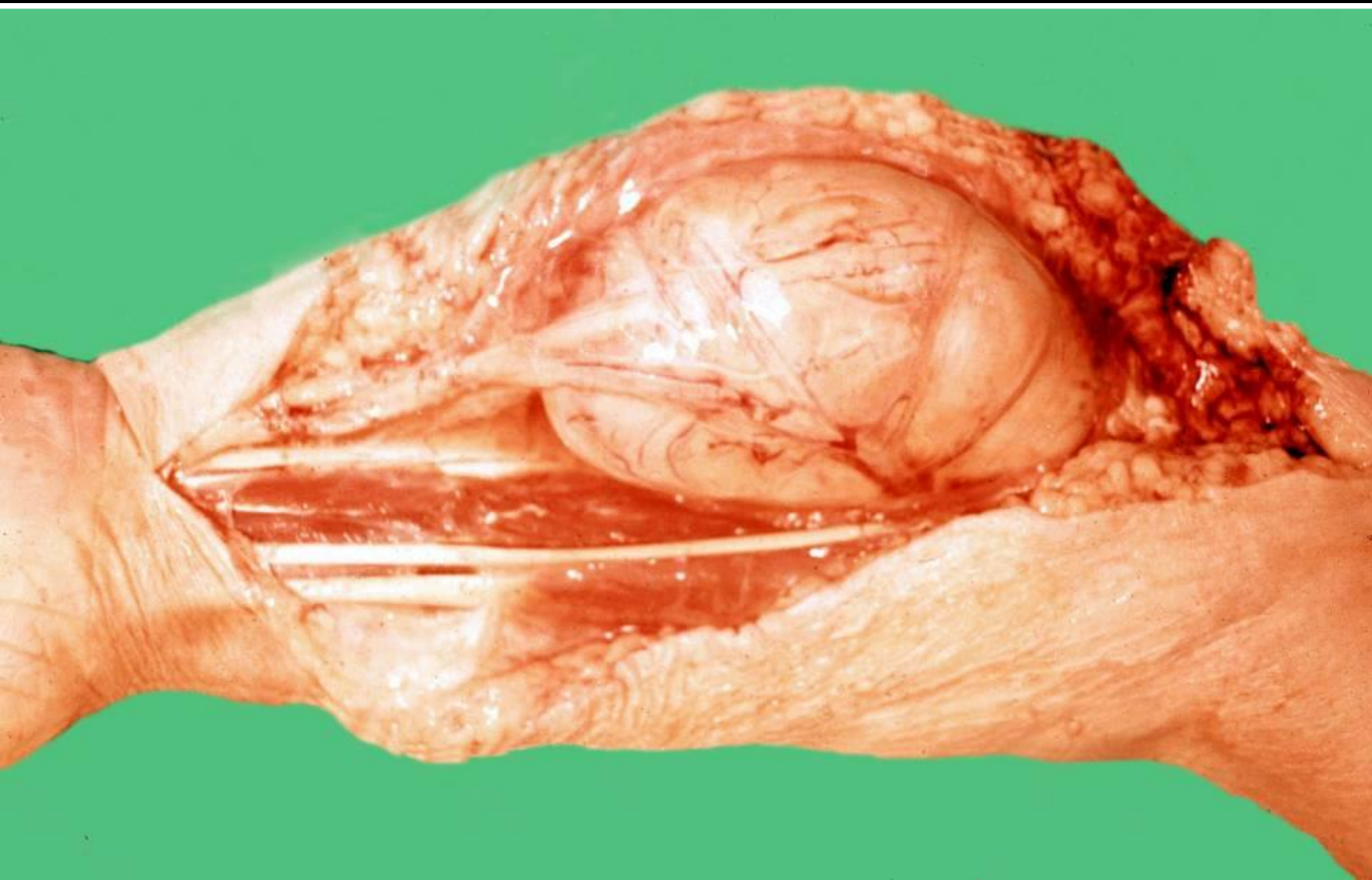- ❖ Neurilemmom - schwannom – vychází z buněk Schwannovy pochvy nervu.

Maligní variantou (vzácnou) je neurogenní sarkom

- ❖ Neurofibrom – obsahuje navíc příměs fibroblastických nádorových buněk

- ❖ Paragangliomy – nádory z periferních ganglií, většinou benigní, vzácné

Neurilemom



A close-up photograph of a field of green grass with numerous bright yellow dandelion flowers in bloom. The flowers are scattered throughout the grass, some in the foreground and some in the background. The text "Děkuji za pozornost" is overlaid on the image in a white, bold, sans-serif font with a black outline, slanted upwards from left to right.

Děkuji za pozornost