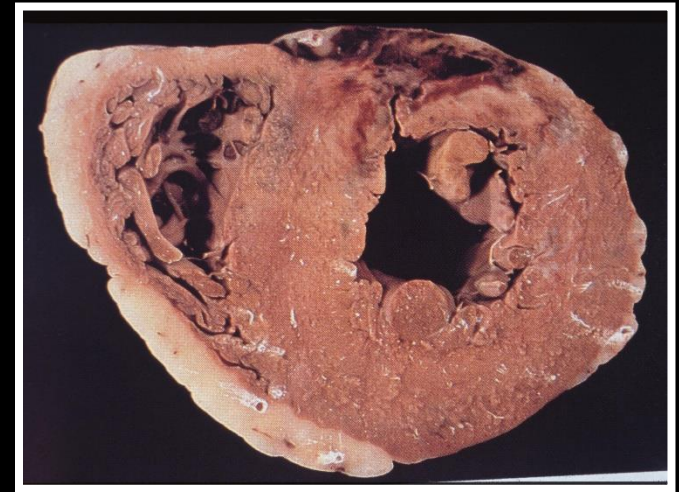
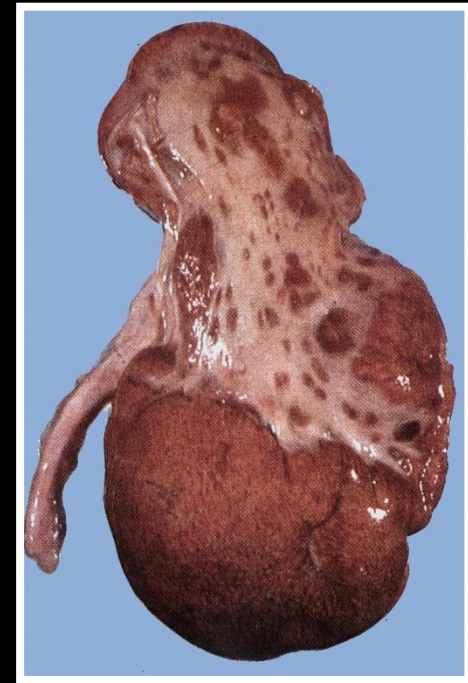


Patologie - II

Regresivní změny

Jaroslava Dušková

Ústav patologie, 1.LF UK a VFN, Praha




Regresivní změny

Def.:

všechny změny tkání a orgánů,
které vedou ke snížení jejich
vitality a funkce

dystrofie (degenerace) – atrofie – nekróza - smrt



Smrt

ireversibilní porucha
uspořádání a funkcí



buňky



organismu

Buněčná smrt

- apoptóza
- nekróza

Apoptóza

- indukovaná forma buněčné smrti
- geneticky programovaná smrt
buňky (*buněčná poprava / sebevražda*)
 - logický a funkční protipól mitózy
 - systém odstraňování nepotřebných,
zestárých a poškozených buněk

Nekróza

buněčná smrt navozená
inzultem zvenčí

Nekróza

Dělení

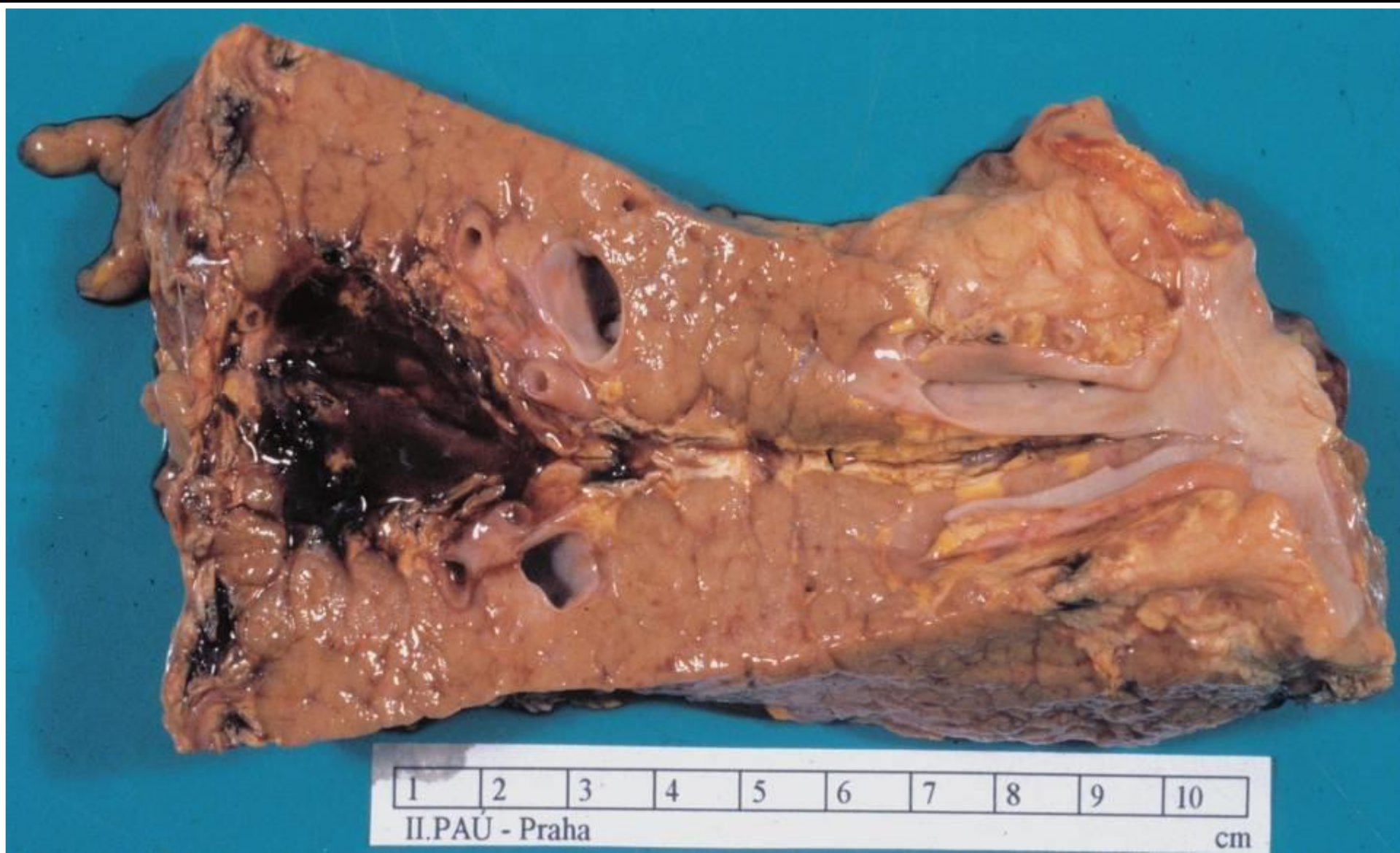dle makroskopického vzhledu tkáně:

- prostá
- kolikvační
- koagulační

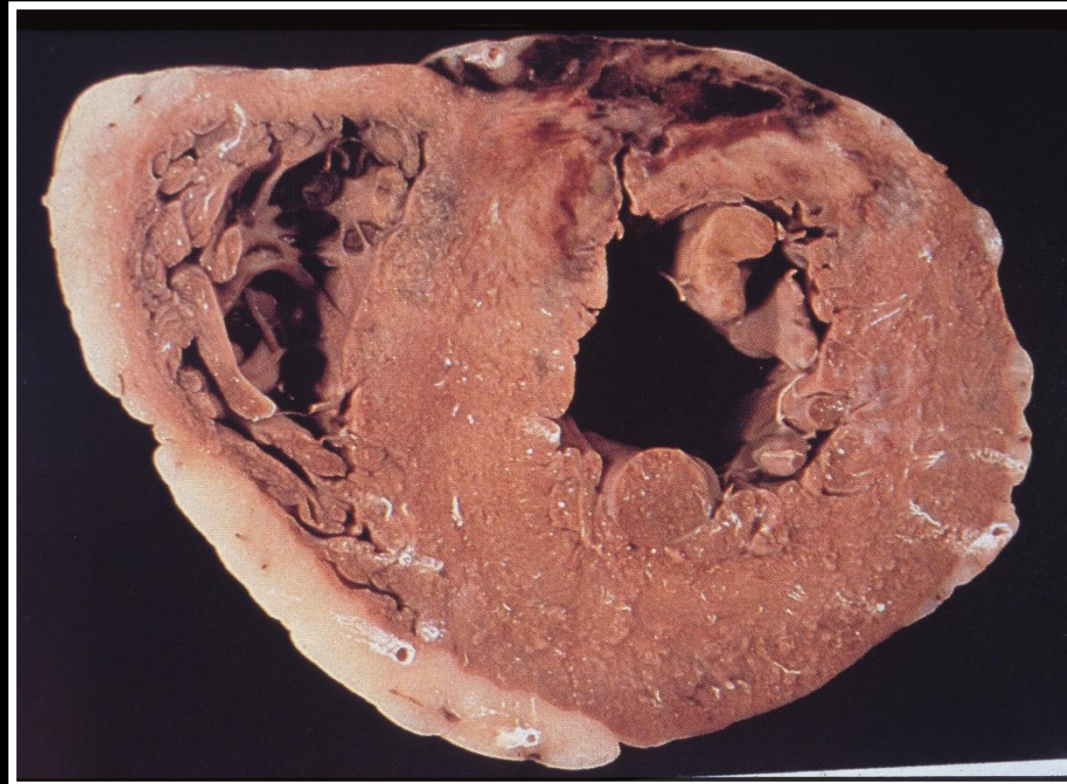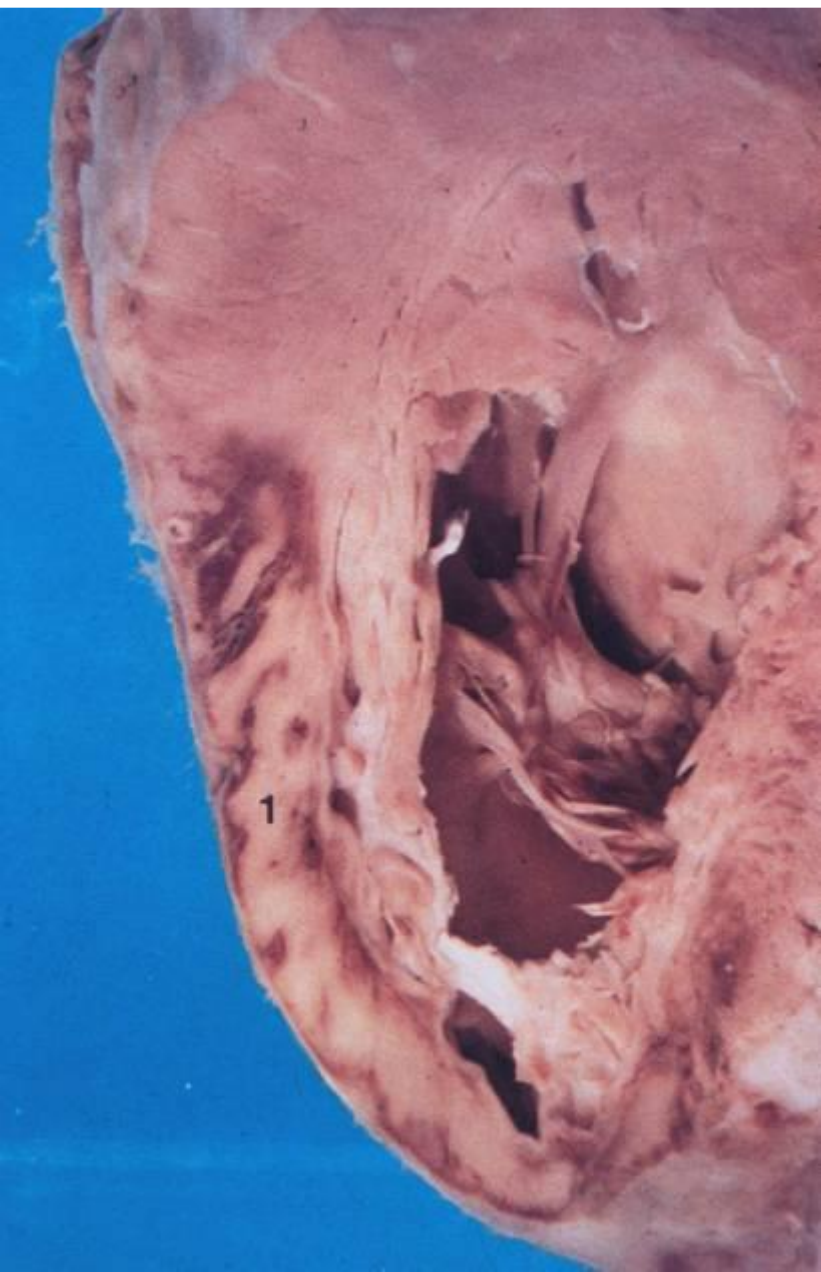
+ zvl. typy: kaseifikační,

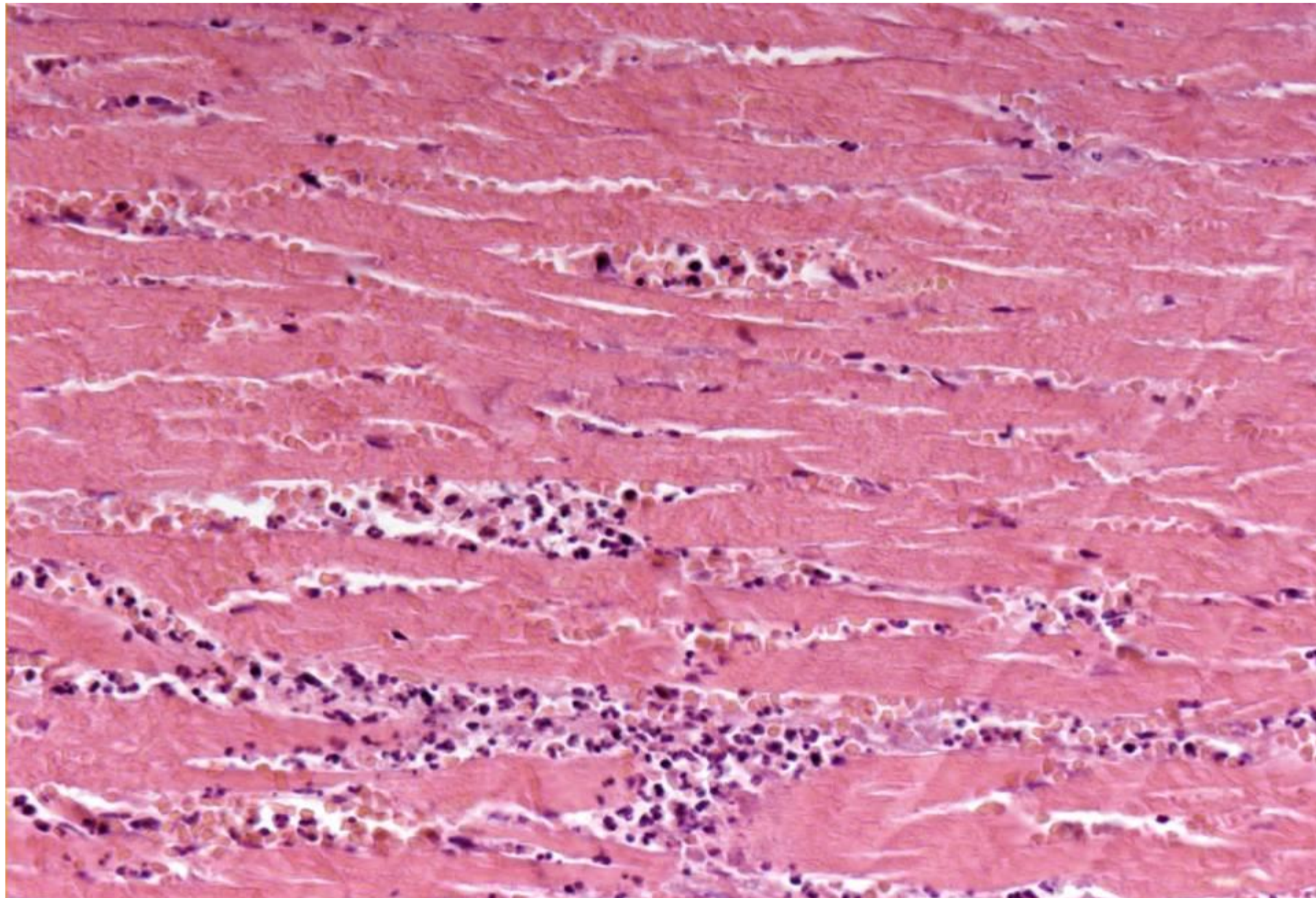
Zenkerova vosková

Necrosis haemorrhagica pancreatis

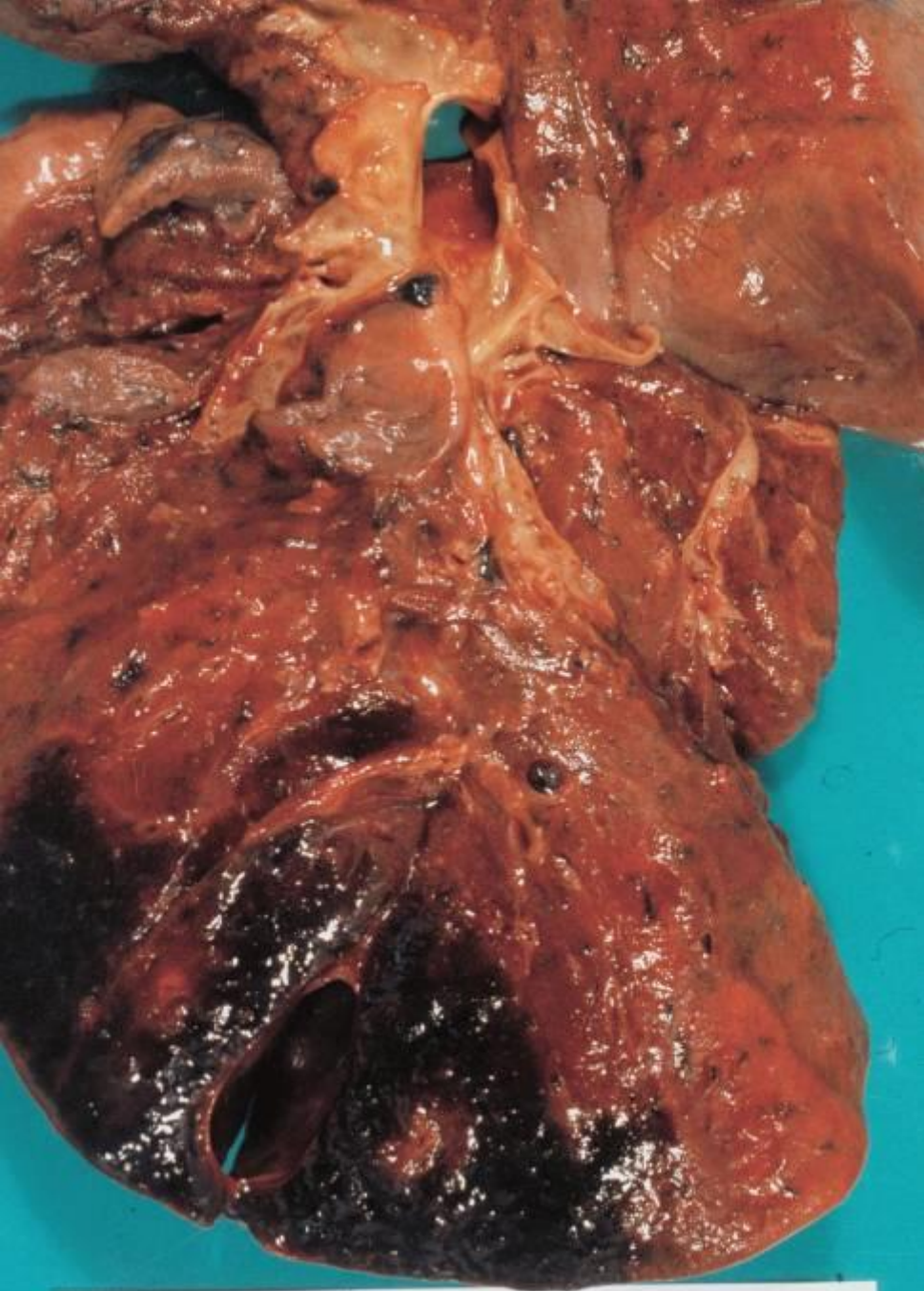


Infarctus myocardii evolutus

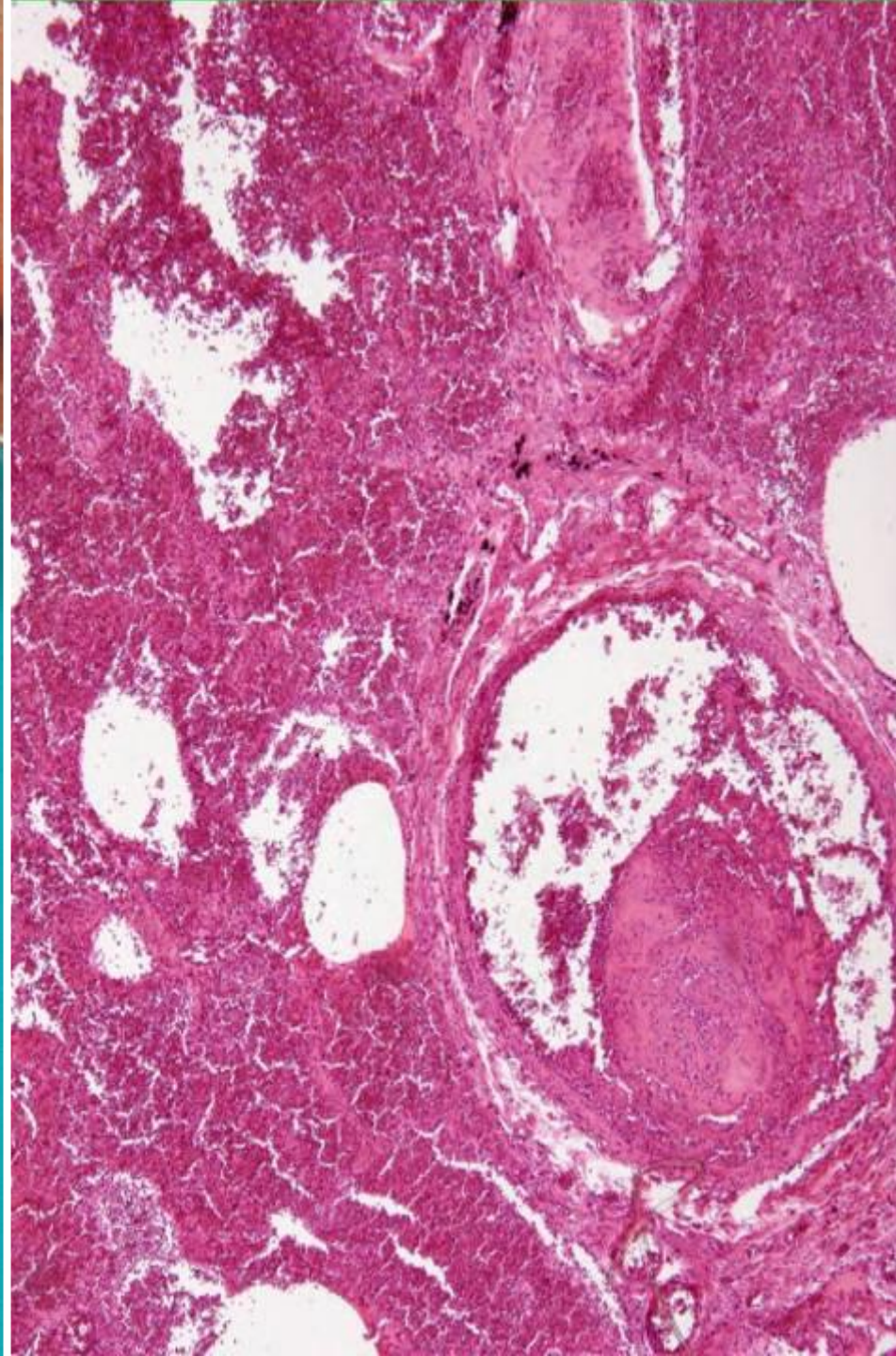


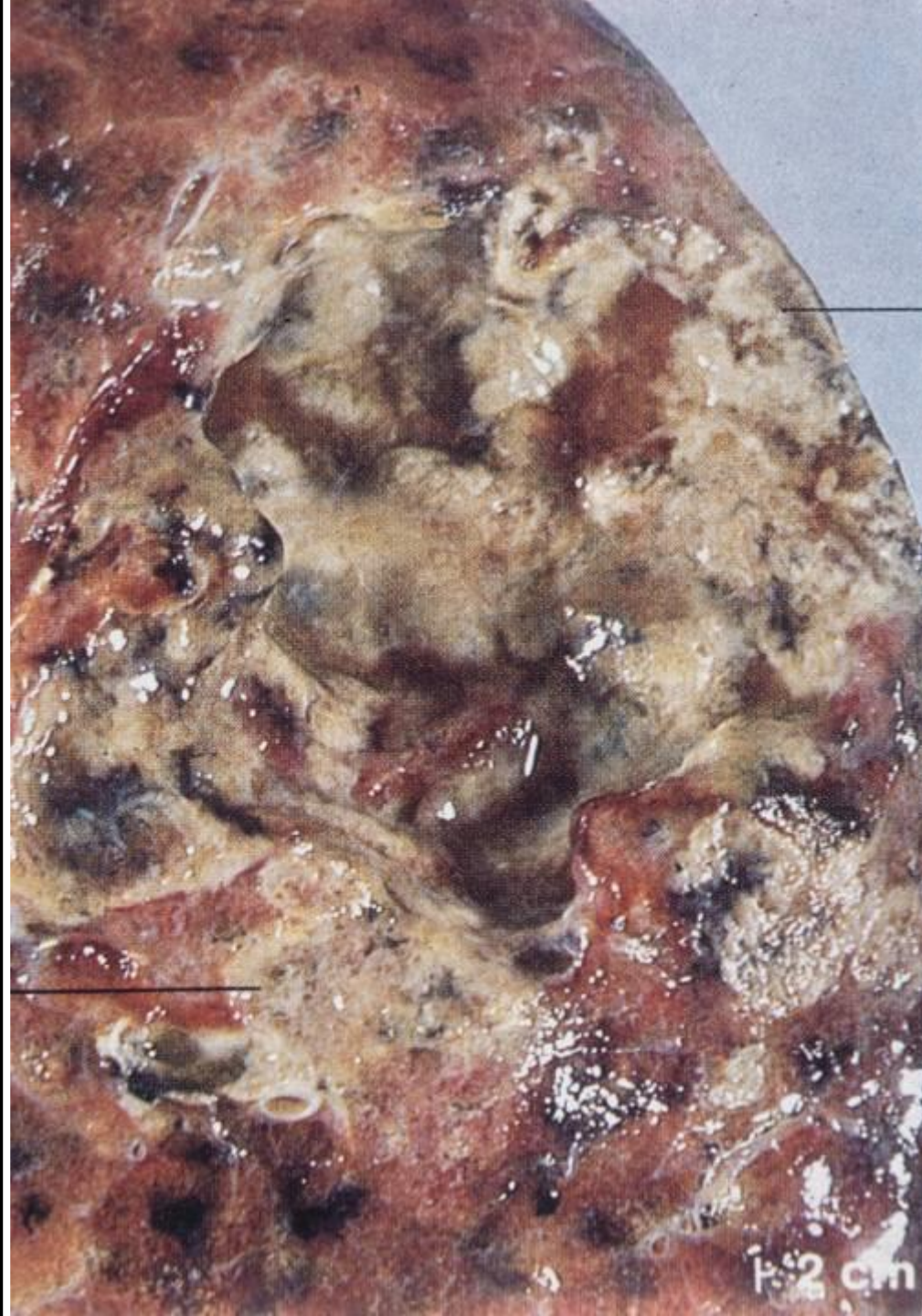
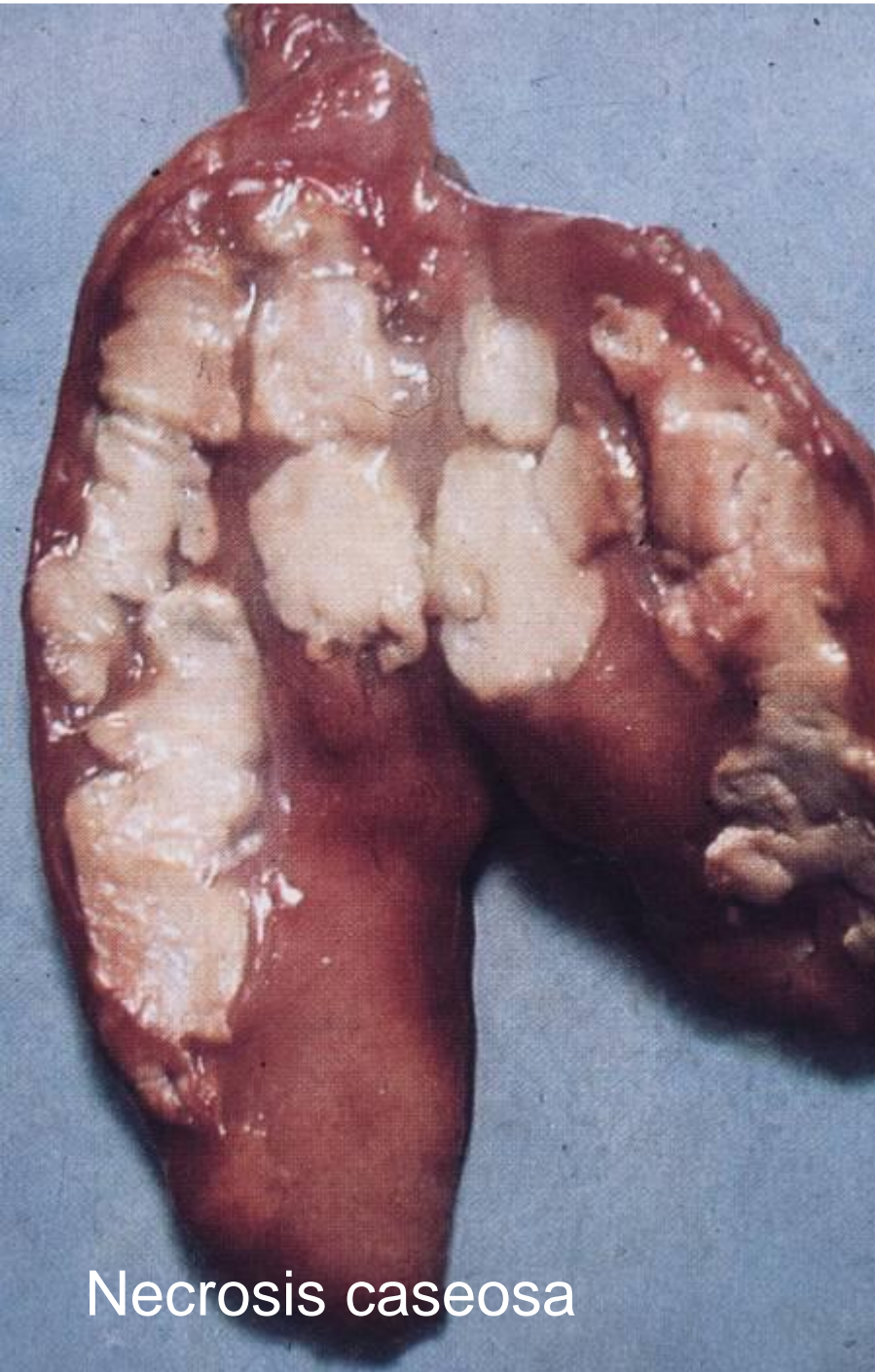

Infarctus myocardii recens



1 2 3 4 5 6 7 8 9 10
VIP, I.F.F. Praha cm





Necrosis caseosa

2 cm

Nekróza

Příčiny:

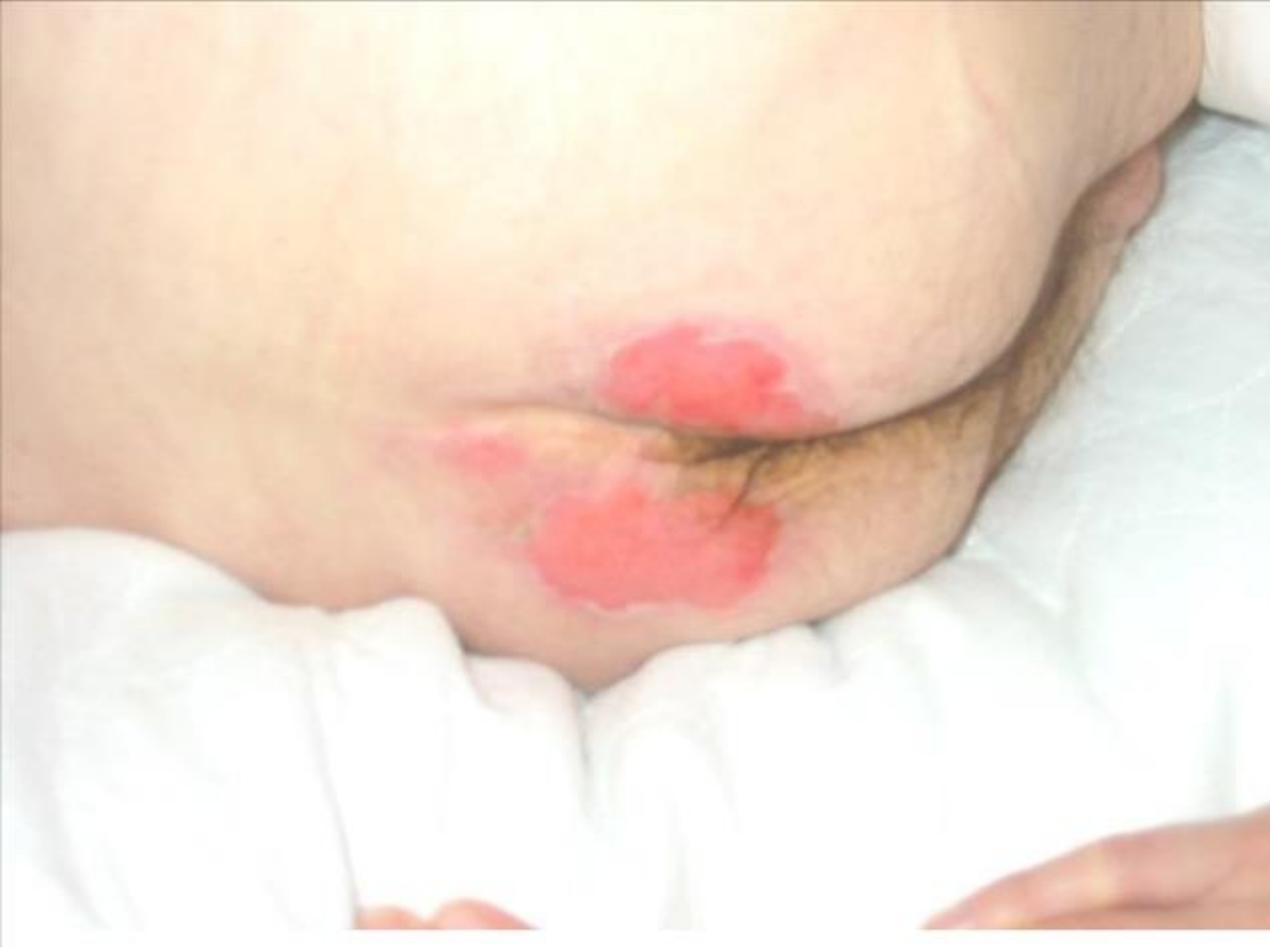- hypoxie
- mechanické
- termické
- elektrické
- ionizující záření
- chemické
- mikrobiální
- alergické
- hormonální

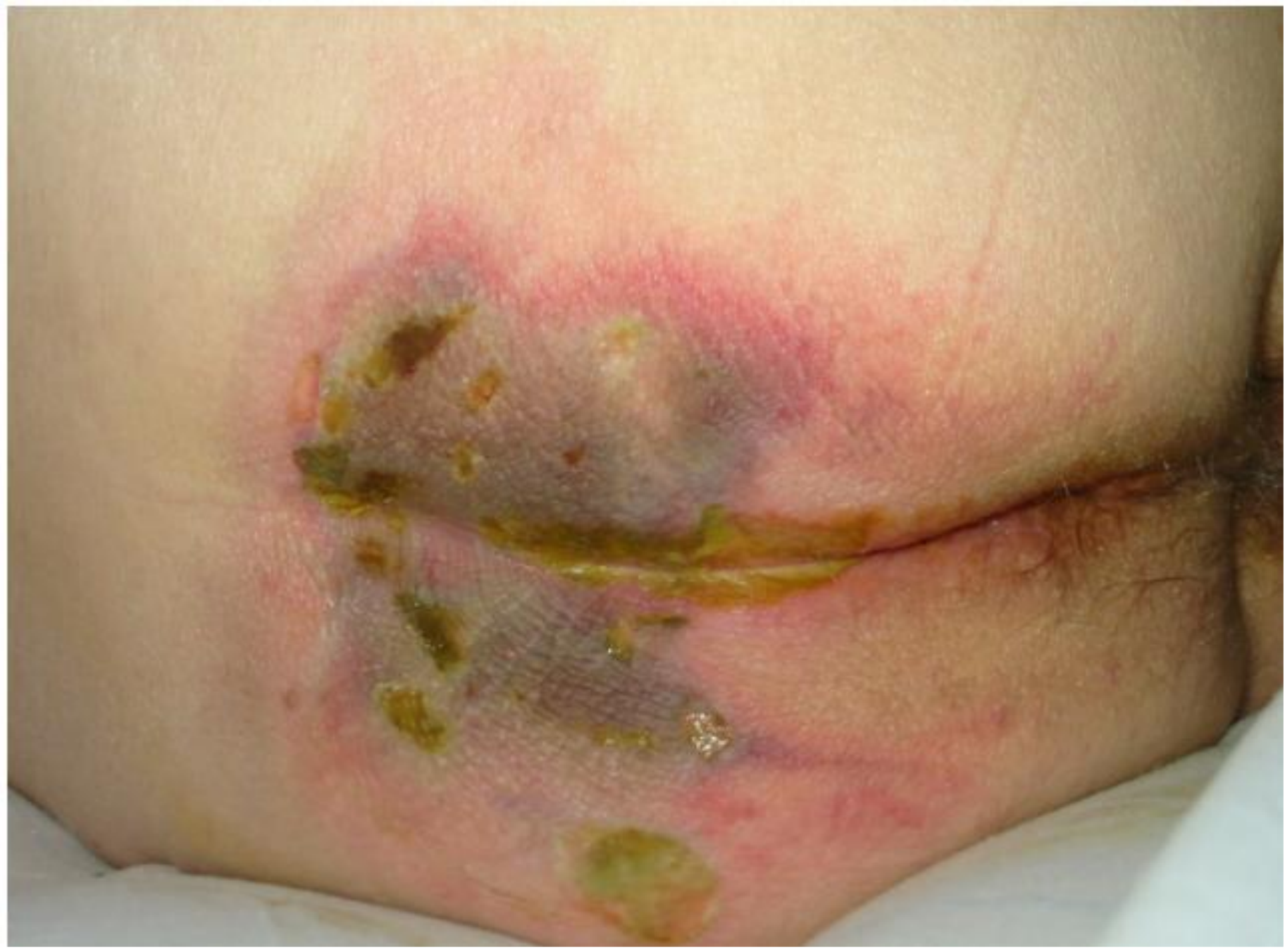Decubitus

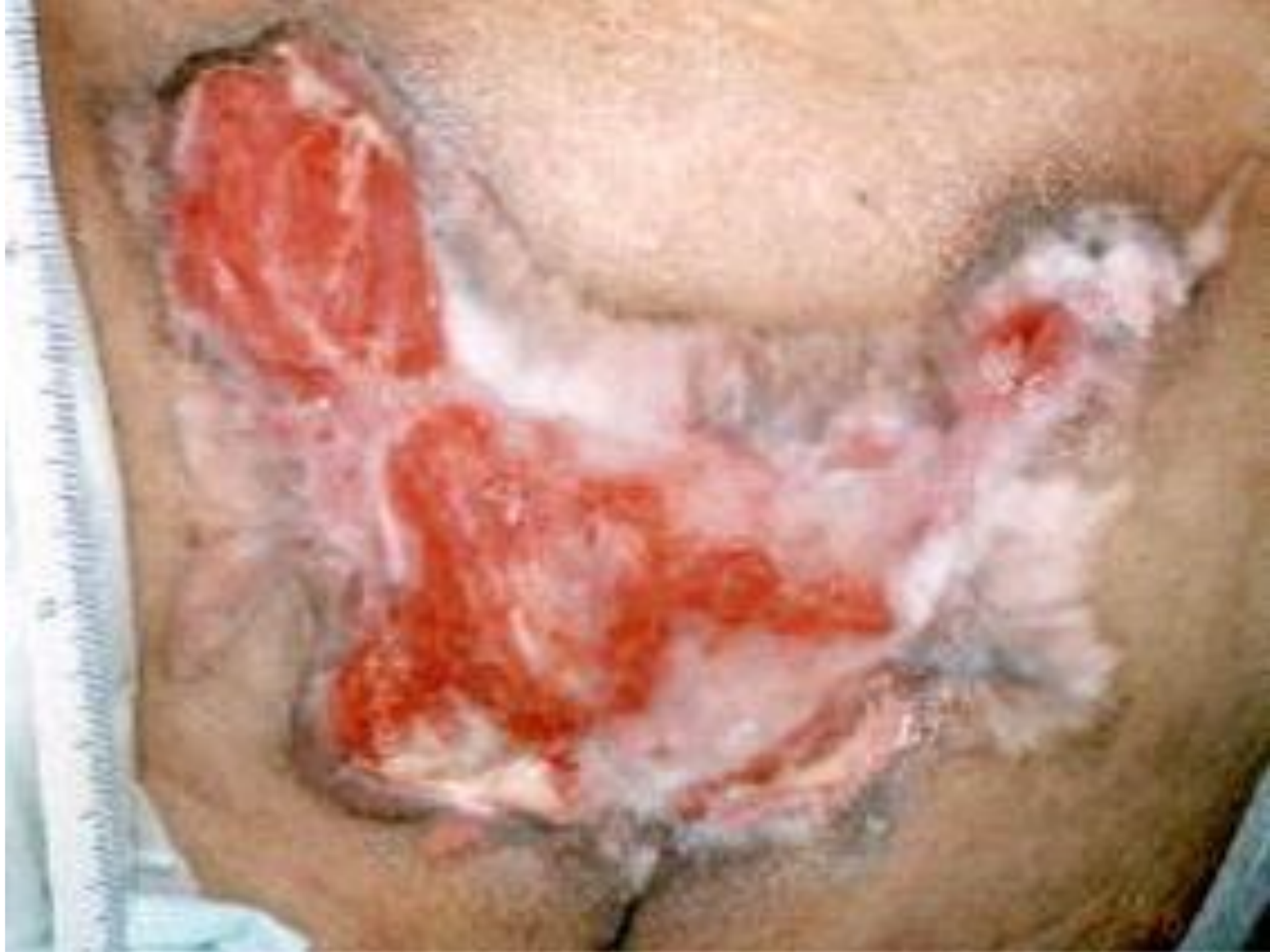Def.:

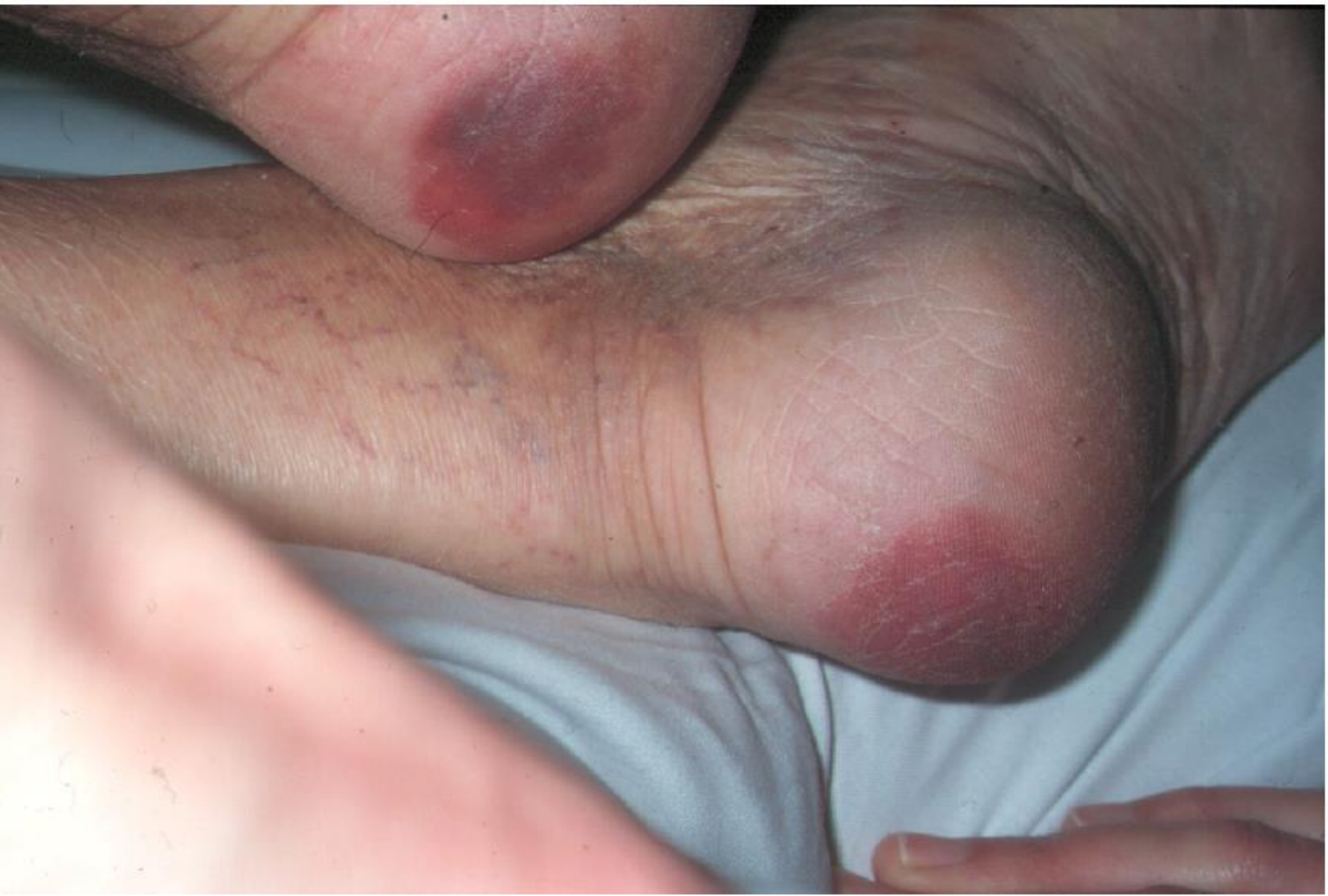nekróza vyvolaná spolupůsobením

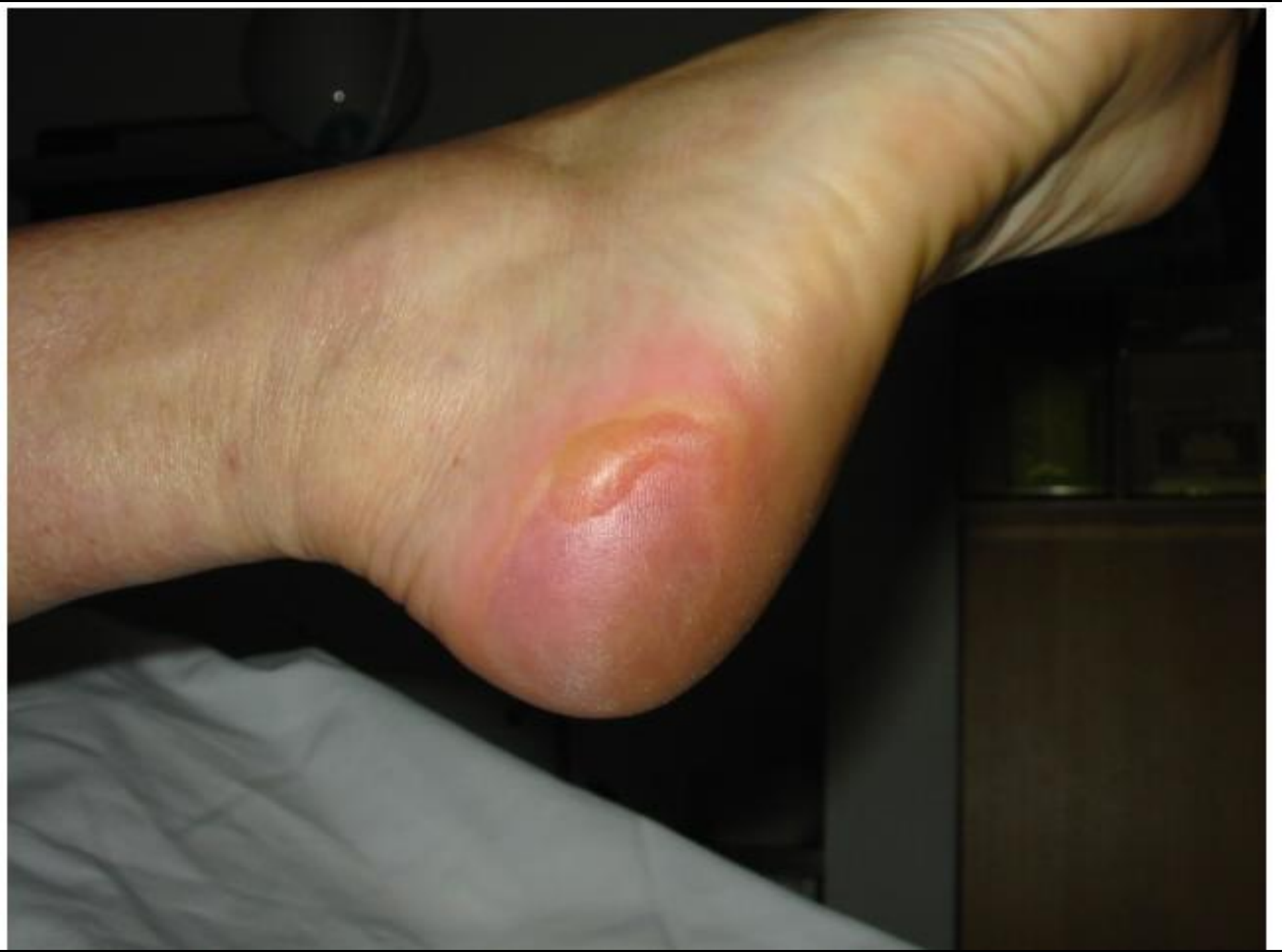- tlaku,
- nehybnosti,
- negativní metabolické bilance (převaha katabolismu)

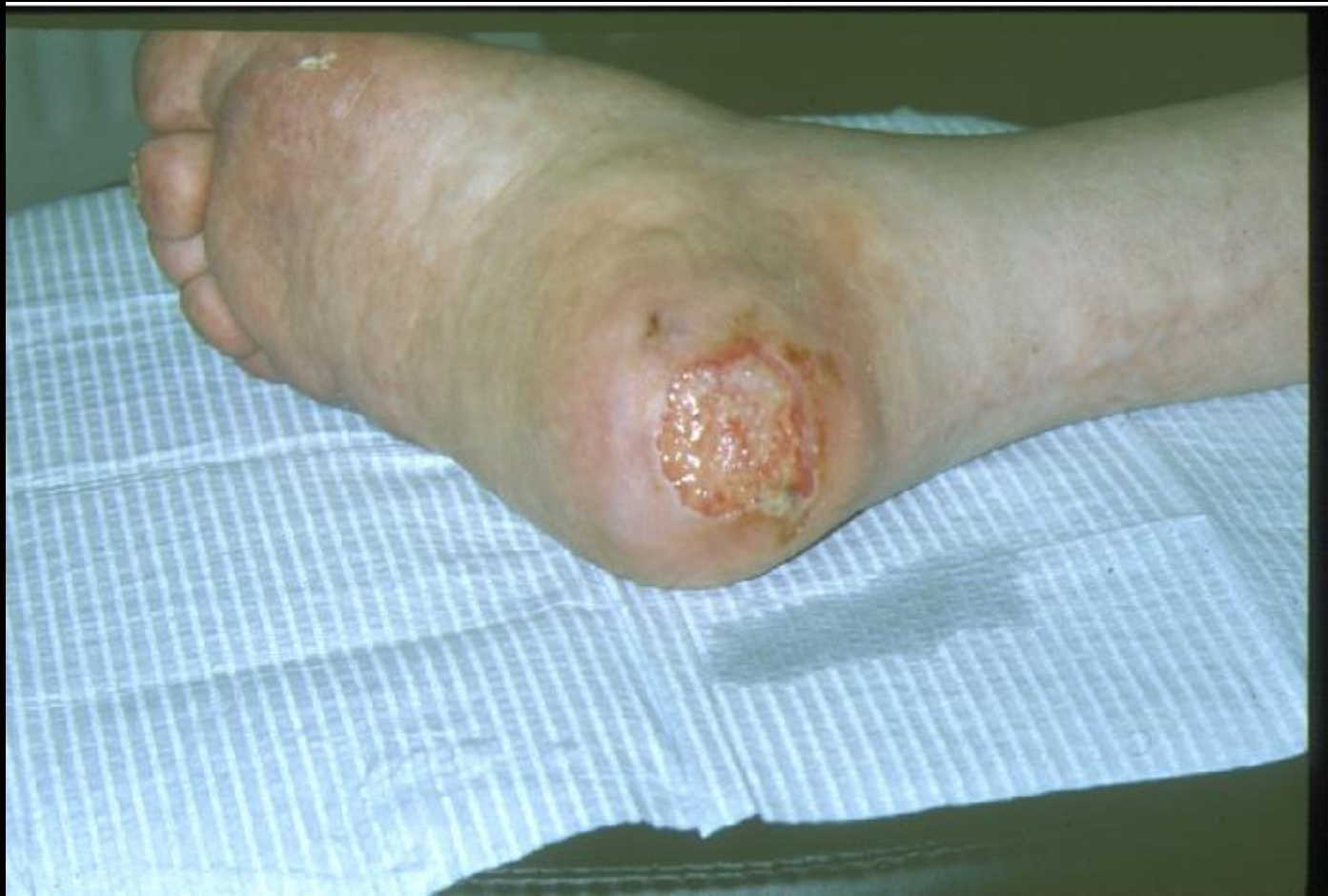

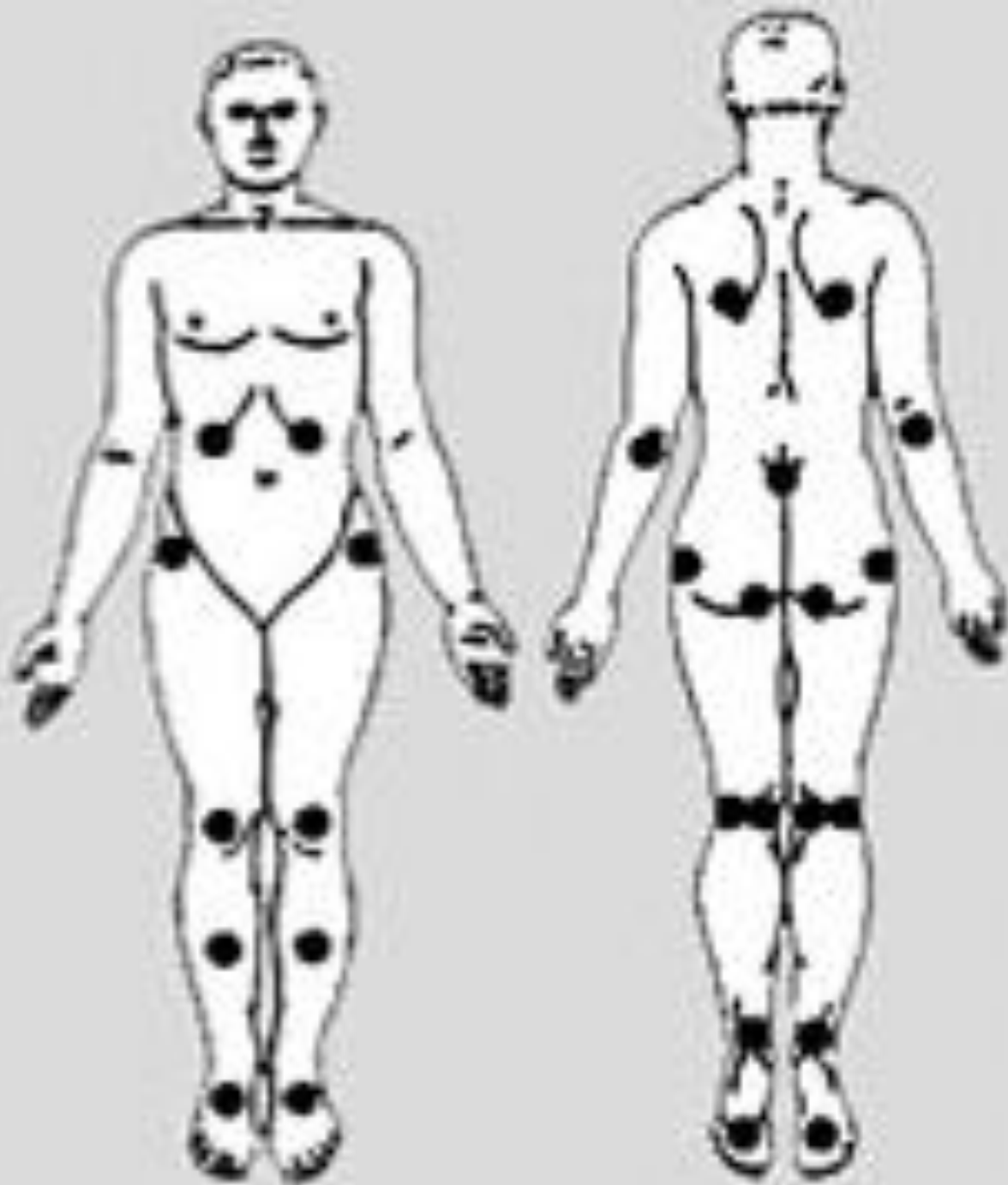












Riziková
místa
pro vznik
dekubitů

Nekróza

Další vývoj: žádný

smrt organismu

gangrena – sněť

sicca - suchá

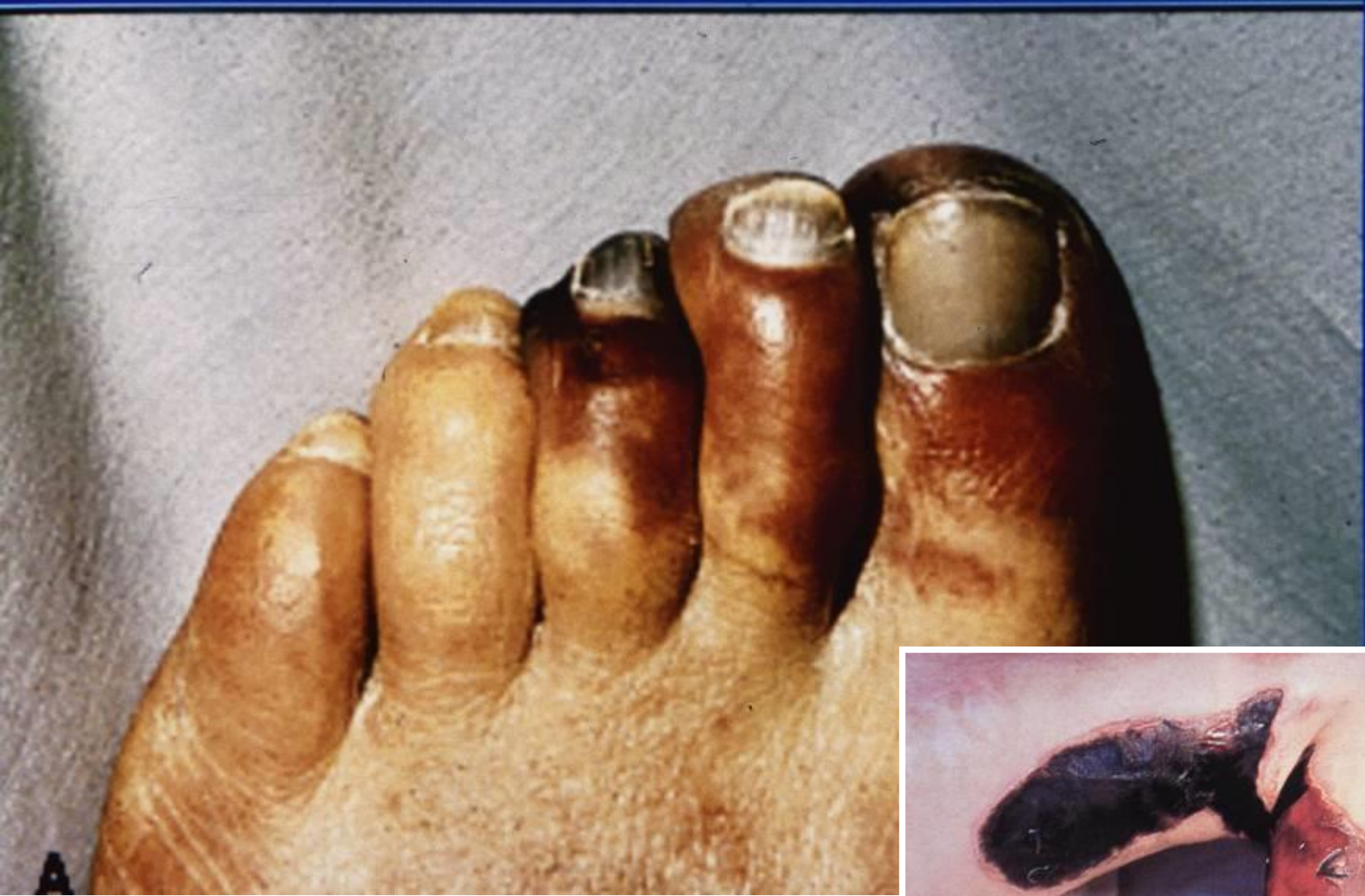humida - vlhká

emphysematosa - plynatá

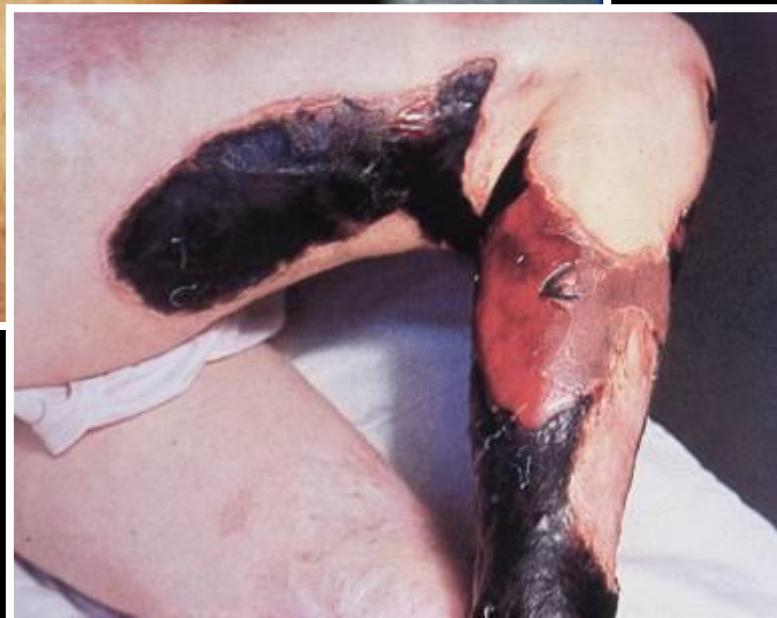demarkace, sekvestrace

regenerace,

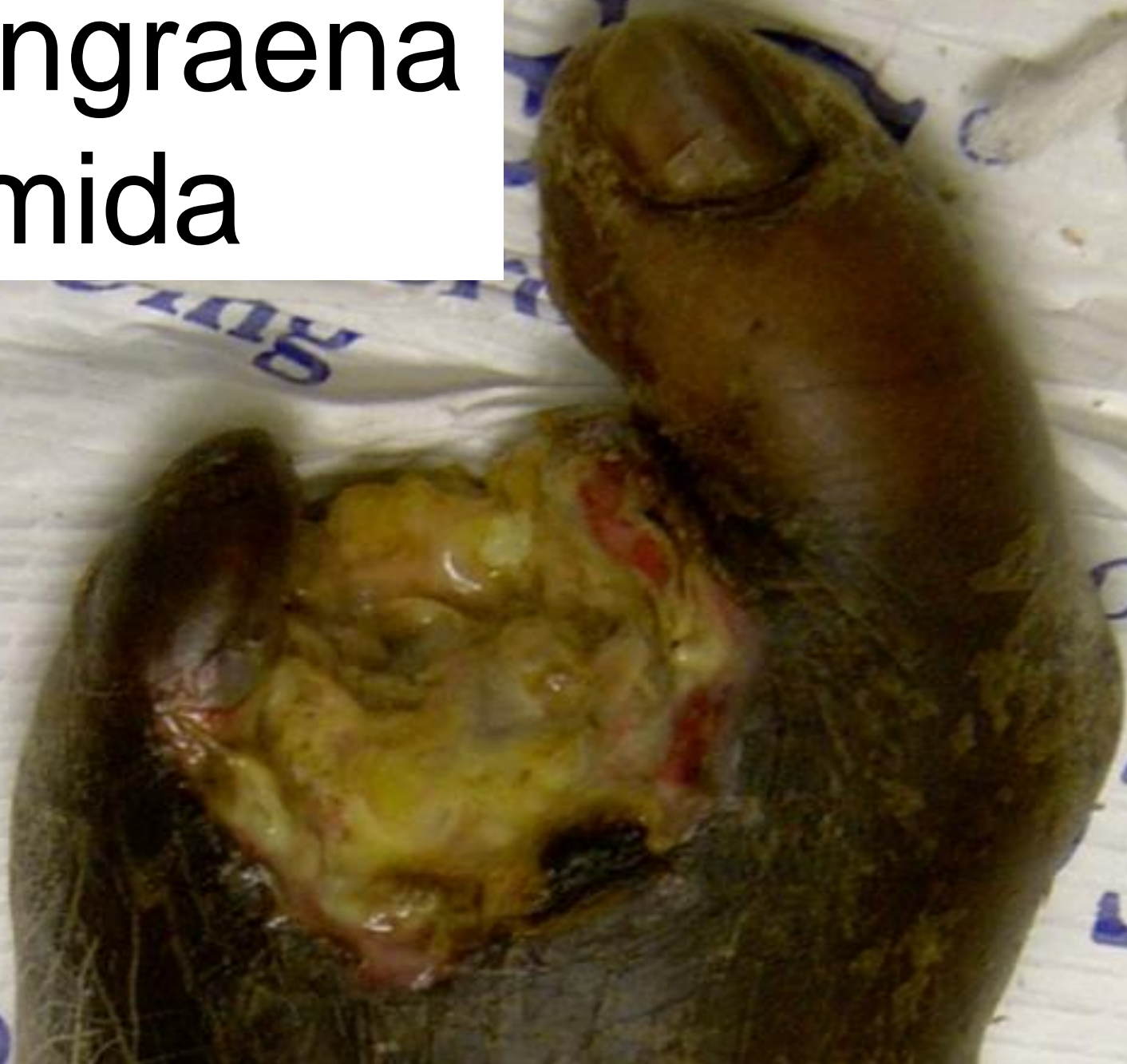reparace



Gangraena sicca



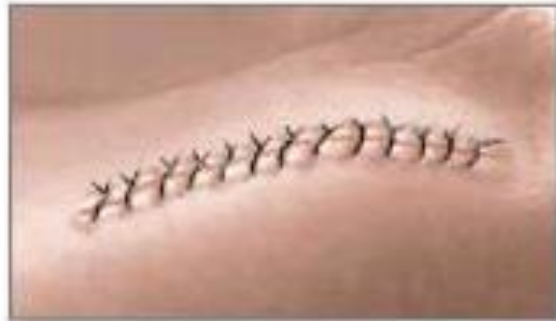Gangraena humida



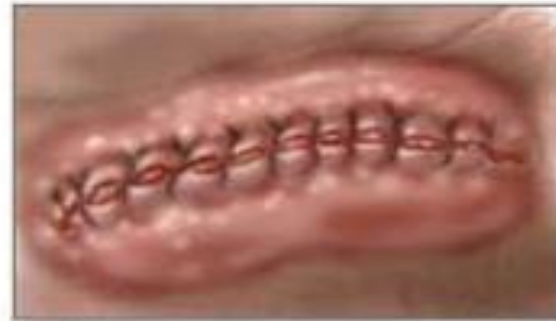Gas Gangrene

Alternate Names : Clostridial Infection of Tissues, Gangrene - Gas, Myonecrosis, Tissue Infection - Clostridial

Gangraena emphysematosa

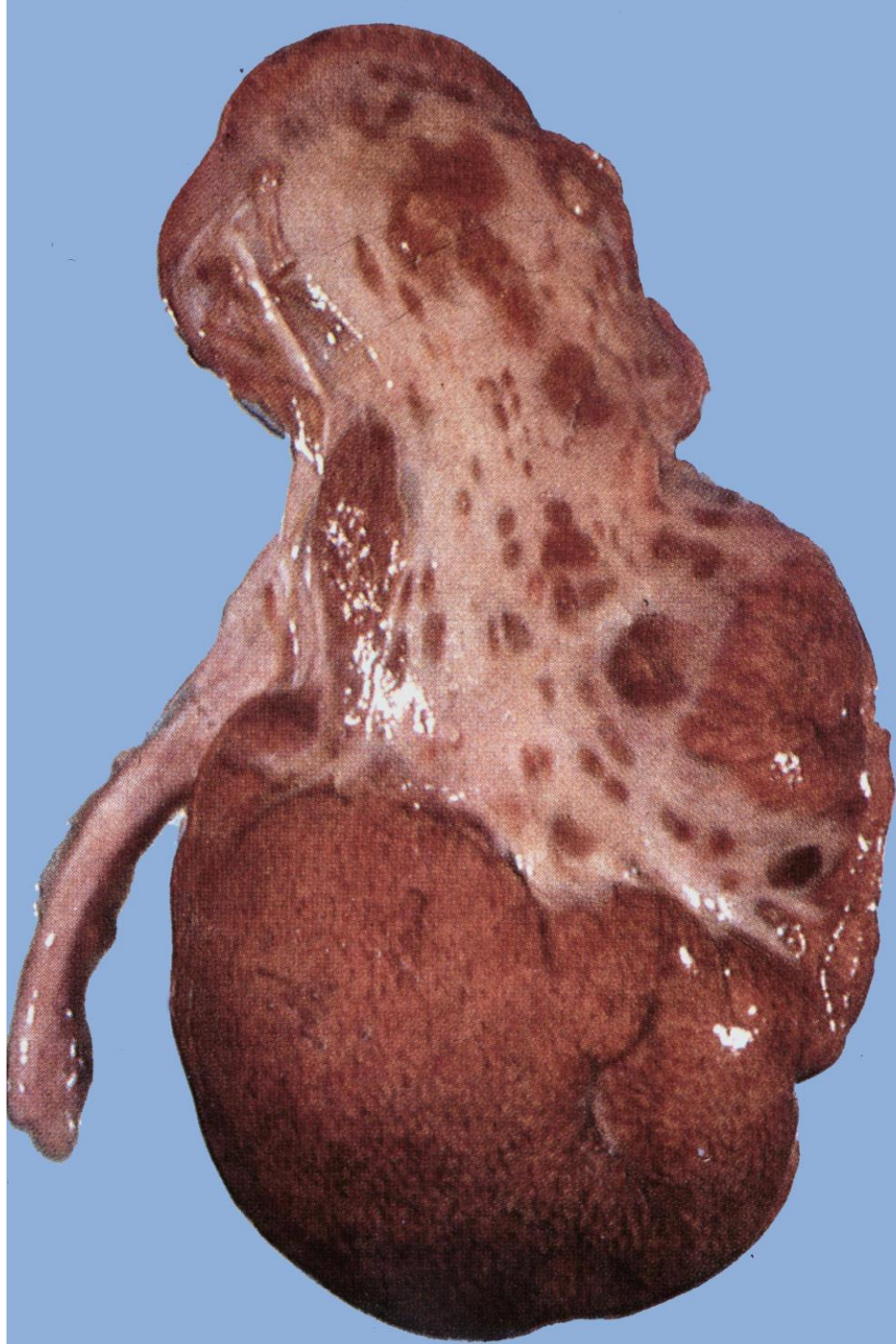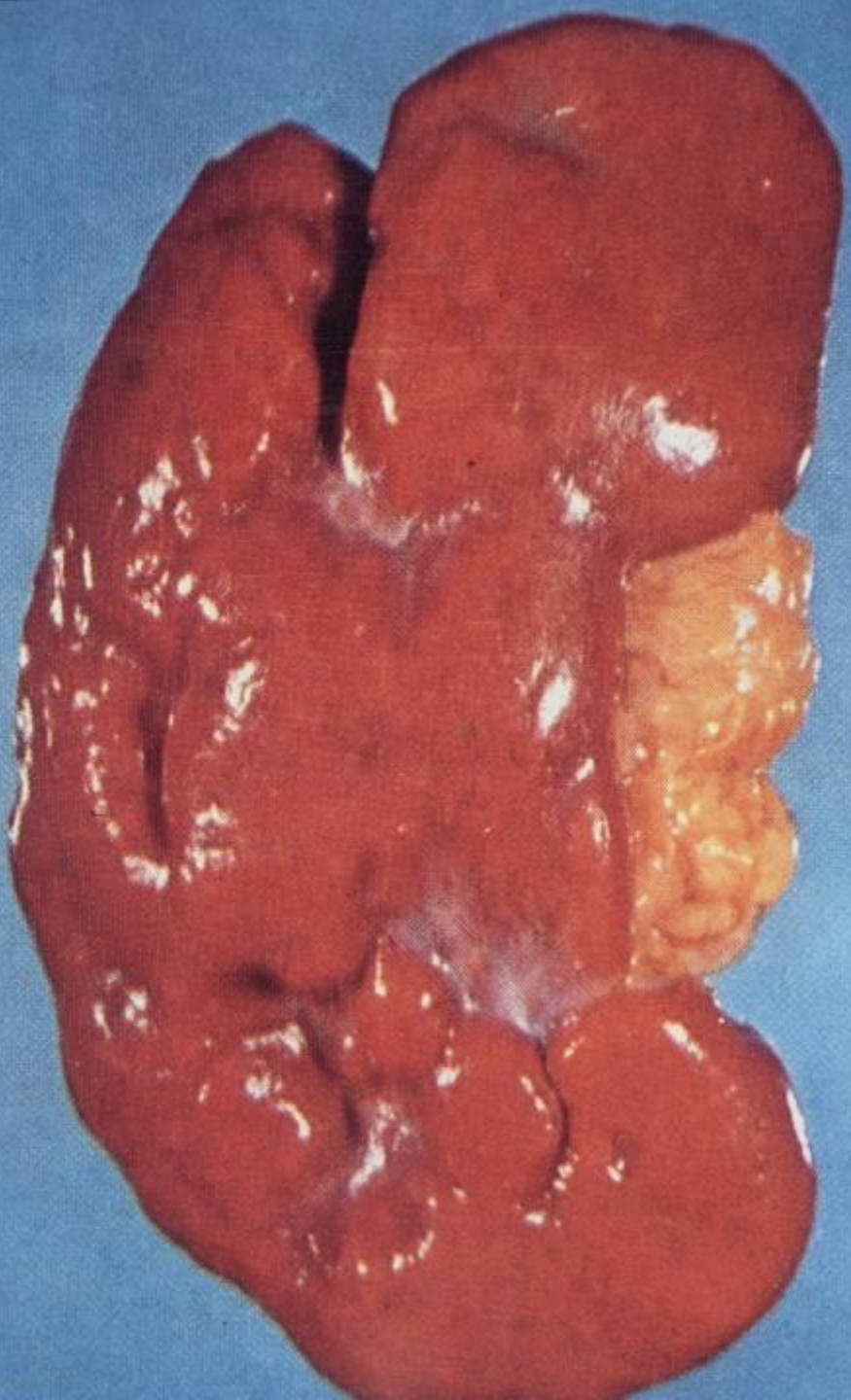


Clean wound



Gangrenous wound





Atrofie

zmenšení orgánu (*tkáně*)

původně normálně

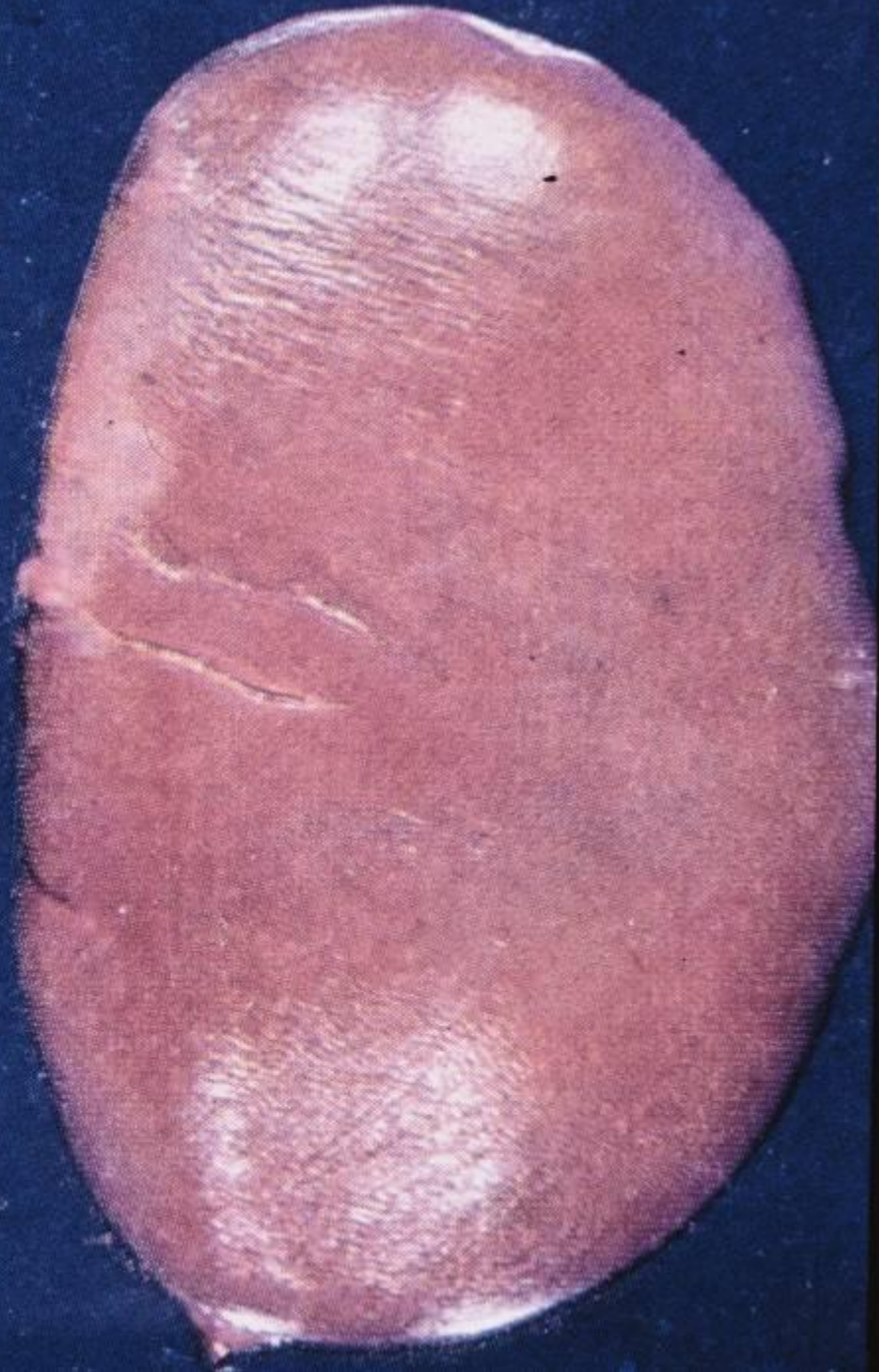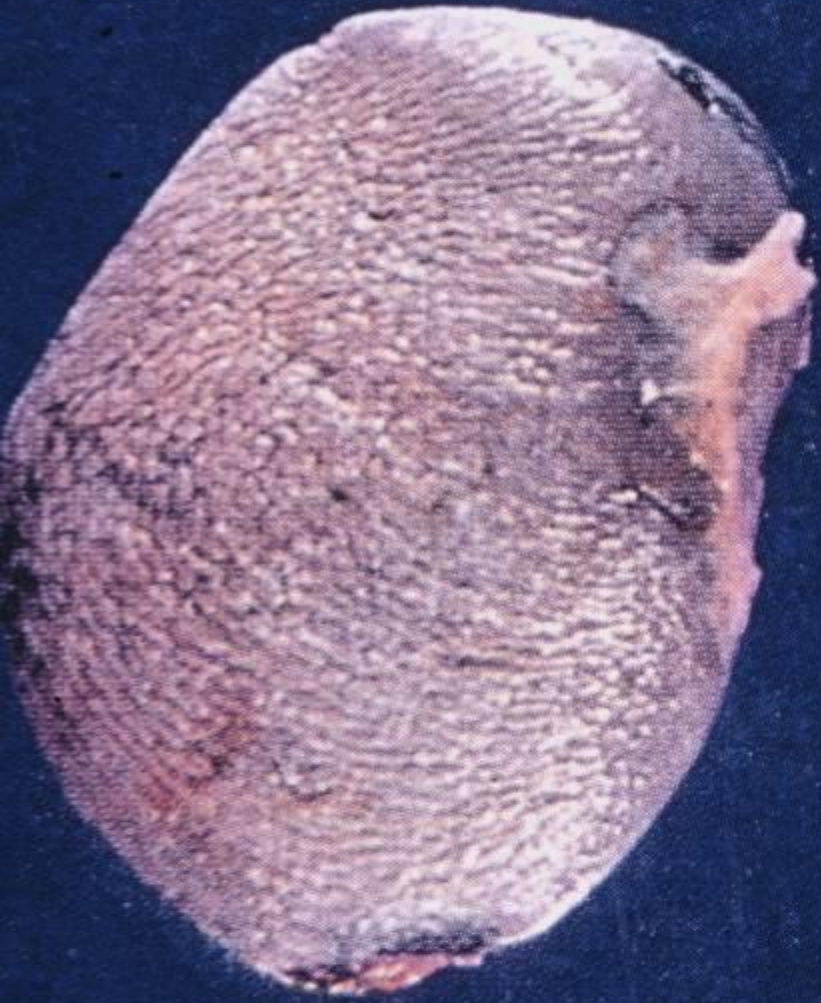vyvinutého (*x hypoplázie, aplázie*)

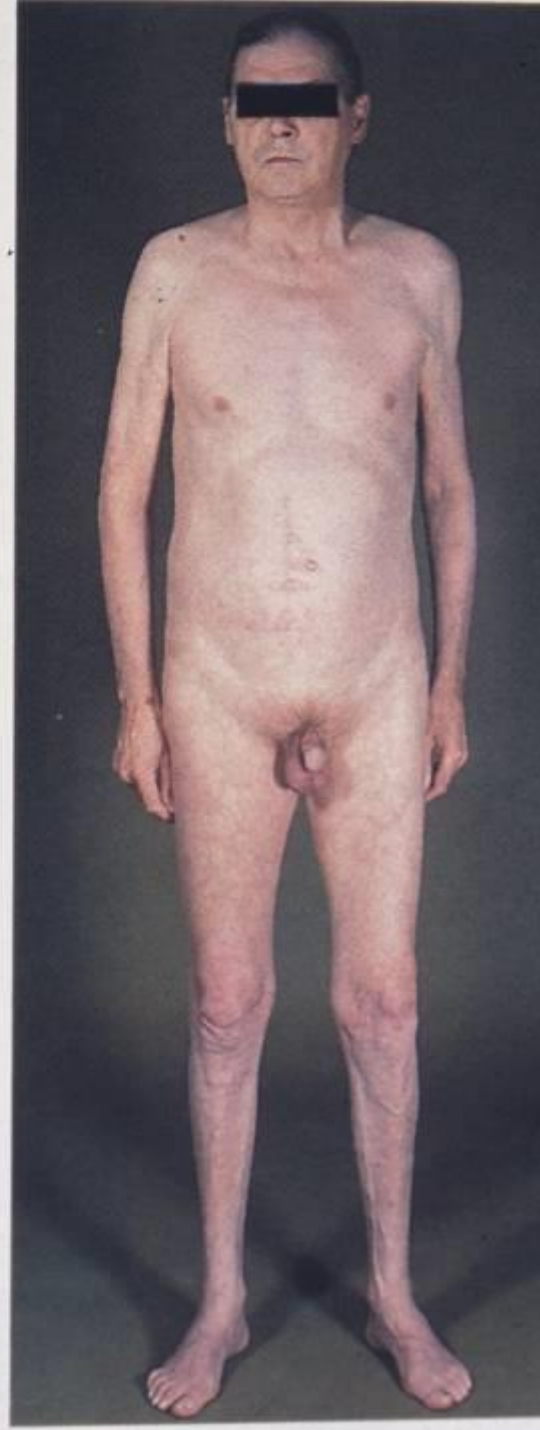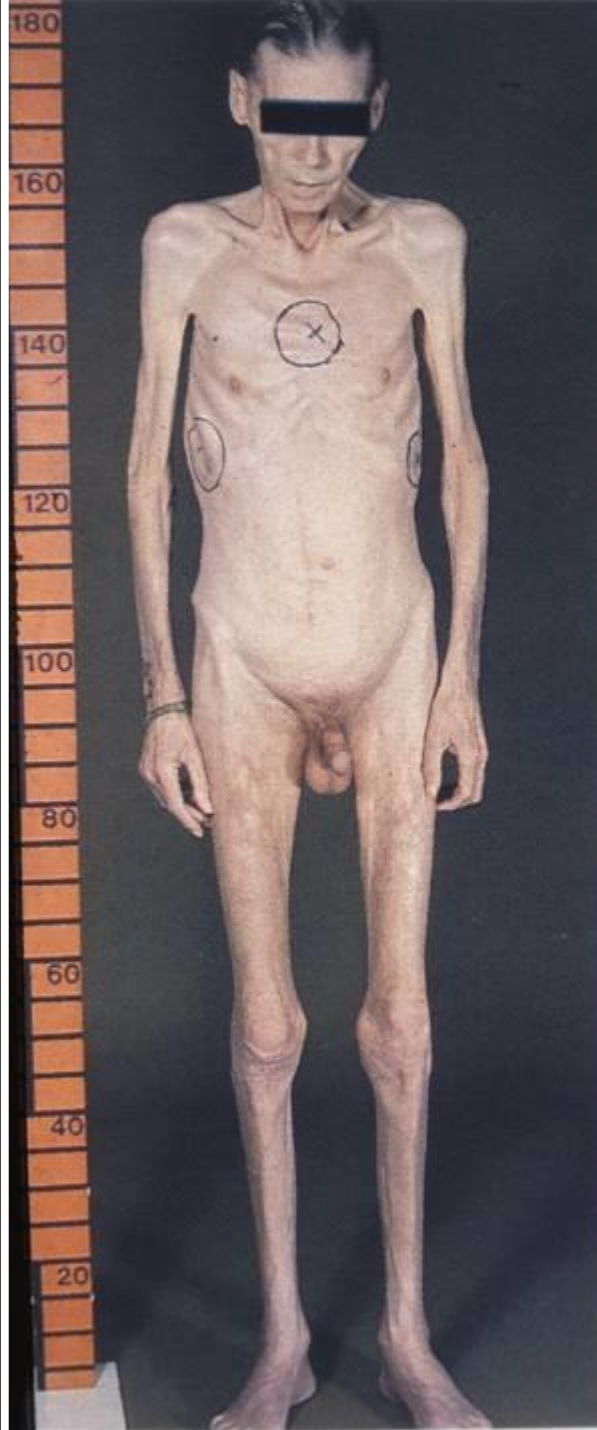
- prostá (*x hypertrofie*)
- numerická (*x hyperplázie*)

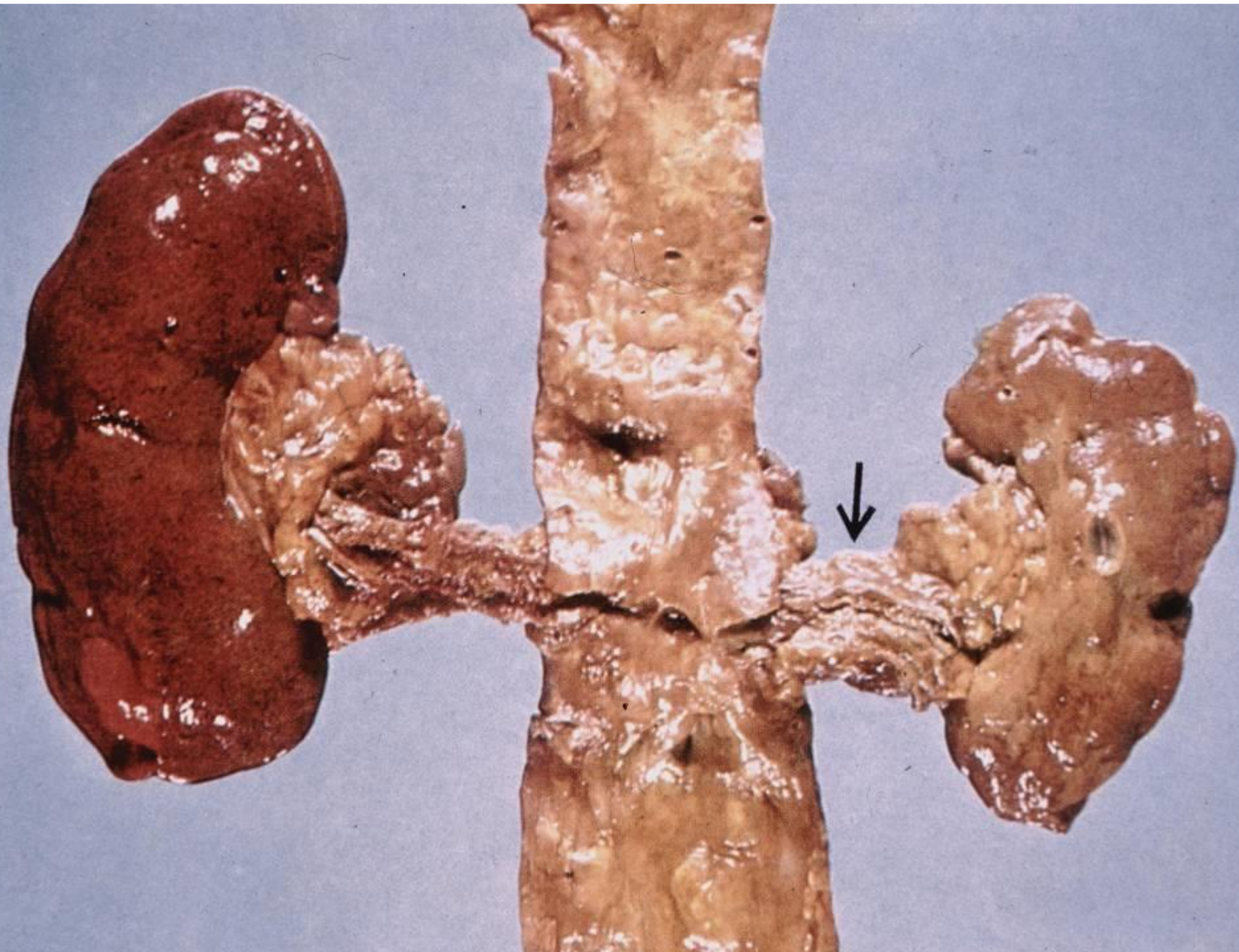Atrofie

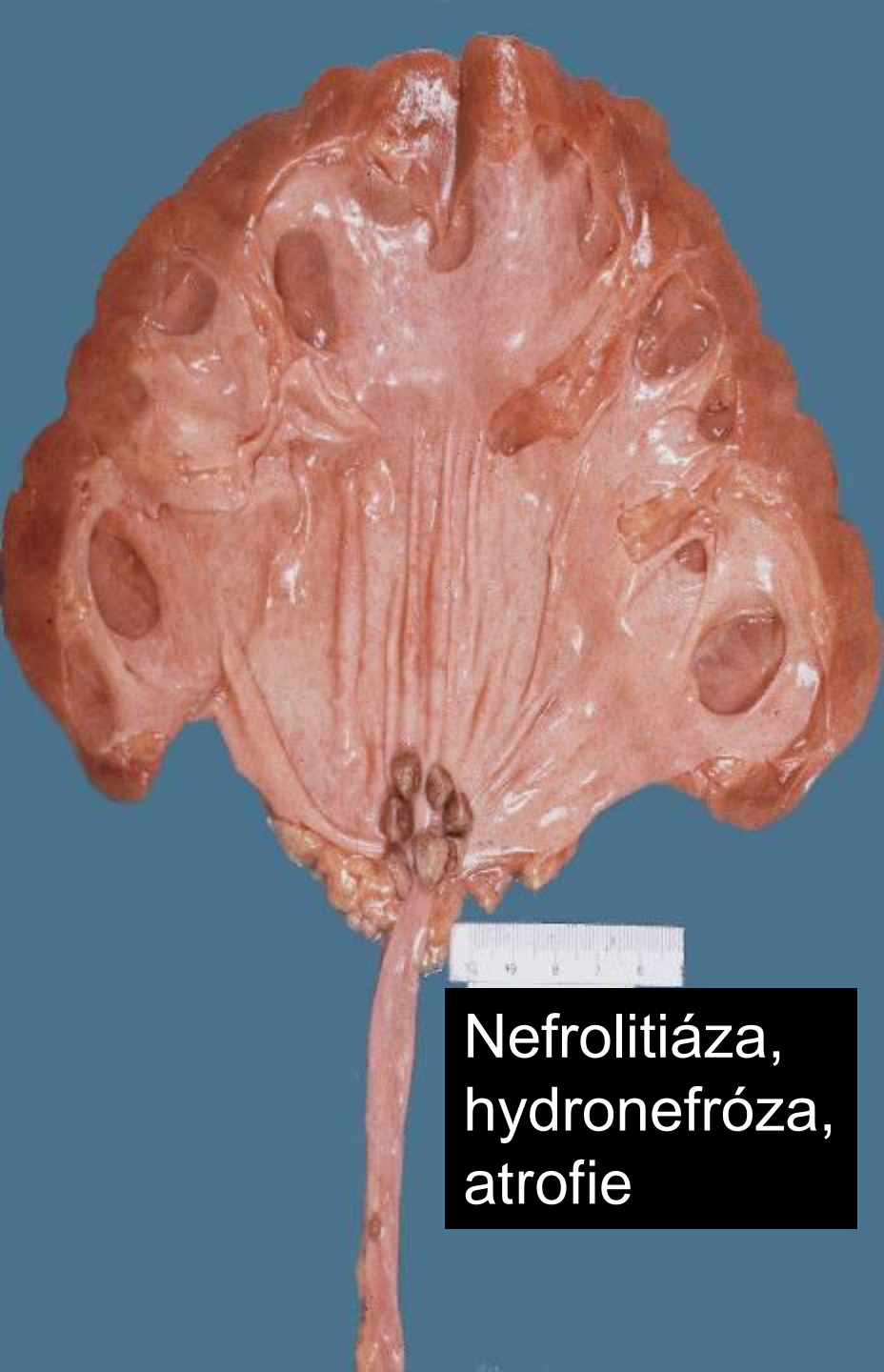Příčiny:

- **vaskulární**
- tlaková
- z inaktivity
- neurogenní
- ionizující záření
- fyziol. - **involute**
- senilní
- pozánětlivá
- z endokr. vlivů
- z neznámých příčin

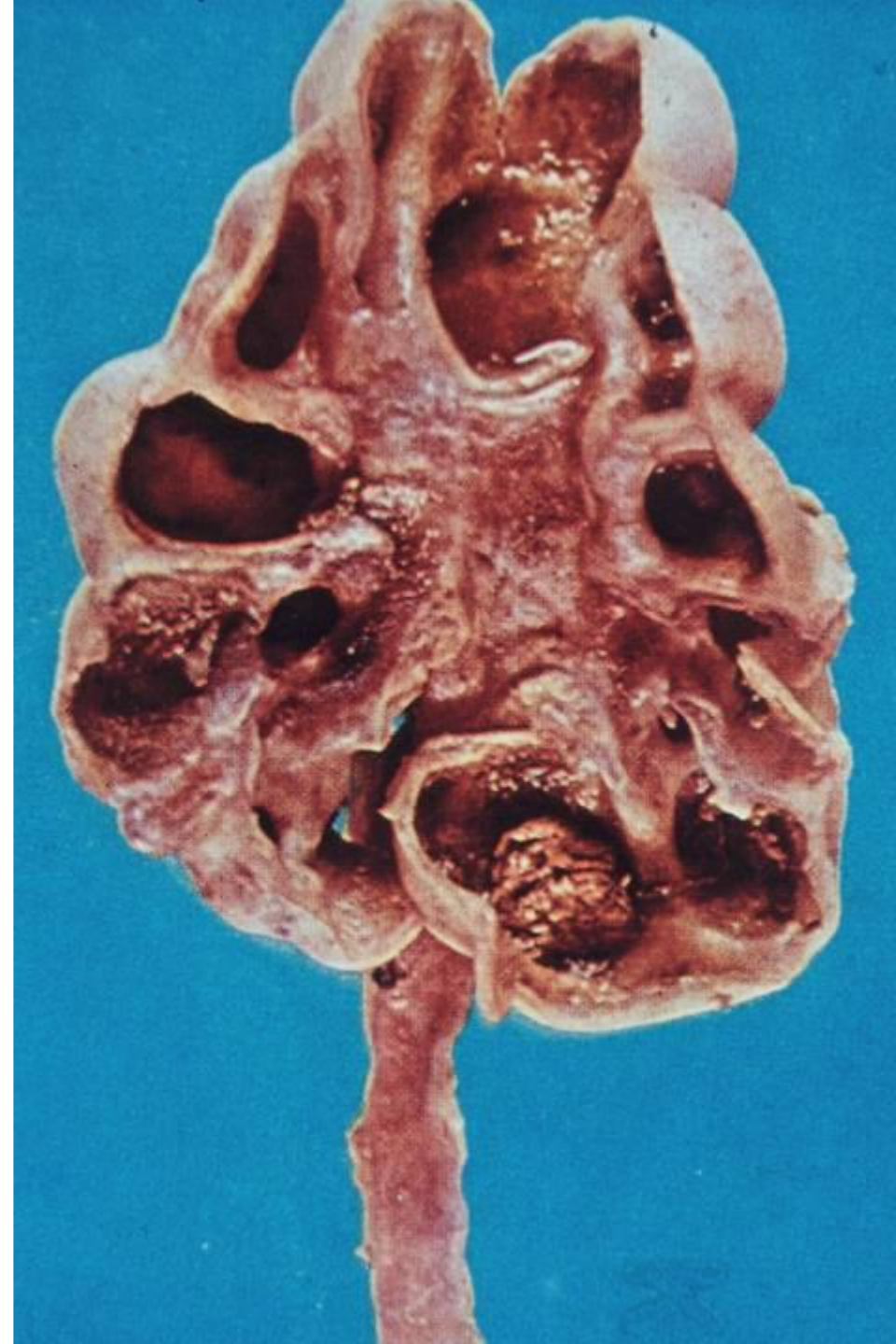





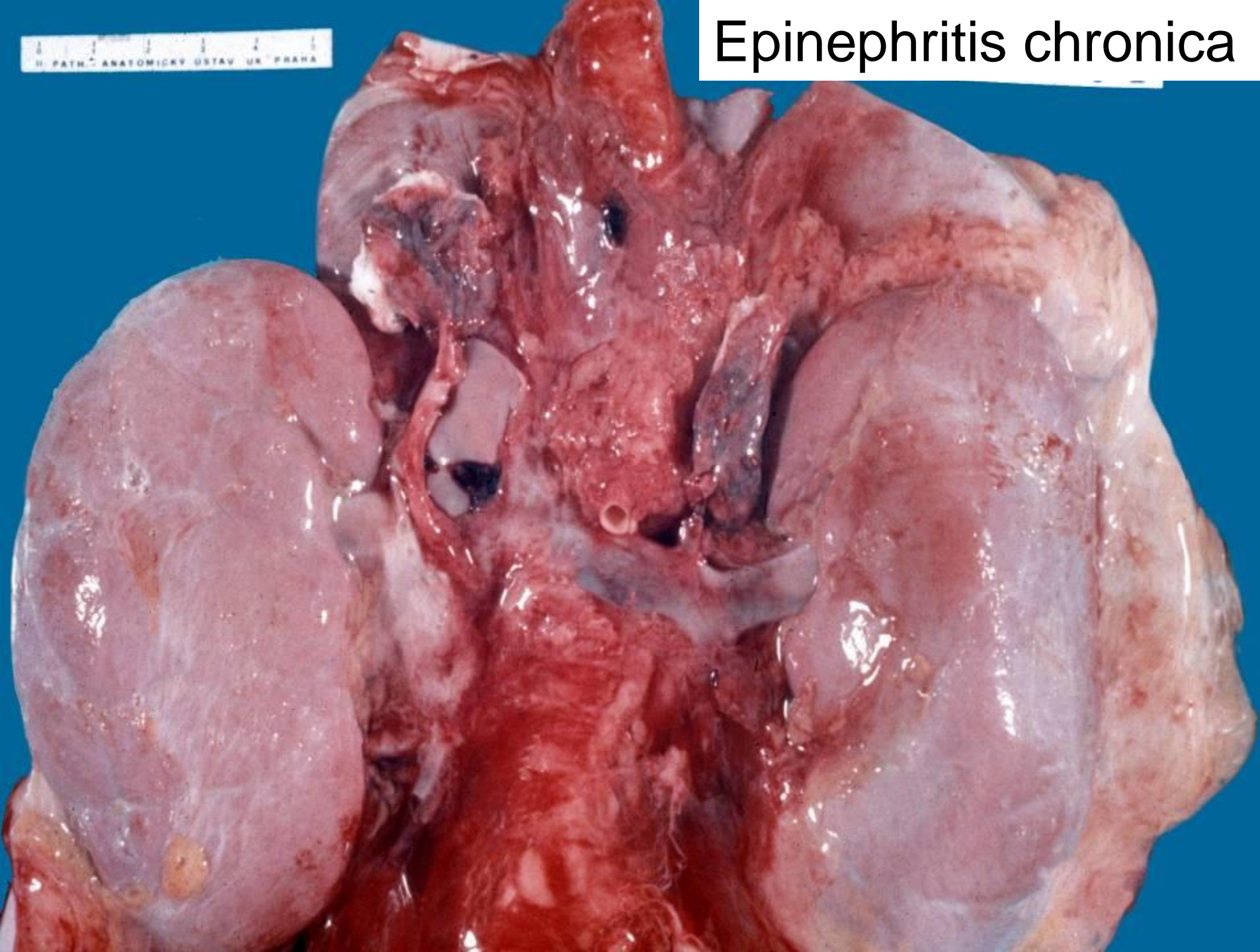


Nefrolitiáza,
hydronefróza,
atrofie

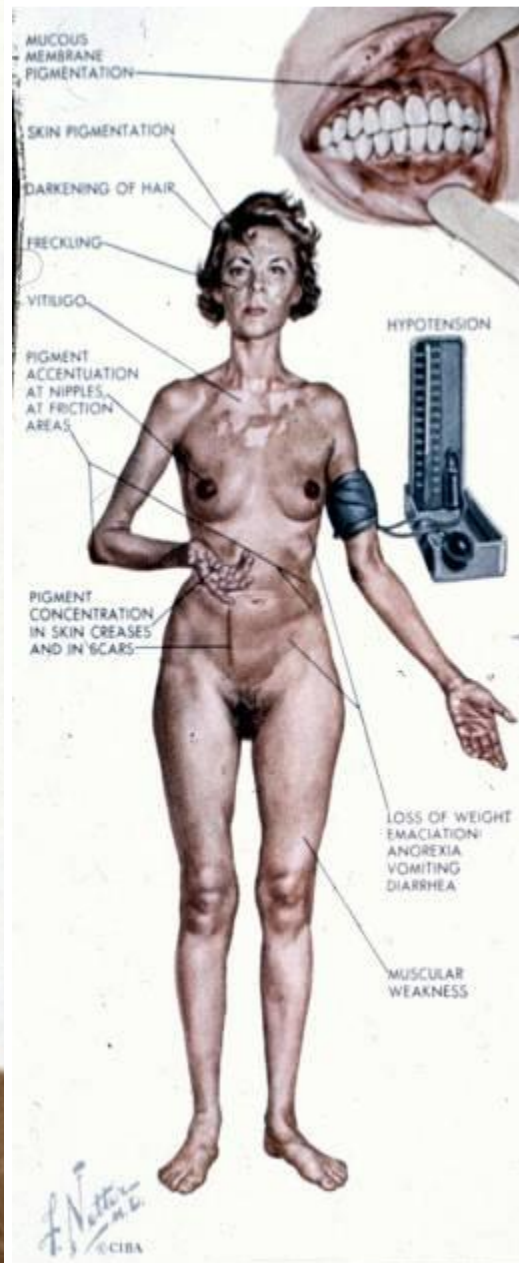


Epinephritis chronica

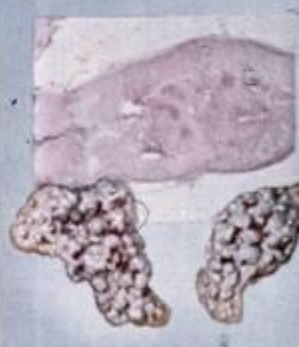U. PATH. ANATOMICKÝ ÚSTAV UK PRAHA



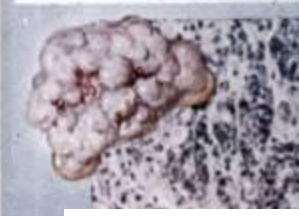
m. Adisoni



atrofie



tbc

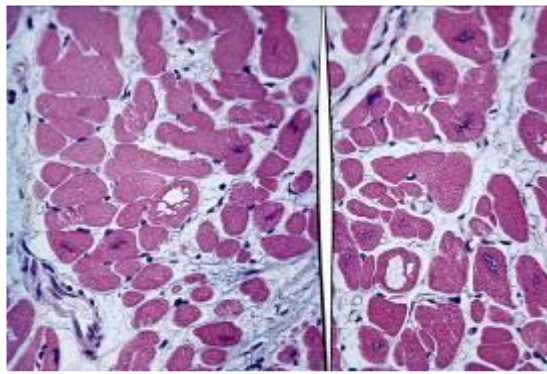
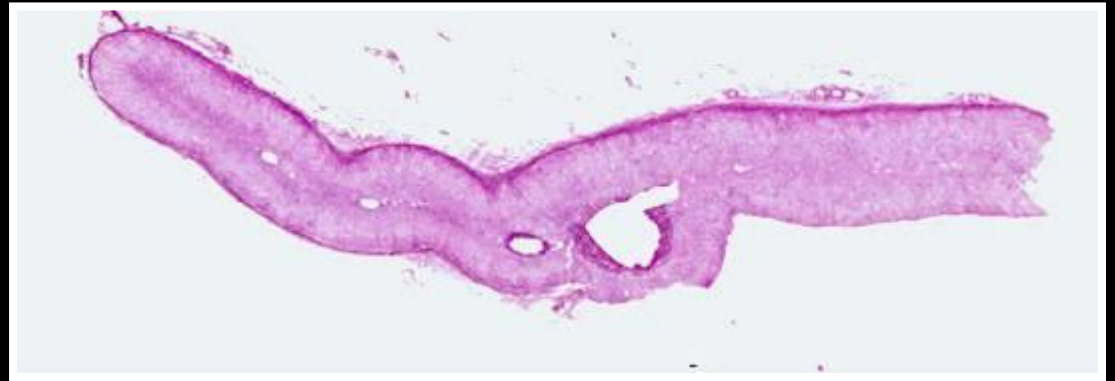
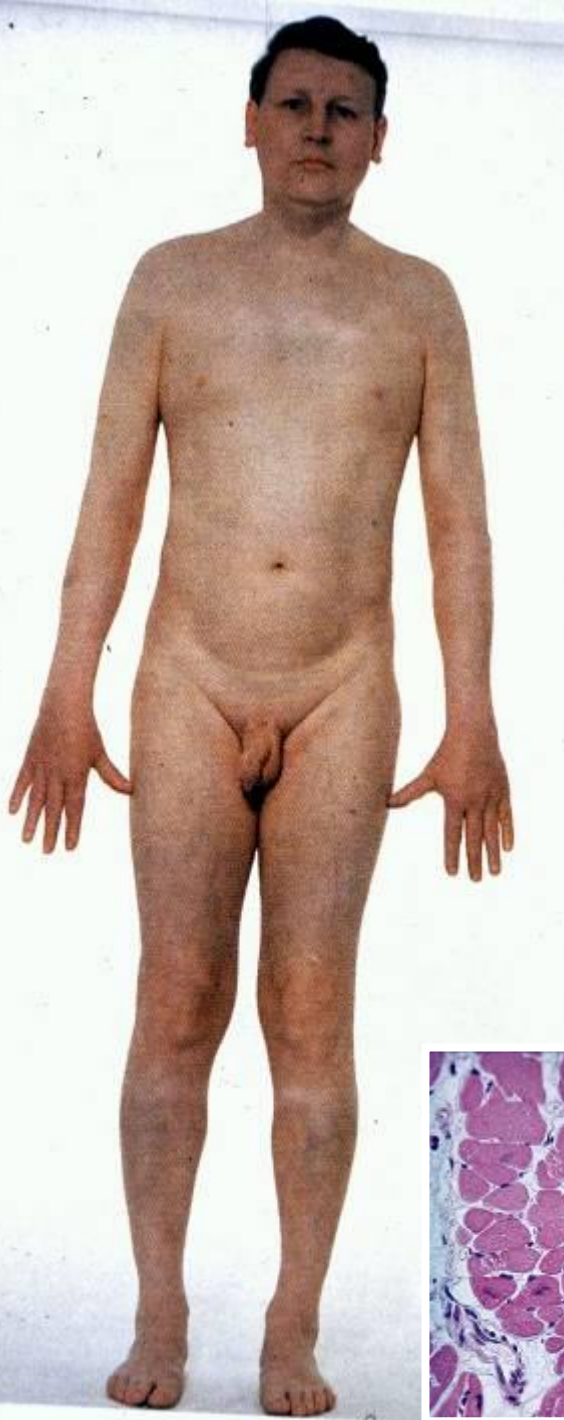

tu

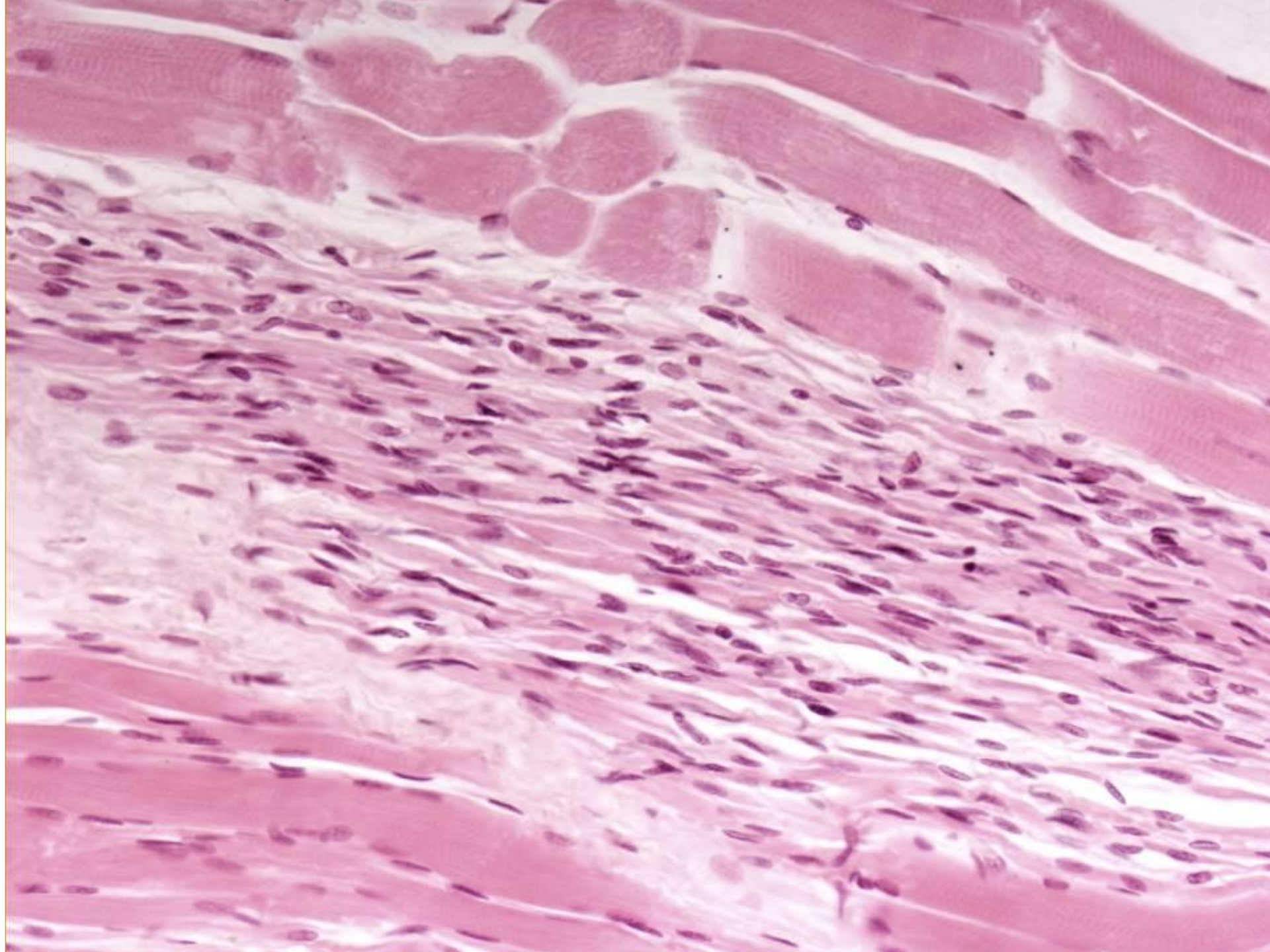
5% OF CASES

m. Adisoni centralis

- atrofie adrenální kůry
- vakuolizace kardiomyocytů
- chybí hyperpigmentace kůže



- hypotenze
- slabost
- hyperkaliémie



Atrofie - význam:

- může být reverzibilní
- ztráta specializovaných struktur & hypofunkce
 - klinicky nemá nebo nevýznamná (involute)
 - klinicky zřejmá
 - metaplazie, zmnožení podpůrných tkání (pseudohypertrofie)

Dystrofie (degenerace)

Def.:

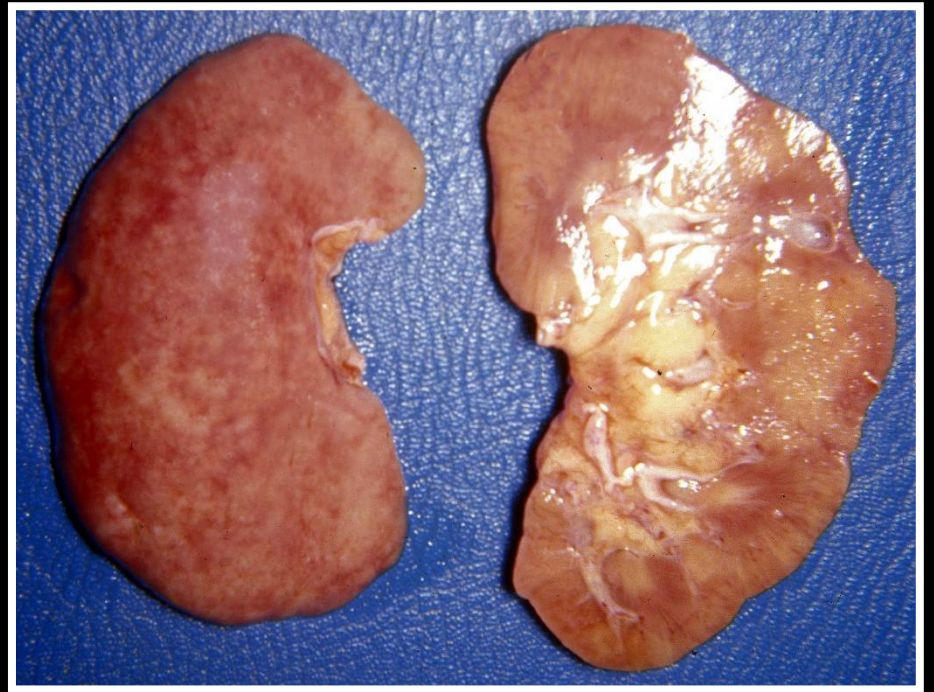
regresivní změny dané
komplexní poruchou
metabolismu buněk .

Mohou být vratné - reversibilní

Dystrofie - dělení

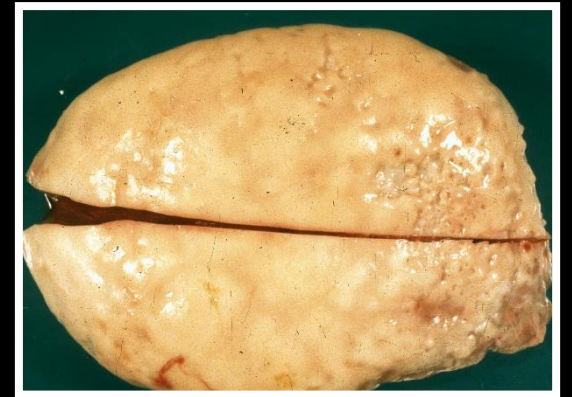podle převažující poruchy:

- proteinů
- tuků
- cukrů
- vápníku, dalších minerálů....



Amyloidóza

Fibrinoid, Hyalin



Amyloidóza

Definice:

porucha proteinového metabolismu
spojená s ukládáním
abnormálních proteinových fibril

Klasifikace:

dle typu stavebního proteinu
dle distribuce

- systémový (generalizovaný)
- lokalizovaný

Amyloidóza

Ultrastruktura amyloidu

*(90-95% nevětvené fibrily o prům. 7,5nm,
5-10% p-složka - glykoprotein)*


Klasifikace:

dle typu stavebního proteinu
dle distribuce

- **systemový (generalizovaný)**
- lokalizovaný

Amyloid - historie

Amyloid = škrobu podobný



Karl Freiherr von Rokitansky
(1804-1878)

Rudolf Ludwig Karl Virchow
(1821-1902).



Systemová amyloidóza - I

AL – lehké řetězce imunoglobulinů
(většinou λ)

„primární“

Distribuce: jazyk, srdce, GIT, játra,
slezina, ledviny

Asociované nemoci : mnohotný myelom, B
lymfom, ...

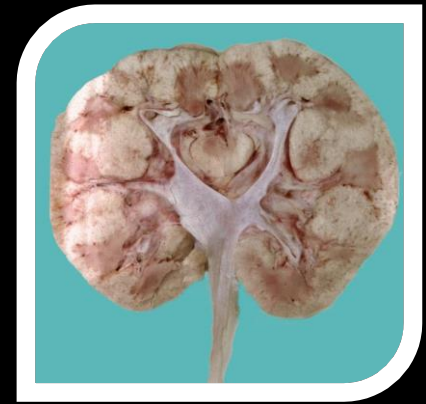

Systemová amyloidóza - II.

AA - reaktivní systémový amyloid

*SAA = Serum Amyloid Associated
protein*

„sekundární“



Distribuce: lymfatické uzliny, střevo, játra, slezina, ledviny, tuková tkáň

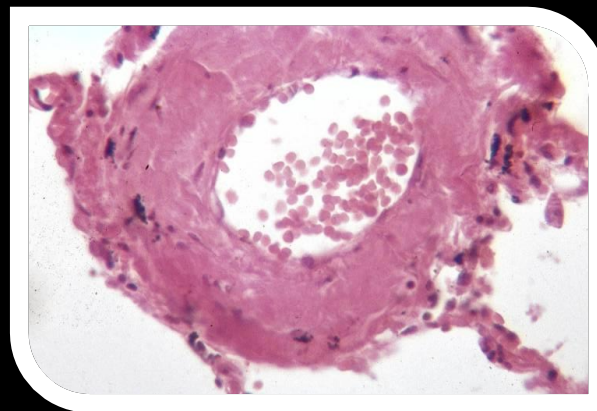
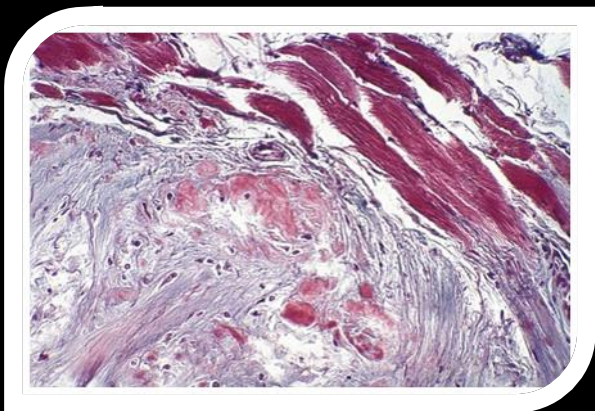
Asociované nemoci : rheumatoidní arthritida, chronické infekce (tb, lepra, bronchiektázie, osteomyelitida, IBD, nádory : MLH , RCC)

Systemová amyloidóza - III.

senilní systémový amyloid SSA

25% lidí nad 80 (!)

- *normální transthyretin TTR (prealbumin)*
- hlavně postižení srdce a cév



Systemová amyloidóza - komplikace

snížená funkce orgánů, zejm.

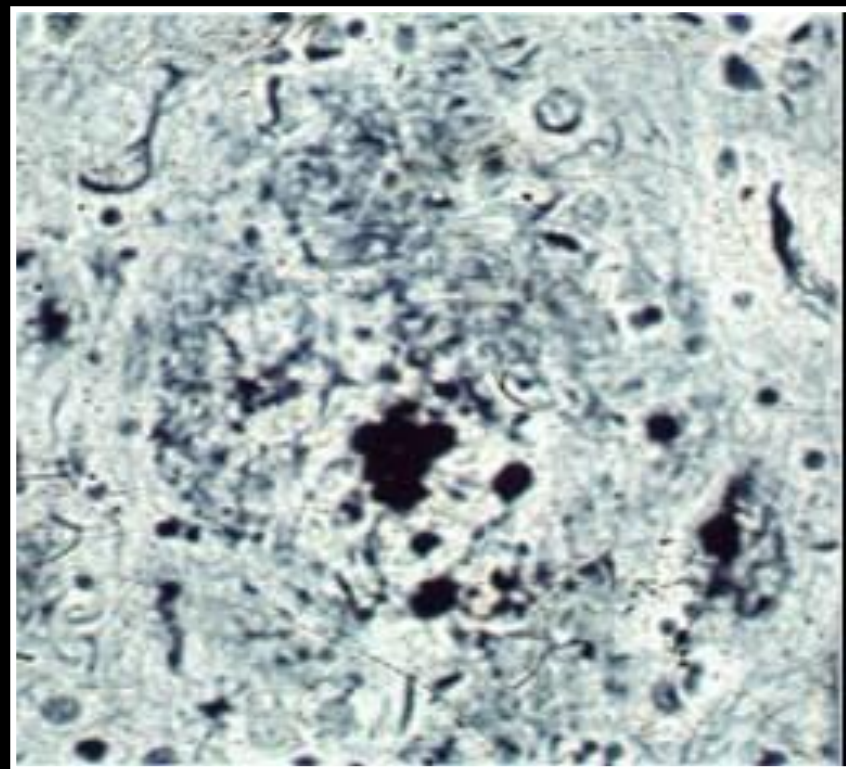
SELHÁNÍ LEDVIN

AMYLOIDOVÁ NEFROZA 3. STADIA

Amyloidóza lokalizovaná - I.

Senilní cerebrální

$A\beta$ - β -amyloidový
protein



Amyloidóza lokalizovaná - II.

Endokrinní

ACal - ca medullare gl. thyreoideae

AIAPP - s Langerhansovými ostrůvky
sdužený

AANF - izolovaná atriální amyloidóza
atriový natriuretický polypeptid

Nodulární tumoriformní amyloid

(jazyk, plíce, larynx, kůže, močový měchýř, orbita)

Klinická diagnóza amyloidu

Scintigrafie (in vivo)

s lidskou sérovou amyloidovou
komponentou značenou ^{123}J

Echokardiografie

(síňový amyloid)

Klinická diagnóza amyloidu

Biochemie

sekvenování DNA -hered. formy

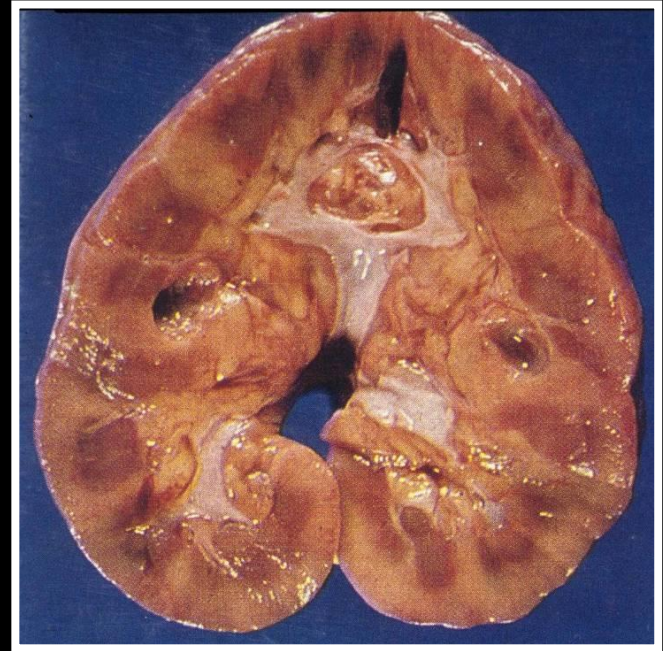extrakce fibril (*z biopt. vzorku*)

hmotová spektrometrie

sekvenování proteinu

Amyloidóza – morfologie

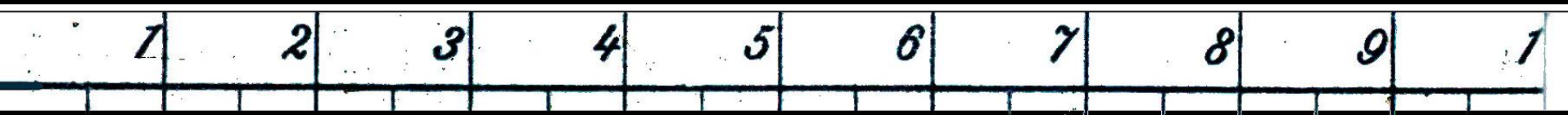Makroskopie:



- malá množství nejsou vidět
- větší množství – zvětšené, pevné, voskovité orgány

Virchow I
JJK

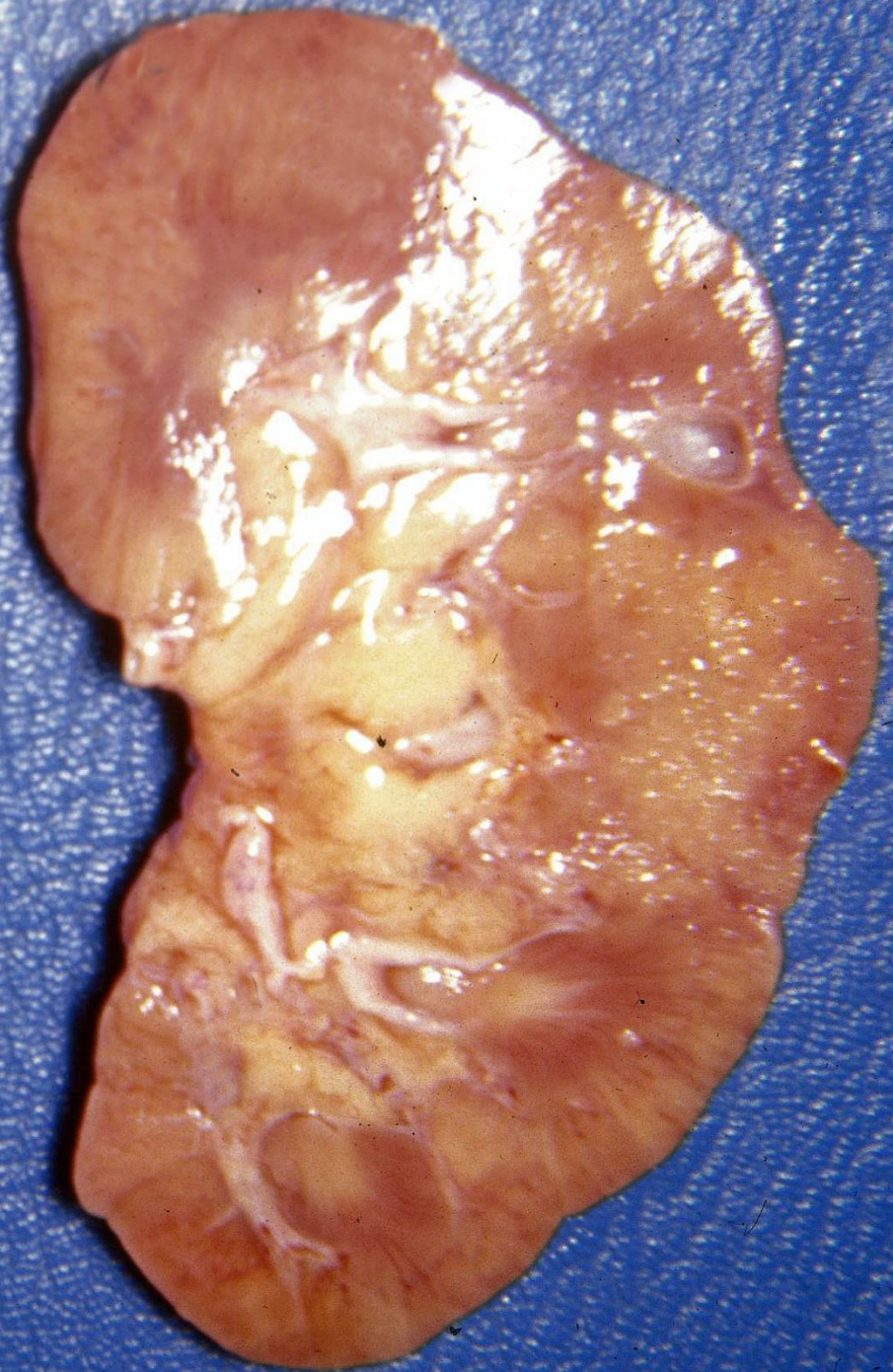
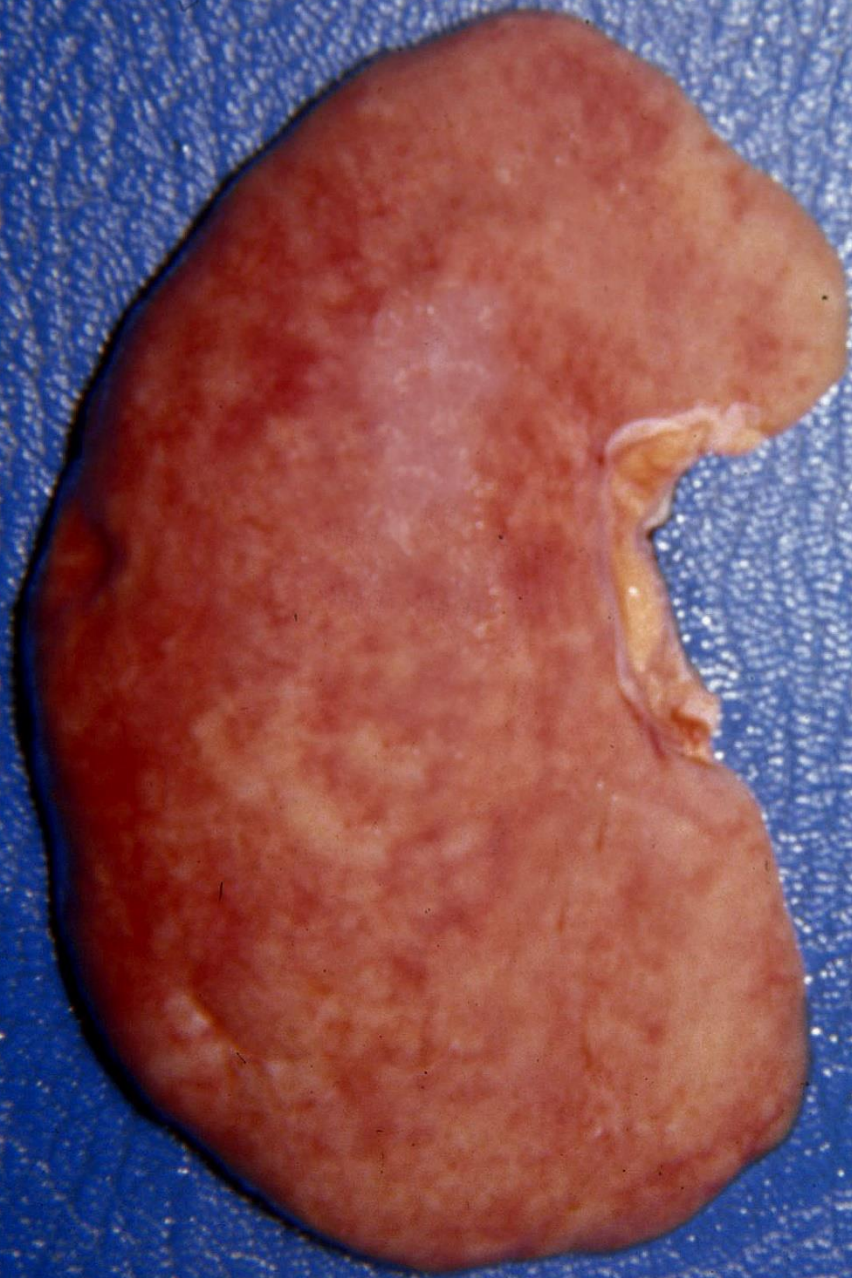Virchow II
 H_2SO_4




Morfologická diagnóza amyloidu

Mikroskopická:

- KONGO červeň
(+POLARIZACE!) + KMnO_4
- thioflavin S,T
- krystal. violet' (*metachromazie*)
- **IMUNOHISTOCHEMIE**
- (*elektronová mikroskopie*)





Fibrinoid & Hyalin

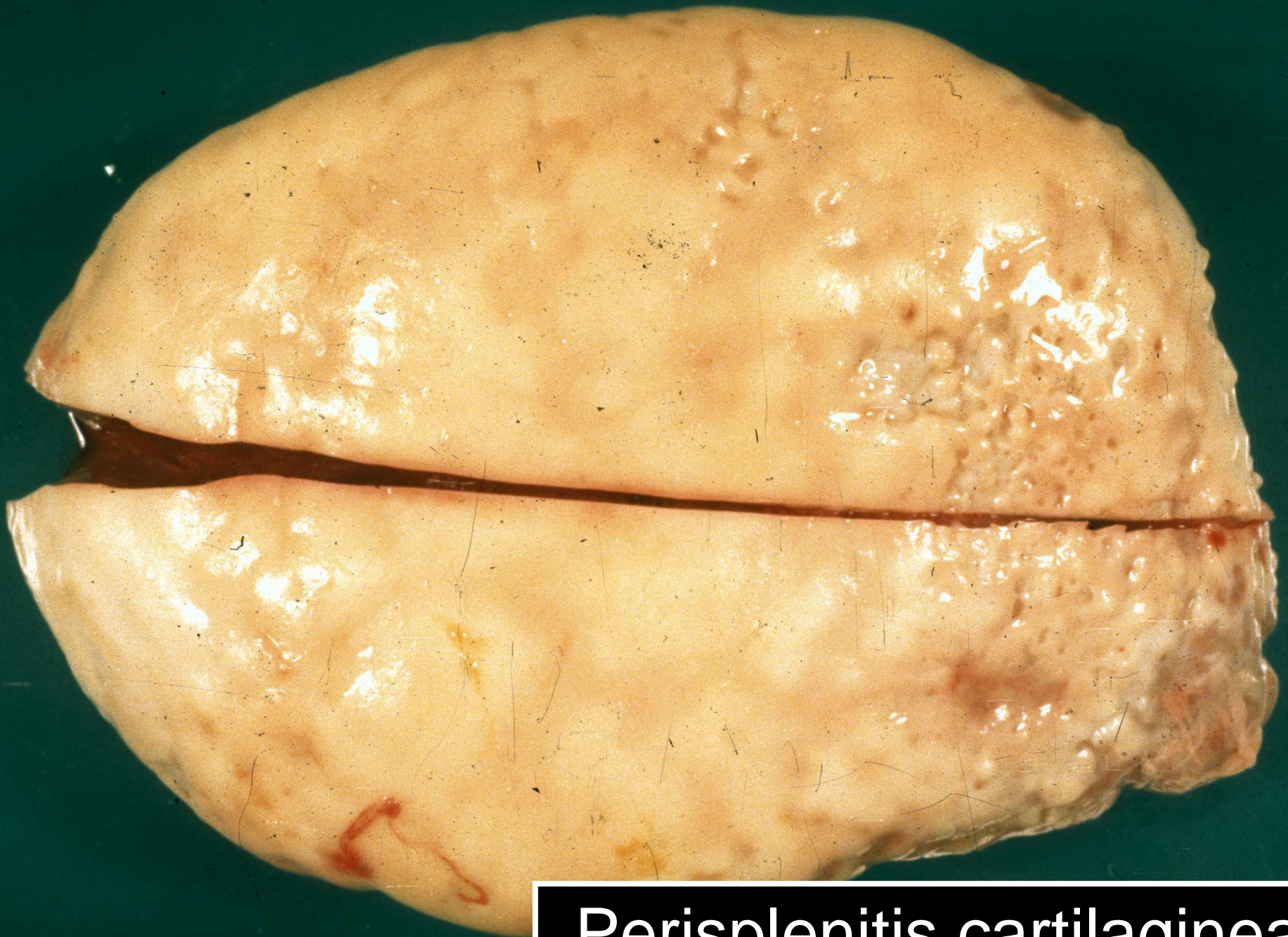poruchy proteinového
metabolismu

Hyalin (ř. hyalon = sklo)

Definice:

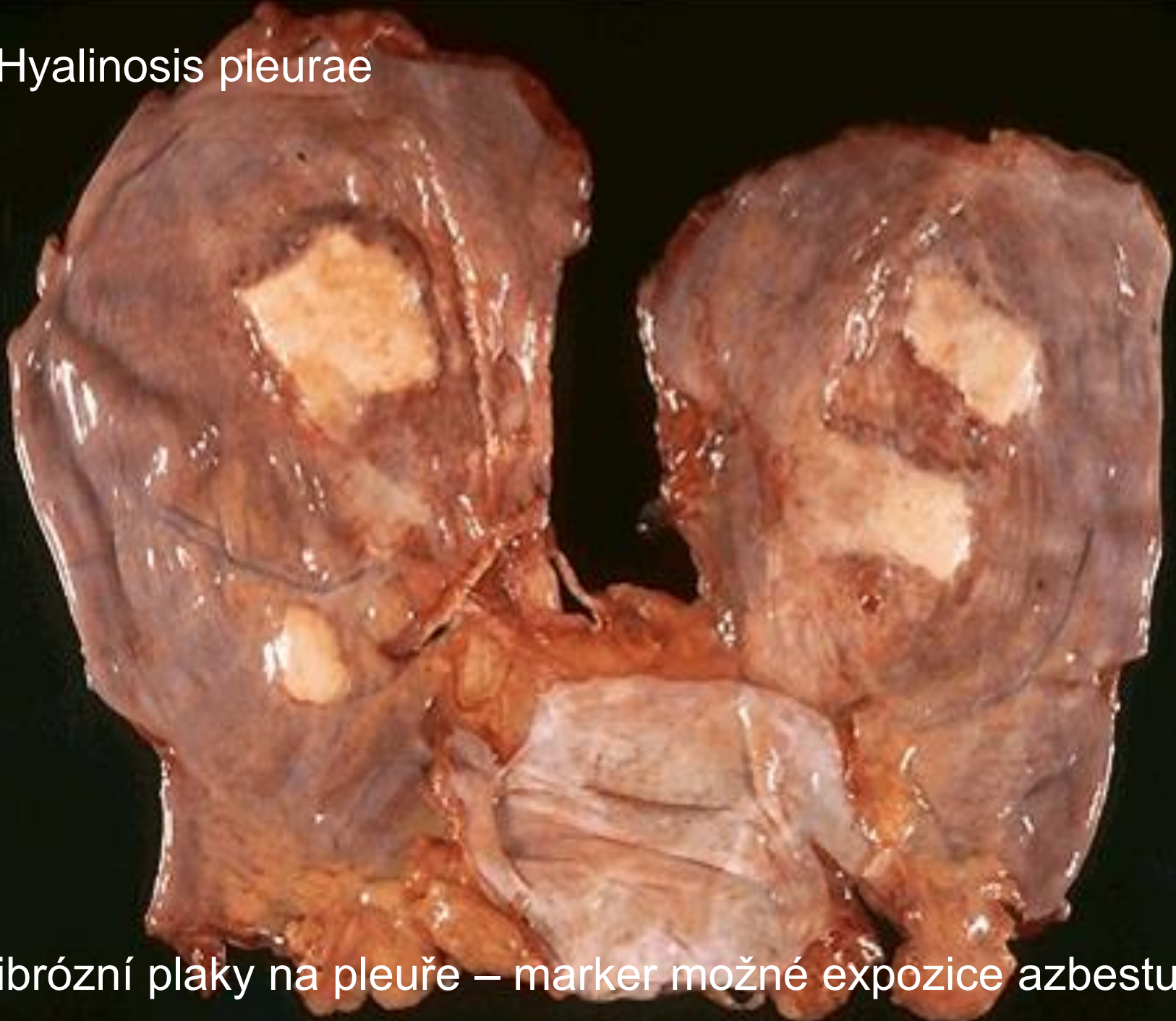
intra- nebo extracelulární změna homogenního růžového „sklovitého“ vzhledu v histologických řezech barvených HE

Makroskopicky jde o chrupavčitě tuhá pružná ložiska nebo ztlustění membrán



Perisplenitis cartilaginea

Hyalinosis pleurae



Fibrózní plaky na pleuře – marker možné expozice azbestu!

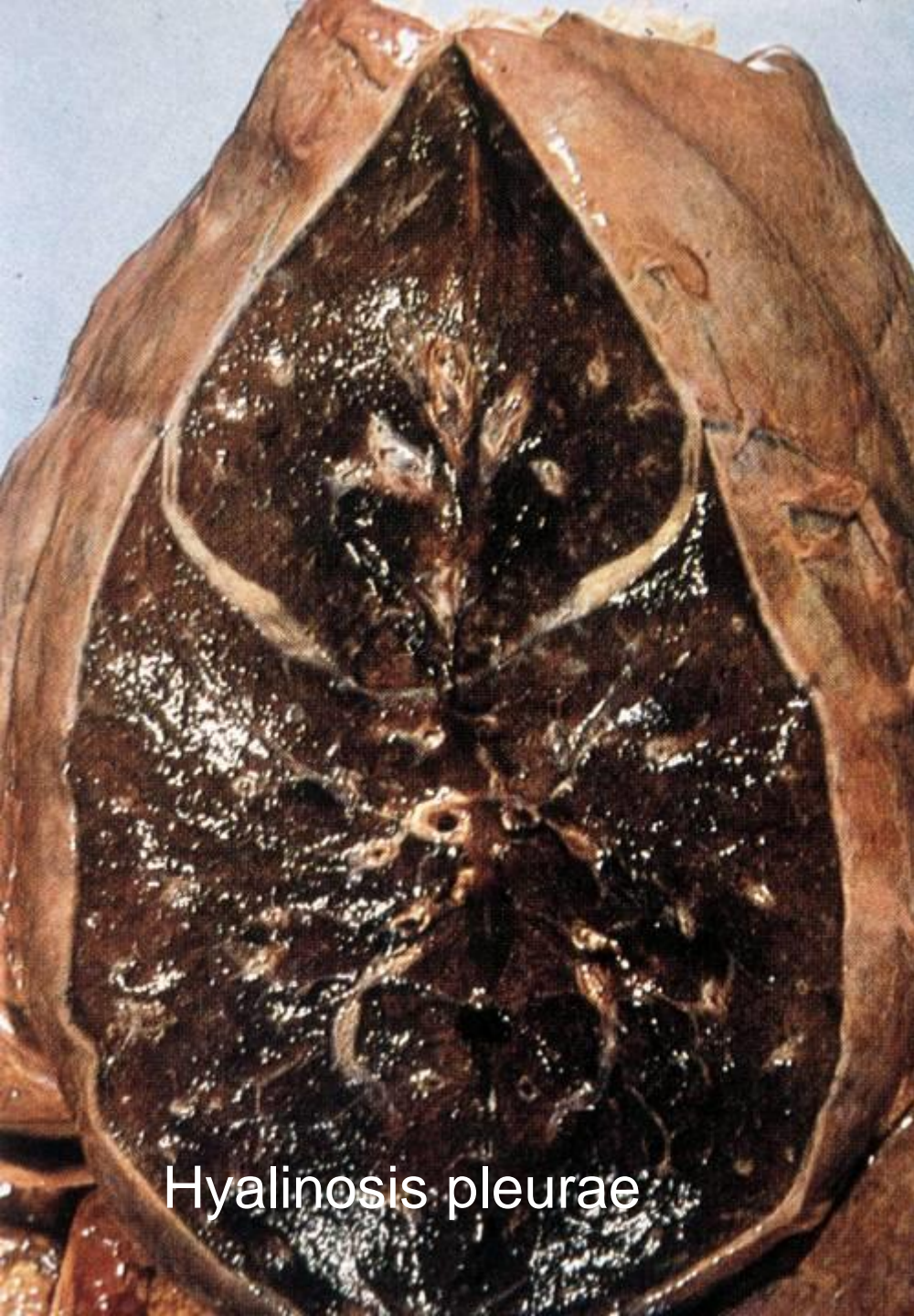Hyalin

Extracelulární:

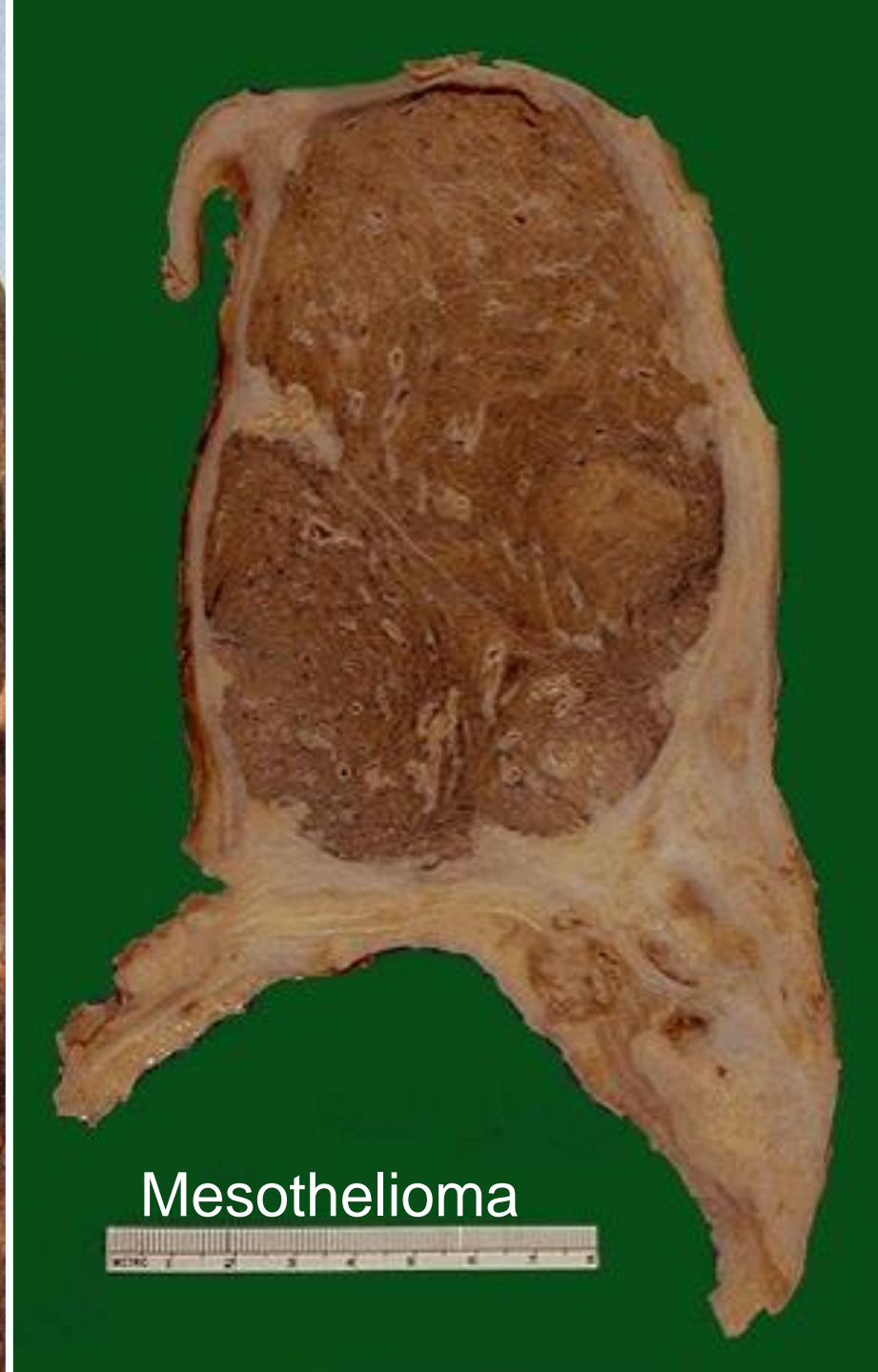
corpus albicans, jizvy, hyalinózy serózy

Intracelulární:

Crookeovy bb., Malloryho hyalin,
Russelova tělíška

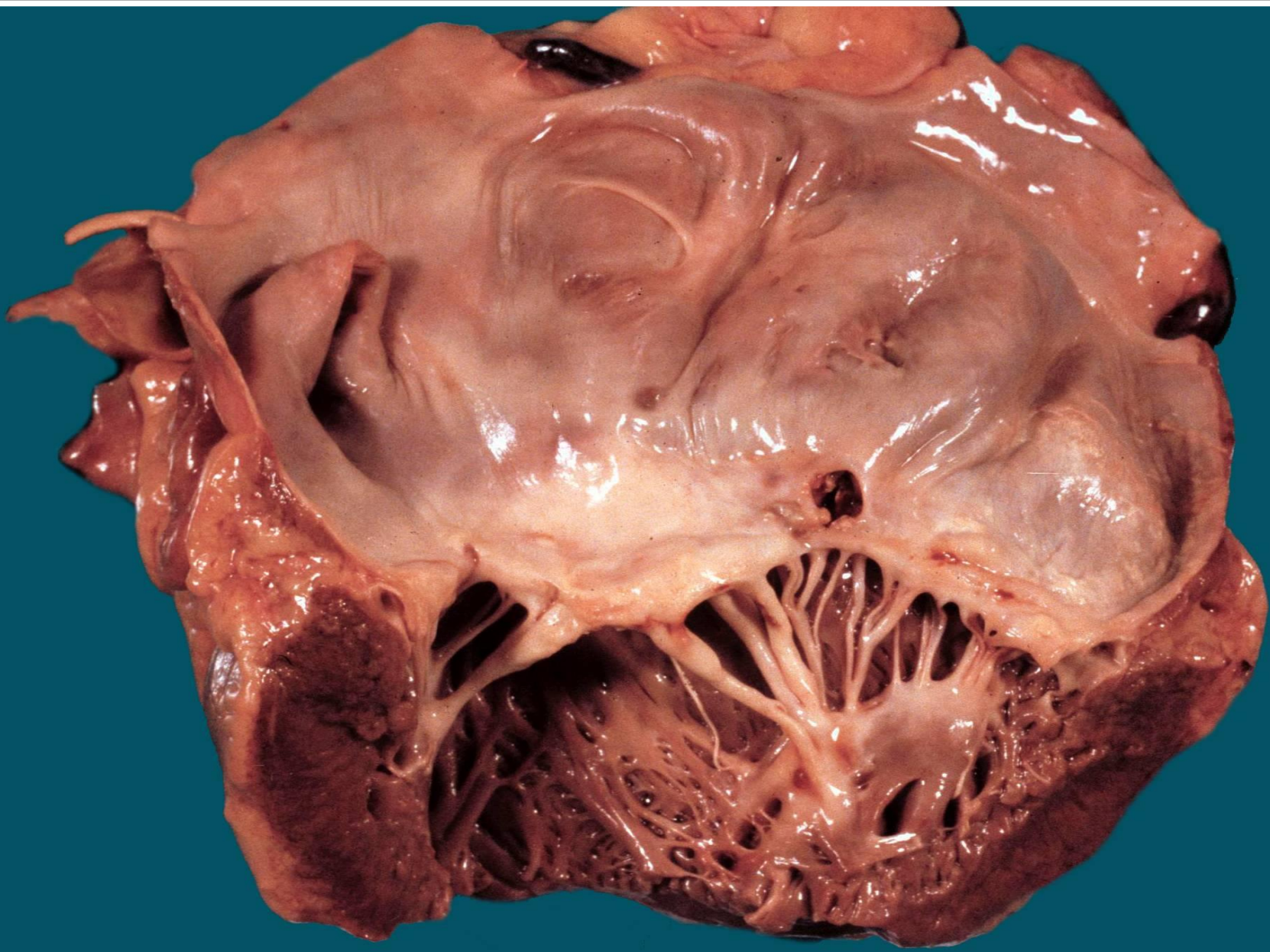


Hyalinosis pleurae



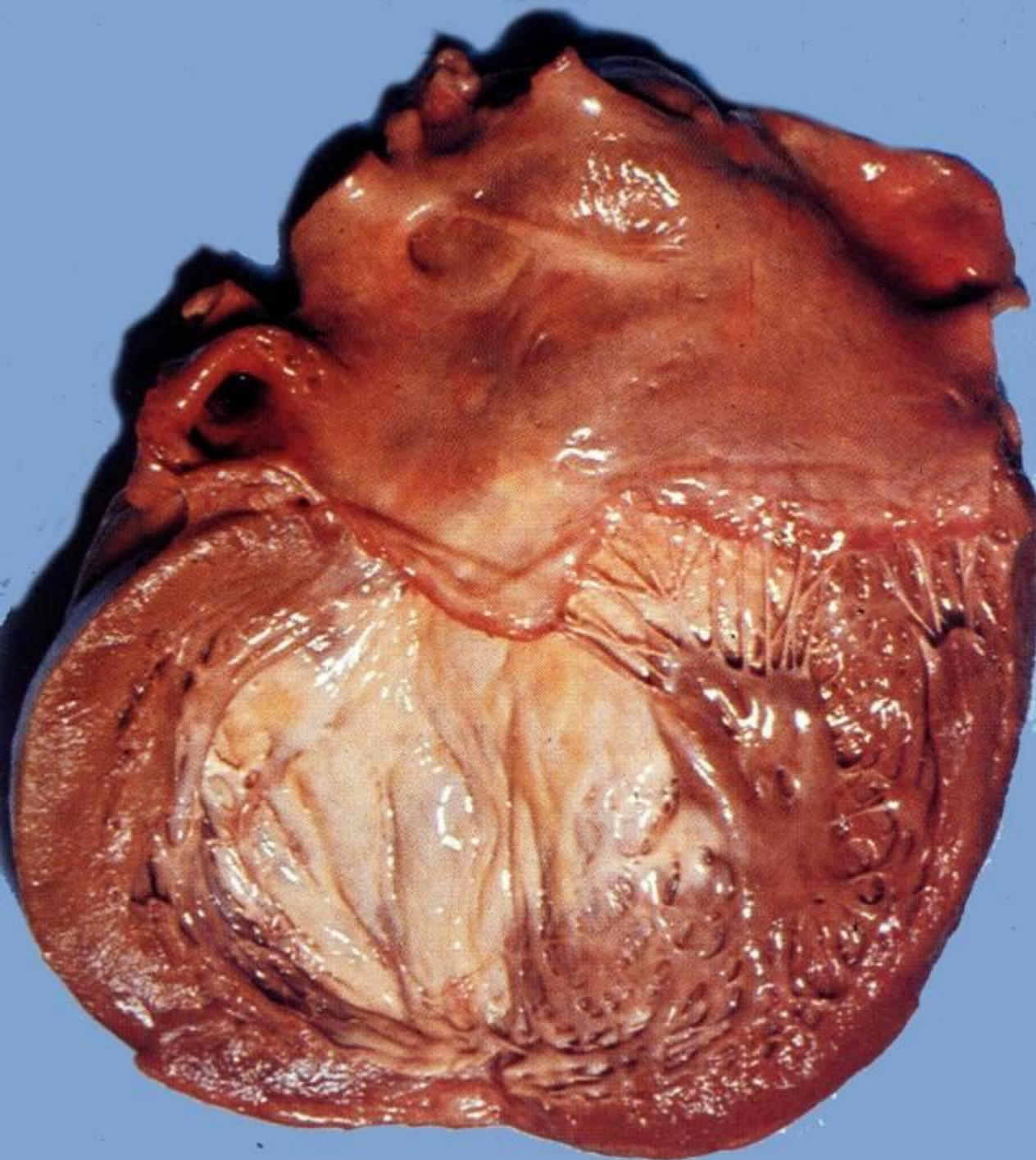
Mesothelioma



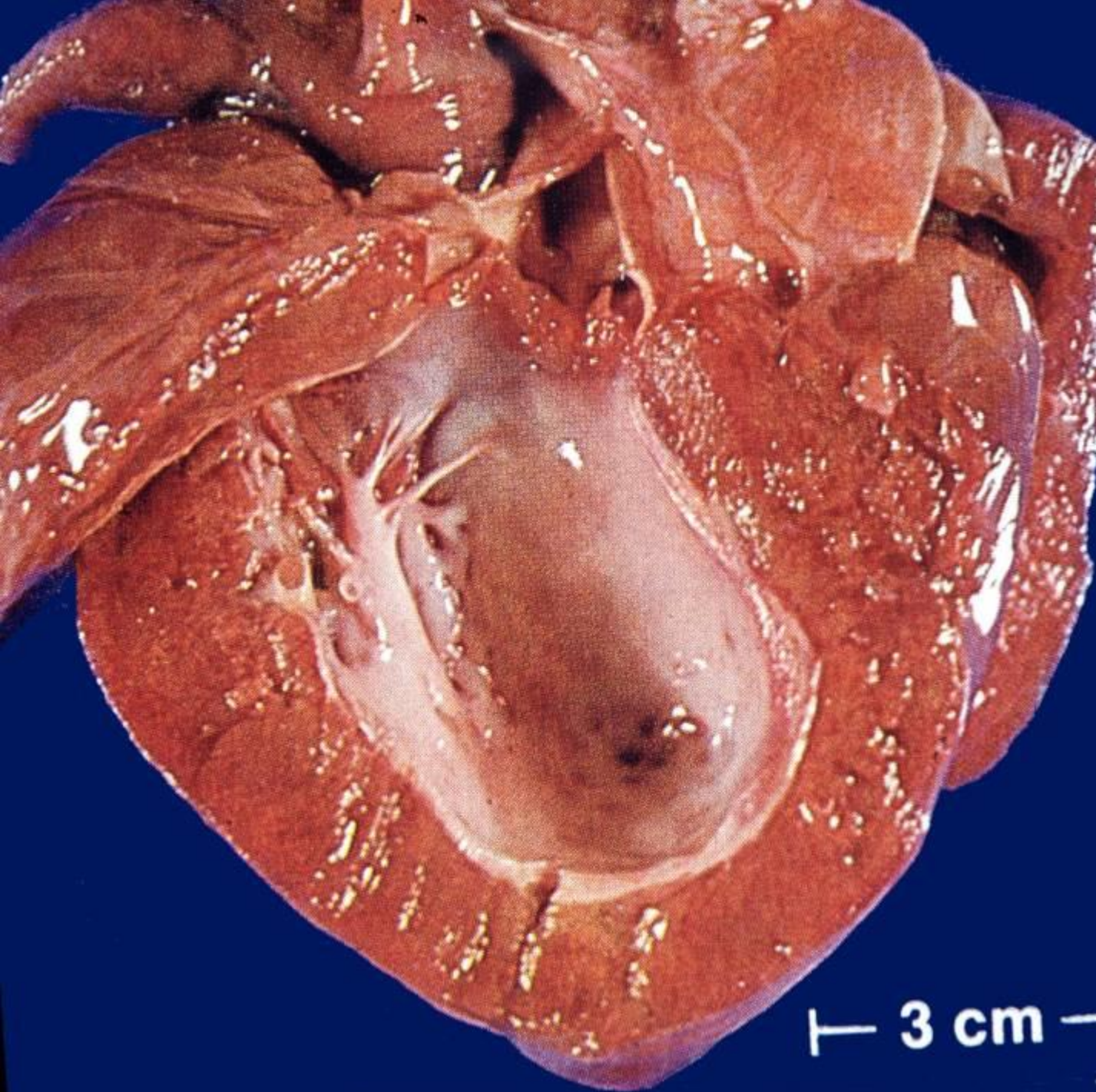


1	2	3	4	5	6	7	8	9	10
II PAŮ - Praha									cm

H
y
a
l
i
n
o
s
i
s

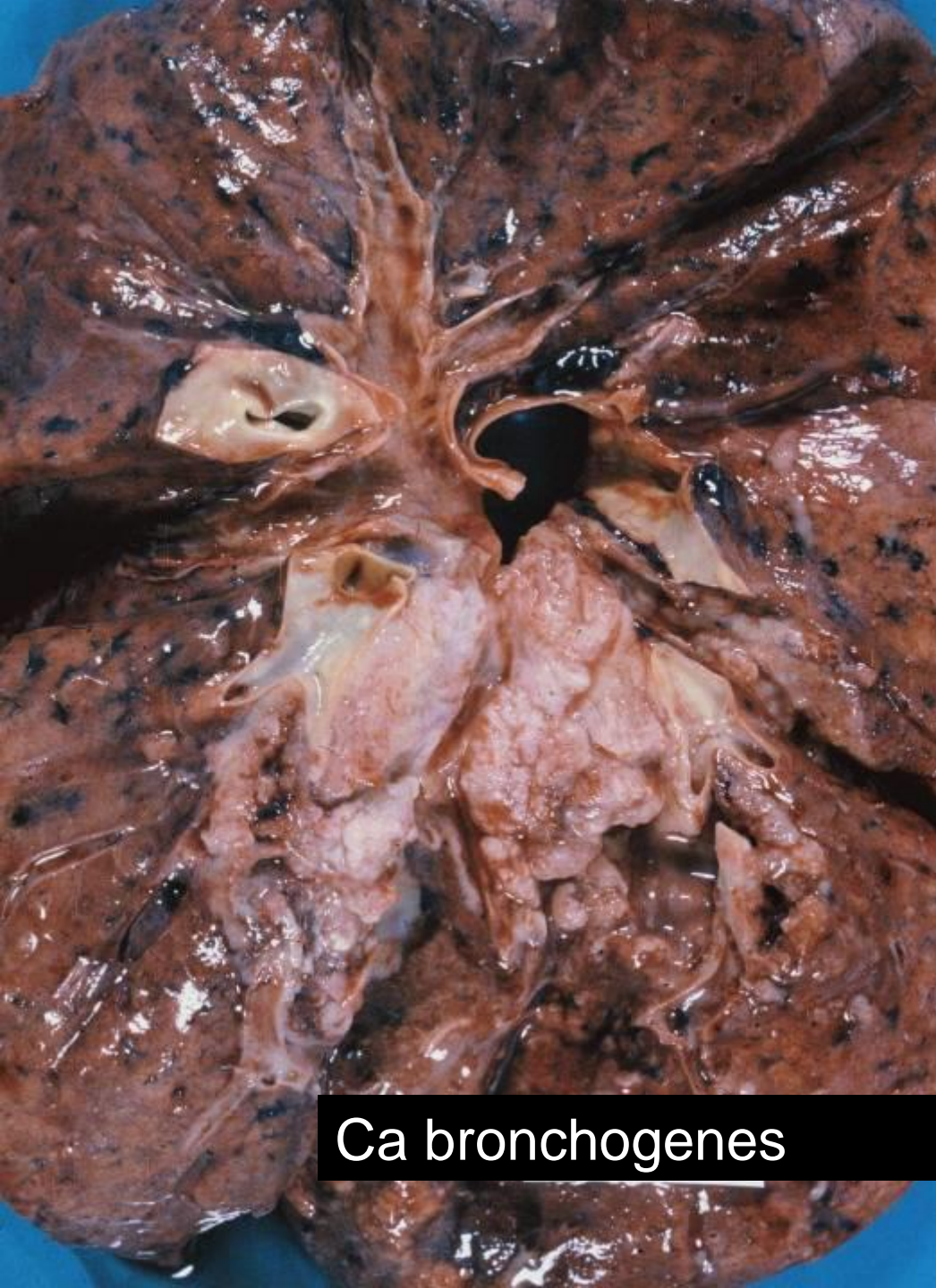

Fibrosis
endocardii

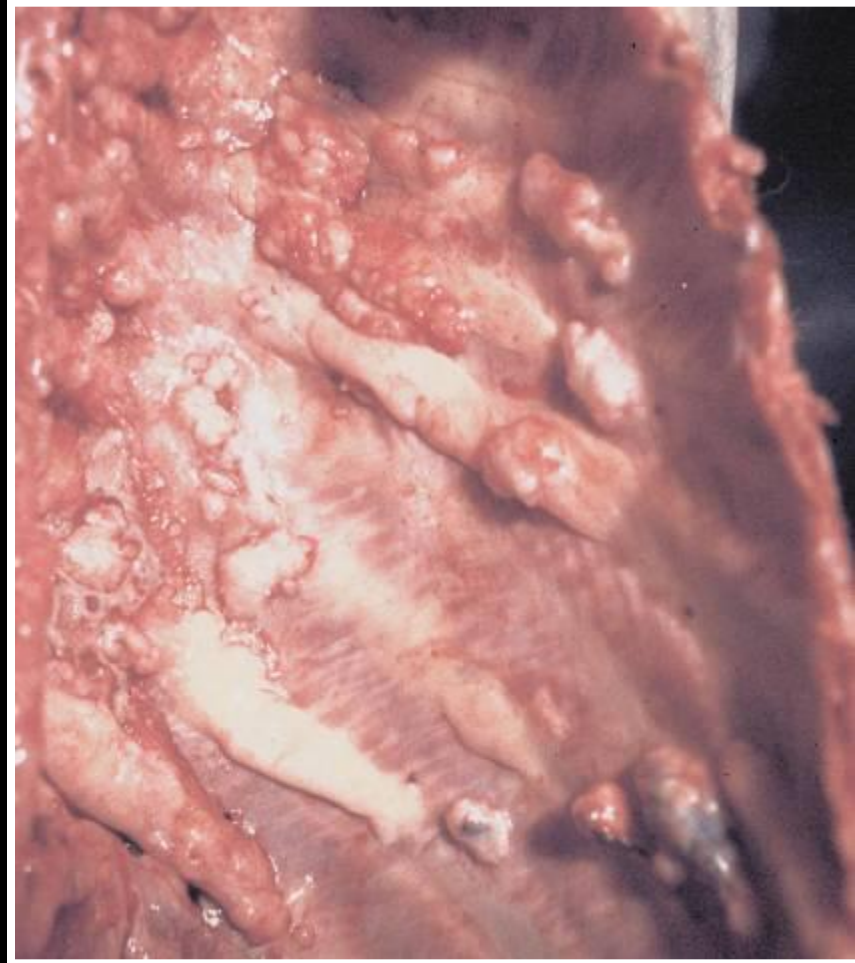


Fibroelastosis
endocardii

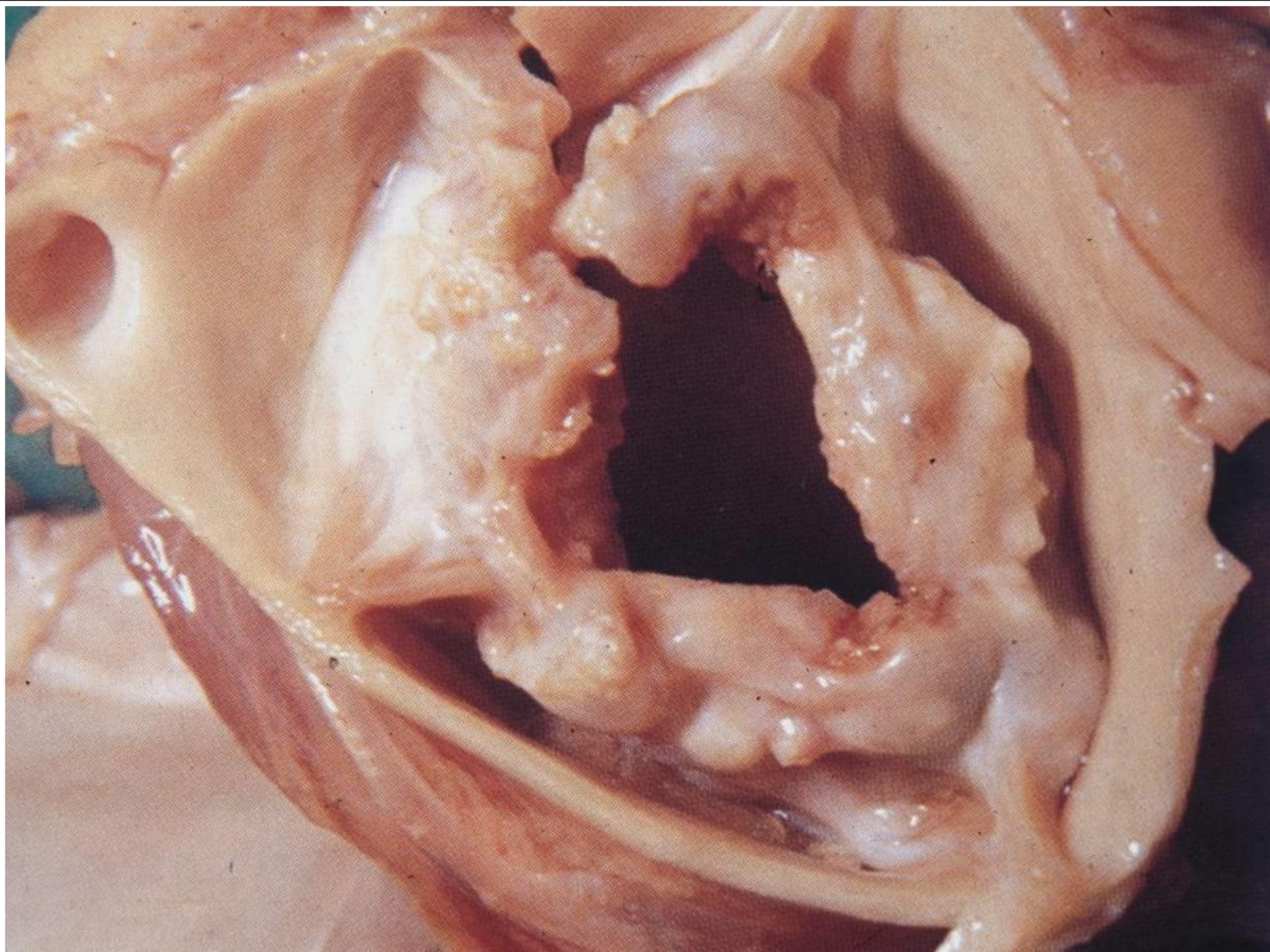
— 3 cm —



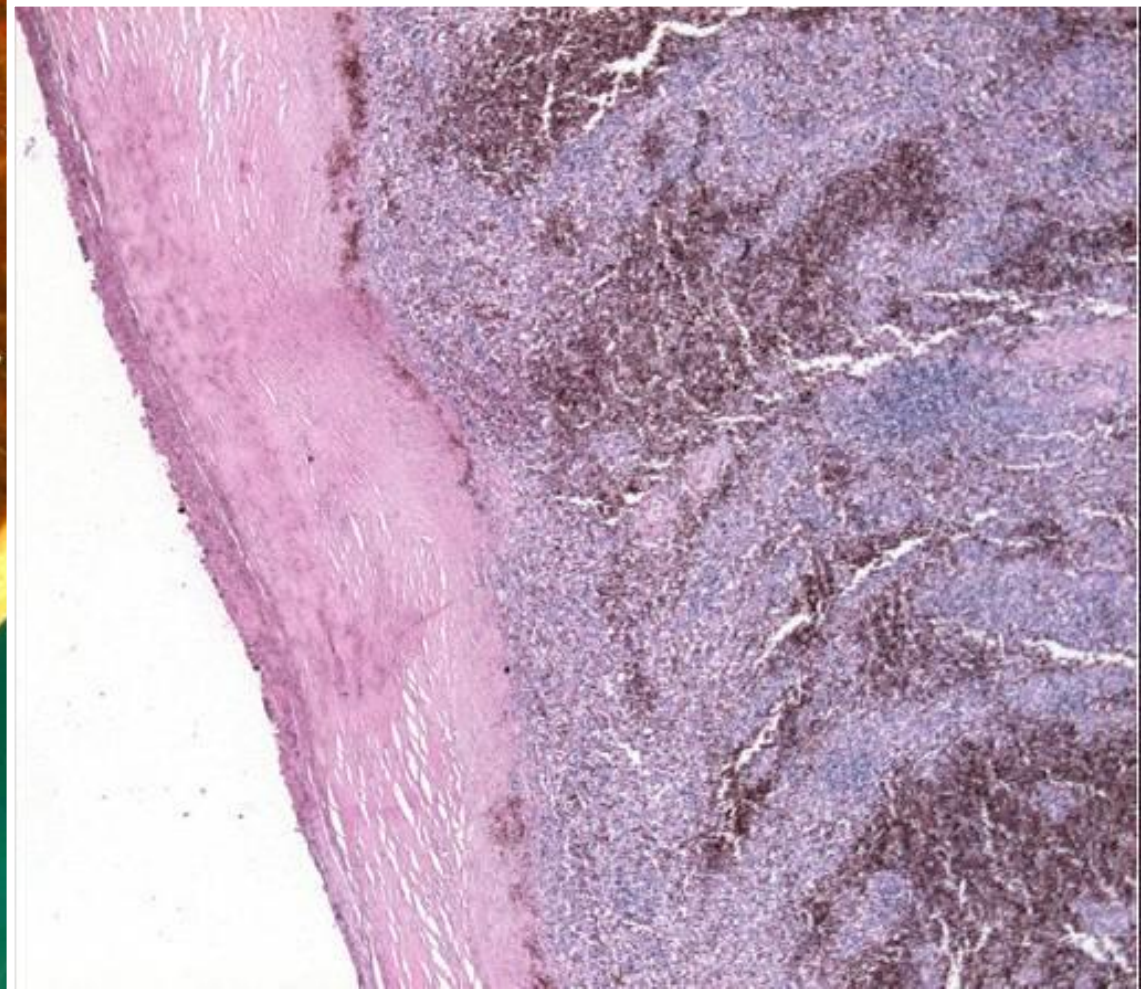
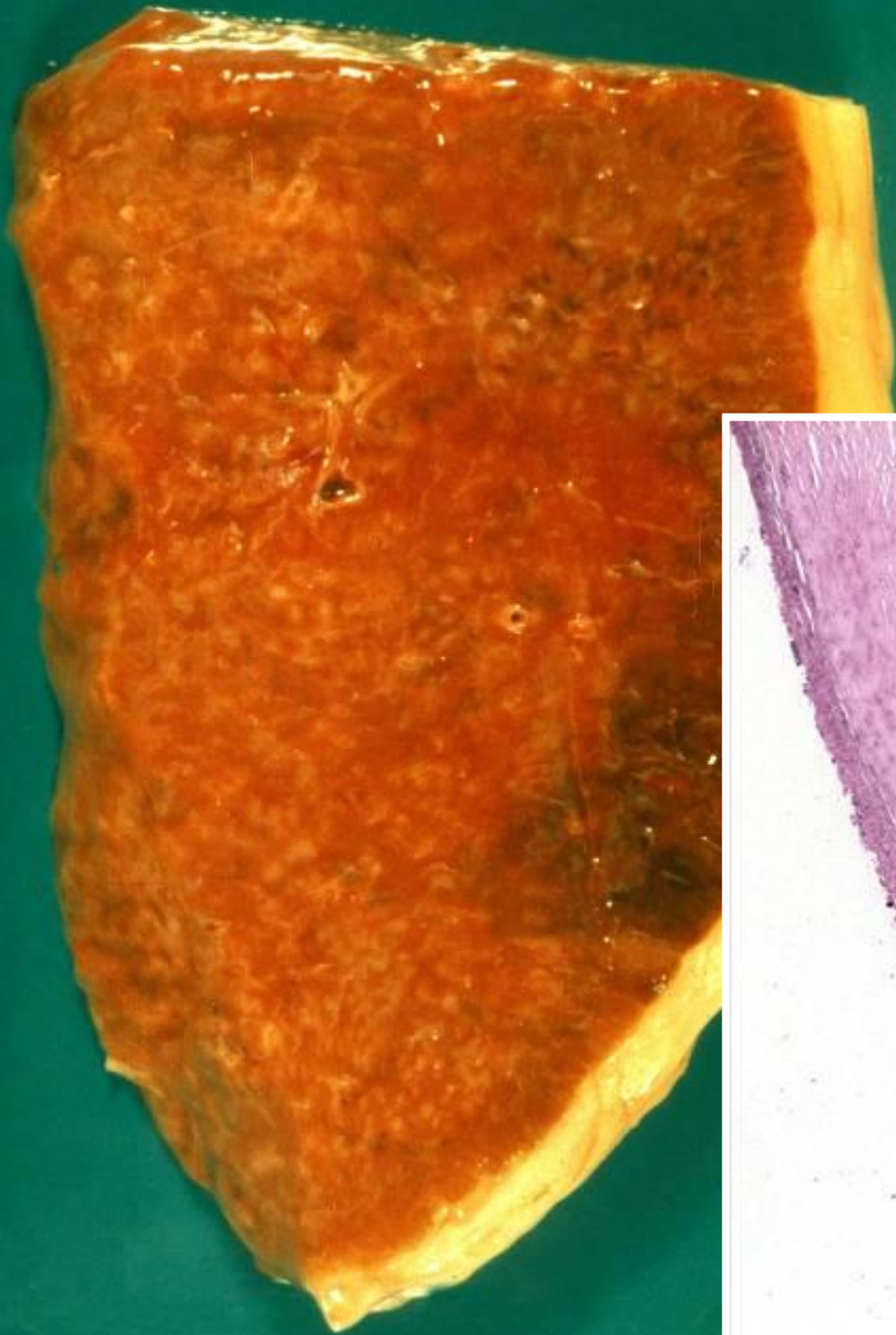
Ca bronchogenes



Hyalinosis et metatases
carcinomatosae pleurae
parietalis



Perisplenitis cartilaginea



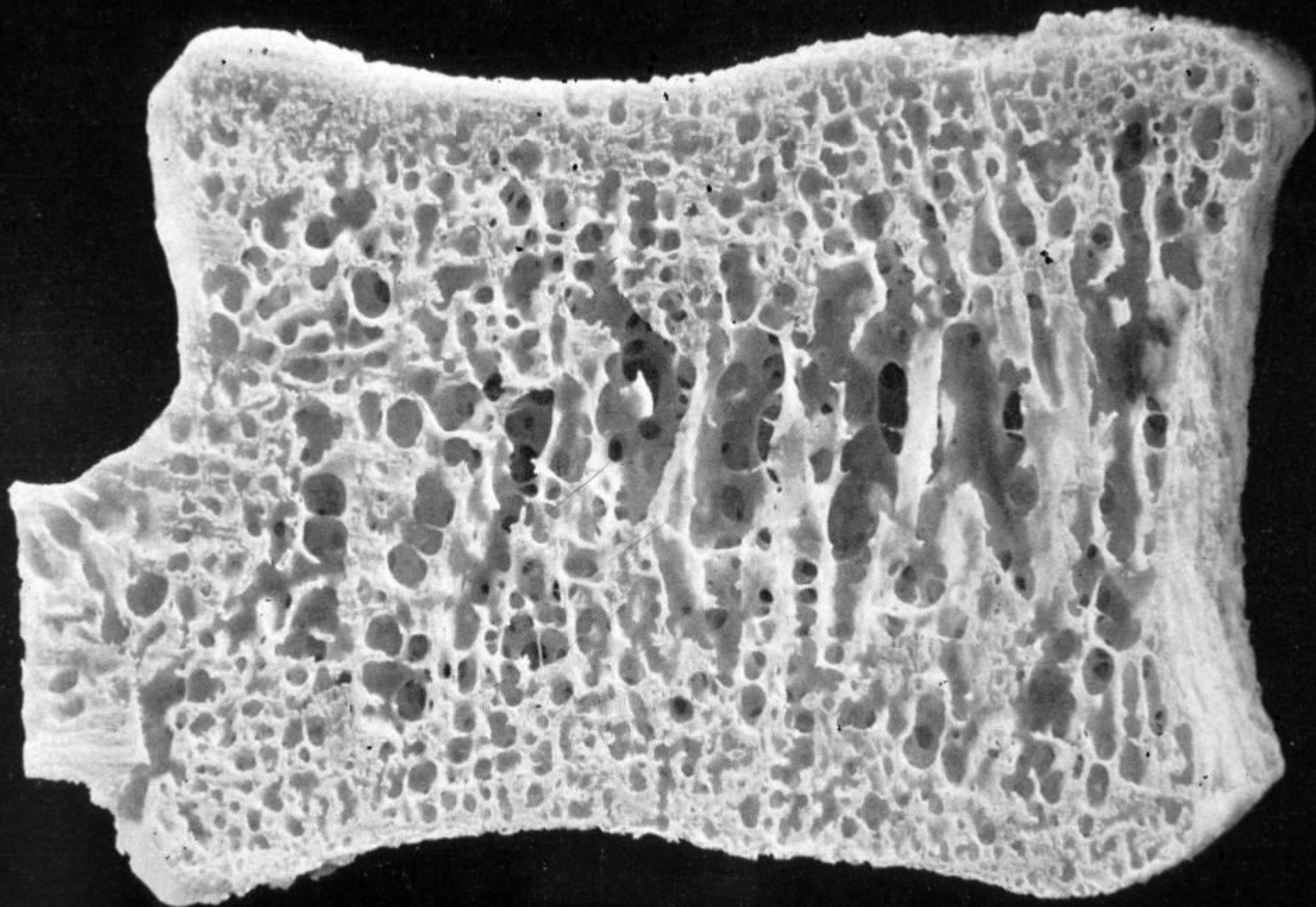
Patologické zvápenění

Def.:

depozice kalcia (*většinou ve formě fosf. solí*) ve tkáních a orgánech

Klasifikace:

-  *dystrofické*
-  *metastatické*



Kalcifikace

Dystrofická

Ca v séru: normální

Tkáně/Orgány - stav

dystrofické změny

*(nekróza, jizva, nízký
metab. obrat...)*

Metastatická

Ca v séru:



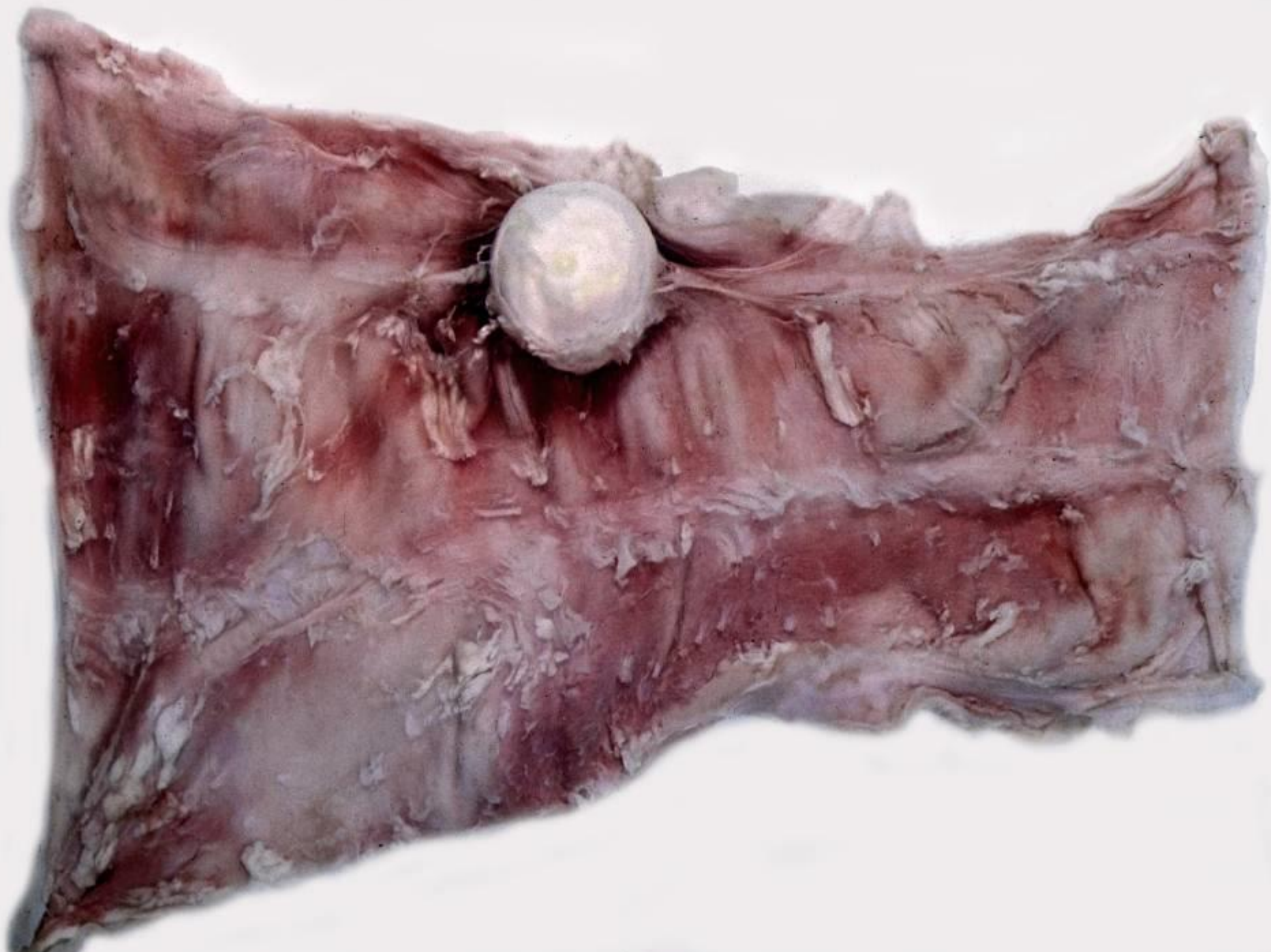
Tkáně/Orgány - stav

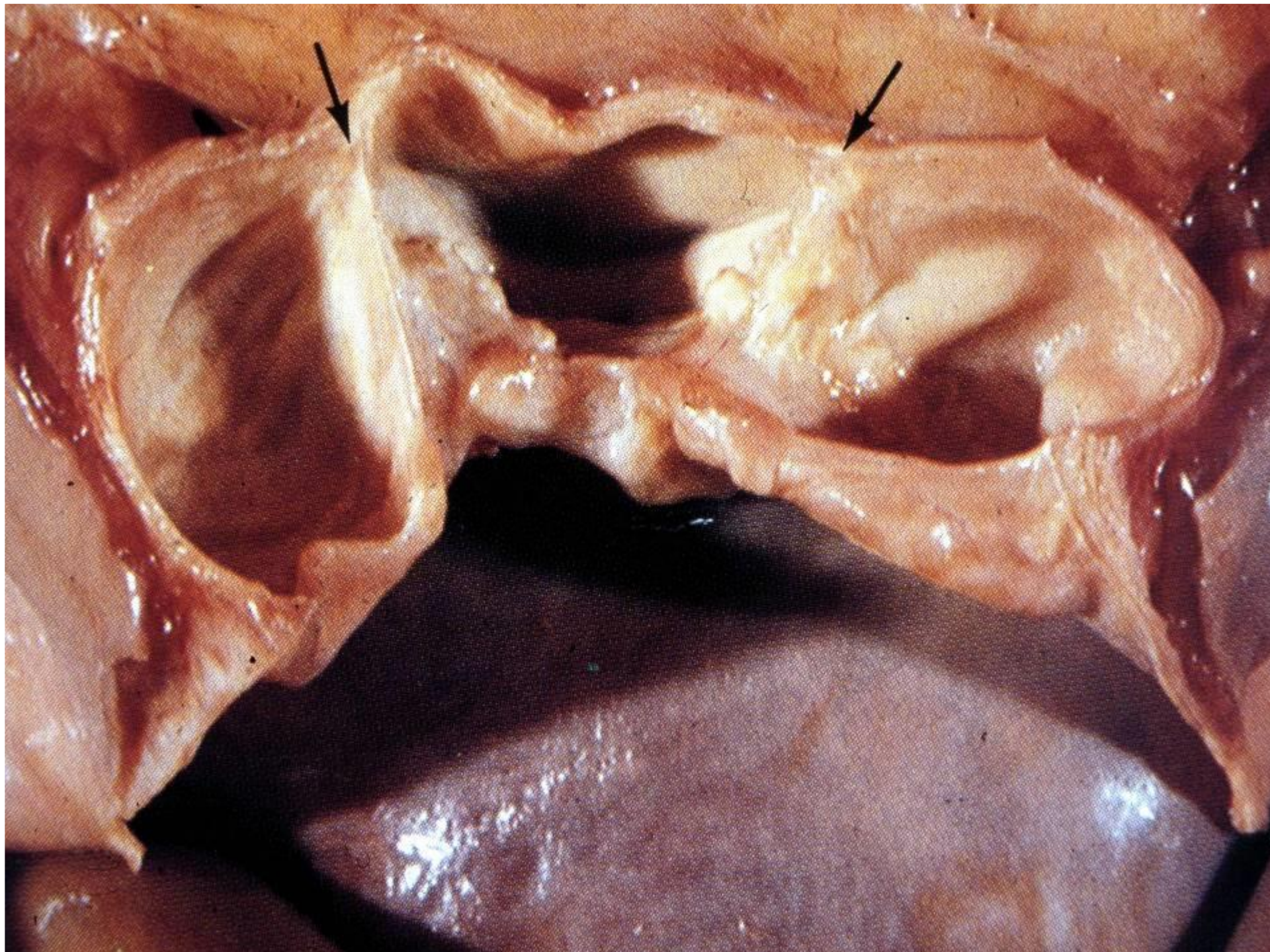
normální, lokální alkalizace

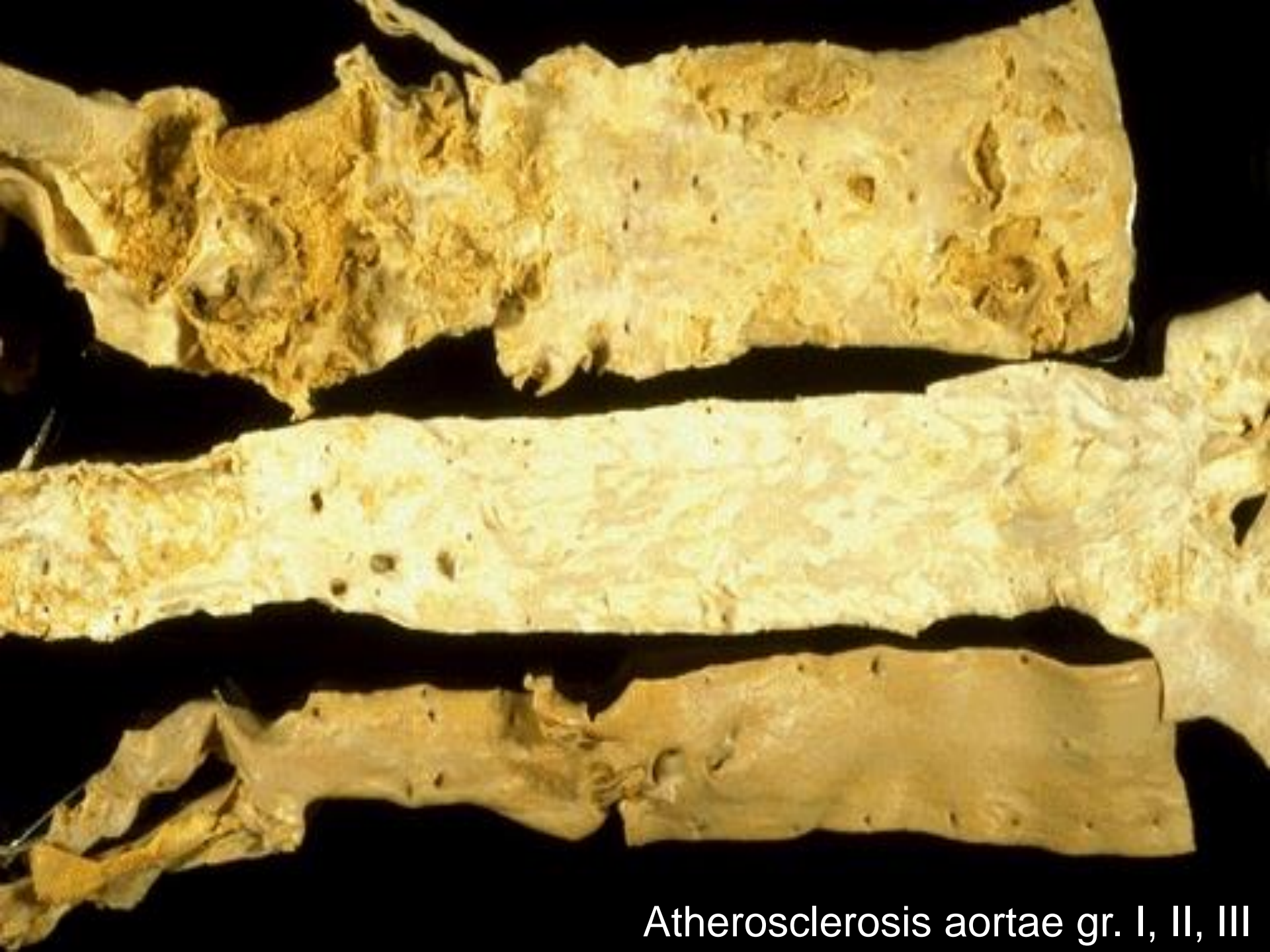*(kyselá sekrece - moč, žal.
šťávy, pot...)*

5 16 17 18 19 20 21 N 219/98 24 25 26 27 28 29 3



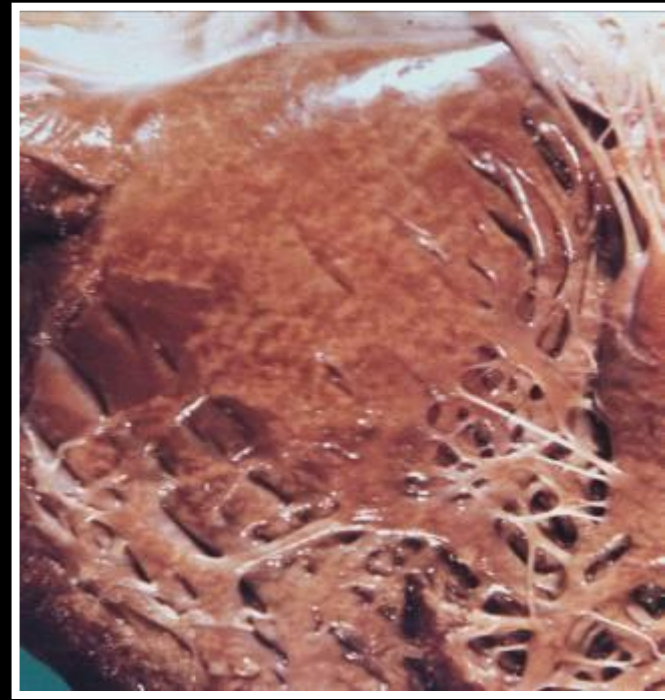

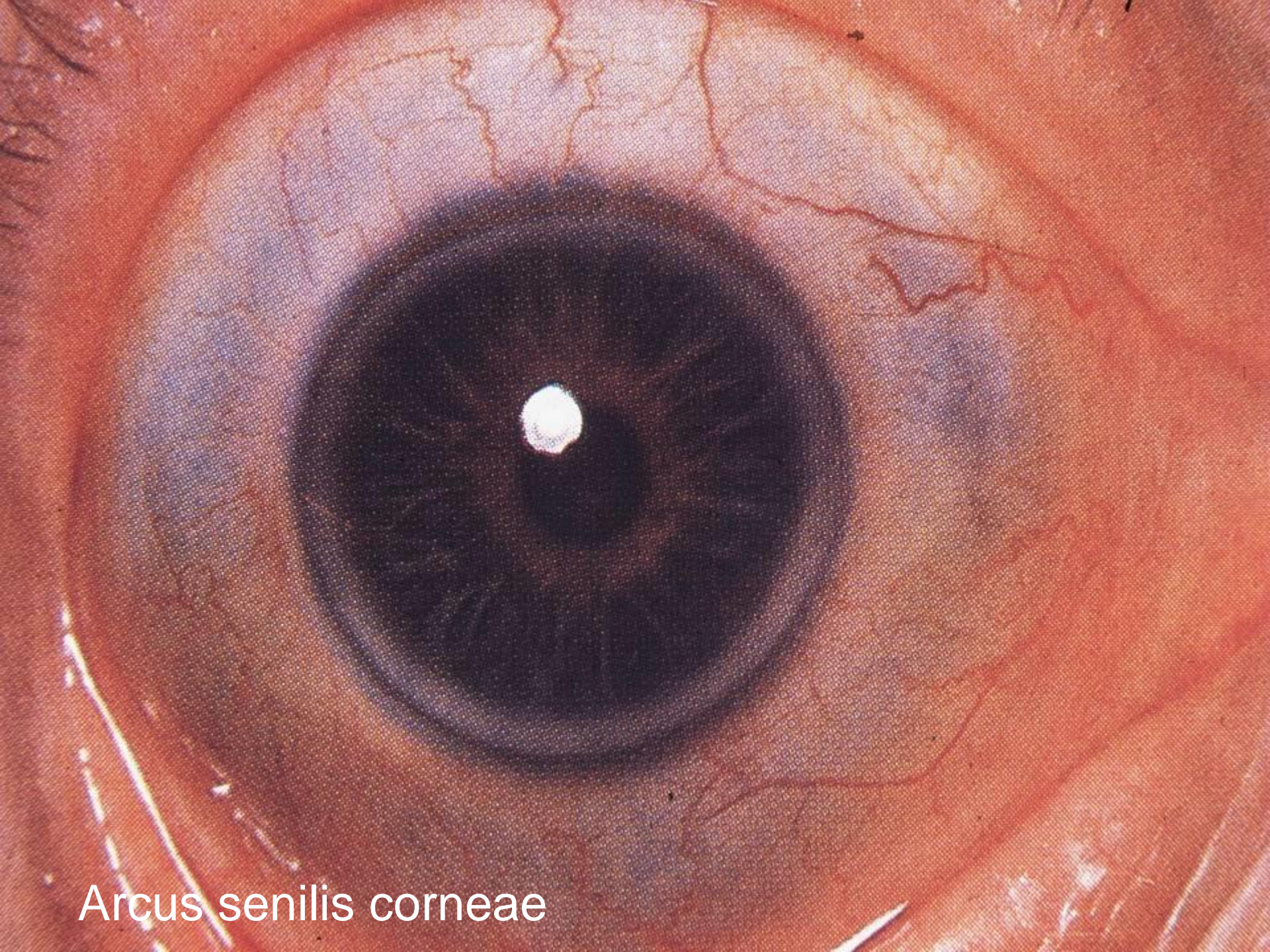




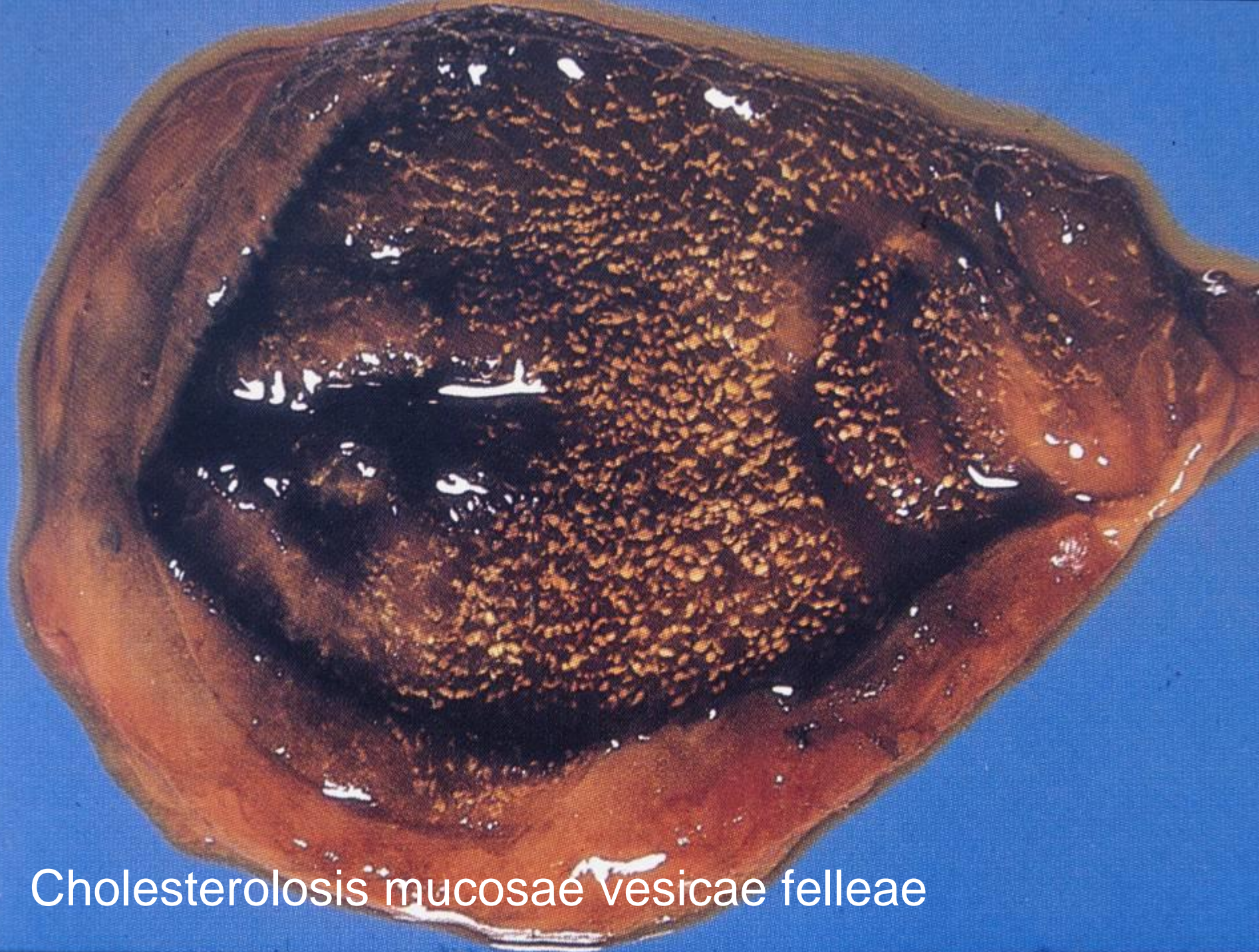Atherosclerosis aortae gr. I, II, III

Poruchy metabolismu tuků

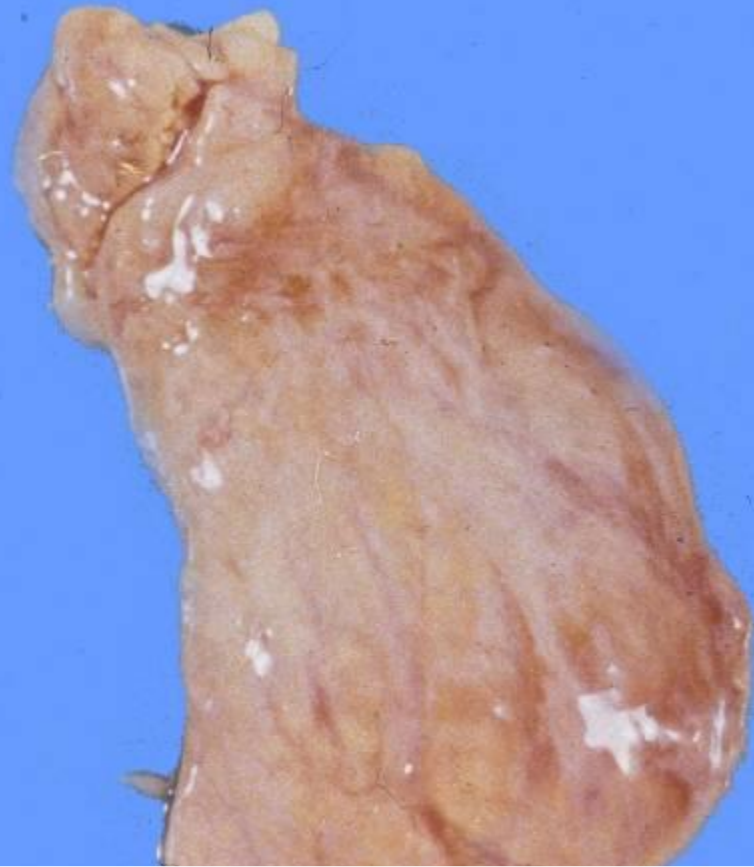
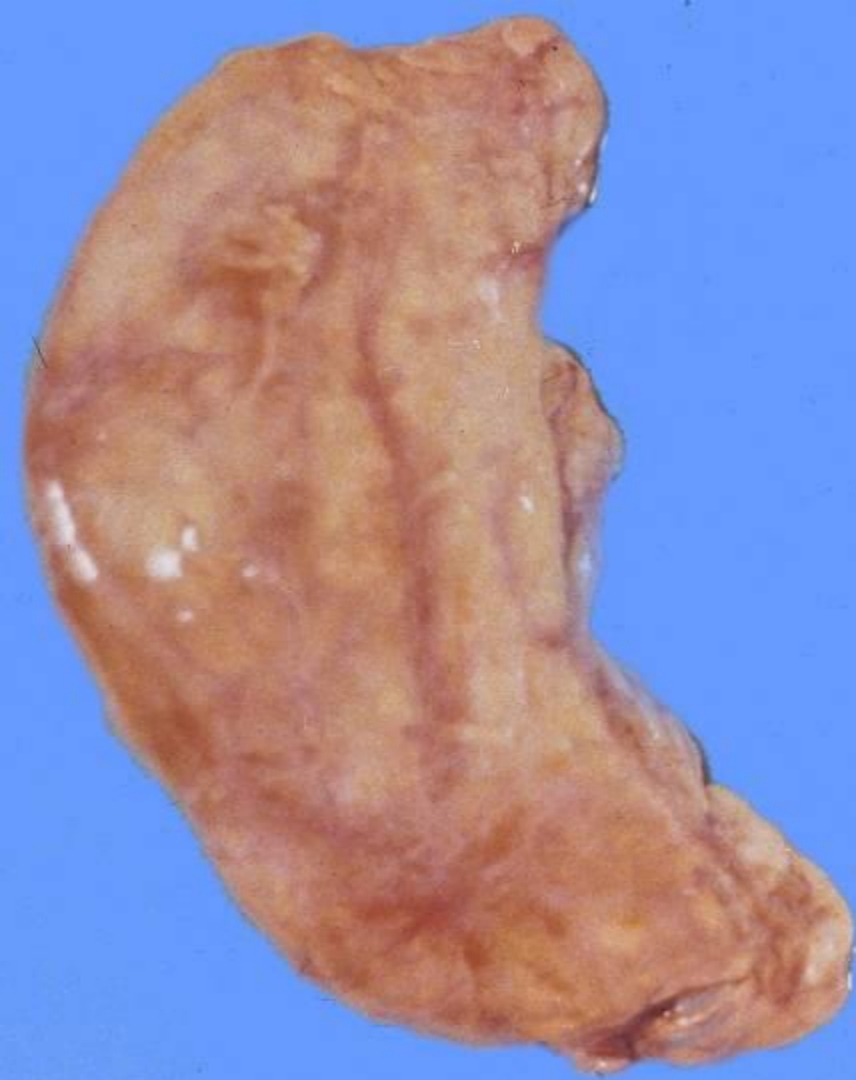


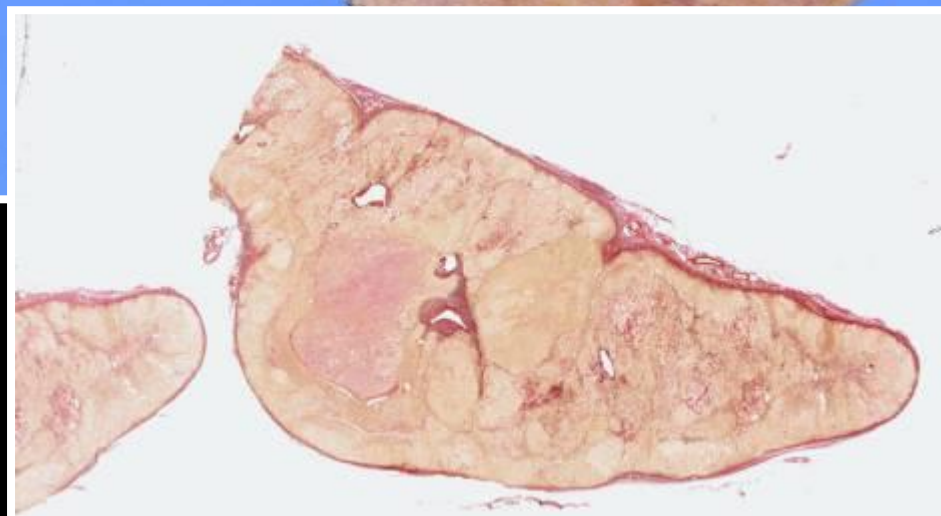
Arcus senilis corneae



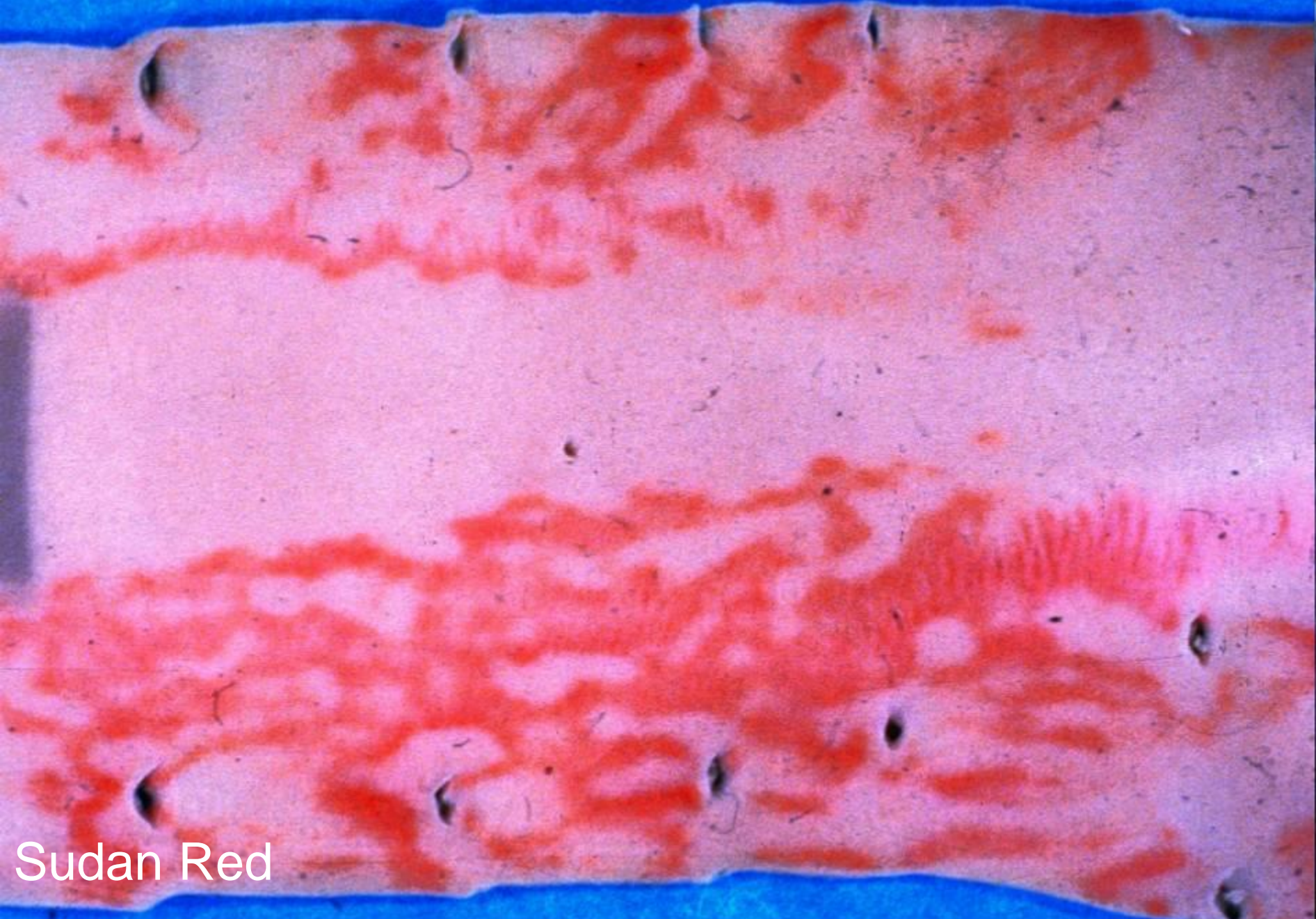
Cholesterolosis mucosae vesicae felleae



hyperplasia
gl. suprarenalium 25g

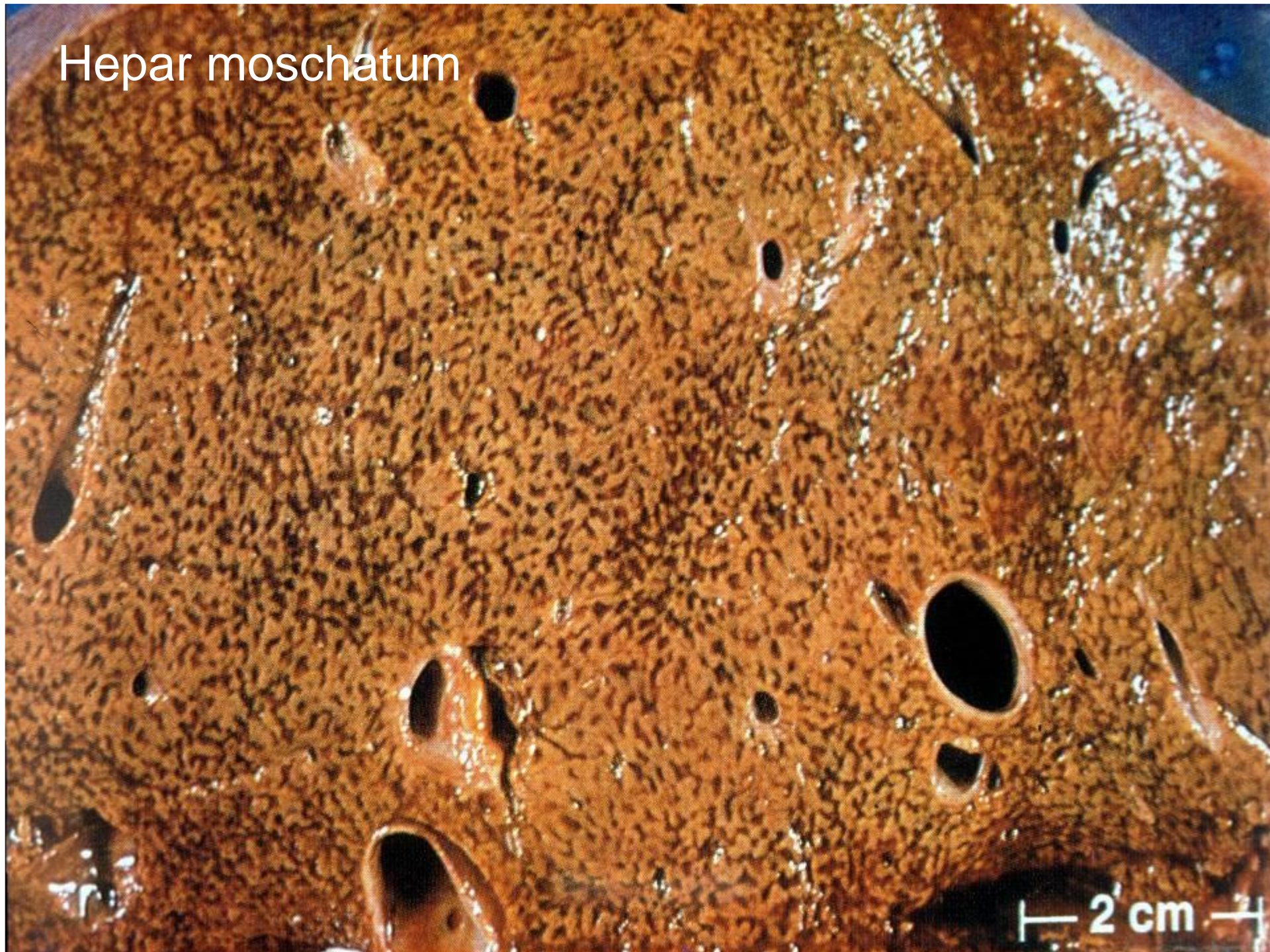


Atherosclerosis aortae initialis



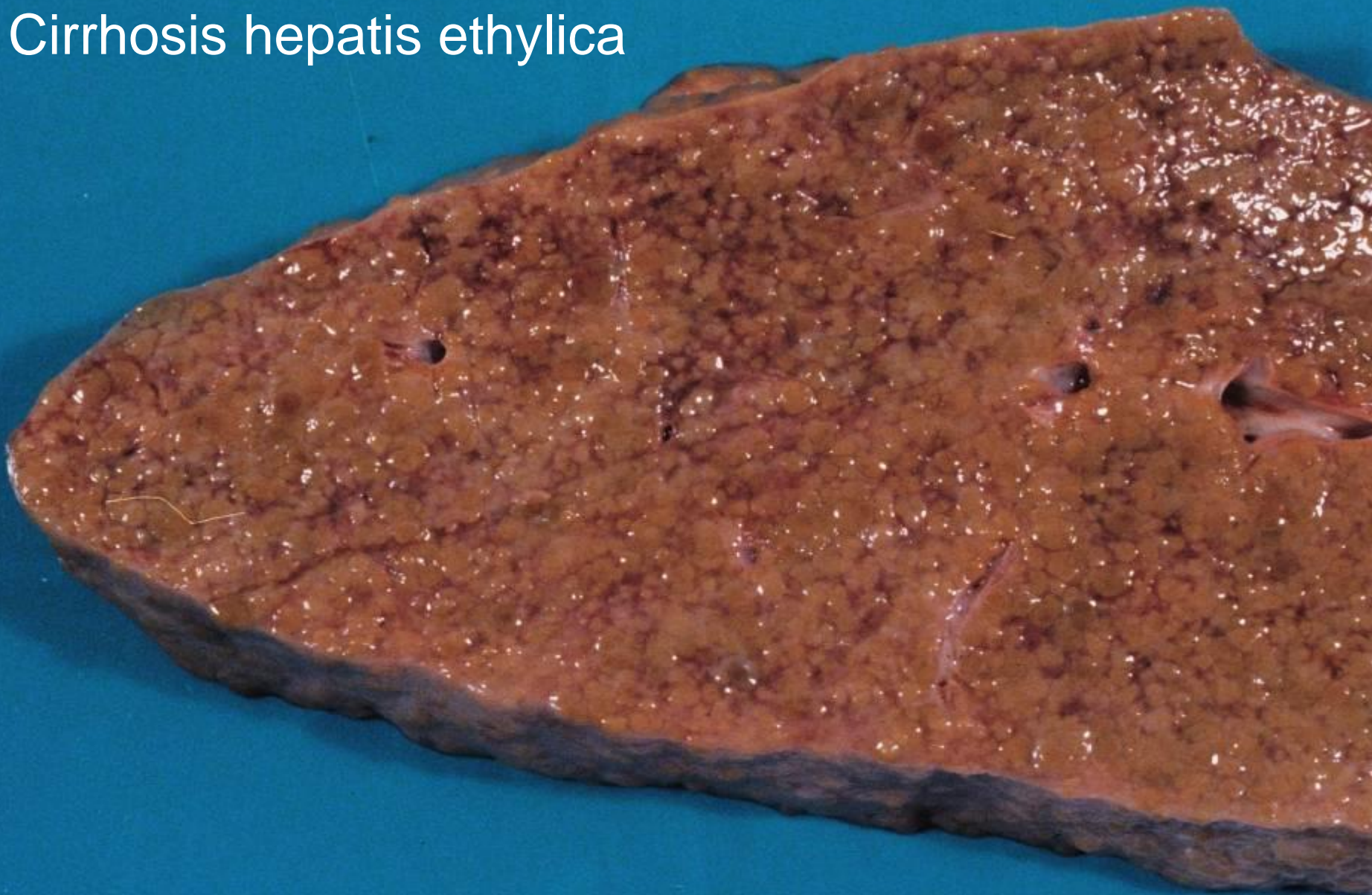Sudan Red

Hepar moschatum

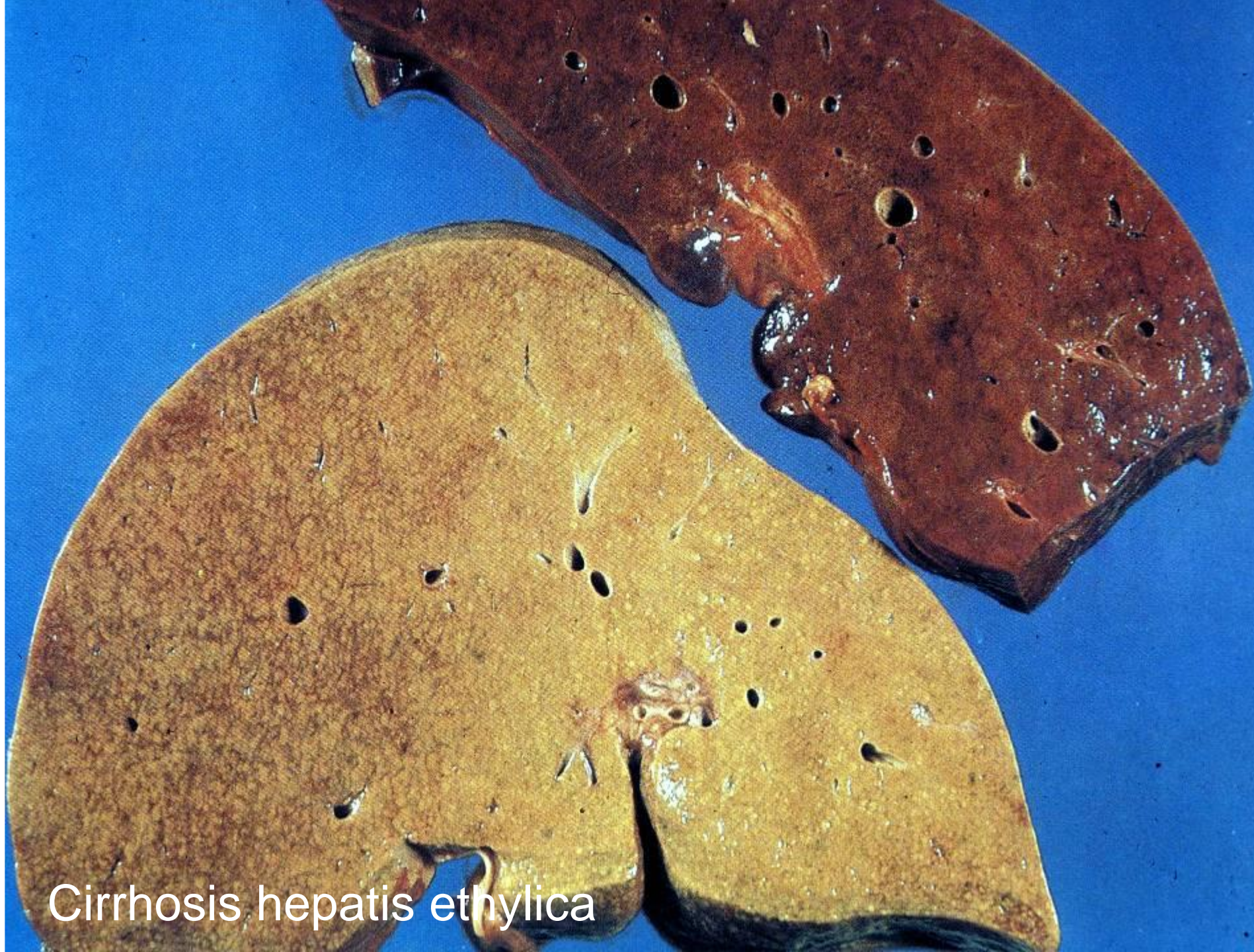

— 2 cm —

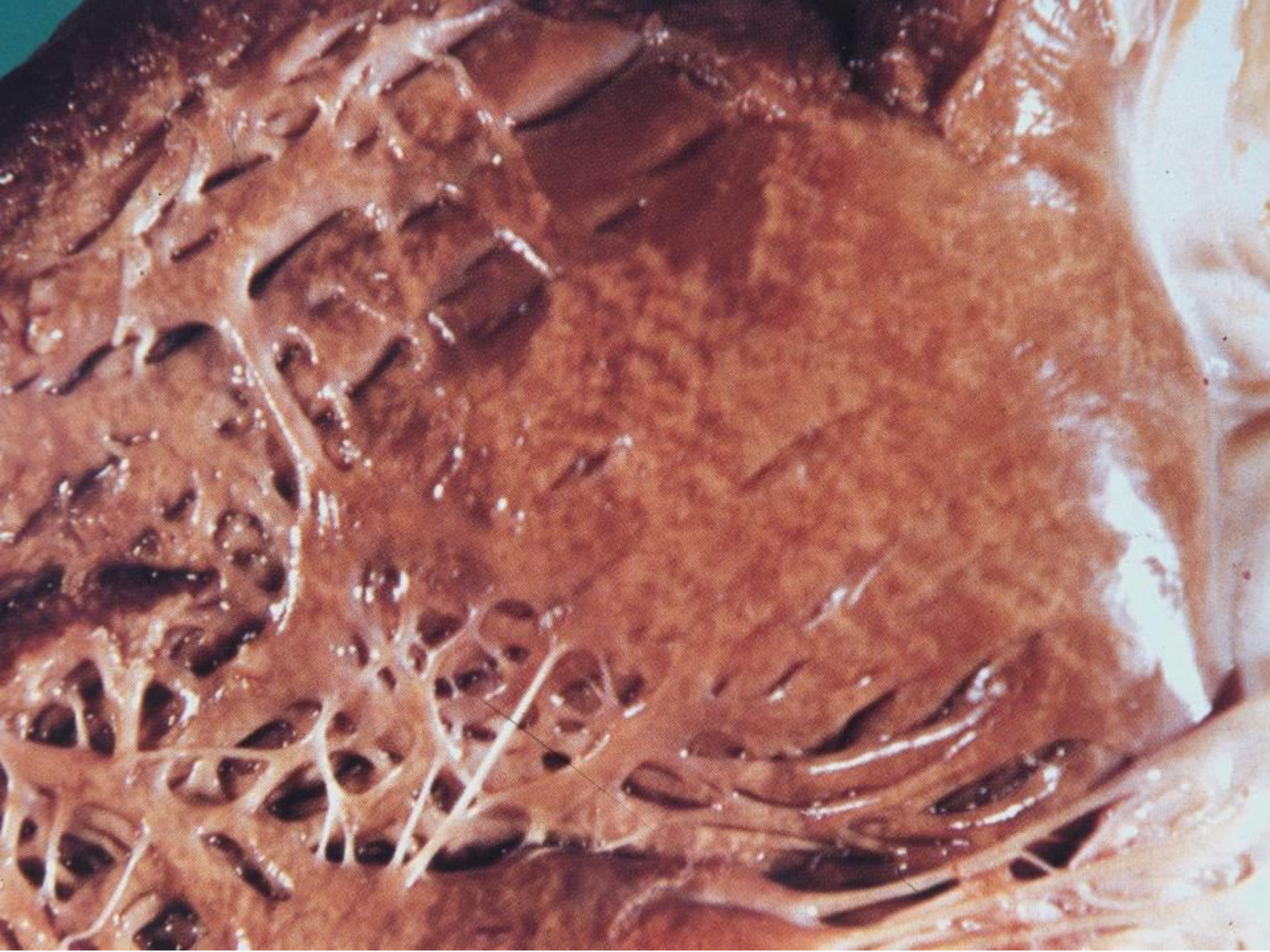Cirrhosis hepatis ethylica



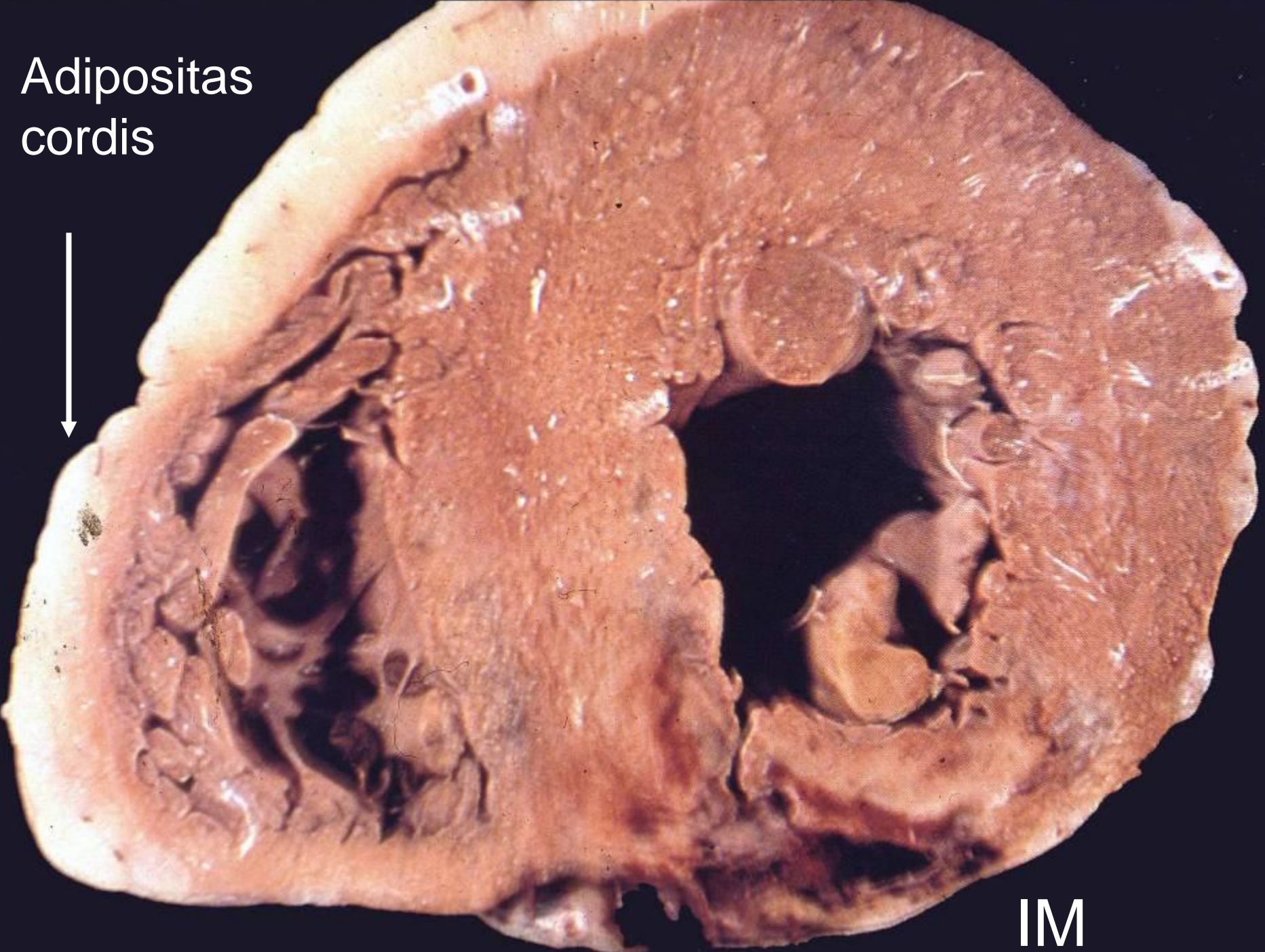
1	2	3	4	5	6	7	8	9	10
---	---	---	---	---	---	---	---	---	----



Cirrhosis hepatis ethylica



Adipositas
cordis

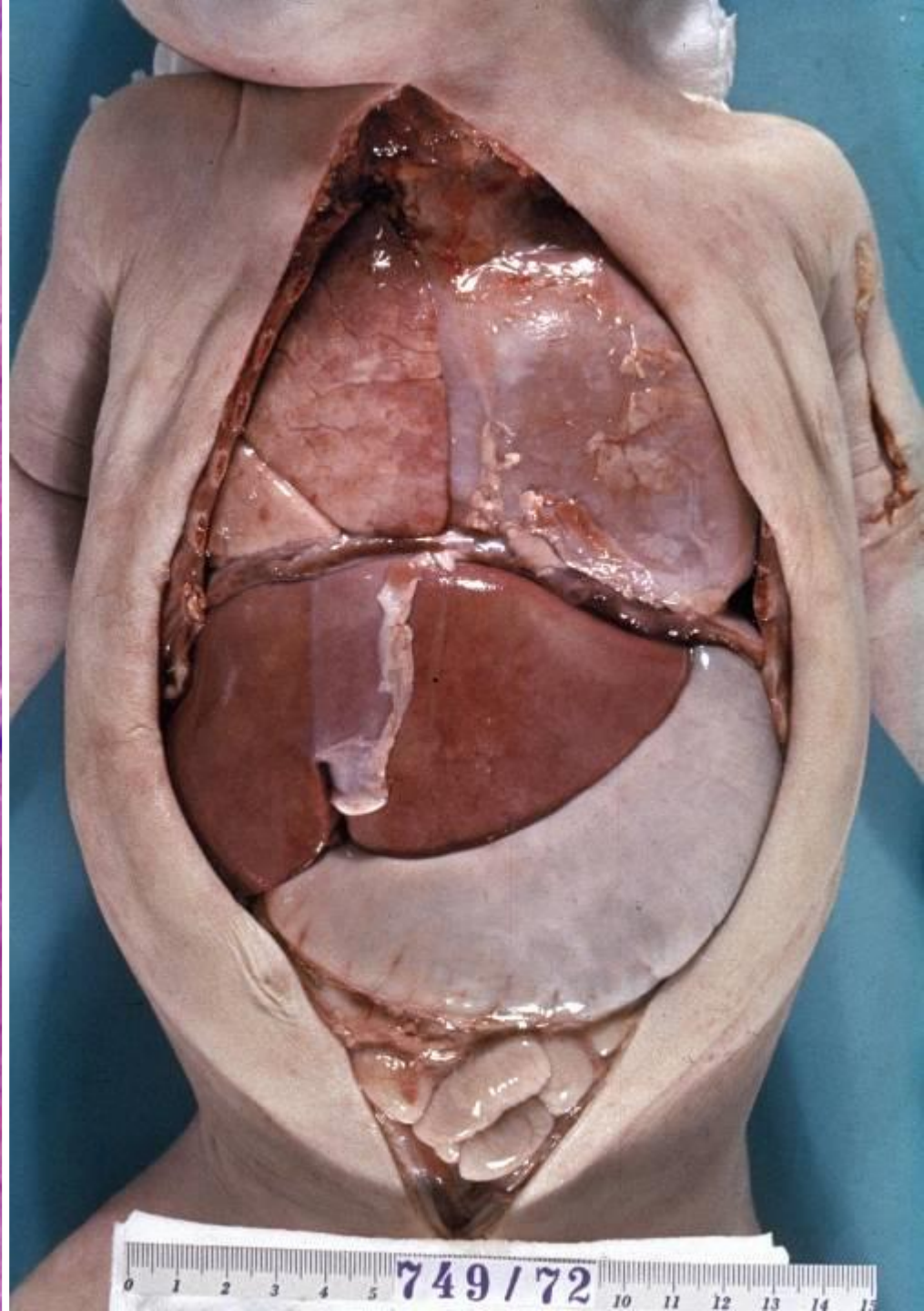
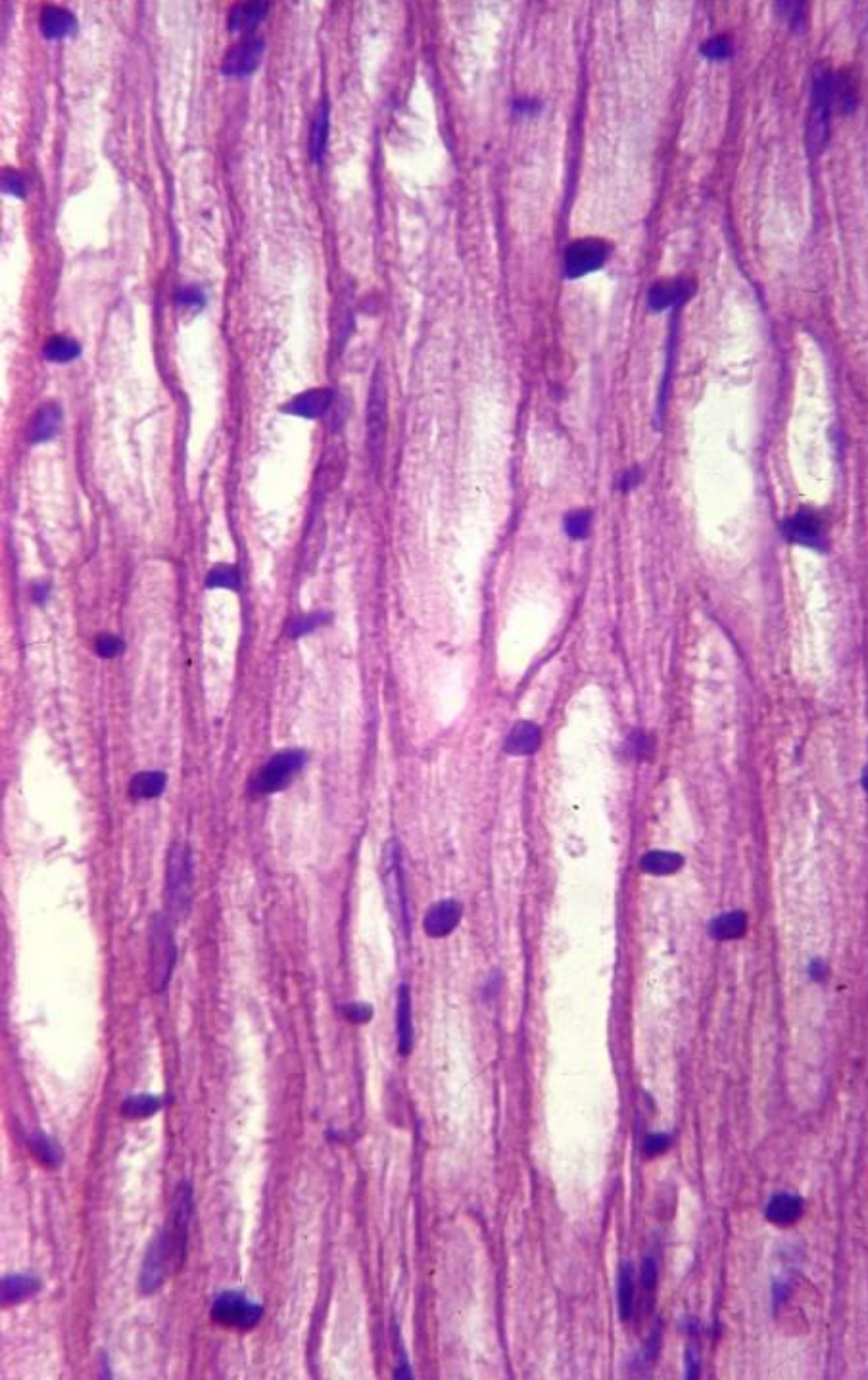


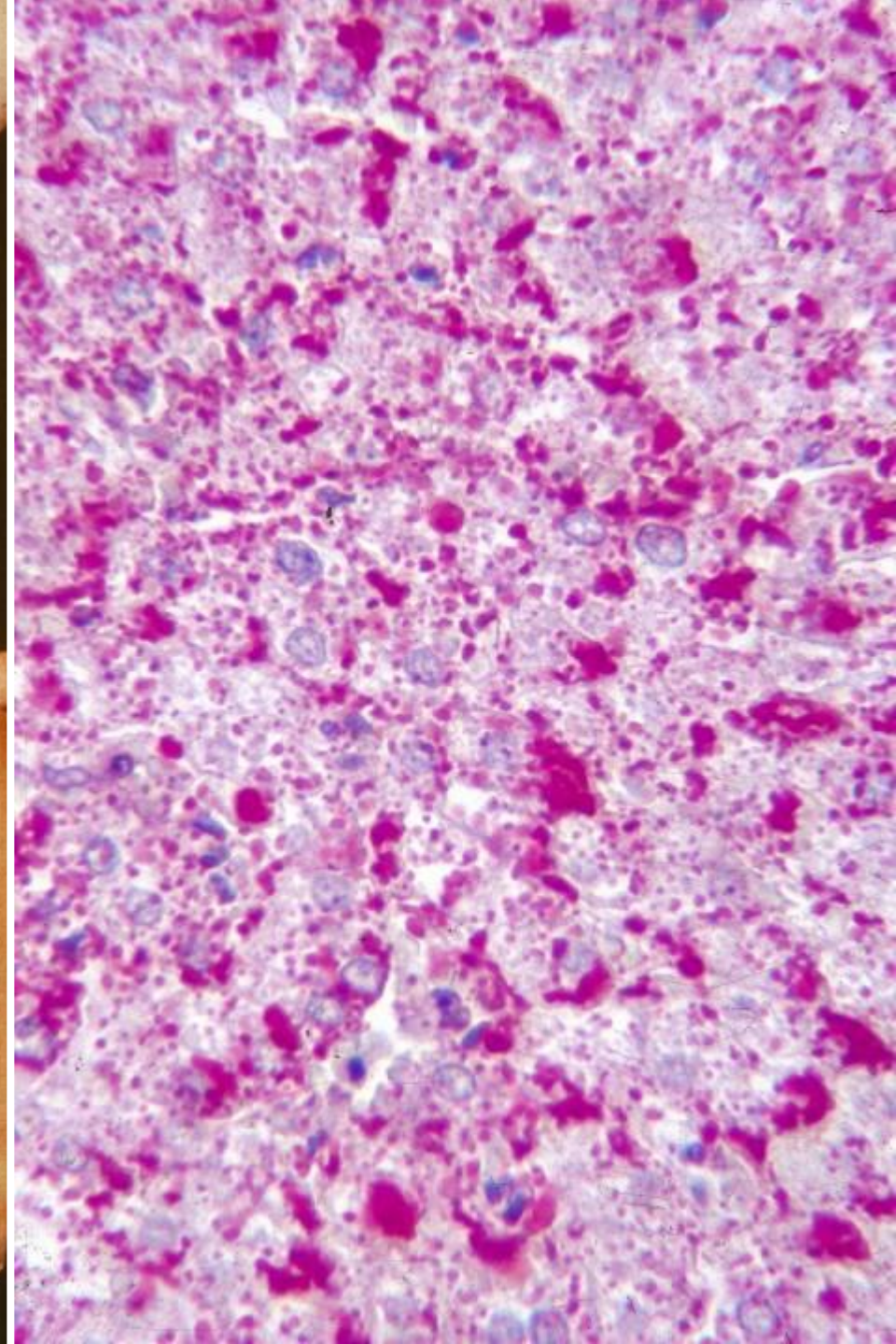
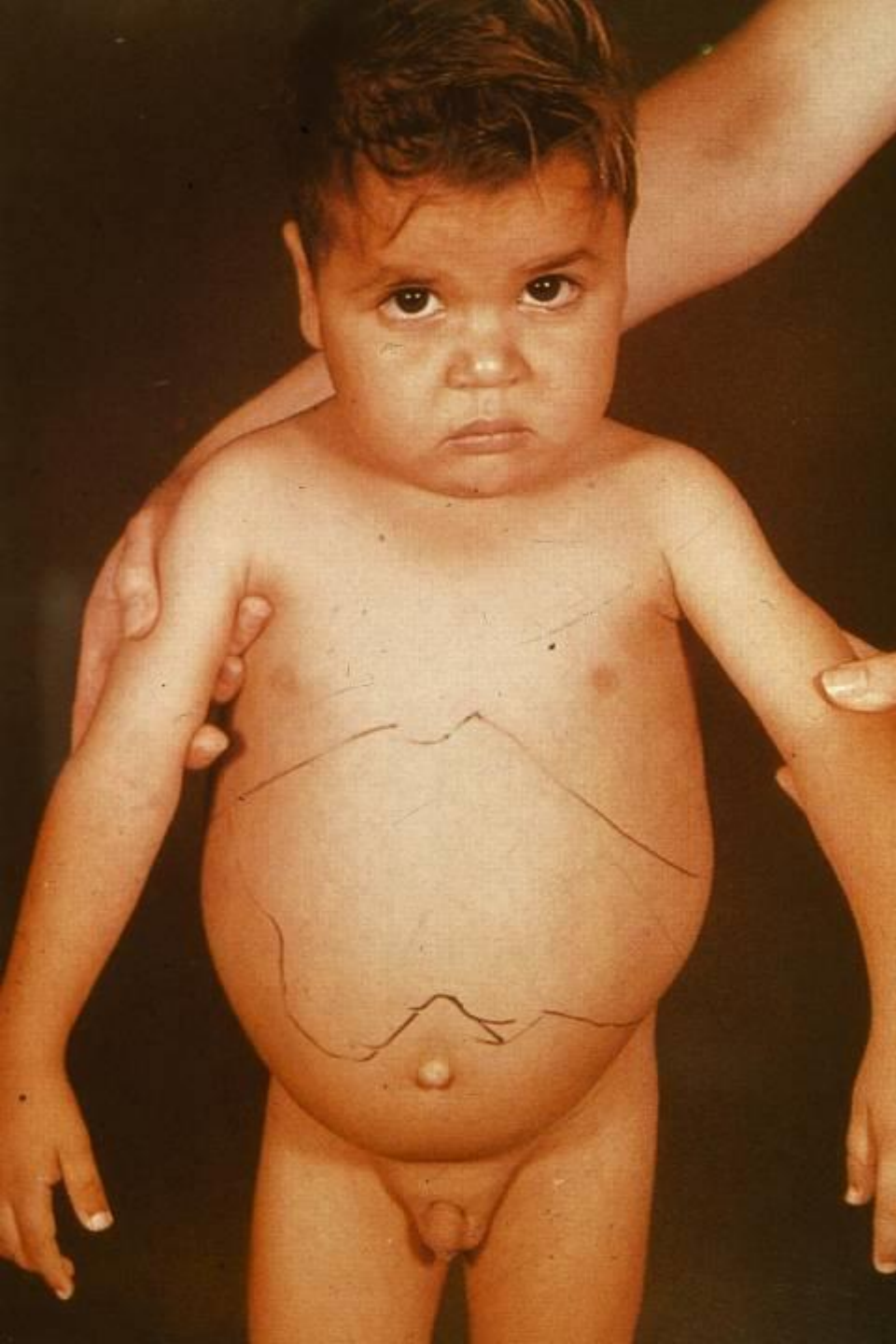
IM

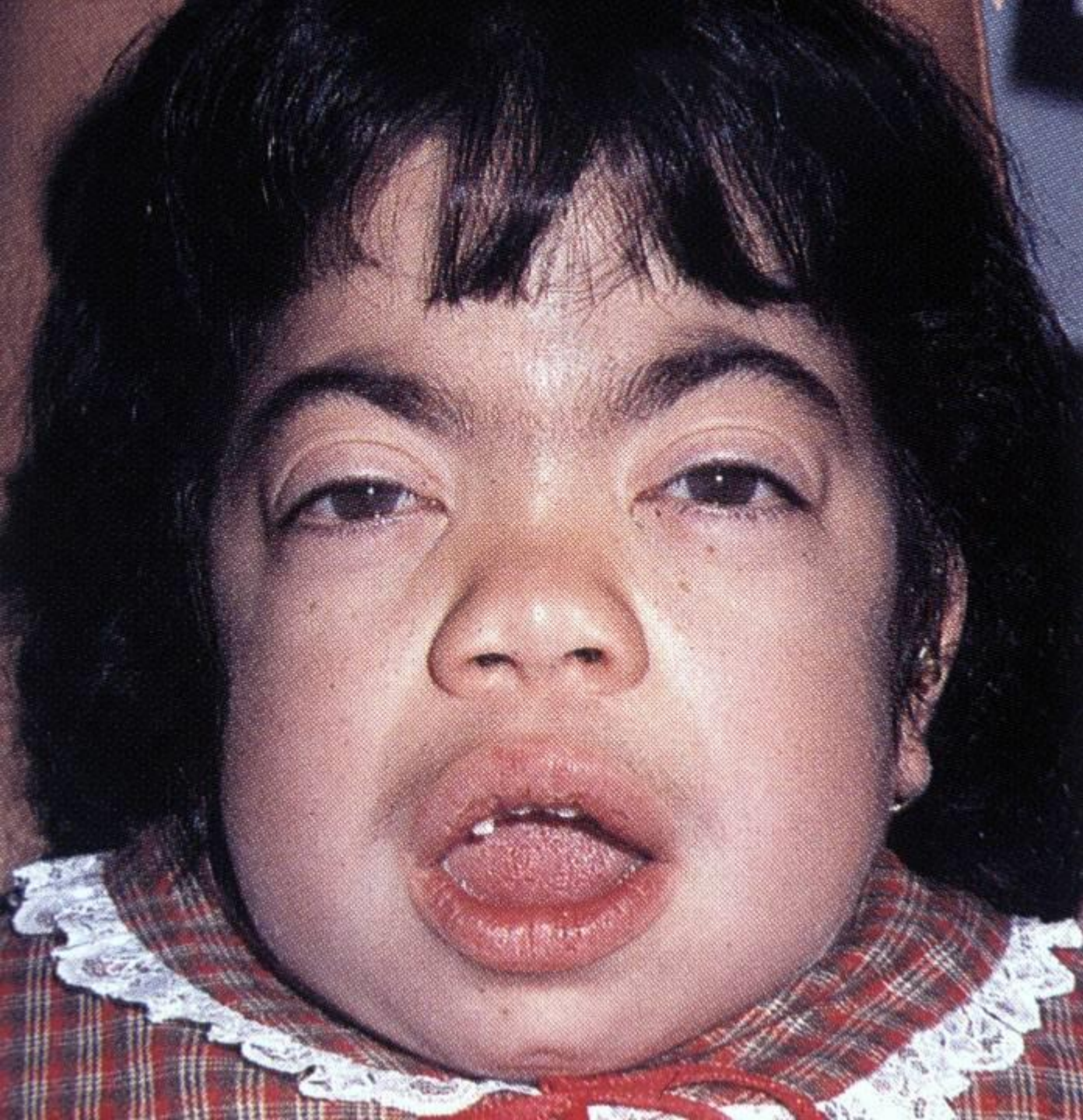Poruchy metabolismu cukrů

Glykogen

- lineární a větvený polymer
- cca 60 000 α - D-glukosových molekul
 - monopartikule (beta) - sval
 - komplexní partikule (alpha) - hepatocyty







MPS VI

Maroteaux
- Lamy

Mukoviscidóza

fibrosis cystica, fibrocystická nemoc

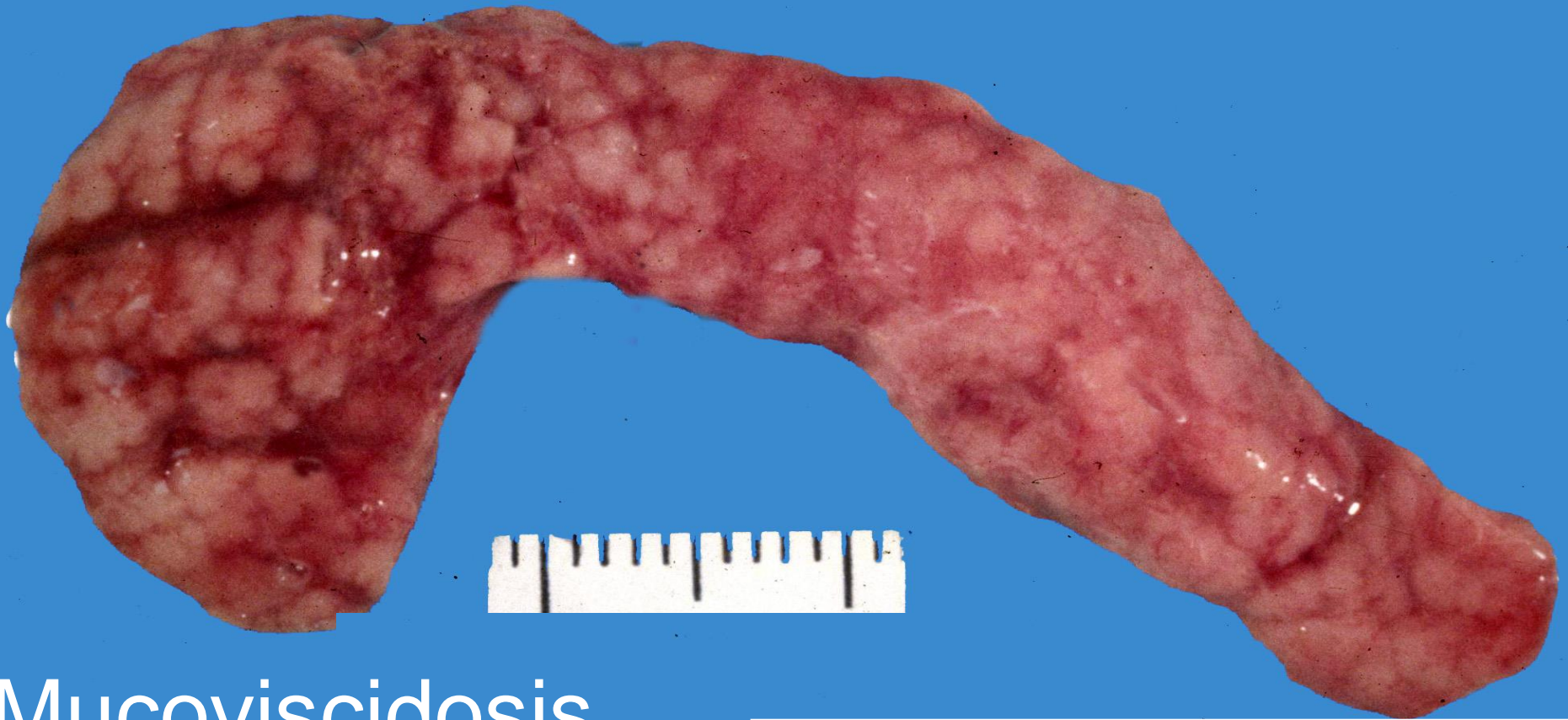- **autosomálně recesivní 7. chromosom**
2-5% heterozygotických nosičů v bělošské populaci
- **abnormální viskozita hlenu**
 - porucha s membránou asociovaného proteinu který slouží jako kalciový kanál
 - vyšší koncentrace chloridu v potu
 - nižší obsah vody v hlenových sekretech

Mukoviscidóza

fibrosis cystica, fibrocystická nemoc

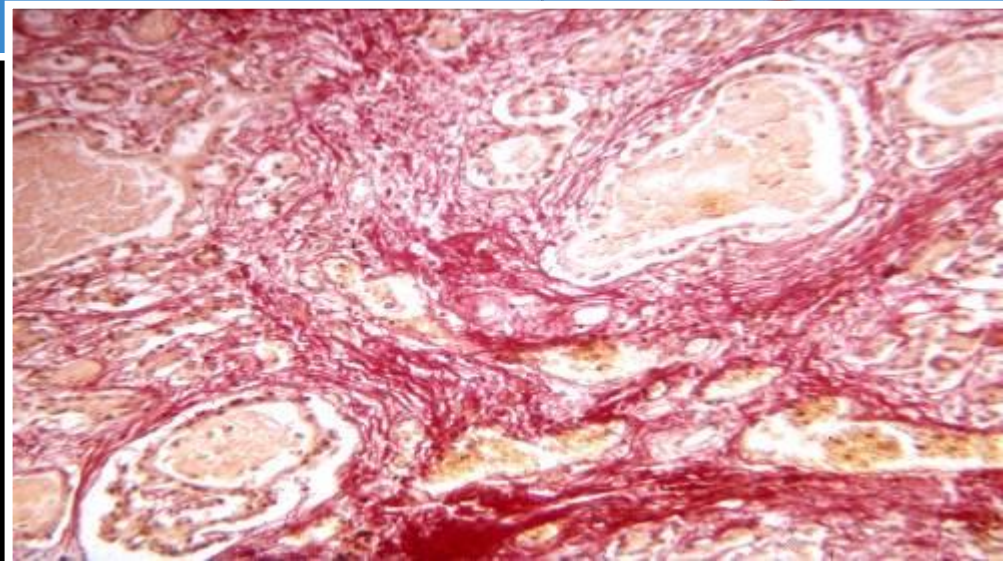
Komplikace:

- mekoniový ileus
- steatorrhea
- pankreatická fibrosa & cysty
- bronchitis, bronchopneumonia, bronchiektasie
- sterilita

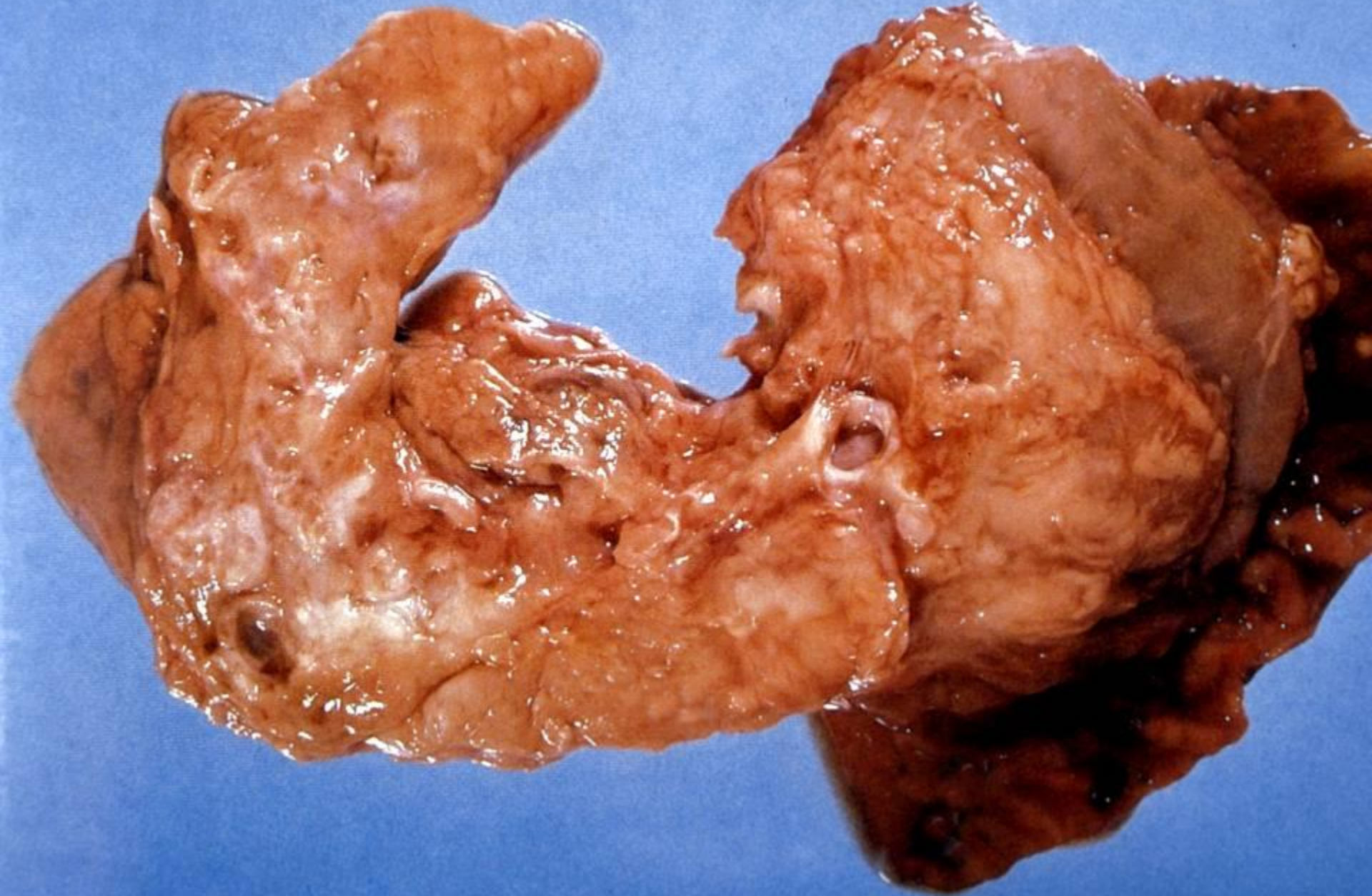


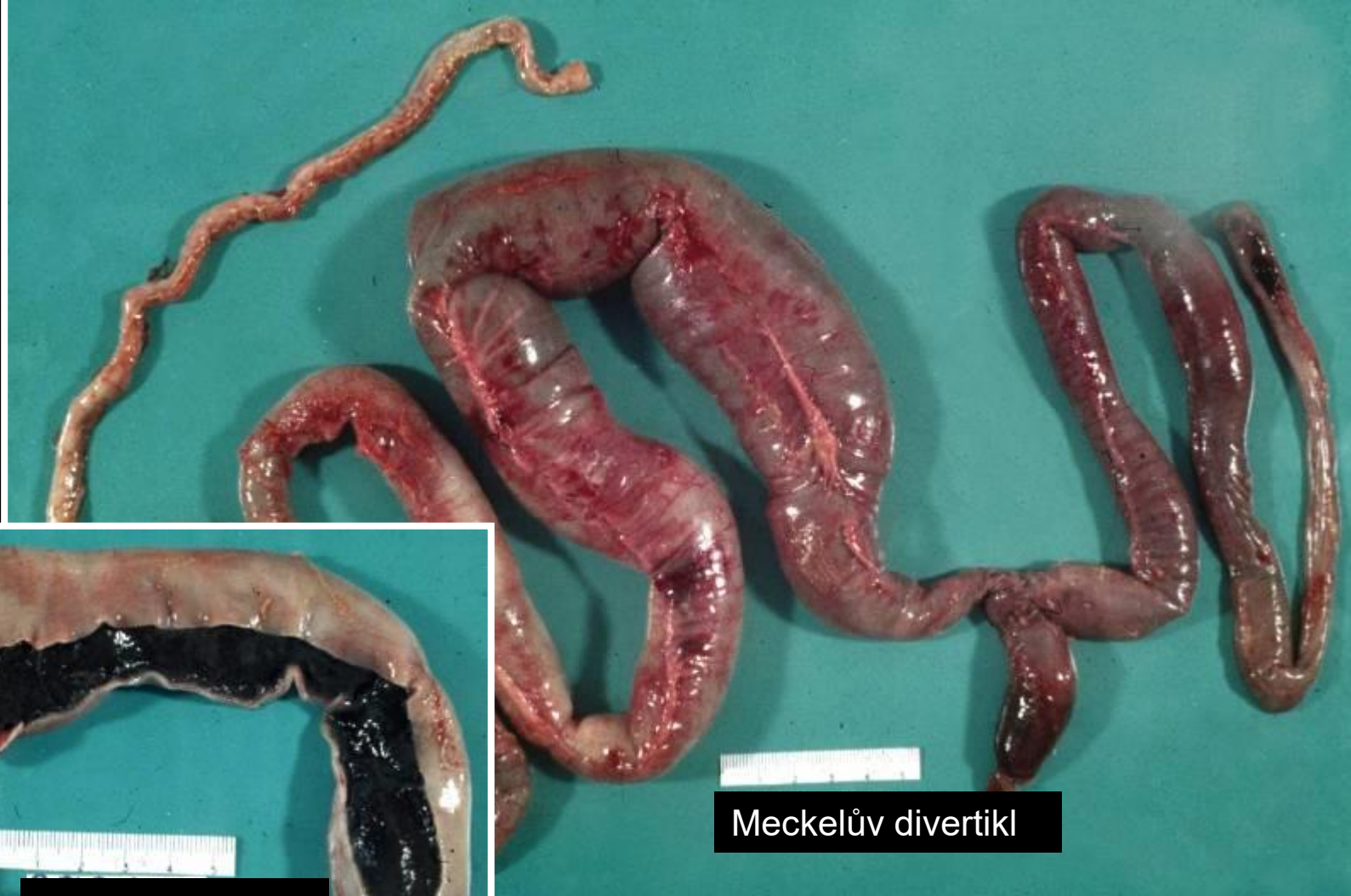Mucoviscidosis

Fibrosis pancreatis
cystica

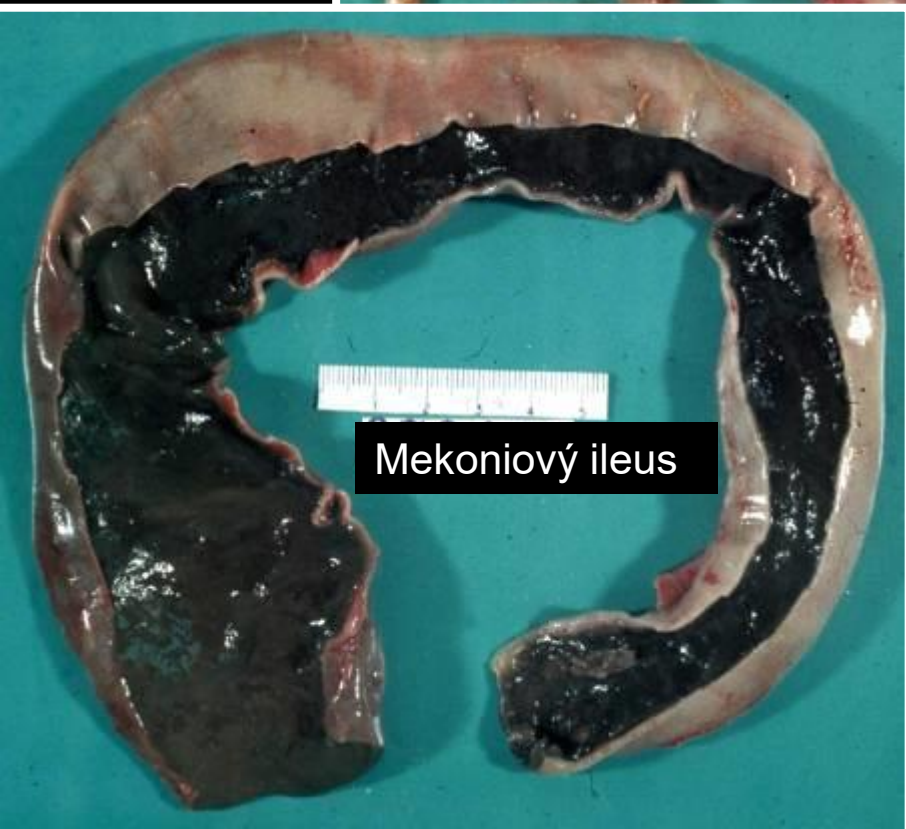

Mucoviscidosis – fibrosis pancreatis cystica



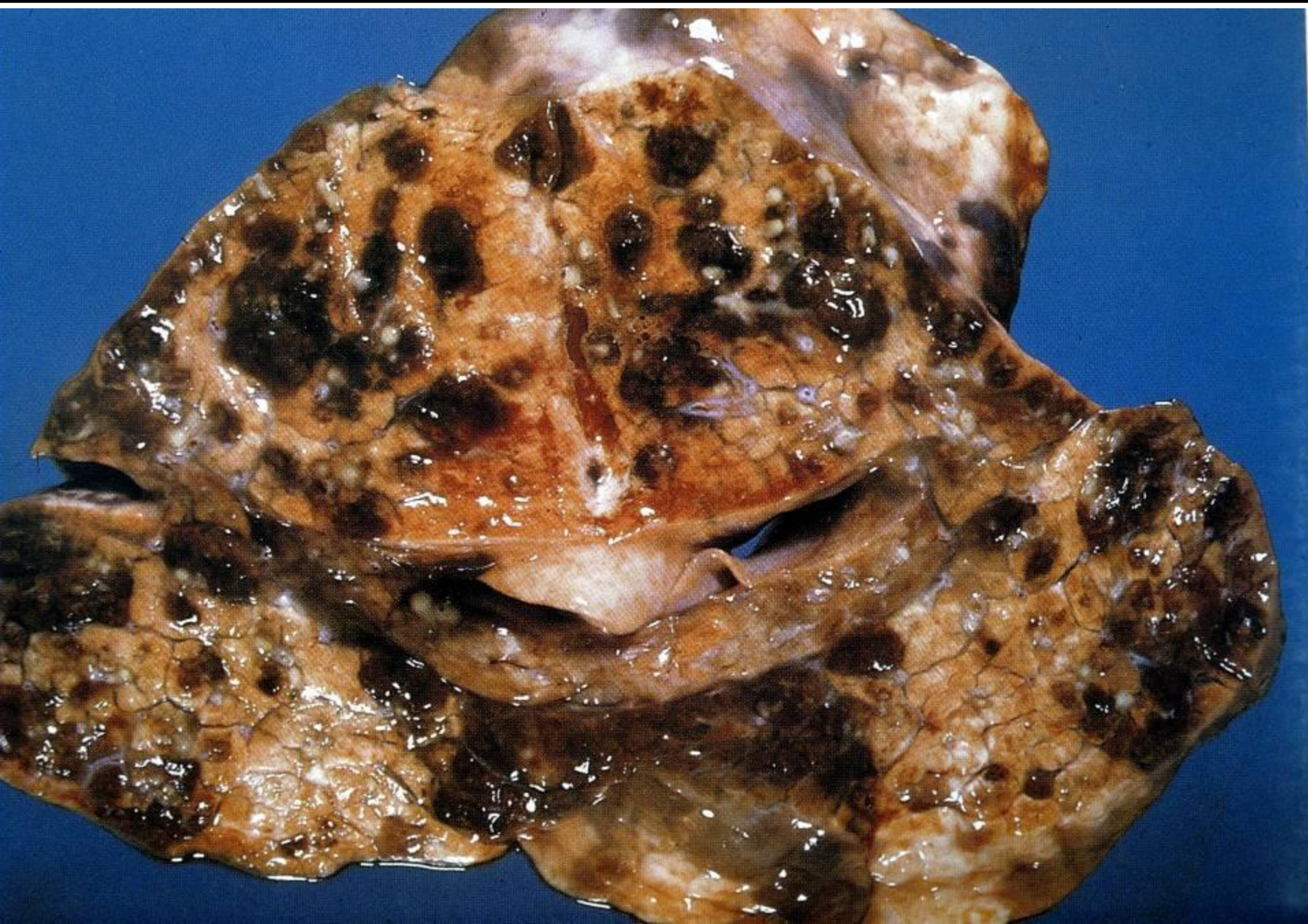


Meckelův divertikl

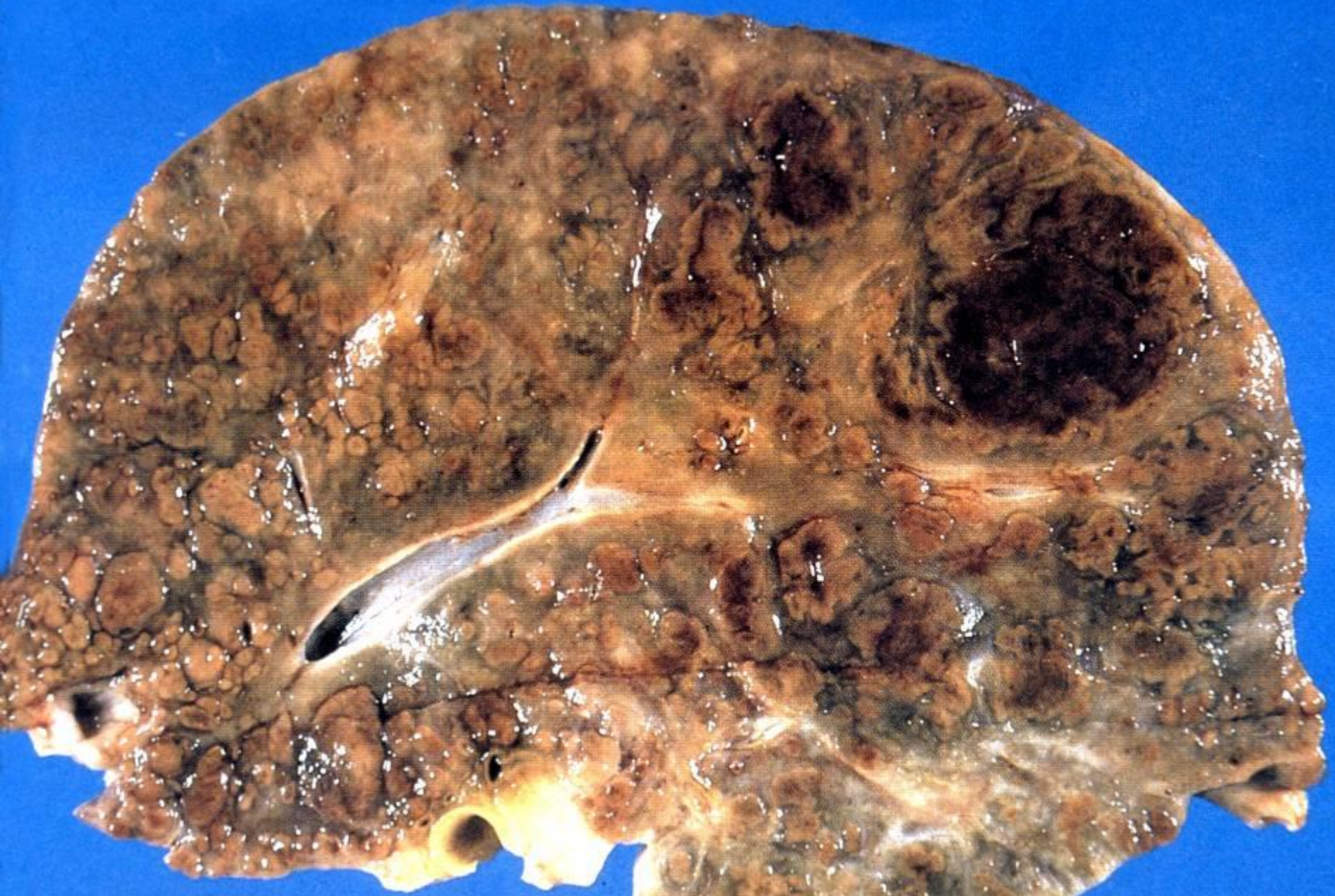


Mekoniový ileus

Mucoviscidosis – pneumonia



Muciviscidosis – cirrhosis hepatis

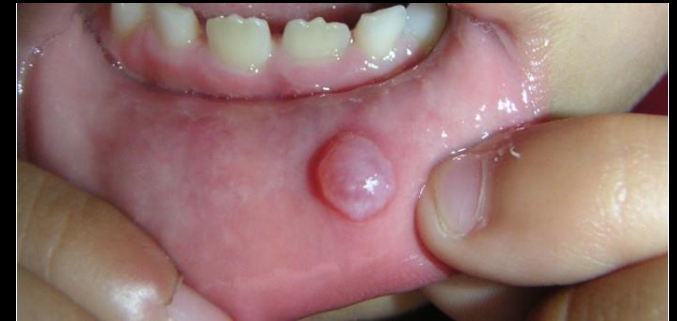

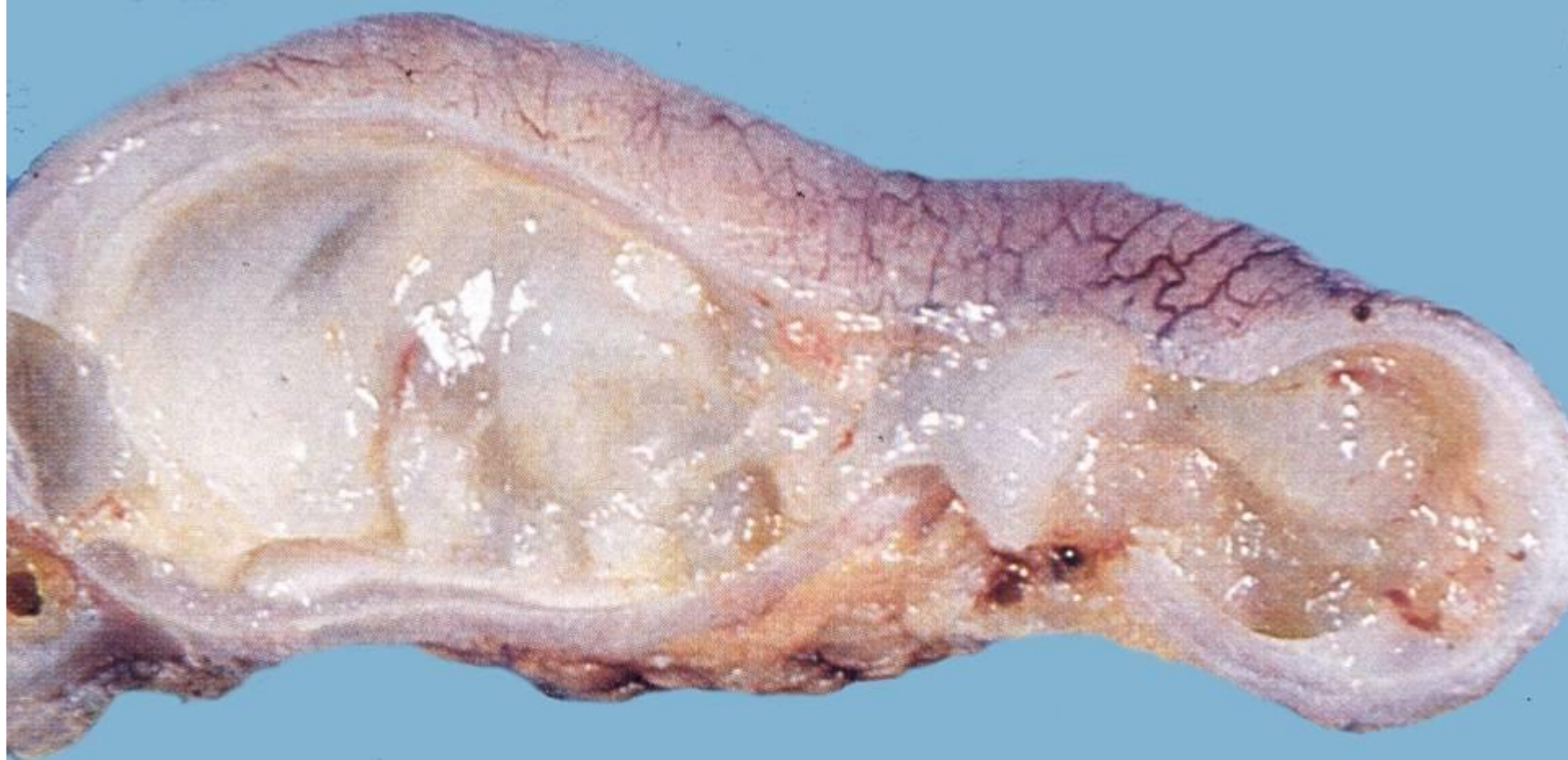Epitheliální hlen - *patologie*

Komplikace -1.

- ▣ **nadprodukce:**
 - *nenádorové cysty*
 - *nádorové cysty*
 - *mukofagický granulom*

- ▣ **snížená produkce:**
 - *zhoršená výživa sliznic*
 - *dysplastické změny*





Mucocele appendicis



Epitheliální hlen - *patologie*

Komplikace -2.

- změněná kvalita:
 - *infekce, cysty, jizvení*
- zachovalá hlenotvorba v nádorech:
 - *pomůcka pro diagnózu*



Děkuji za pozornost