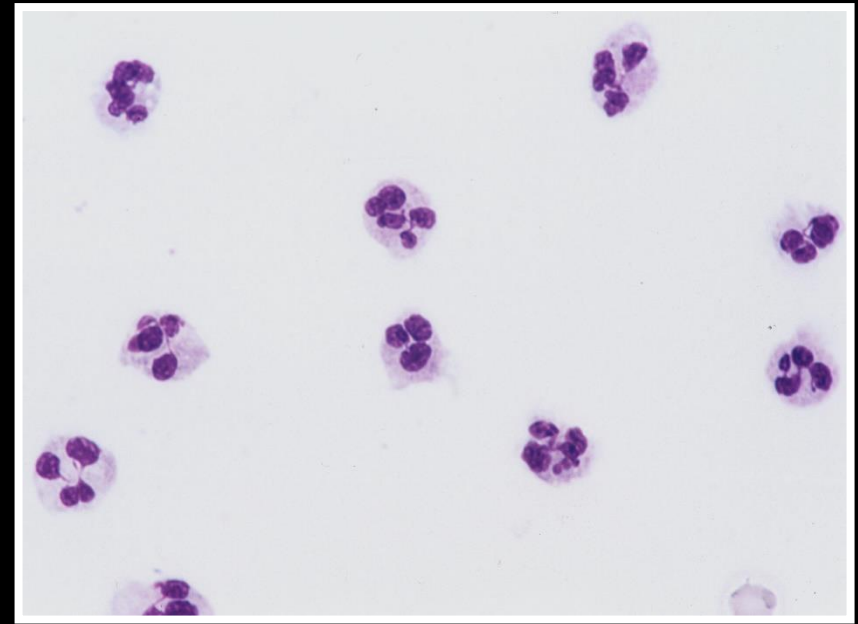
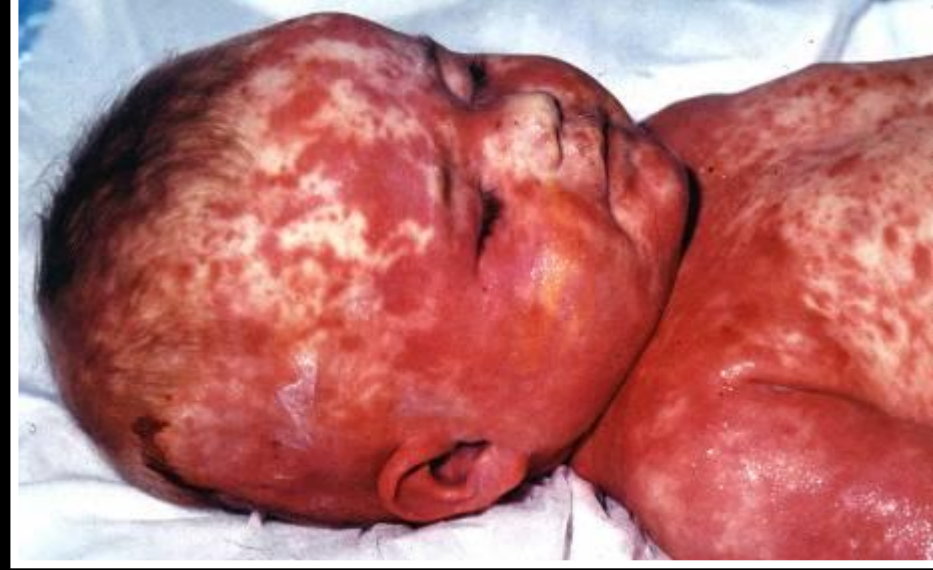

Zánět

*mechanismy a
projevy
zánětlivé reakce*

Jaroslava Dušková

Ústav patologie 1.LF UK a VFN Praha



Zánět - obsah

- ❖ Definice
- ❖ Klasifikace (podle zacílení, časové hledisko..)
- ❖ Příčiny
- ❖ Makroskopické znaky
- ❖ Fáze zánětlivé odpovědi
- ❖ Patogeneze zánětu
 - hyperemie
 - zánětlivé mediátory
 - imunitní odpověď
- ❖ Buňky v zánětu
- ❖ Klasifikace zánětů podle lokalizace a typu exsudátu
- ❖ Vývoj a hojení zánětu

Zánět

Definice:

Zánět je komplexní reakce organismu na poškození

(s cílem udržení homeostázy)

Zánět

Význam

defenzivní – *likvidace noxy*

reparativní – *náprava
poškození*

Zánět - dělení:

Z hlediska časového

- akutní
- chronické

Zánět - dělení:

Podle příčin:

□ neživé

fyzikální

chemické

□ živé

virové

bakteriální

mykotické

parazitární

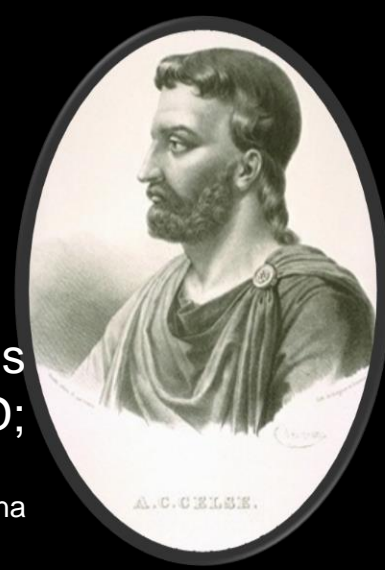
AUTOIMUNNÍ

Zánět – ustálená obranná reakce organismu

- ❖ vyloučení noxy
- ❖ náprava škod

Aulus Cornelius Celsus
25 BC – 50 AD;

De Medicina

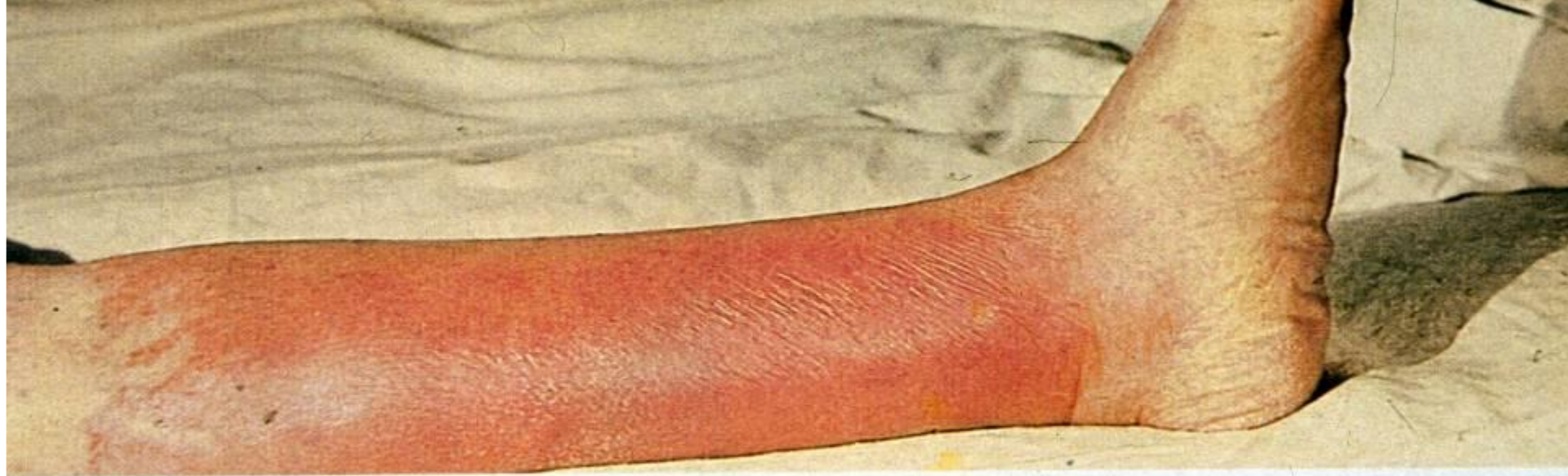

Aelius Galenus or
Claudius Galenus

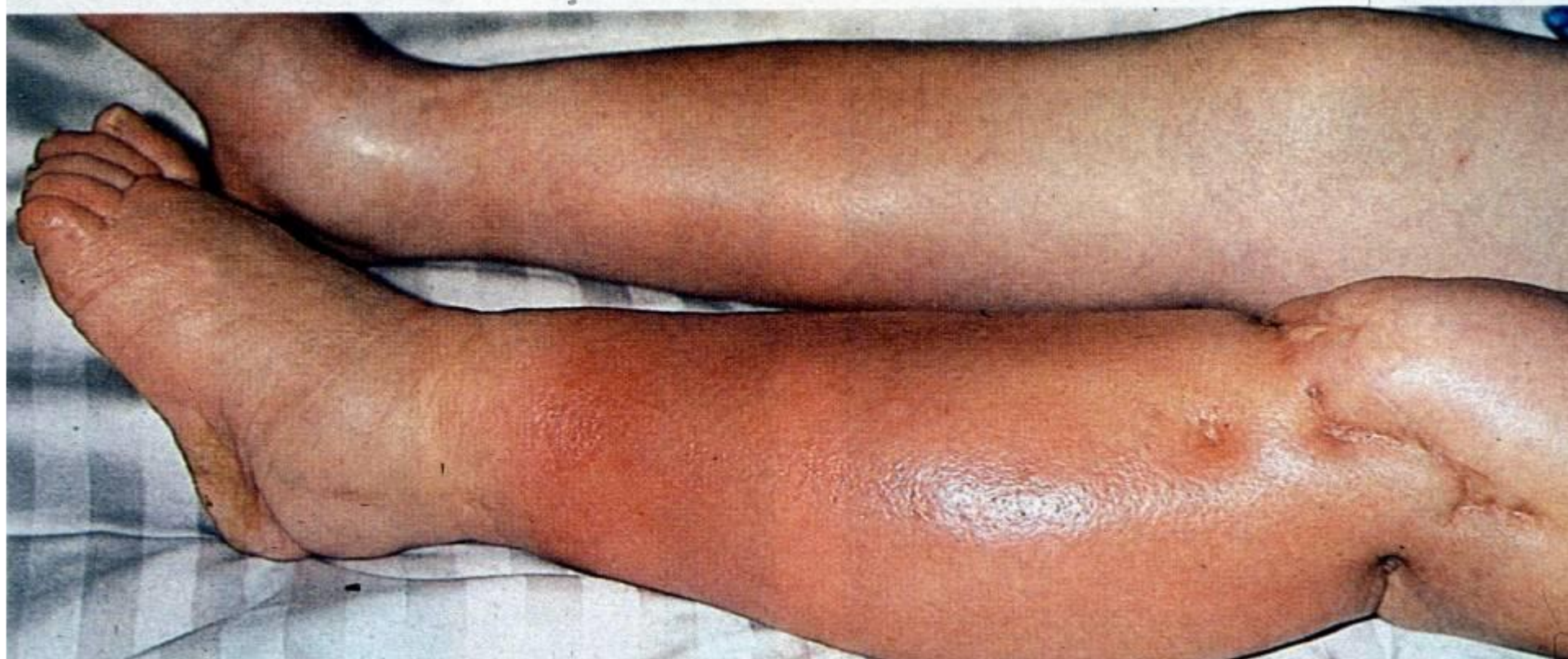129 – 217 (?) AD

Celsovy znaky zánětu

- rubor - zarudnutí
- tumor - zduření
- calor – zvýšená teplota
- dolor - **BOLEST**
- functio laesa – porušená funkce



42




Mechanismy a morfologické projevy obranné reakce

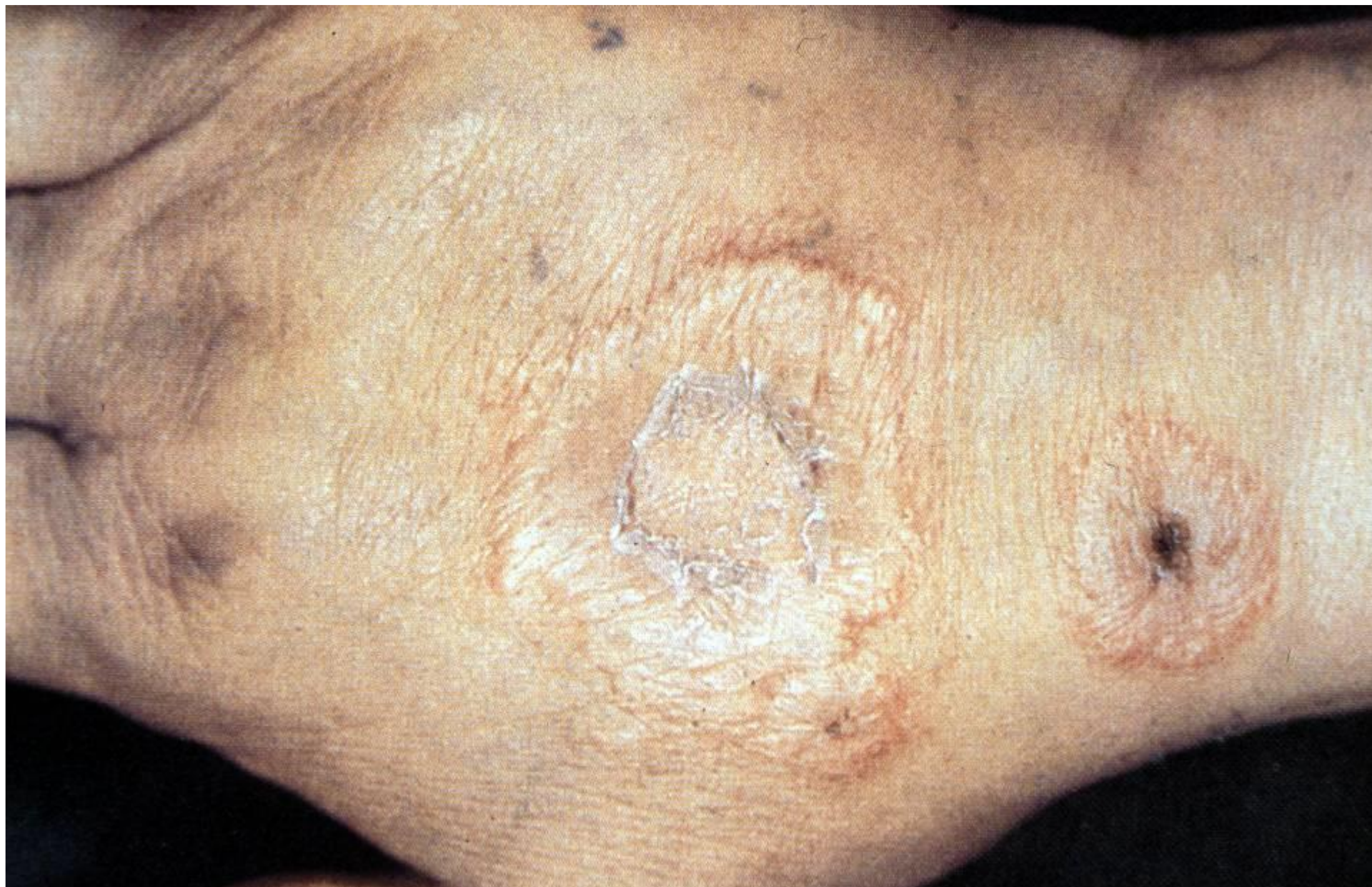Fáze zánětlivého procesu

- alterace
- exsudace
- proliferace

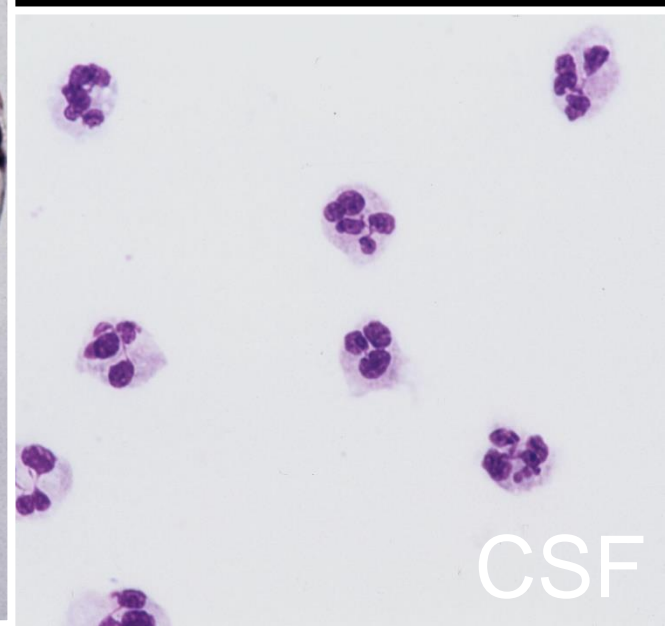
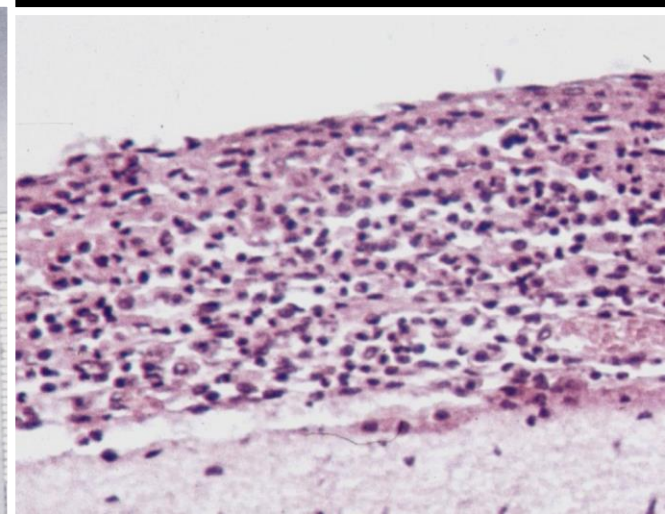
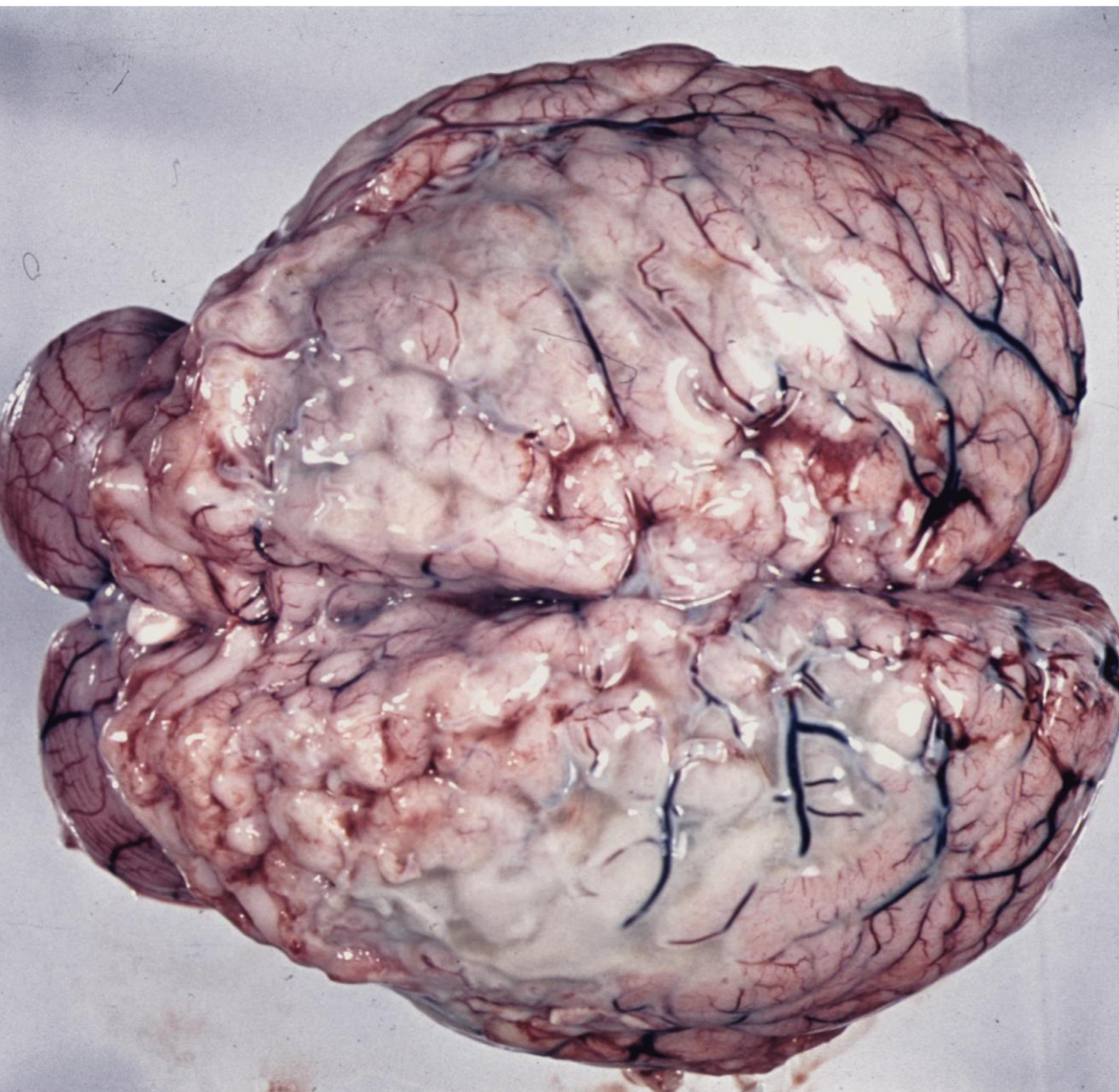
Fáze zánětlivého procesu



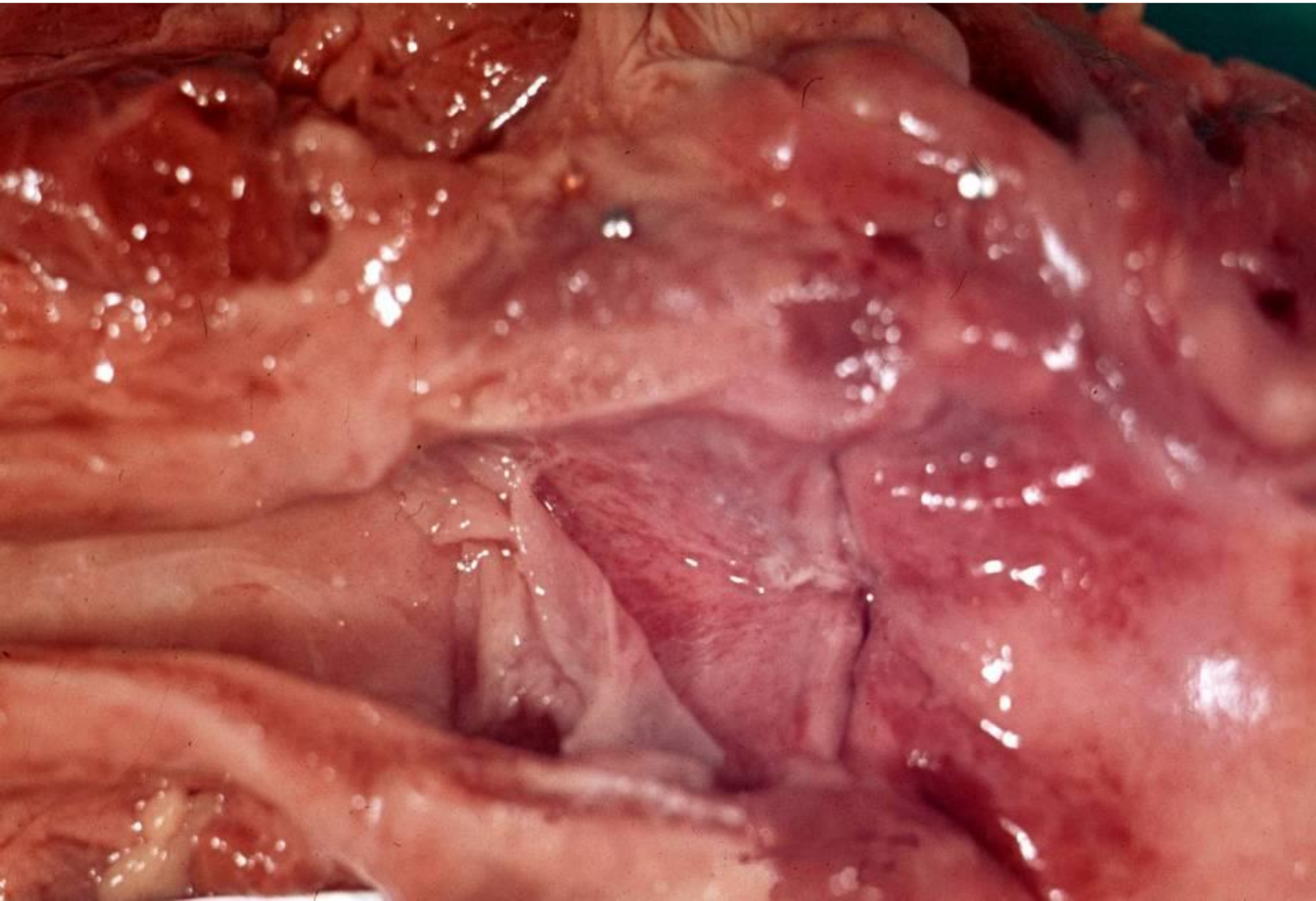
Anthrax

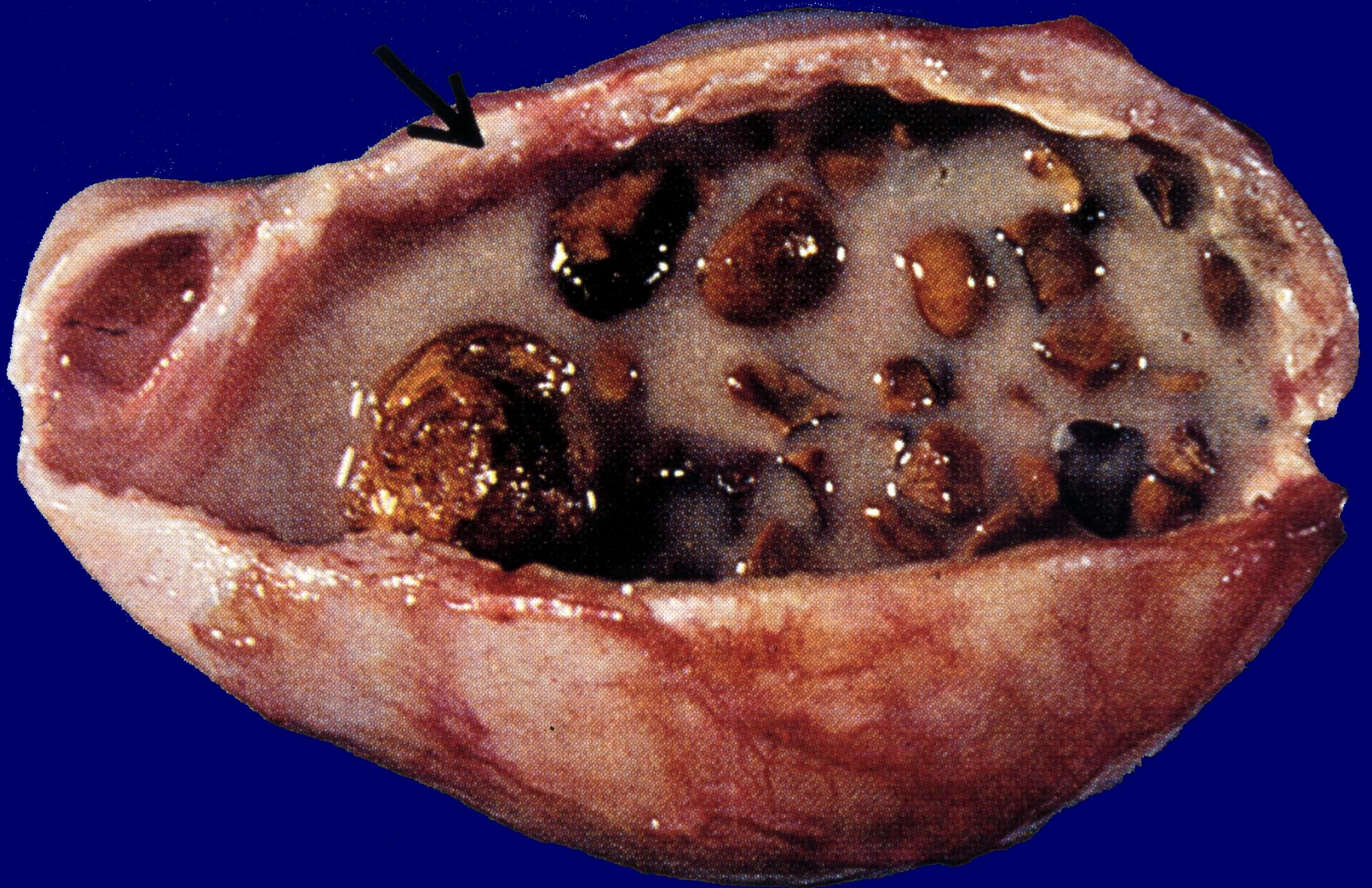


Meningitis purulenta



Laryngitis haemorrhagica et pseudomembranosa

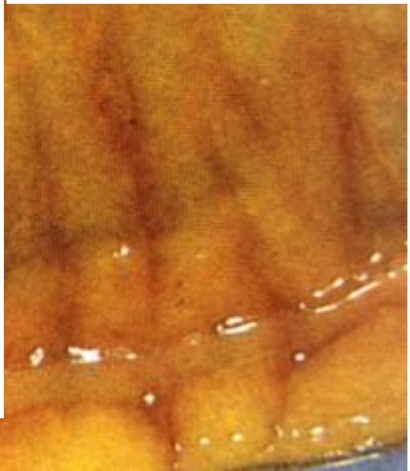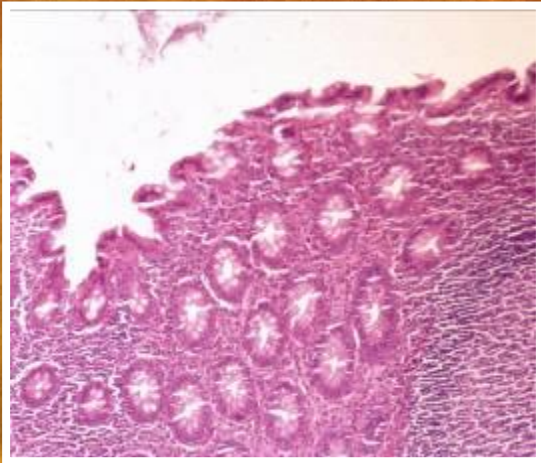
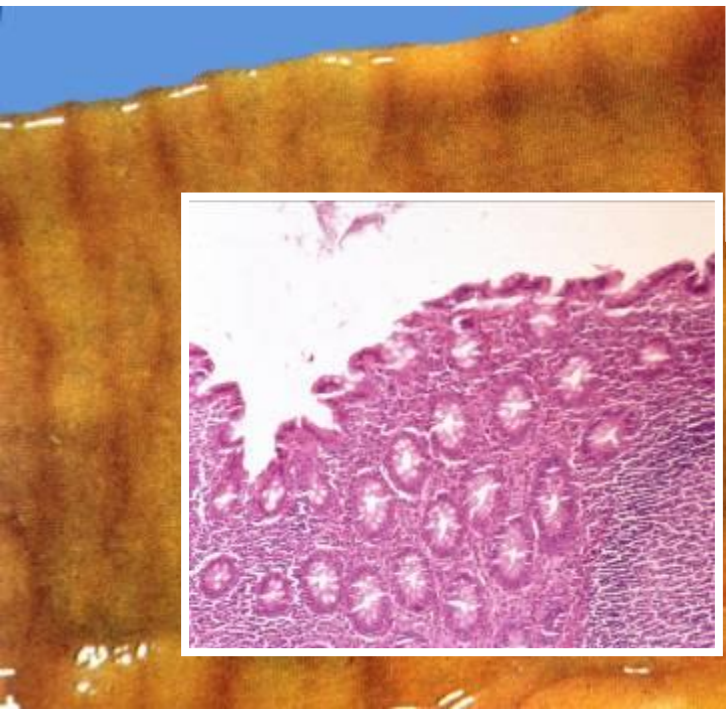
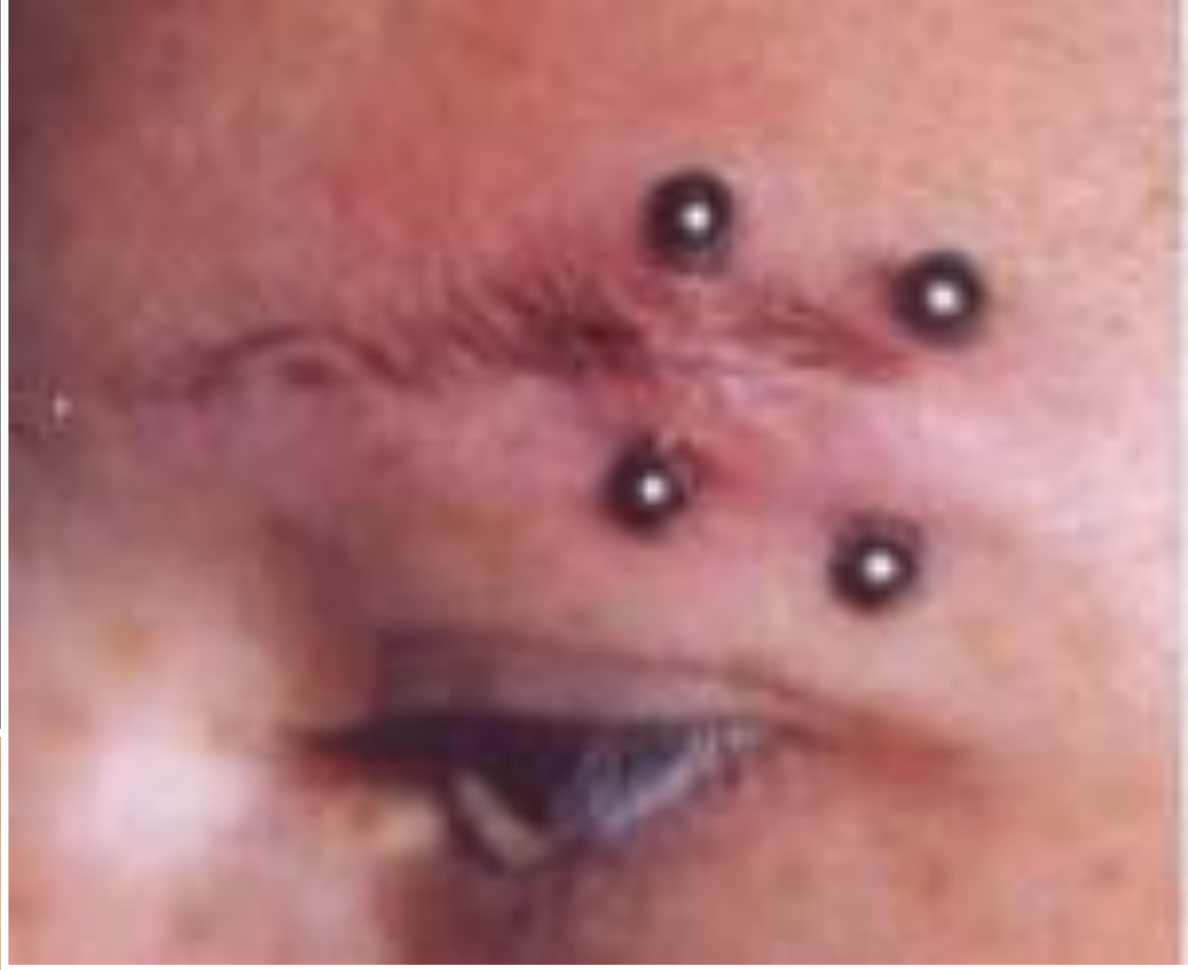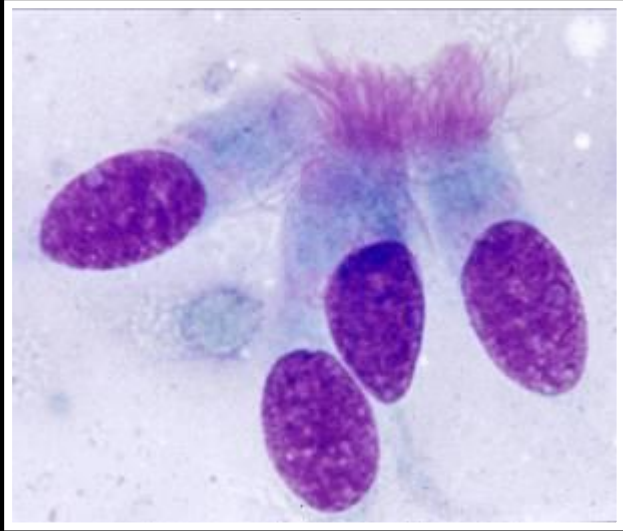




Cholelithiasis. Empyema vesicae felleae chronicum.

Mechanismy obranné reakce

- nespecifické
- antigenně specifické
 - humorální
 - celulární



Barriers

Mechanismy obranné reakce

□ nespecifické

- **FAGOCYTÓZA**
- baktericidní látky
- komplement
- interferon
- proteiny rozlišující obecné mikrobiální struktury

Cévní změny v zánětu

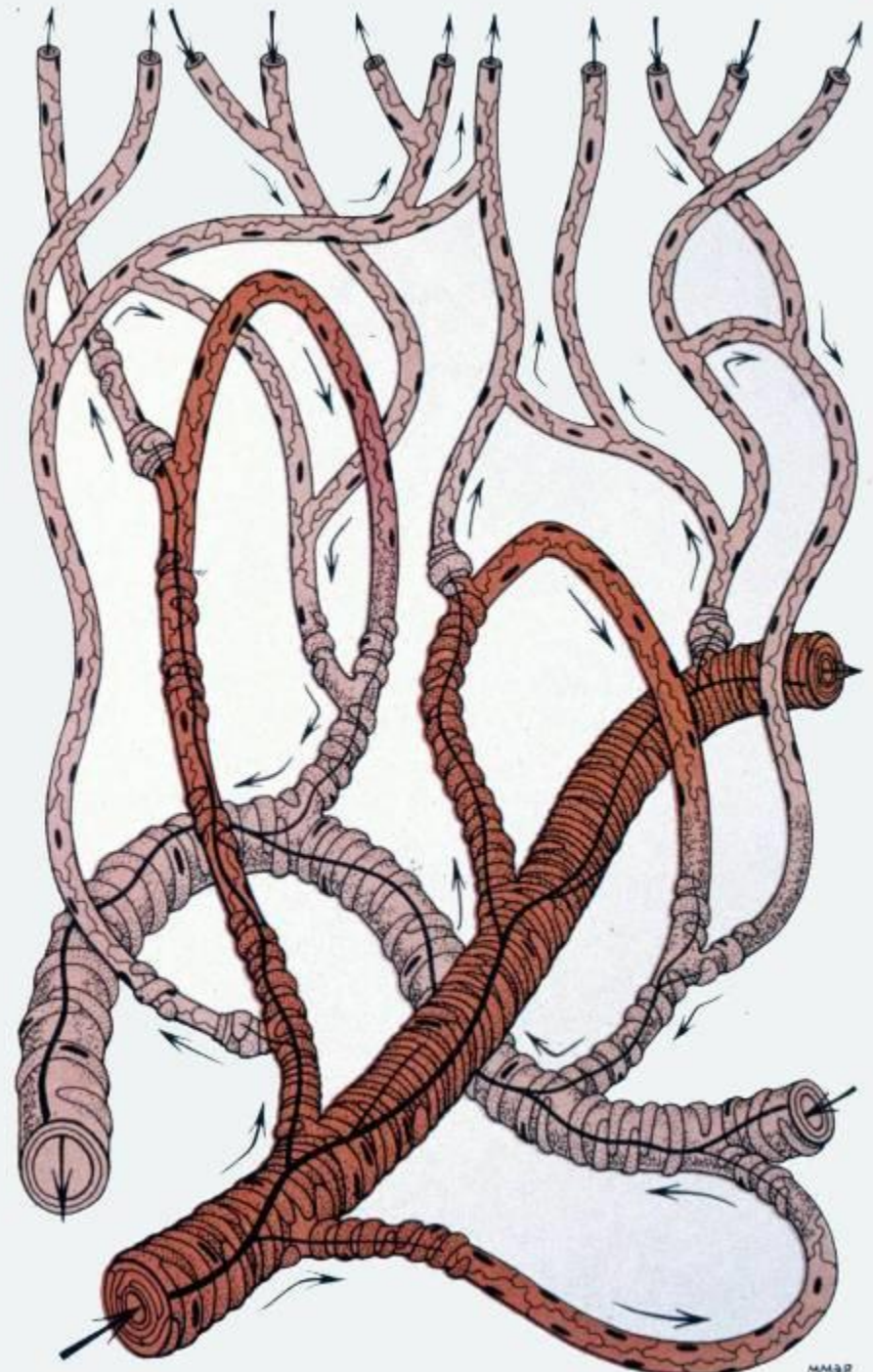
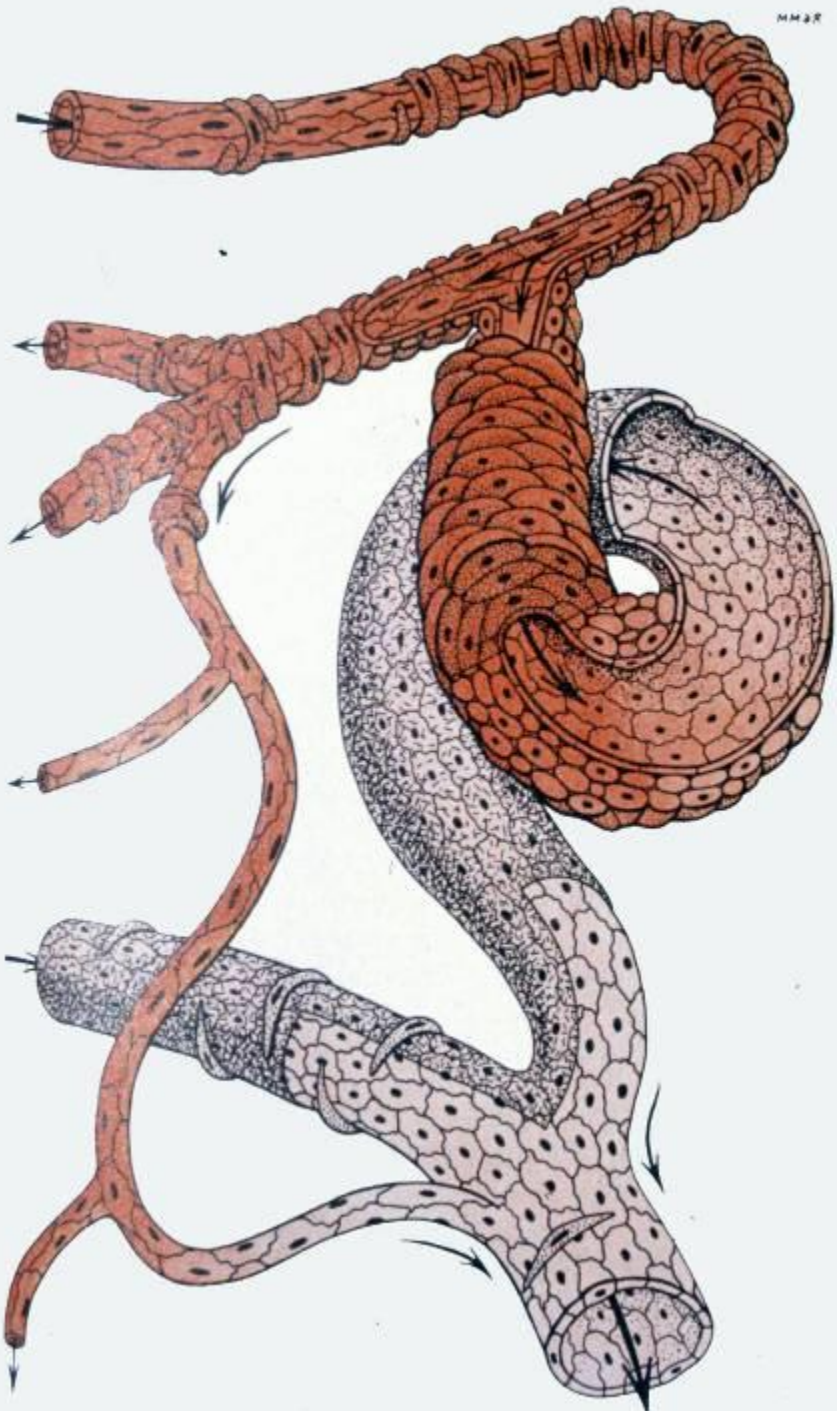
- ❖ Fluxní hyperemie - axonální reflex
- ❖ Peristatická hyperemie
- ❖ Stáza
- ❖ Zvýšená propustnost - exsudace
- ❖ Zánětlivý edém

Aktivní hyperémie

- ❖ vasodilatace
- ❖ zpomalení cirkulace
- ❖ zvýšená permeabilita – prosakování

- ❖ výstup leukocytů

MM3R



MM3R

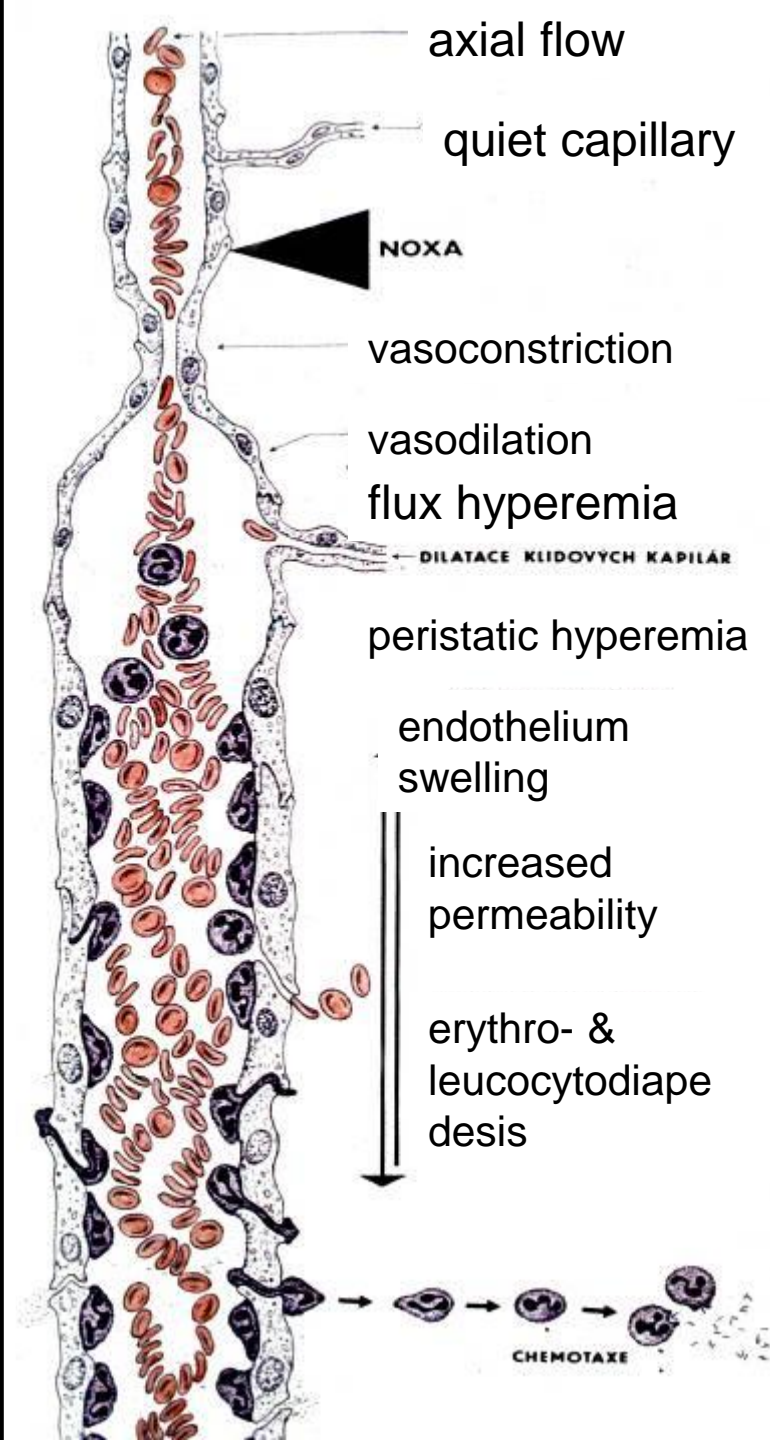
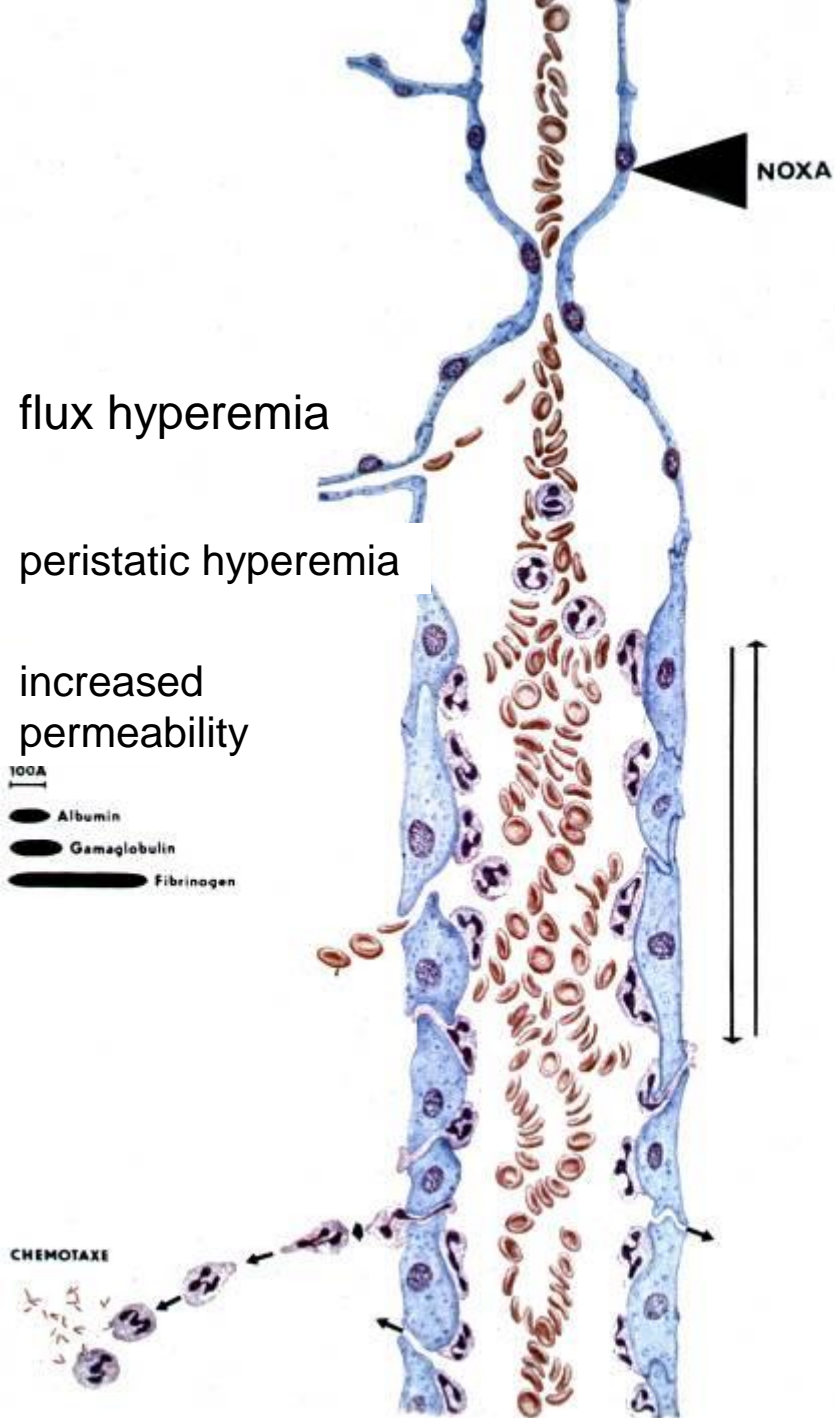
Aktivní hyperémie

❖ vasodilatace

- zpomalení cirkulace
- zvýšená permeabilita – **prosakování**

❖ Výstup leukocytů chemotaxe

- bakt. produkty a látky z poškozených tkání

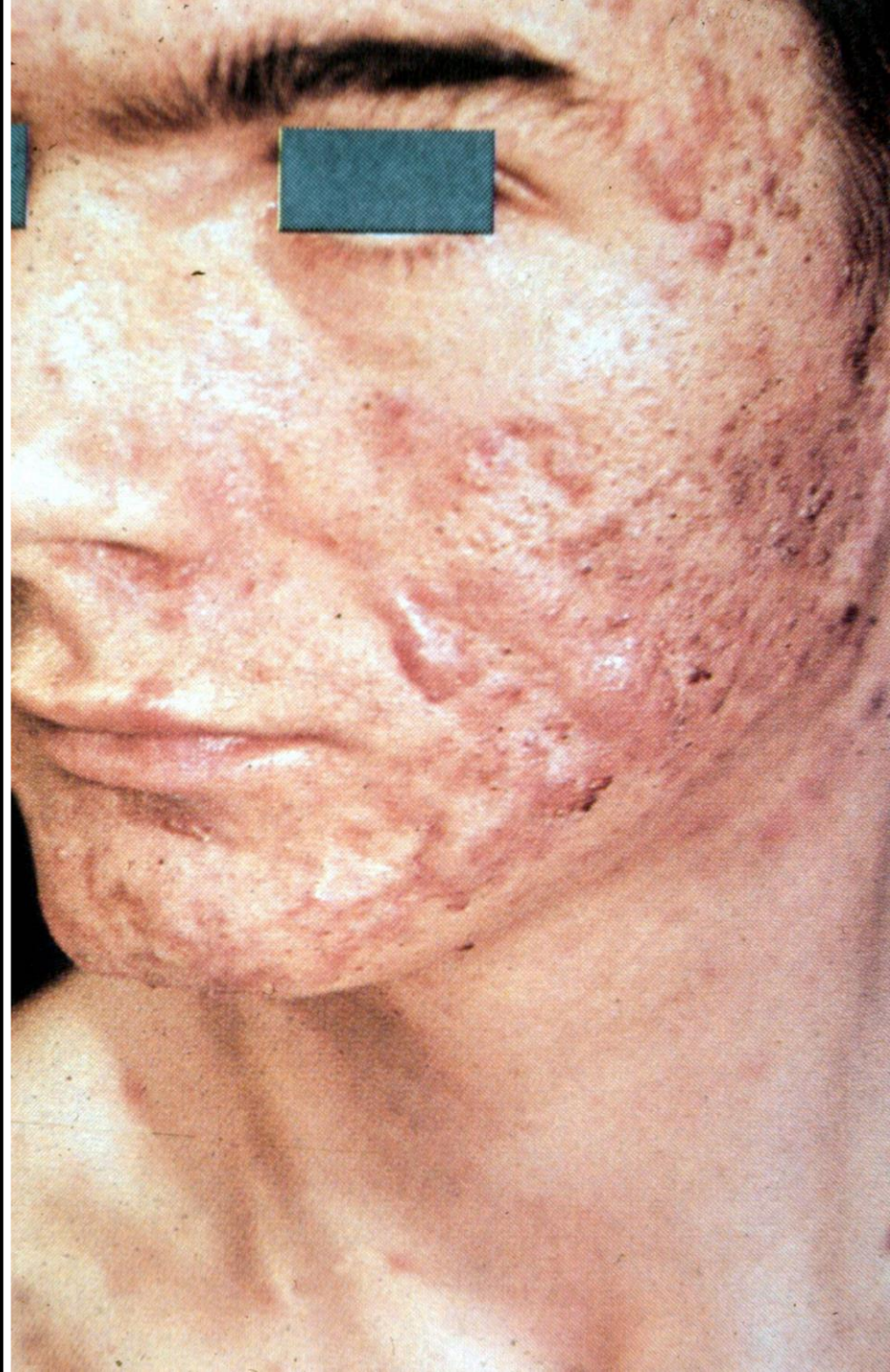

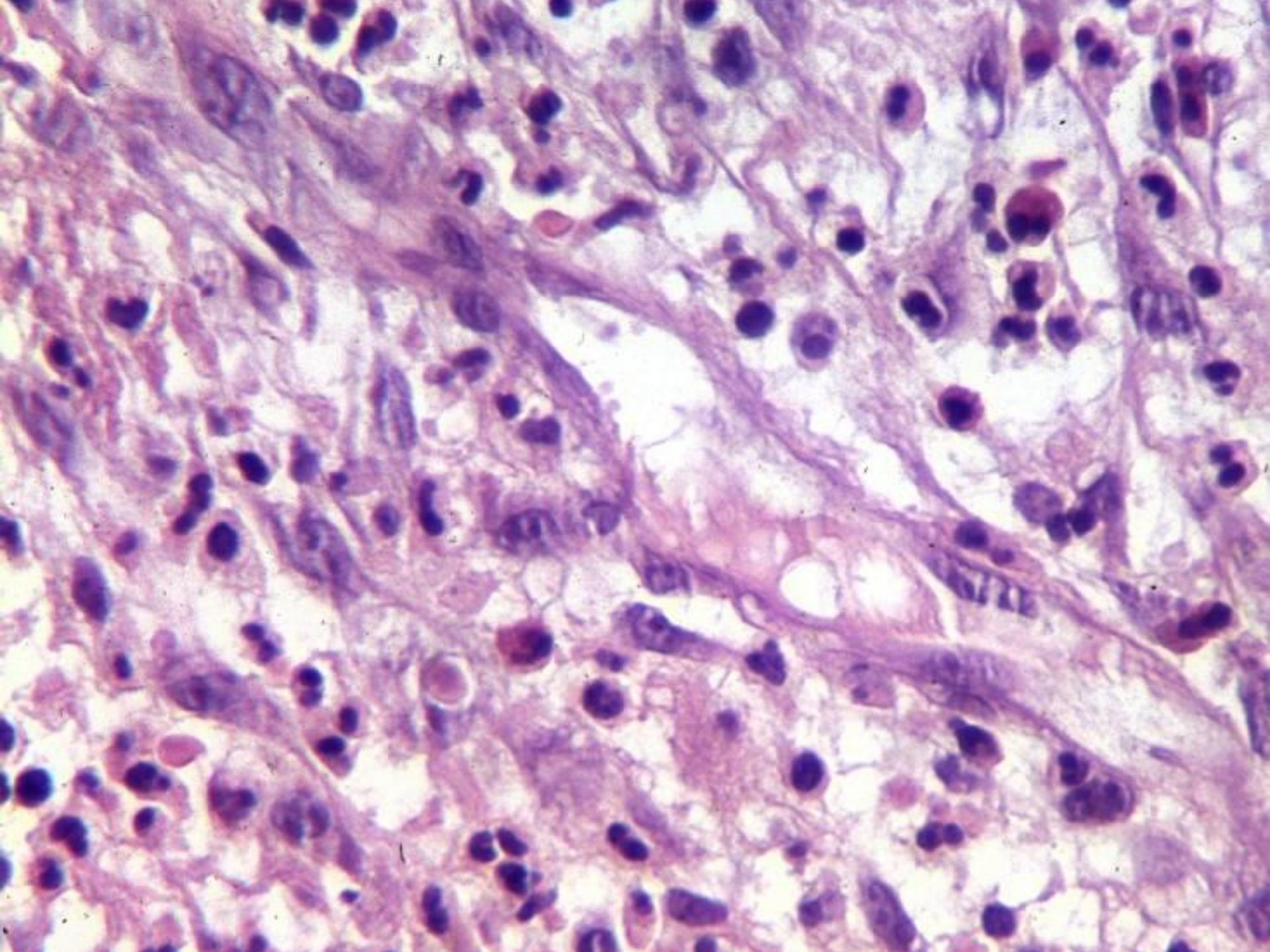
Zánětlivé mediátory

Vasodilatace	prostaglandiny, NO
Permeabilita	vasoaktivní aminy, C3, C5, bradykinin
Chemotaxe	C5a, bakt. produkty, leukotrieny, cytokiny
Horečka	interleukin 1, 6, TNF, prostaglandins
Bolest	prostaglandiny, bradykinin
Tkáňové poškození	lysosomální enzymy...

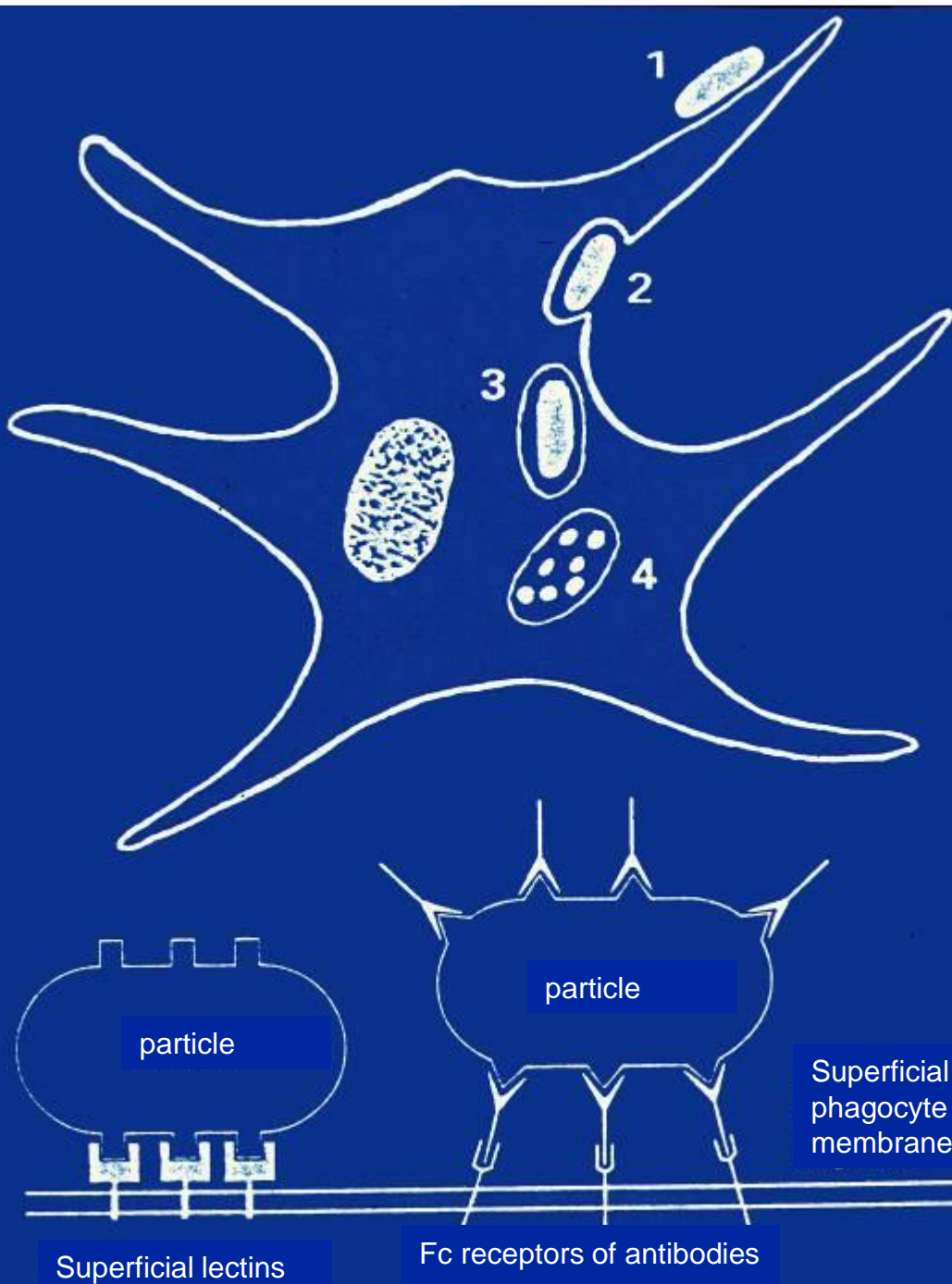
Alterace
Exsudace
Proliferace

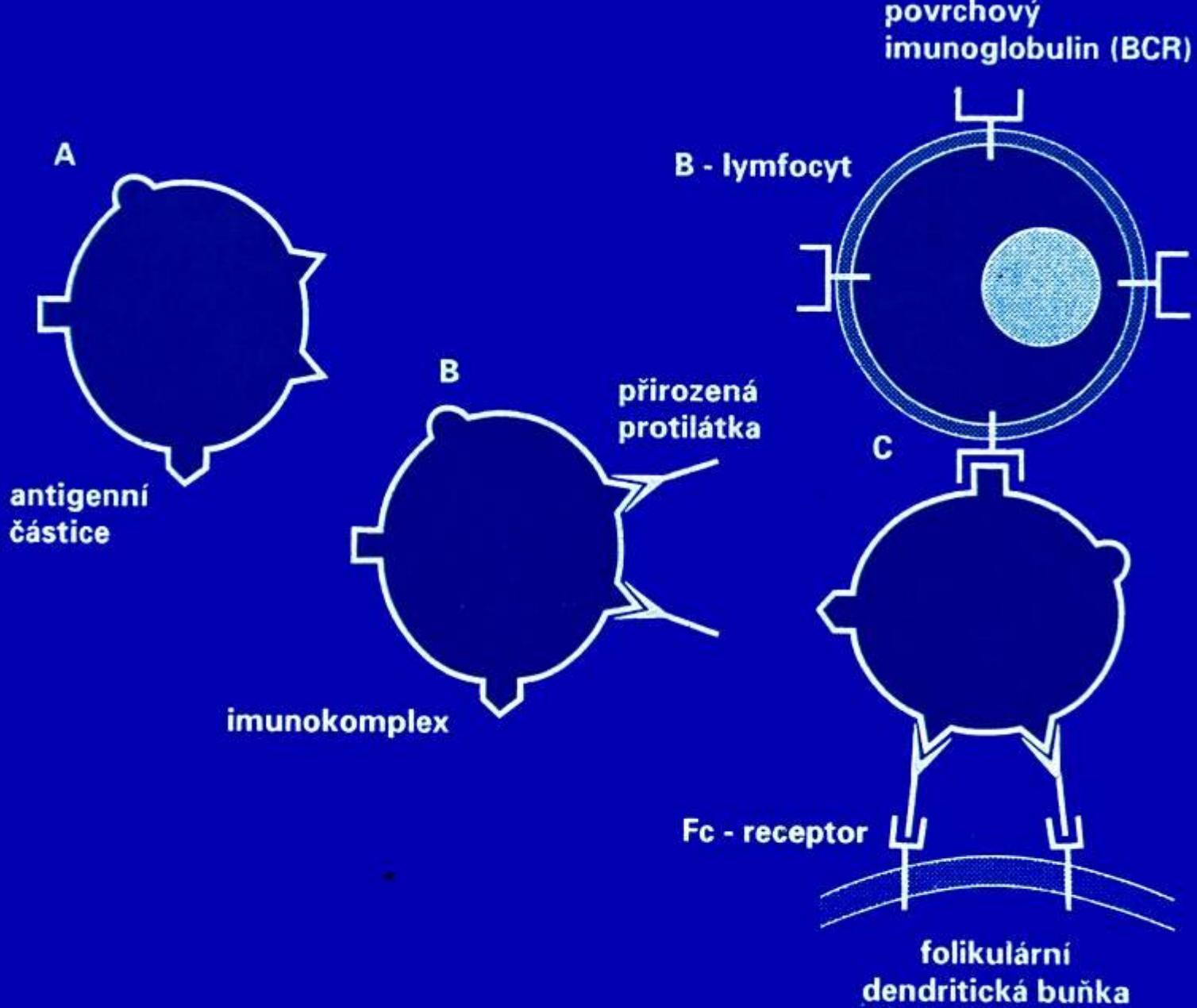
Acne conglobata





Fagocytóza & Opsonizace





Přirozené protilátky a imunitní odpověď

Cytokiny

Def.:

polypeptidy a proteiny – regulační molekuly participující v autokrinní, parakrinní & endokrinní funkci při udržení homeostázy

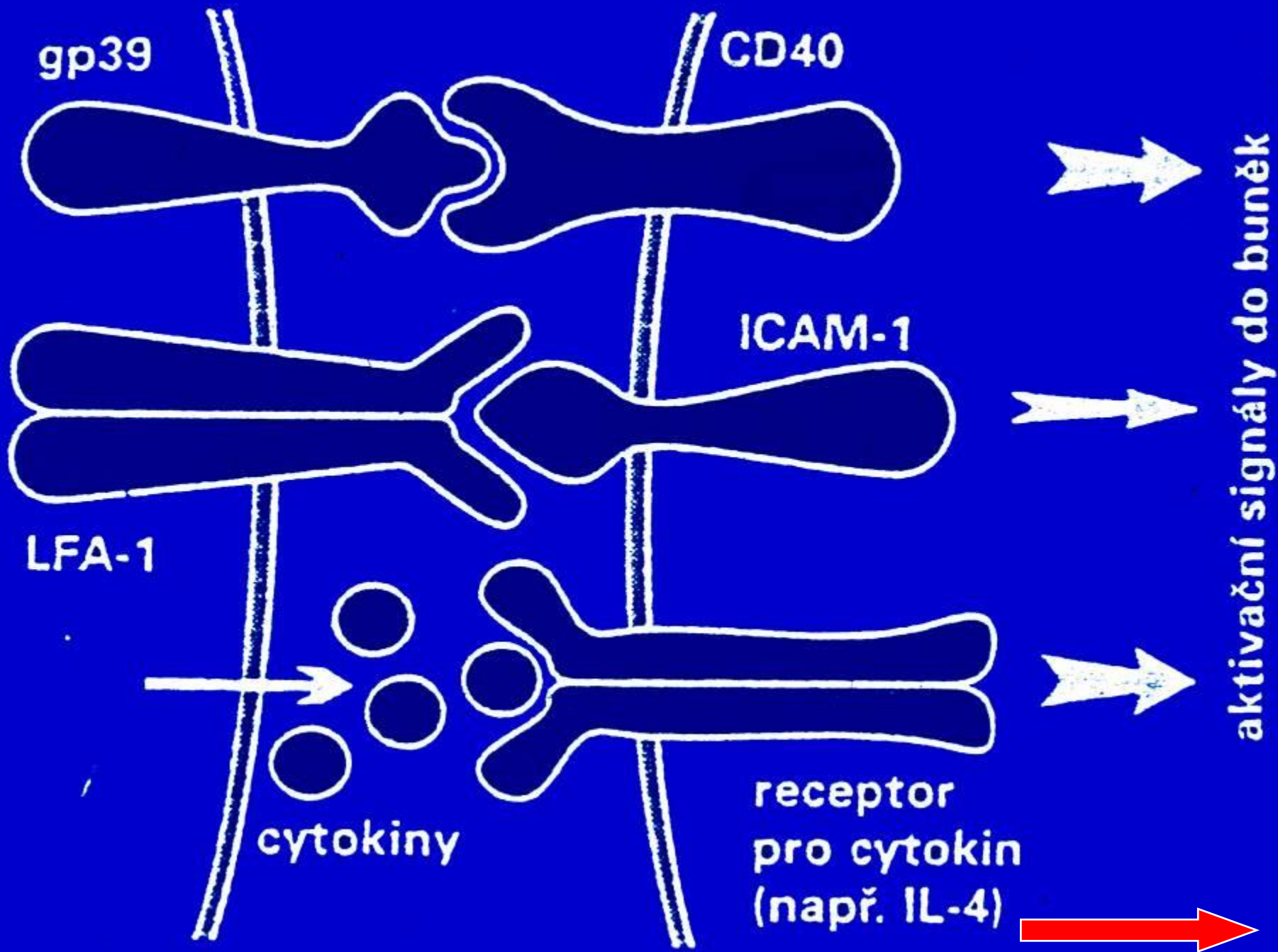
Cytokiny

zdroje:

- makrofágy
- APC
- T- lymfocyty

Typy:

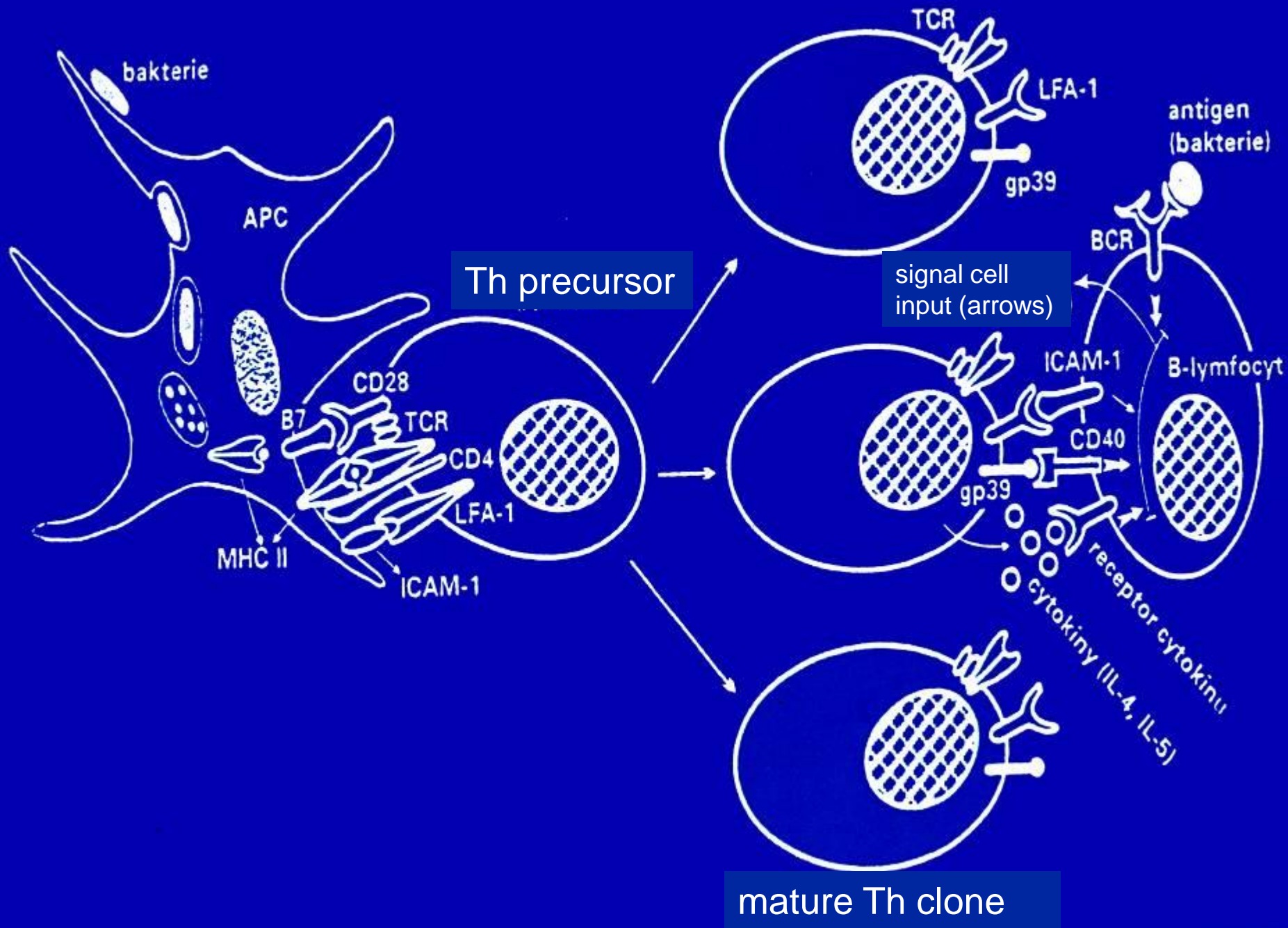
- růstové fakt.
- kolonie stim. fakt.
chemokiny
(interleukiny)
- $\text{TNF}\alpha$, $\text{TNF}\beta$ – LT
- interferony

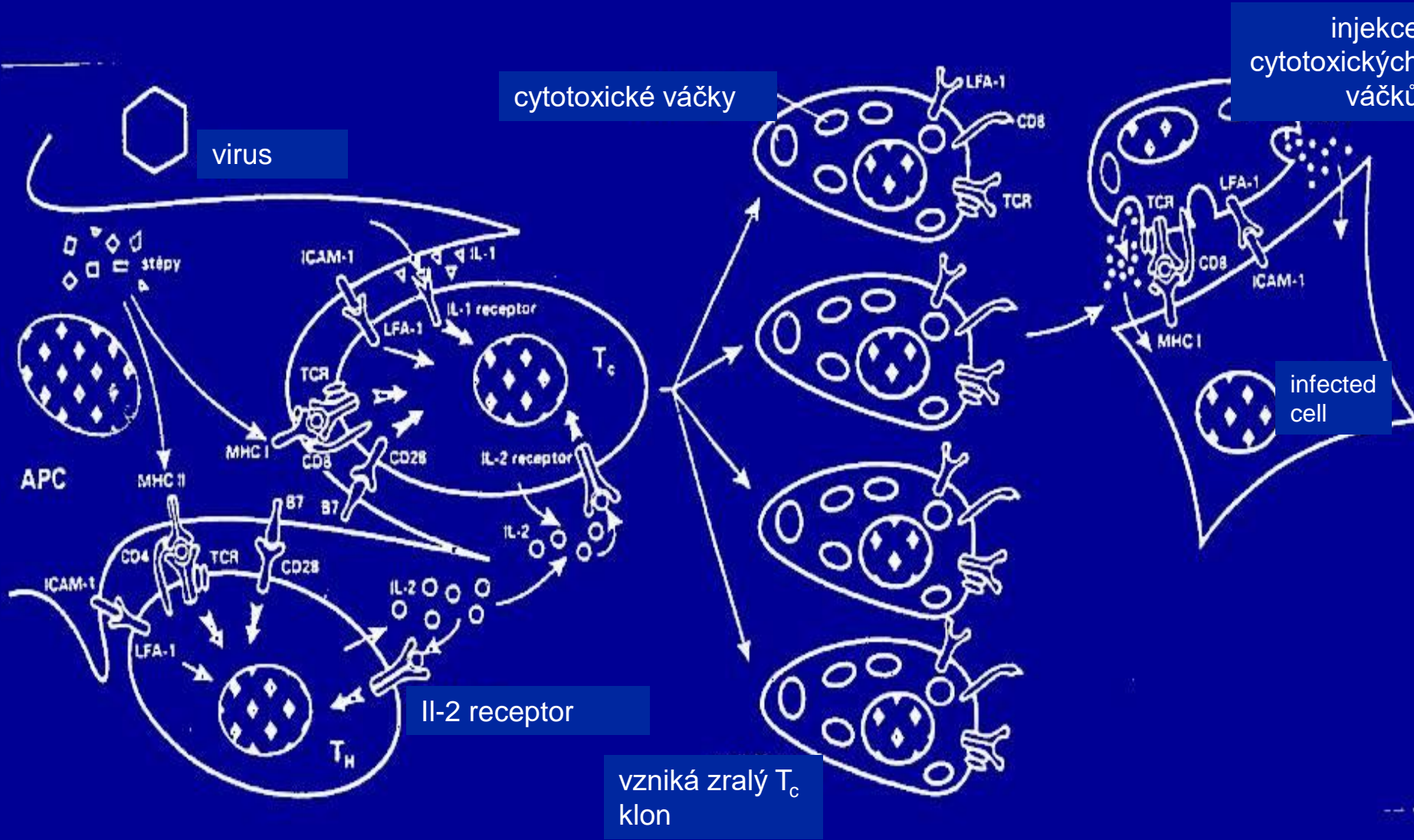


Mechanismy obranné reakce

- antigenně specifické
 - humorální B–lymfocyty
 - celulární T–lymfocyty

INTERAKCE





virus

cytotoxické váčky

injekce
cytotoxických
váček

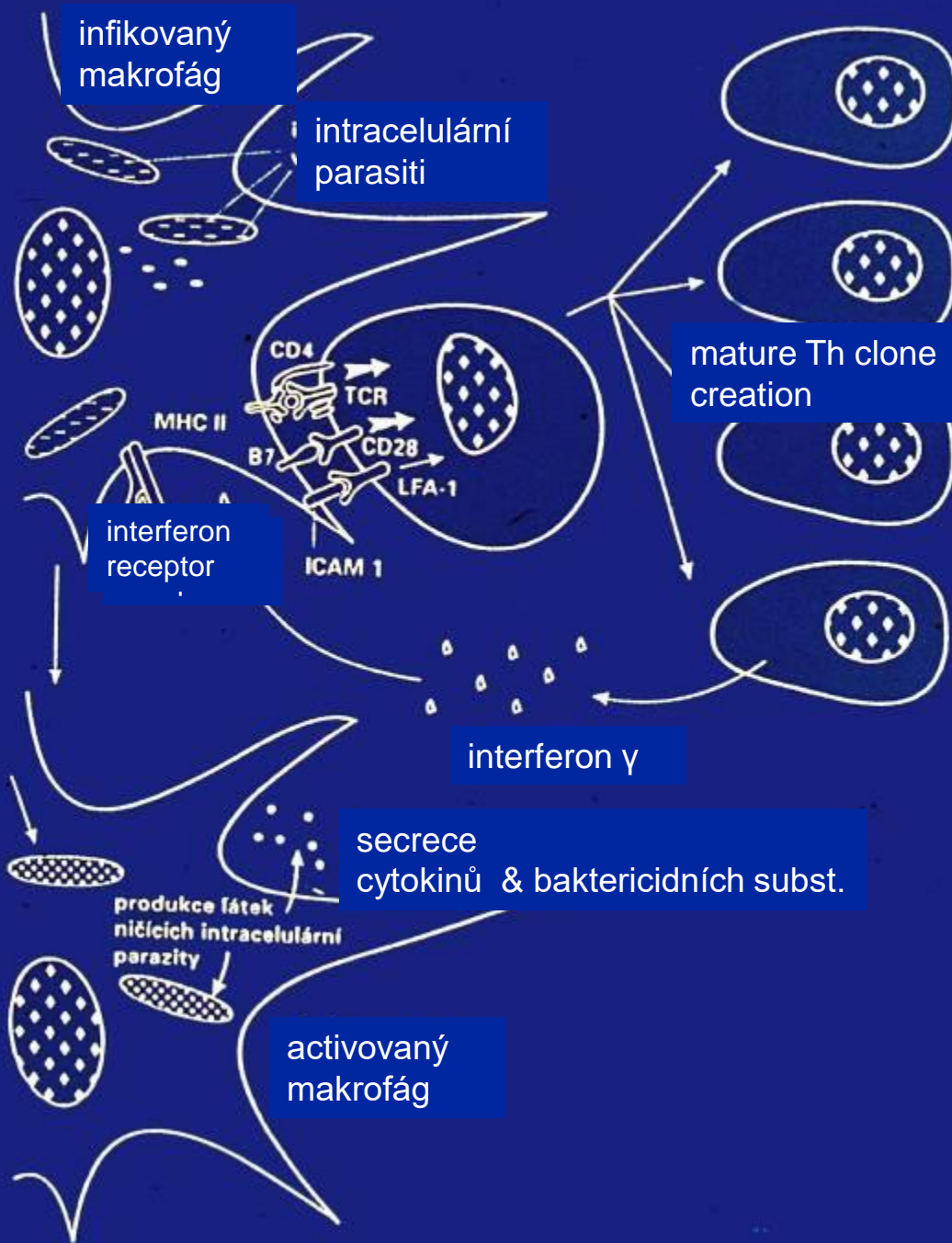
APC

infected
cell

IL-2 receptor

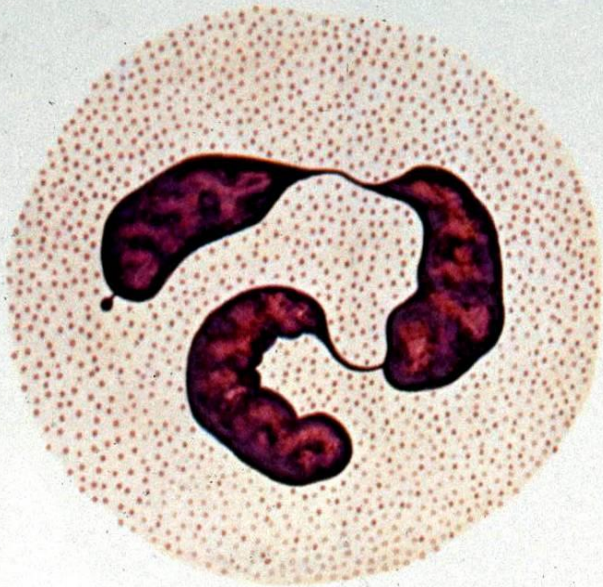
vzniká zralý T_c
klon

Aktivace makrofága

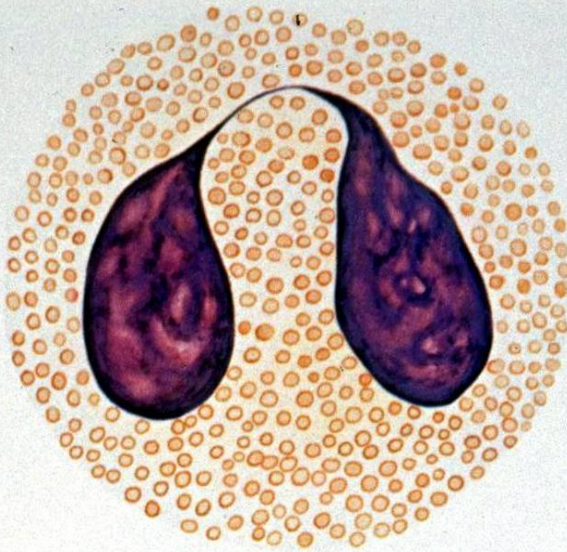


Buňky zánětlivé reakce

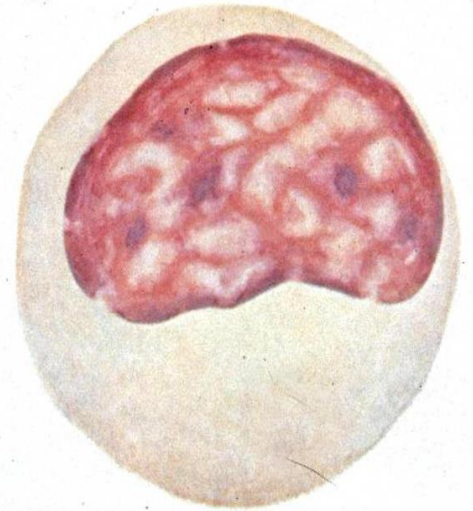
- ❖ neutrofilní granulocyty
- ❖ eosinofilní granulocyty
- ❖ basofilní granulocyty & heparinocyty
- ❖ lymfocyty & plasmocyty
- ❖ monocyty – makrofágy
- ❖ erytrocyty
- ❖ destičky



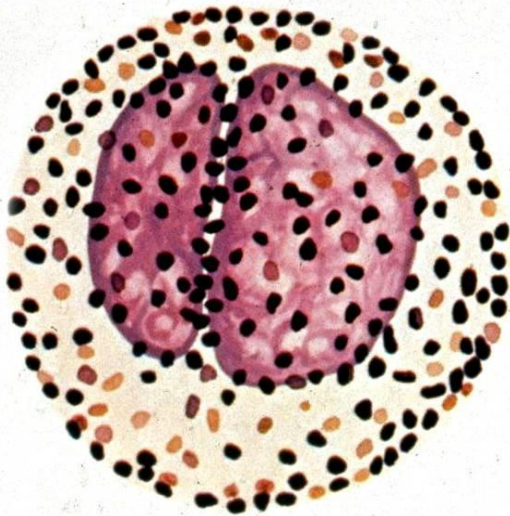
Neutrophilic granulocyte



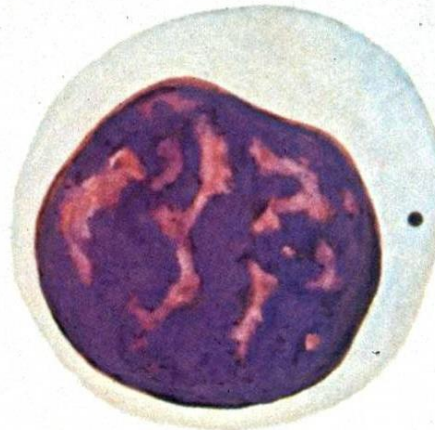Eosinophilic granulocyte



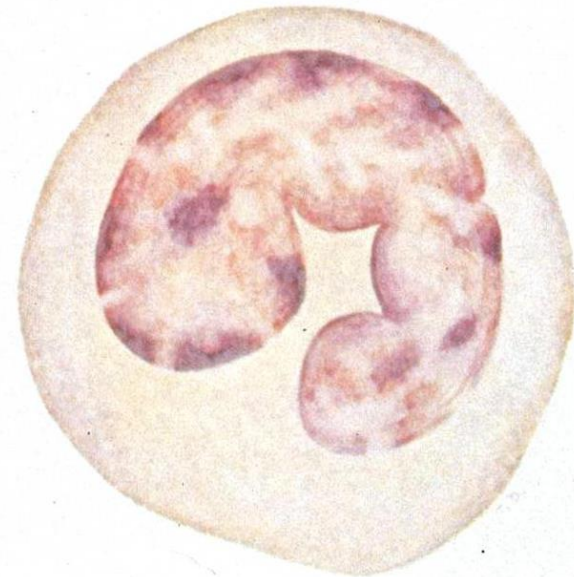
Monocyte



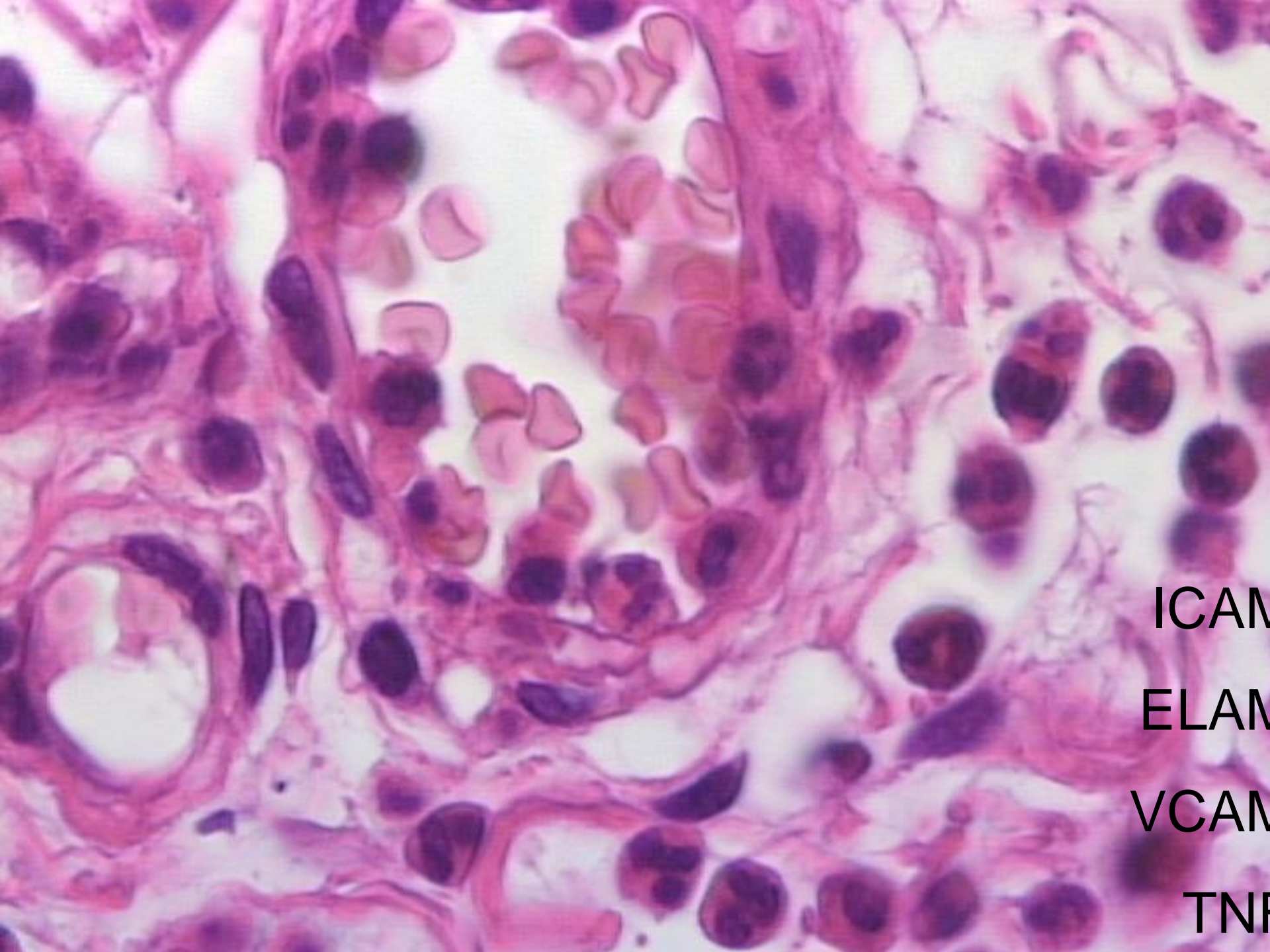
Basophilic granulocyte



Lymphocyte



Monocyte



ICAM

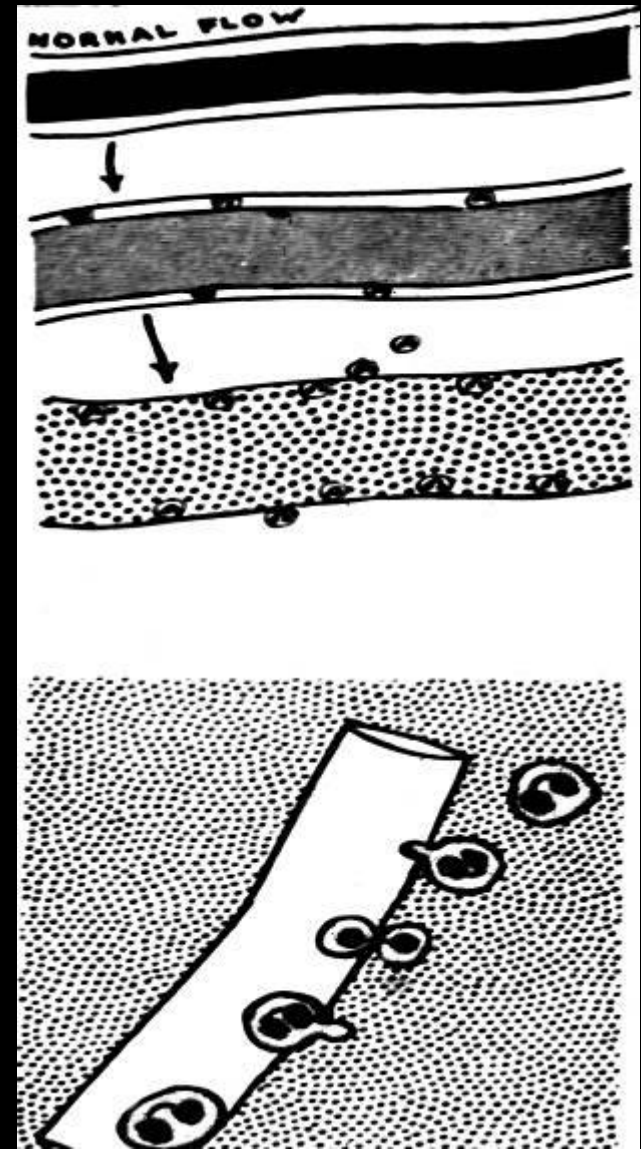
ELAM

VCAM

TNF

Neutrofilní granulocyty

- ❖ **pavementing** (*selectins, integrins*)
- ❖ **emigration** (*chemotactic factors from bacteria, complement 3a, 5a, kinins, histamin....*)
- ❖ **fagocytosis** (*both non specific without opsonisation and specific IgG + compl.*)

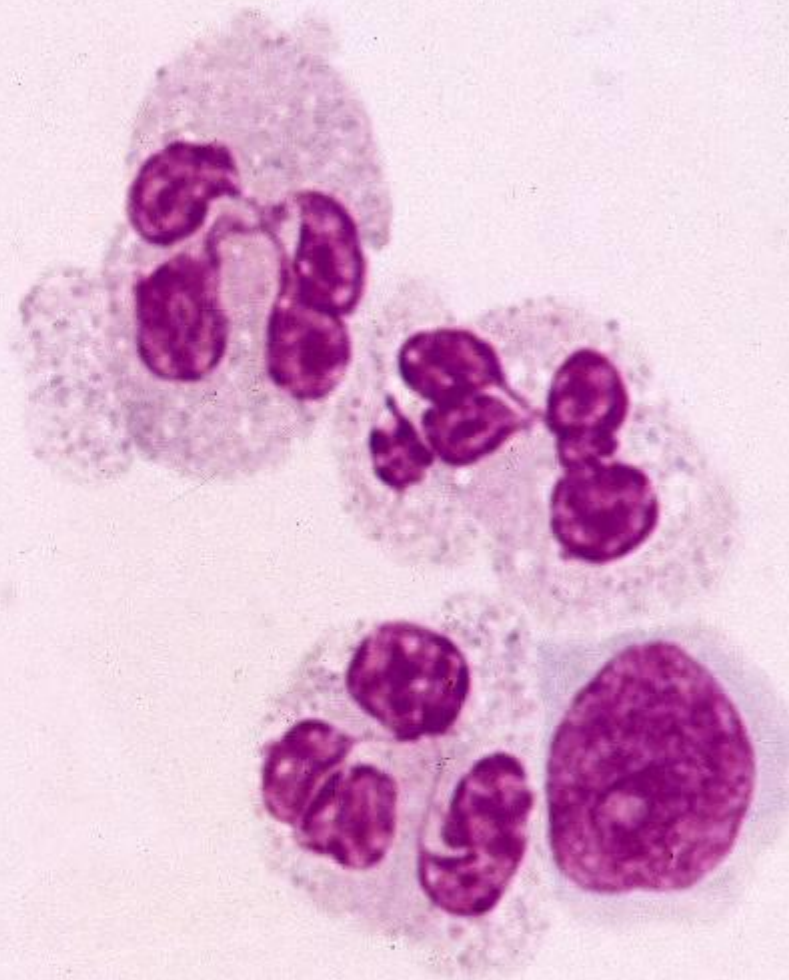
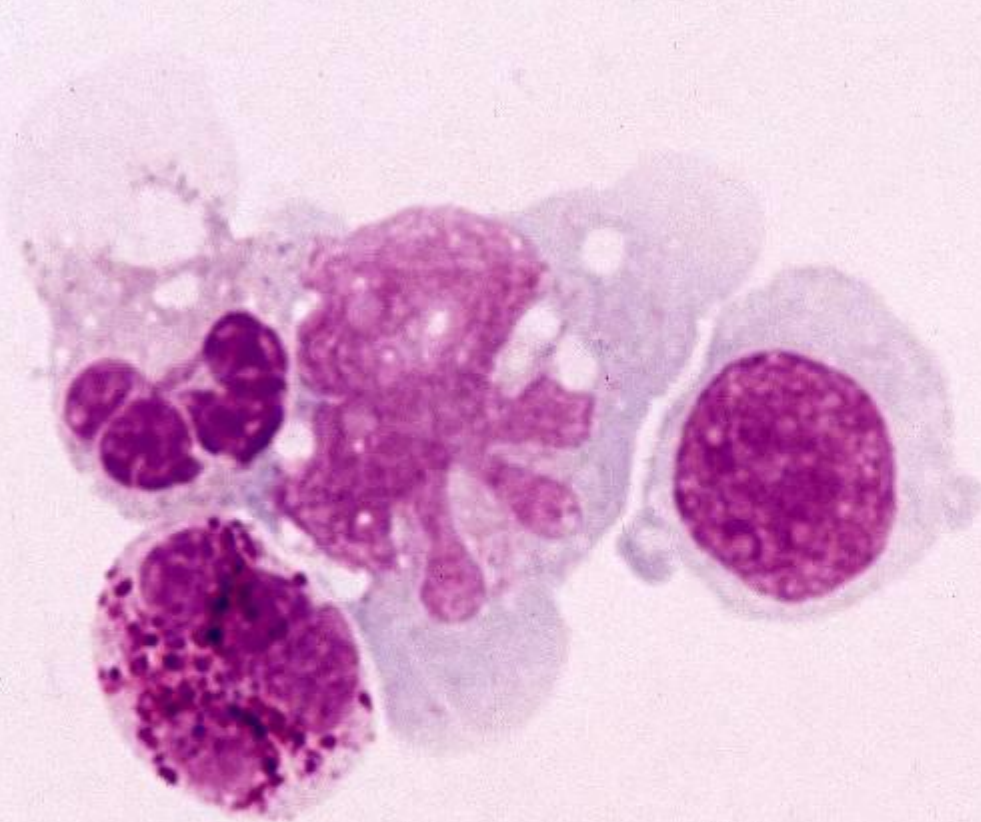


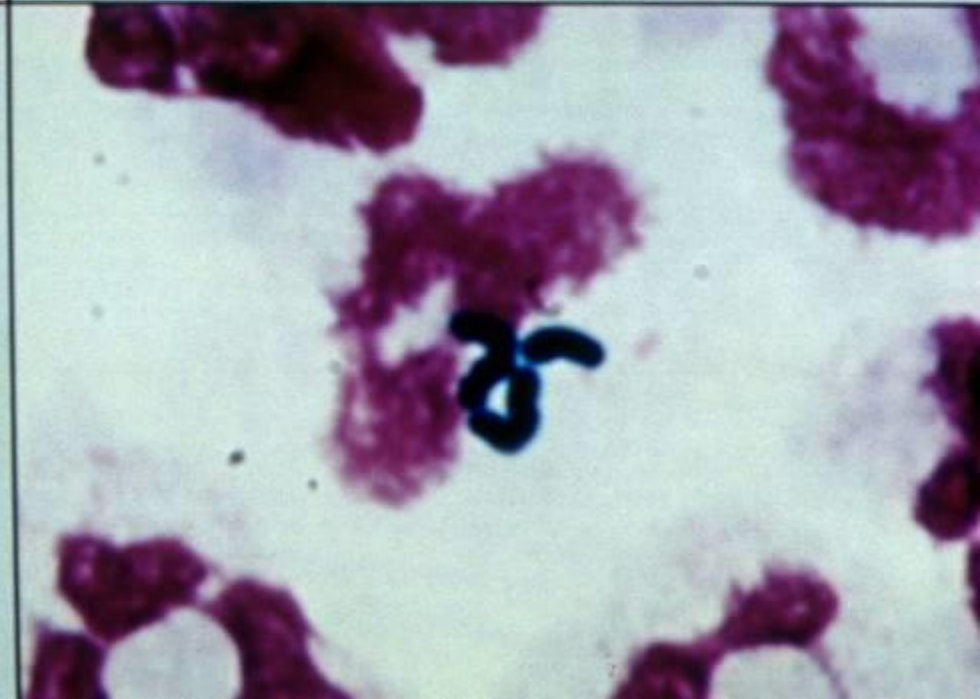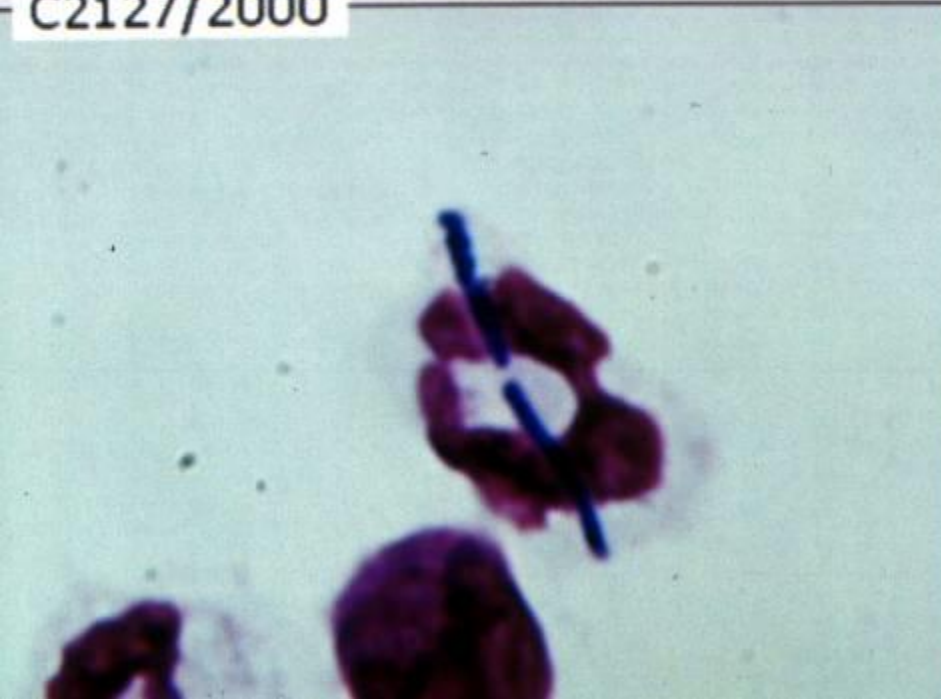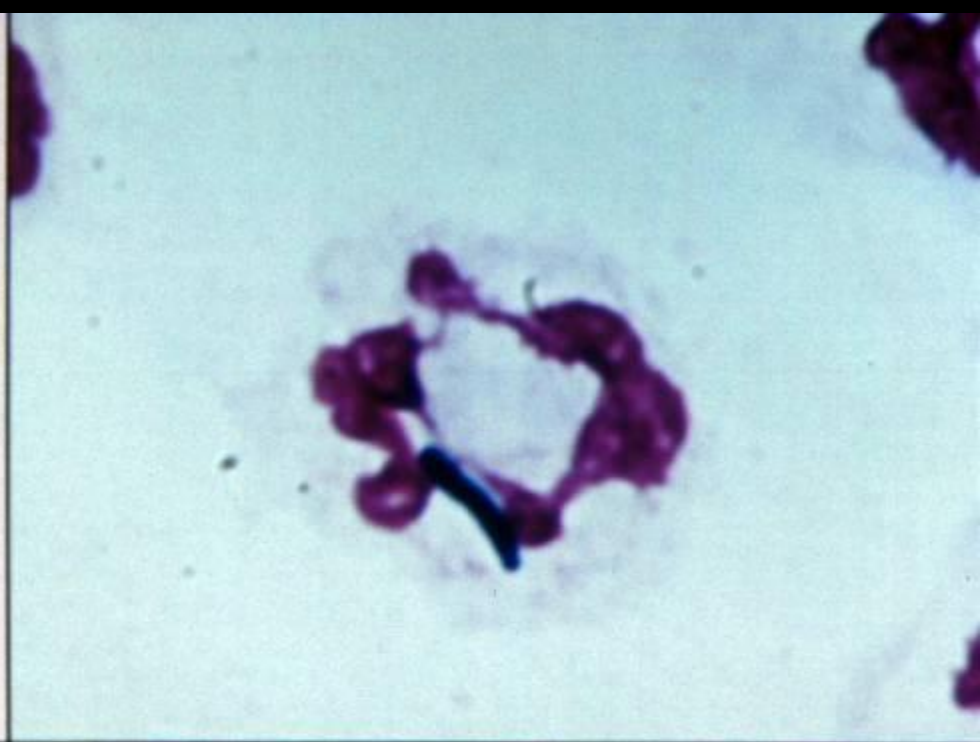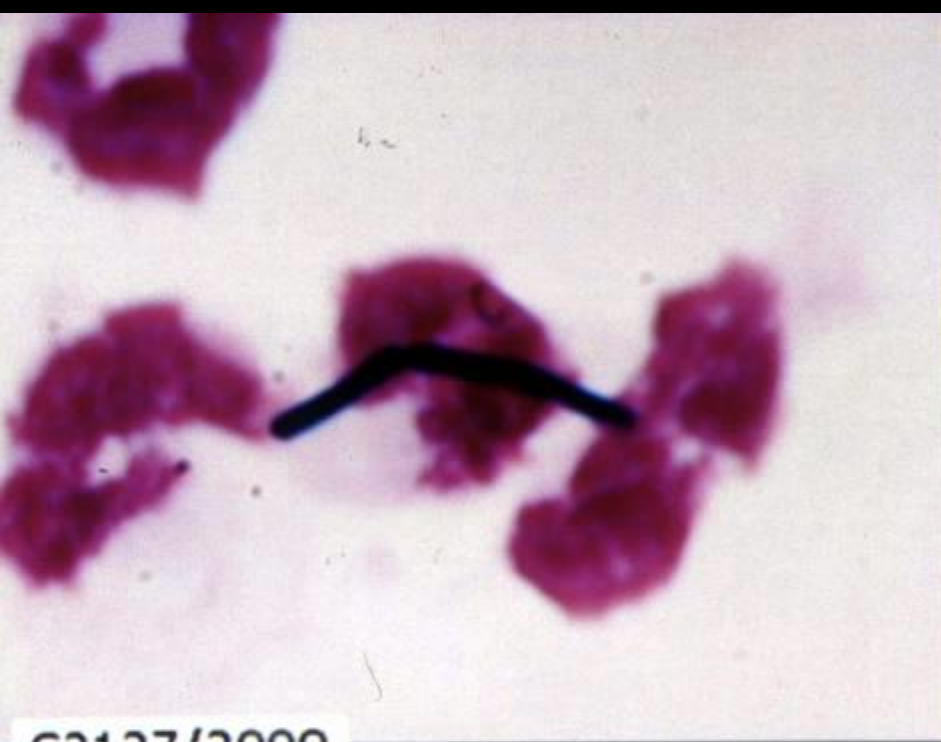Neutrofilní granulocyty

- ❖ pohlcení & trávení bakterií
- ❖ H_2O_2 & myeloperoxidáza
- ❖ lysozym – trávení mukopeptidů

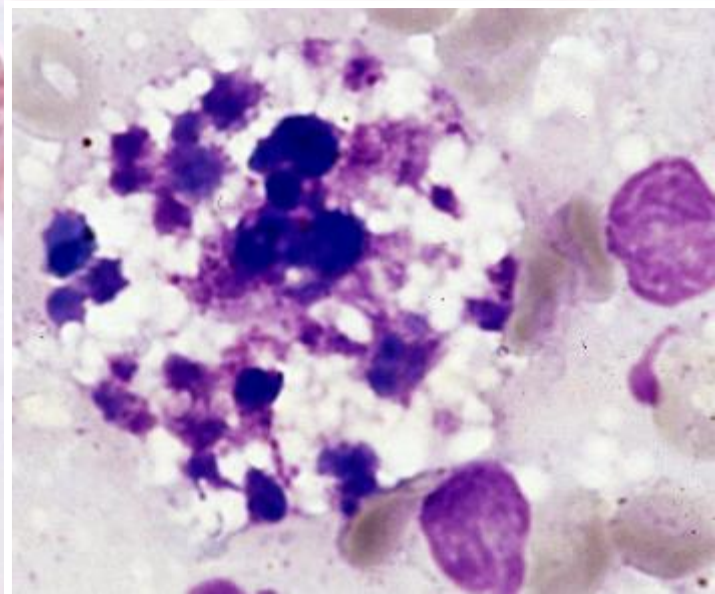
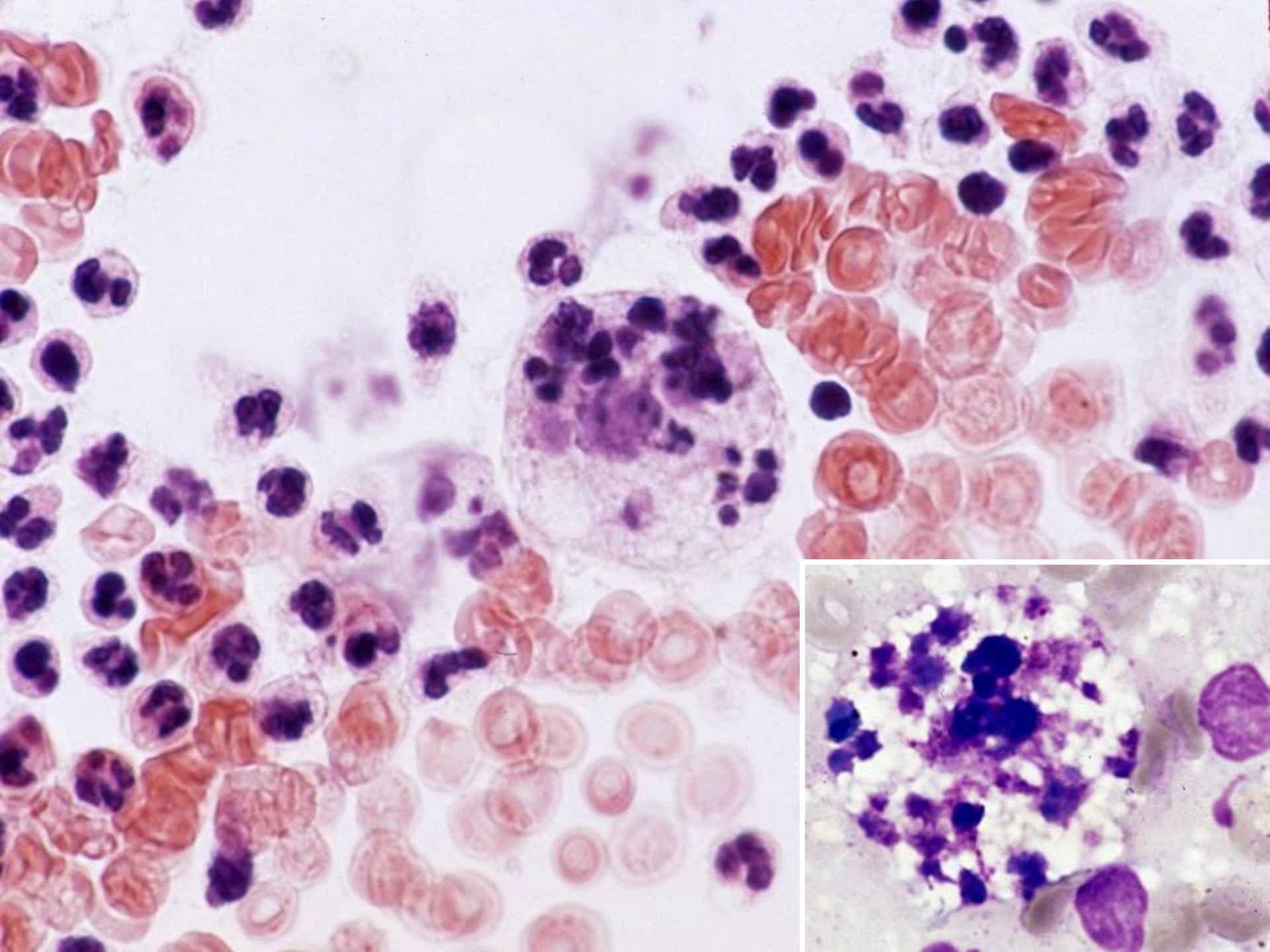
Smrt během několika hodin

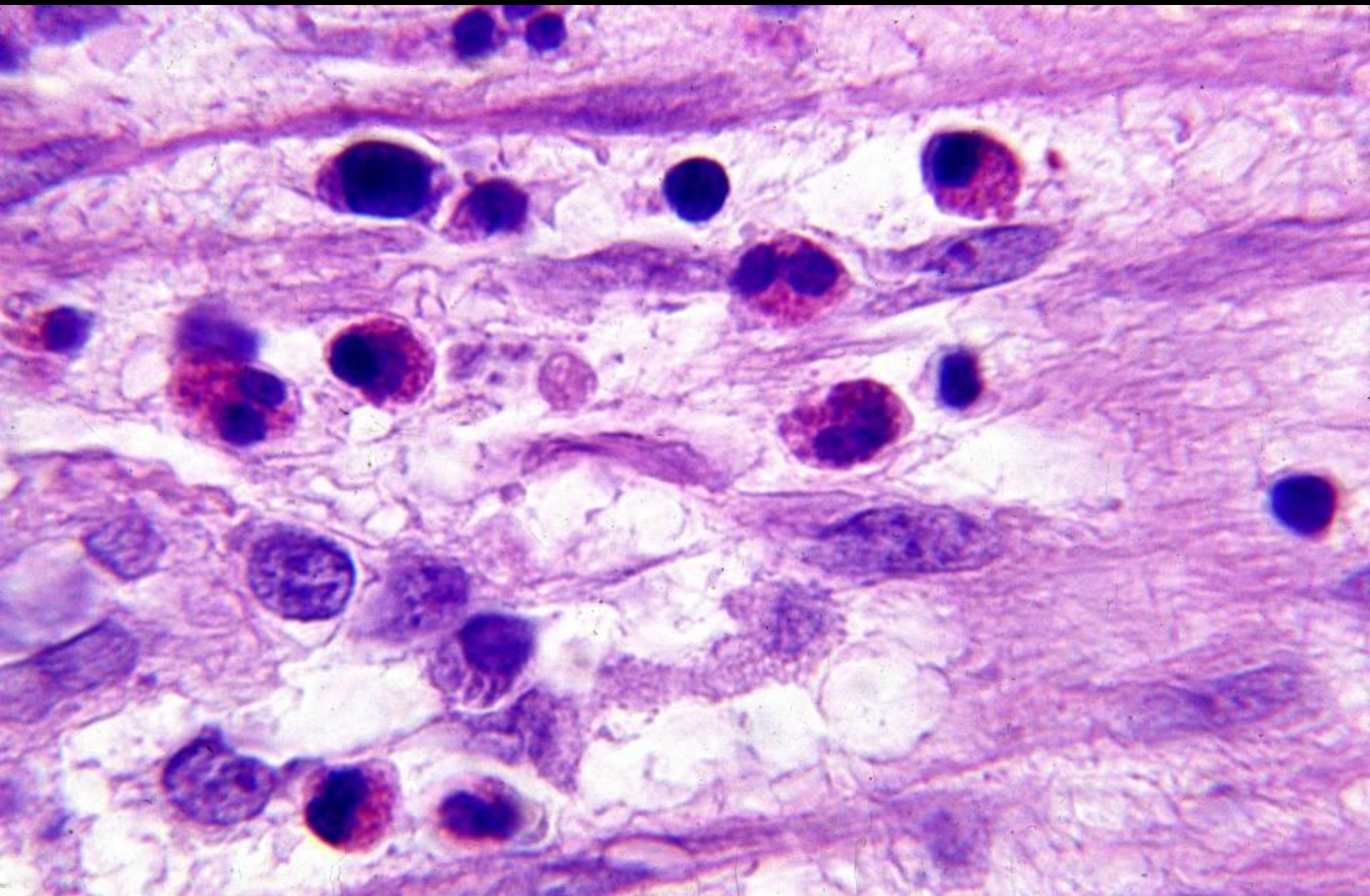
- ❖ elastáza, colagenáza
- ❖ aktivace plasminogenu
- ❖ aktivace komplementu





C2127/2000

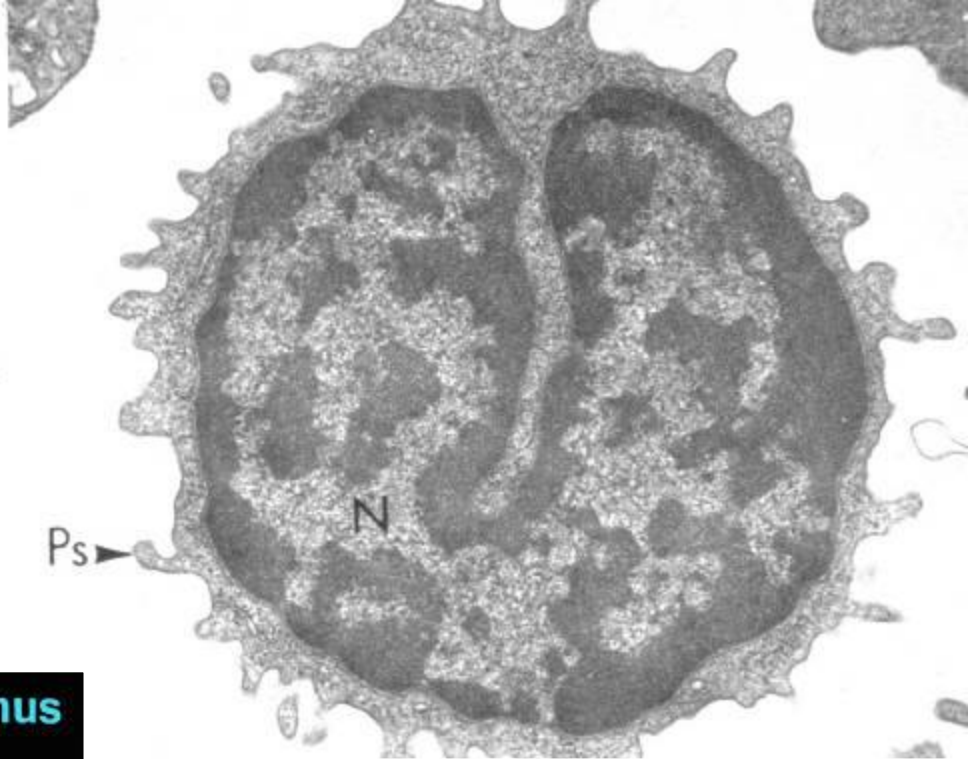
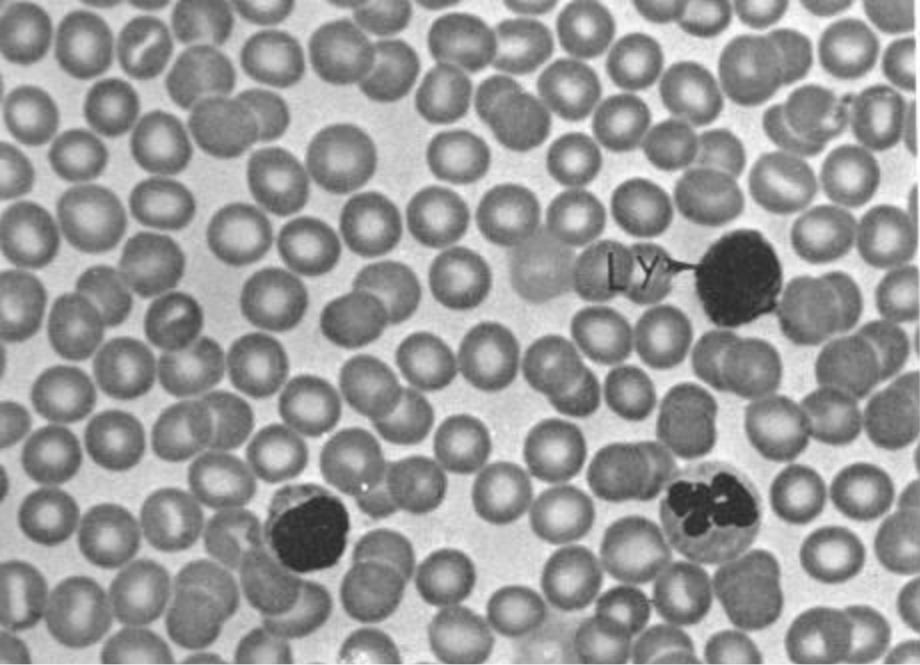




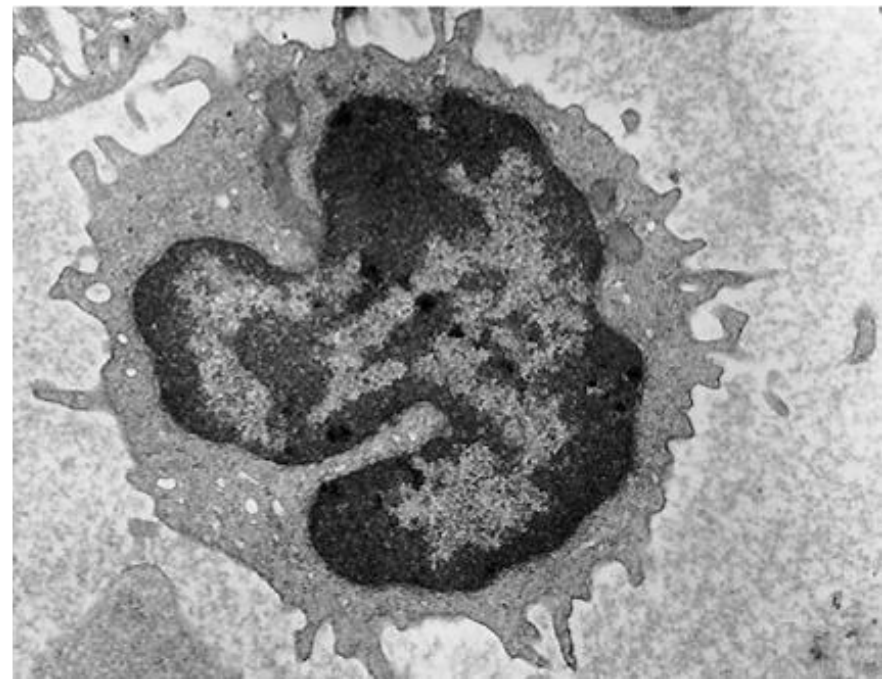
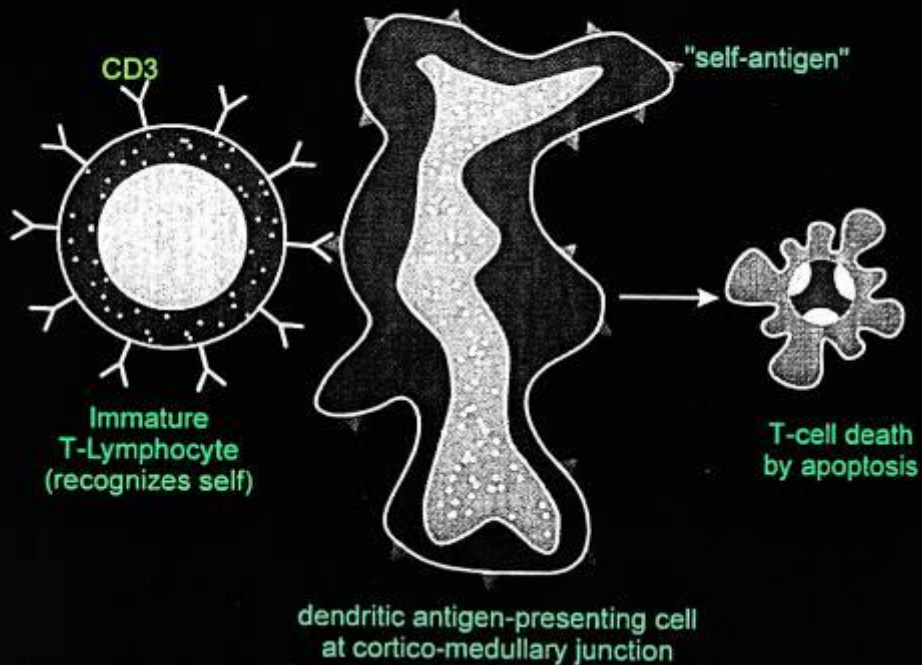
Mechanismy obranné reakce

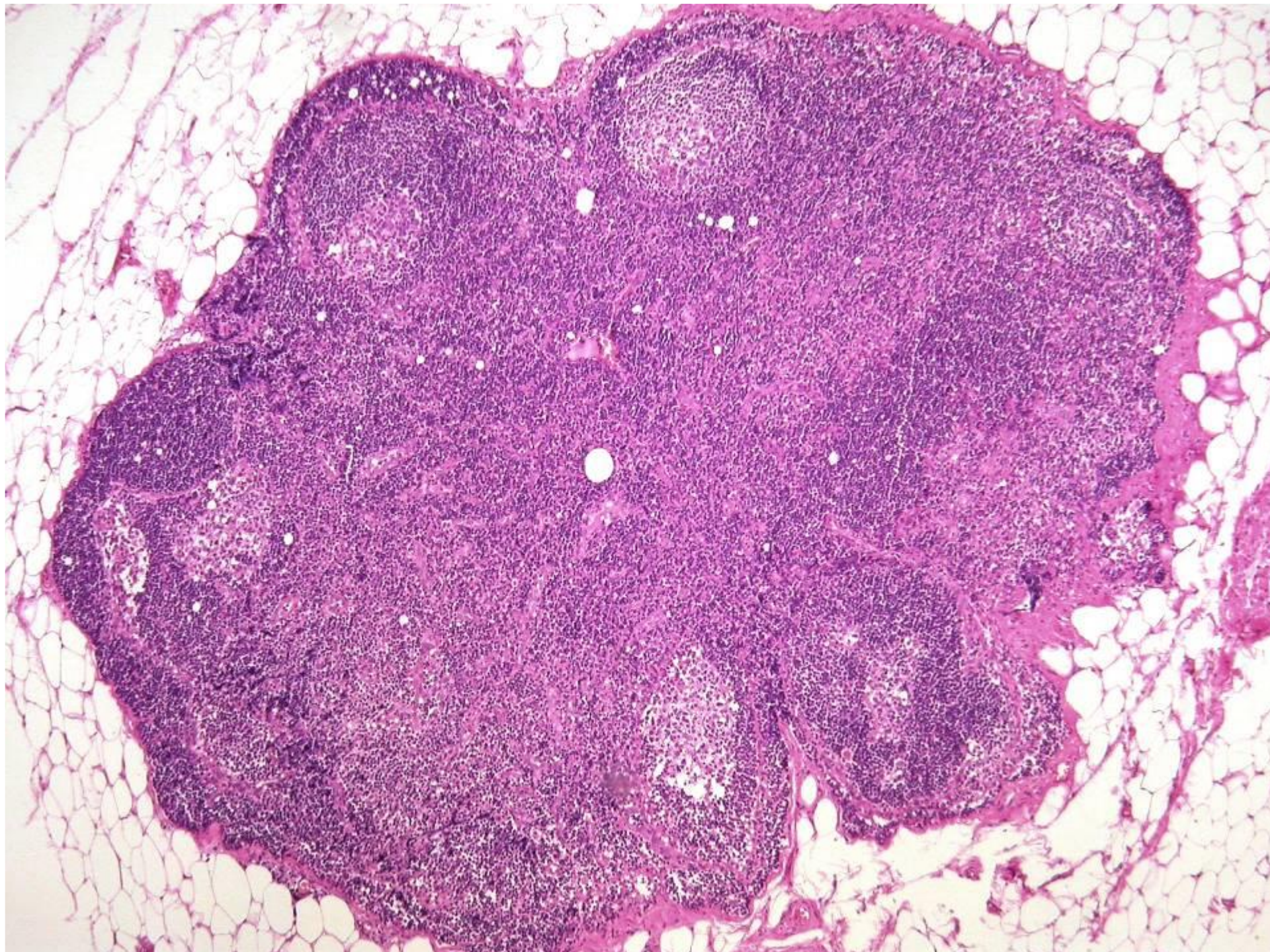
- antigenně specifické
 - celulární T–lymfocyty

APC – CD8+ prekurzory – T_h, T_c

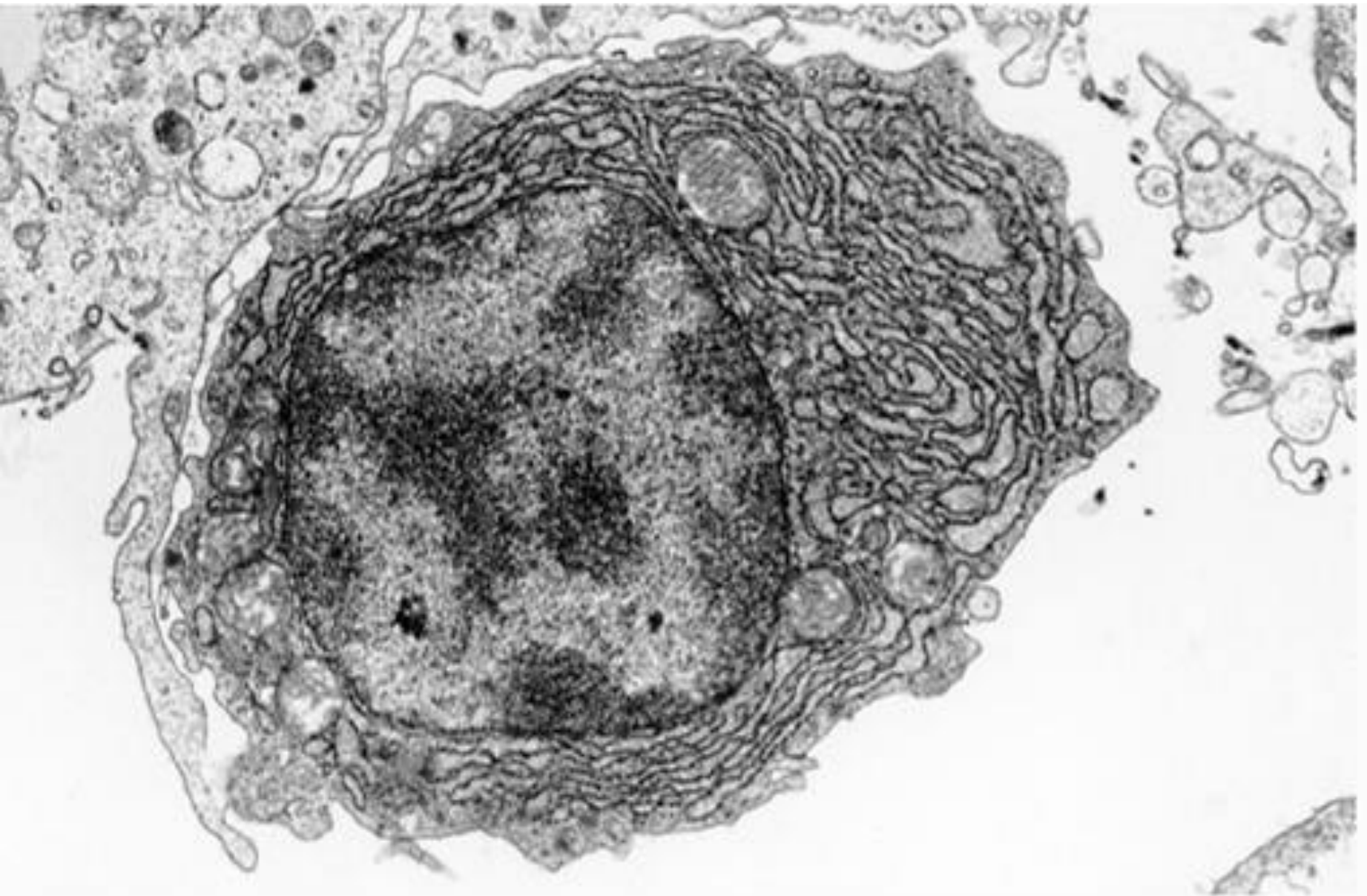


Programmed Cell Death in the Normal Thymus

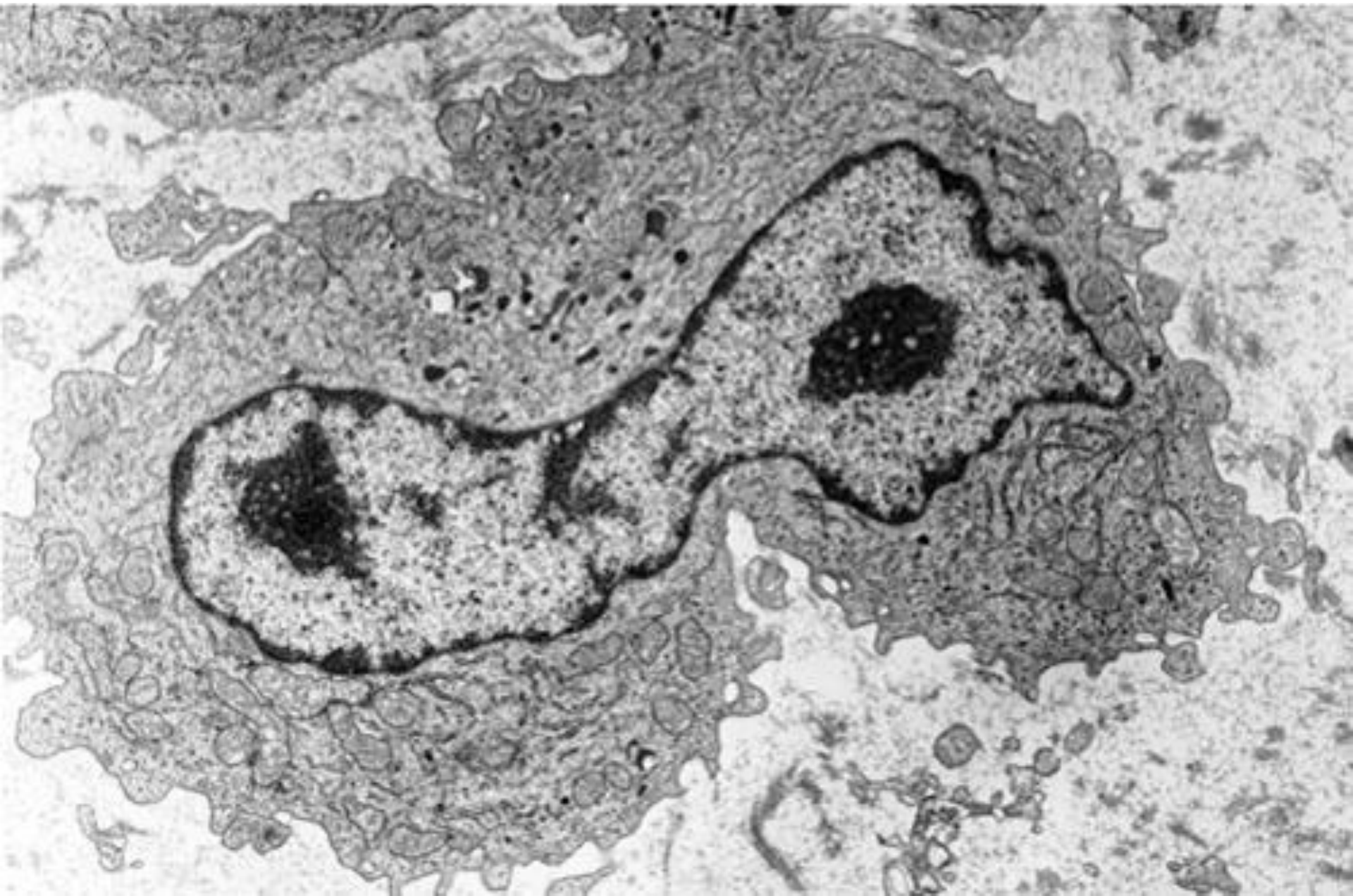


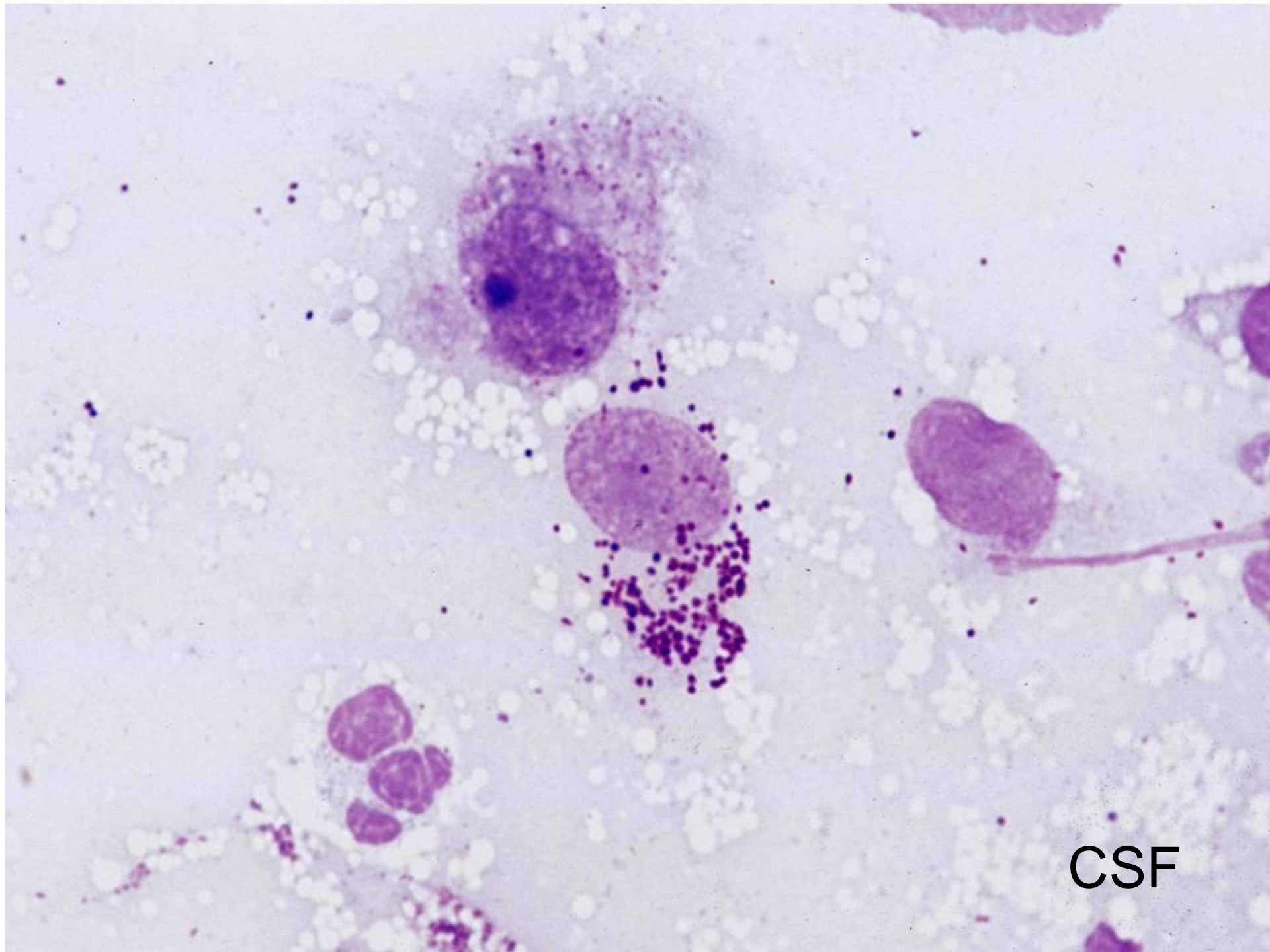


Plasmocyte



Macrophage





CSF

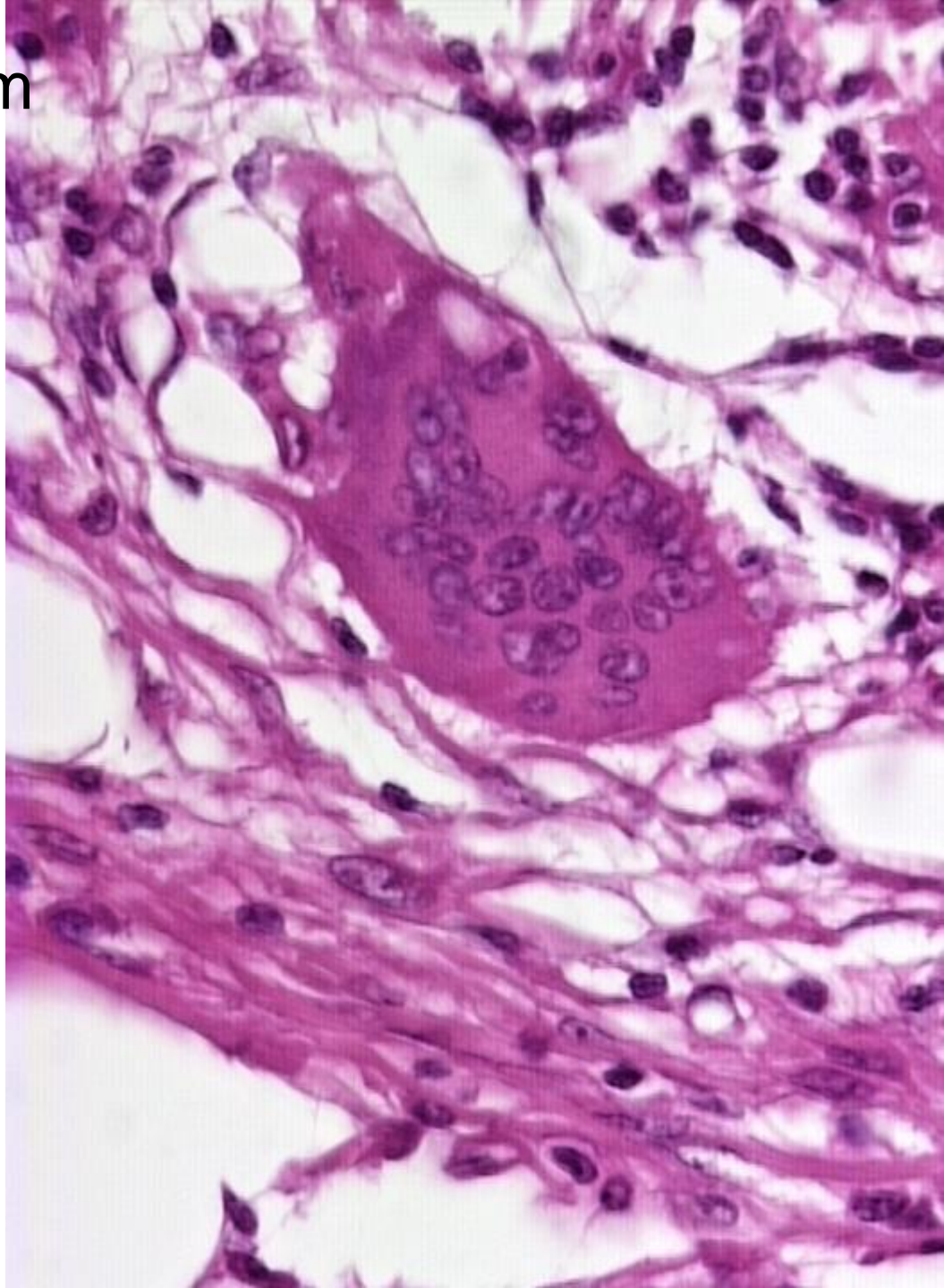
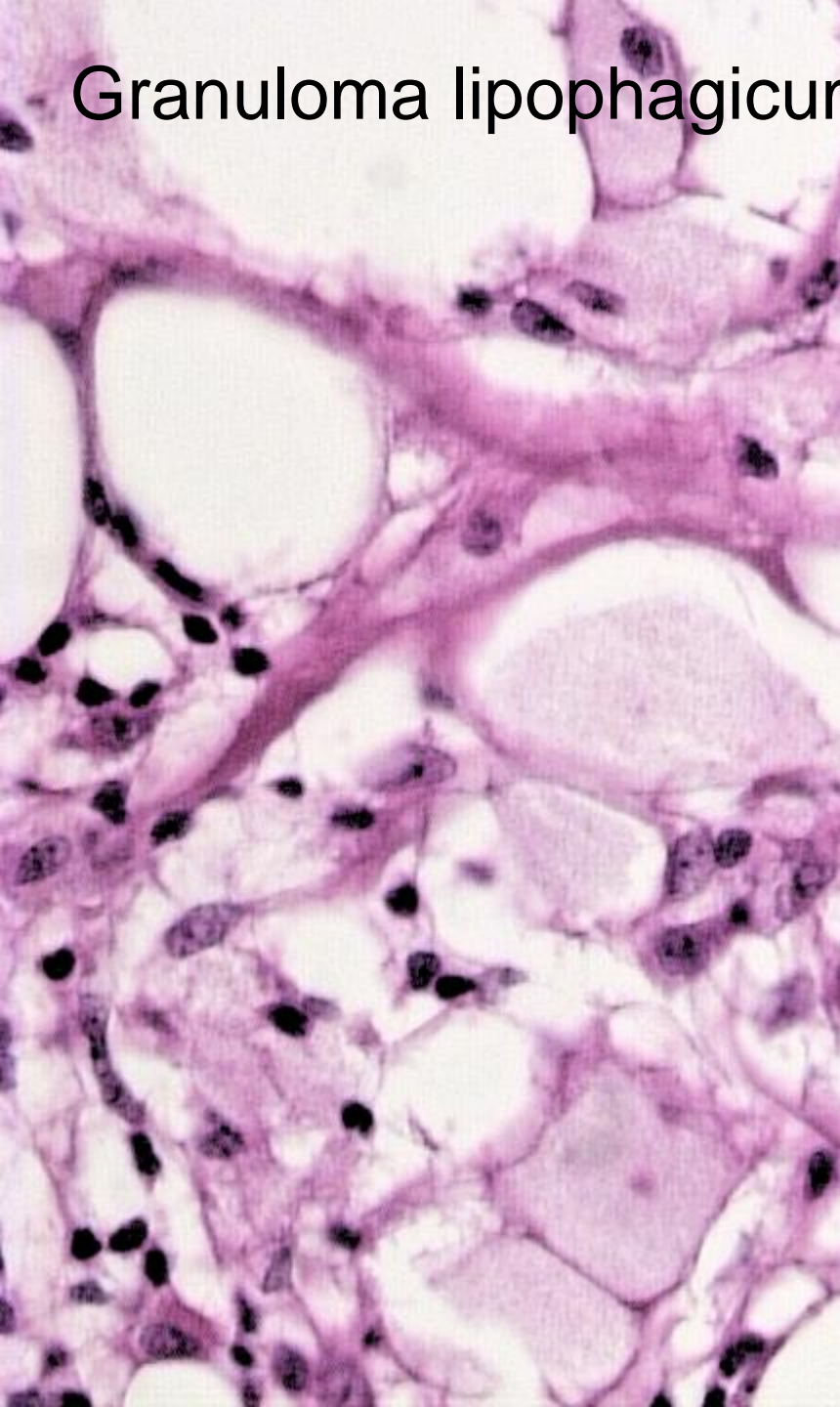
Makrofágy

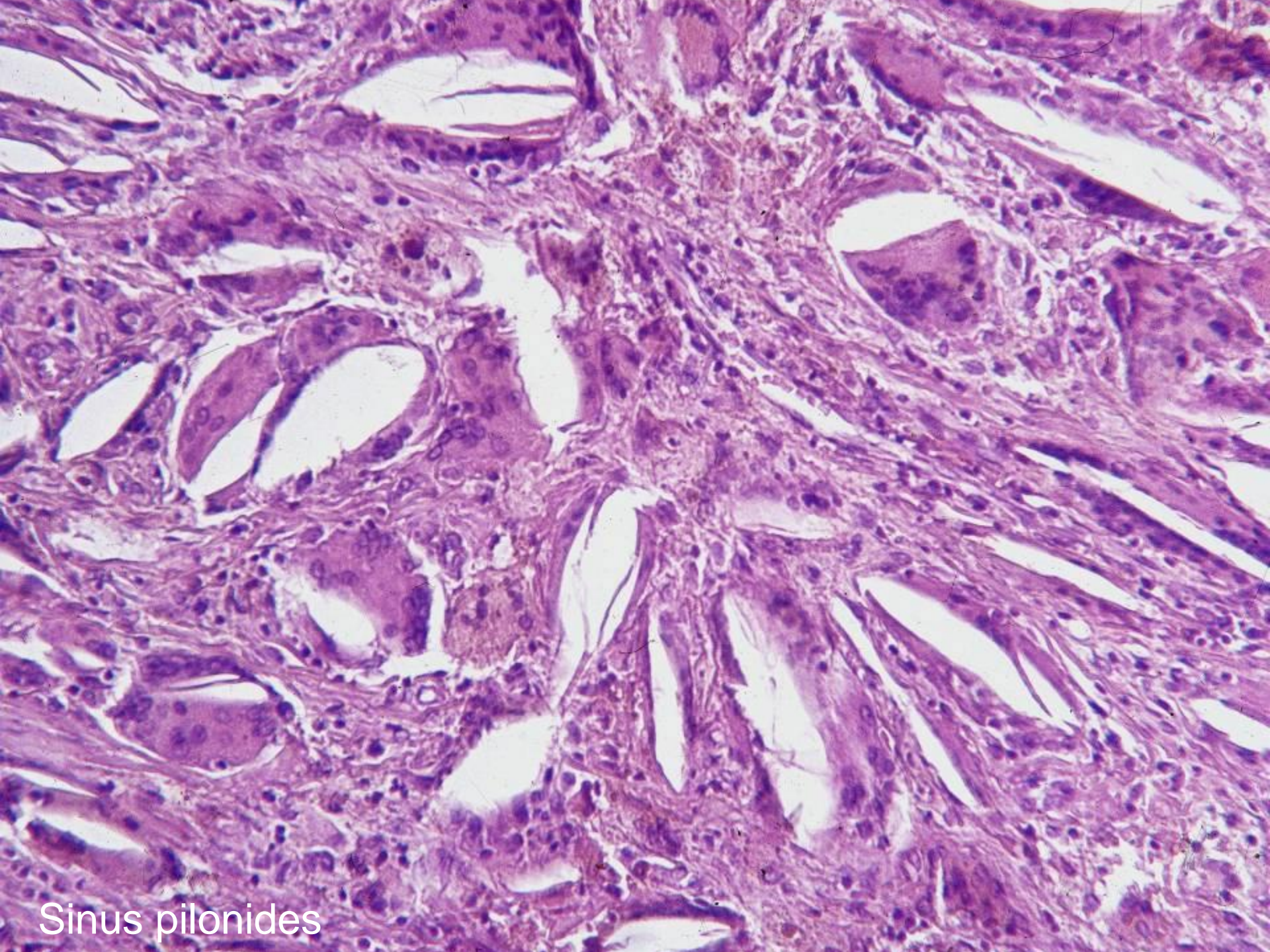
- ❖ kyselá & neutrální proteázy
- ❖ cytokiny IL-1 , TNF
- ❖ O₂, NO
- ❖ složky komplementu

Makrofágy - funkce

- ❖ fagocytóza
- ❖ zabíjení bakterií
- ❖ produkce mediátorů
- ❖ zpracování & presentace antigenů
- ❖ modulace fibroblastické proliferace – IL-1
- ❖ modulace proliferace endotelií – TNF α

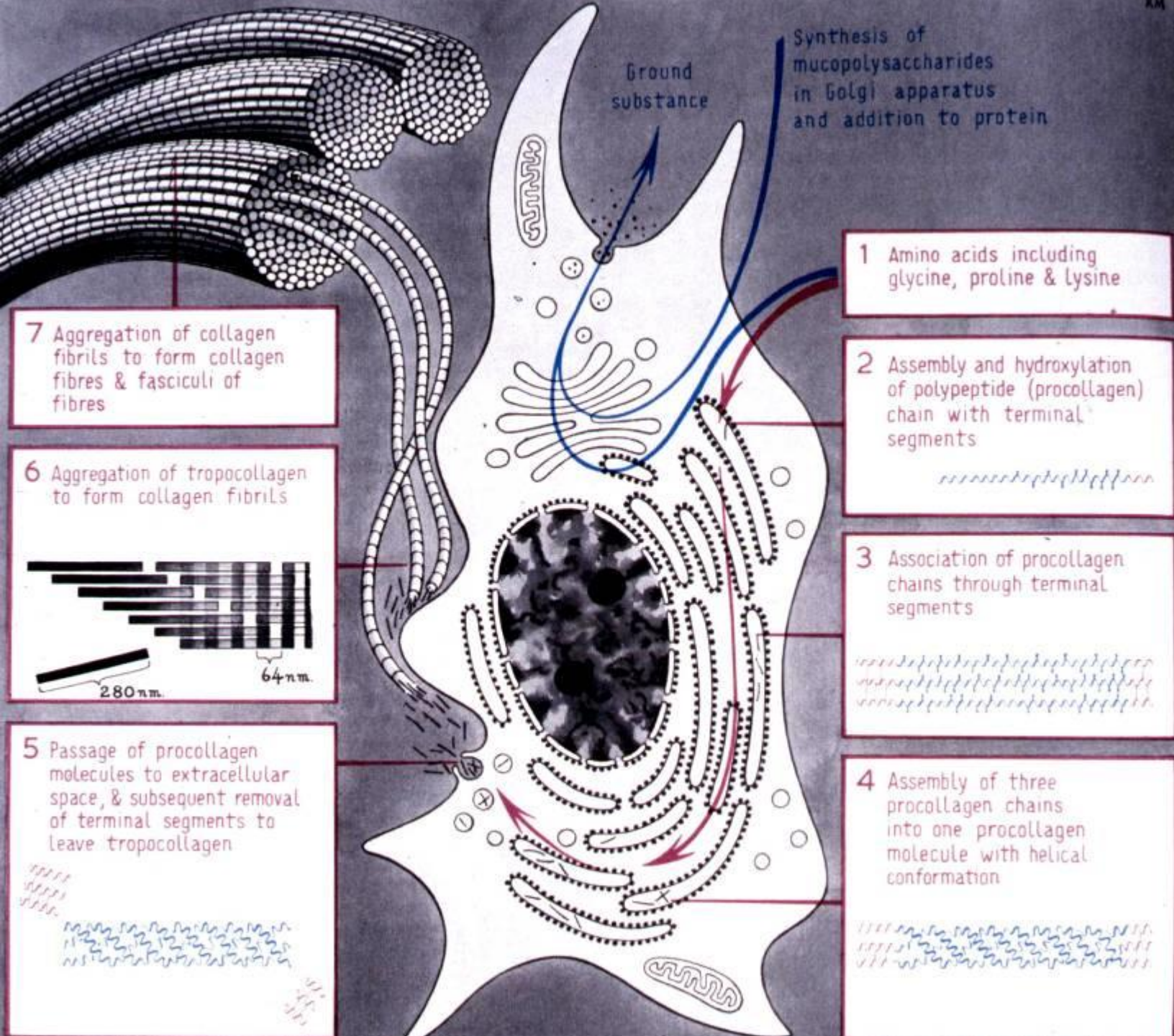
Granuloma lipophagicum





Sinus pilonides

Collagen fibres creation



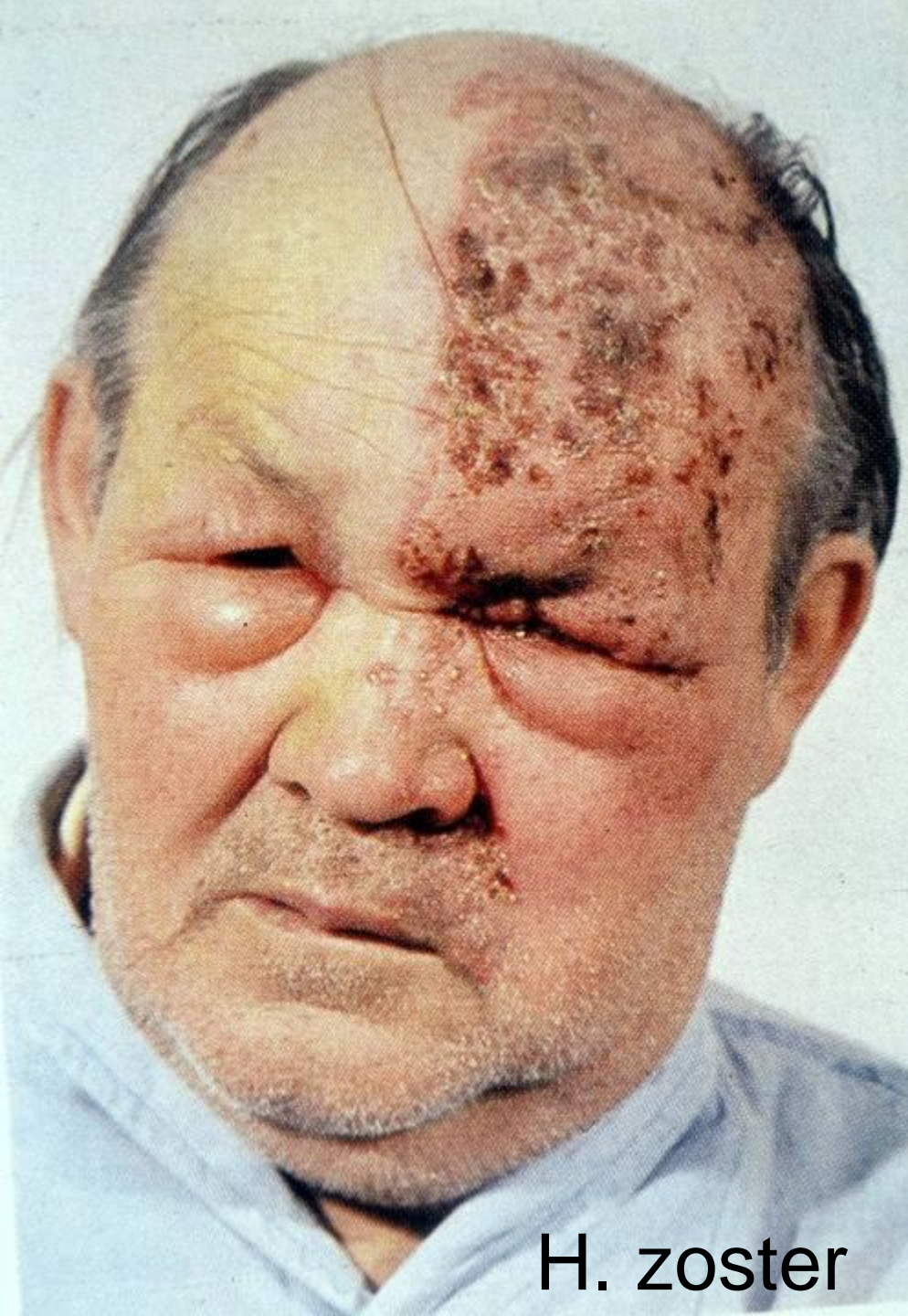Záněť - lokalizace

- ❖ povrchové
 - na sliznici
 - na serózách
 - na kůži
- ❖ intersticiální

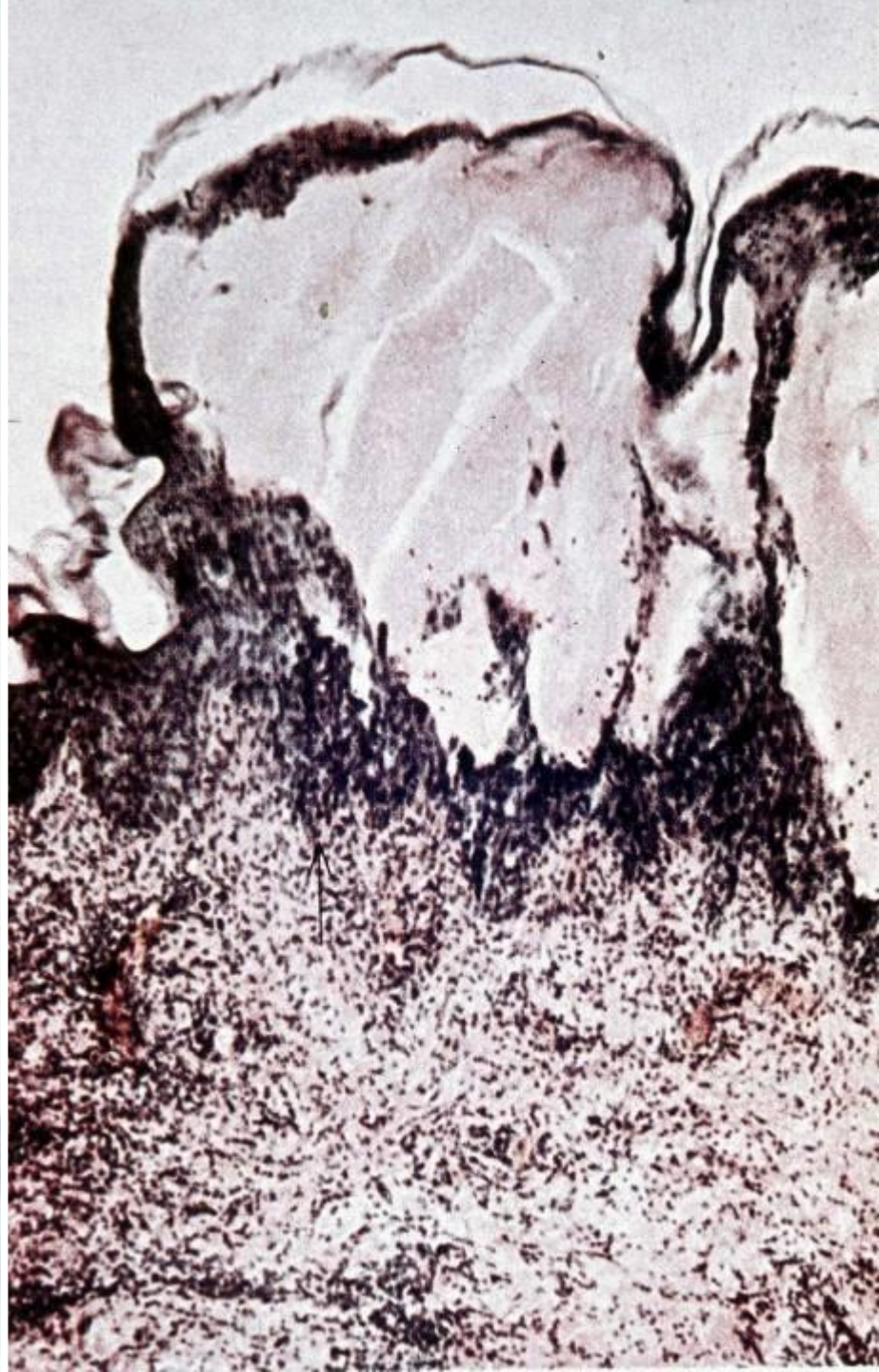Zánět - dělení:

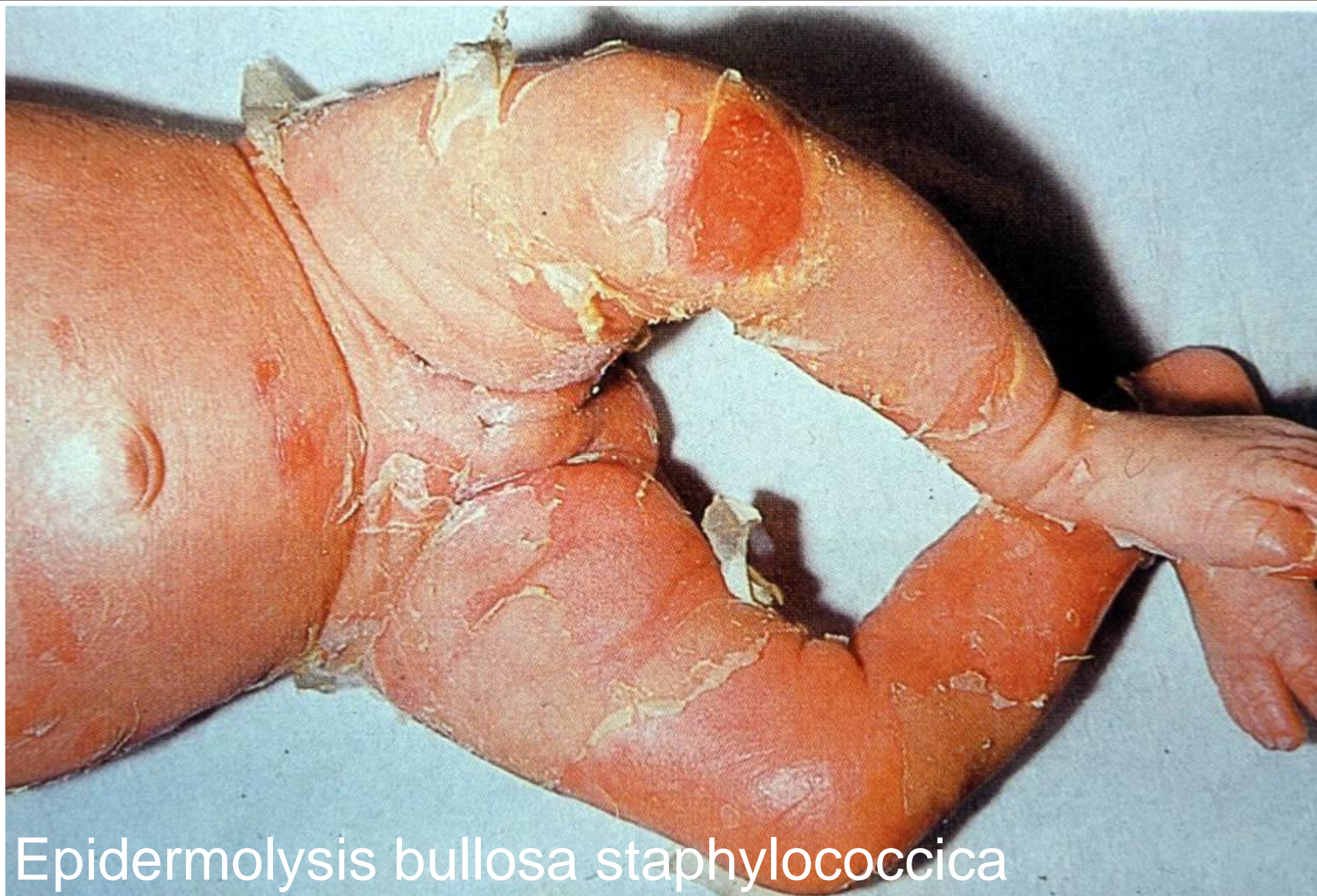Podle charakteru exsudátu:

- ❖ serózní
- ❖ nehnisavý – lymfoplasmocelulární
- ❖ hnisavý
- ❖ fibrinózní
- ❖ gangrenózní



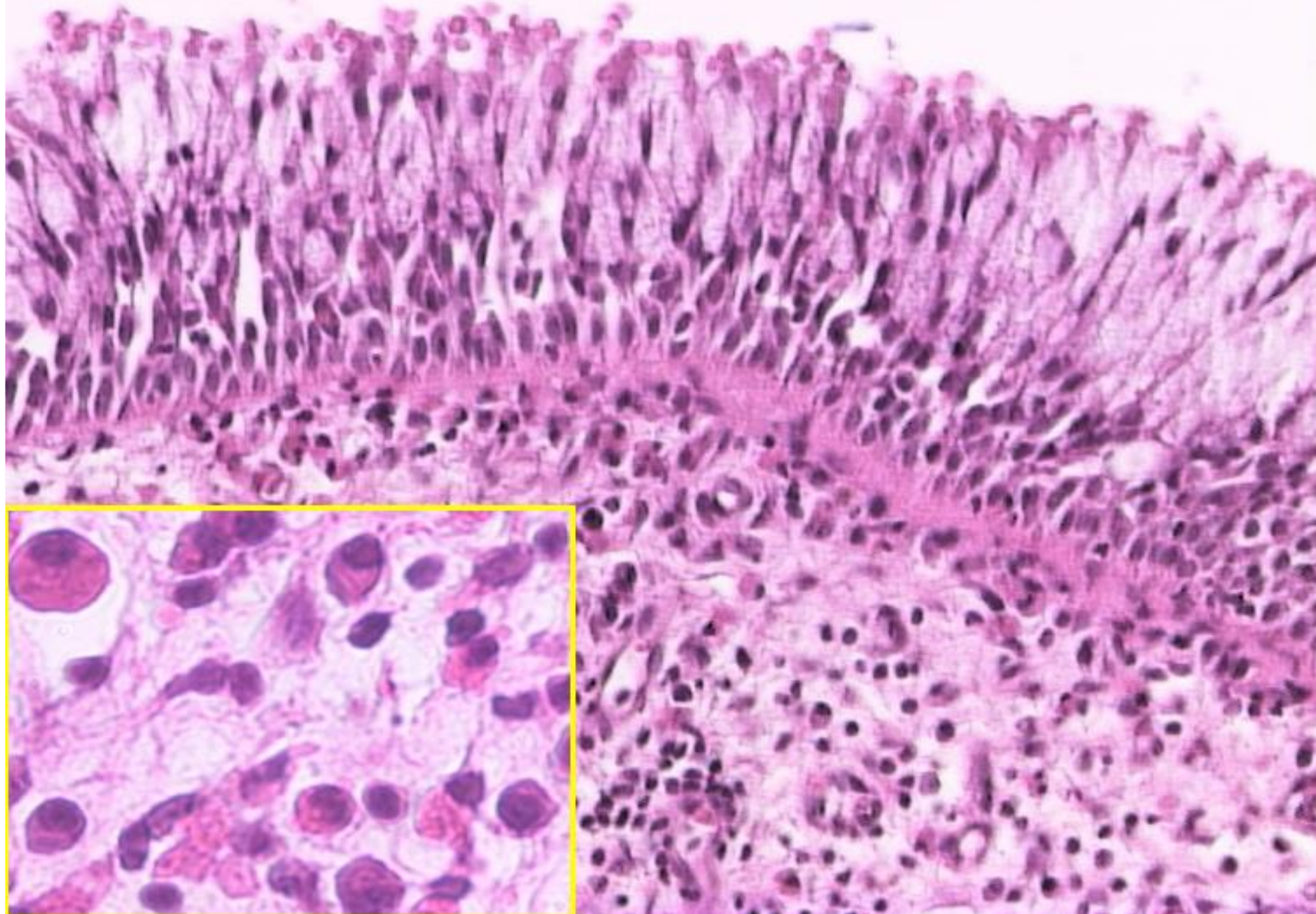
H. zoster

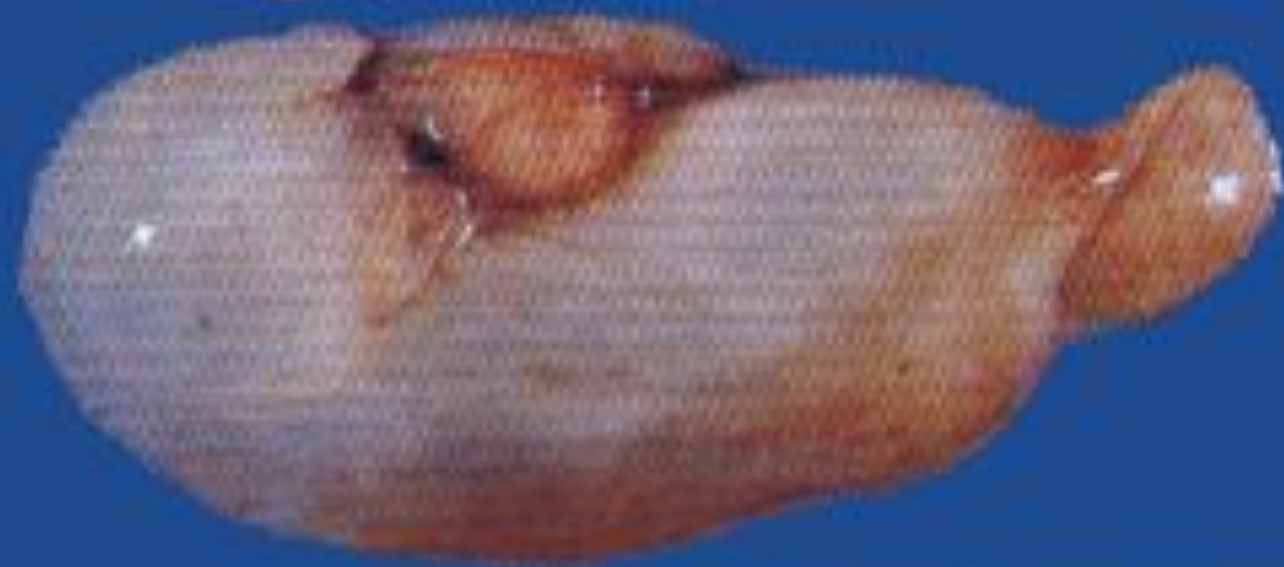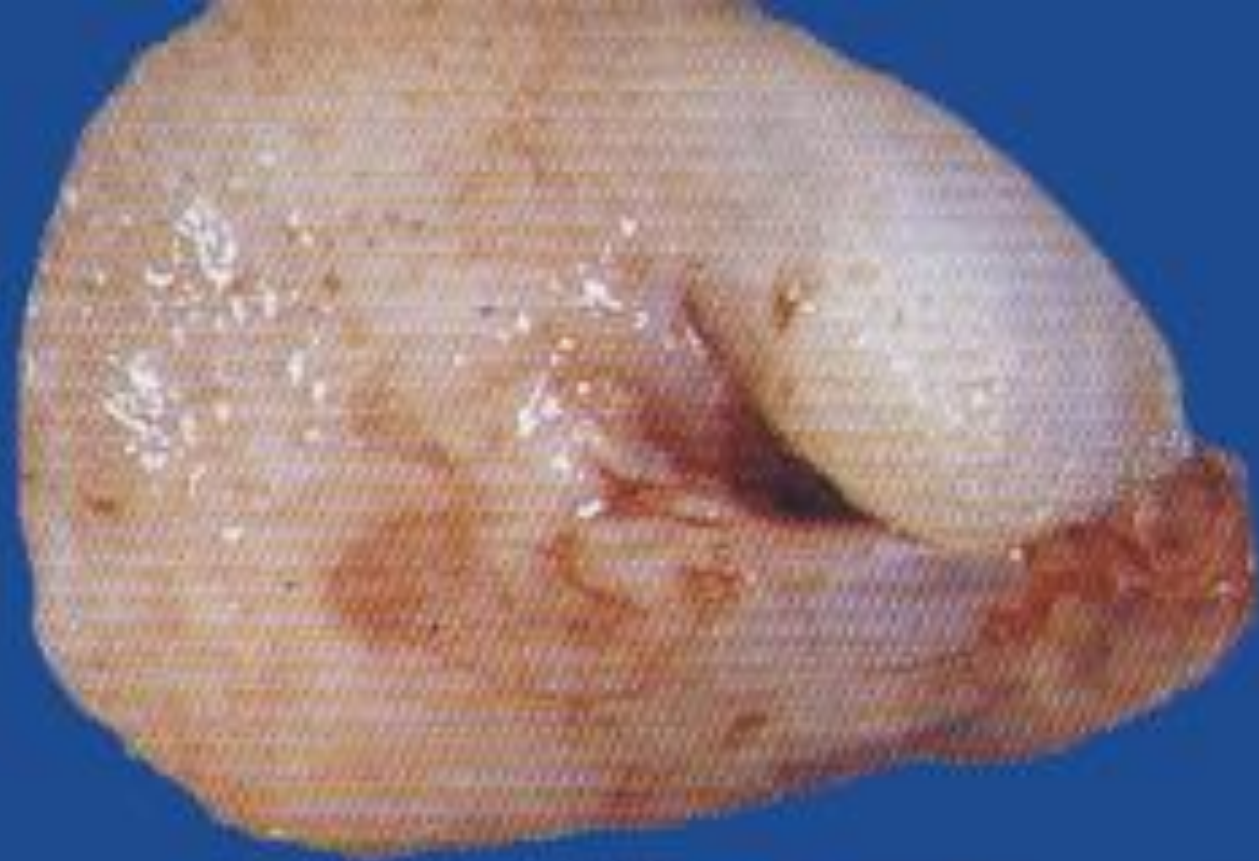



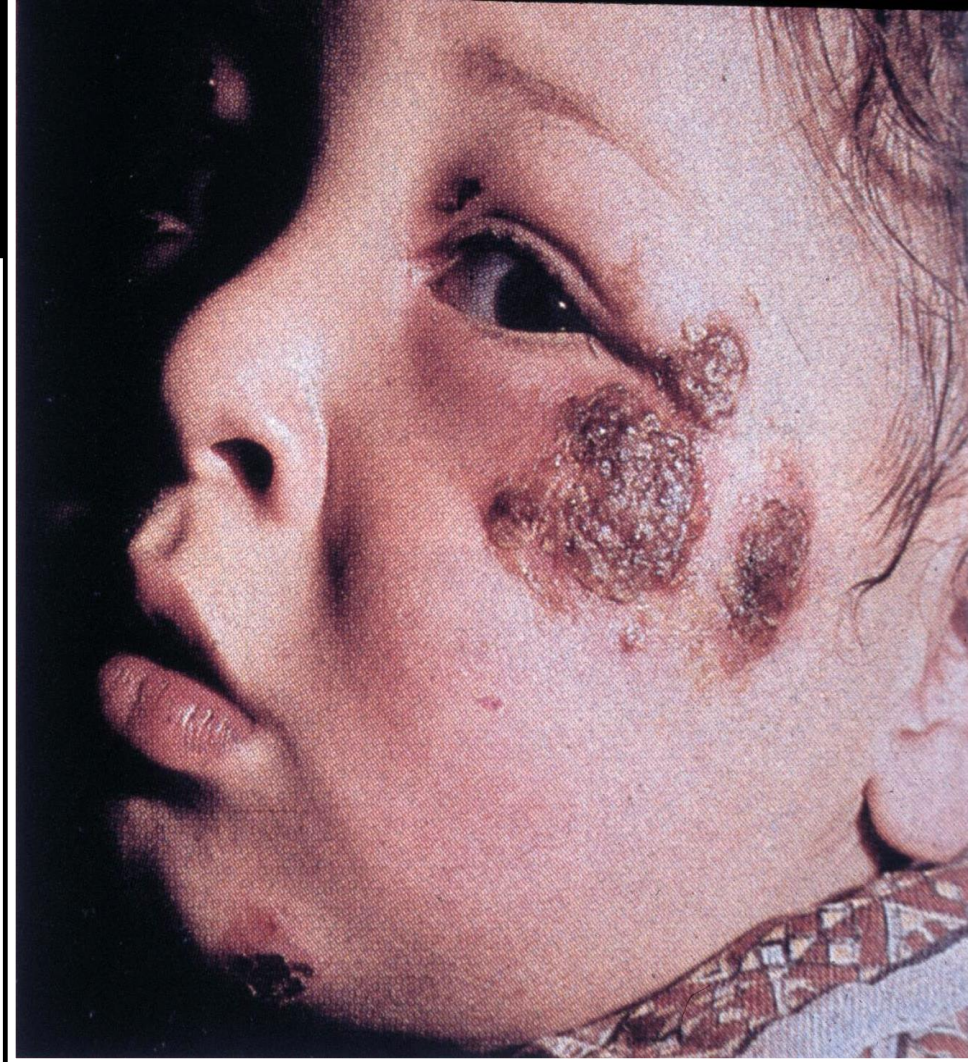
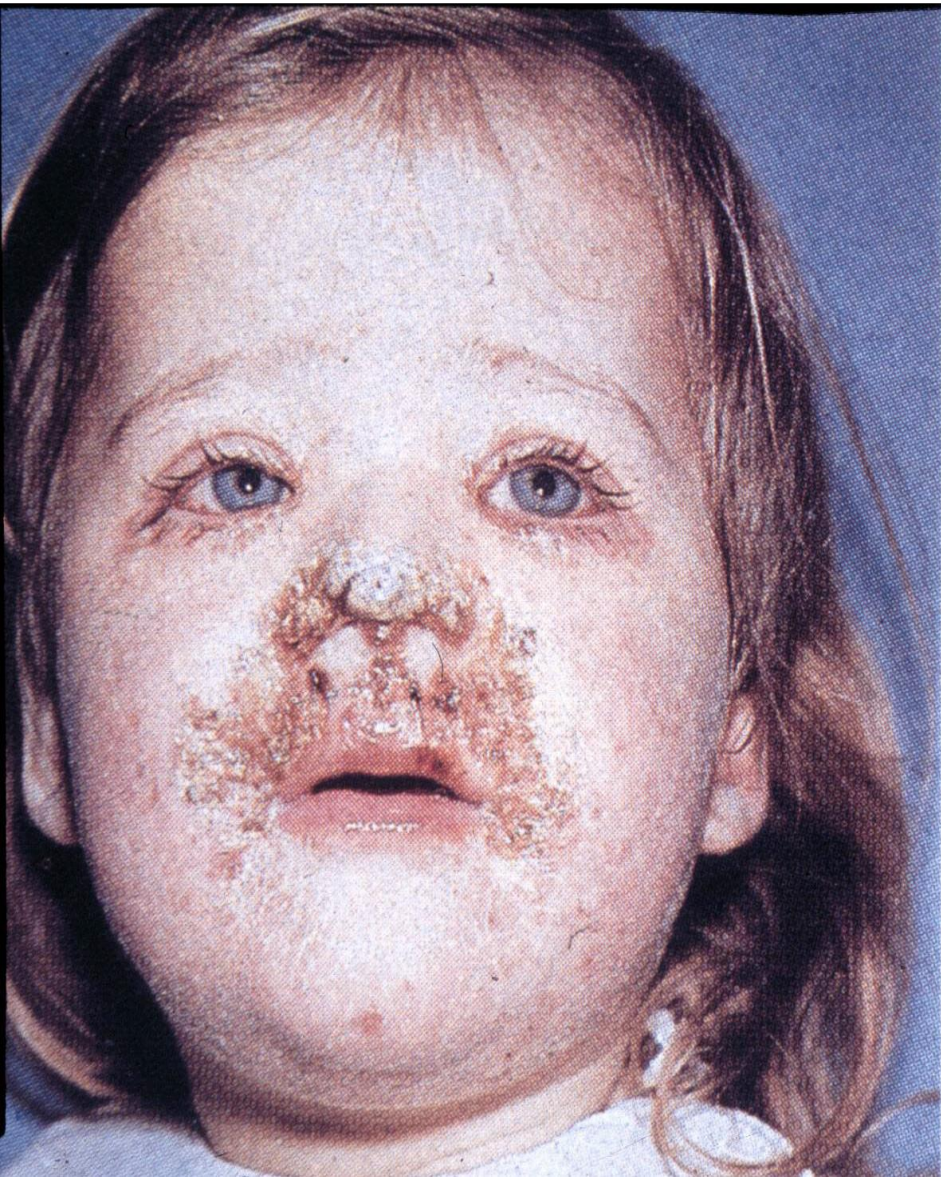Epidermolysis bullosa staphylococcica

Sinusitis chronica

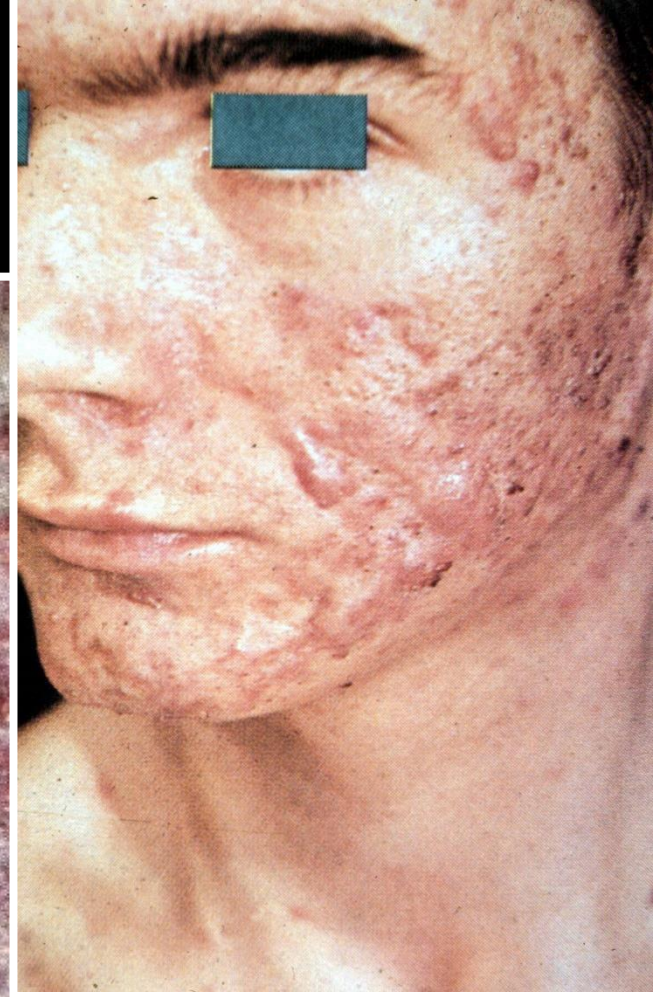
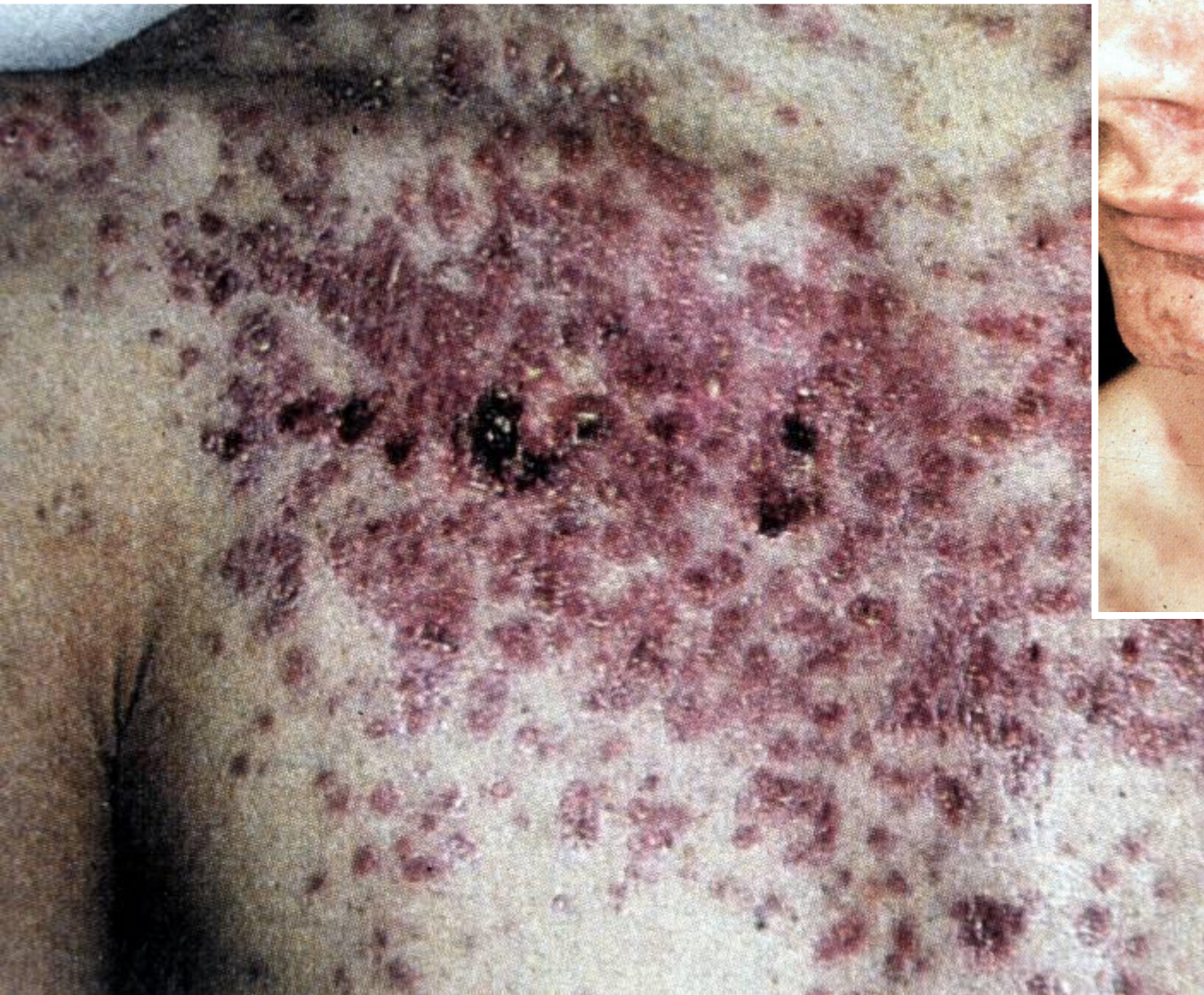


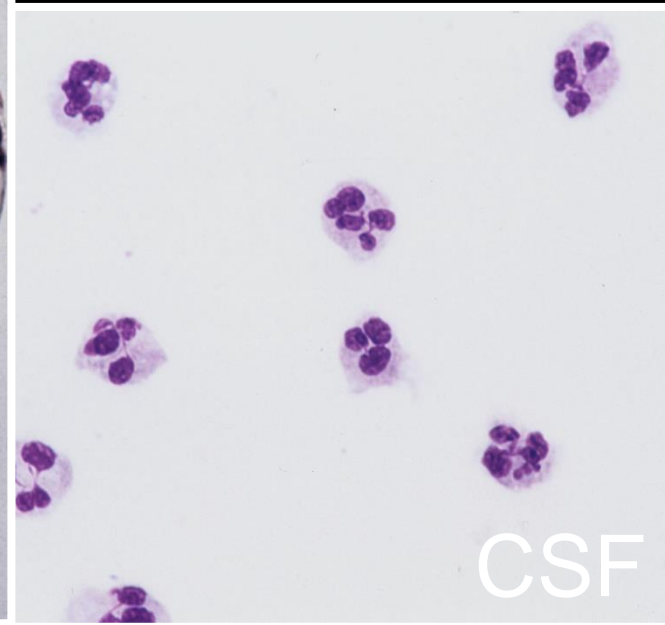
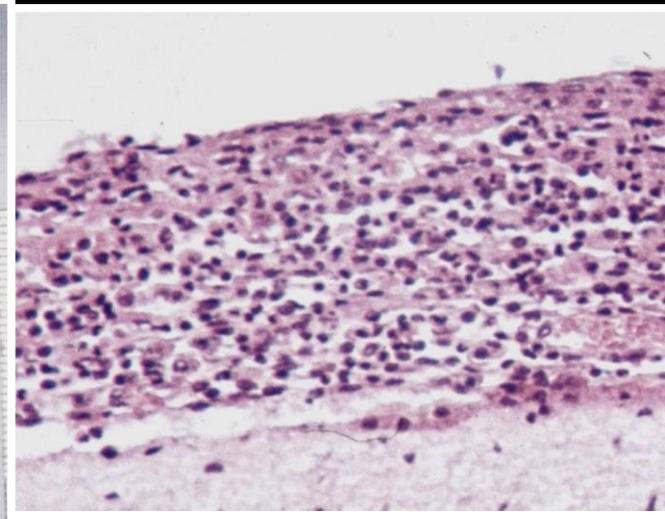
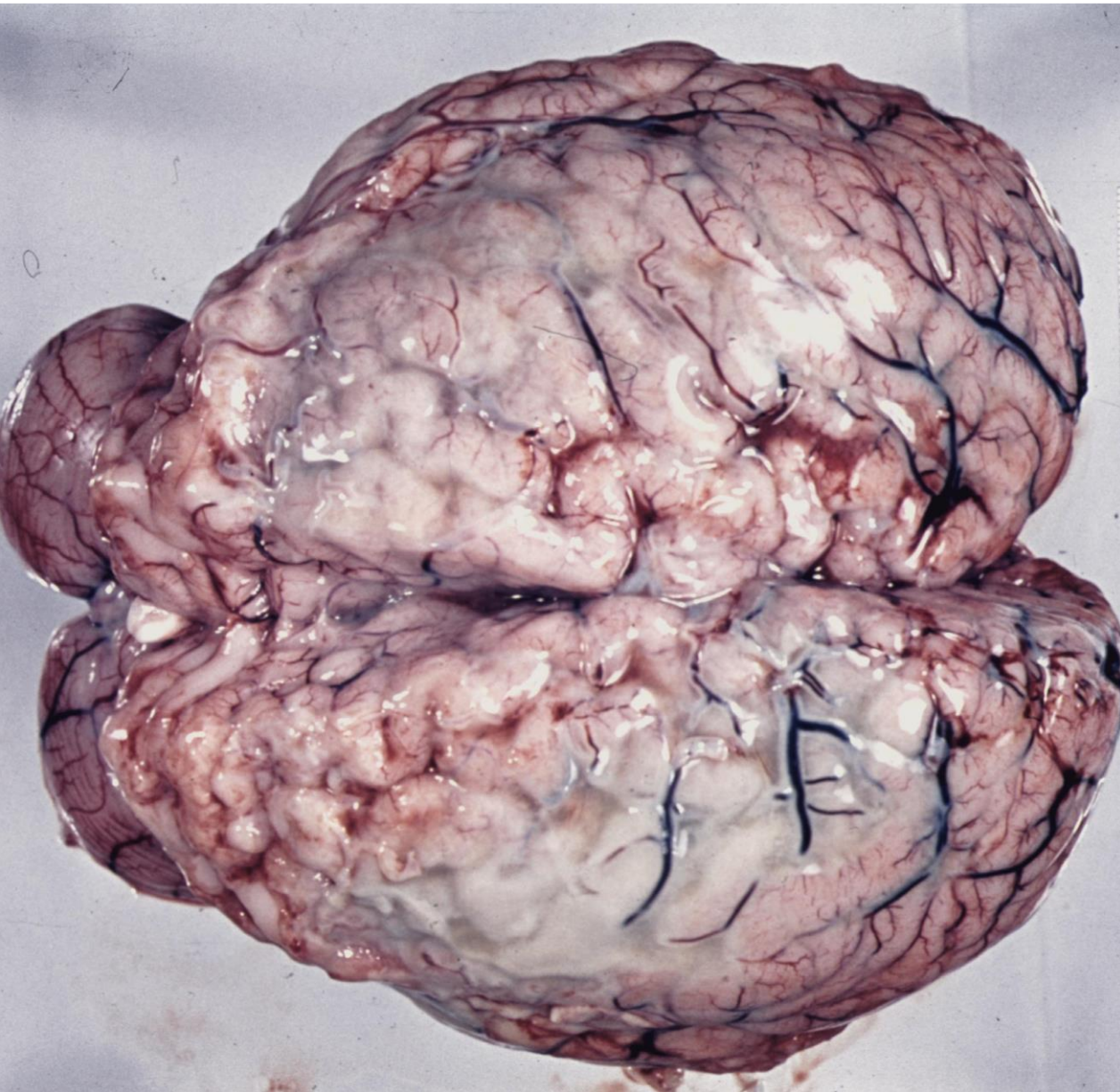


Impetigo

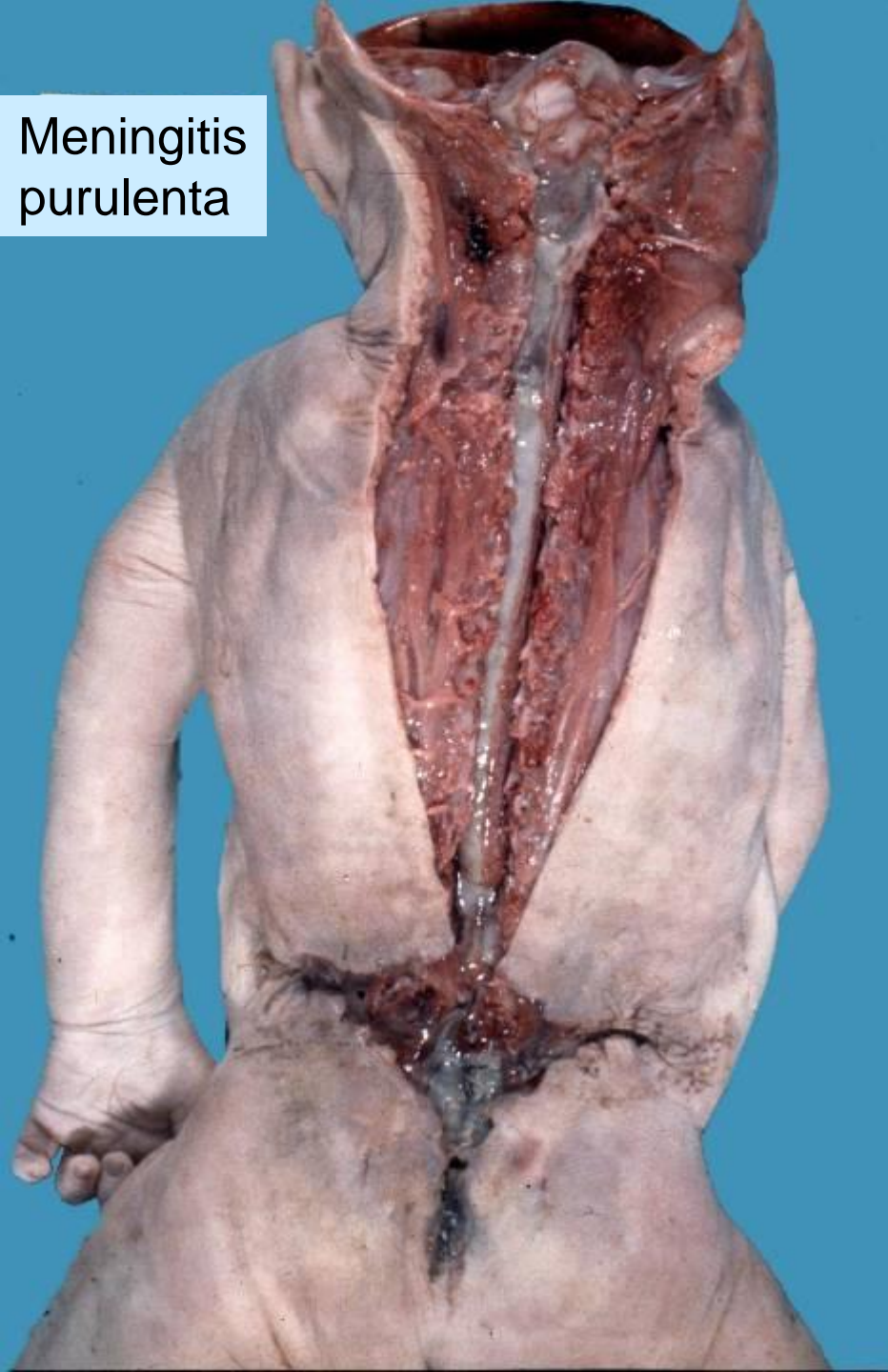
Acne conglobata



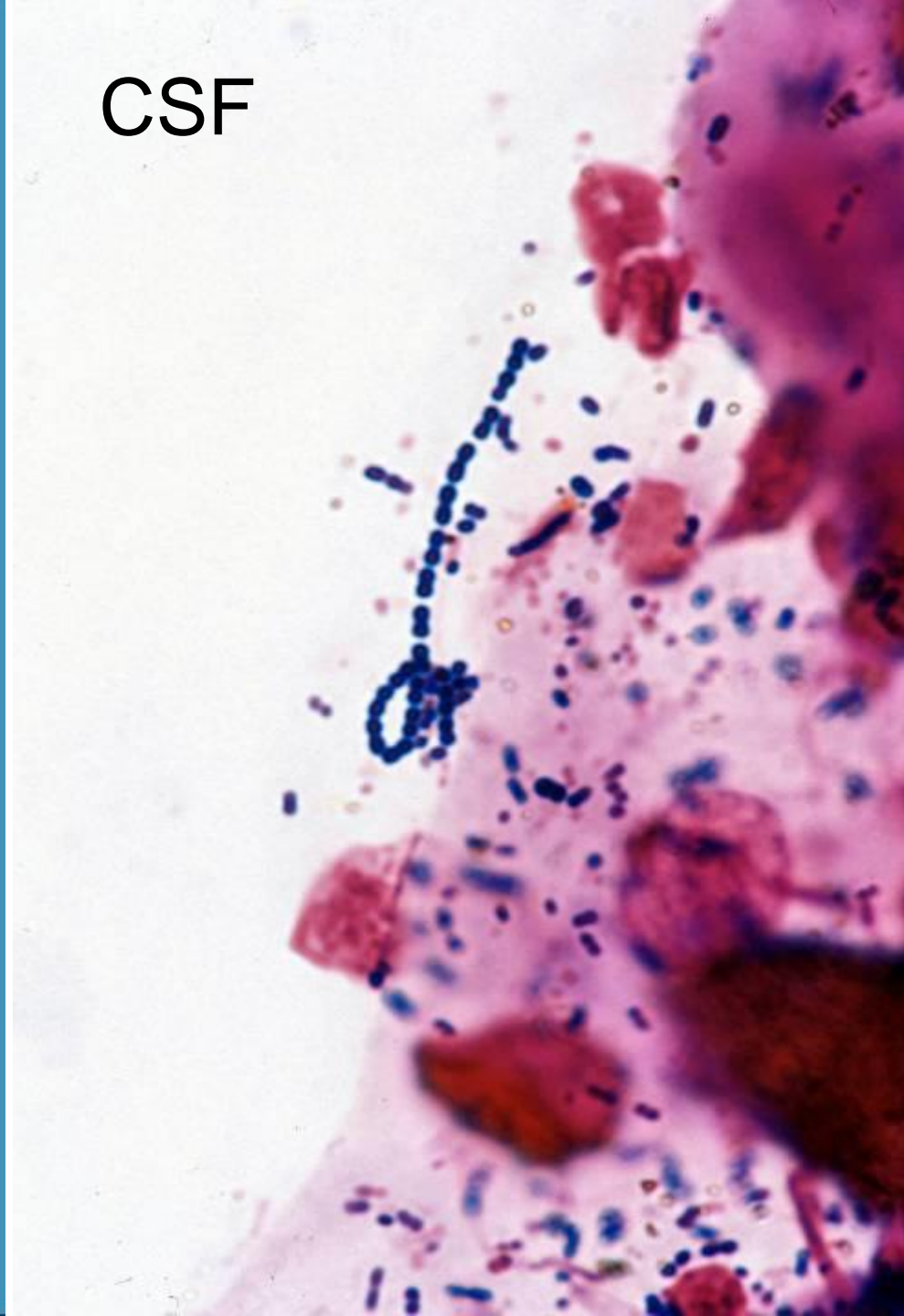
Meningitis purulenta

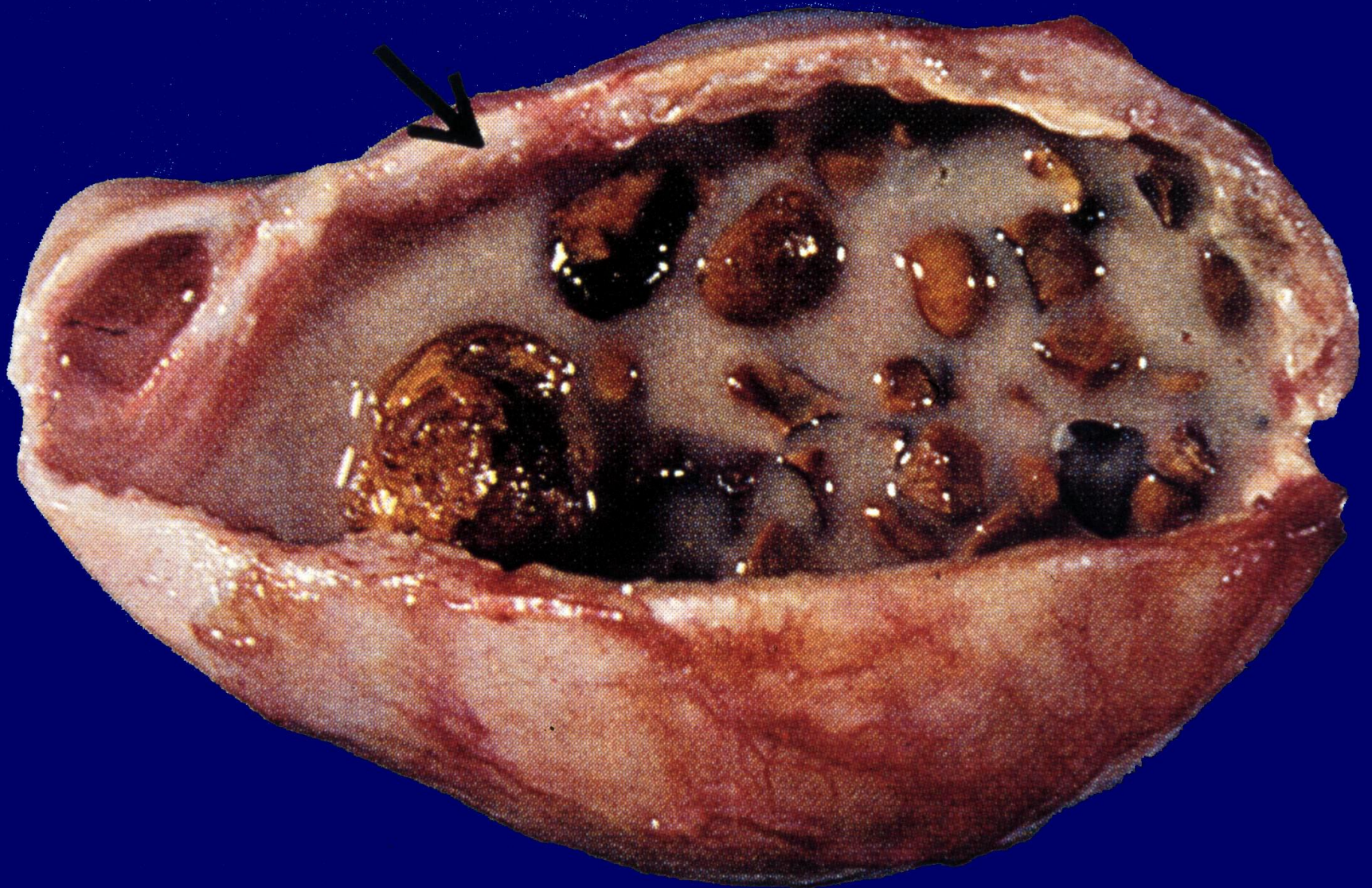


Meningitis
purulenta

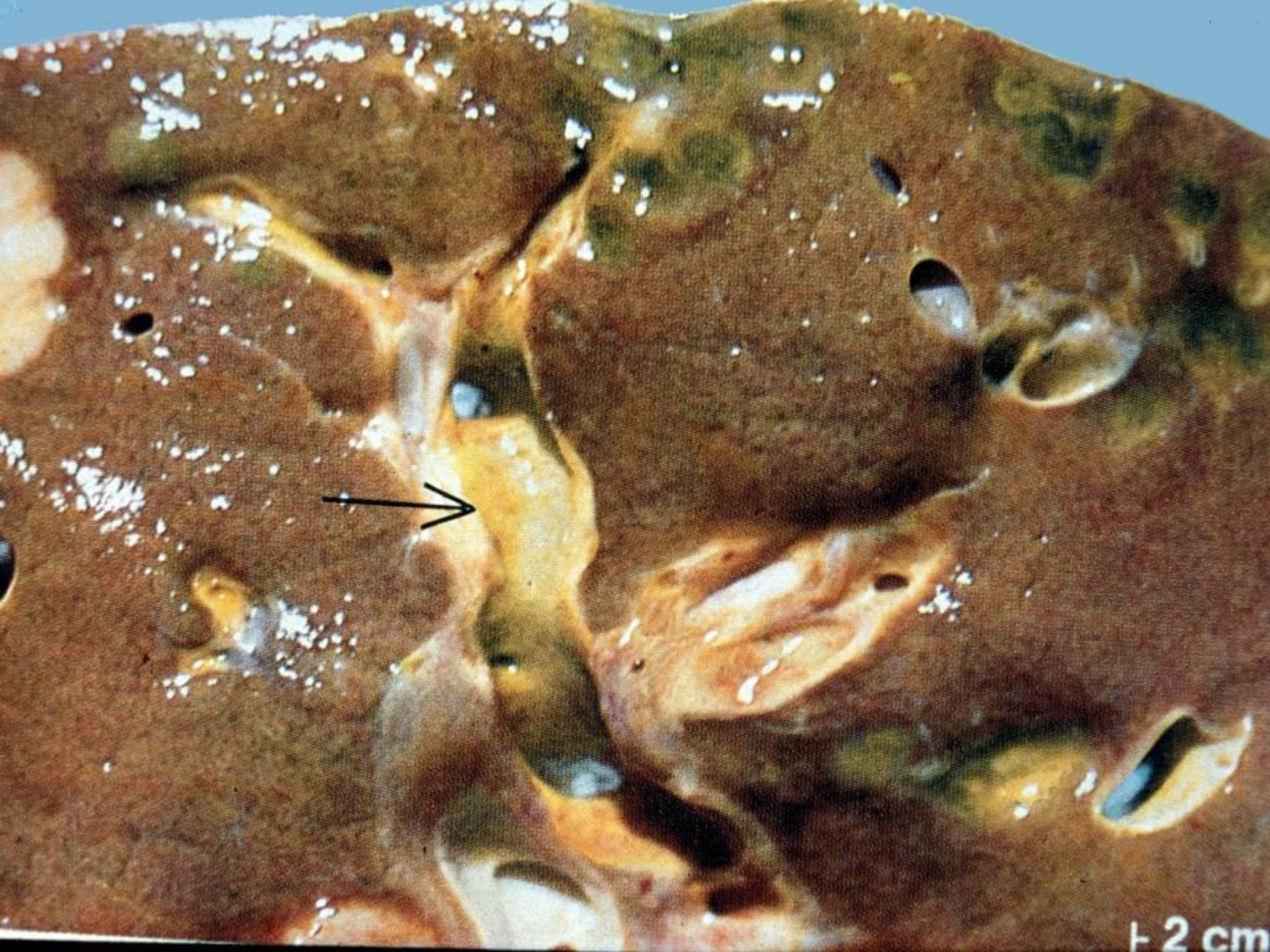

CSF



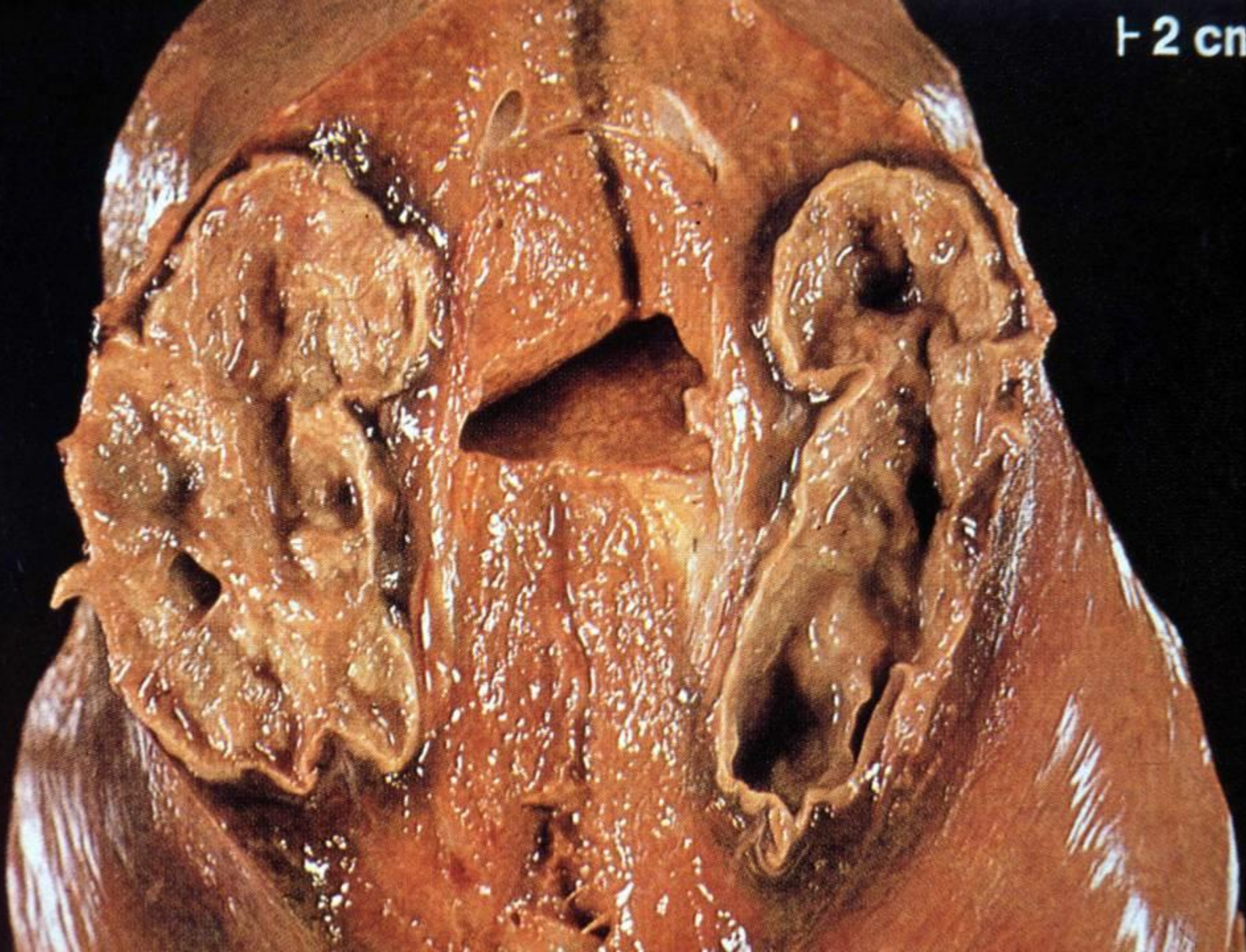

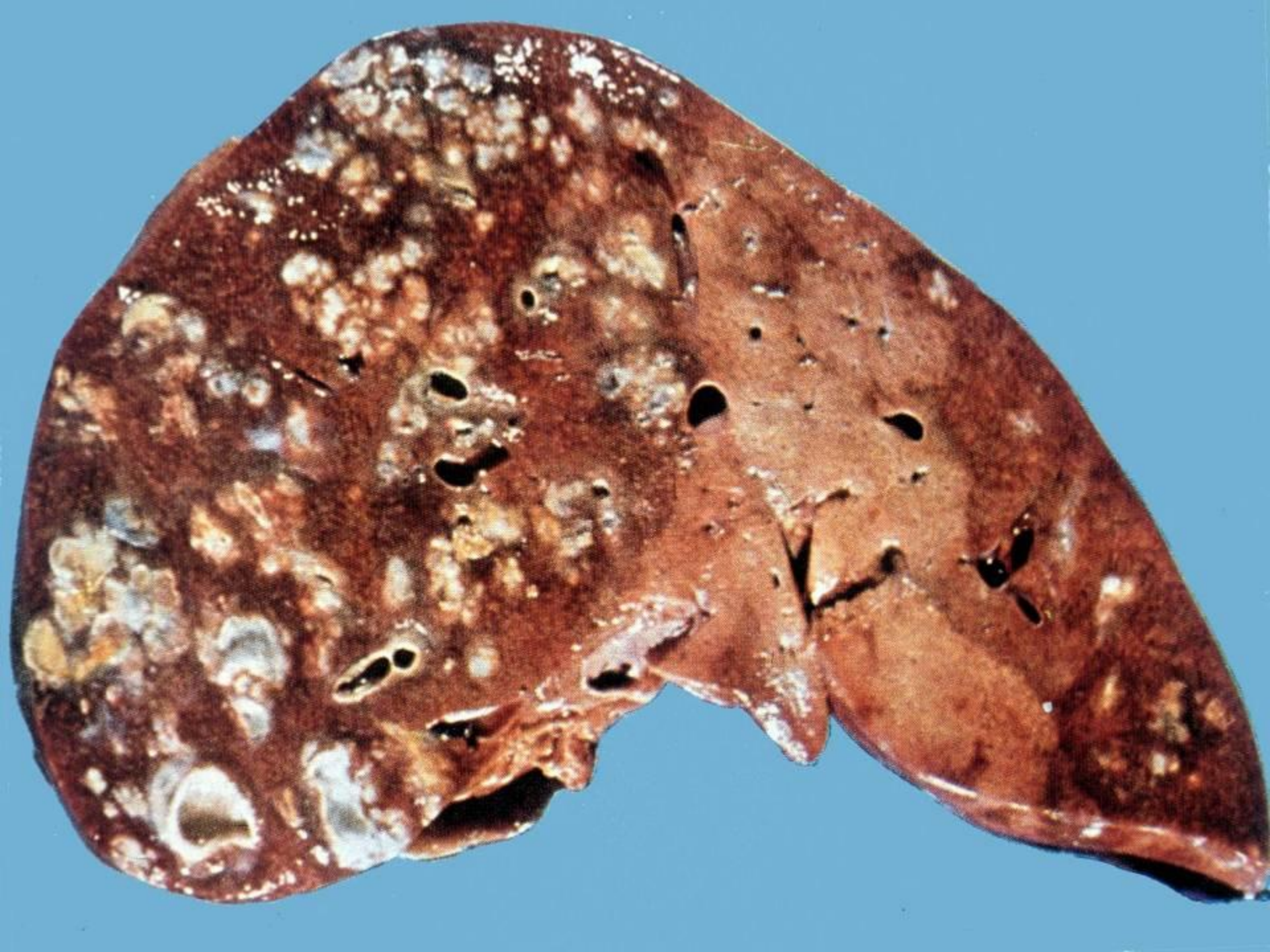
Cholelithiasis. Empyema vesicae felleae chronicum.

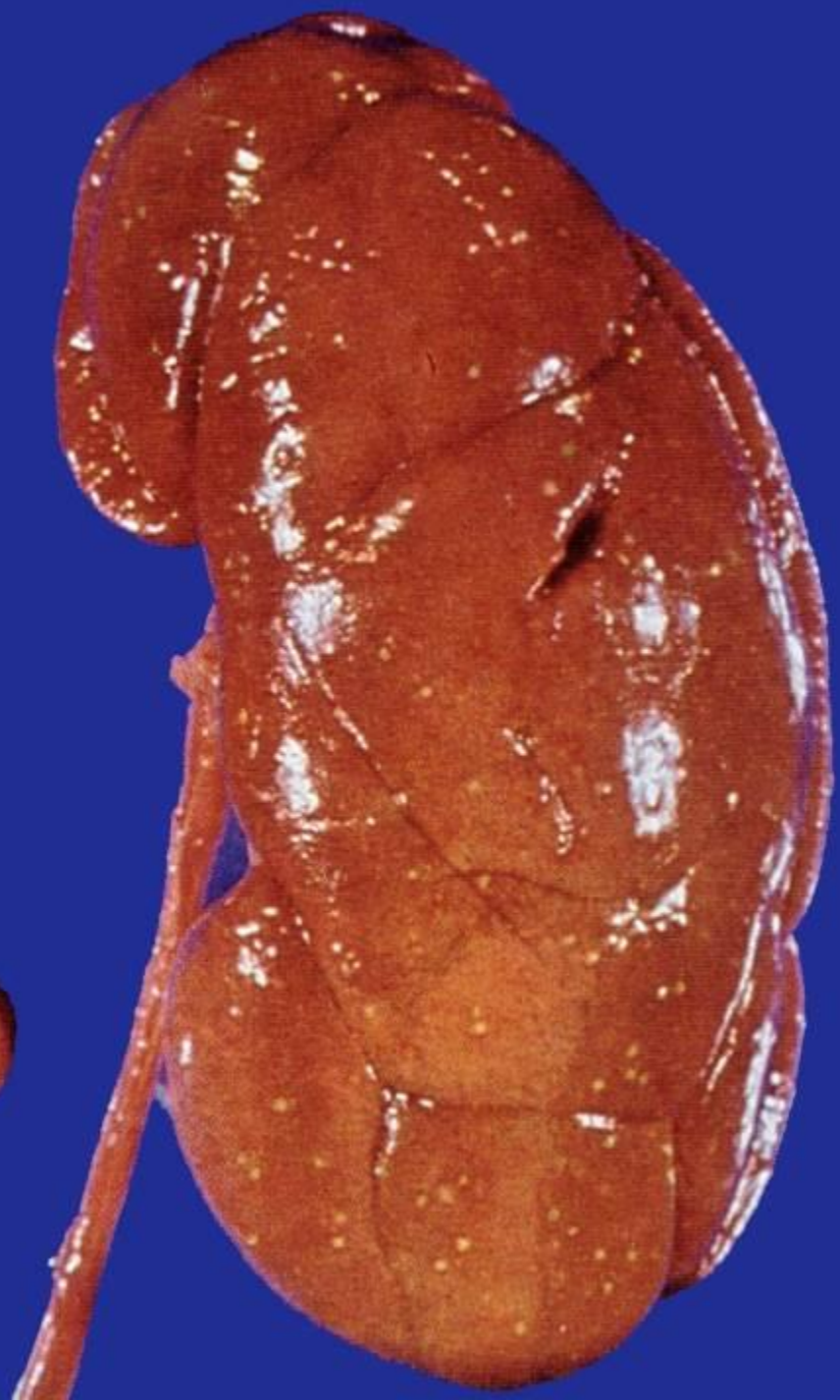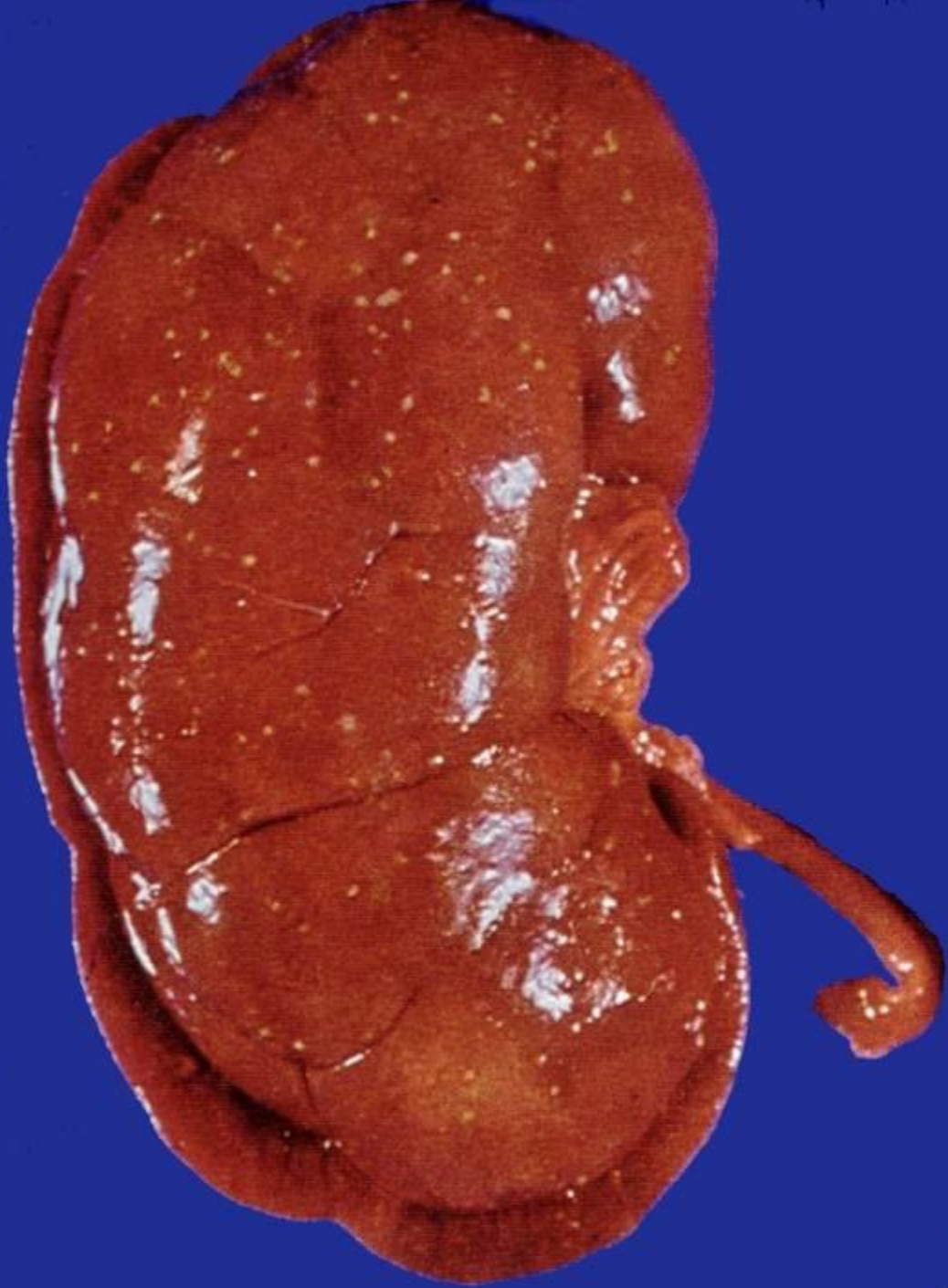


± 2 cm

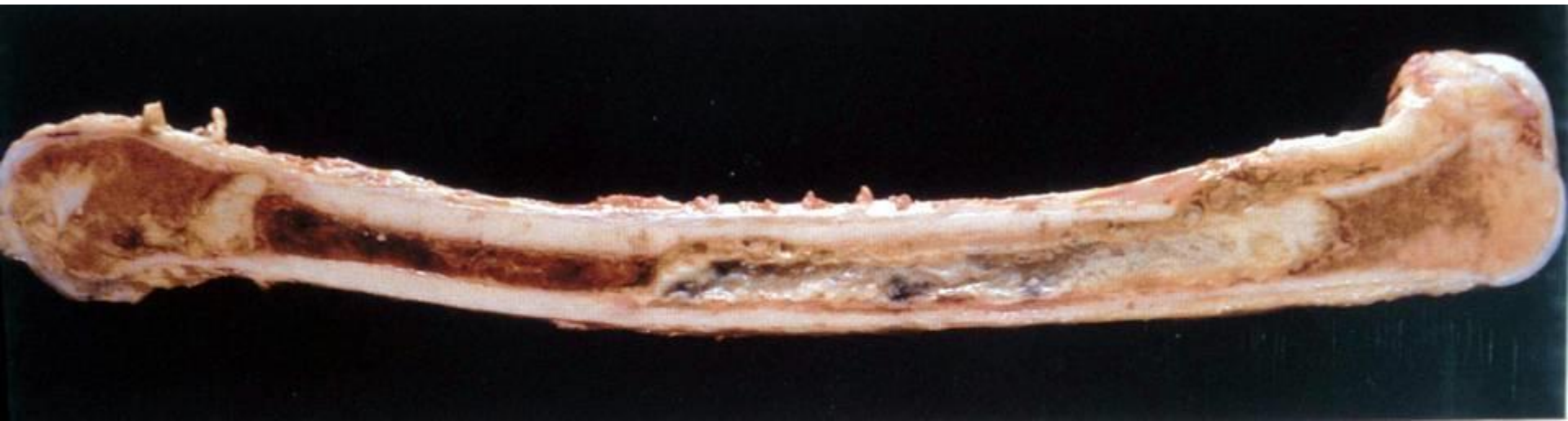┆ 2 cm

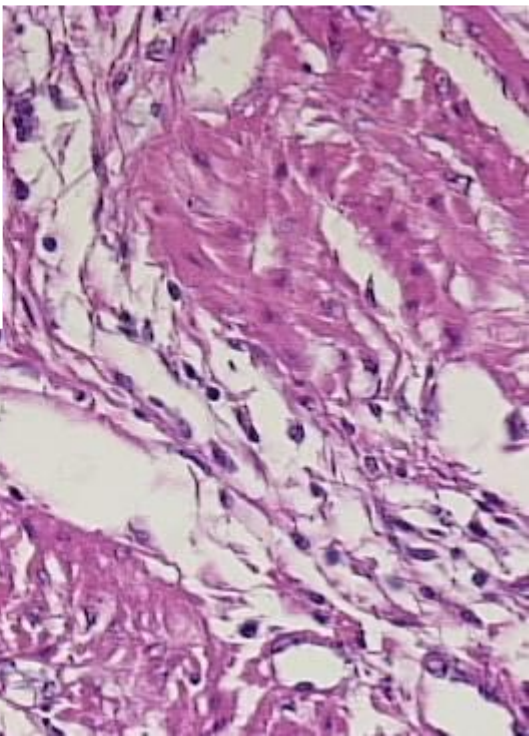
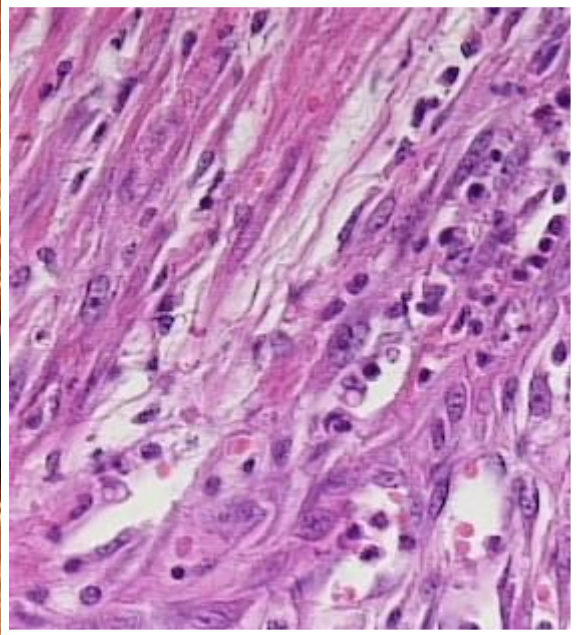
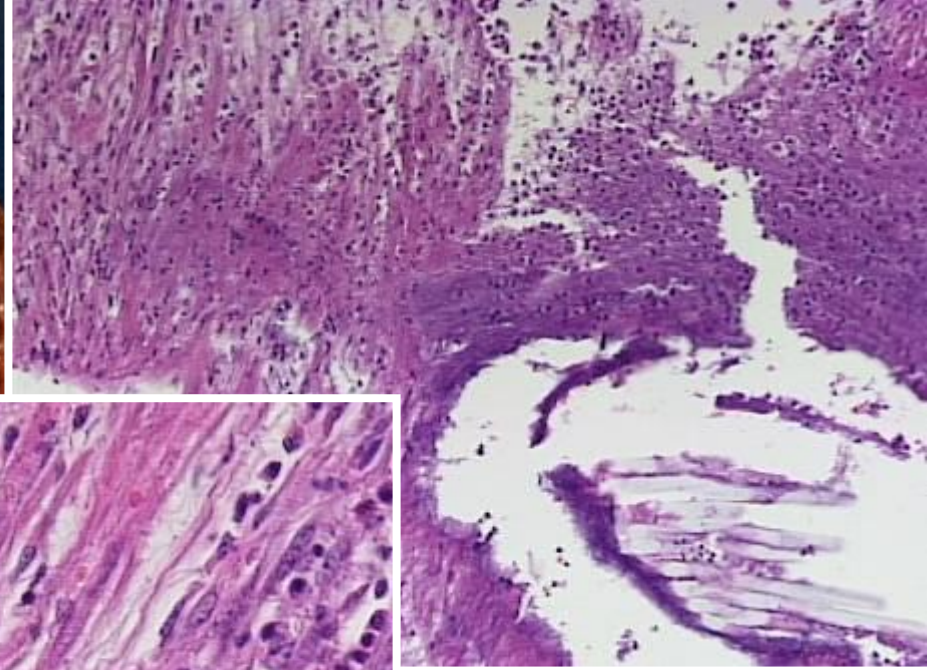
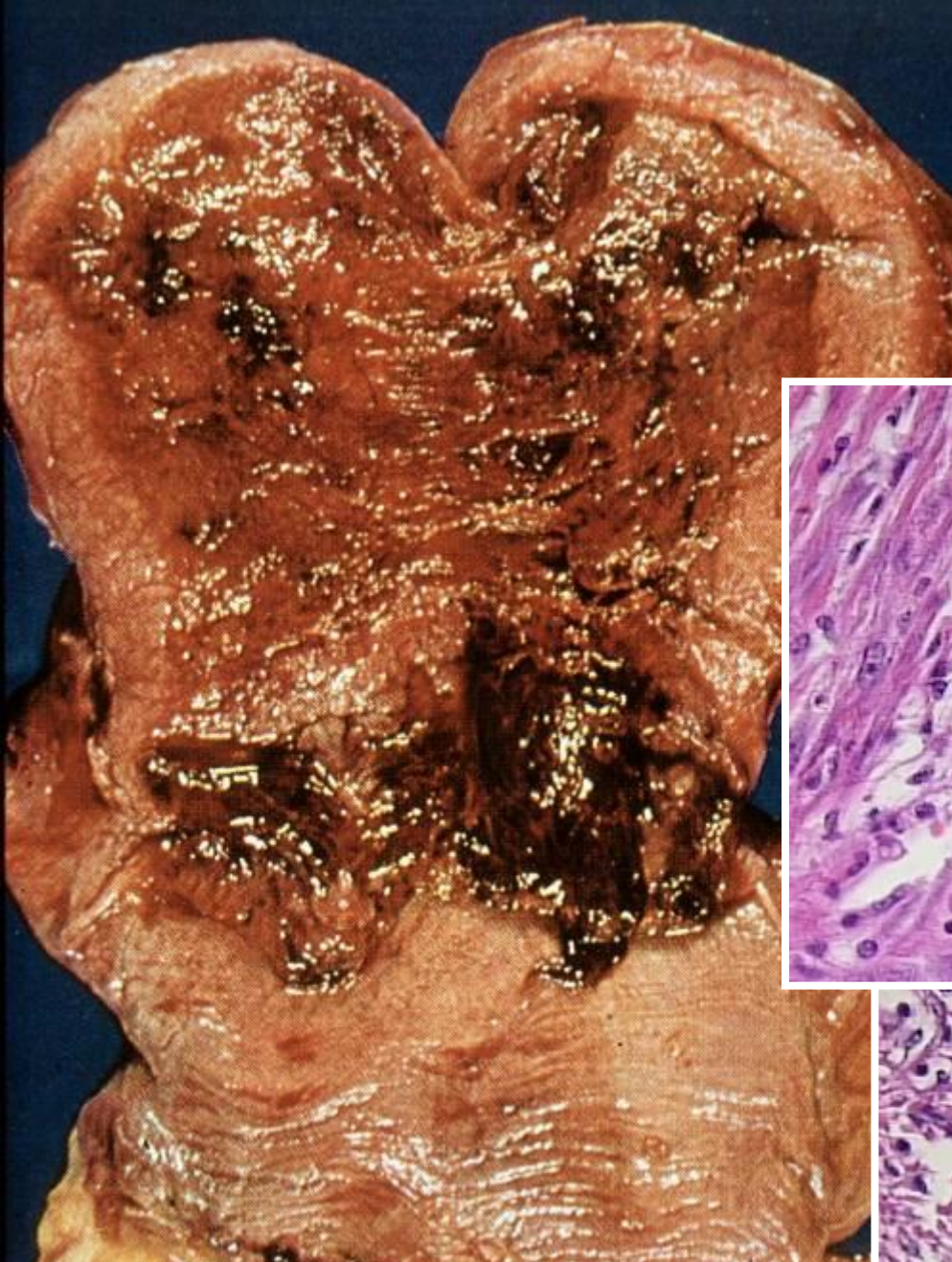




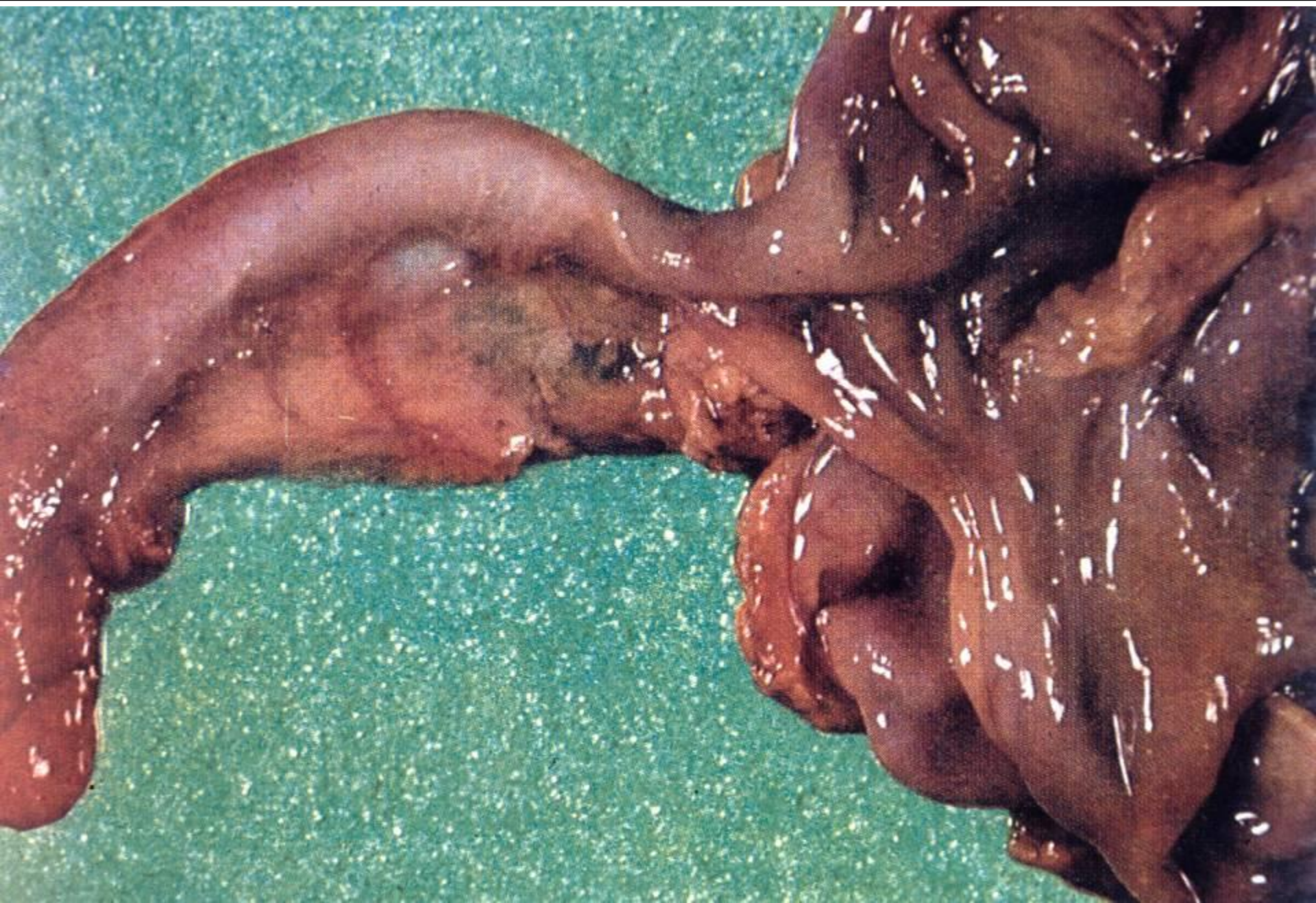

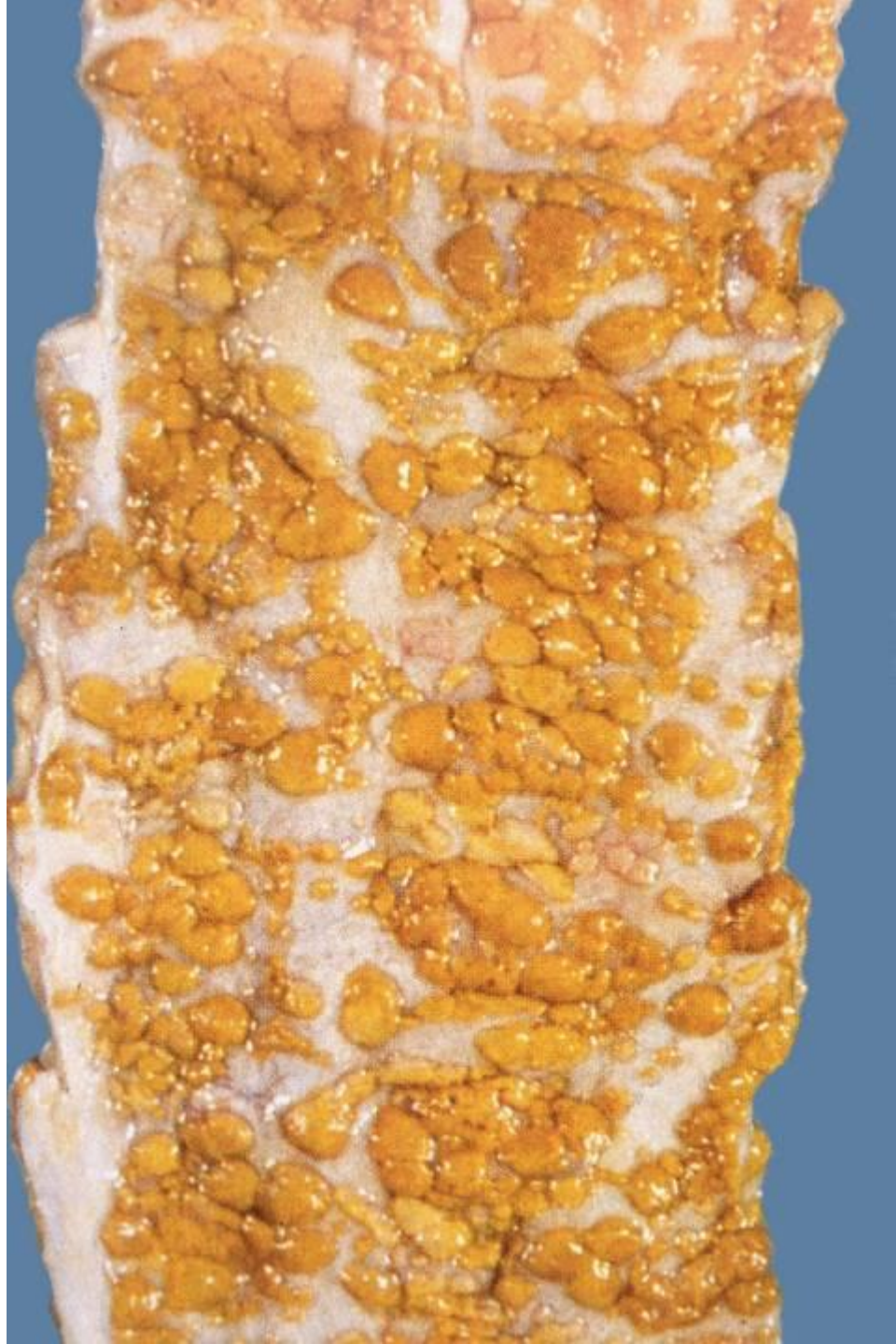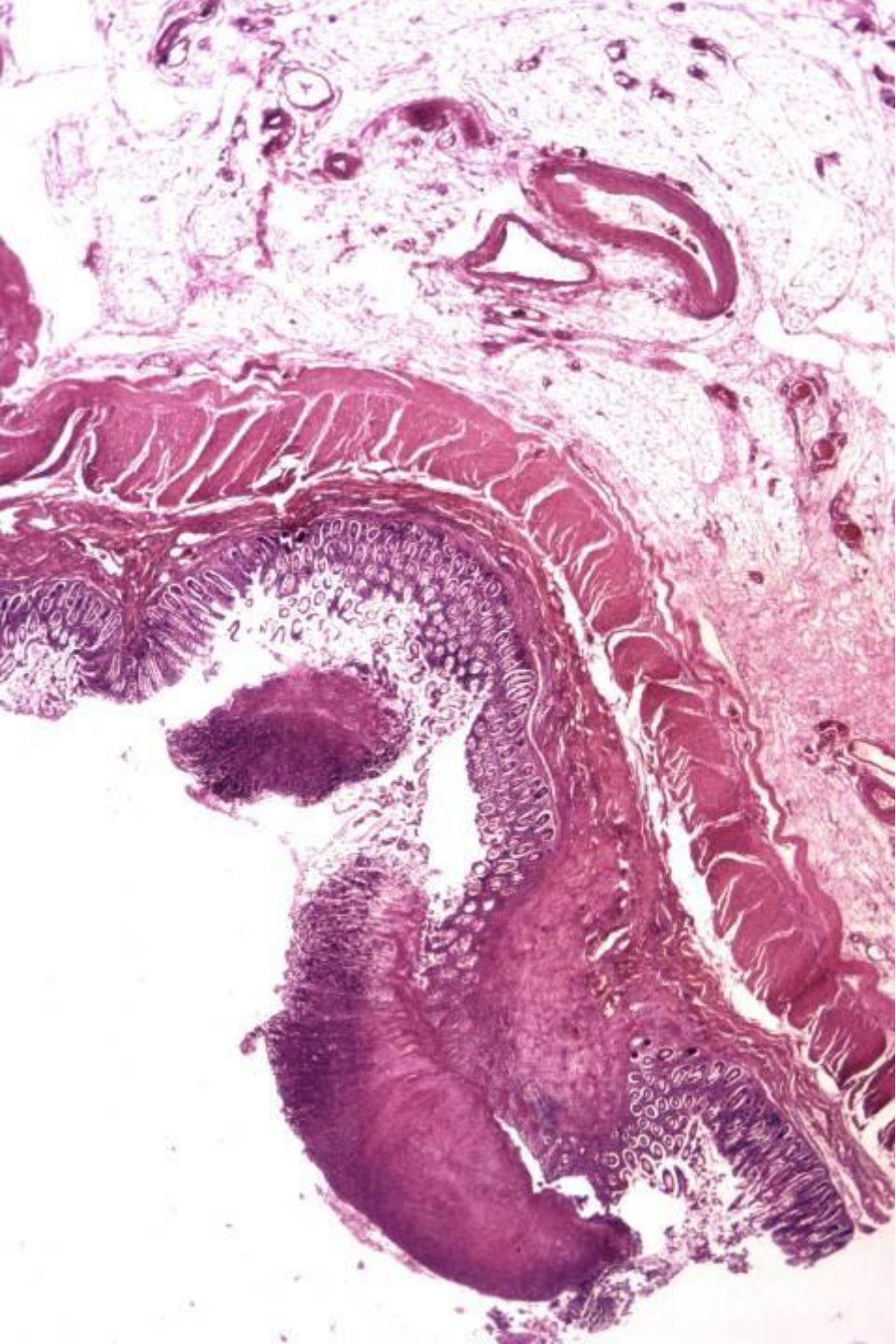
Osteomyelitis purulenta

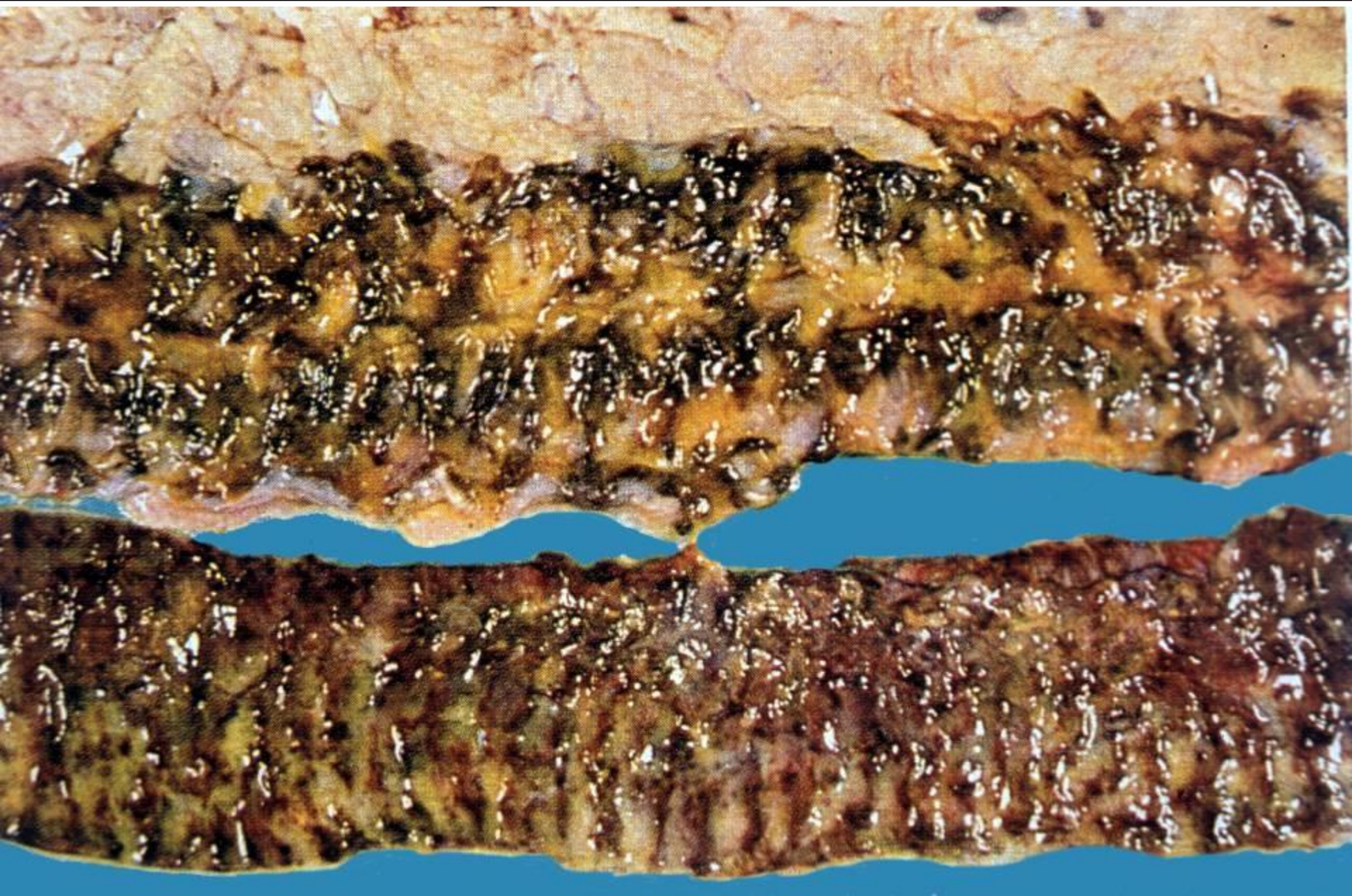

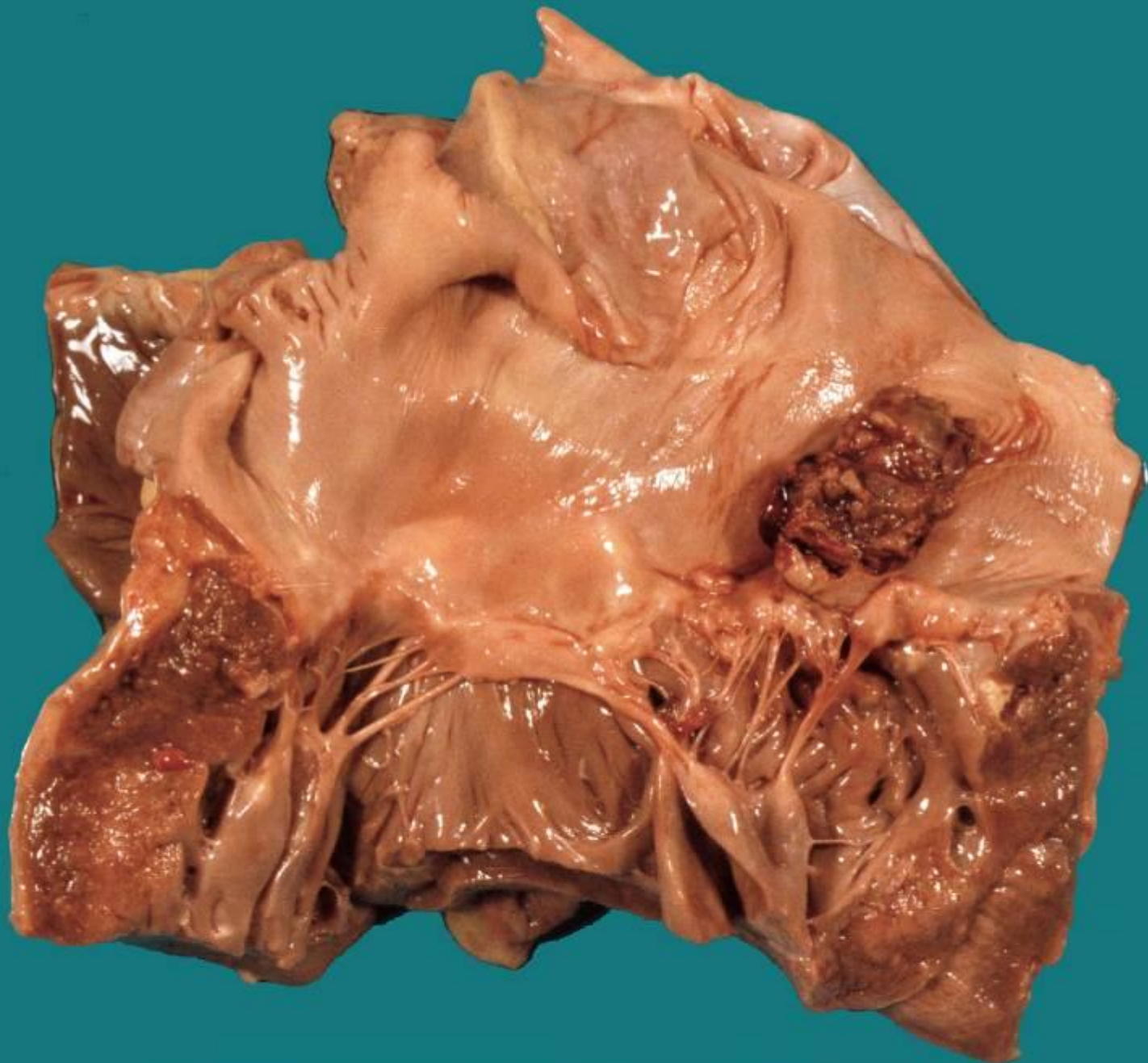


Sepsis puerperalis









1	2	3	4	5	6	7	8	9	10
---	---	---	---	---	---	---	---	---	----

II.PAÚ -Praha

cm

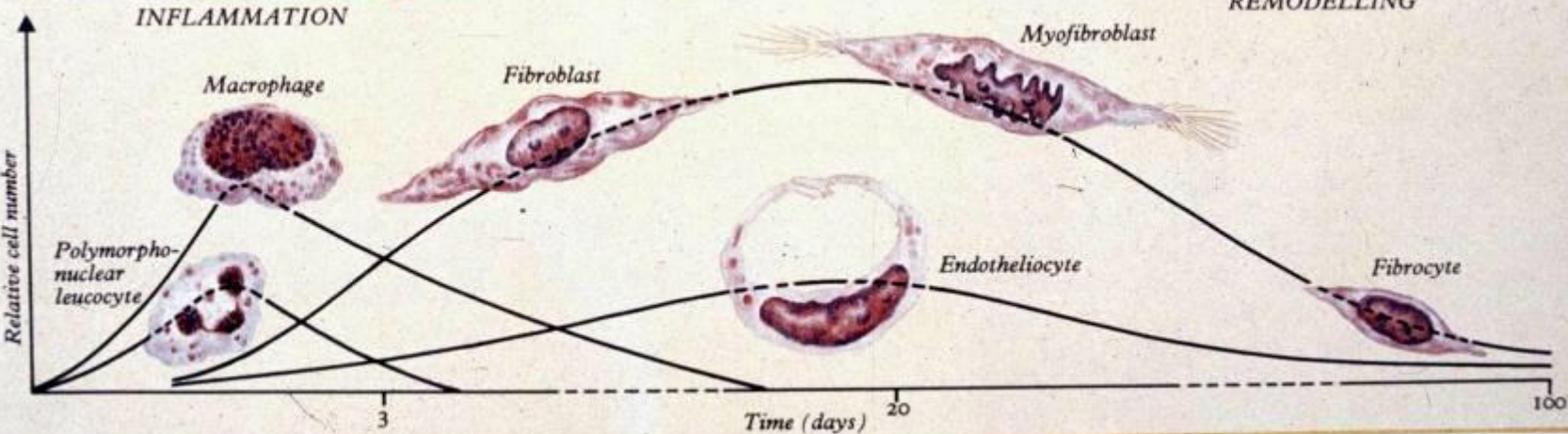
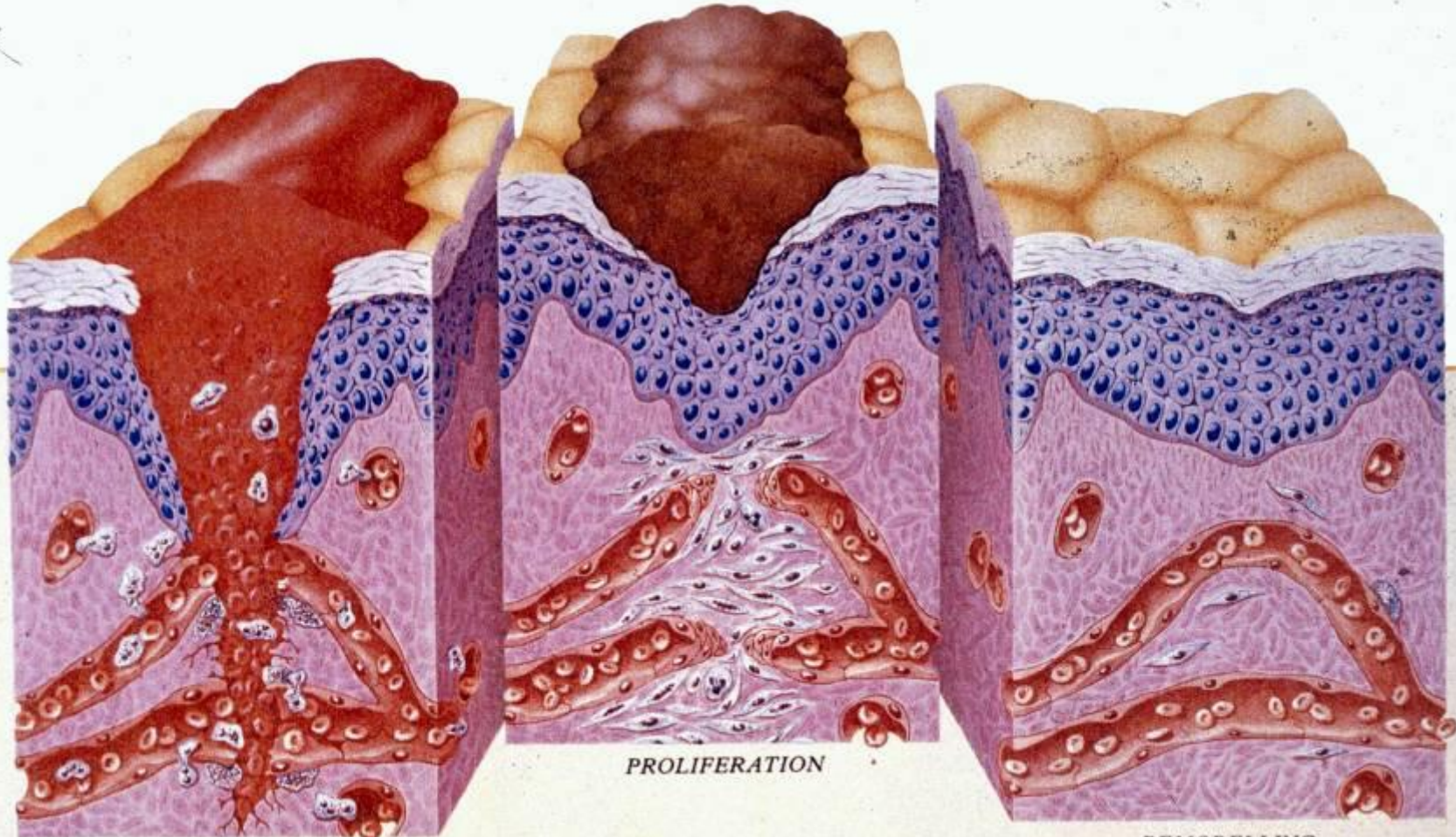
Hojení ran

Den 0: fibrin – fibronektinový gel

Den 1: neutrofily

Den 1-2: makrofágy

Den 2-4: fibroblasty, myofibroblasty,
kapiláry



Collagen Nerve Adipose cells Elastin Macrophage Pericyte Capillary

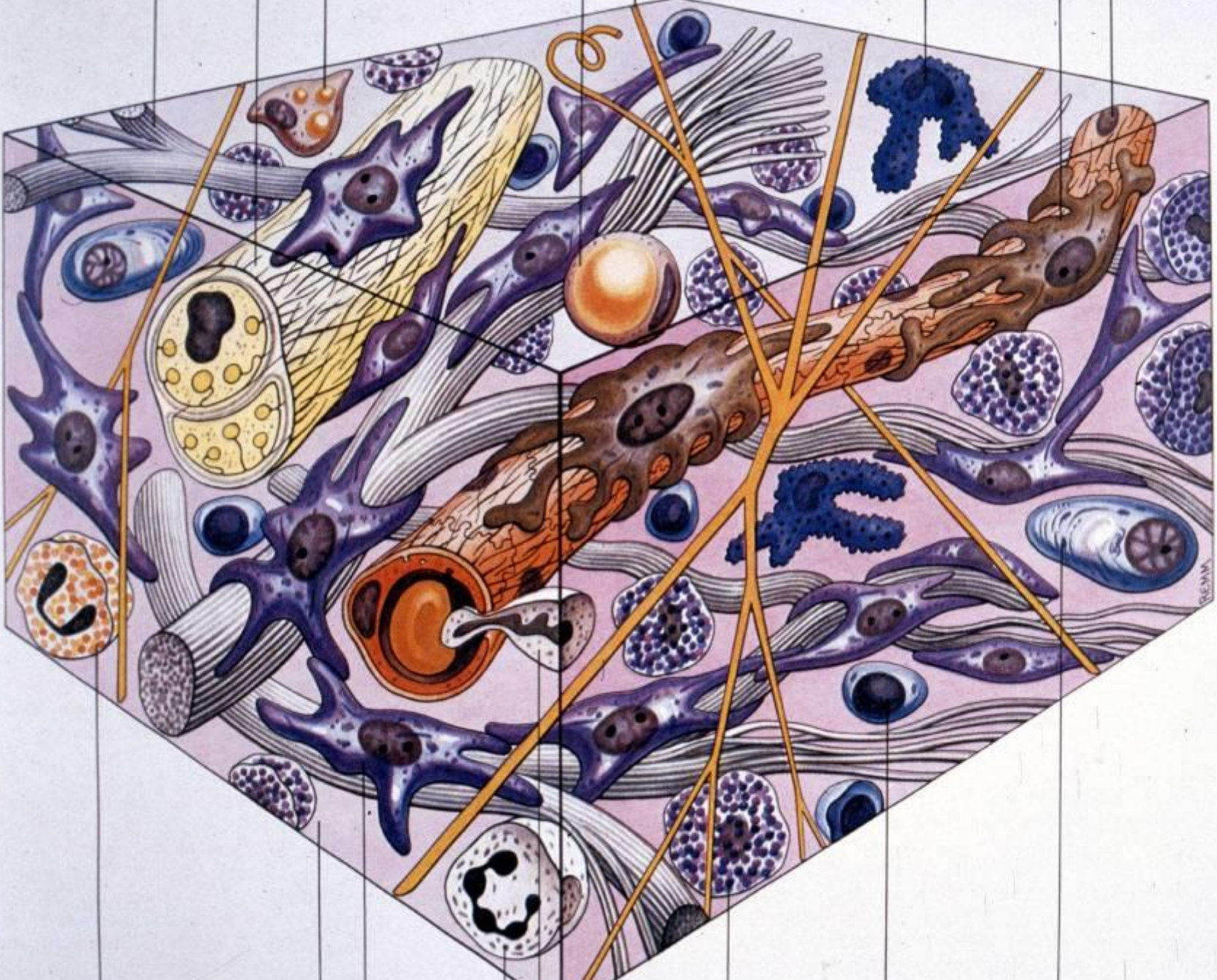
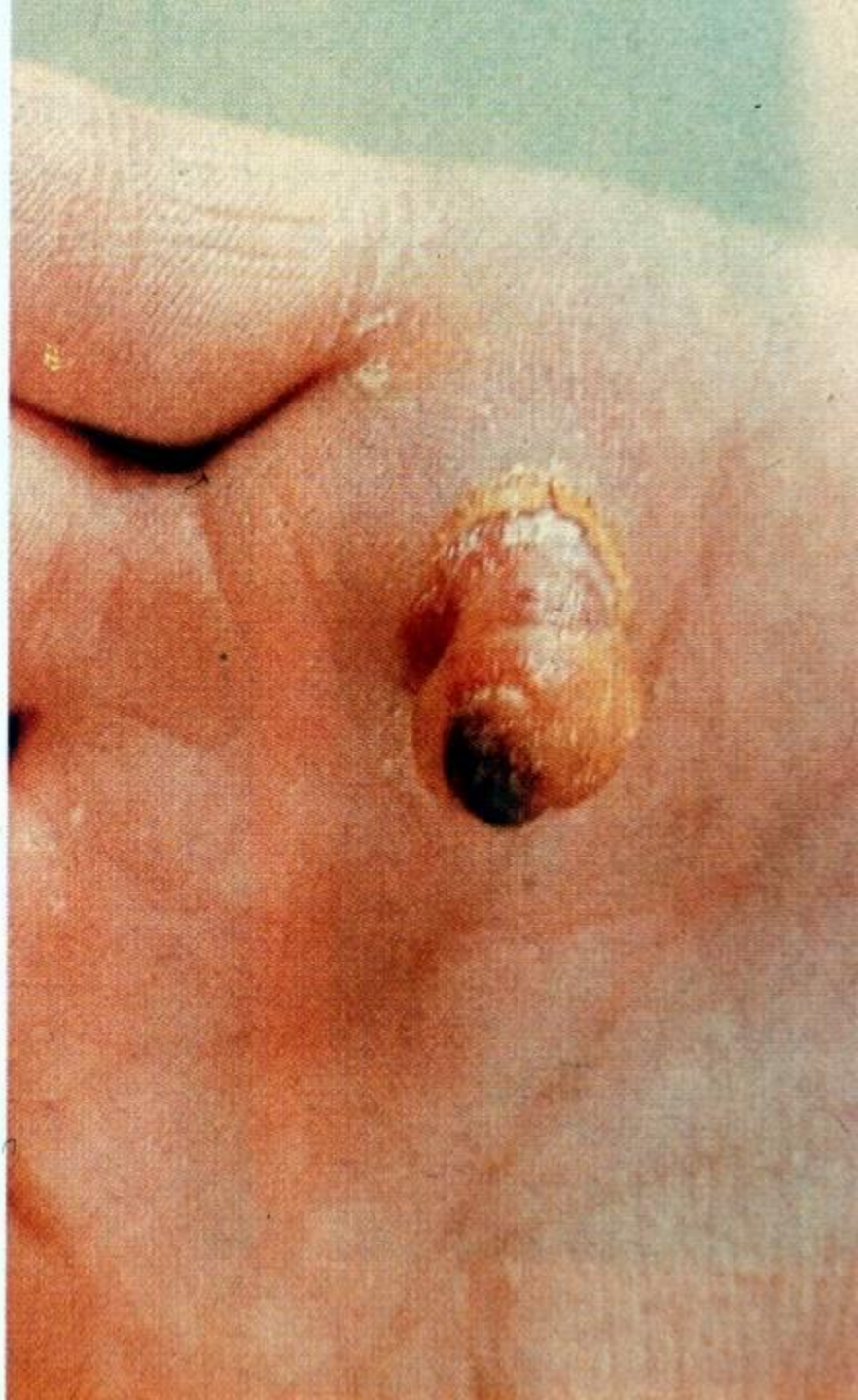
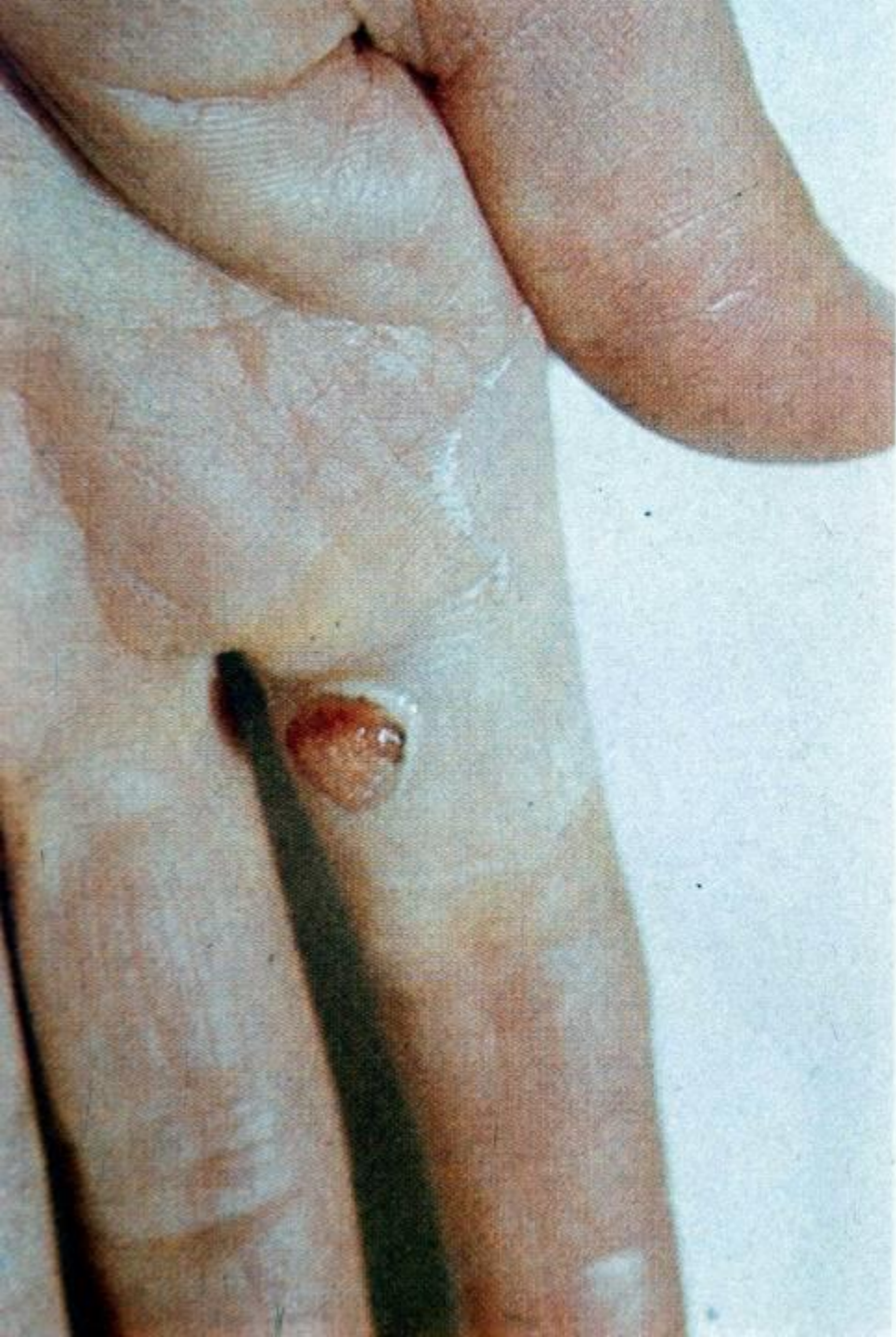
Figure 1.1. Connective tissue components.



Healing of Fractures

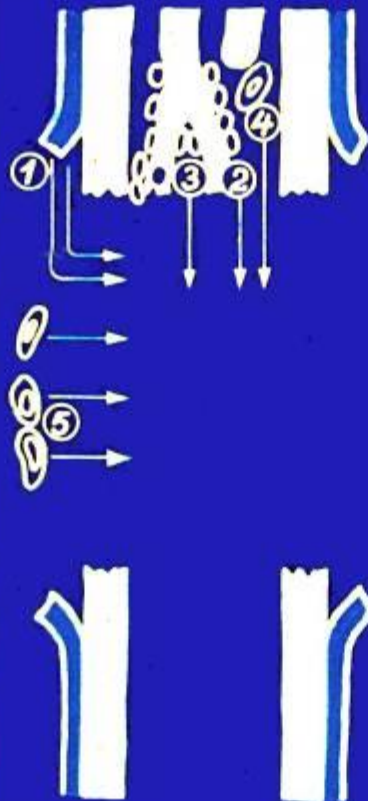
Fracture
hematoma

1-2 days



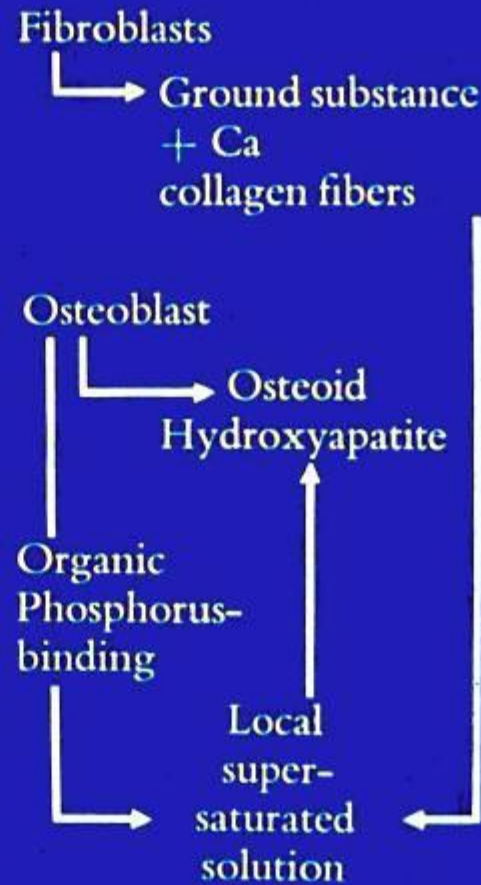
Temporary,
provisional
connective tissue
callus

2-8 days



Temporary,
provisional
bony callus

1-4 weeks

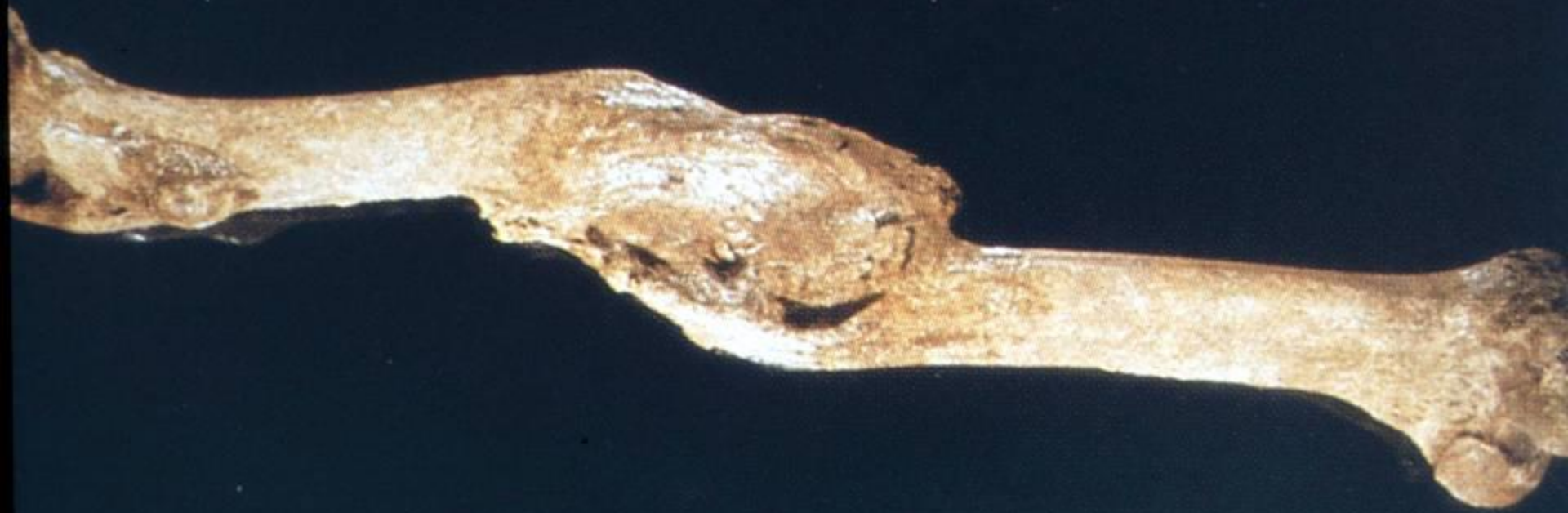

Final
definitive
callus

4-6 weeks

Reconstruction:
Fibrous bone
↓
Compact
(lamellar) bone

Fig. 339. Diagram of the stages in the healing of fractures.





Děkuji za pozornost