

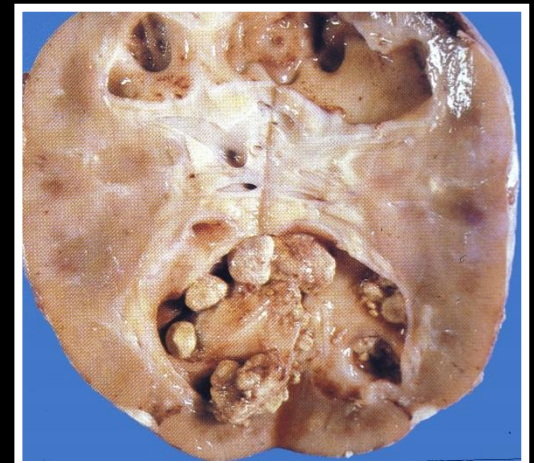
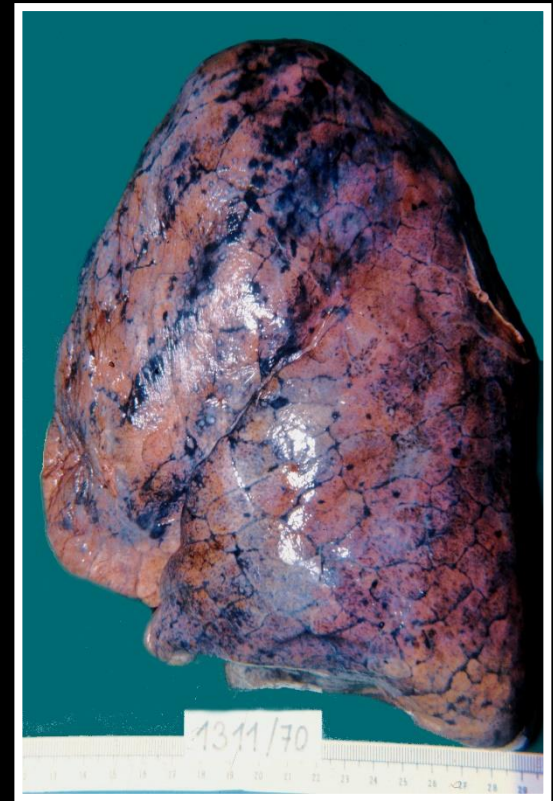Patologie

Nemoci
dýchacího
ústrojí.

Nemoci ledvin a
vývodných
cest
močových

Jaroslava Dušková

Ústav patologie 1.LF UK a VFN, Praha



Nemoci dýchacích cest a plic

- zaprášení (antrakóza, silikóza, uhlokopská nemoc, azbestóza ...)
- záněty
 - akutní – angina, bronchitis, pneumonie
 - chronické – bronchitis, pneumonie, intersticiální pneumonie – pneumonitidy
- **poruchy vzdušnosti**
- **poruchy oběhu**
- nádory
 - benigní
 - **MALIGNÍ - KARCINOMY**

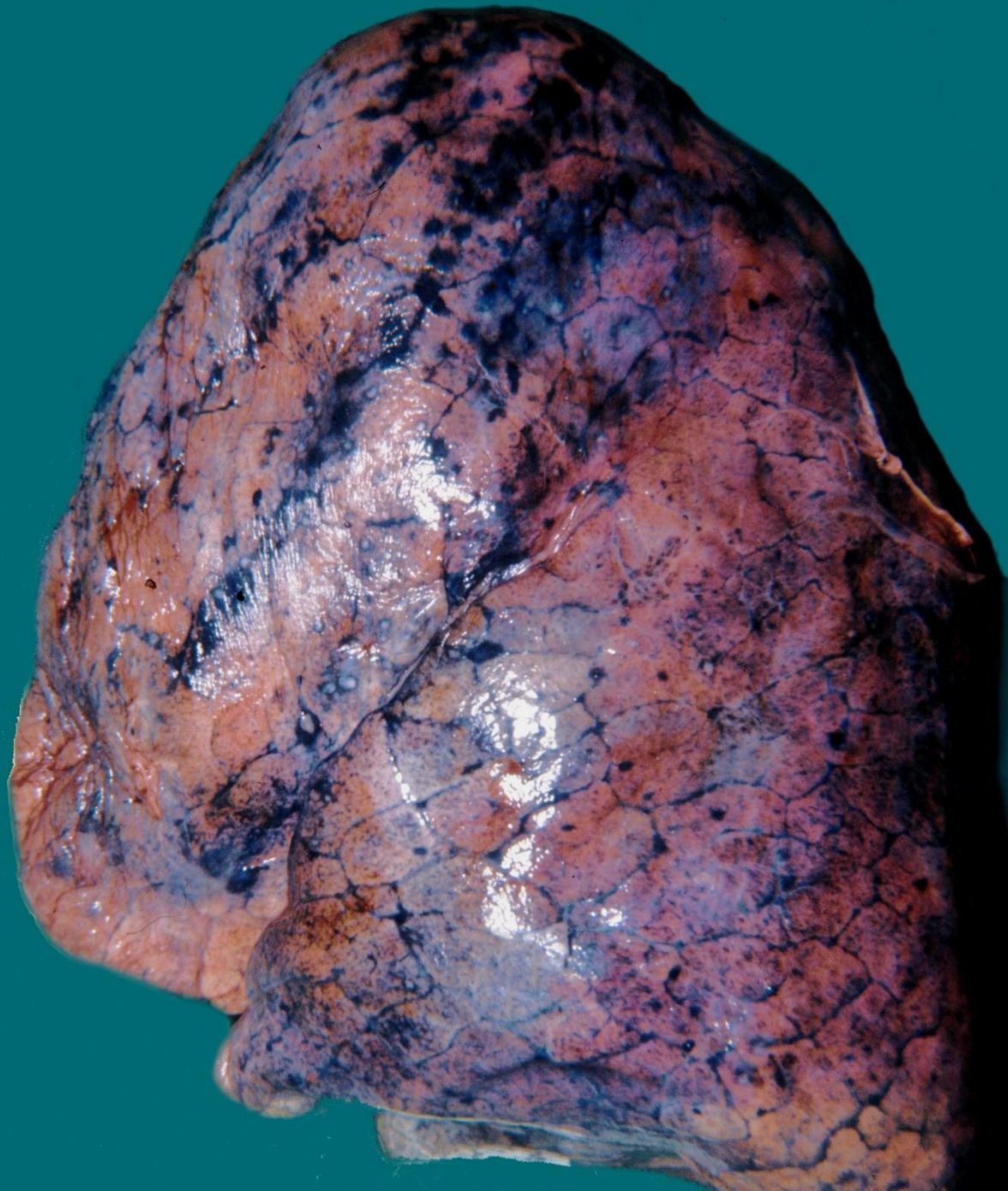
Nemoci dýchacích cest a plic

- zaprášení (antrakóza, silikóza, uhlokopská nemoc, azbestóza ...)
 - exogenní pigmentace
 - s různou mírou následné fibrotizace a
 - rozvojem plicní hypertenze
 - zbytnění pravé komory srdeční

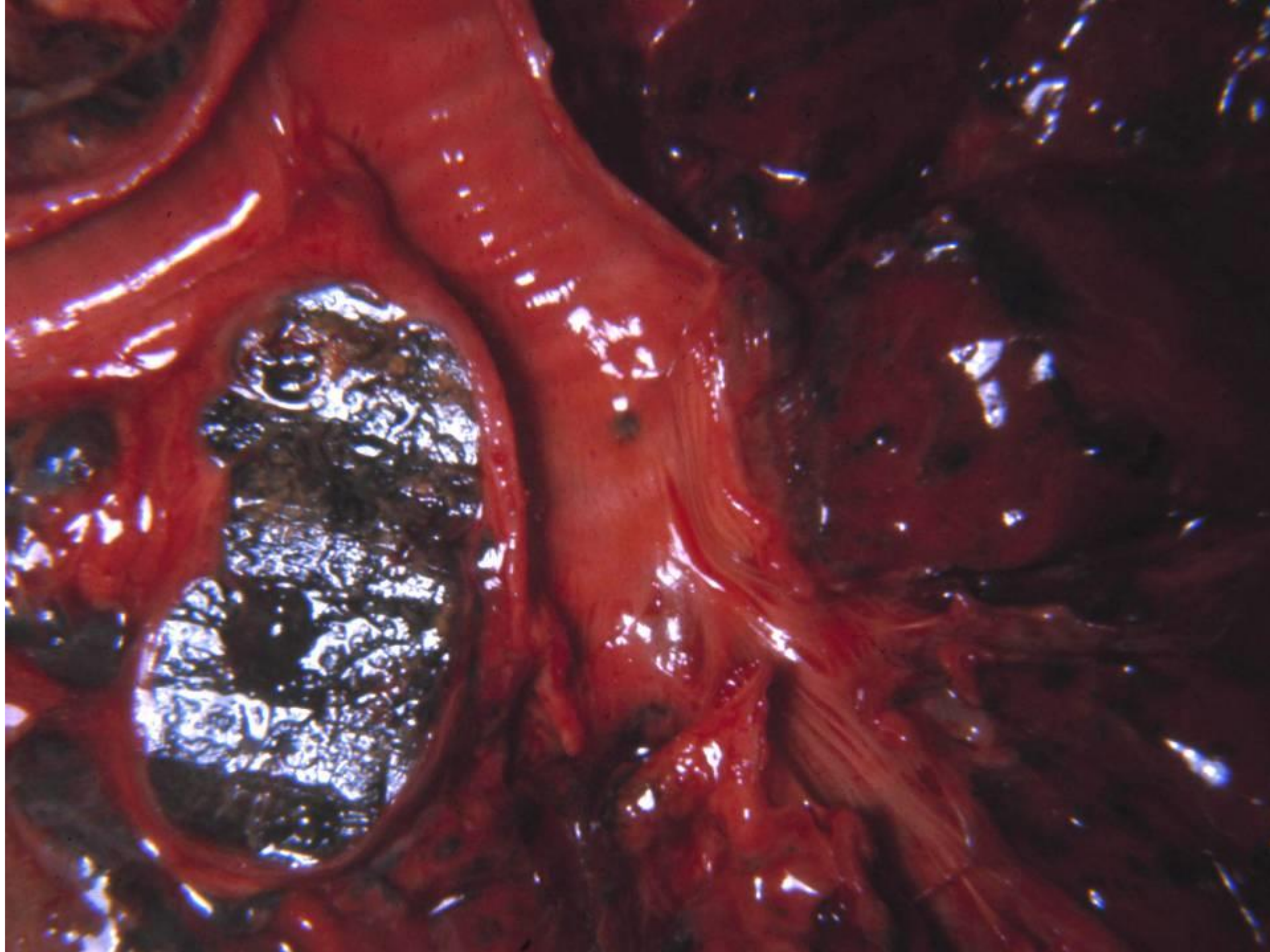
COR PULMONALE

Azbestóza  riziko vzniku maligního nádoru pleury a plic

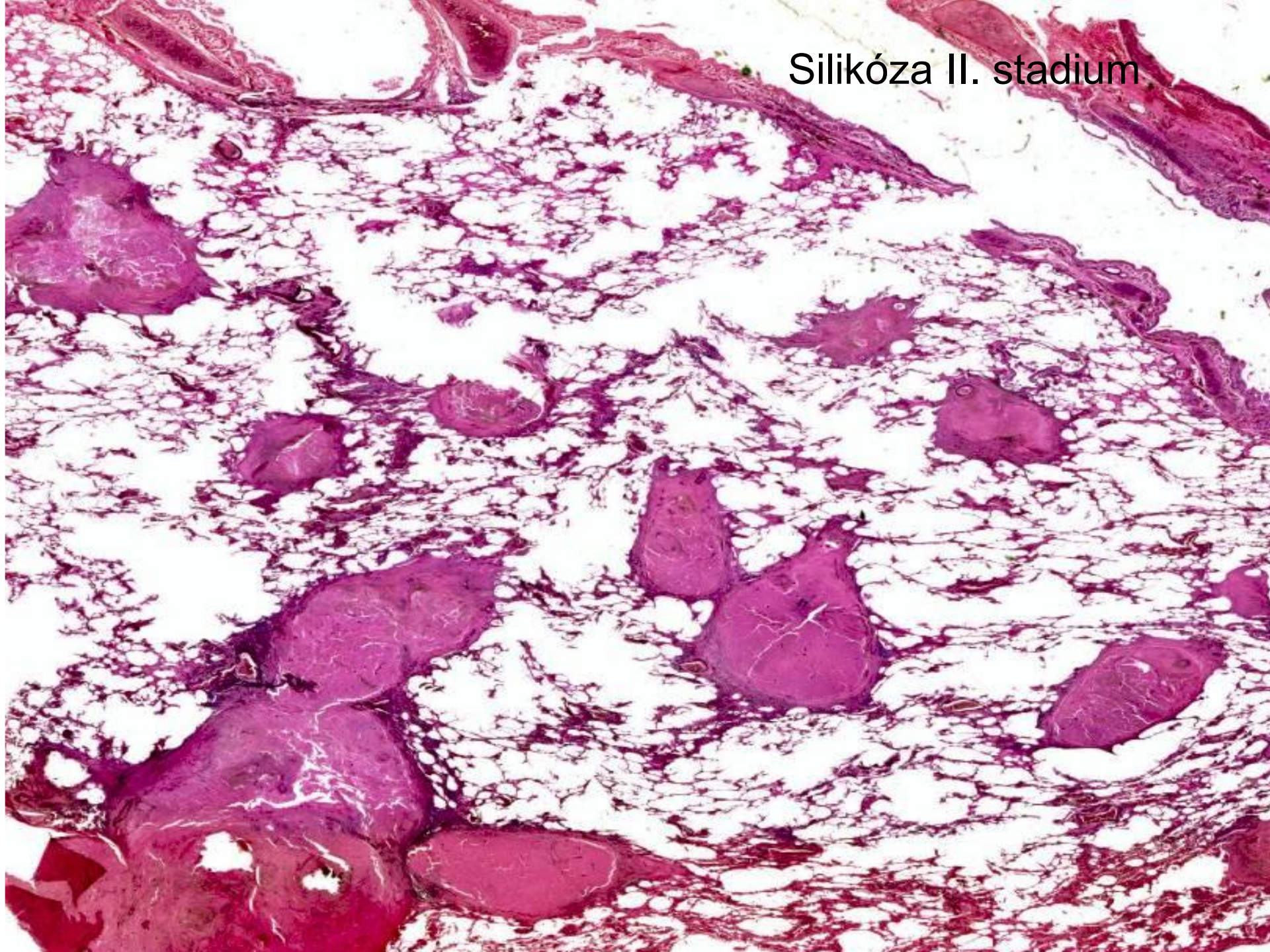


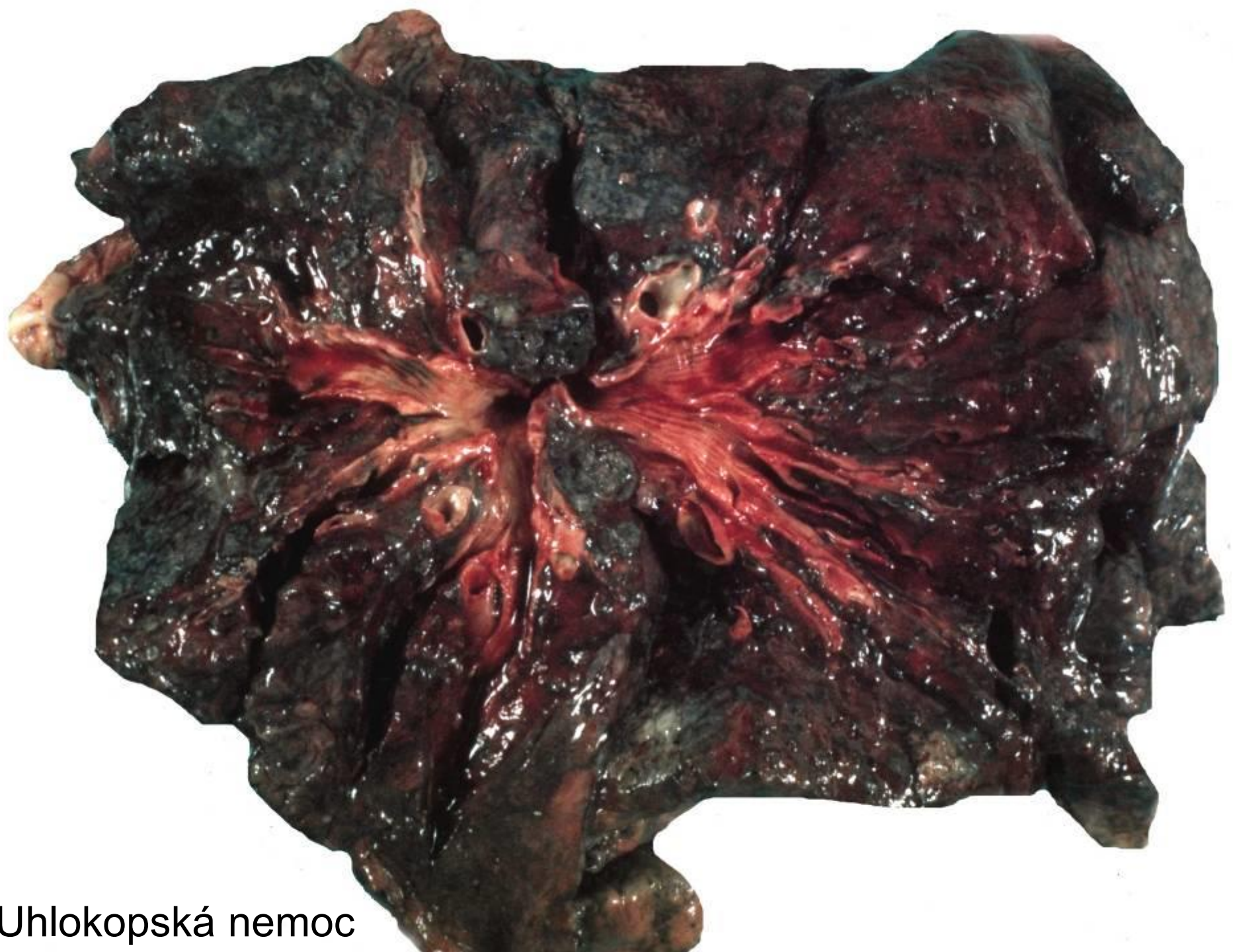

Anthracosis pleurae

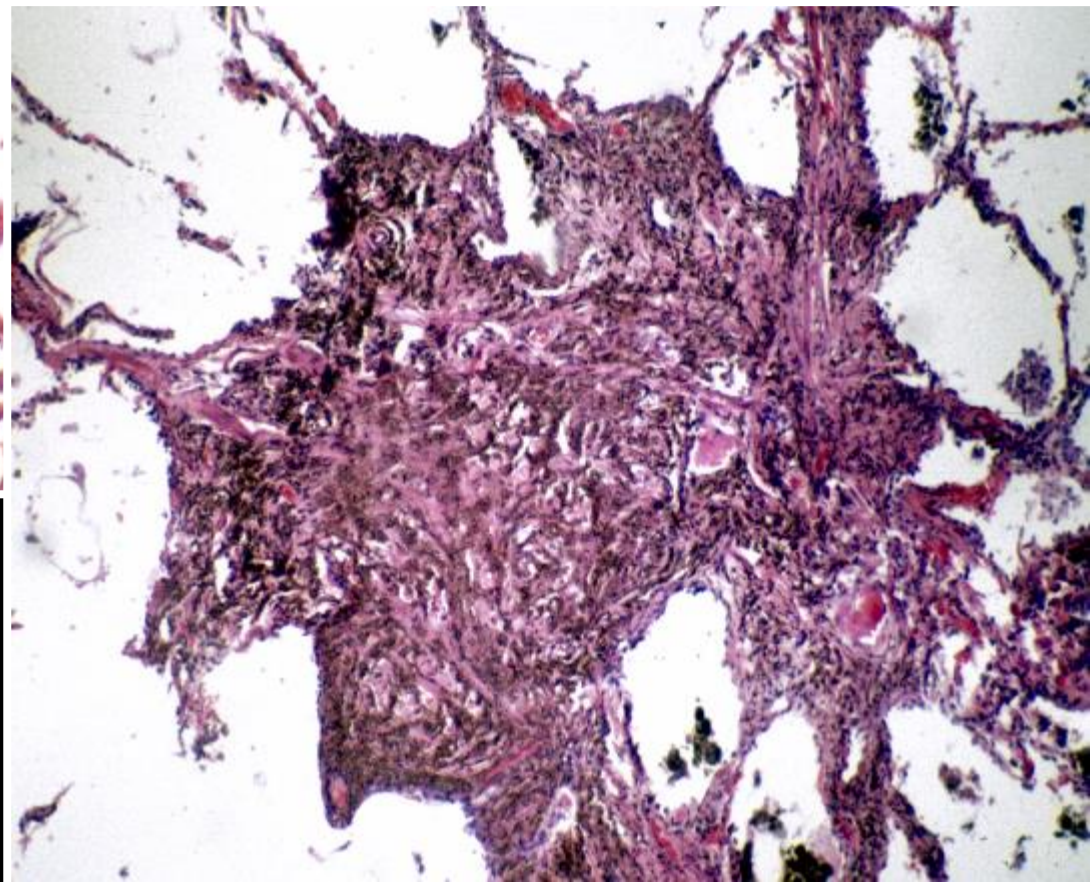
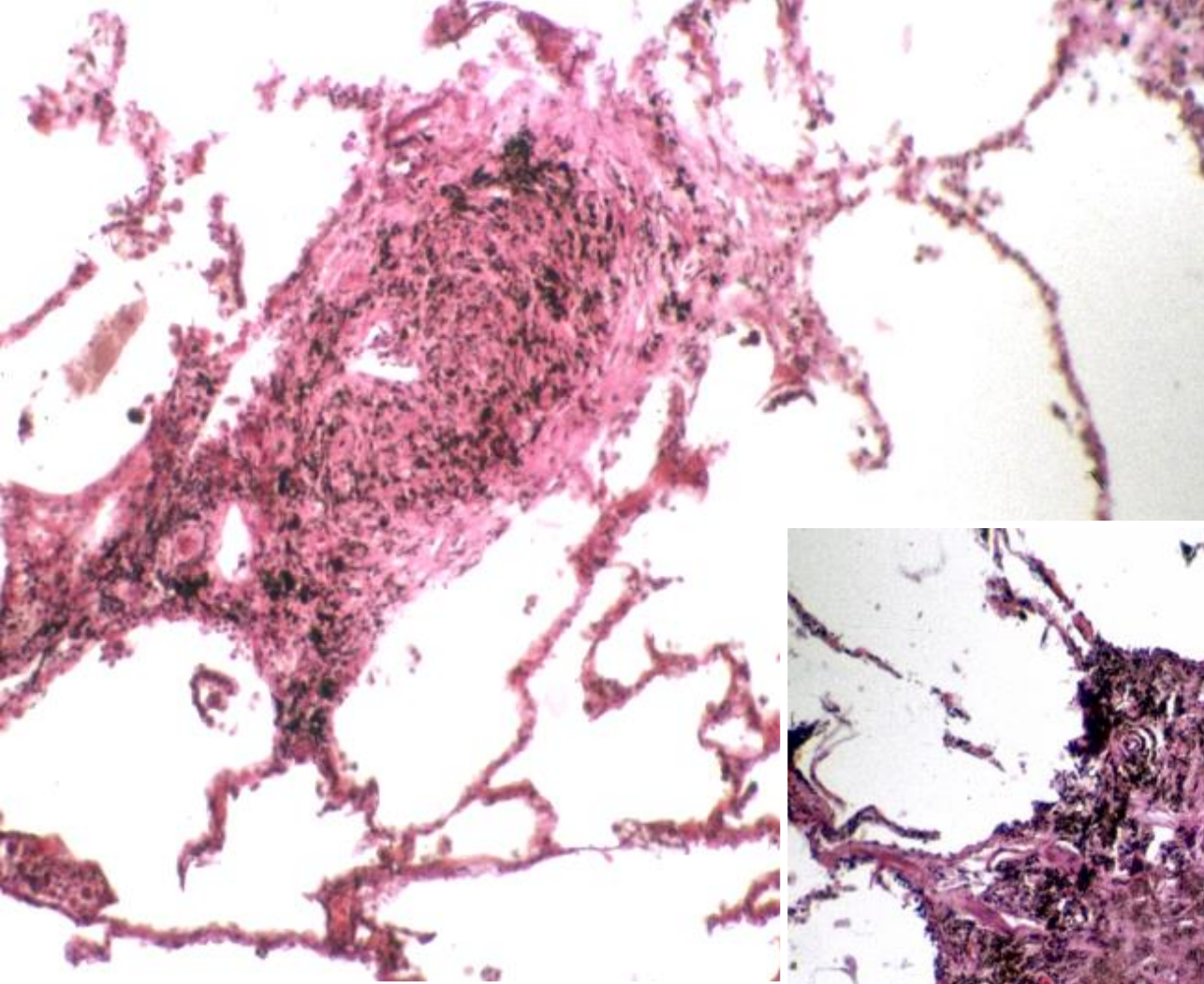


Silikóza II. stadium

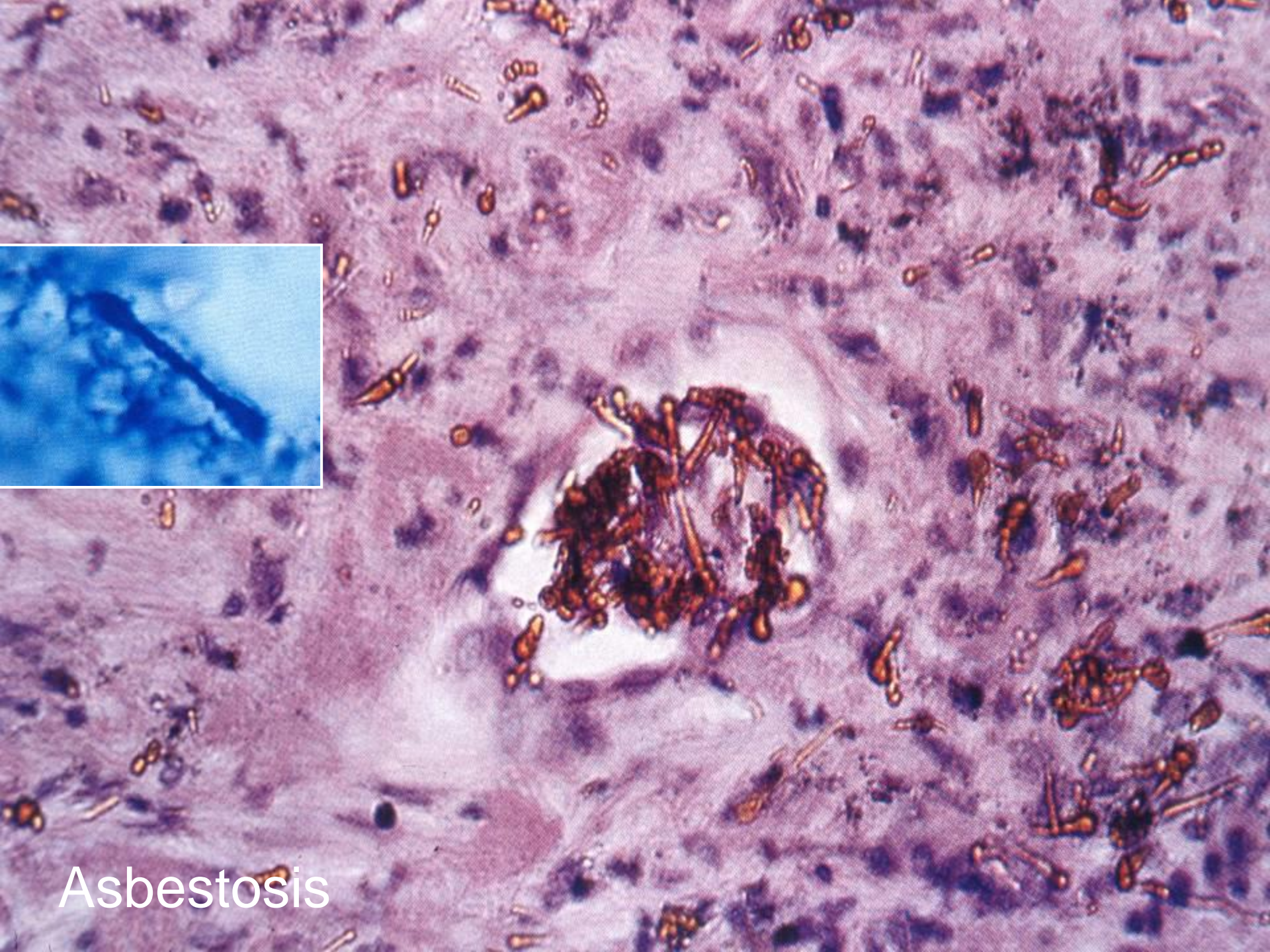




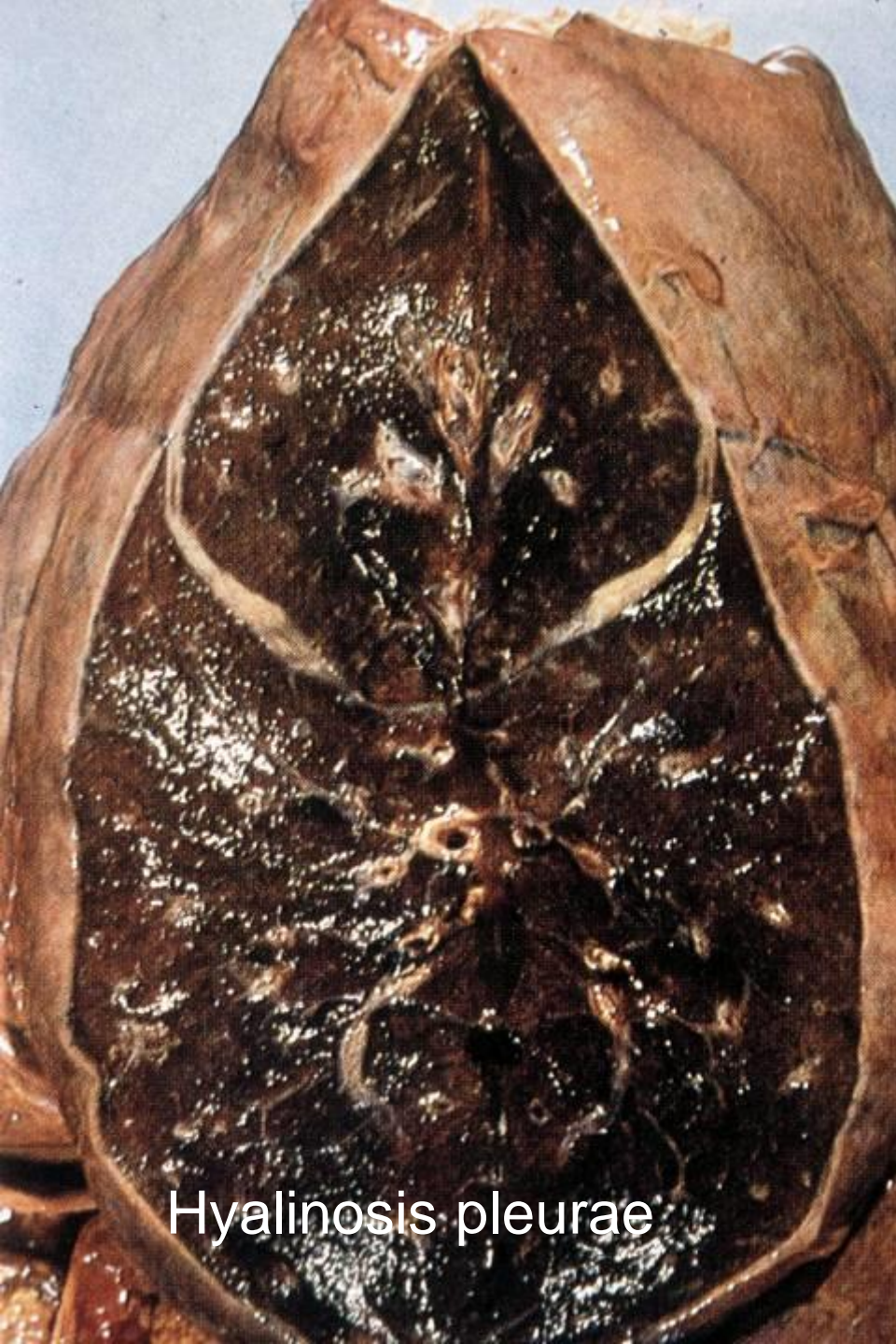Uhlokopská nemoc



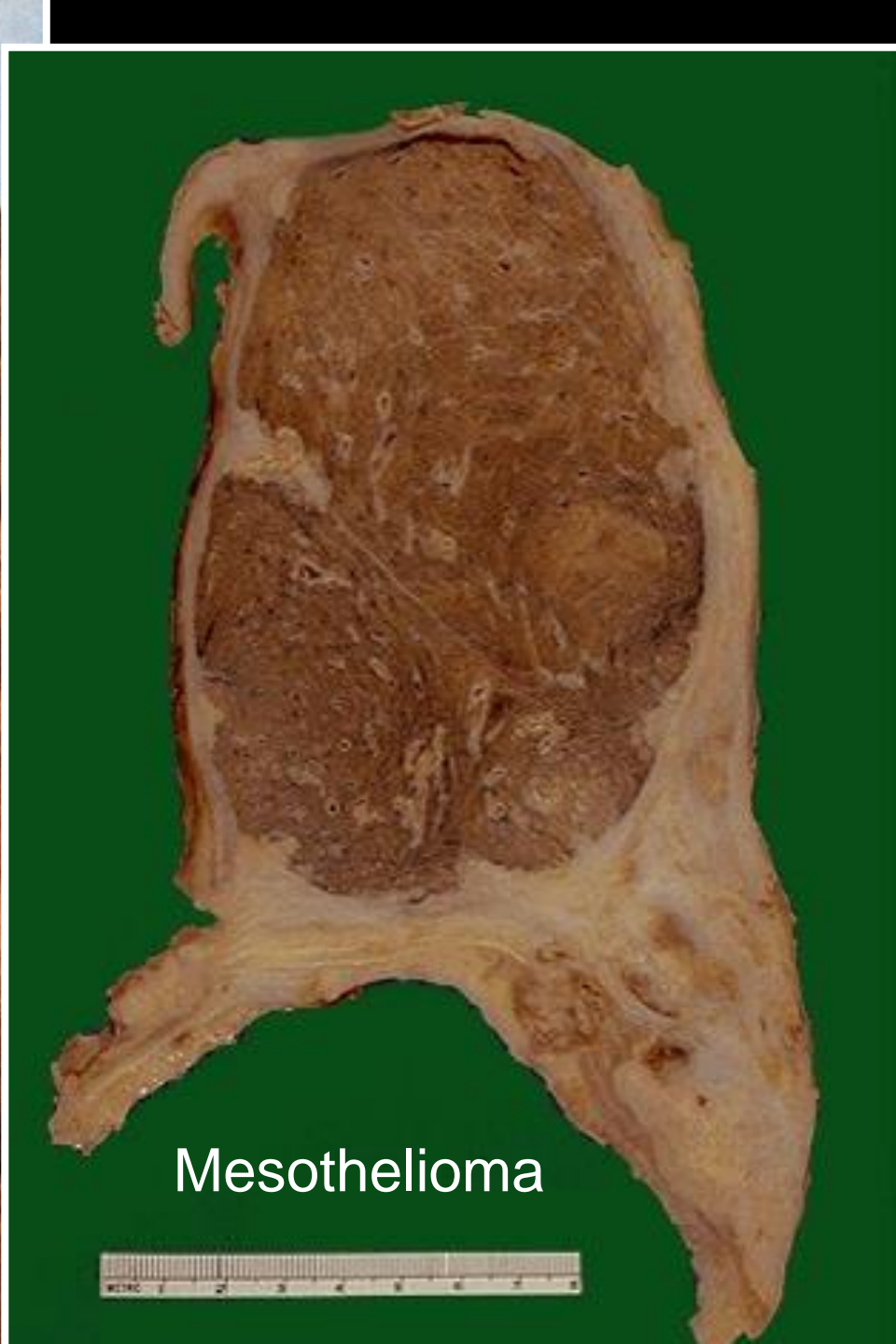
Uhlokopská nemoc



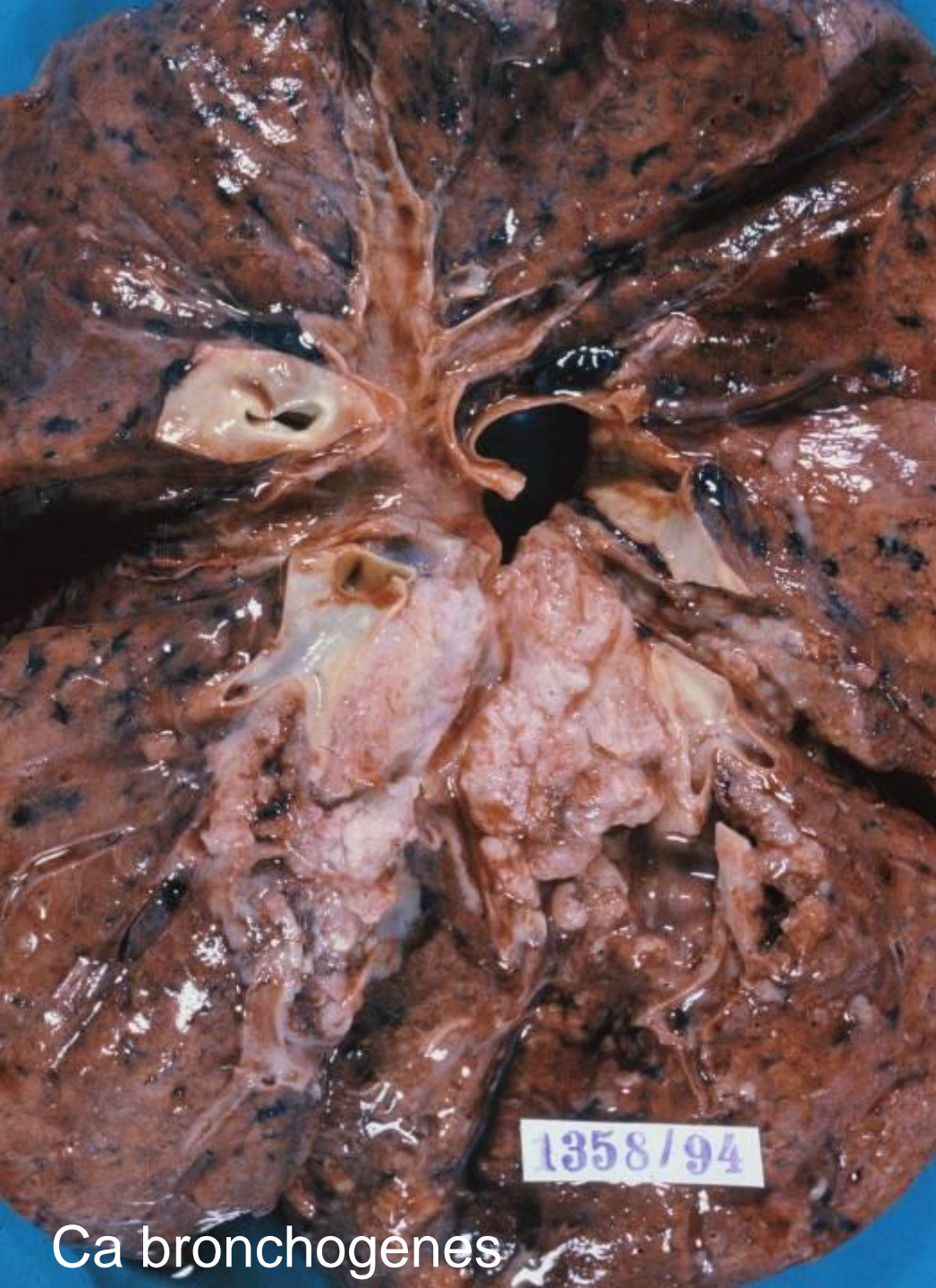Asbestosis



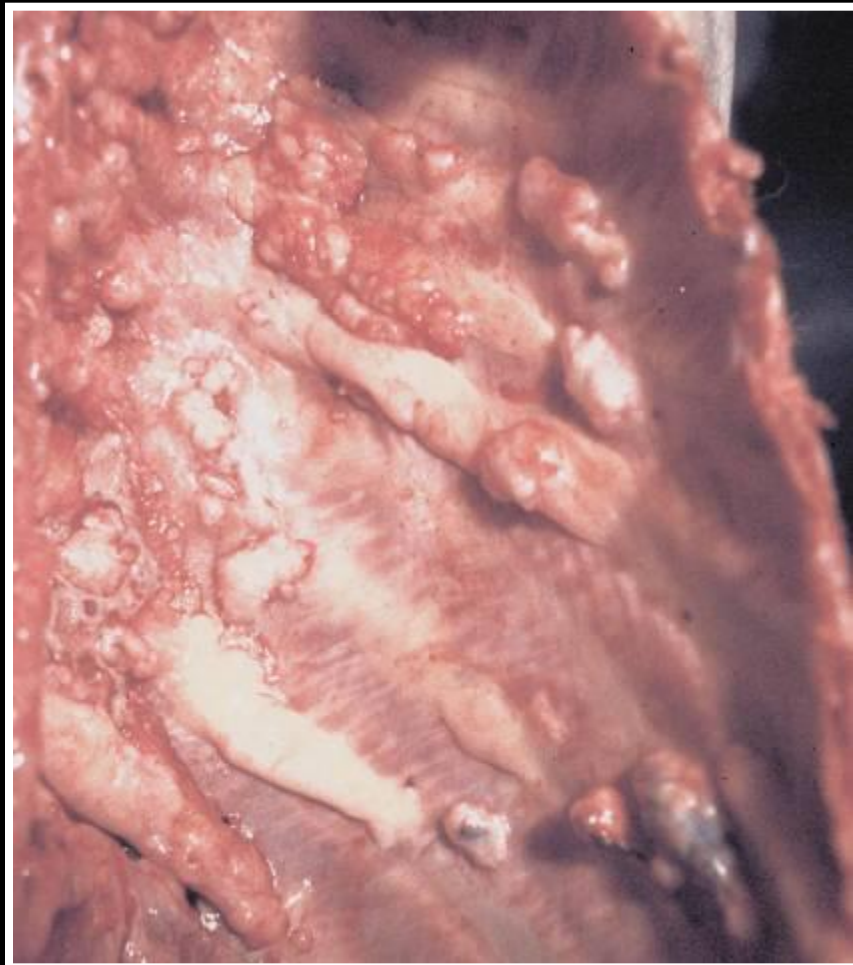
Hyalinosis pleurae



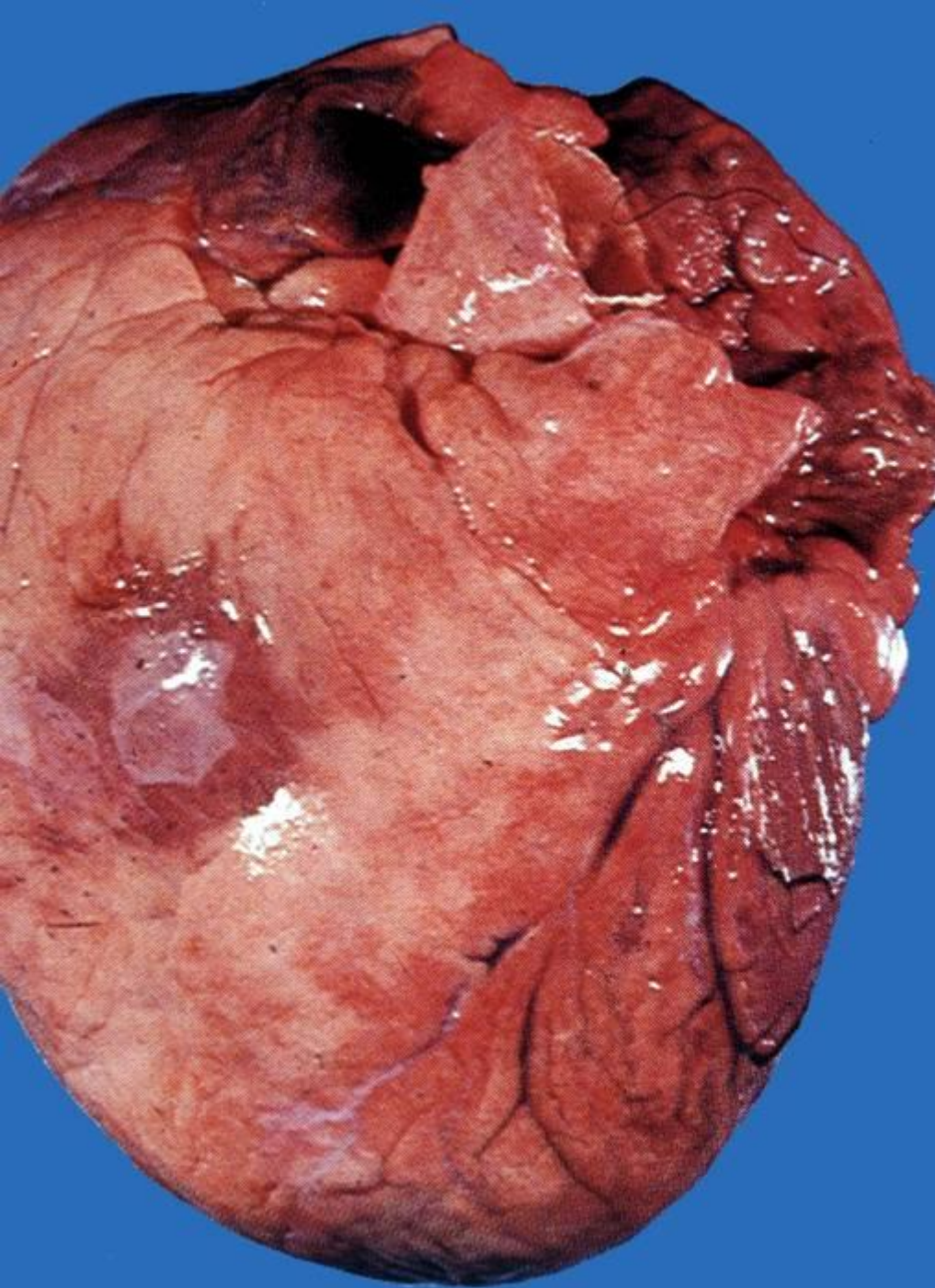
Mesothelioma



Ca bronchogenes



Hyalinosis et metastases
carcinomatosae pleurae
parietalis



Hypertrophia
excentrica ventriculi
dx. cordis

Nemoci dýchacích cest a plic

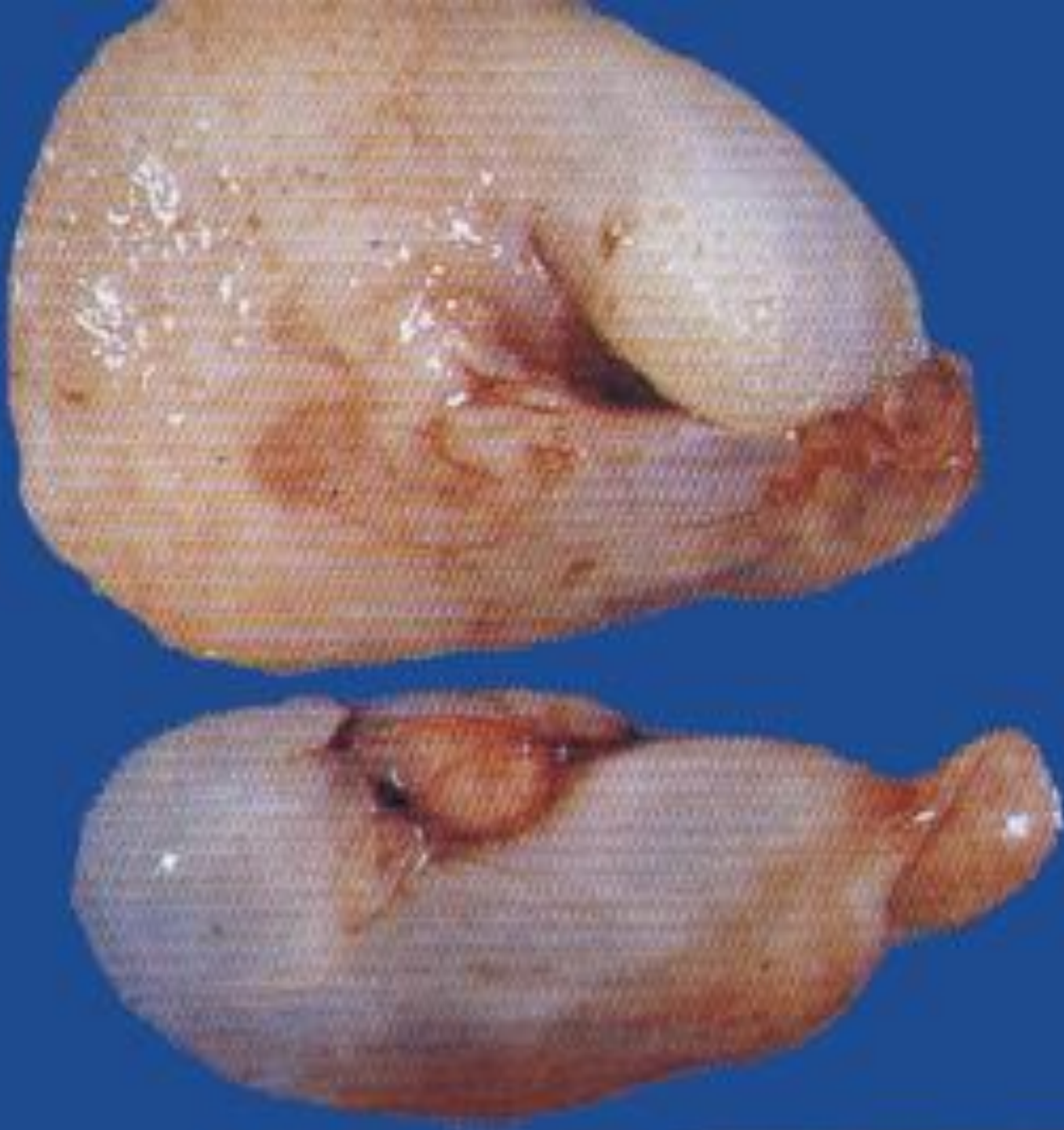□ záněty

–akutní

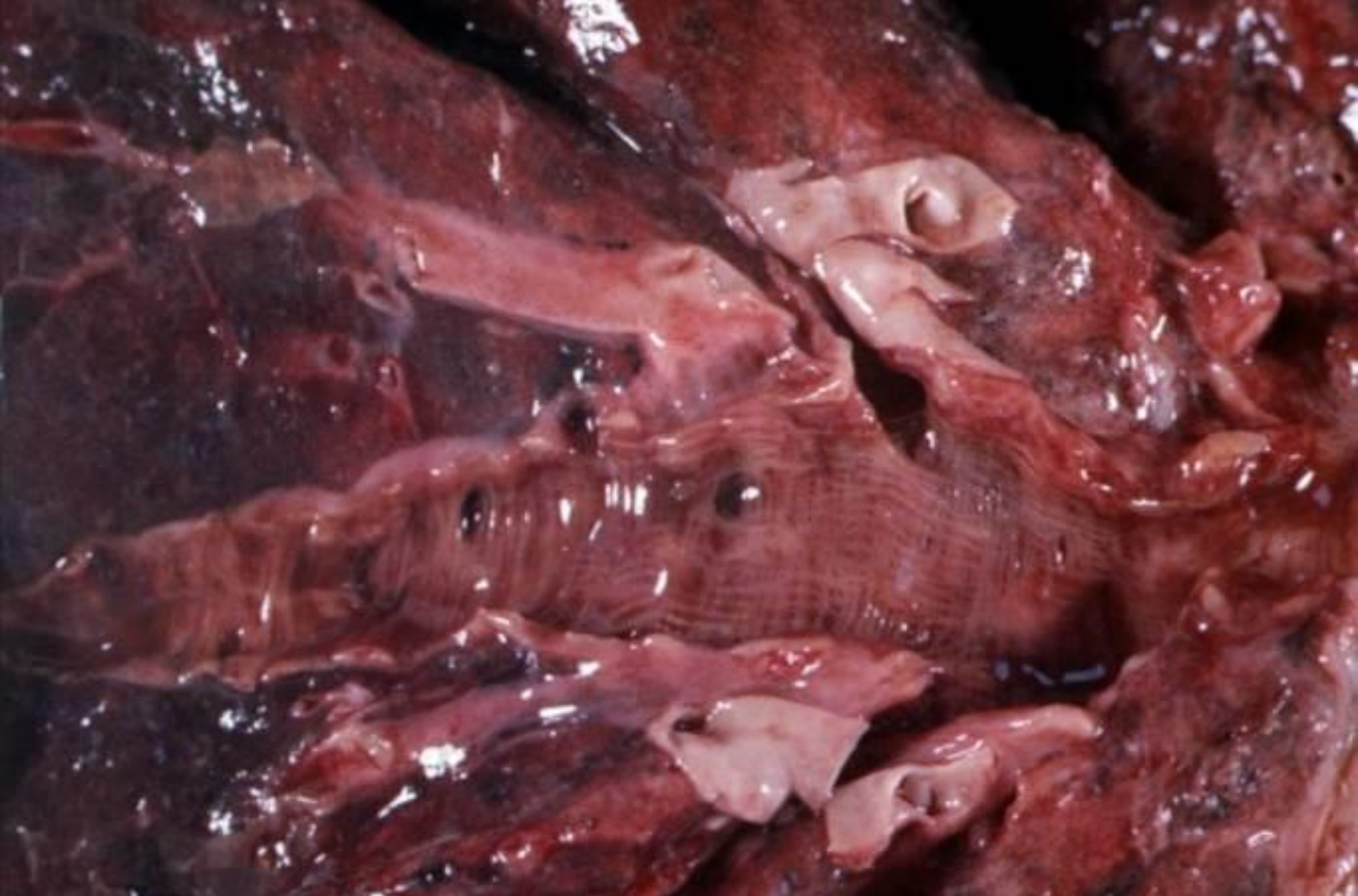□ angina, bronchitis, pneumonie

–chronické

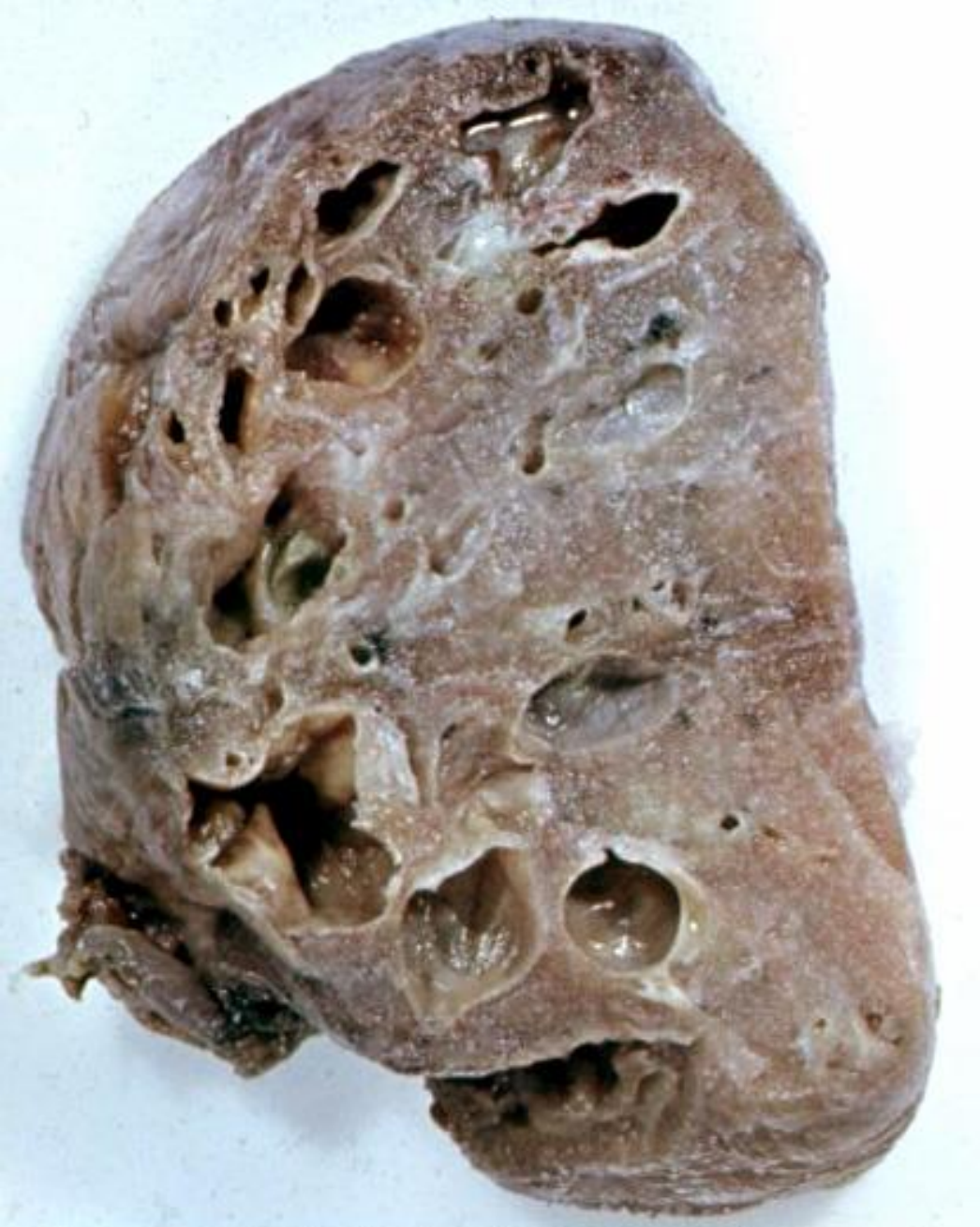
□ bronchitis, pneumonie, intersticiální pneumonie – pneumonitidy




Nosní
polypy

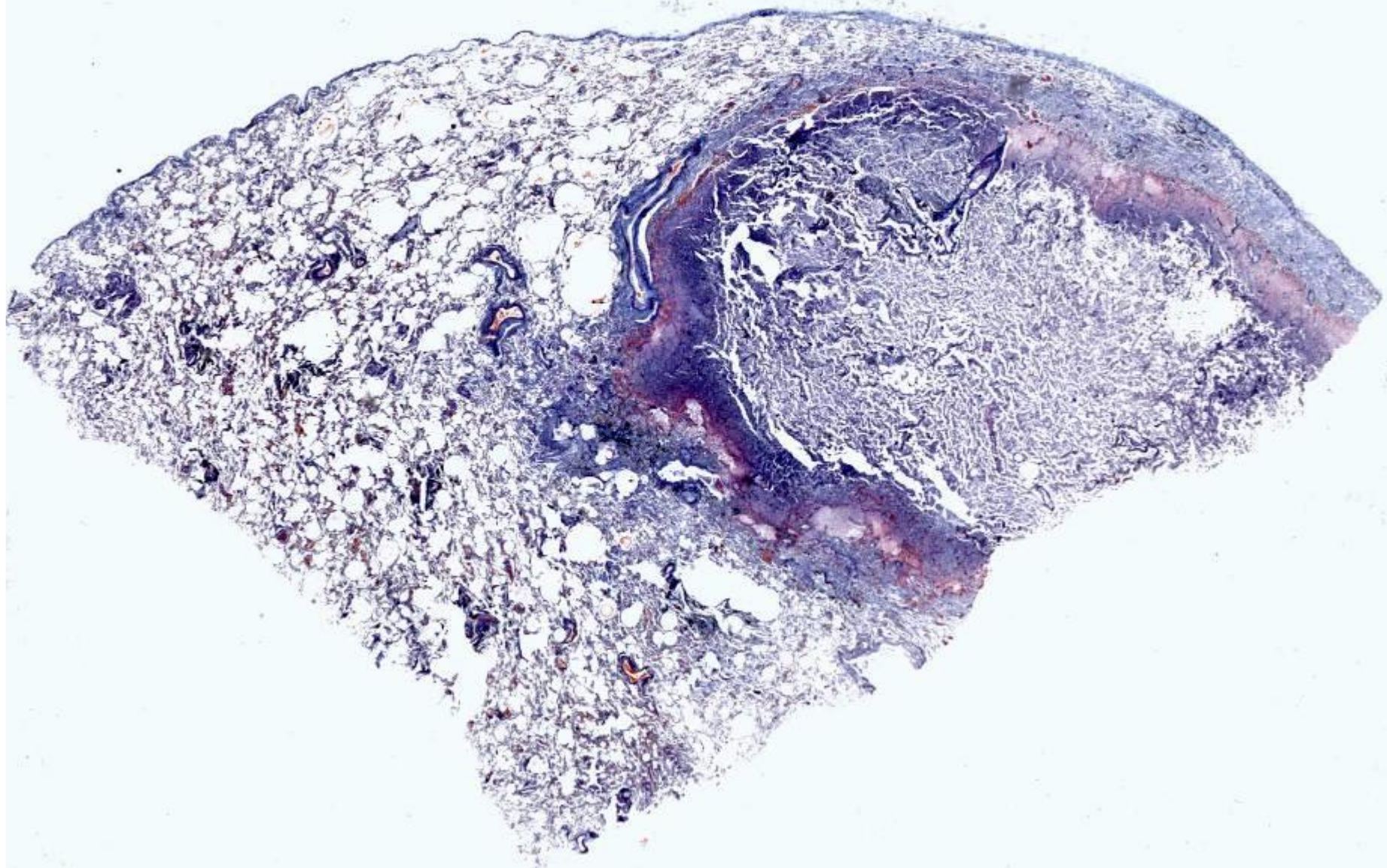


Bronchitis chronica. Bronchiectasiae cylindricae

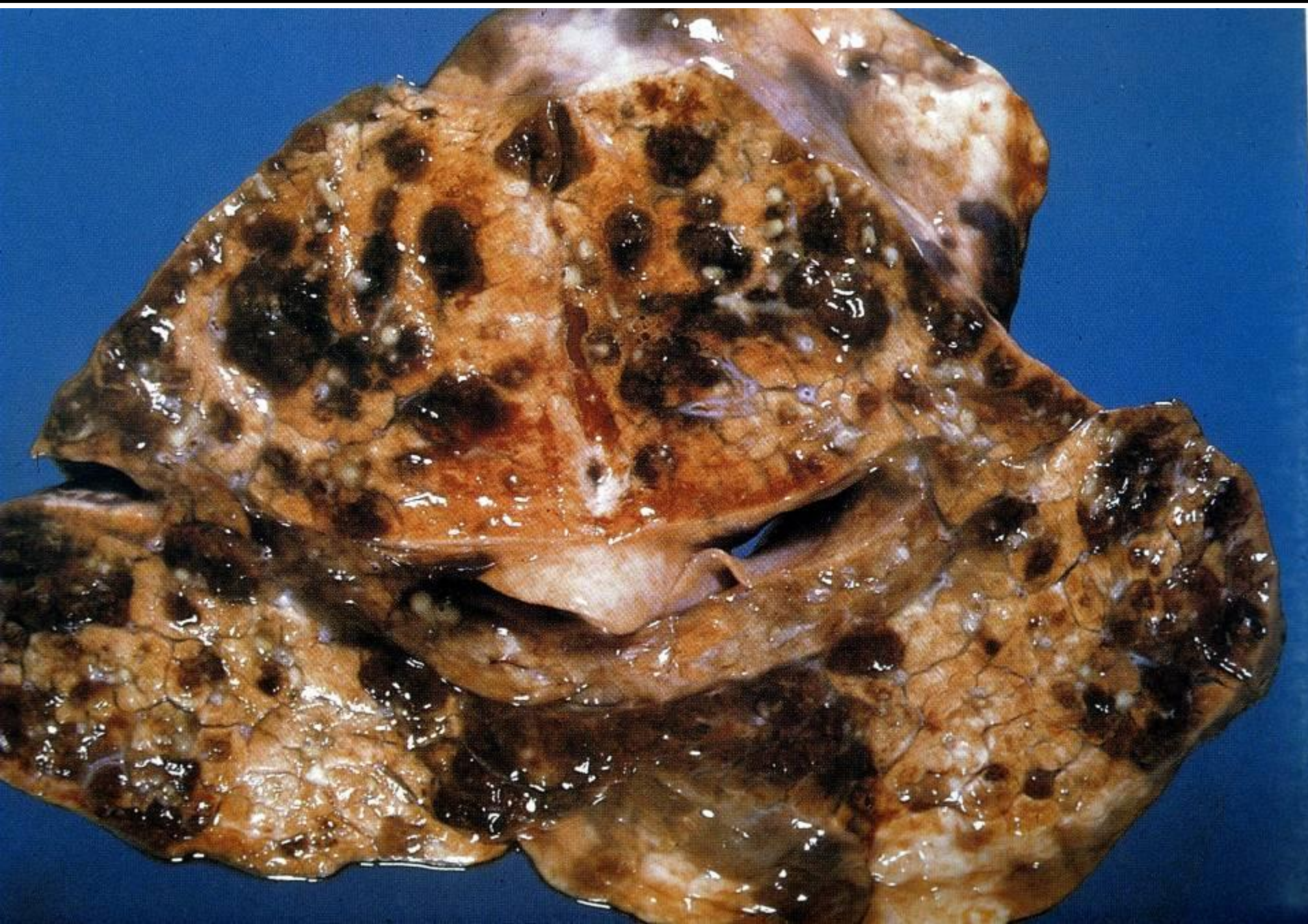


Bronchiectasiae
multiplices
pulmonum
sacculares

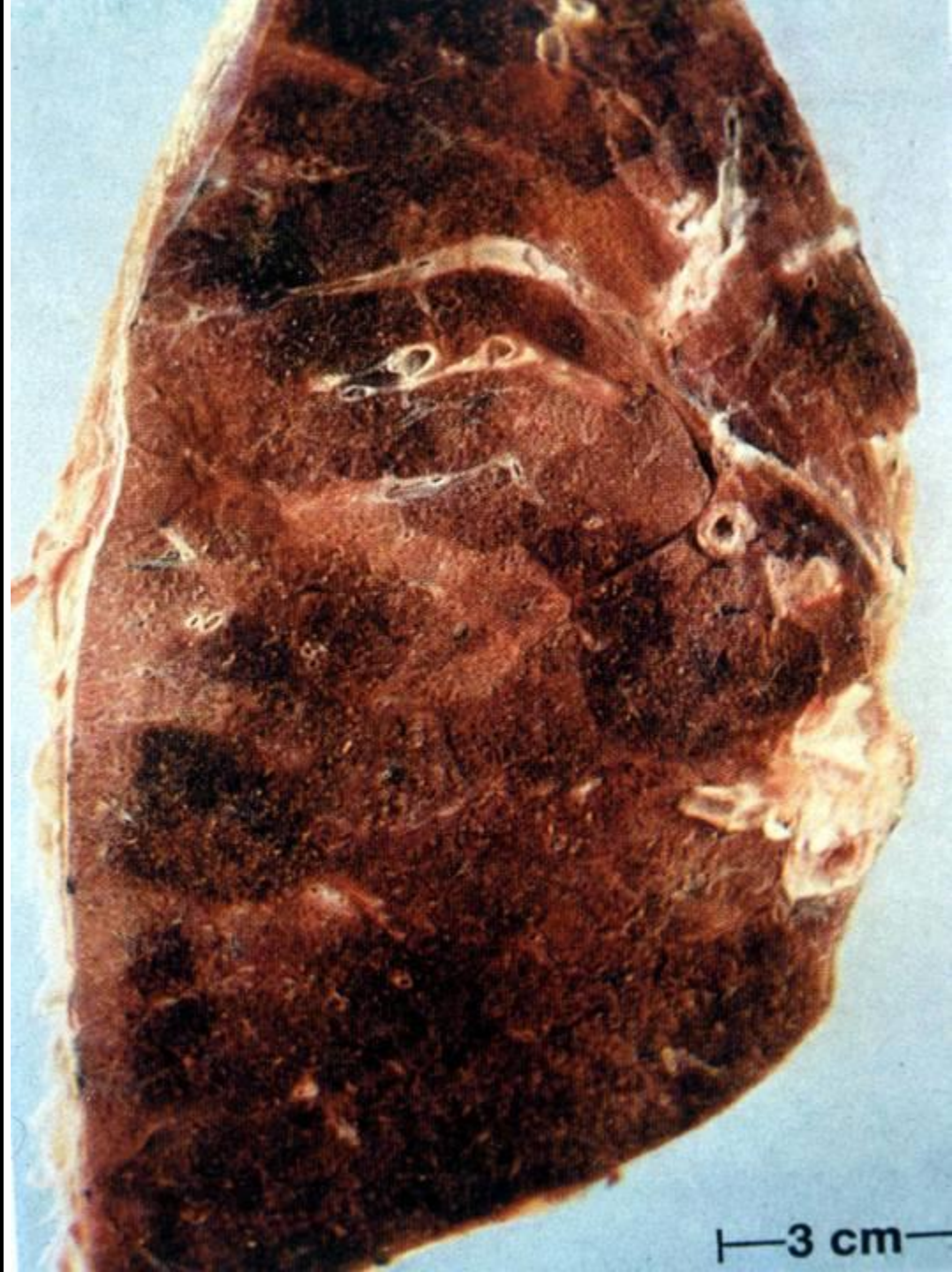
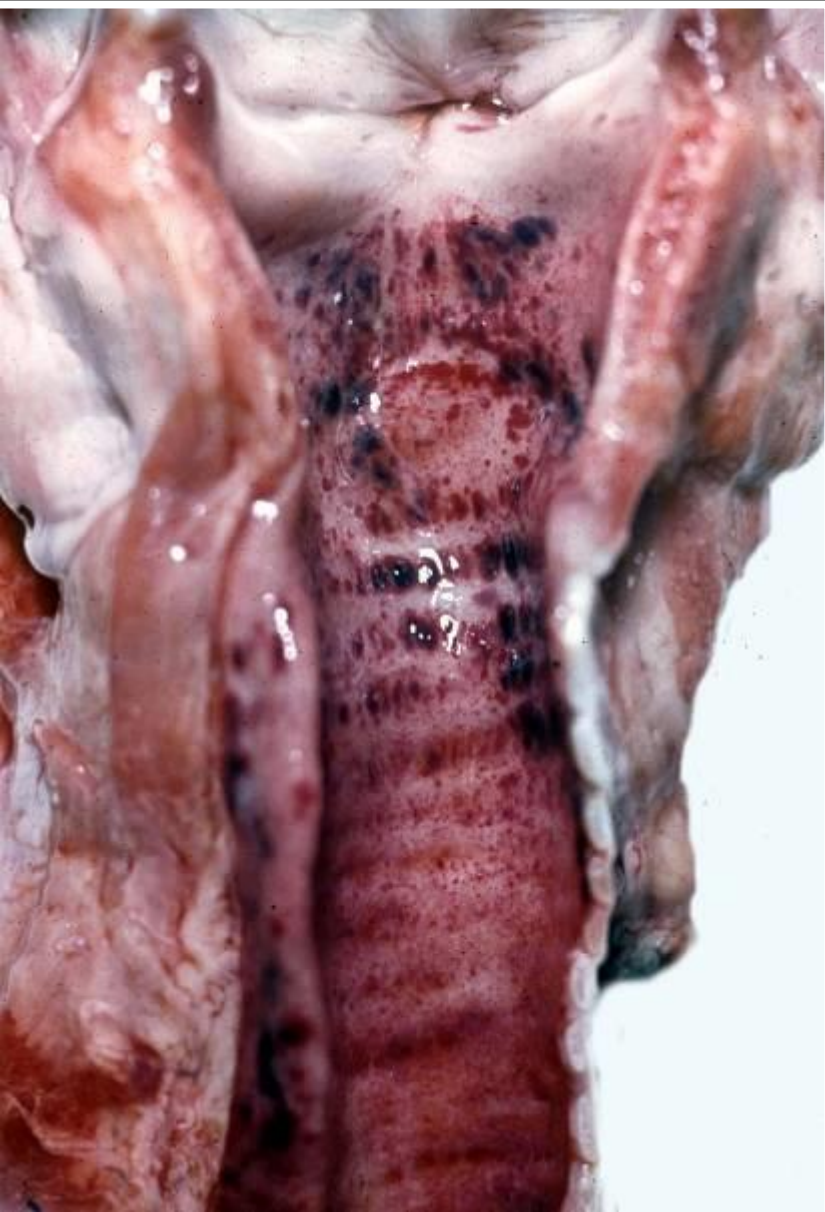


Mucoviscidosis – pneumonia



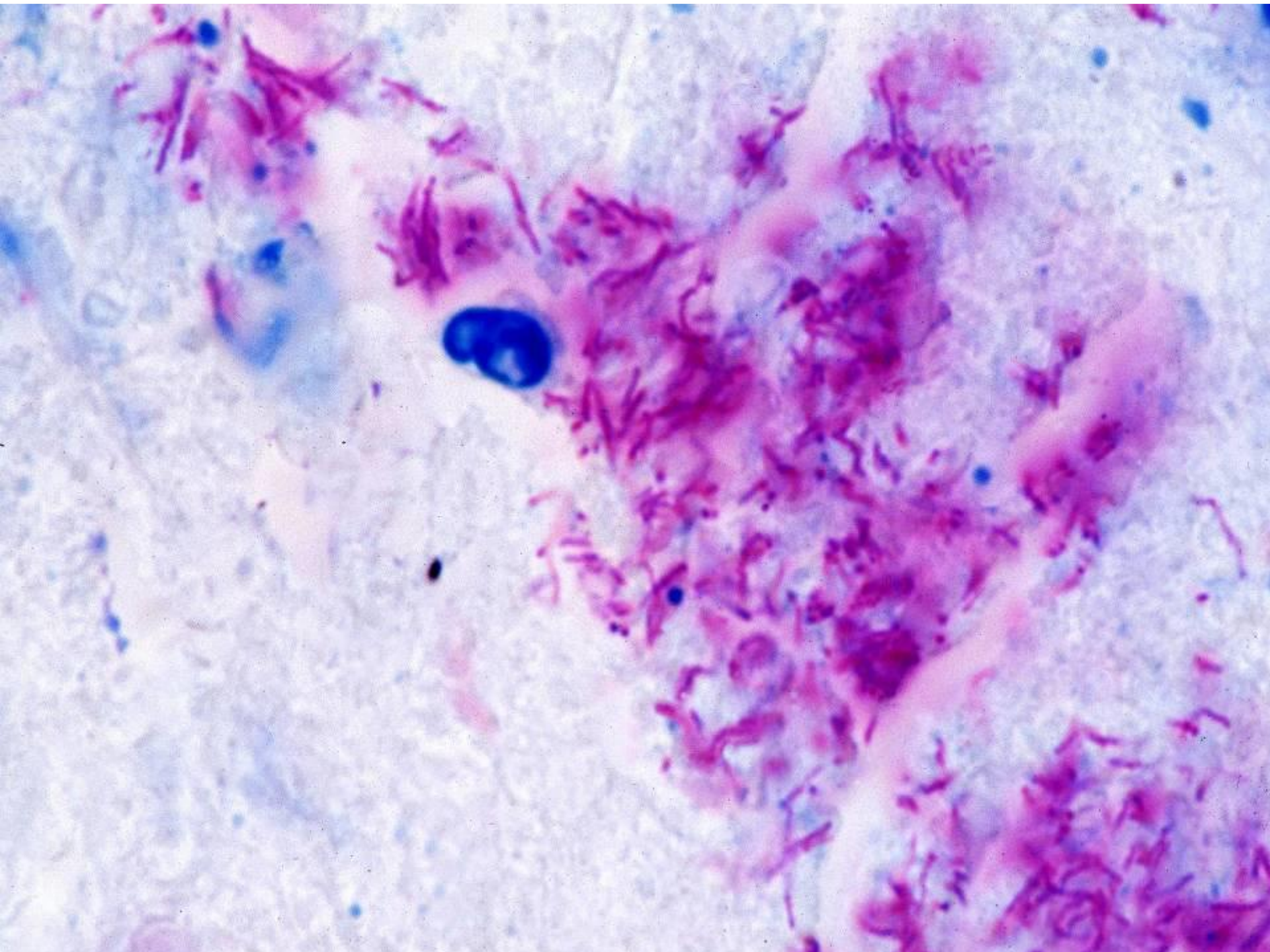
Tracheitis gripposa & pneumonia haemorrhagica



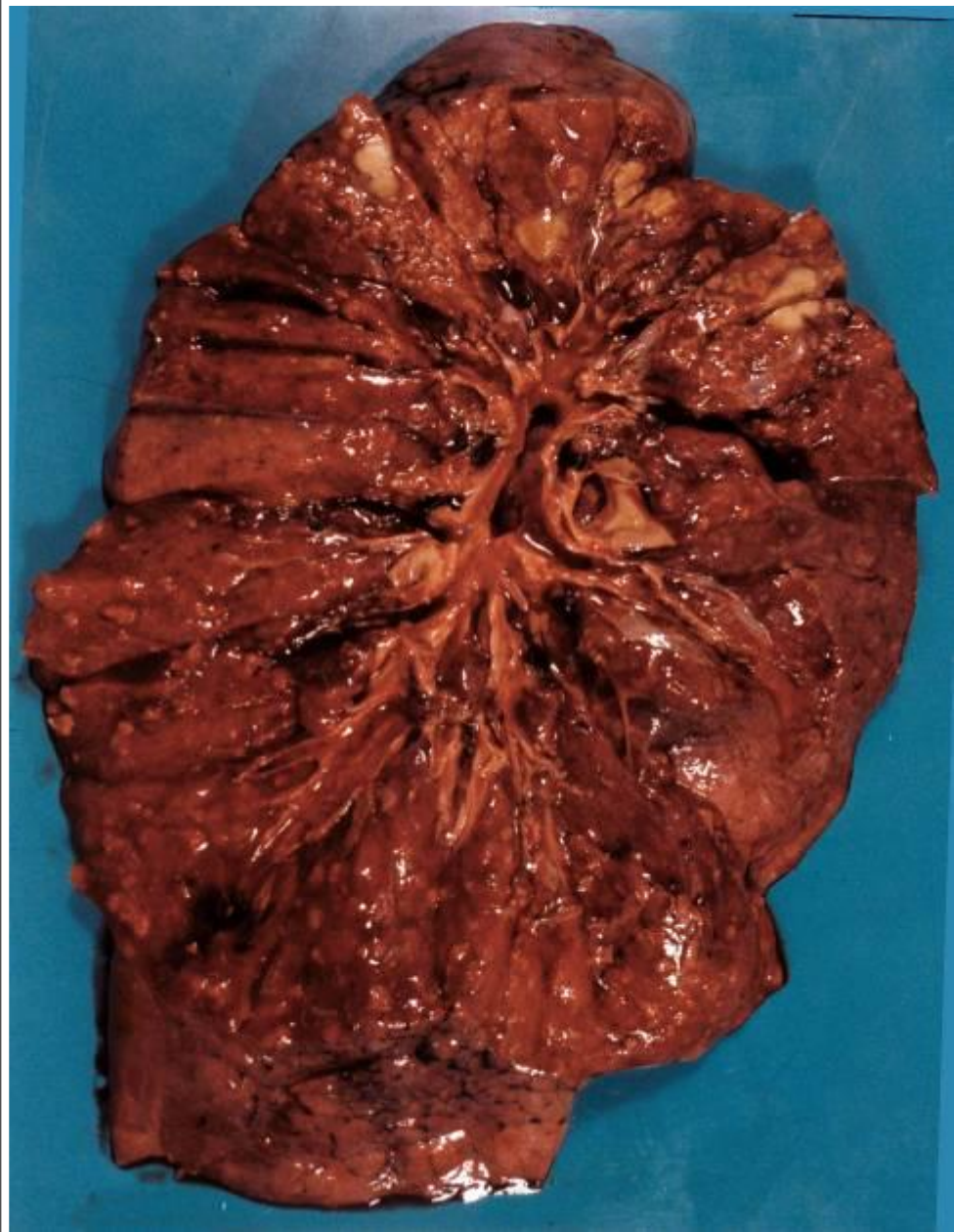
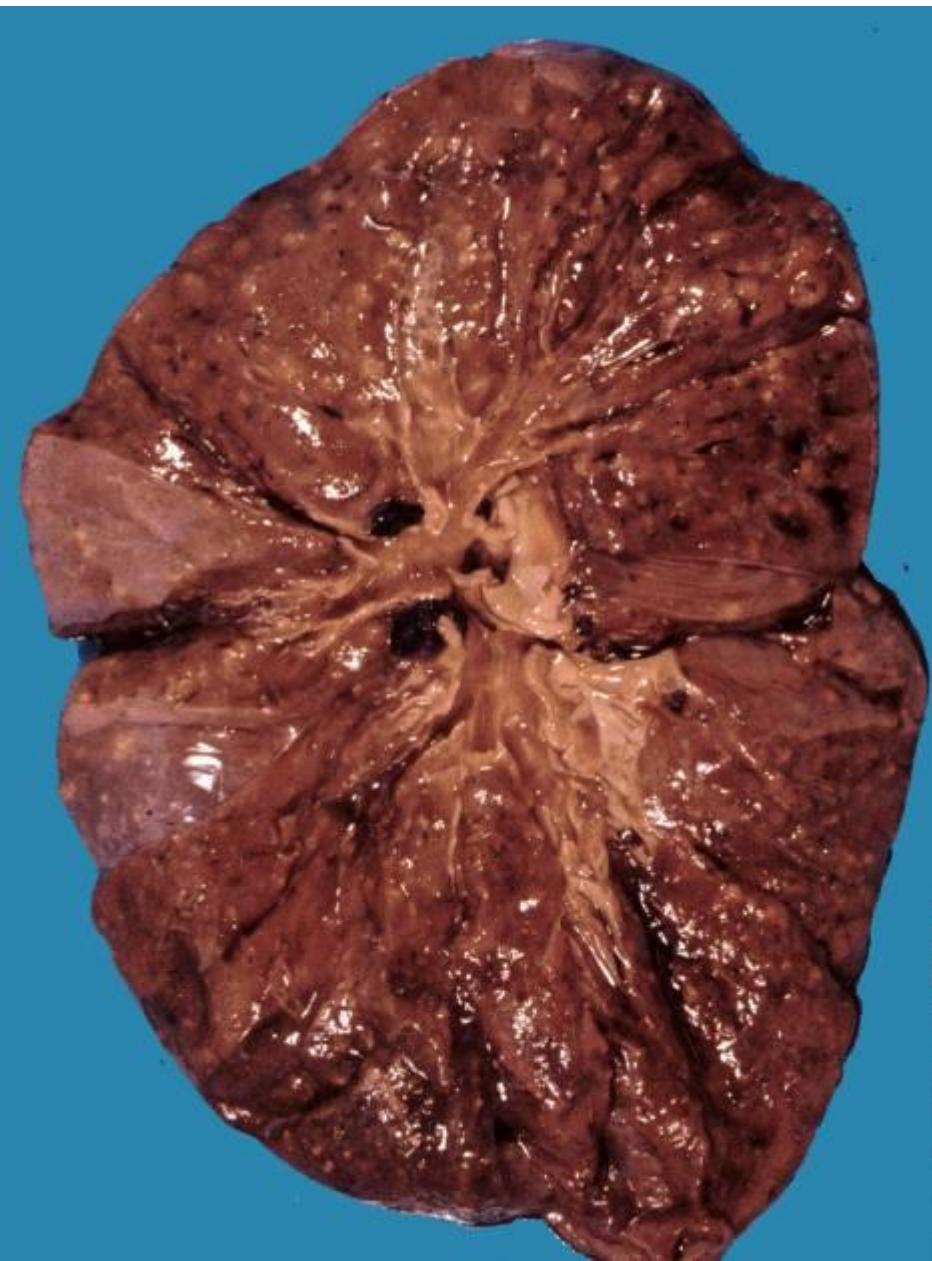TUBERCULOSIS

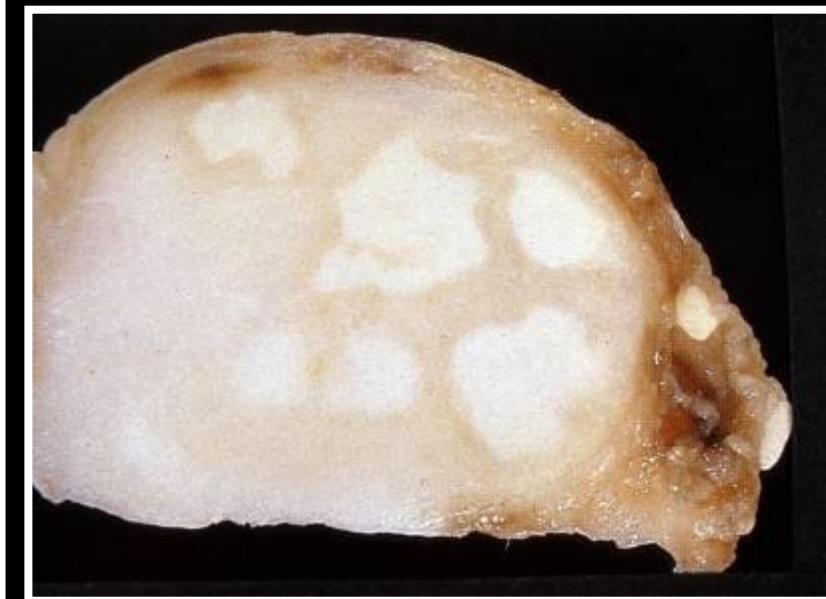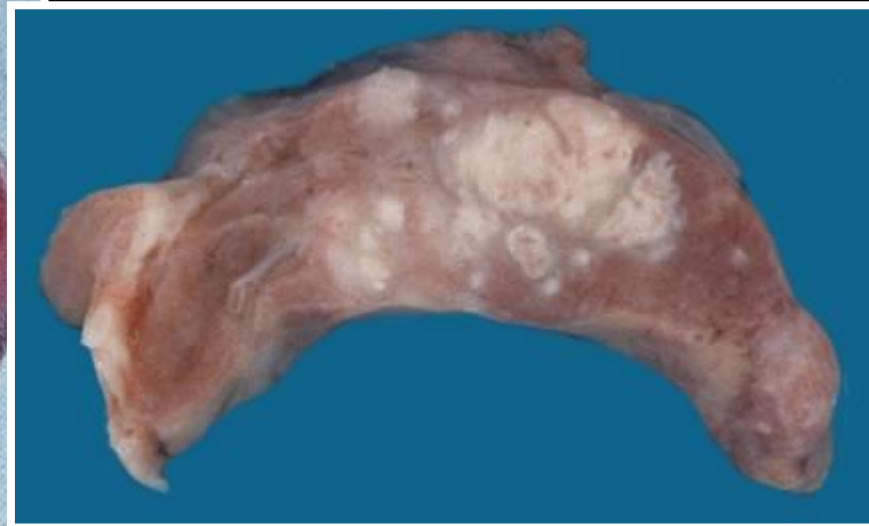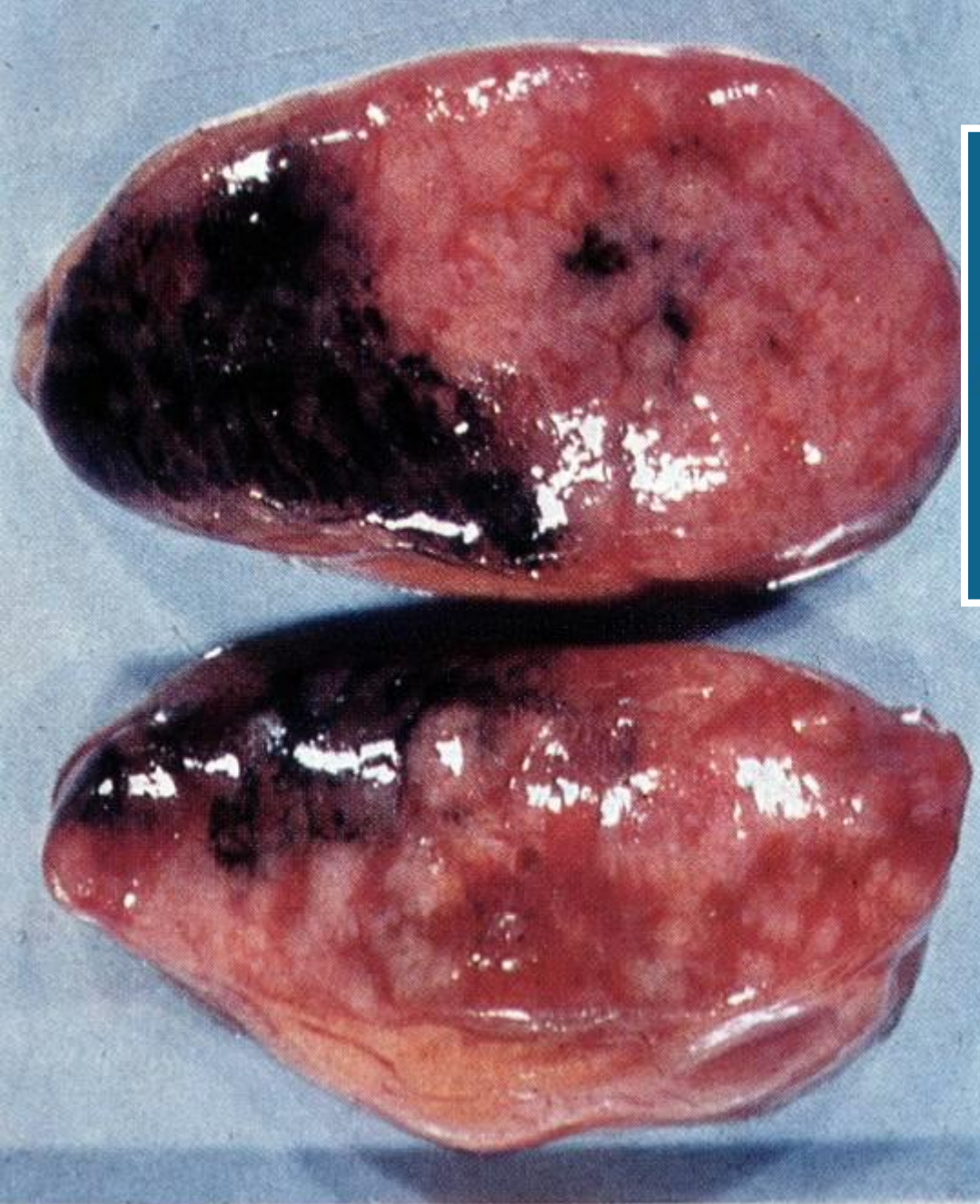Typ infekce

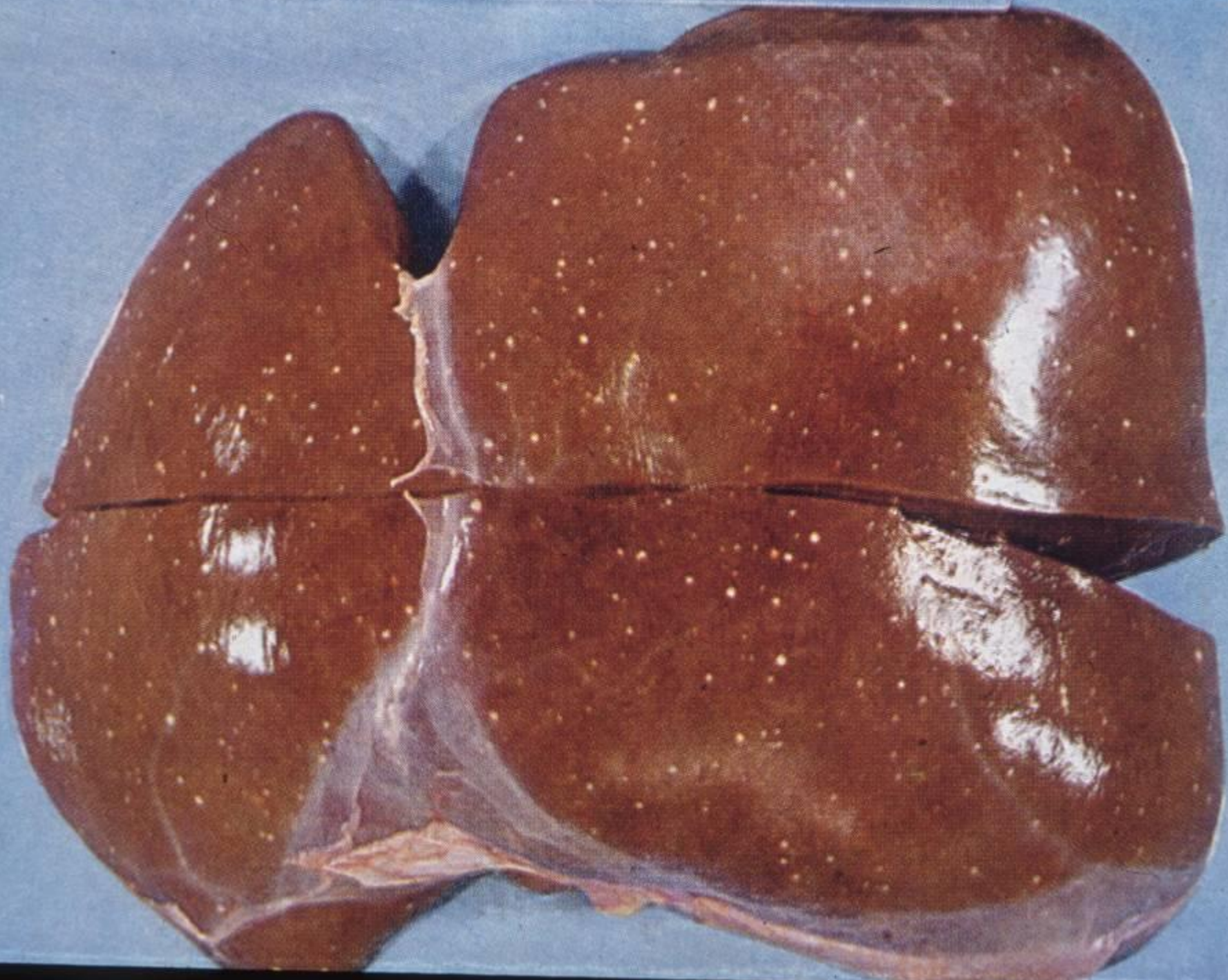
- dětský (*primární, preimunní*)
- dospělý (*postprimární, imunní*)

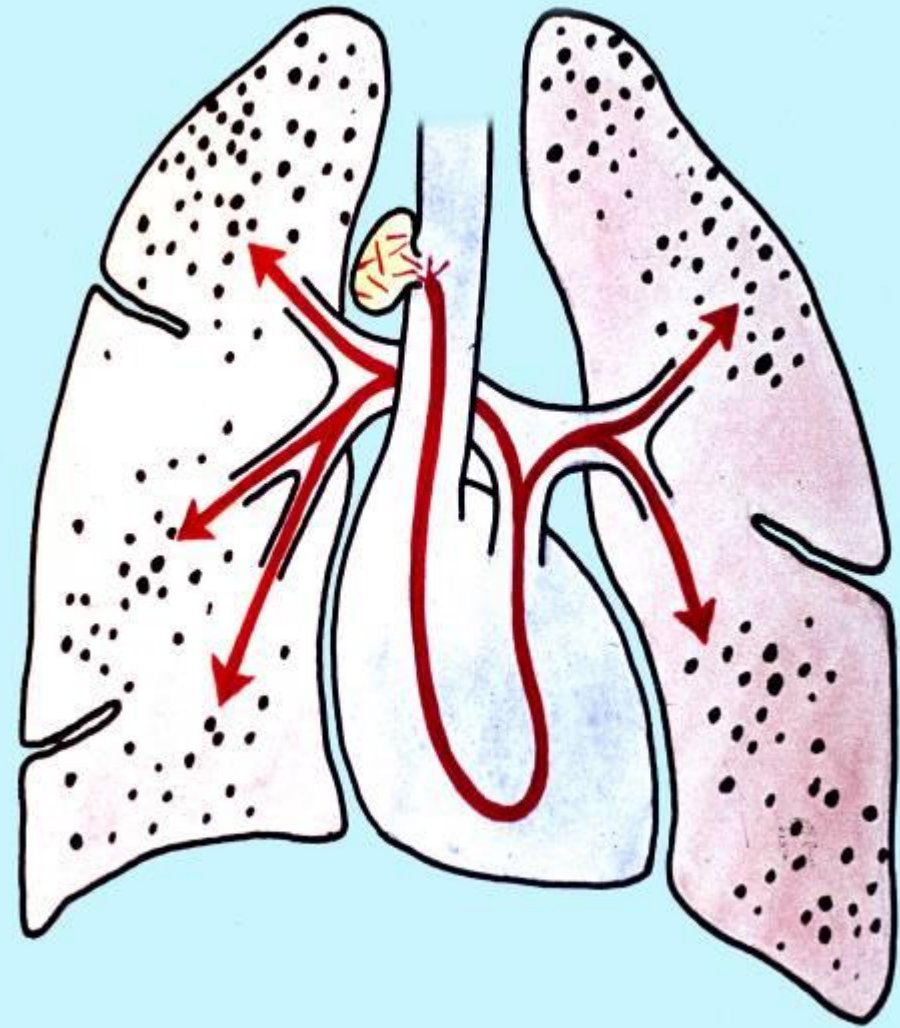
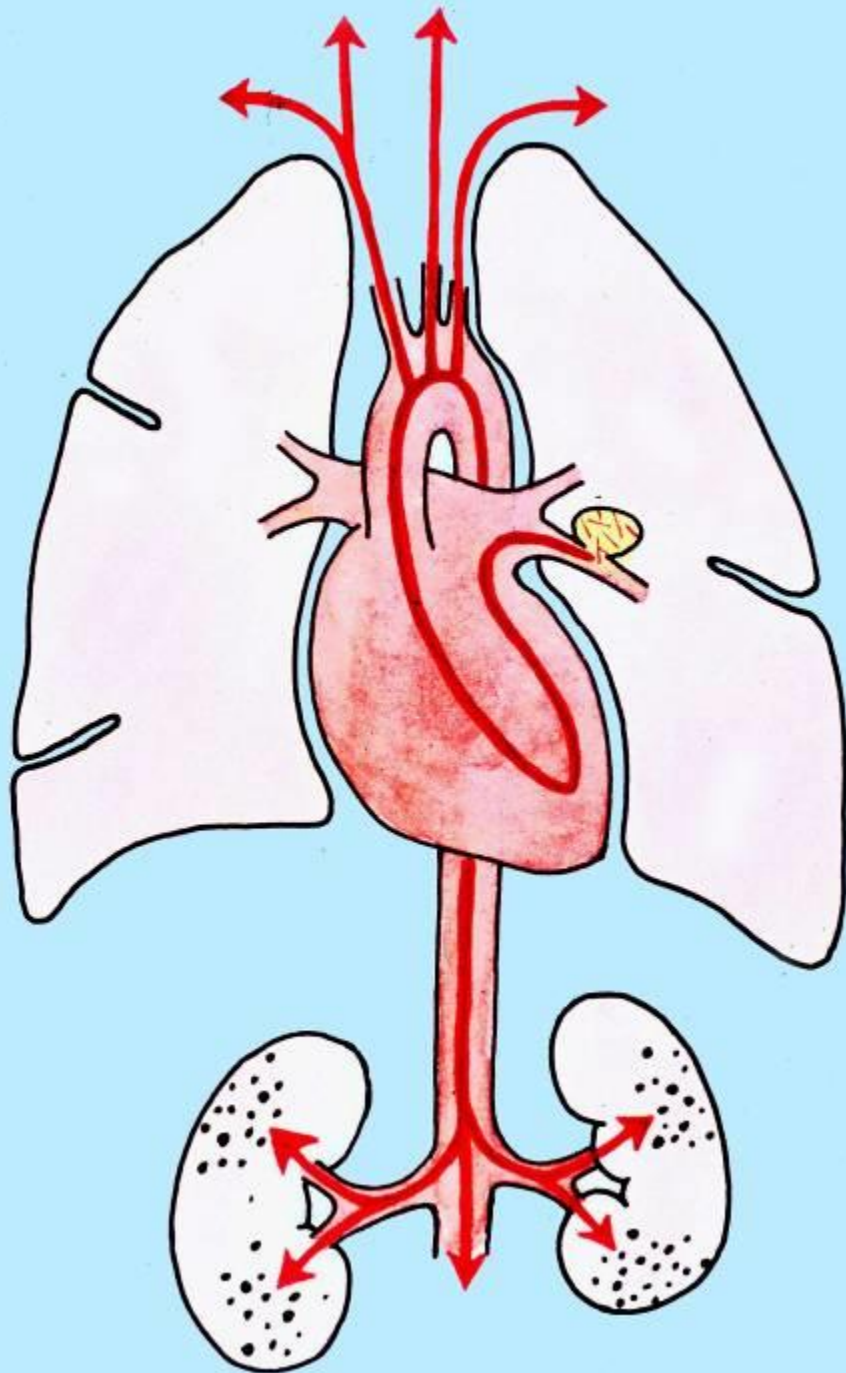


TBC



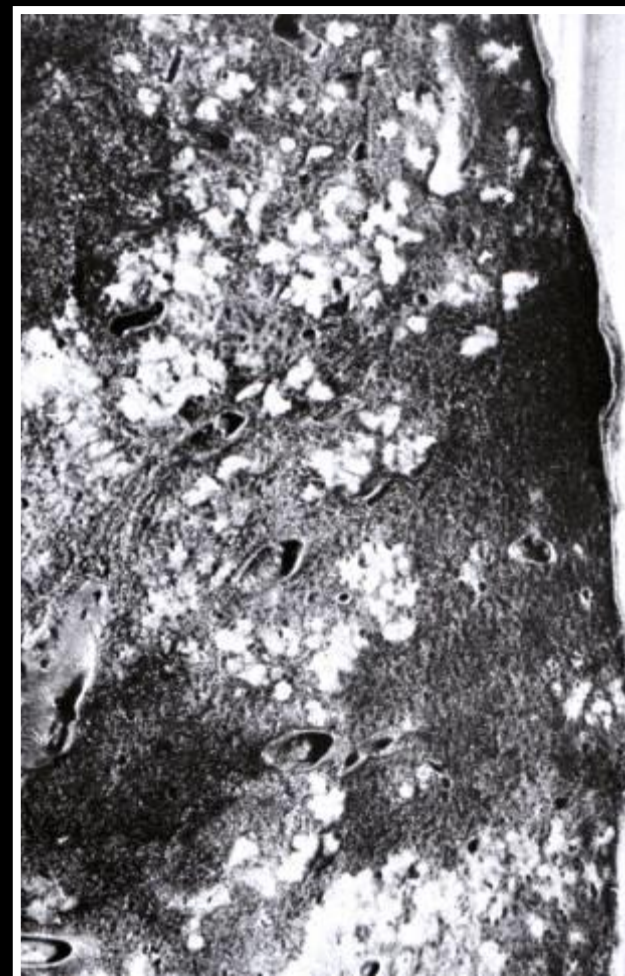
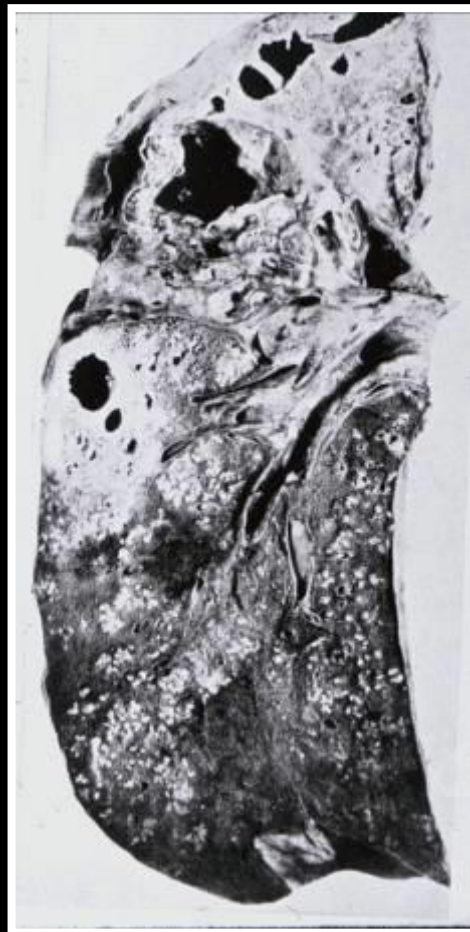
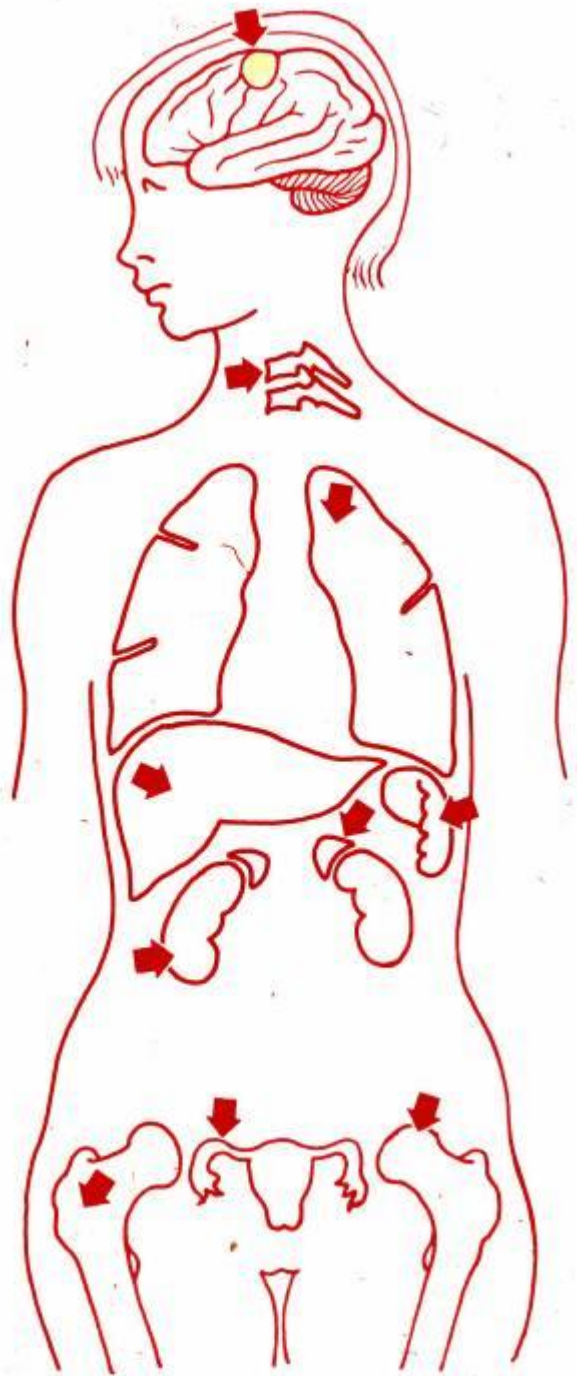


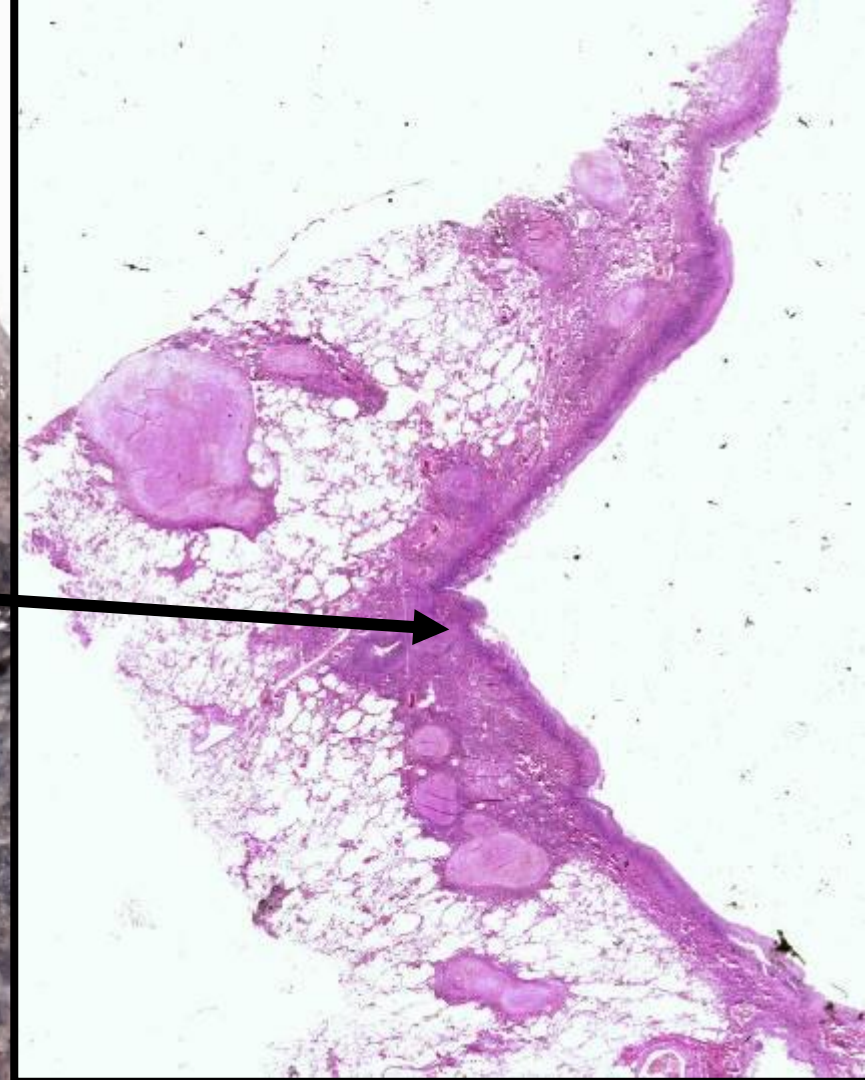
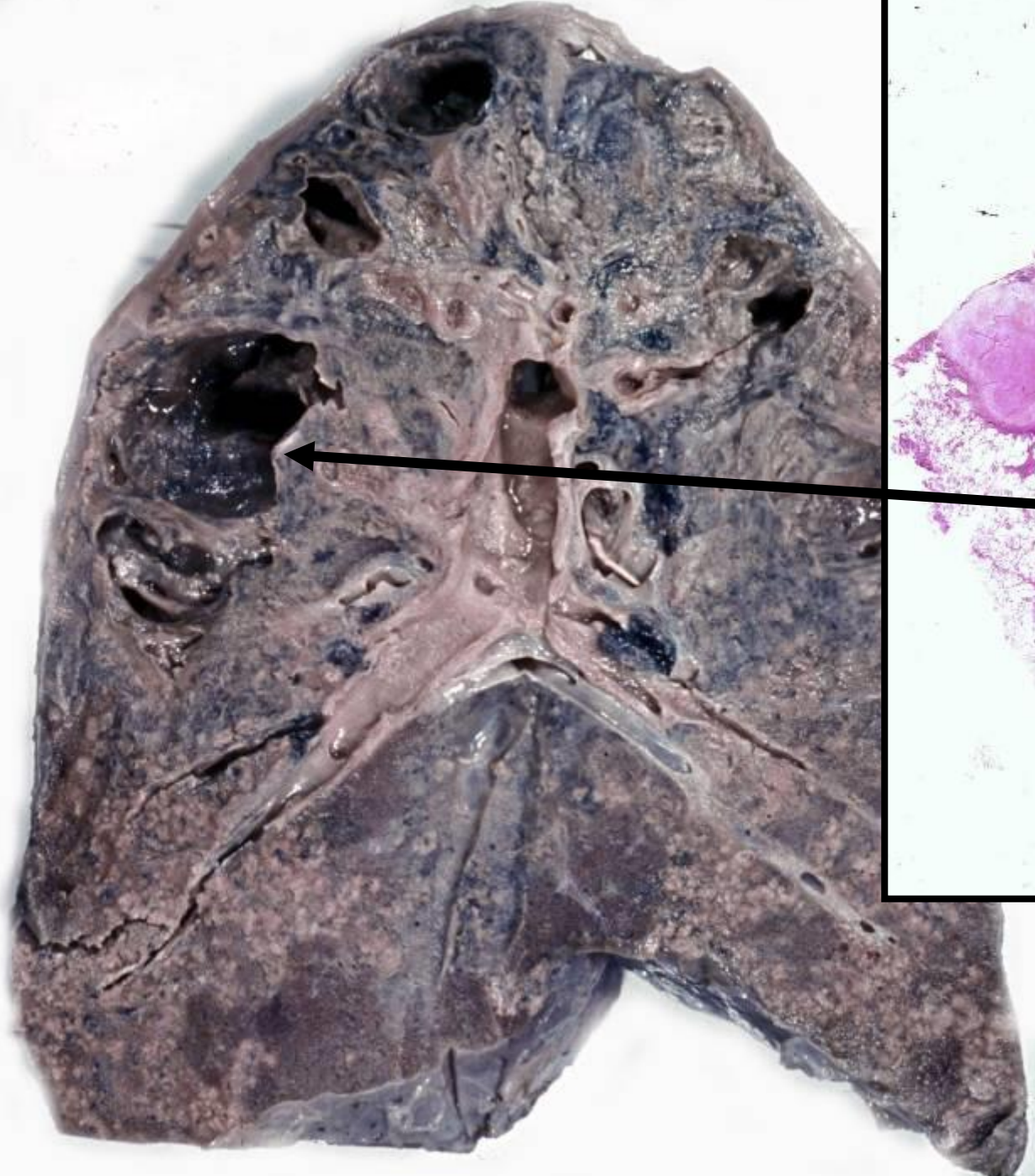




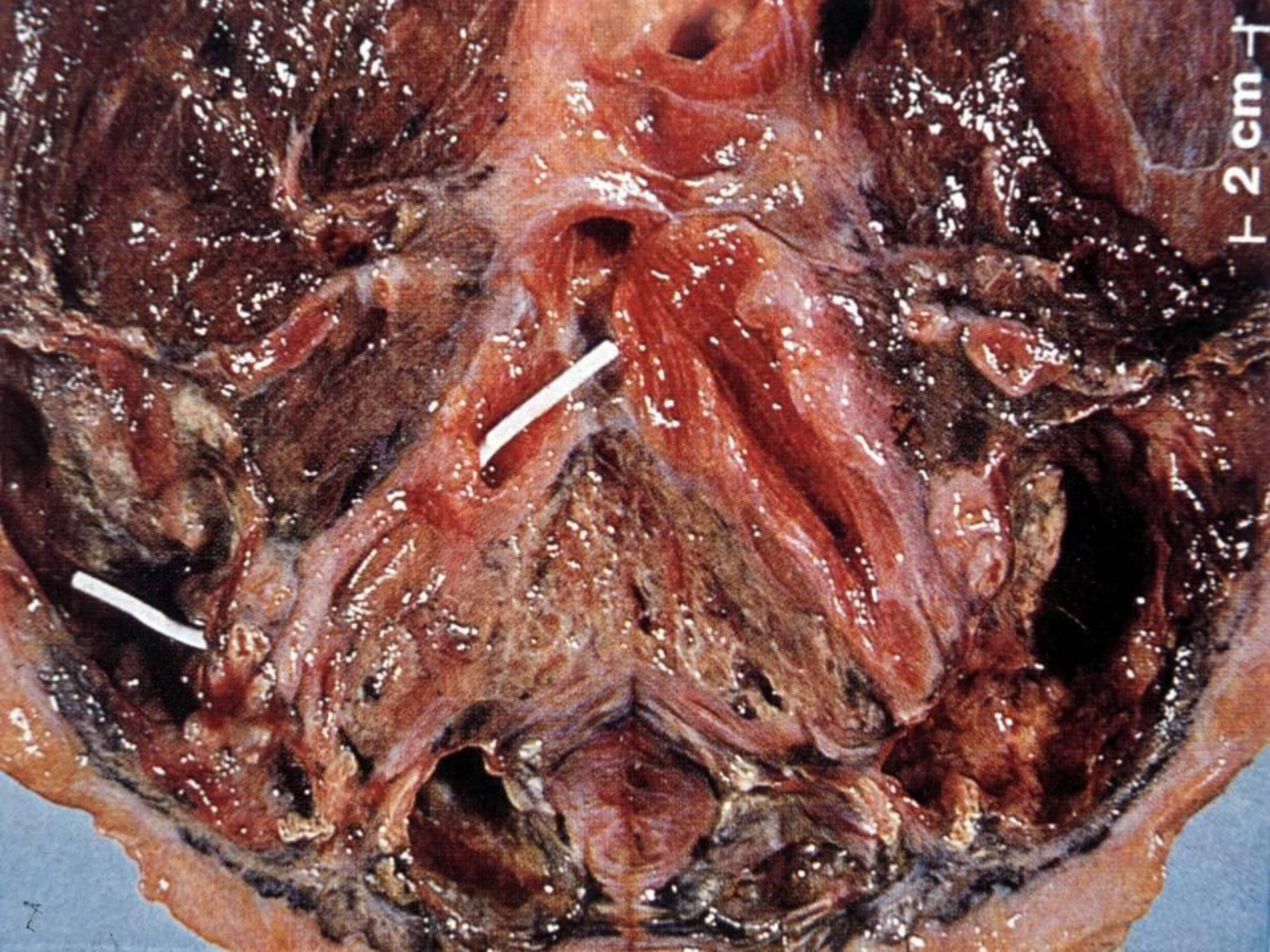
Disseminatio
tuberculosis
haematogenes

TBC postprimaria

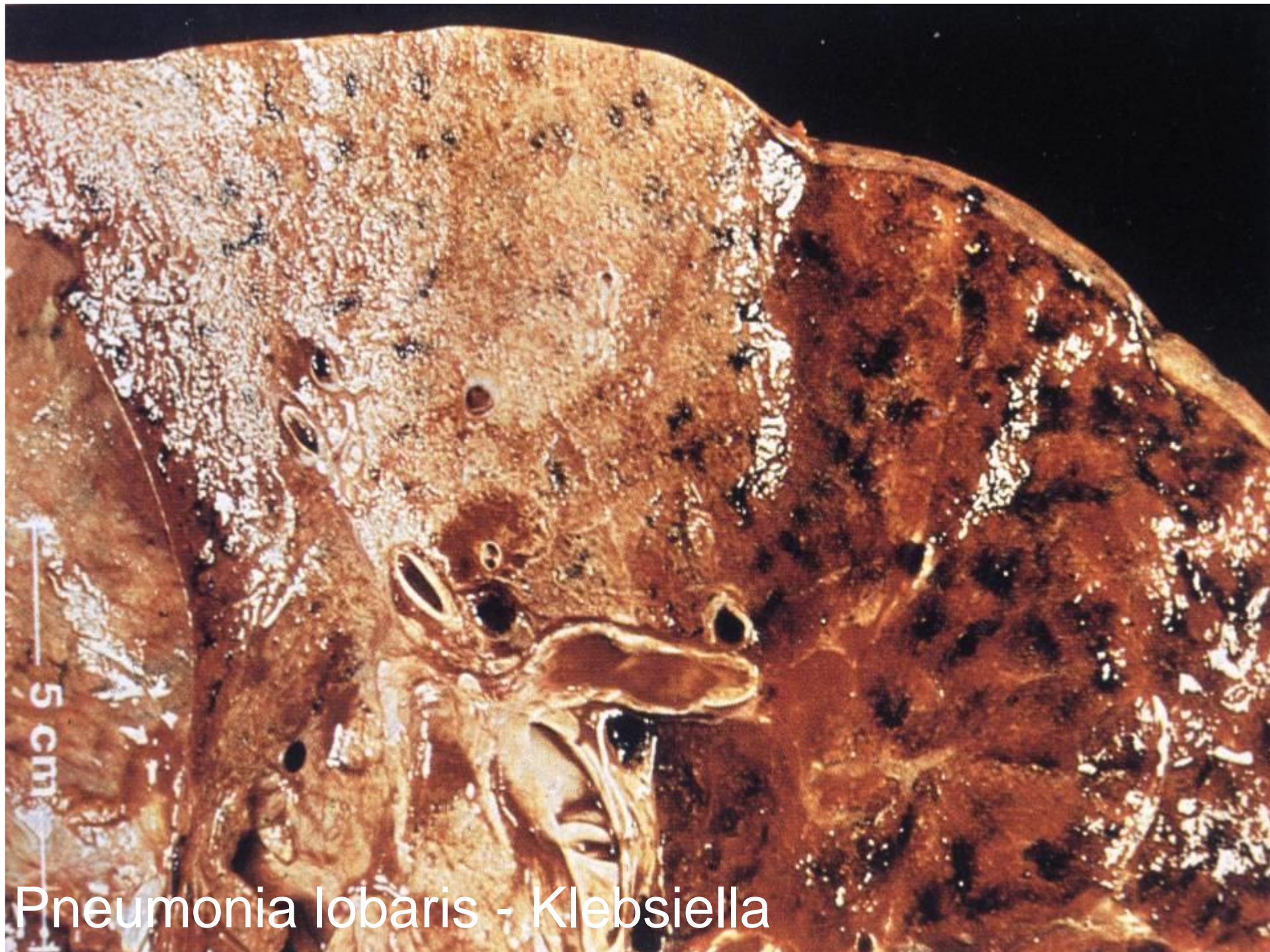



Tuberculosis
cavernosa



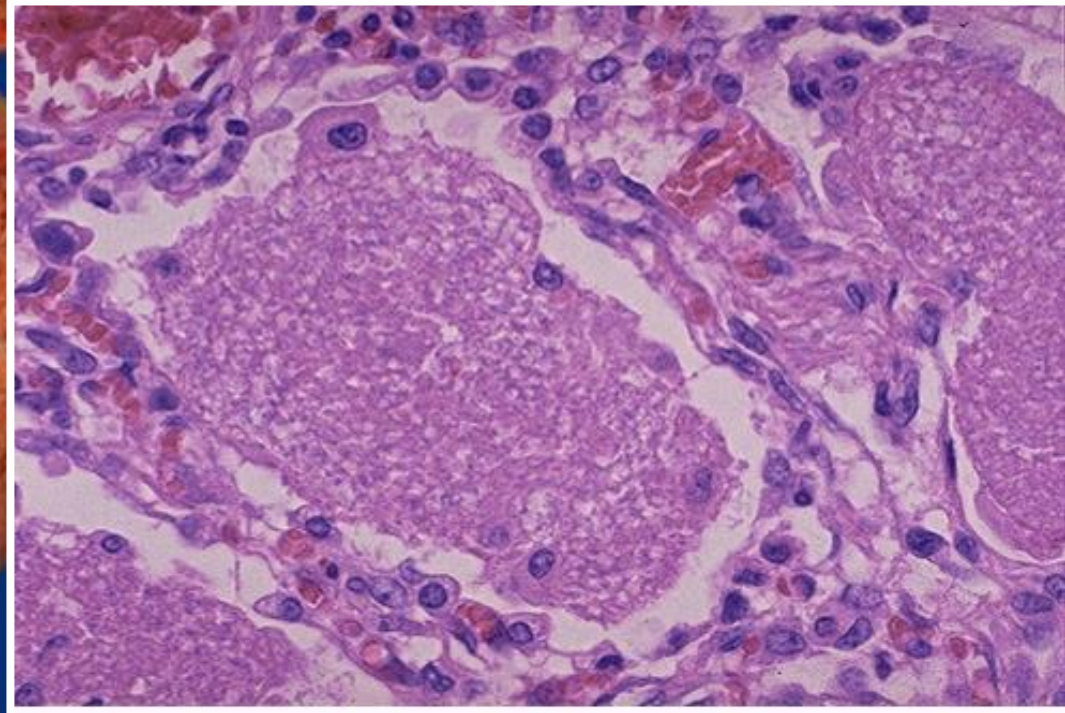
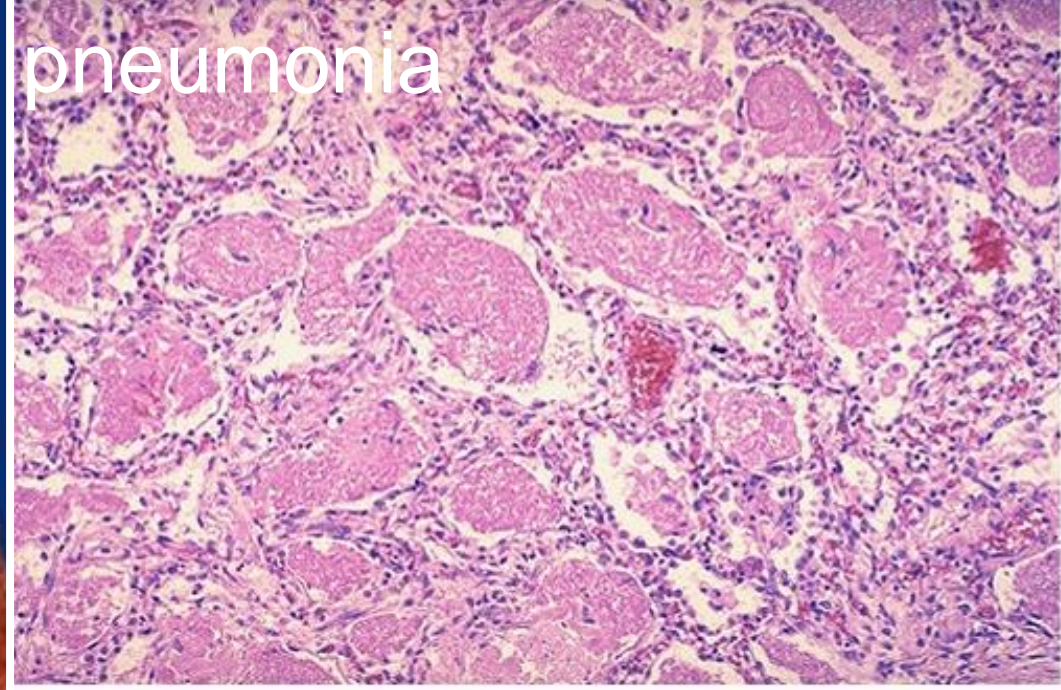
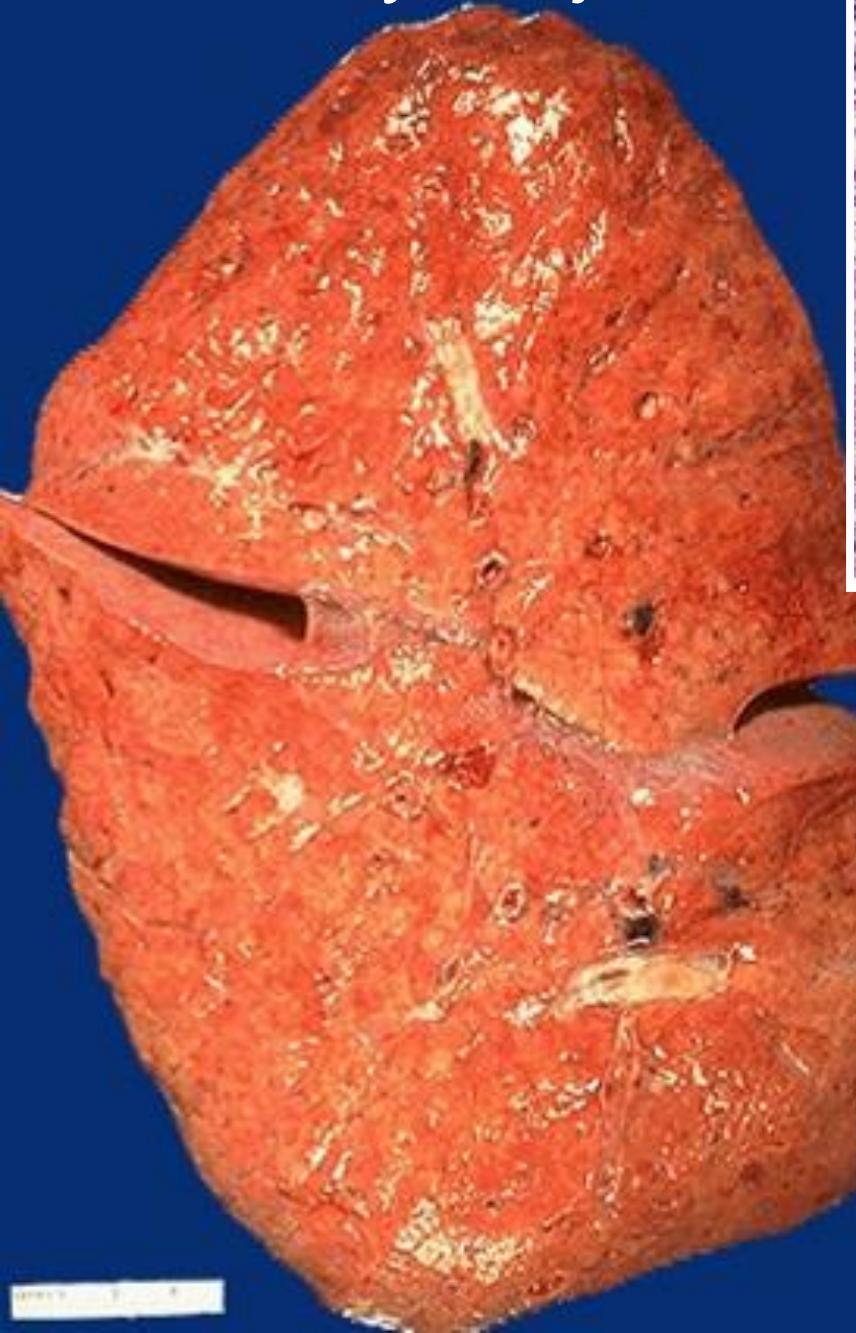2 cm



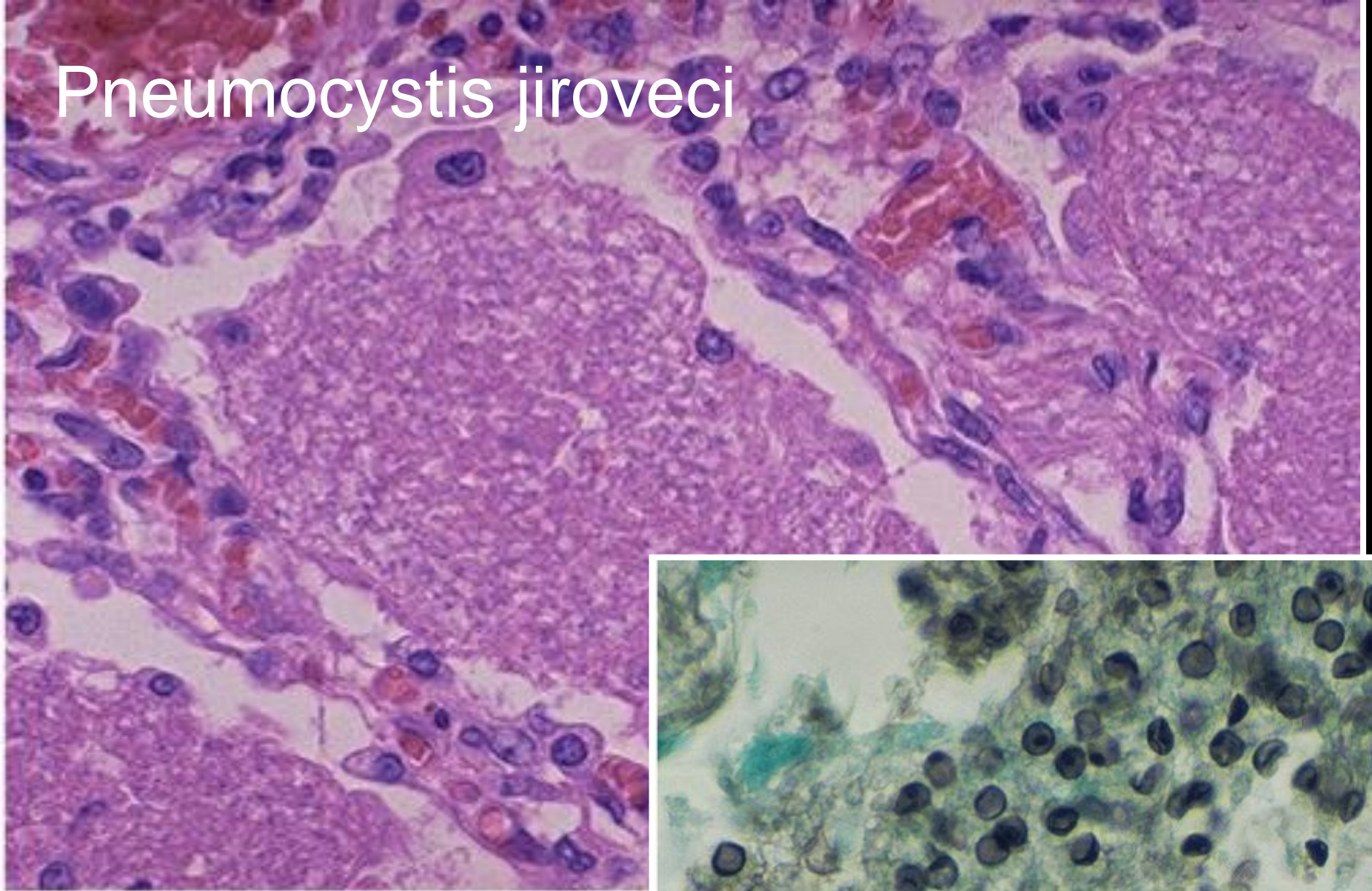
5 cm

Pneumonia lobaris - Klebsiella

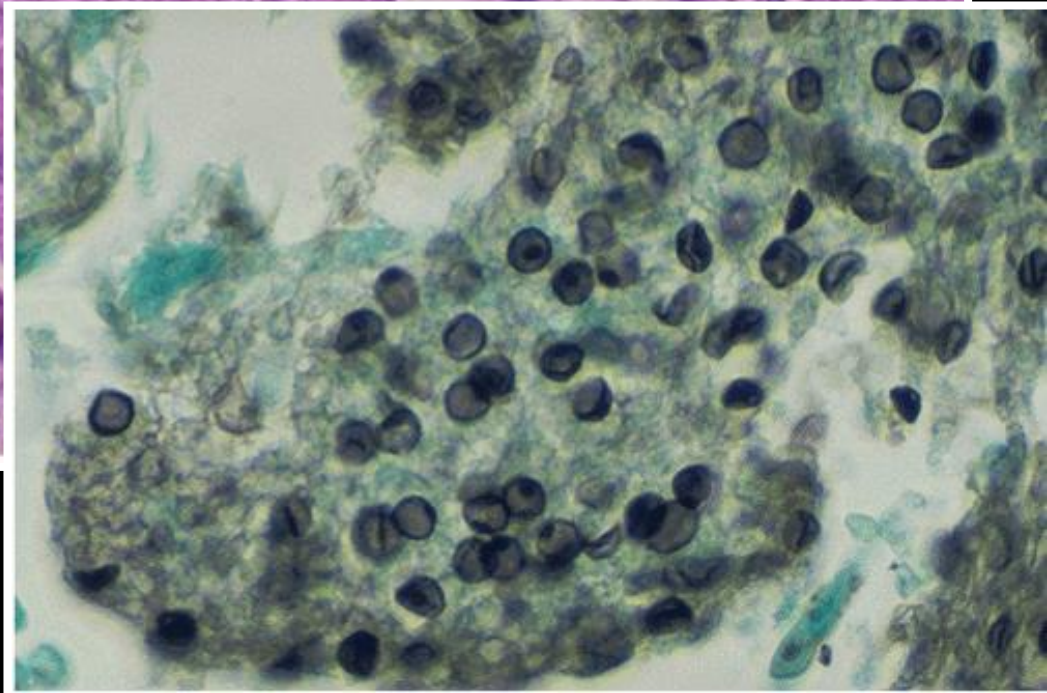
Pneumocystis jirovecii pneumonia

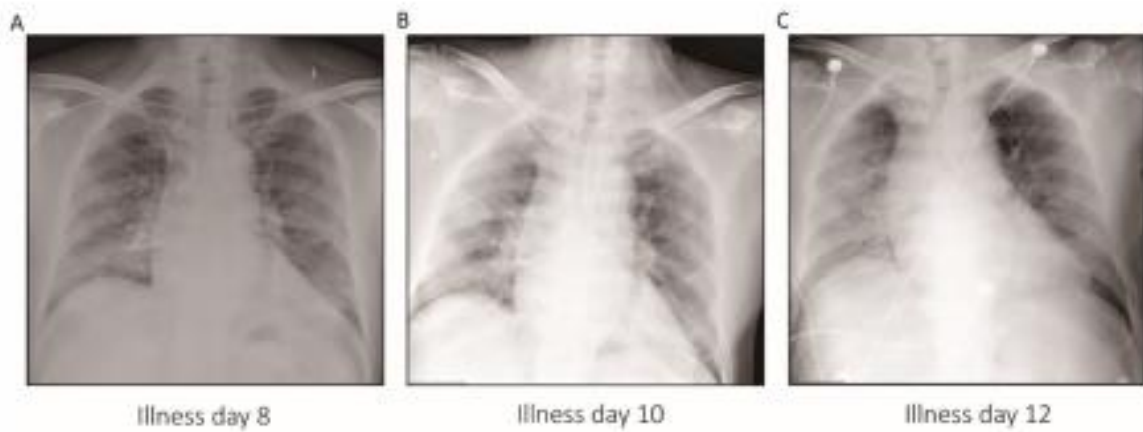


Pneumocystis jirovecii



silver methenamine

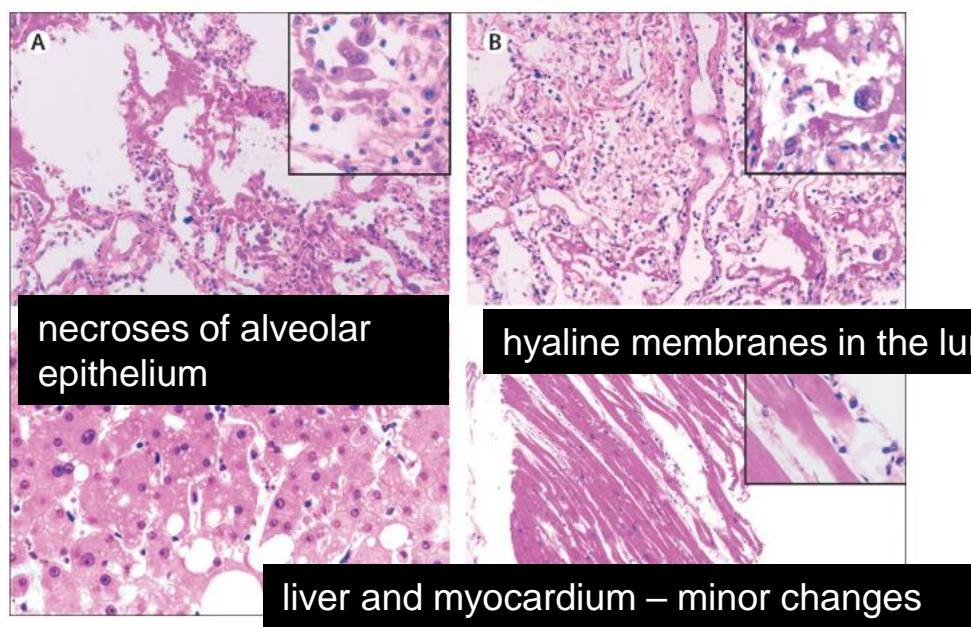




Xu Z, Shi L, Wang Y, et al.
 Pathological findings of COVID-19 associated with acute respiratory distress syndrome.
 Lancet Respir Med 2020; published online Feb 17.
[http://dx.doi.org/10.1016/S2213-2600\(20\)30076-X](http://dx.doi.org/10.1016/S2213-2600(20)30076-X).

Fig. 51. Chest radiographs on day 8, day 10 and day 12 since the onset of illness. (A) The brightness of both lungs was decreased and multiply patchy shadows were observed. Heart shadow presents in the normal range roughly. The diaphragmatic surface was light and smooth, rib phrenic angle was sharp (illness day 8). (B) Diffuse ground-glass opacity was found in both lungs (illness day 10). (C) Chest radiograph showed progressive infiltrate, diffuse gridding shadow appeared in both lungs. Small area emphysemas were observed in upper and lower lobes of left lung (illness day 12).

SARS-CoV-2



DAD, ARDS

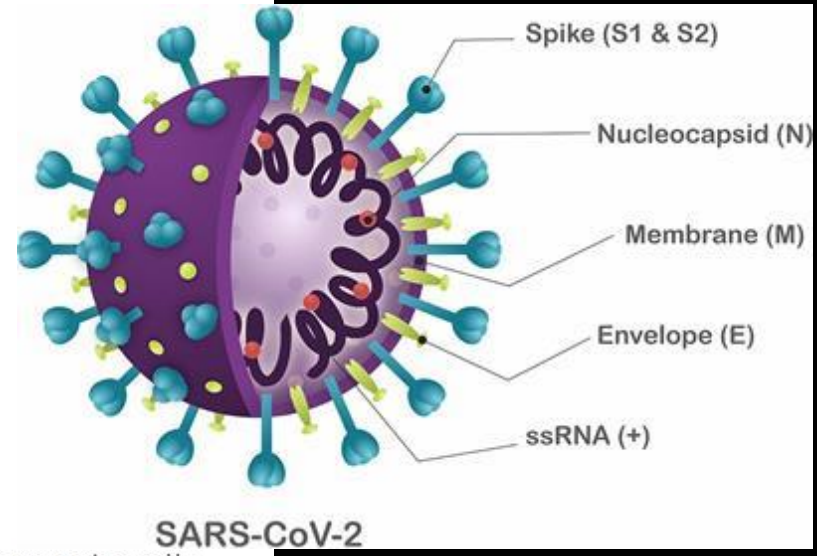


Figure 2 Pathological manifestations of right (A) and left (B) lung tissue, liver tissue (C), and heart tissue (D) in a patient with severe pneumonia caused by SARS-CoV-2

Nemoci dýchacích cest a plic

□ poruchy vzdušnosti

– atelektáza

– kolaps

– emfyzém

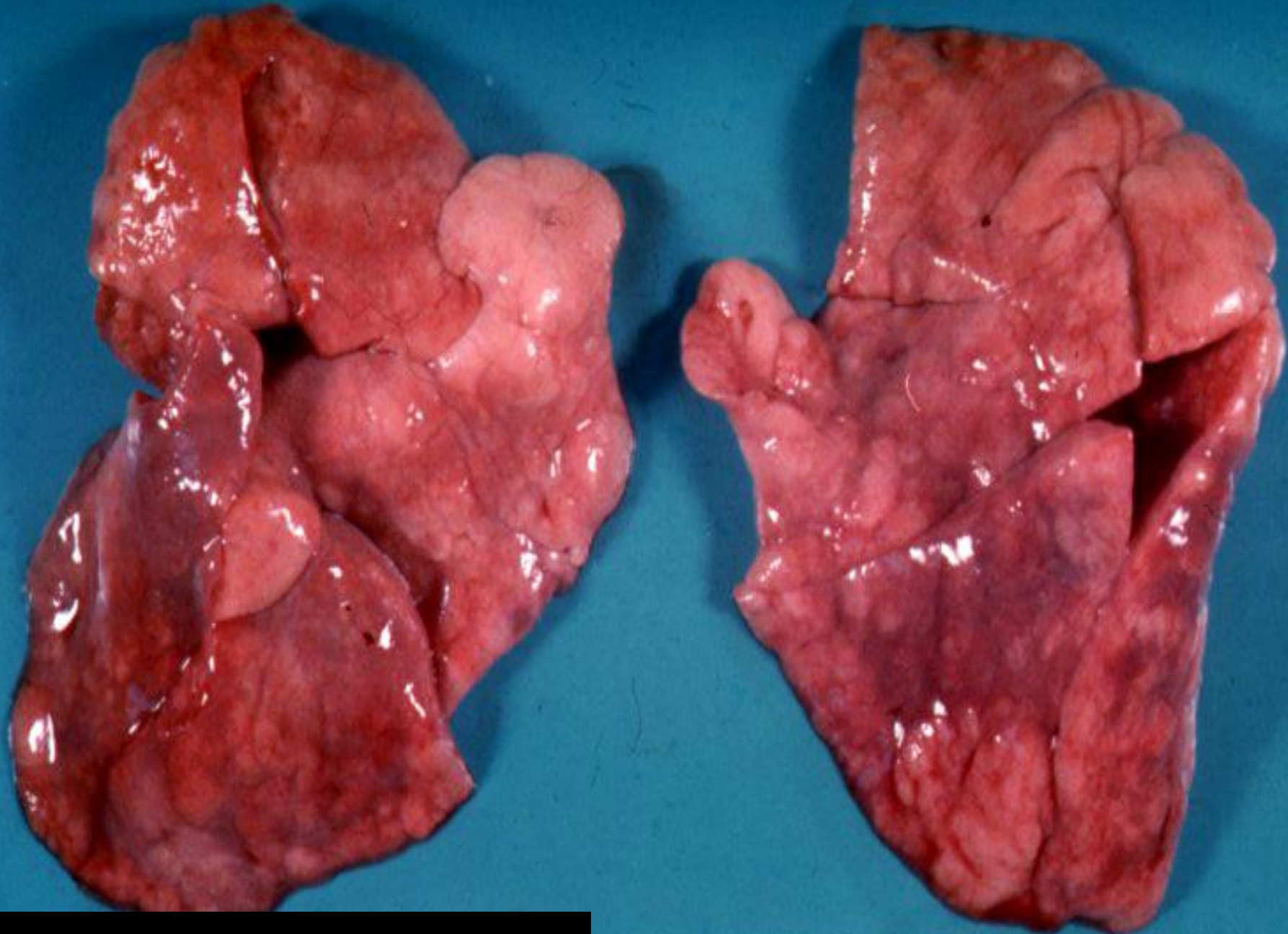
□ alveolární

– centroacinosní

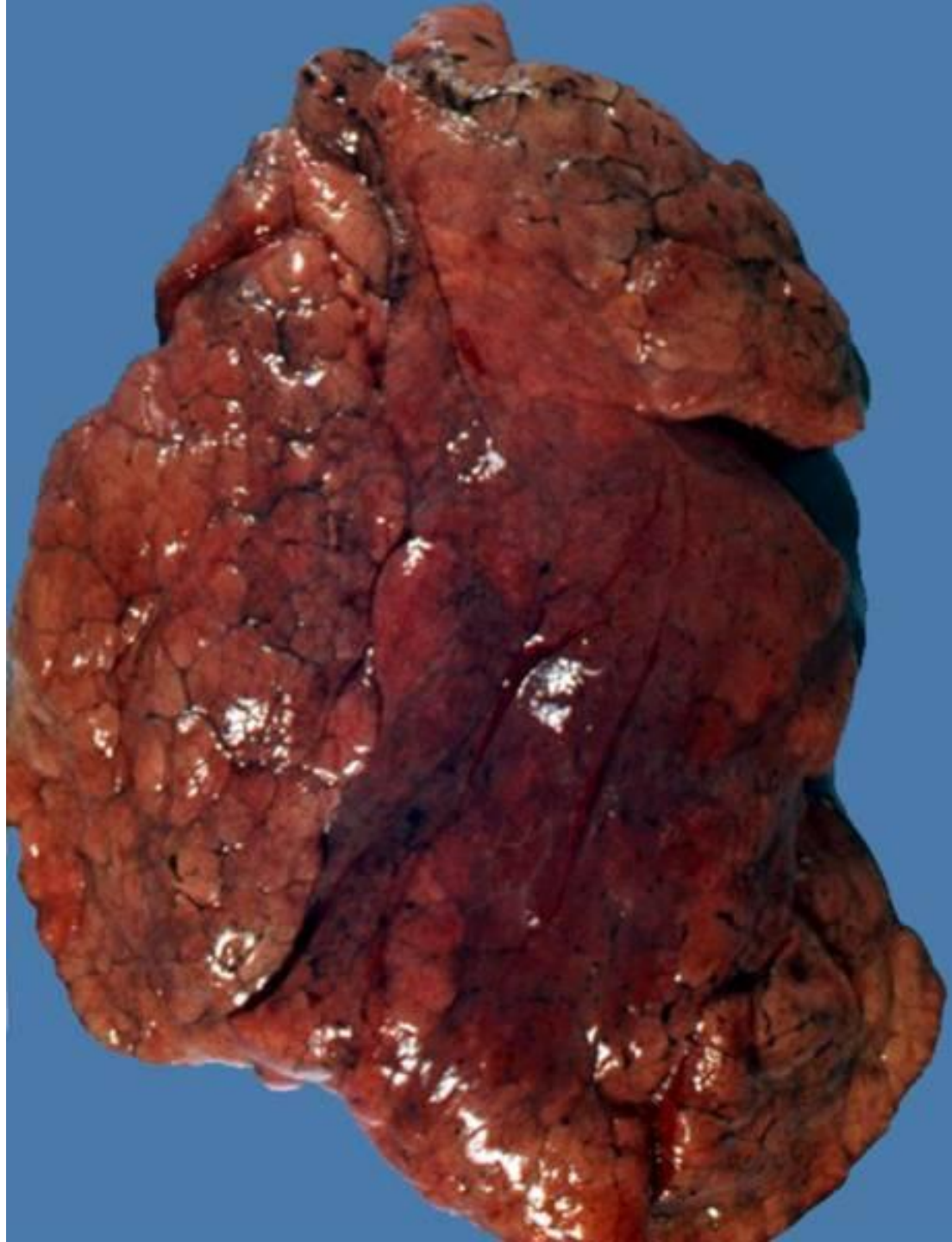– panacinární

– bulosní

□ intersticiální

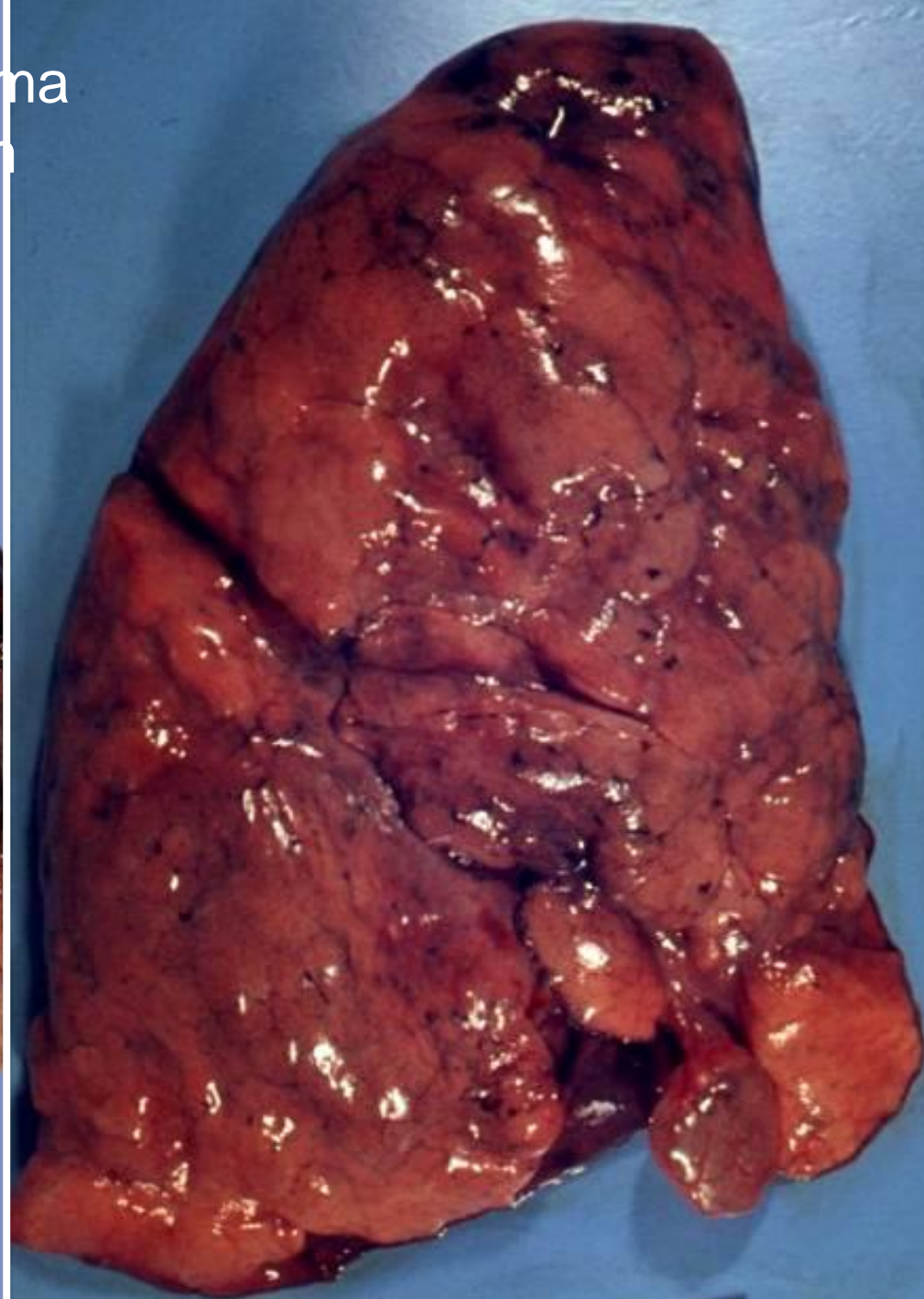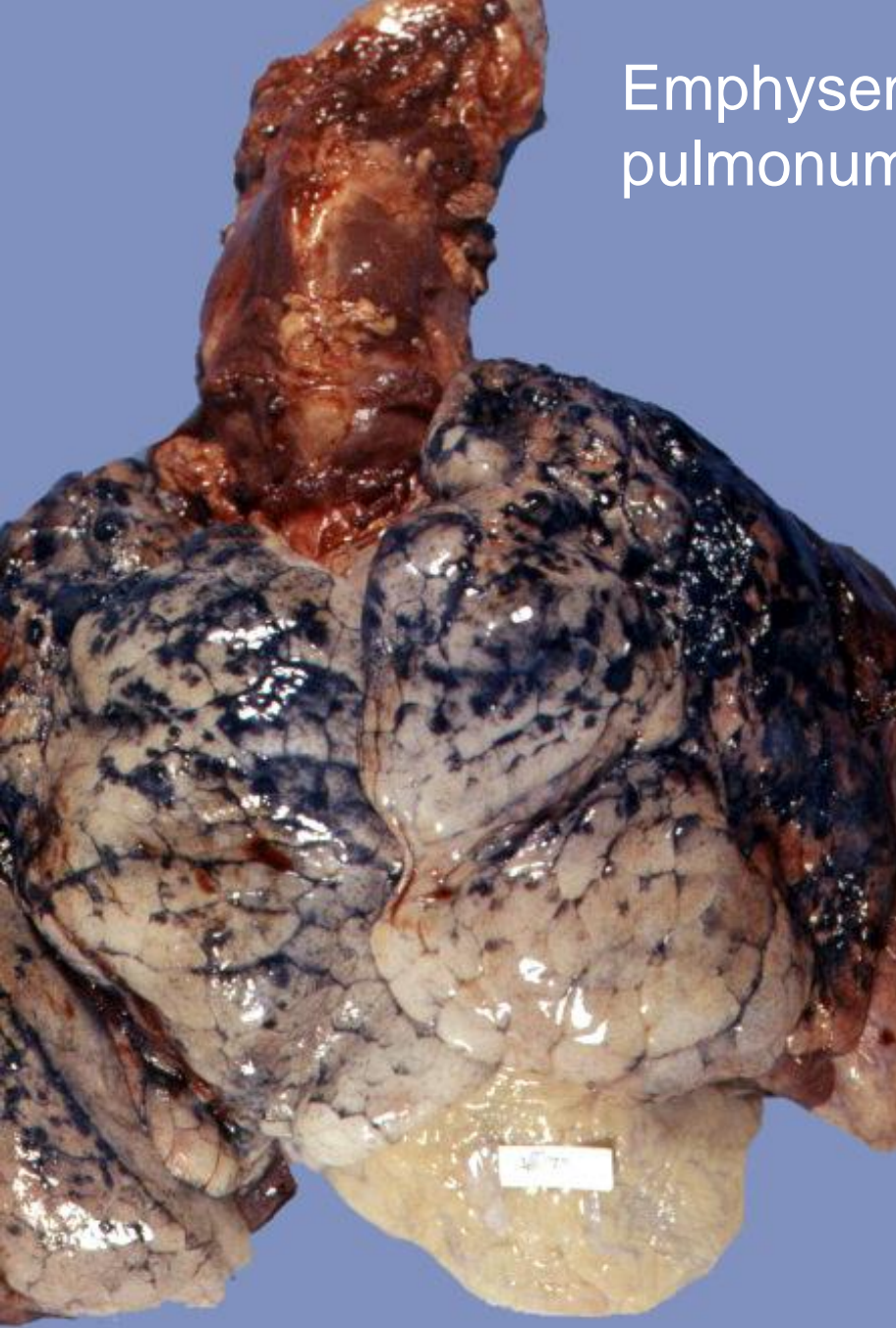


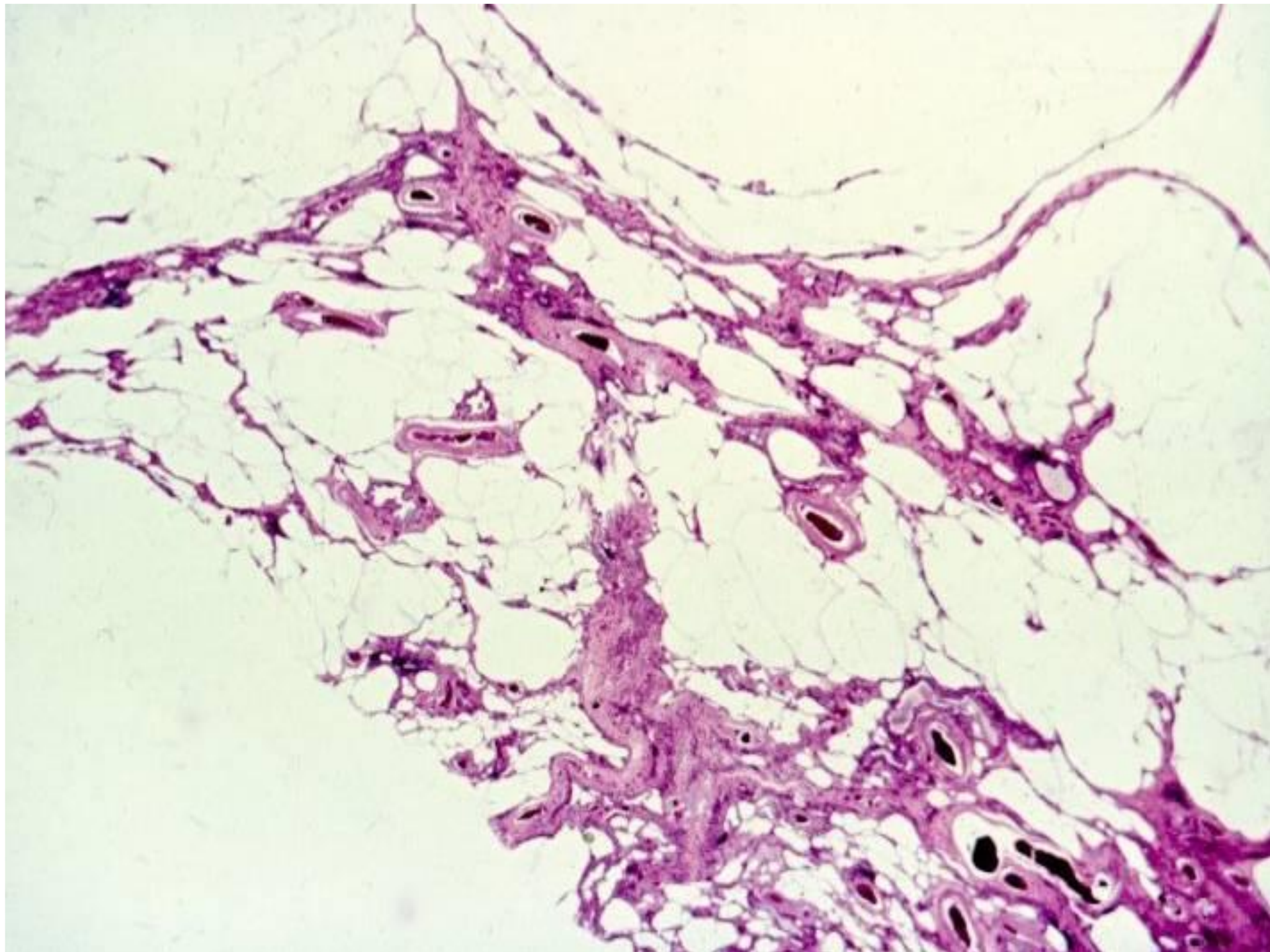
Atelectasis pulmonum



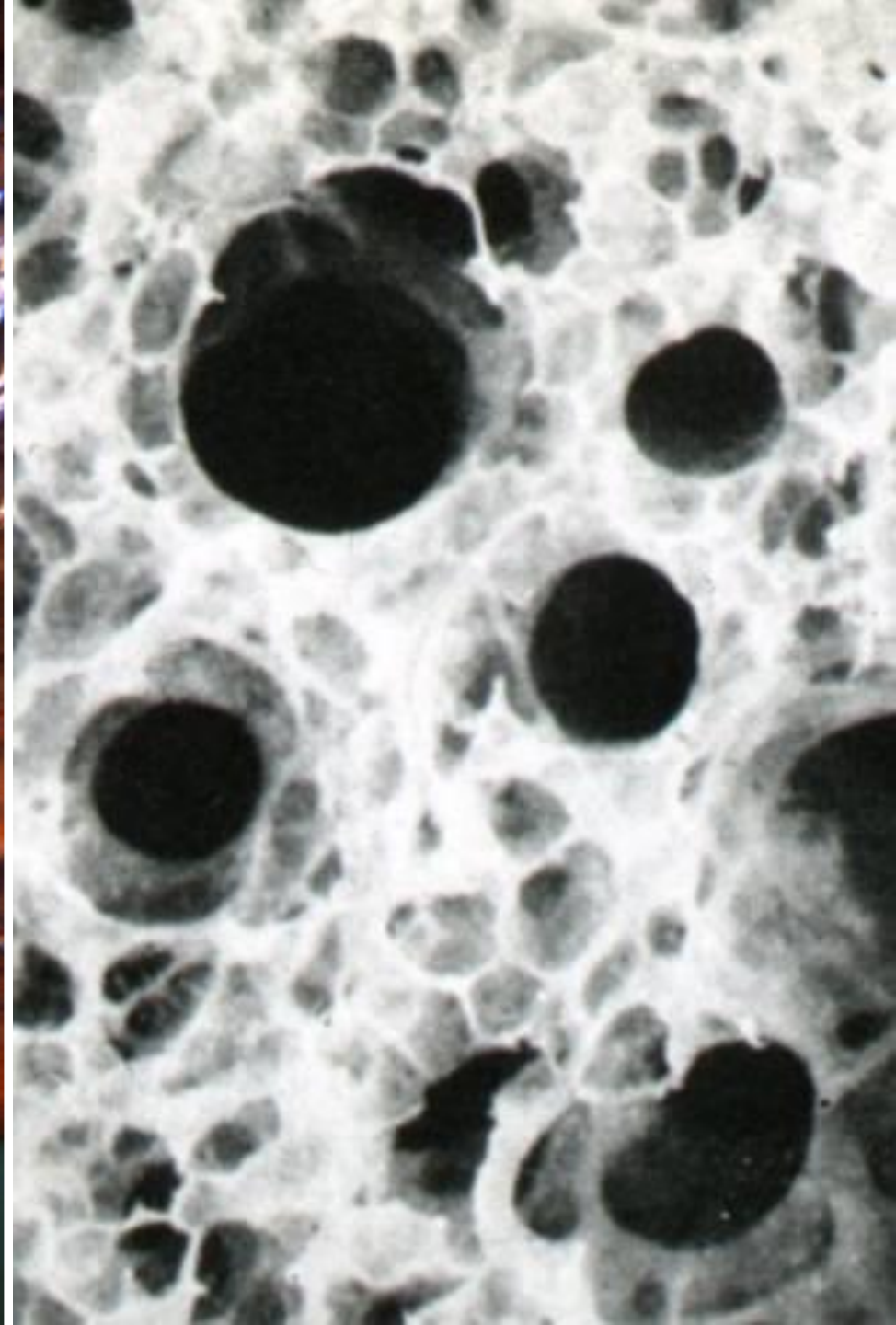
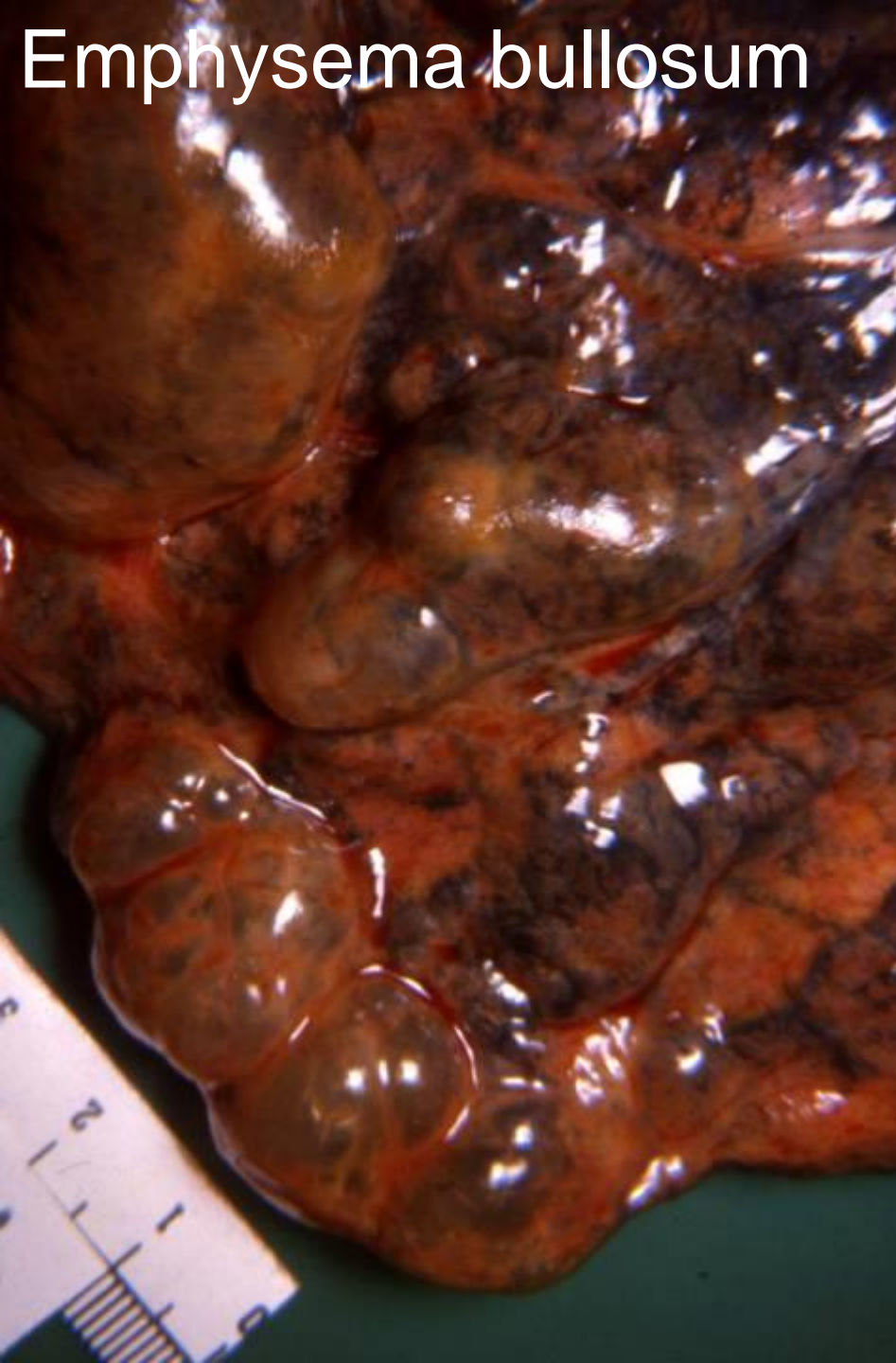
Collapsus
pulmonis

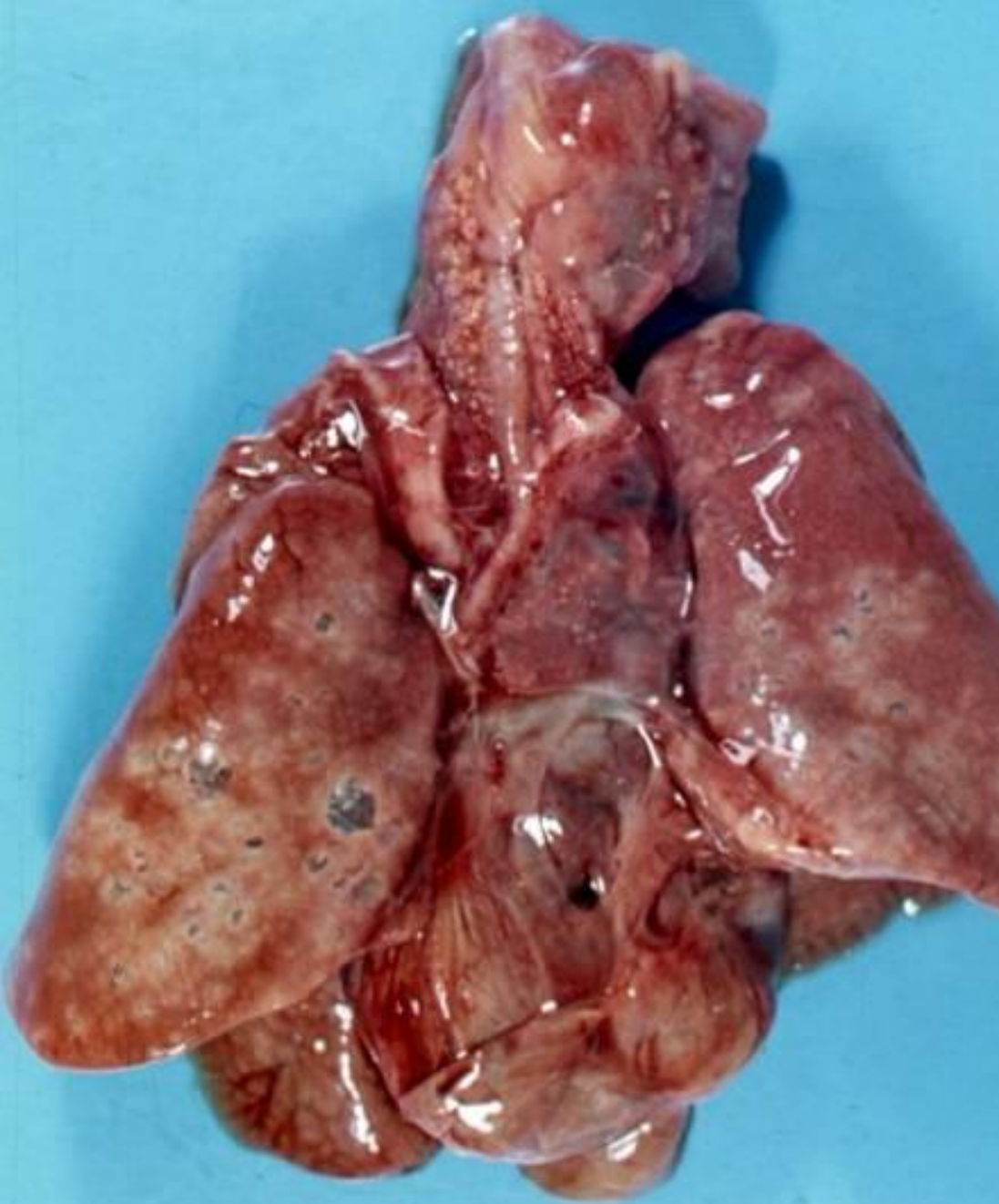Emphysema
pulmonum



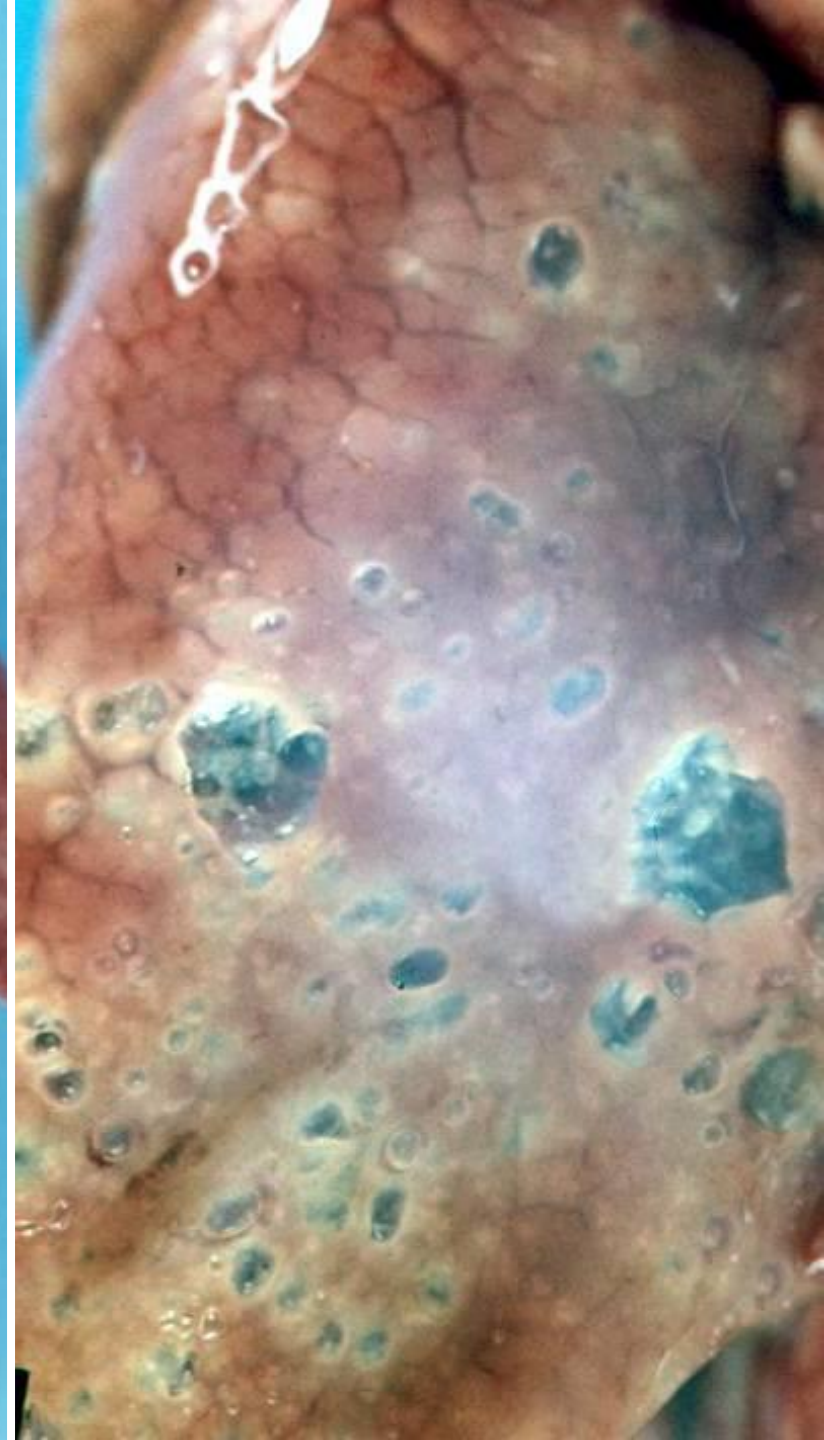


Emphysema bullosum





Emphysema interstitiale



Nemoci dýchacích cest a plic

□ **poruchy oběhu**

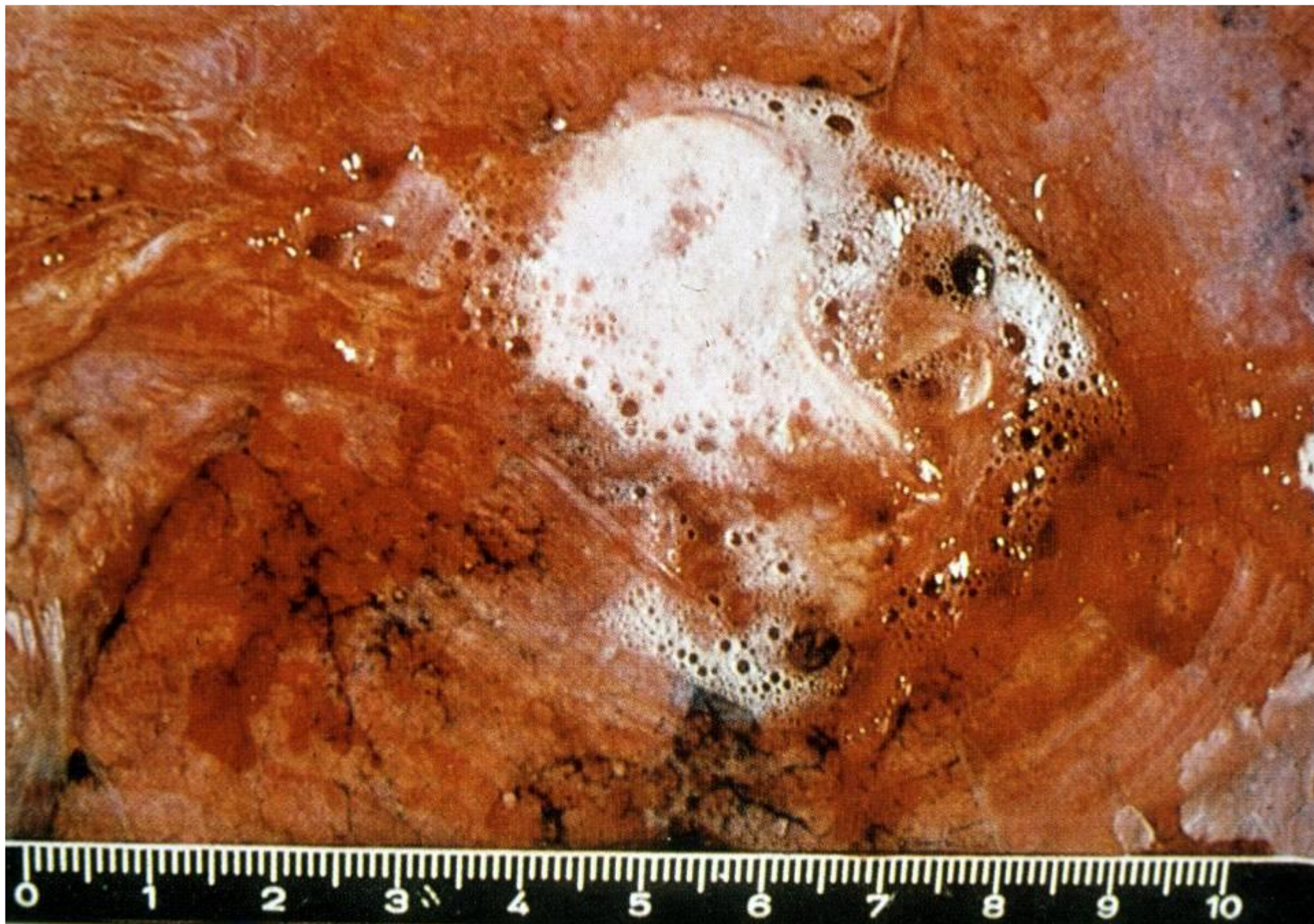
–**venostáza**

□ **akutní** **edém**

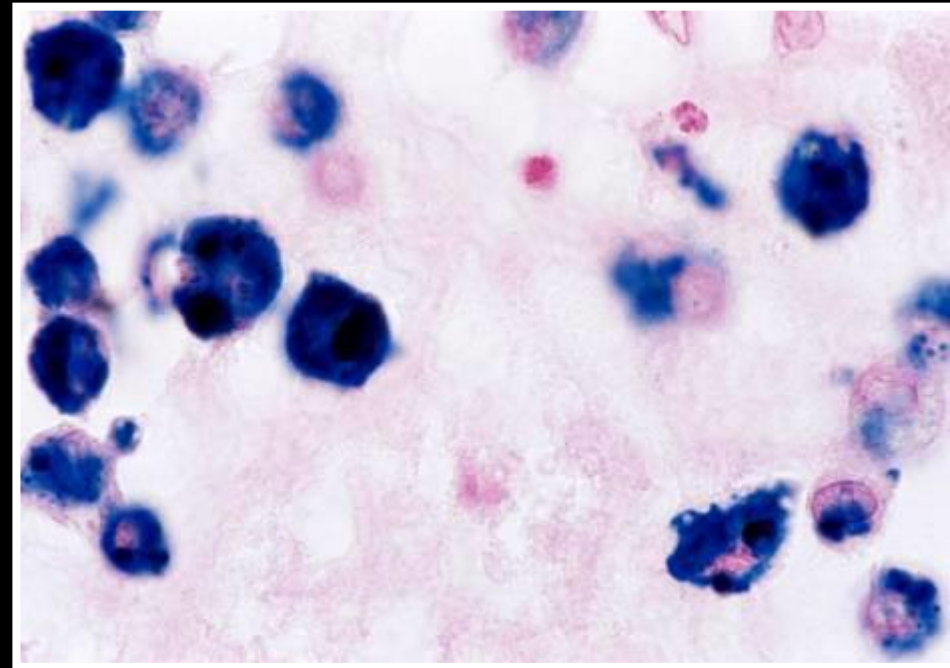
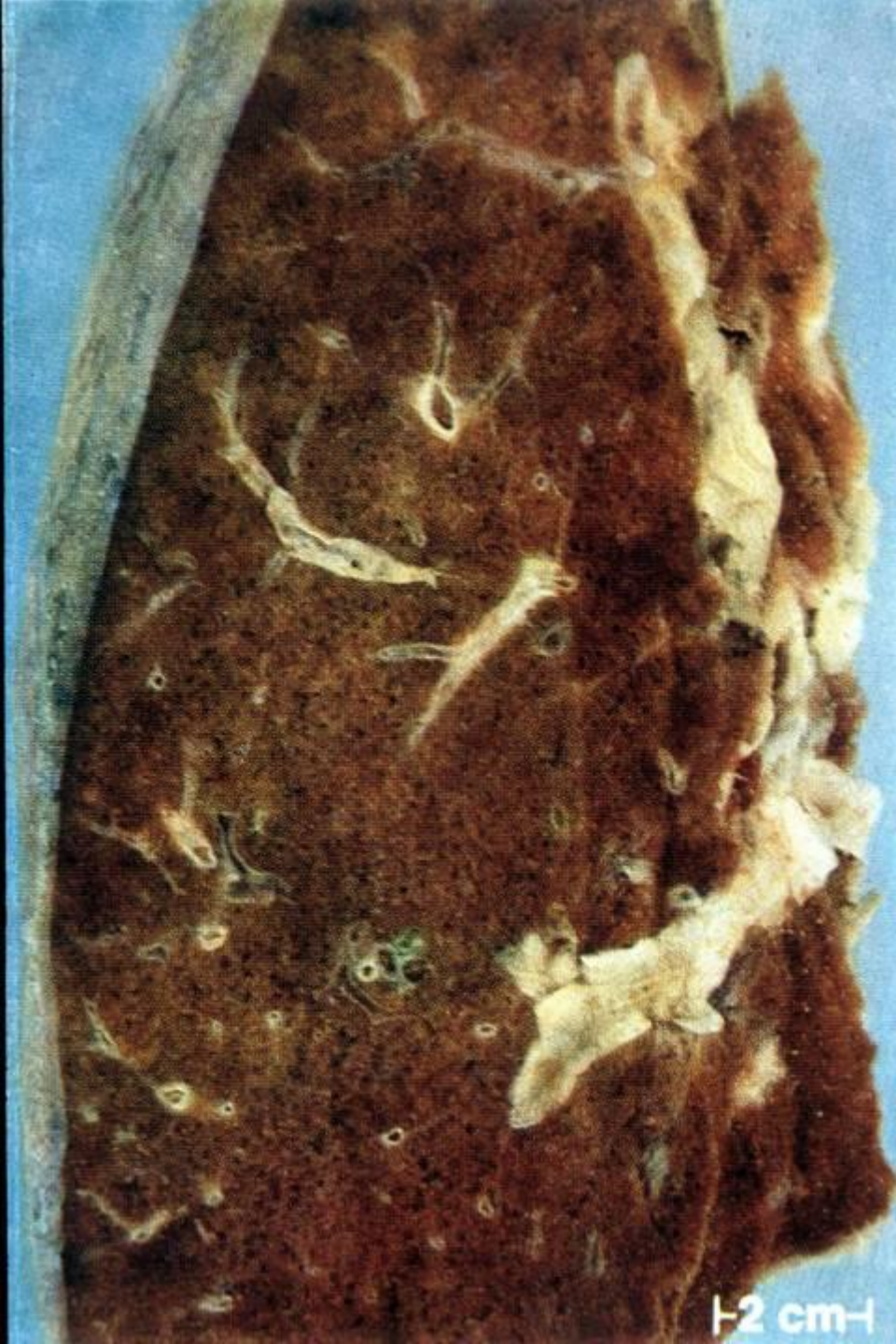□ **chronická** **rezavá indurace**

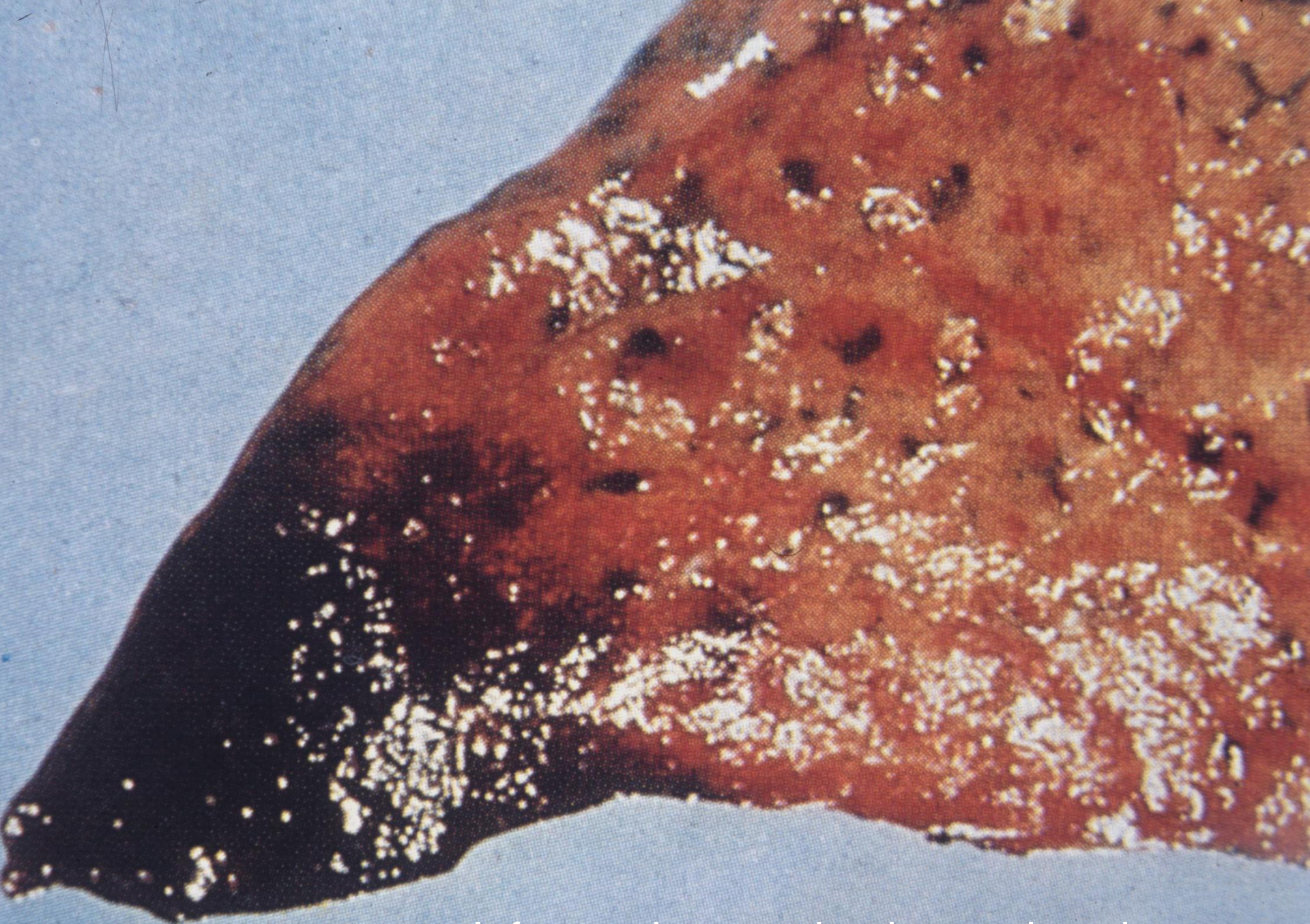
–**infarkt**

Shock cardiogenes . Oedema pulmonum.



Venostasis pulmonum
chronica – induratio rubra





Infarctus haemorrhagicus pulmonis

Nemoci dýchacích cest a plic

□ nádory

–benigní


□ karcinoid

□ chondrohamartom

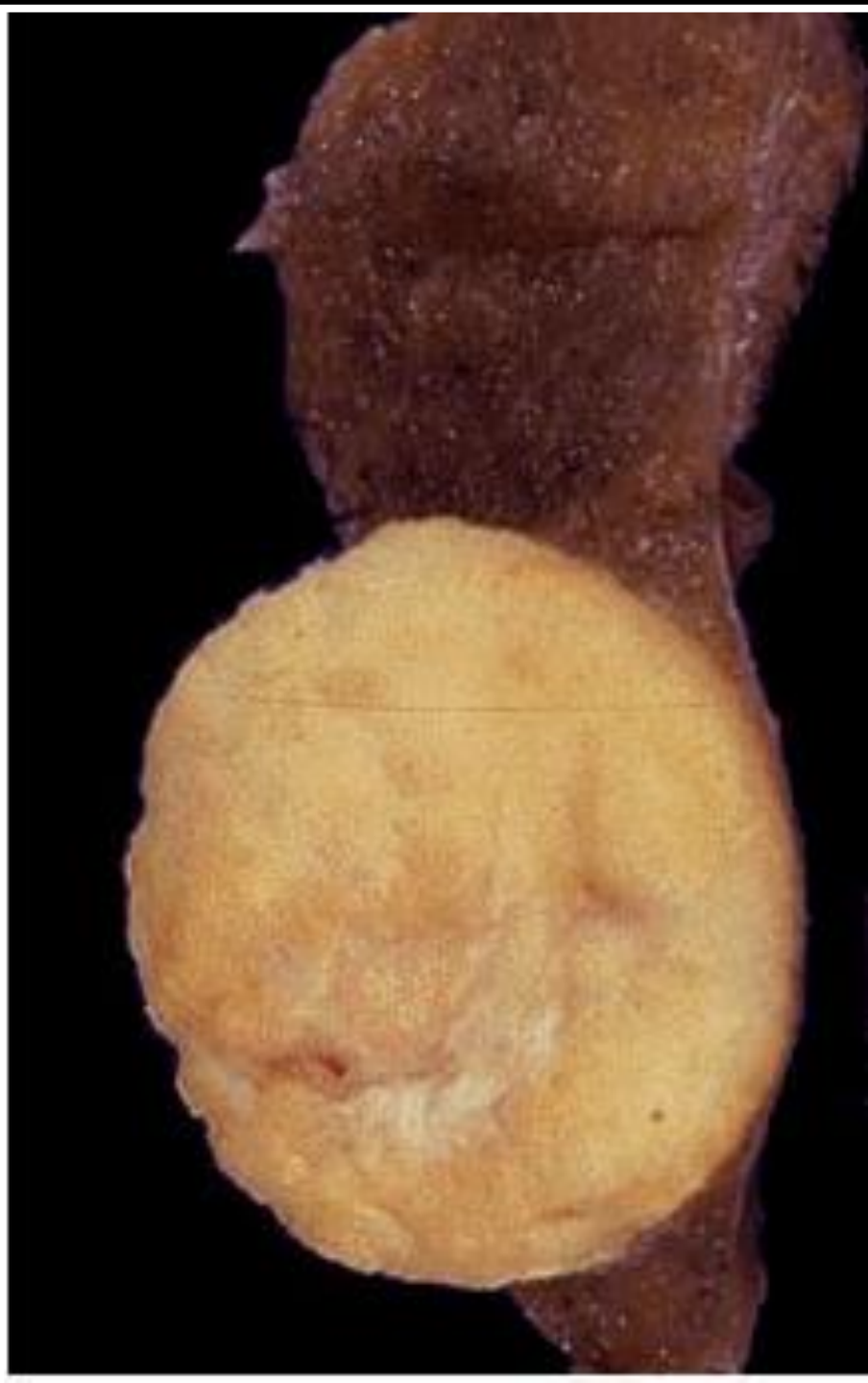–MALIGNÍ

□ KARCINOMY

□ metastázy



C
h
o
n
d
r
o
h
a
m
a
r
t
o
m
a

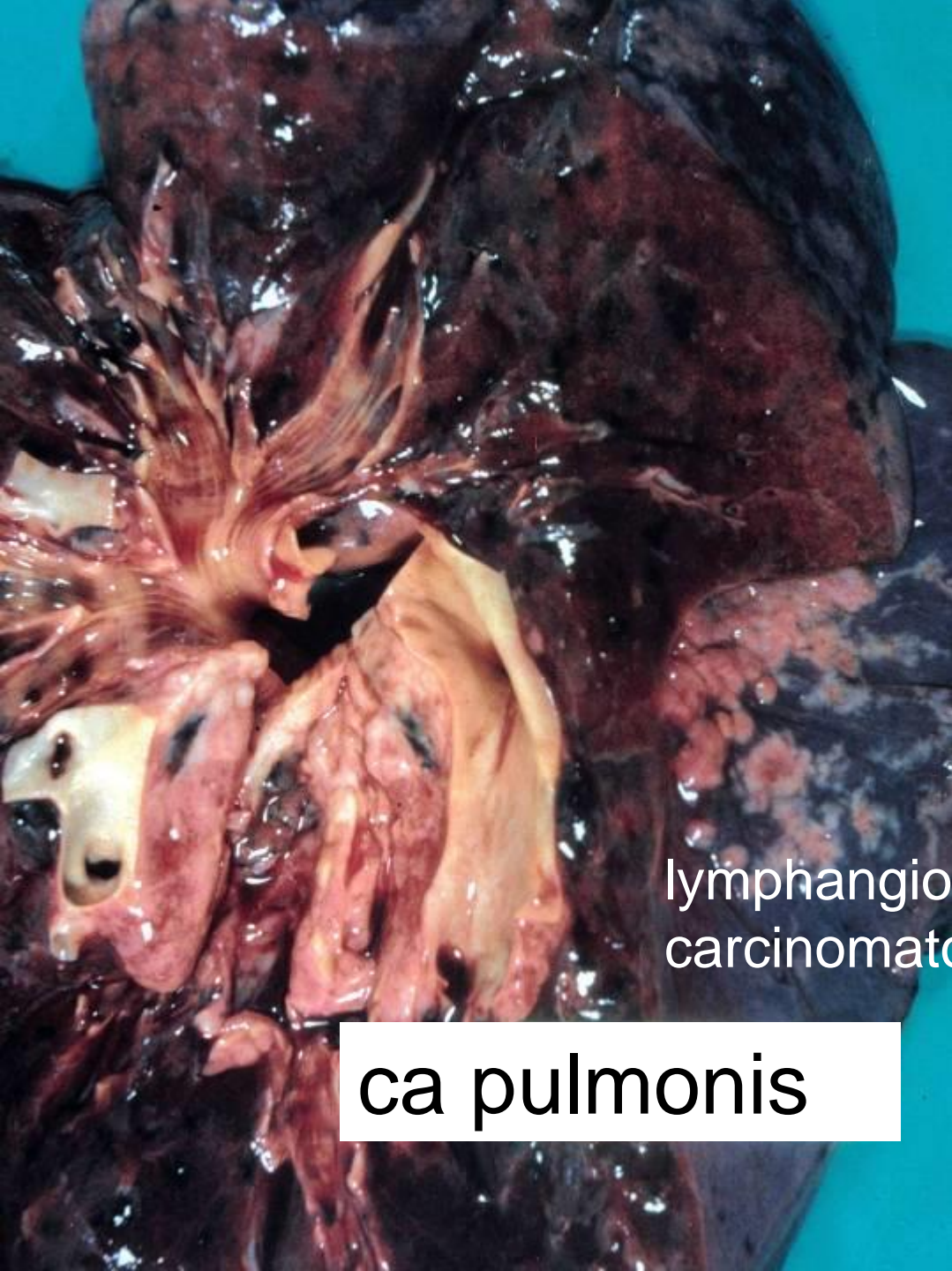

Karcinom plicní

- nejčastější malignita u mužů, stoupá i u žen
- souvislost s kouřením
- klinické příznaky:
 - kašel, únava, opakující se pneumonie, někdy jsou první manifestací vzdálené metastázy

Karcinom plicní

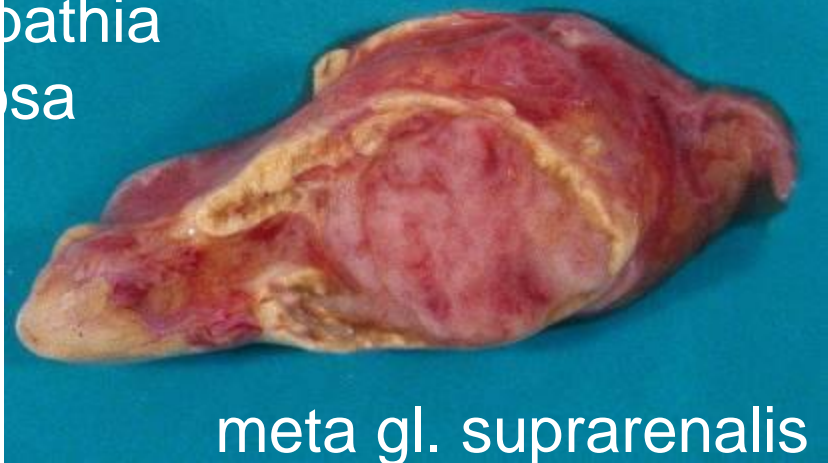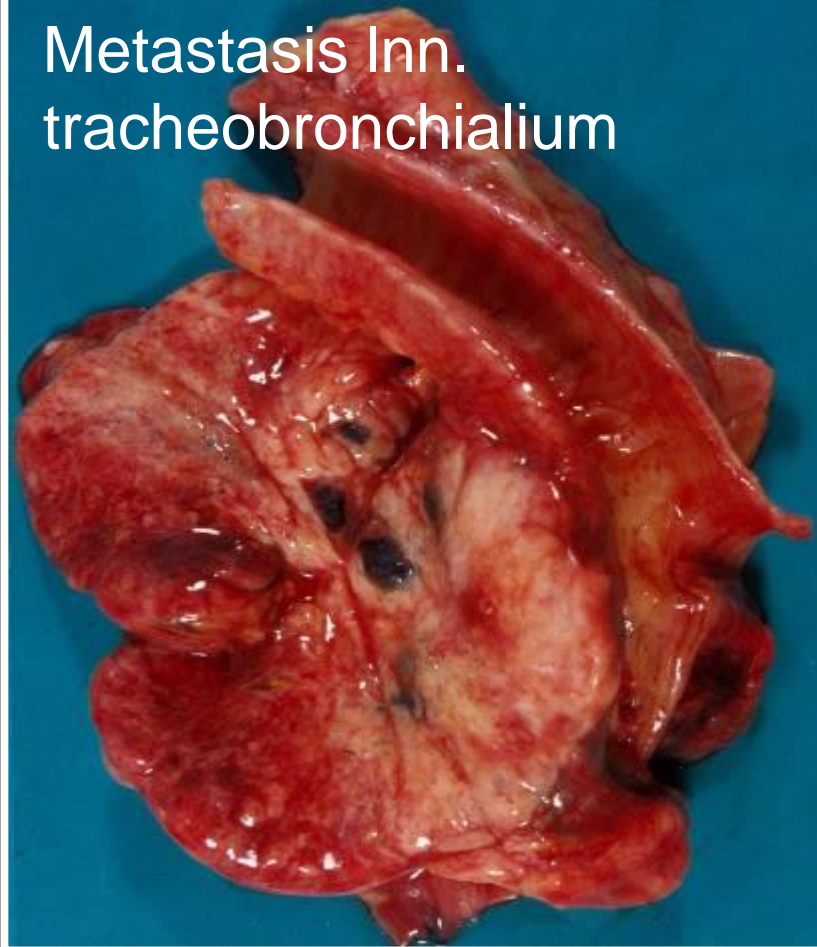- makroskopické formy:
 - centrální, periferní, vrcholová, pulmomediastinální, pulmopleurální, víceložisková
- mikroskopické formy
 - malobuněčný, nemalobuněčný
- prognóza: metastázy do uzlin a orgánů, trvá i při současné dostupné léčbě vysoká smrtnost



lymphangioma
carcinomatosa

ca pulmonis

Metastasis Inn.
tracheobronchialium



meta gl. suprarenalis

Nemoci ledvin a močových cest

- vrozené – ageneze, cystózy

- získané

 - záněty + litiáza

Komplikace: urosepse

 - **NÁDORY**

 - benigní smíšené mesenchymové, papilom

 - **MALIGNÍ – ADENOKARCINOM,
PAPILOKARCINOM**

*Komplikace: anemie, polyglobulie, **METASTÁZY**,*

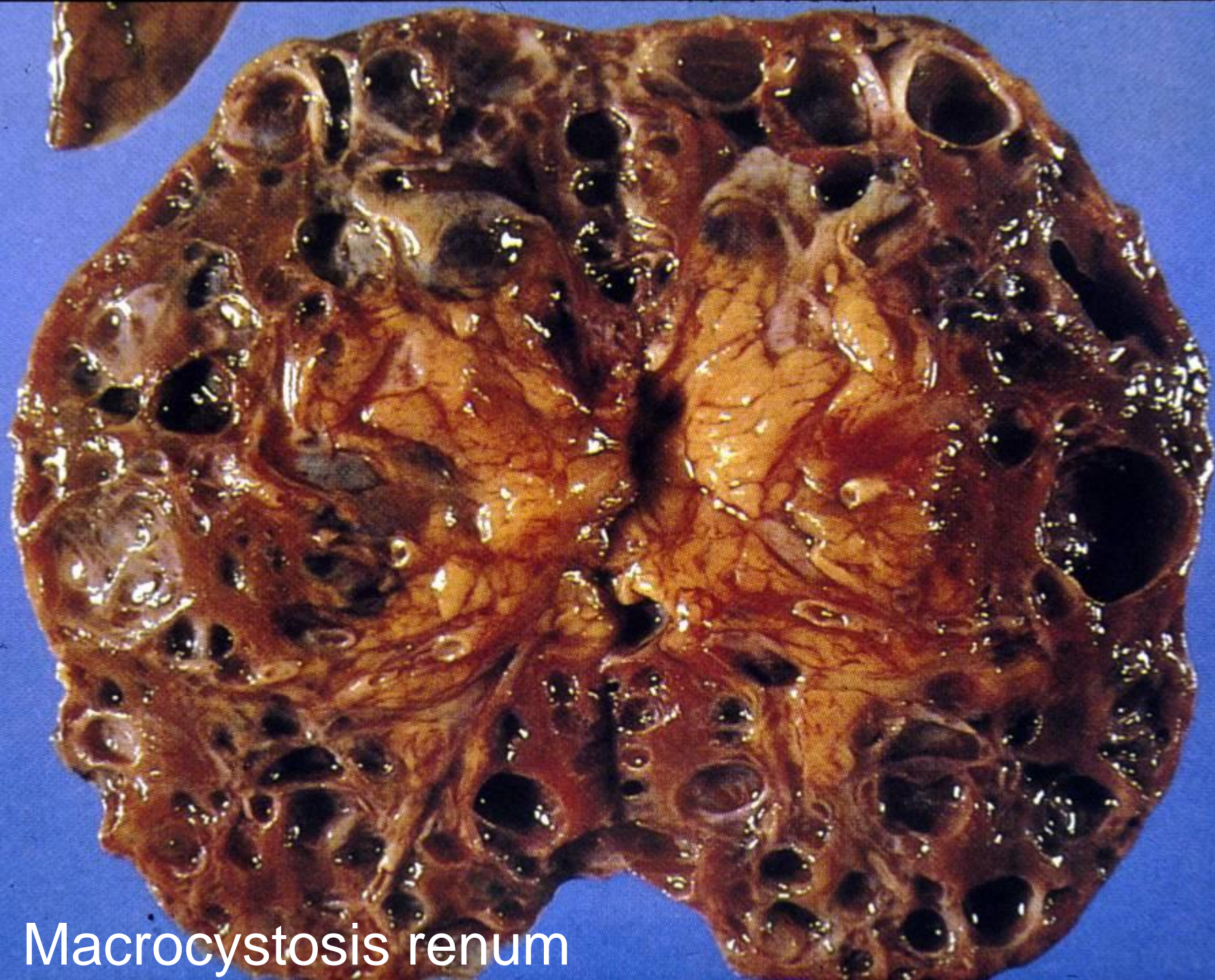Nemoci ledvin a močových cest

- vrozené – ageneze, cystózy

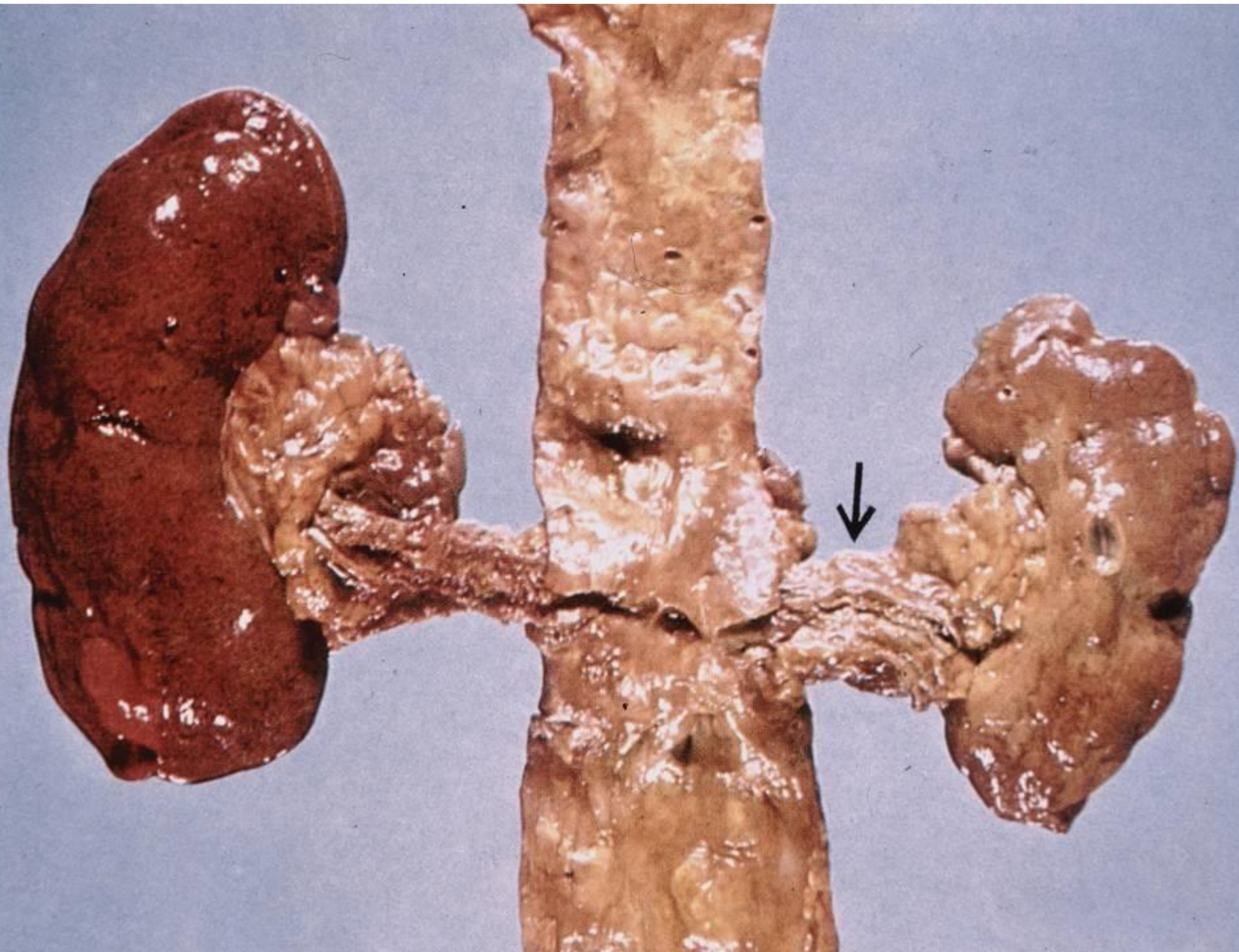- získané

 - záněty + litiáza

Komplikace: urosepse



Macrocystosis renum



Glomerulonefritis

Def.:

Zvláštní skupina zánětlivých onemocnění ledvin s převahou změn v glomerulech, jež vznikají v důsledku:

- depozice imunitních komplexů
- protilátky proti komponentám glomerulu
- protilátek proti komponentám deponovaným do glomerulu
- ANCA – protilátek proti cytoplasmě neutrofilů

Glomerulonefritis - klinika

– nefritický syndrom

- hypertenze
- hematurie
- mírná proteinurie
- edémy

– nefrotický syndrom

- masivní proteinurie
- hypalbuminemie
- edémy
- hypercholesterolemie

Terminální stadium

URÉMIE

Glomerulonefritis - morfologie

Makroskopie:

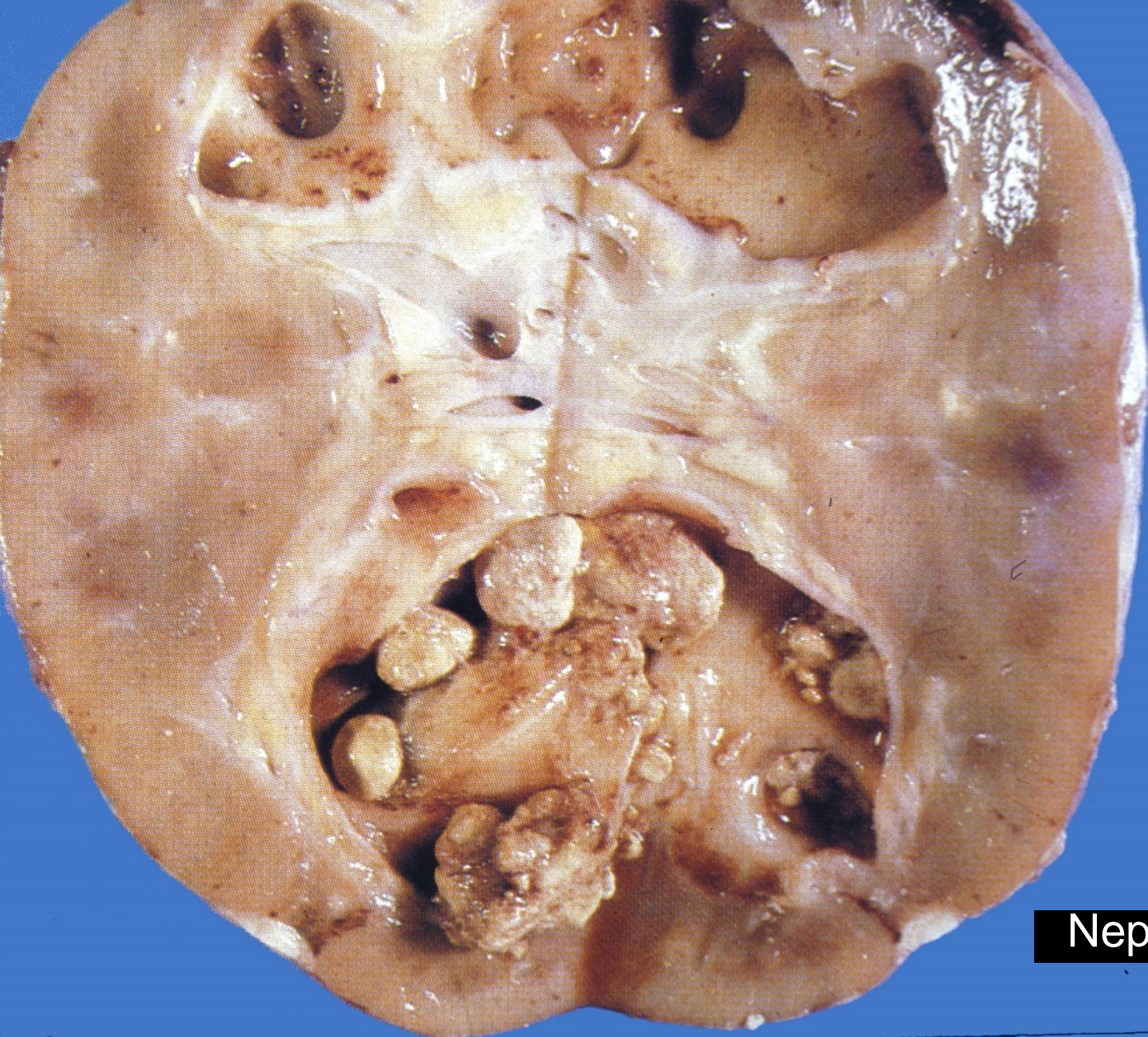
mírně zvětšené ledviny s drobnými krváceními, terminálně svráštělé ledviny

Mikroskopie: změny glomerulů s následným jizvením

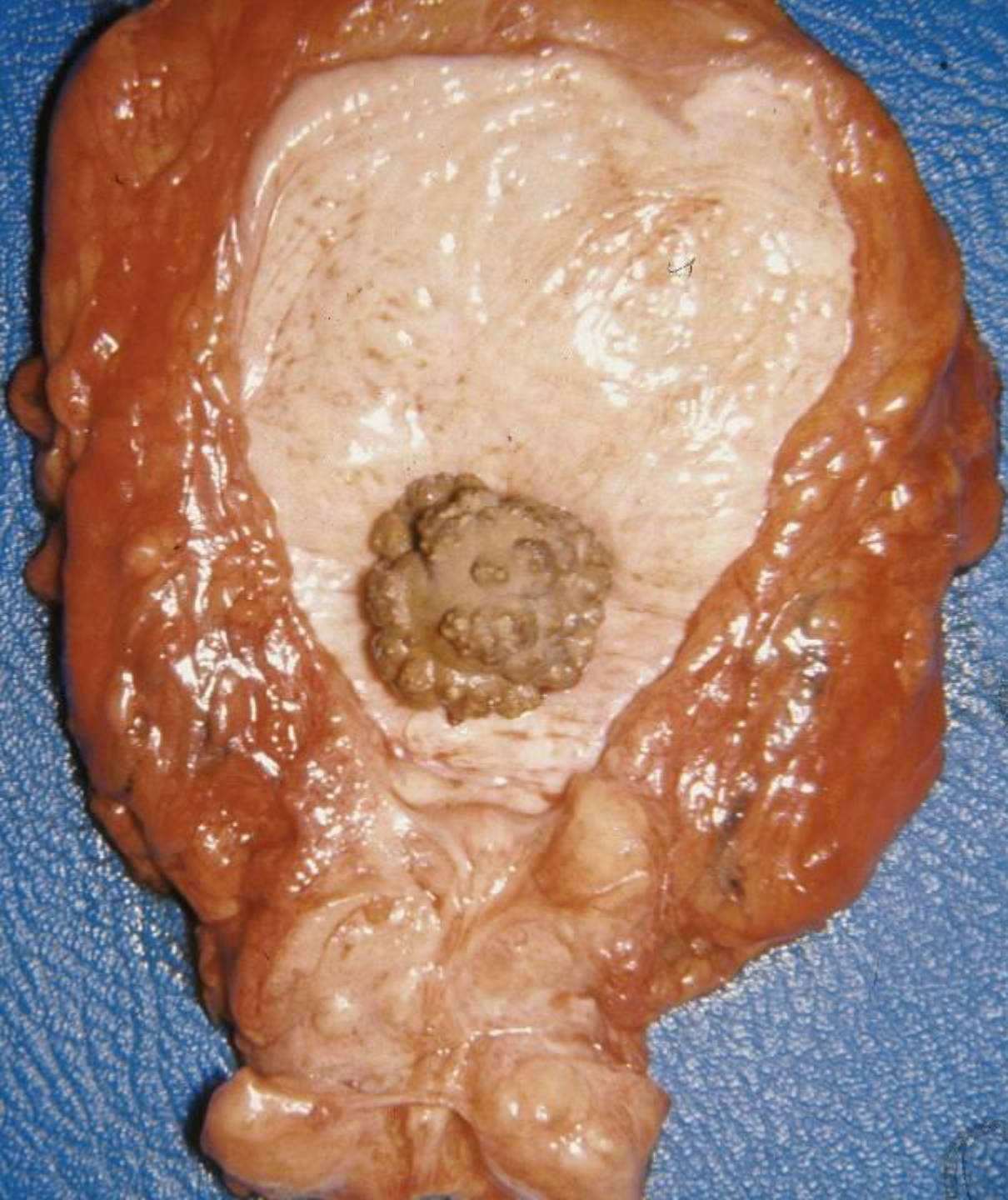
Diagnóza: klinika, punkční biopsie se standardním použitím imunohistochemie a elektronové mikroskopie

Ascendentní záněty ledvin

- tubulointersticiální nefritis – pyelonefritis
- většinou G- bakterie
- riziko větší u diabetiků, těhotných,
při litiáze
- komplikace: urosepse



Nephrolithiasis



Urocystolithiasis

Hypertrophia
trabecularis
tunicae
muscularis
vesicae
urinariae

Hyperplasia
adenomyomatosa
prostatae

Patologie gonorrhoe (kapavky)

Muž

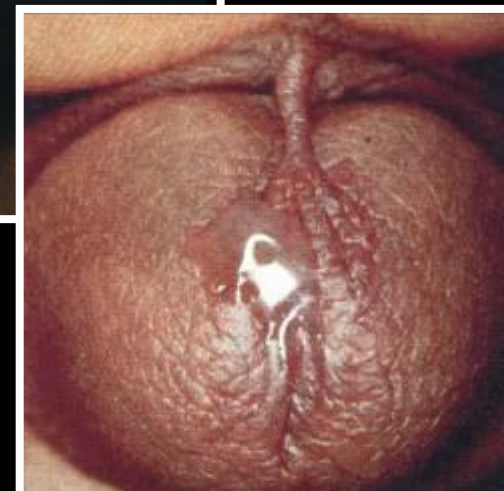
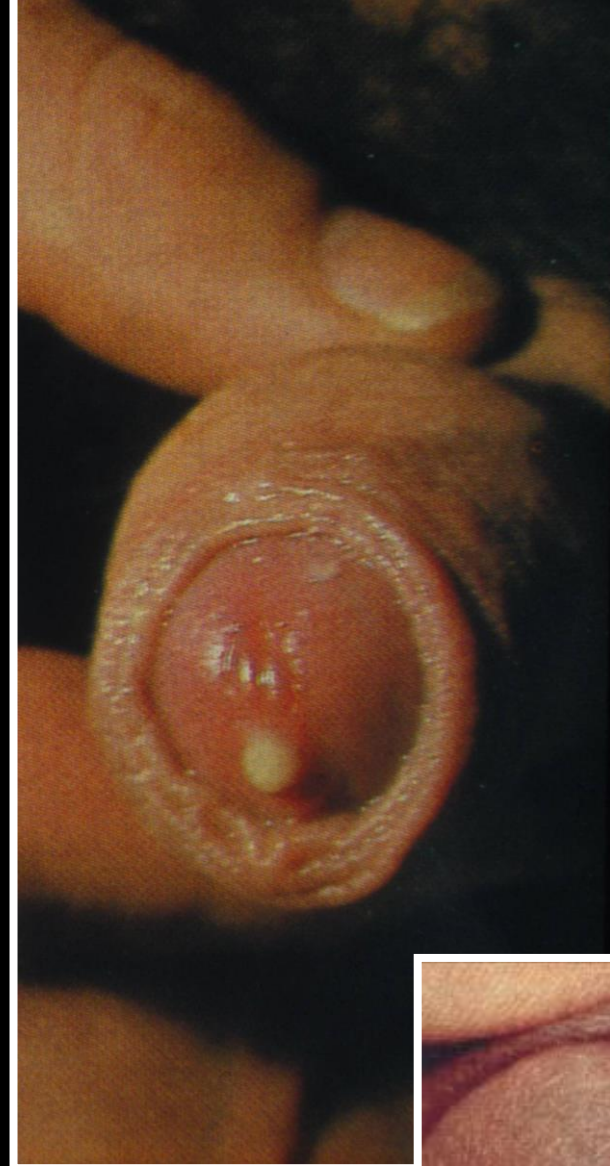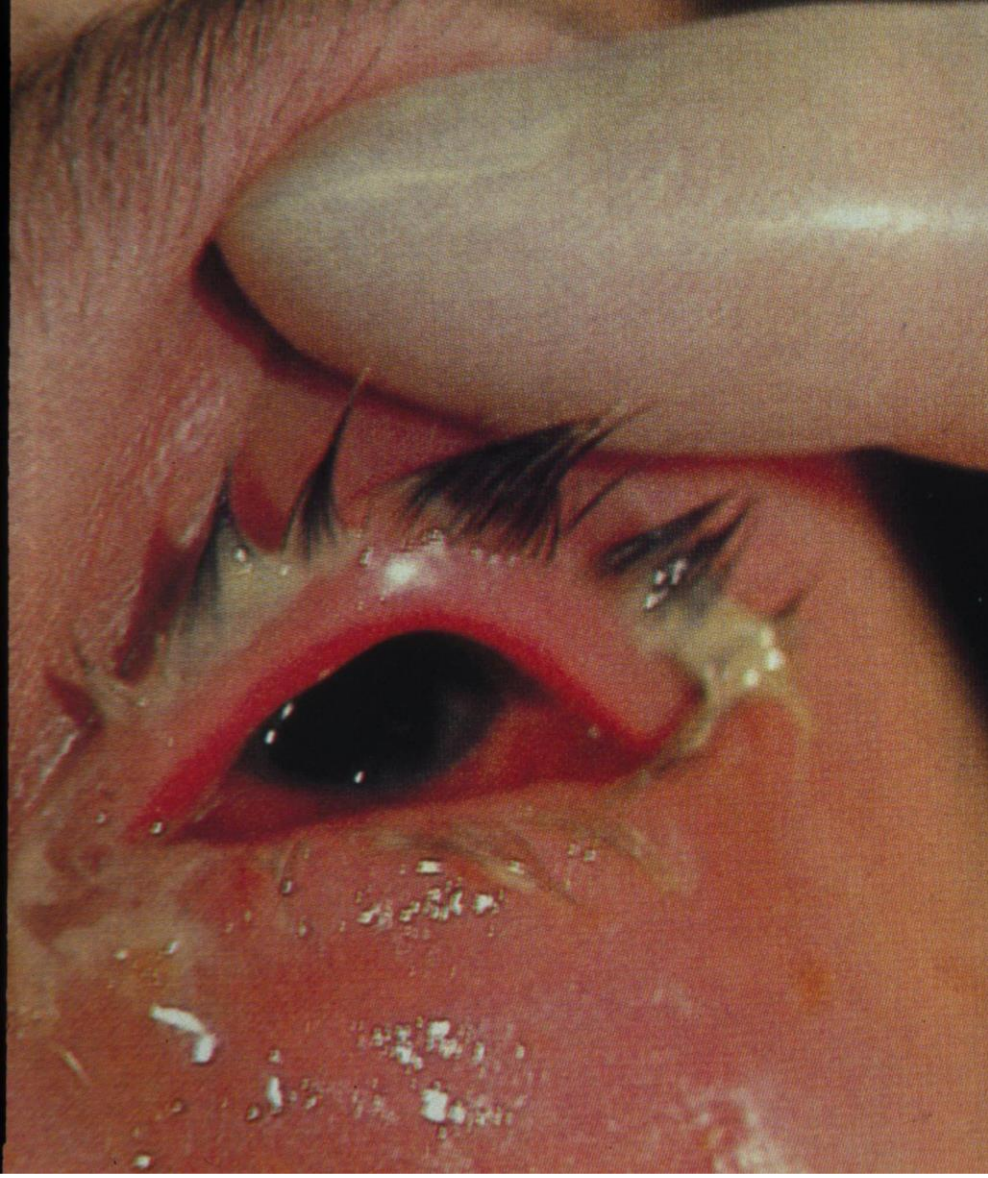
- zánět přední uretry
- zánět zadní uretry – striktura
membranózní části uretry
- erozivní zánět žaludu (zejm. při fimóze)
- hnisavá prostatitis a zánět sem. váčků
- akutní hydrokéla

Žena

- zánět. děl. hrdla
- ulcerózní zánět pochvy
- zánět endometria
- hnisavý zánět vejcovodu
- zánět malé pánve

Novorozenec

- ❖ zánět rodidel a pochvy
- ❖ zánět spojivek



Gonorrhoea

Nemoci ledvin a močových cest

- vrozené – ageneze, cystózy

- získané

 - záněty + litiáza

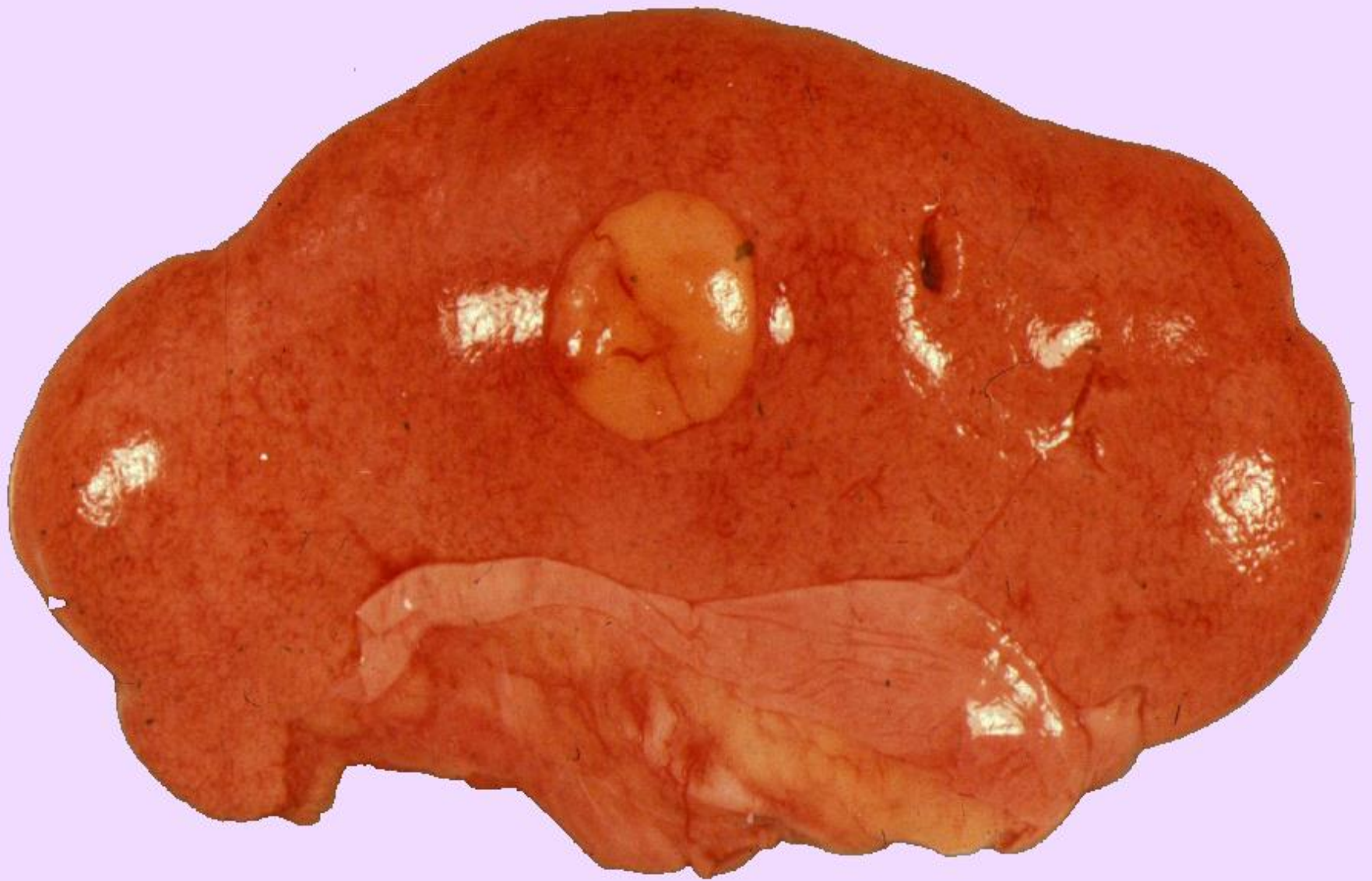
Komplikace: urosepse

 - **NÁDORY**

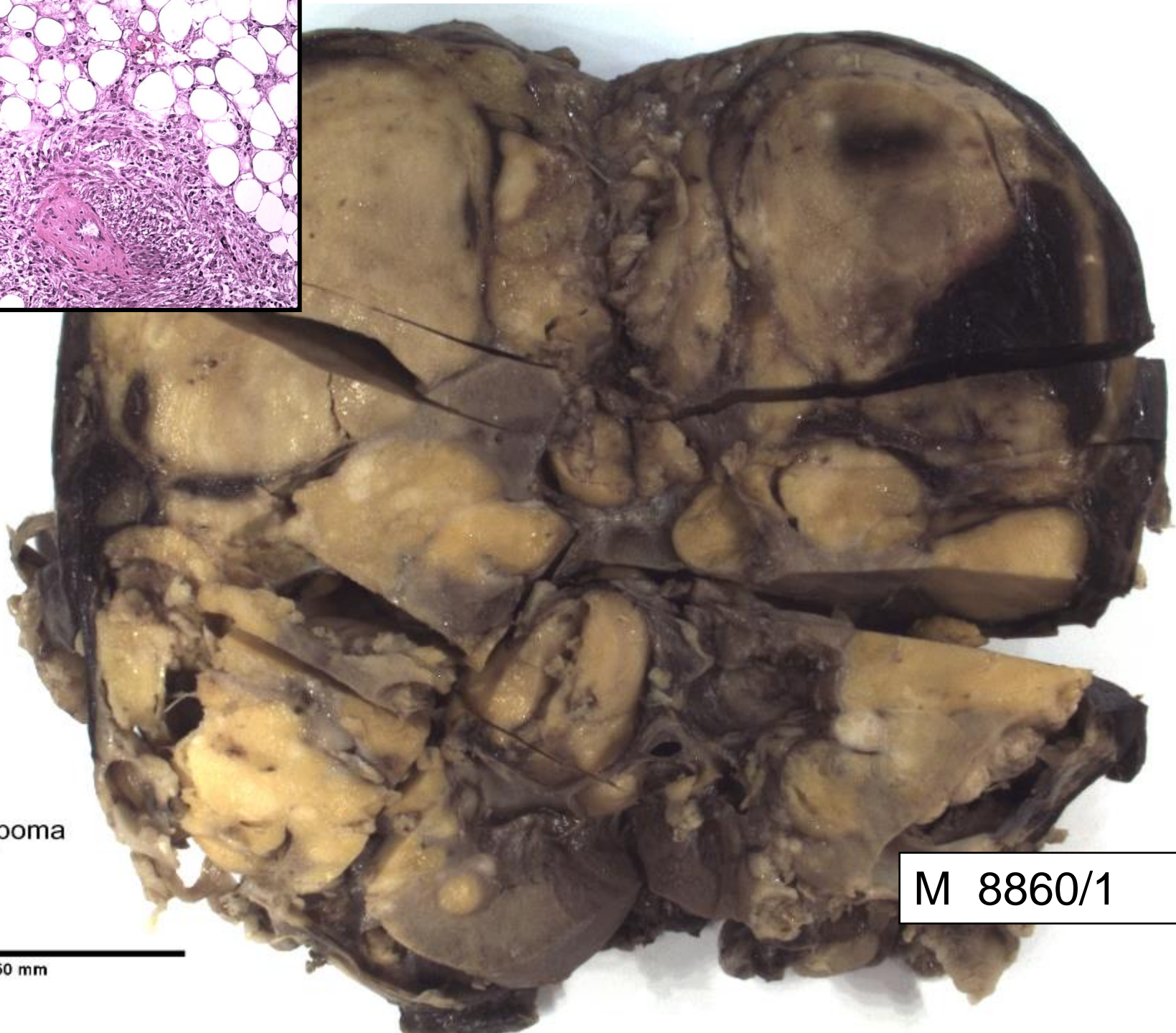
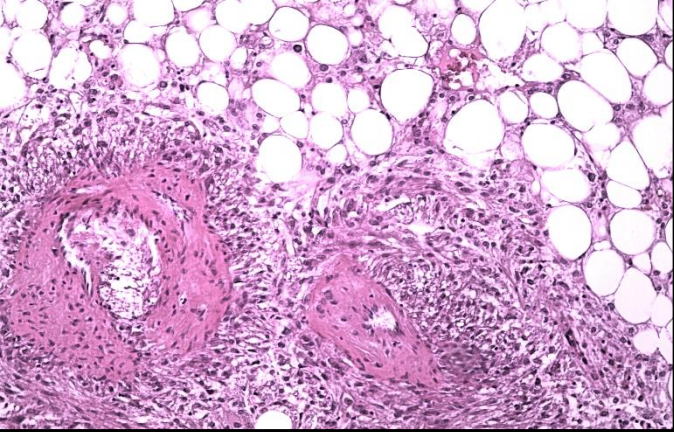
 - benigní smíšené mesenchymové, papilom

 - **MALIGNÍ – ADENOKARCINOM,
PAPILOKARCINOM**

*Komplikace: anemie, polyglobulie, **METASTÁZY**,*



Angiomyolipom

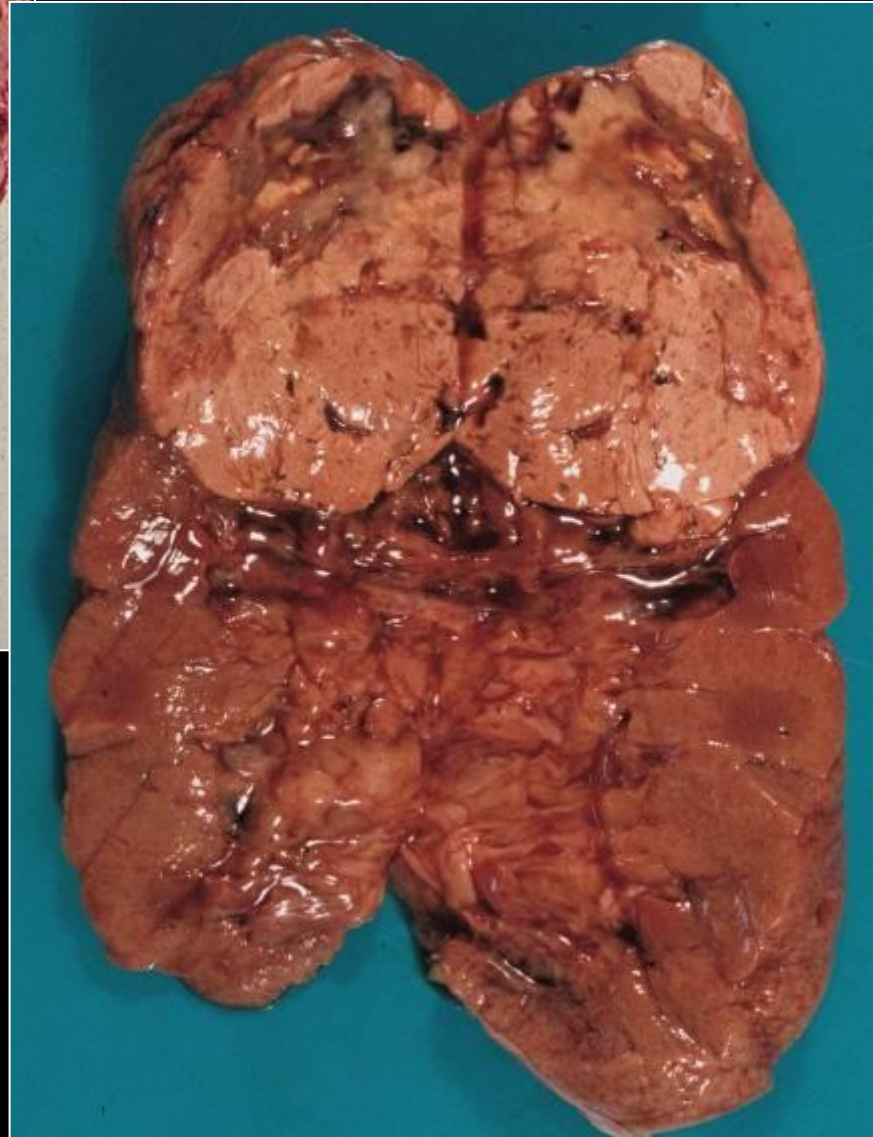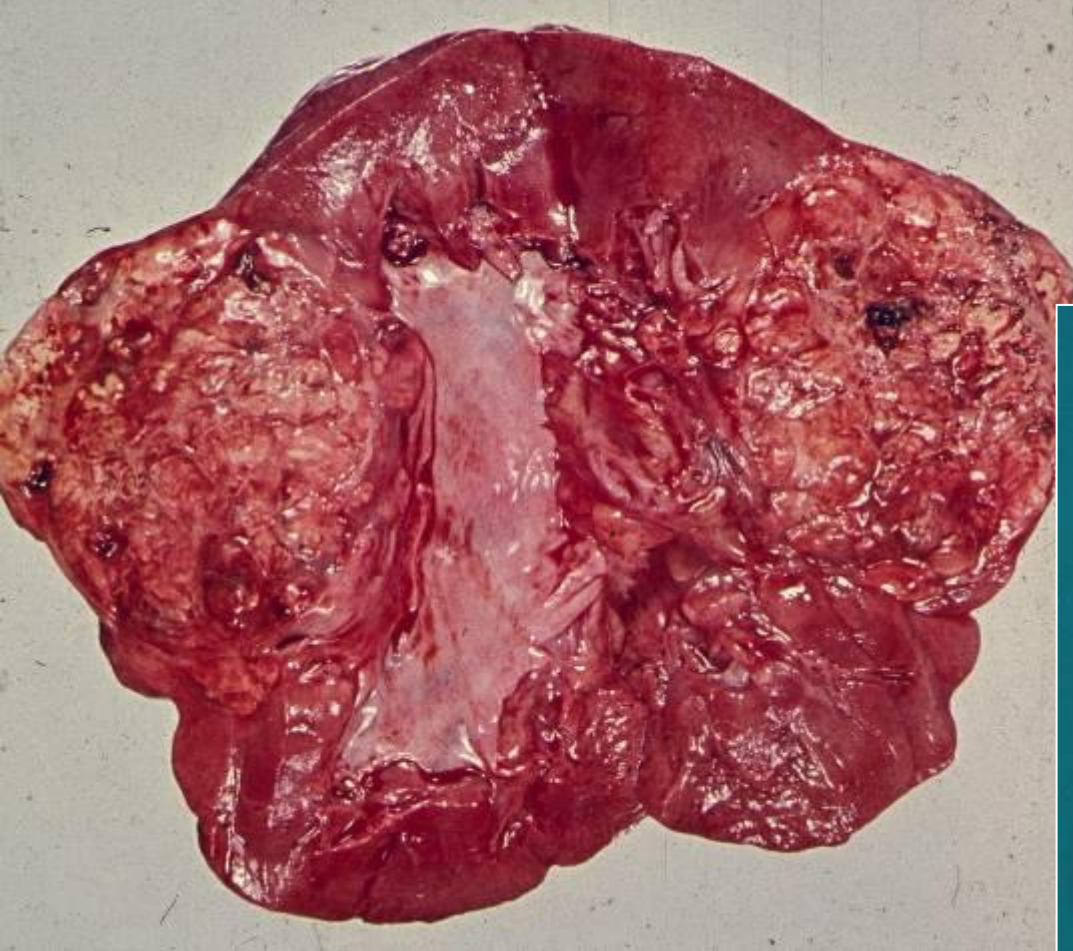


Angiomyolipoma
renis sin.

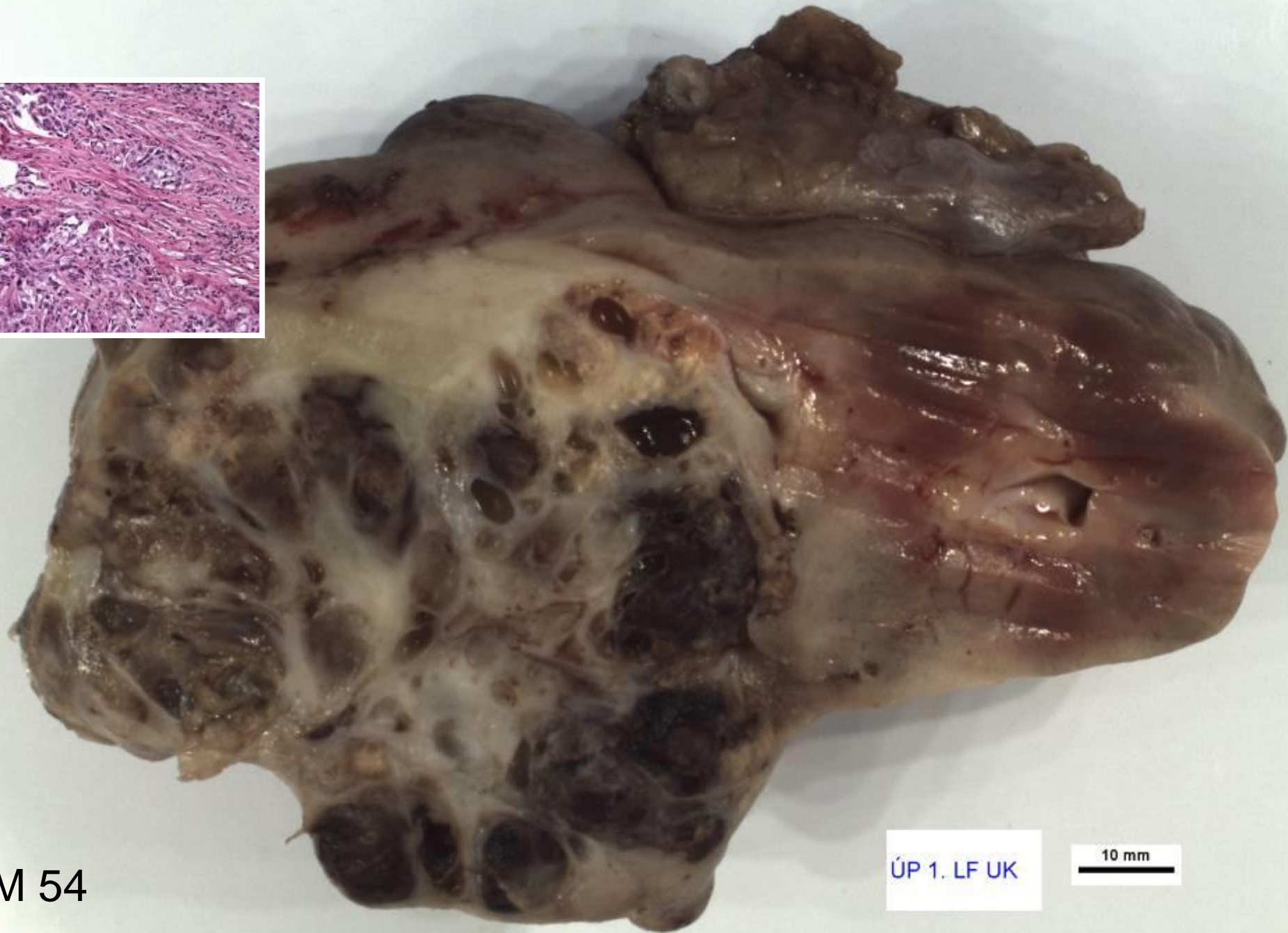
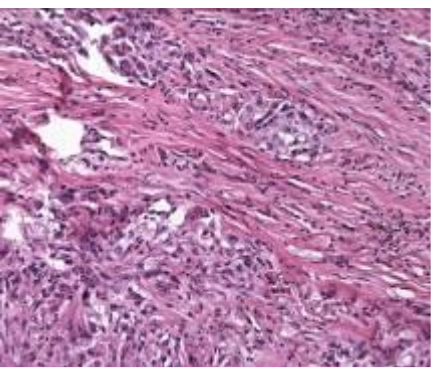
B4995/12

50 mm

M 8860/1




Světlobuněčný
karcinom



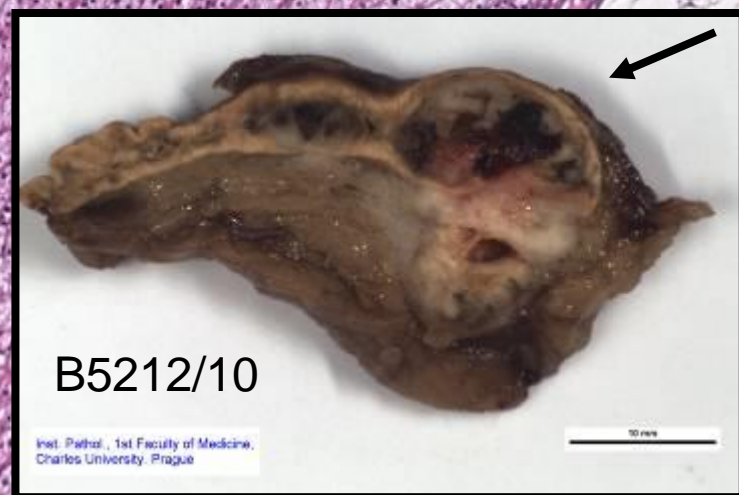
M 54

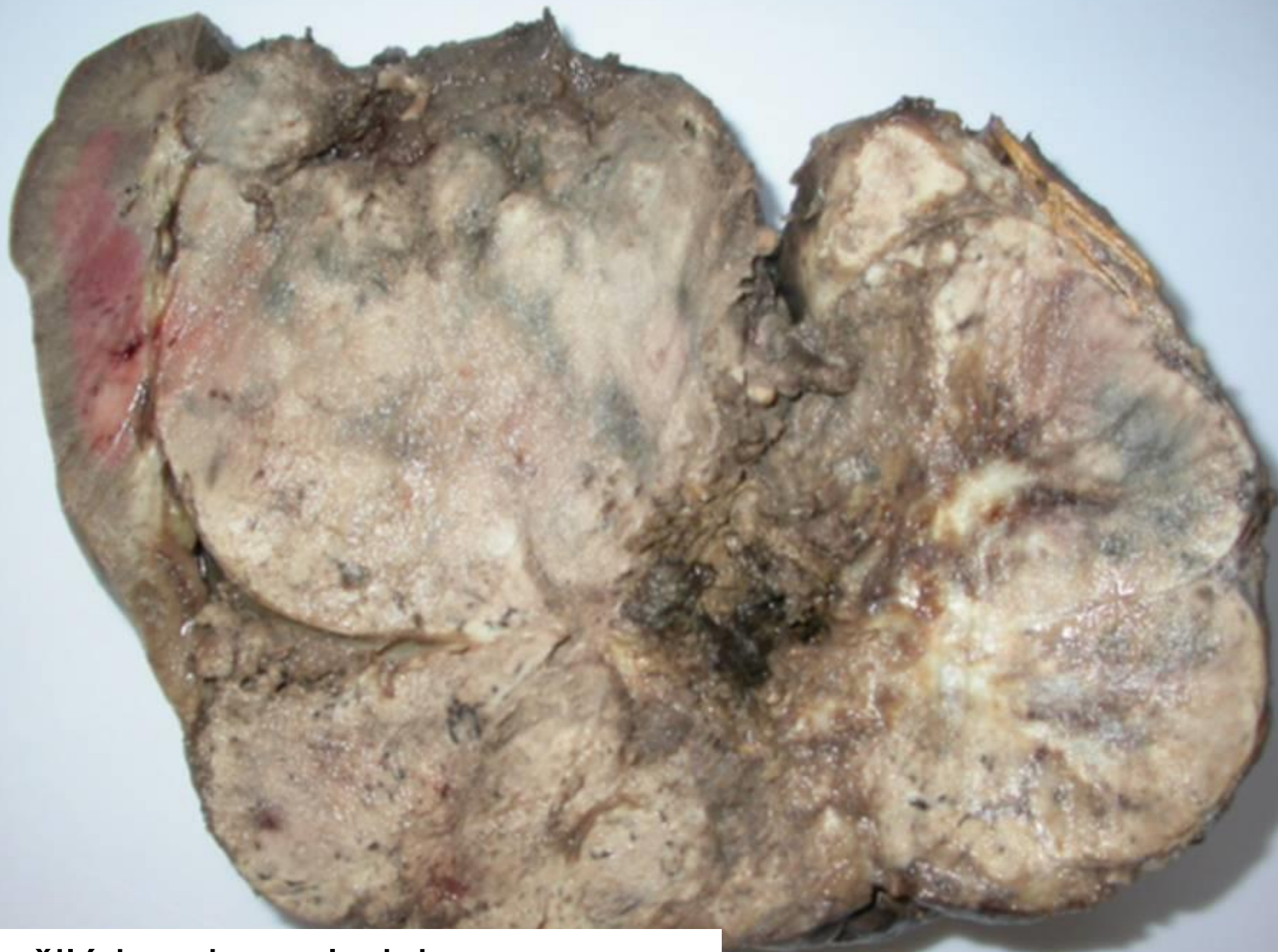ÚP 1. LF UK



Metastáza

Nadledvina



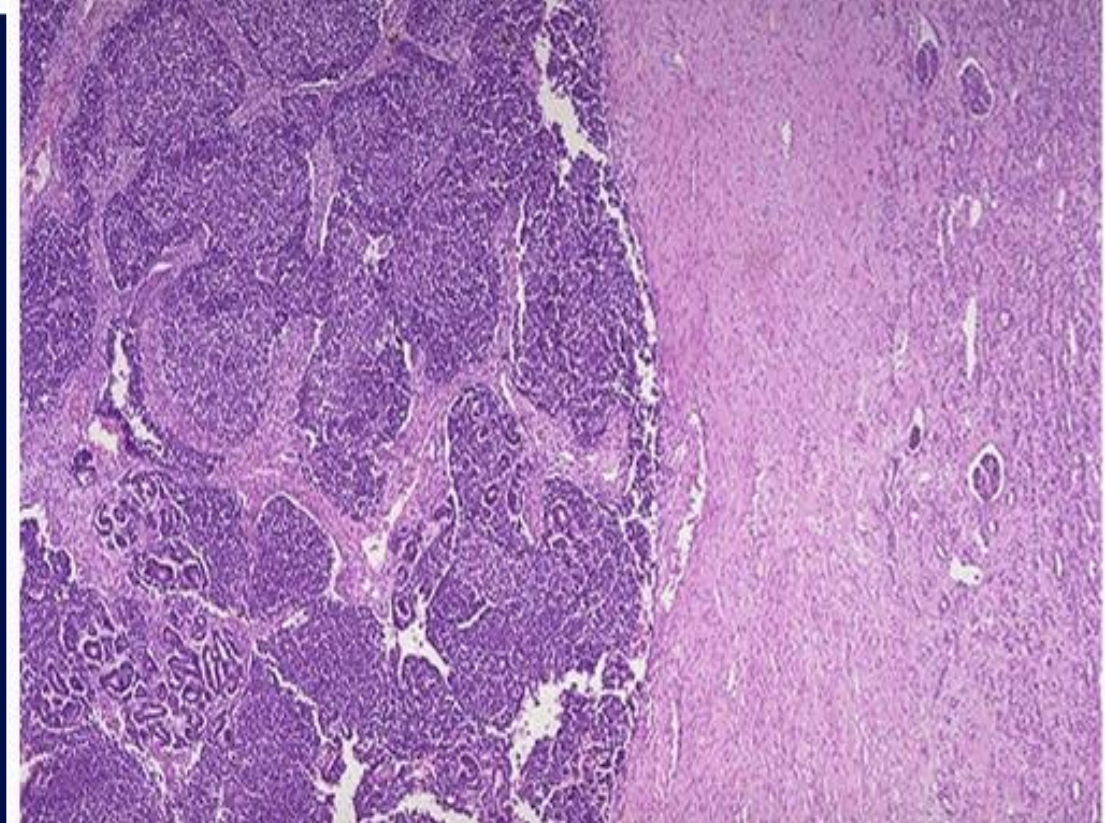


Pokročilý karcinom ledviny

Nefroblastom (Wilmsův tumor)

M 8960/3

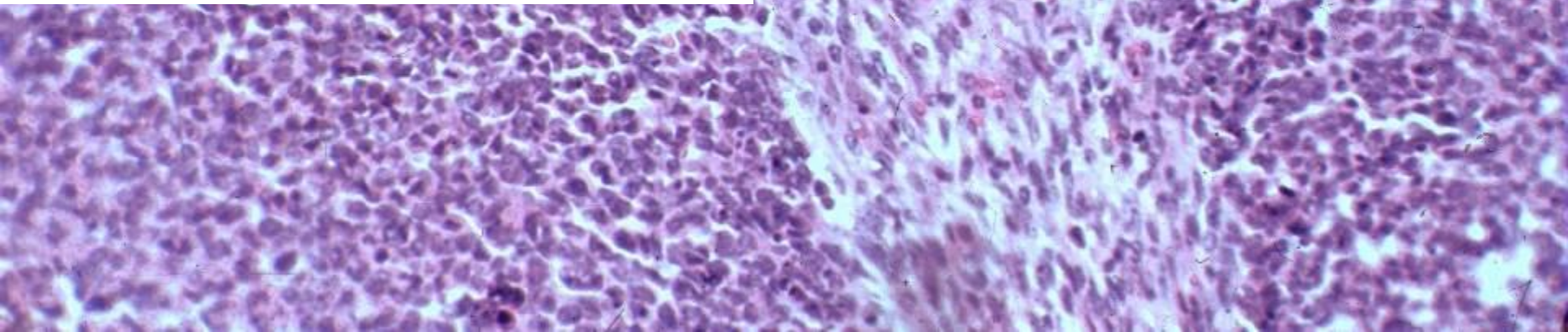
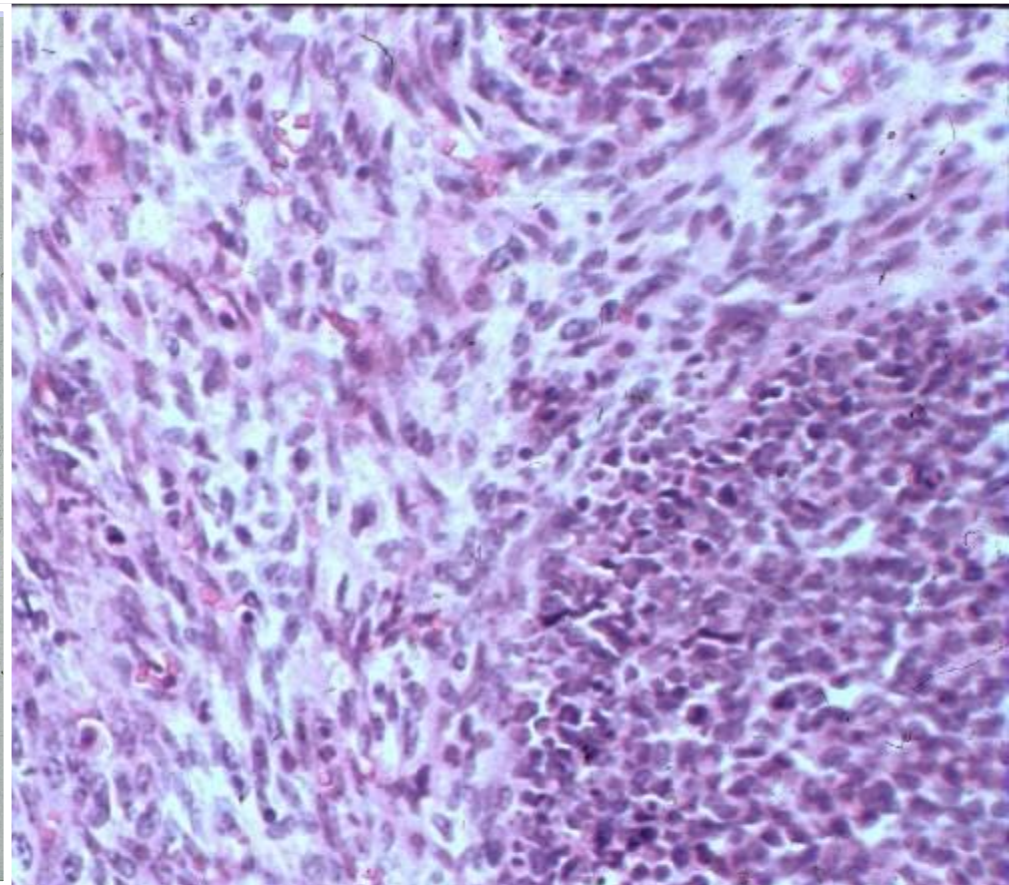
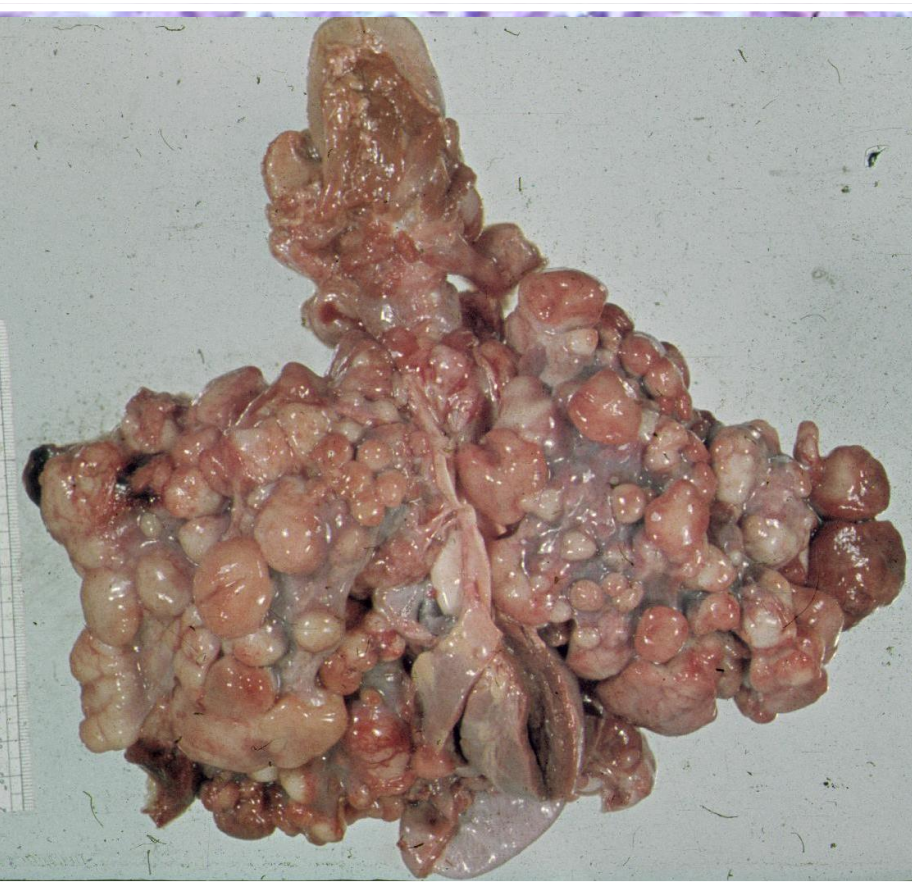- **syn. - embryonální adenosarkom**
- děti – předškolní věk
- Makro: šedobílá objemná retroperitoneální masa hmatná přes stěnu břišní
- Mikro: nediferencovaný renální blastém
- Prognóza maligní ale léčitelný resekce a chemoterapie
- Sledování: - nefrogenní zbytky - nefroblastomatóza



Nefroblastom

– Wilmsův tumor

Nefroblastom – Wilmsův tumor



Systemový vliv urémie – 1/2

□ kostní – osteitis fibrosa

- demineralizace a fibróza – osteomalacie (křivice), bolest, spontanní fraktury

□ kardiopulmonární a krev

- hypertenze, normochromní a normocytární anémie, edém, perikarditis –třecí šelest

□ GIT

- anorexie, nausea, stomatitis s vředy, peptický vřed, colitis, krvácení, škytavka

Systemový vliv urémie – 2/2

□ NEUROLOGICKÝ – ENCEFALOPATIE

- únava, ztráta pozornosti, problém řešit úkoly, poruchy motorické koordinace, záškuby, stupor , koma

□ Kožní a imunologické

- abnormální pigmentace a pruritus (svědění)
- zvýšené riziko infekcí a nádorů

□ Reprodukční

- menorrhagia, amenorrhea,
- infertilita , ztráta libida – u obou pohlaví

Nádory vývodných cest močových

- uroteliální papilom (vzácný)
- uroteliální papilokarcinom

incidence roste

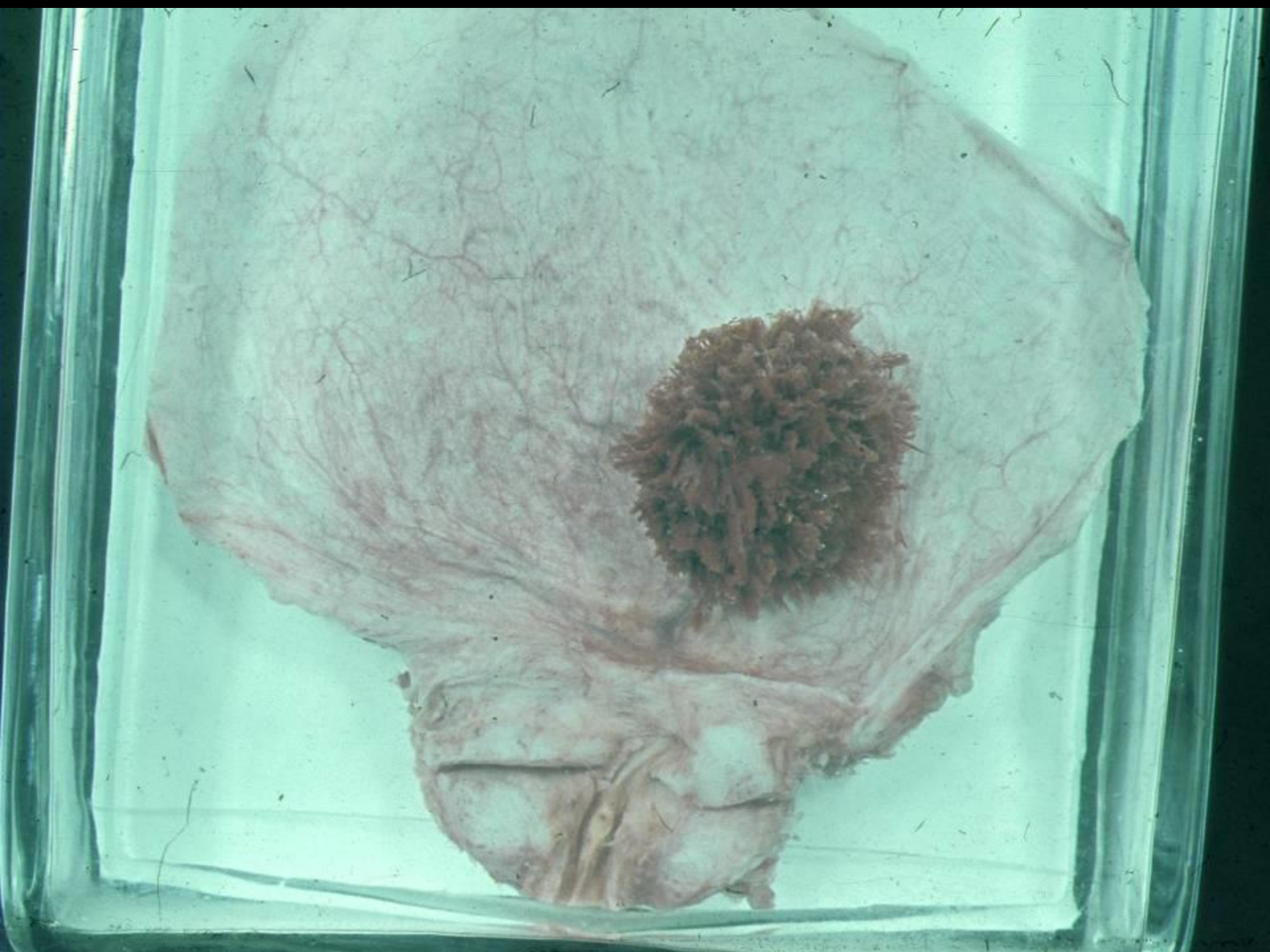Klinické příznaky


– hematurie

- mikroskopická – anemie

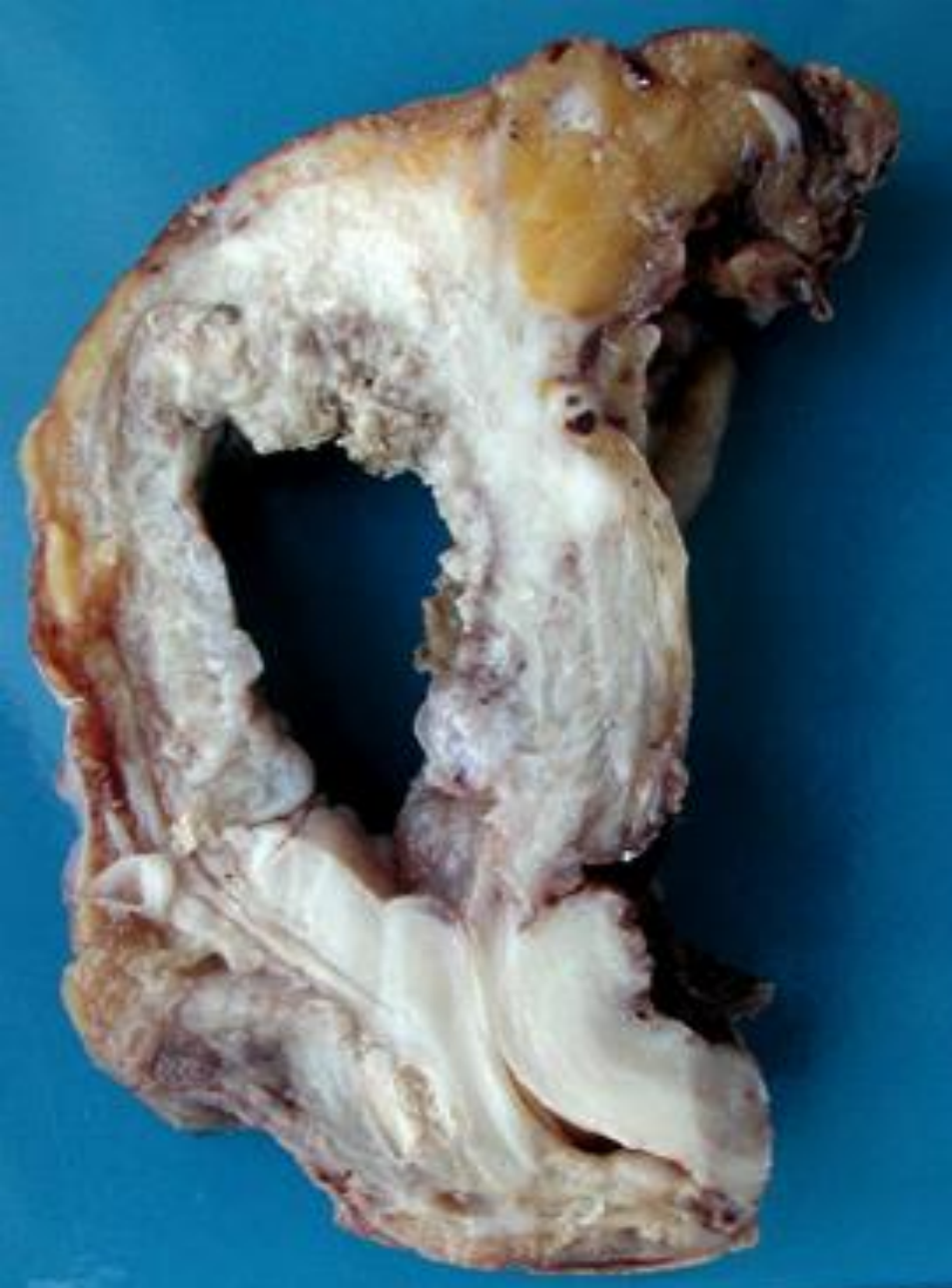- makroskopická

– obstrukce – v močovodech a pánvičce



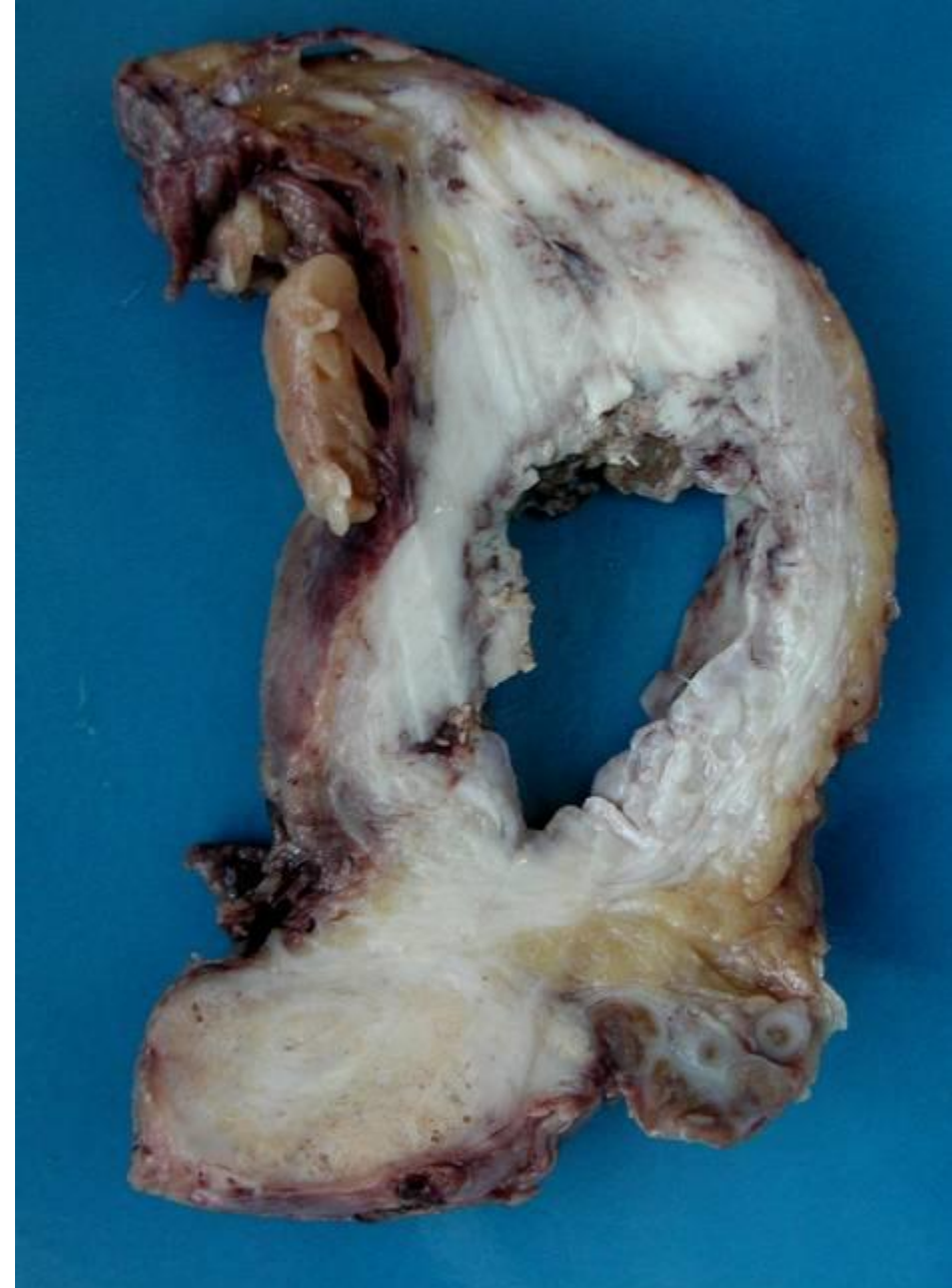A gross pathology specimen of a uterus, viewed from the front. The uterus is a large, pear-shaped organ with a pinkish-tan color. A prominent, large, rounded, and somewhat lobulated mass is visible in the center of the uterine body. The mass has a lighter, more translucent appearance compared to the surrounding uterine tissue. The uterine tubes are visible on either side of the uterus, and the cervix is at the bottom. The specimen is placed on a blue background.

652/94



1 2 3 4 5 6 7 8

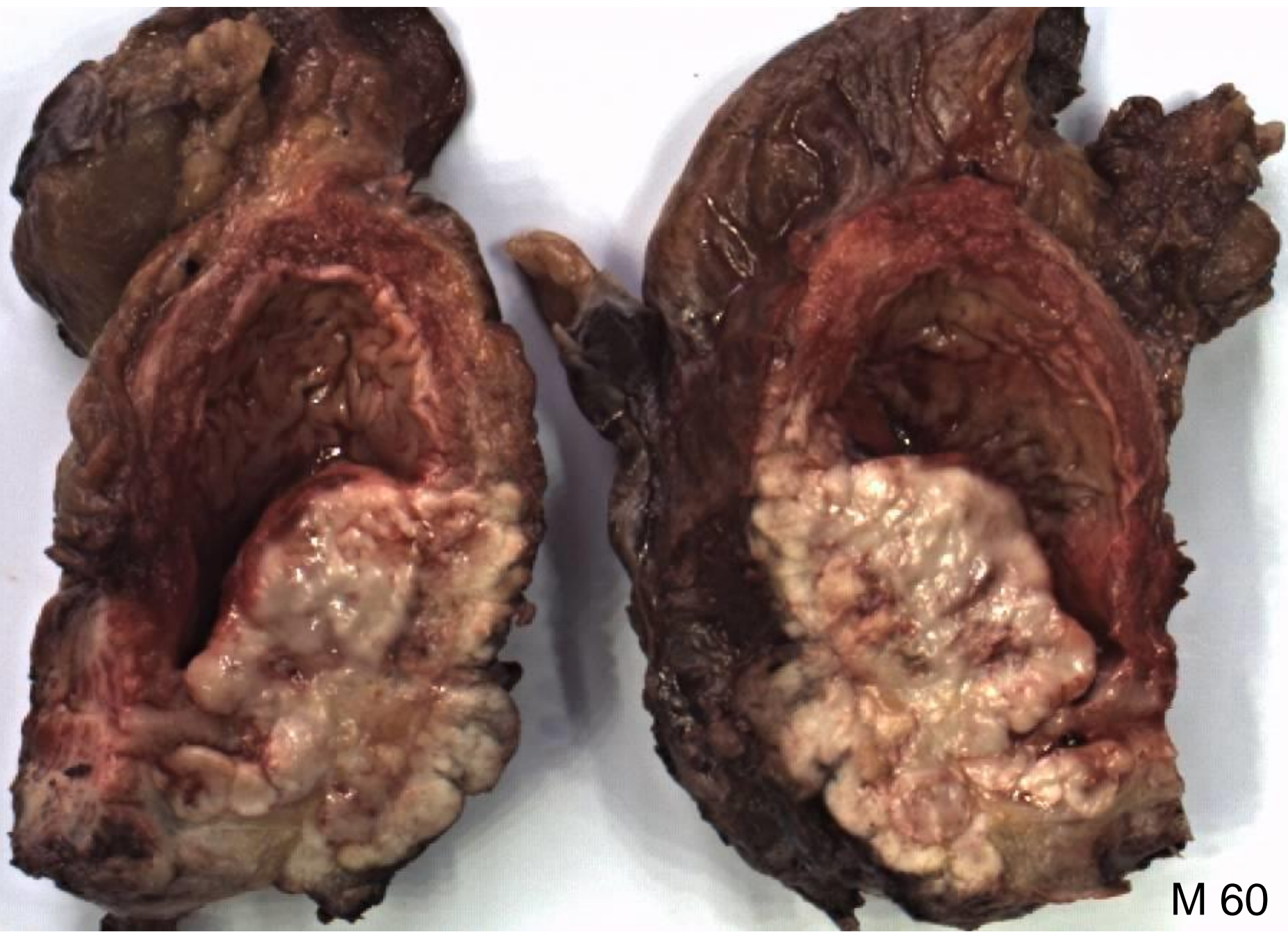
ÚP 1.LF a VFN Praha 22365/06



1 2 3 4 5 6 7 8

ÚP 1.LF a VFN Praha 22365/06

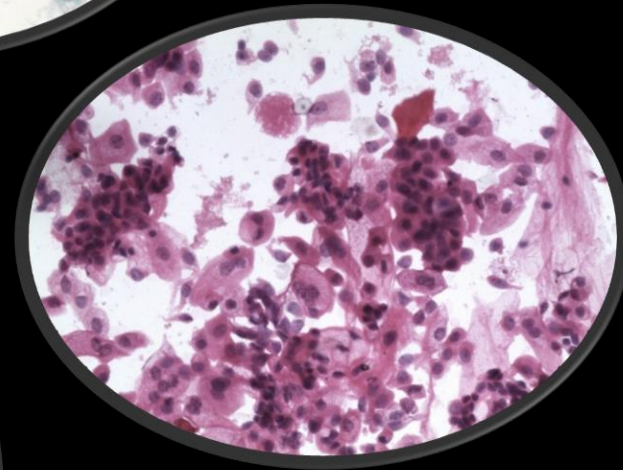
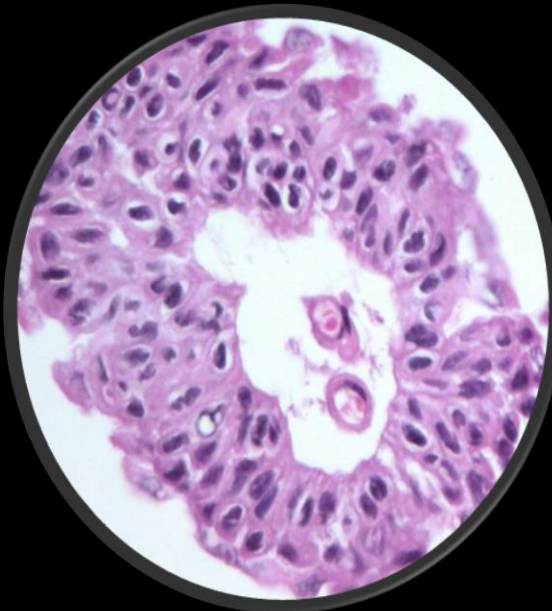
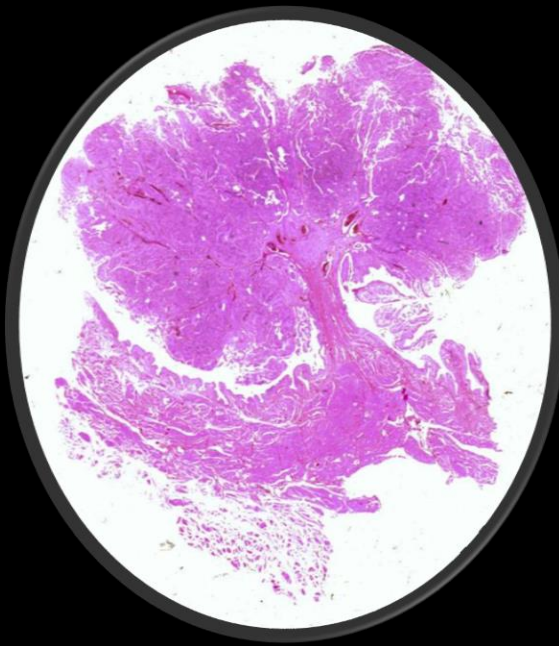
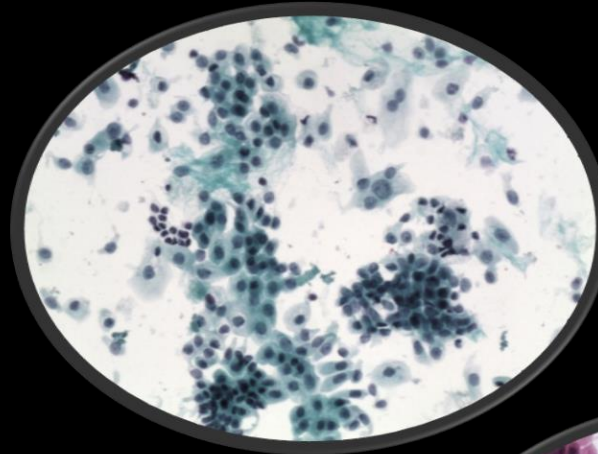
Carcinoma vesicae urinariae M8120/3, G3, pT3b, pN2, pMx



M 60

Karcinom močových cest - komplikace

- lokální recidivy
- progrese
- metastázy



Děkuji za pozornost

Cytologie moče – urátové krystaly

