

žena 82 let

pp. ***/2007

Klinická zpráva

- Průběh choroby: pacientka udává 4denní bolesti břicha, údajně po kvěťáku. Na bříše objemná kýla v jizvě, břicho nad niveau, břišní stěna tenká, na pohmat břicho citlivé. Na stolici byla naposledy před dvěma dny, plyny odchází. Afebrilní.
- Vyšetřena na chirurgické ambulanci, kde bez známek NPB, doporučena hospitalizace na interním odd, rehydratace, spasmolytika, chir. kontrola dle potřeby.
- Po přijetí na interní odd., bolesti břicha mírnější, k večeru vymizely, nezvracela, bez dušnosti, bez stenokardií.
- V 03.15 hod konstatován náhle exitus letalis, v posteli zbytky po zvracení žal. tekutiny biliósní barvy.

Anamnéza

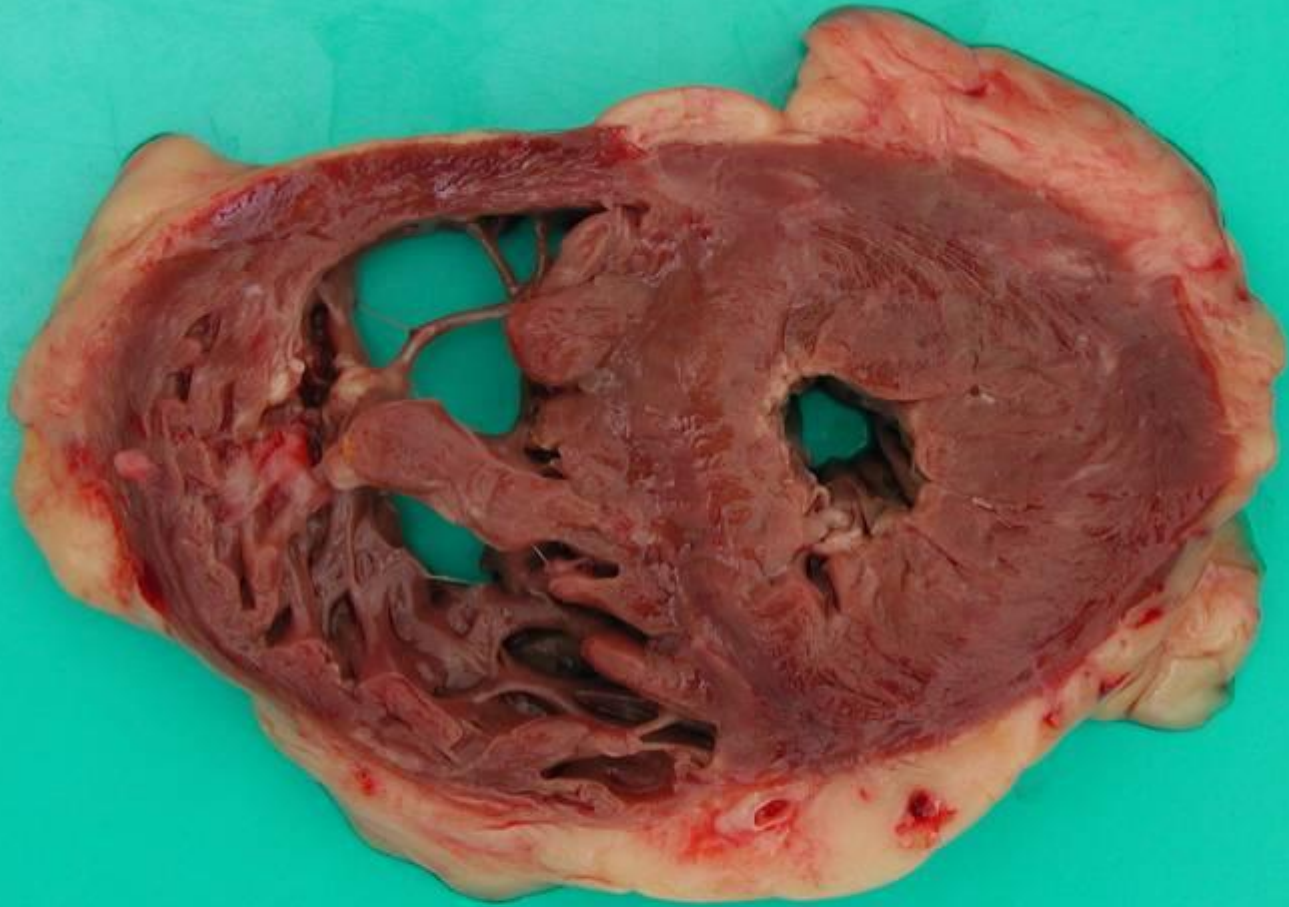
- Stav po plicní embolizaci r.1999, DM 2. typu na dietě, AS universalis, ICHS, polyartrosa, gonartrosa, stav po operaci pro perforovaný duodenální vřed před lety, v jizvě ventrální hernie, stav po gynekolog. operaci, chron. žilní insuff. DK
- **Klinická diagnóza:** příčina smrti: susp. Plicní embolie

Základní onemocnění

- Moribunda adlata
- Aetas provecta (82 anni)
- Atherosclerosis aortae totius gr. III., aa. cerebri modica et aa. coronariarum gravis
- Diabetes mellitus typi II
- Cholelithiasis: Concrementa aliquot vesicae felleae et ductus choledochi. Cholecystitis pseudomebranosa usque necrotisans.

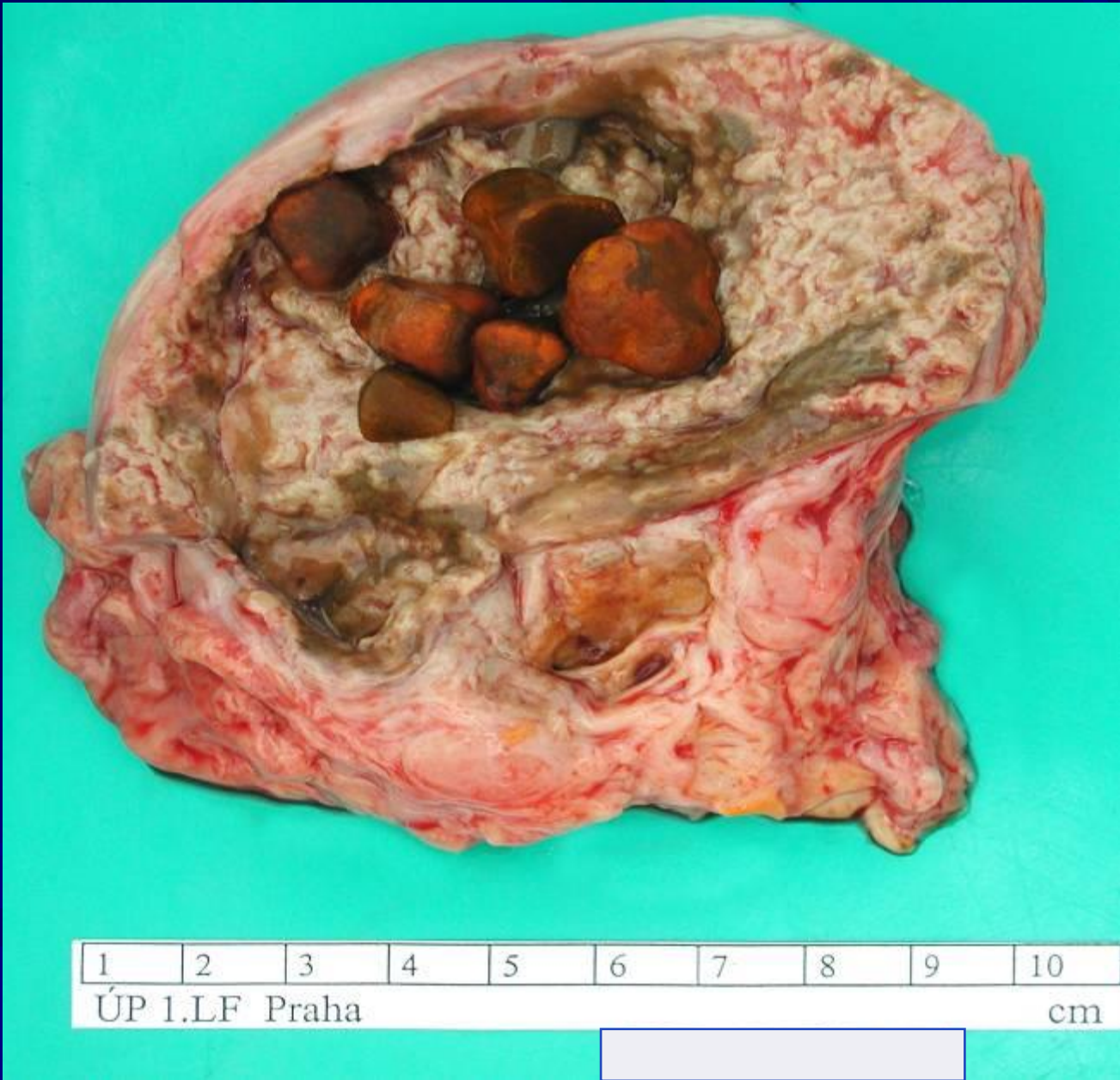Komplikace

- Hypertrophia excentrica cordis totius(420g)
 - Thrombosis auriculae cordis dx.
 - Venostasis organorum parenchymatosum chronica
 - Vestigia post emboliam thromboticam aa. pulmonalium
 - Insufficiencia cordis chronica acute exacerbans
 - Oedema pulmonum (dx. 670g, sin. 580g)
- Hydrothorax (aa 200ml). Oedema cerebri (1270g). Conus occipitalis.
- Nephrosclerosis arterio- et arteriolosclerotica modica

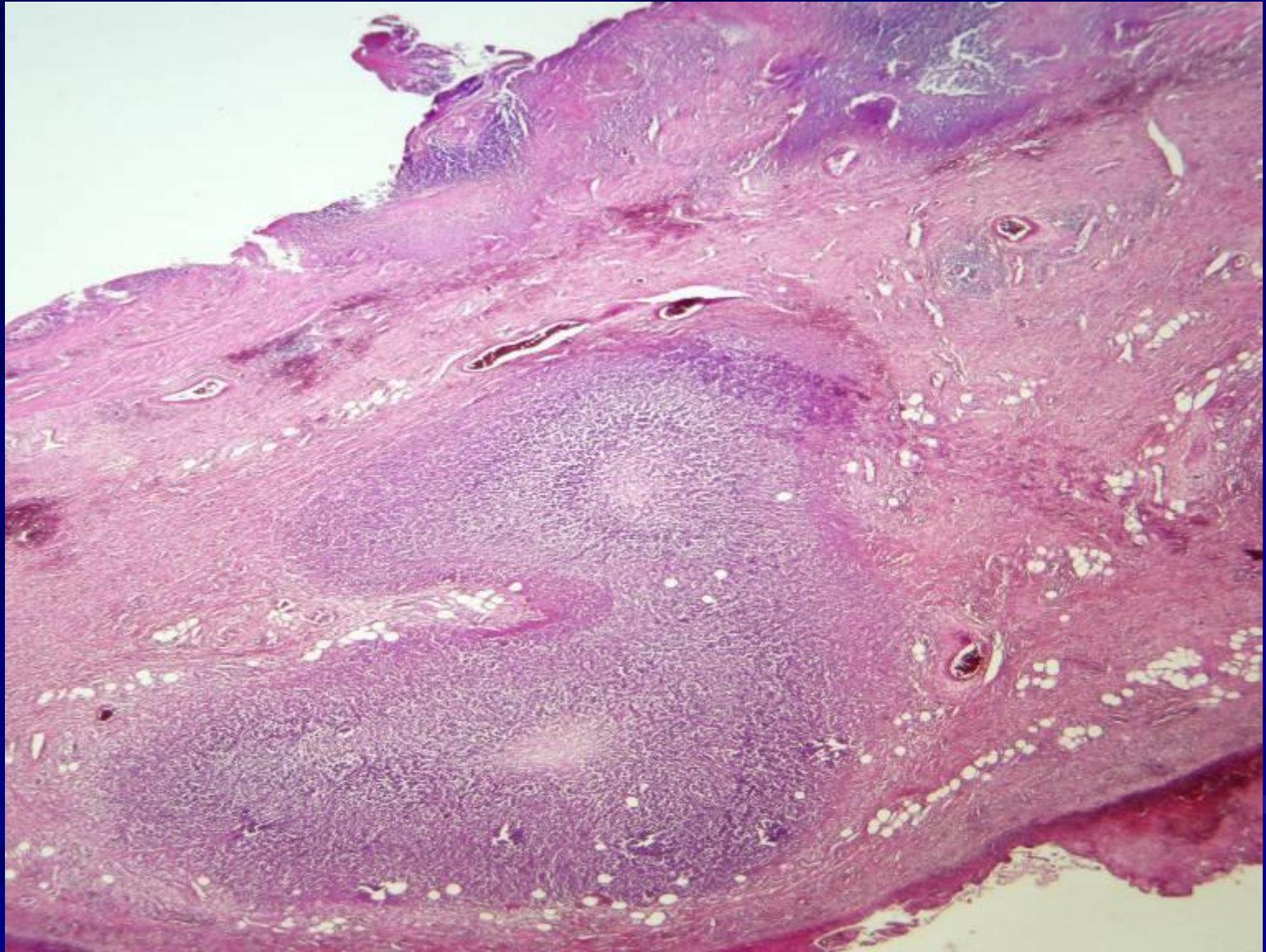


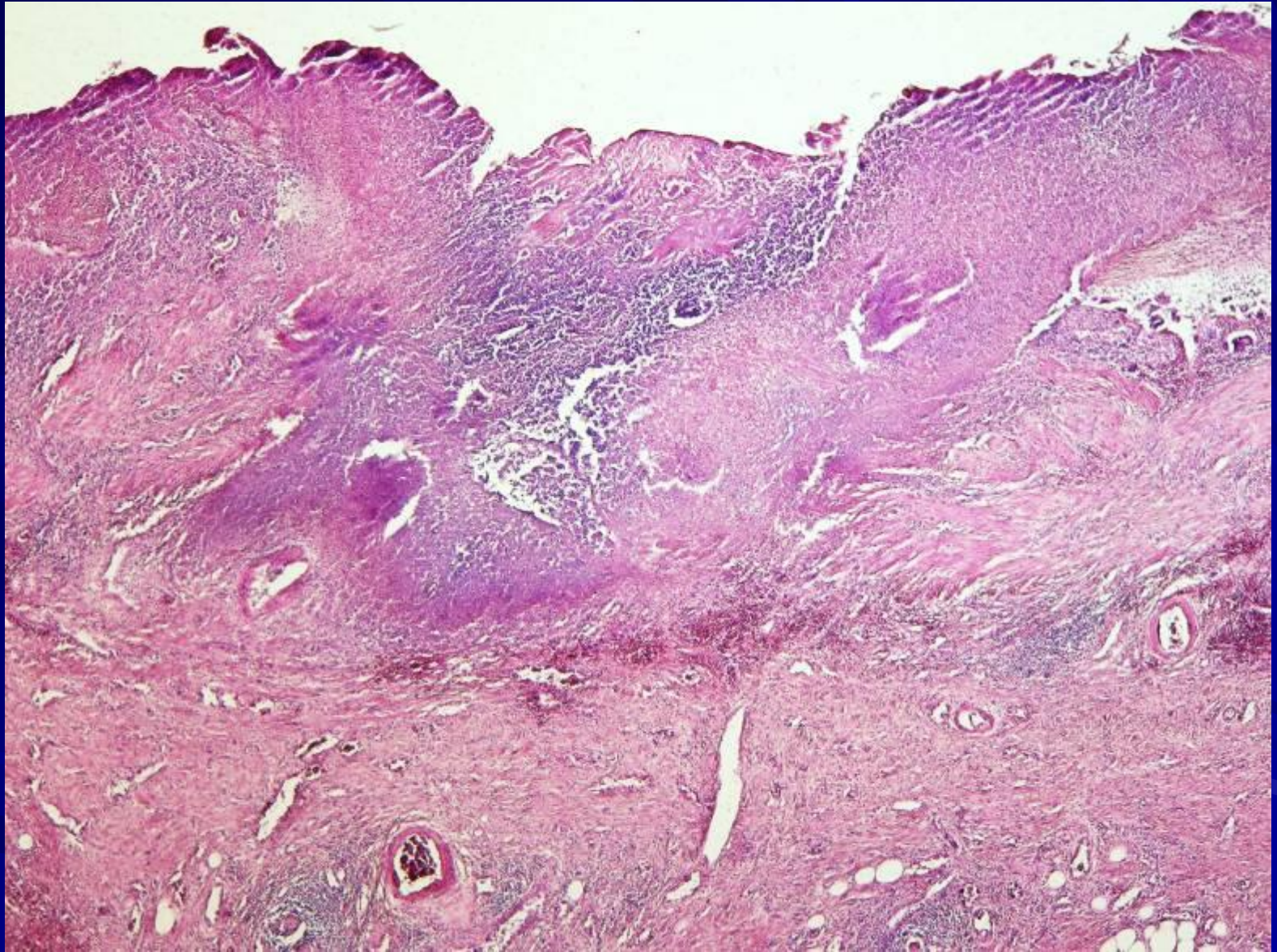
1	2	3	4	5	6	7	8	9
---	---	---	---	---	---	---	---	---

ÚP 1.LF Praha



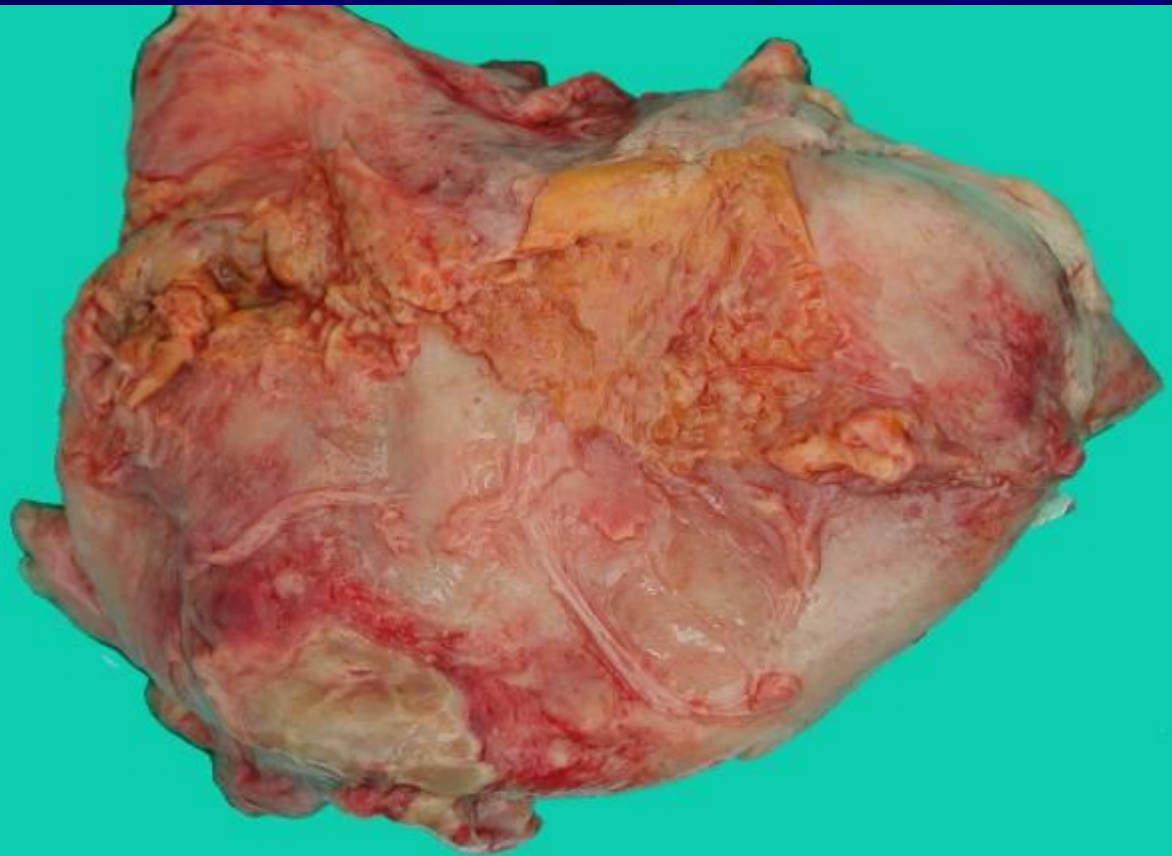1	2	3	4	5	6	7	8	9	10
ÚP 1.LF Praha									cm





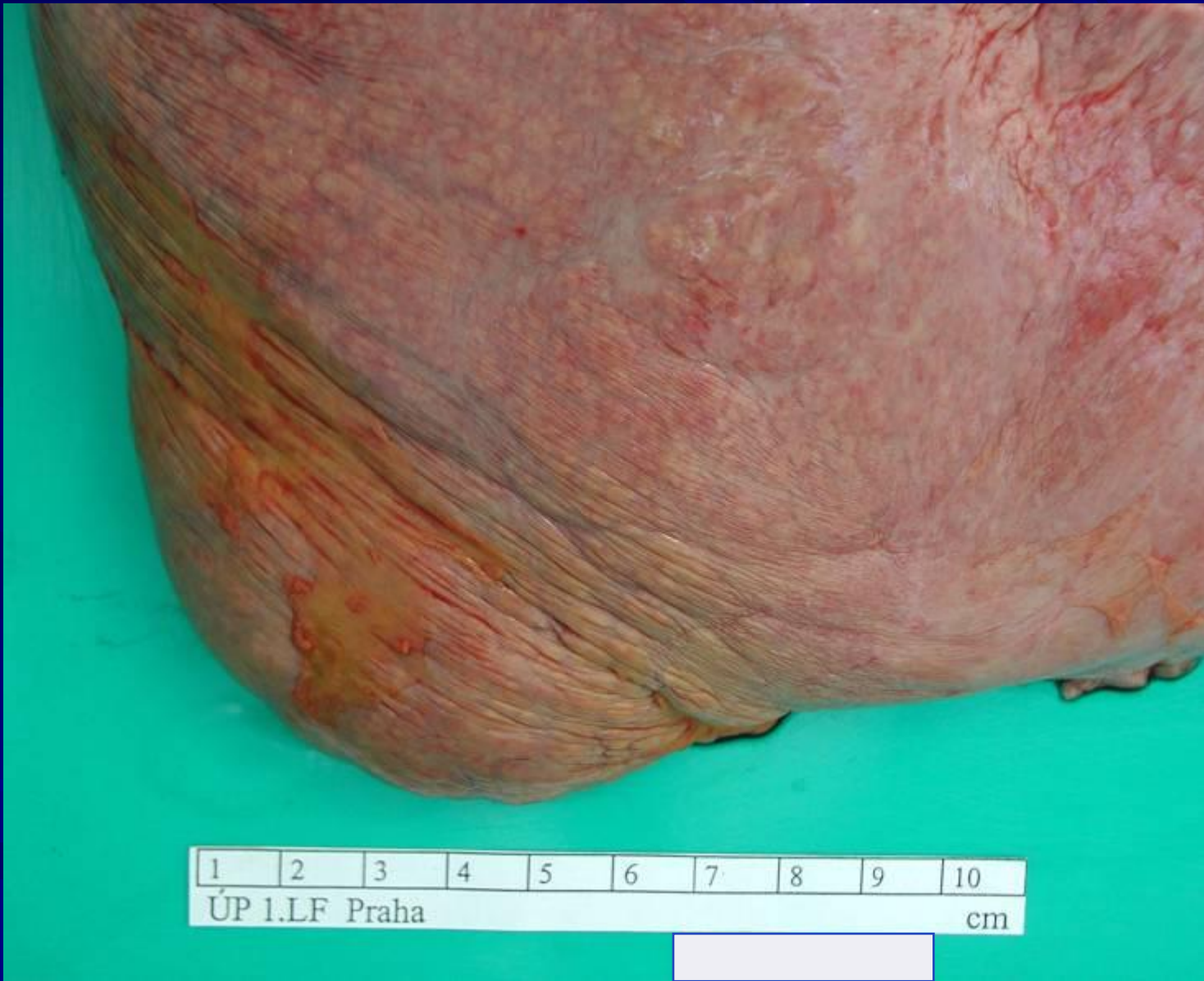Komplikace

- Peritonitis fibrinosa circumscripta
- Ileus paralyticus

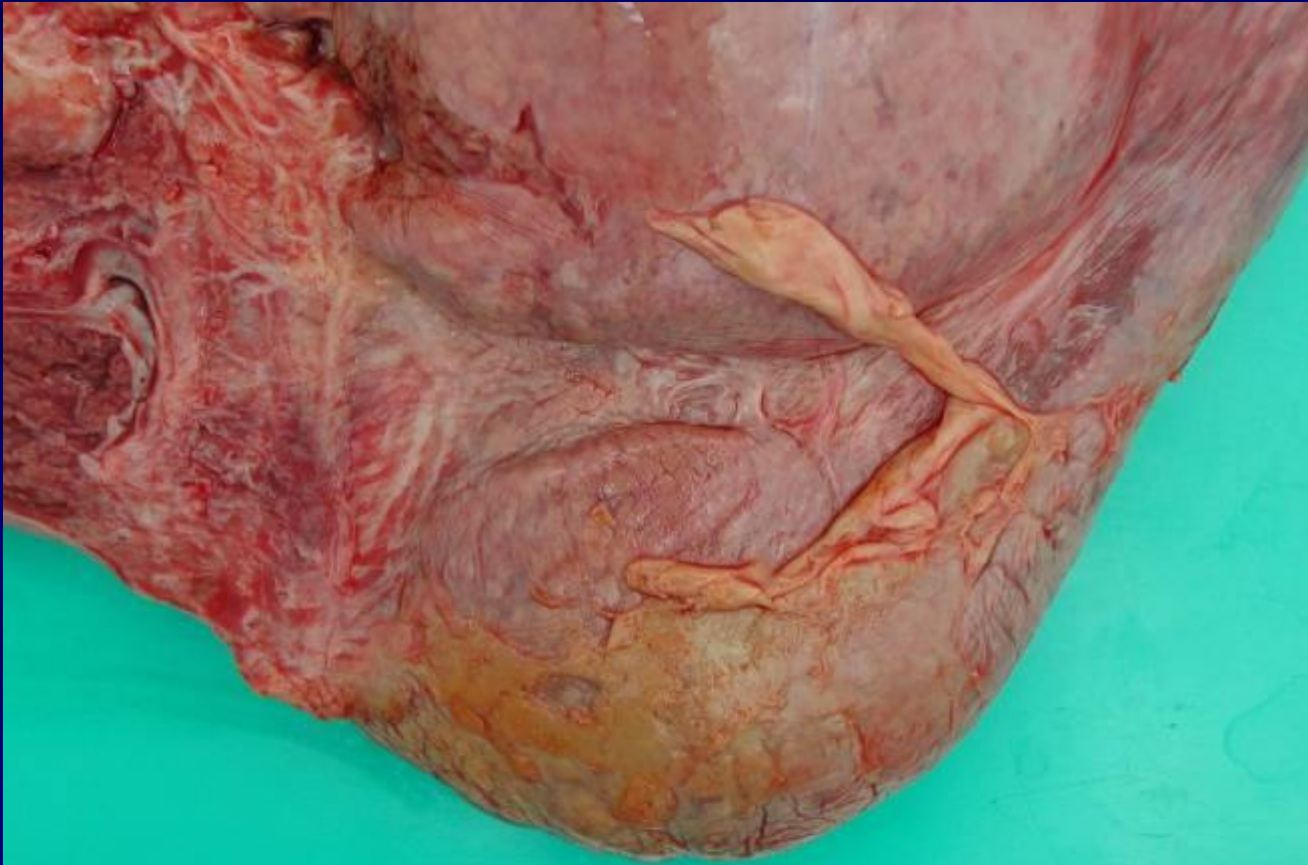


1	2	3	4	5	6	7	8	9	10
---	---	---	---	---	---	---	---	---	----

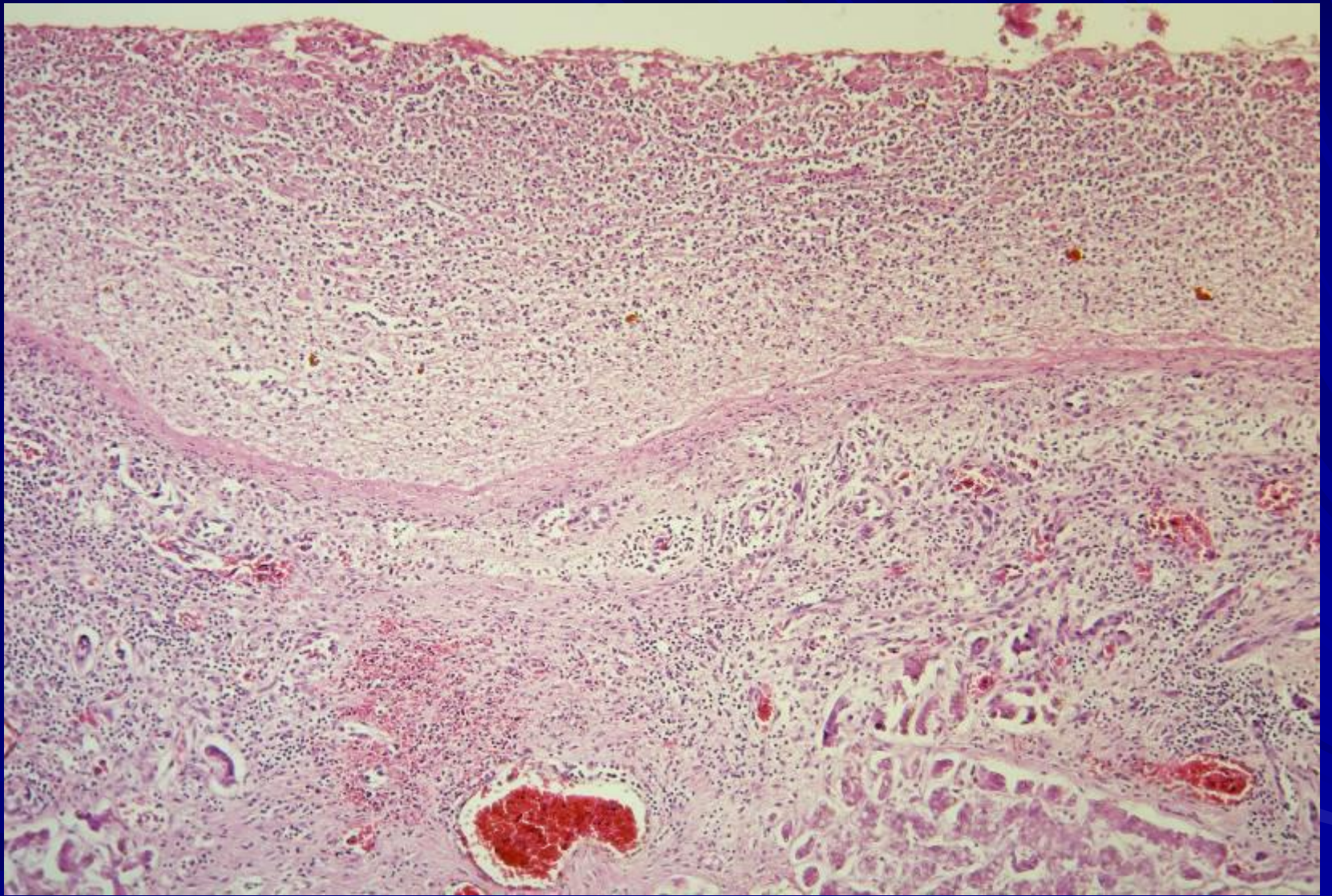
ÚP 1.LF Praha cm



1	2	3	4	5	6	7	8	9	10
ÚP 1.LF Praha									cm

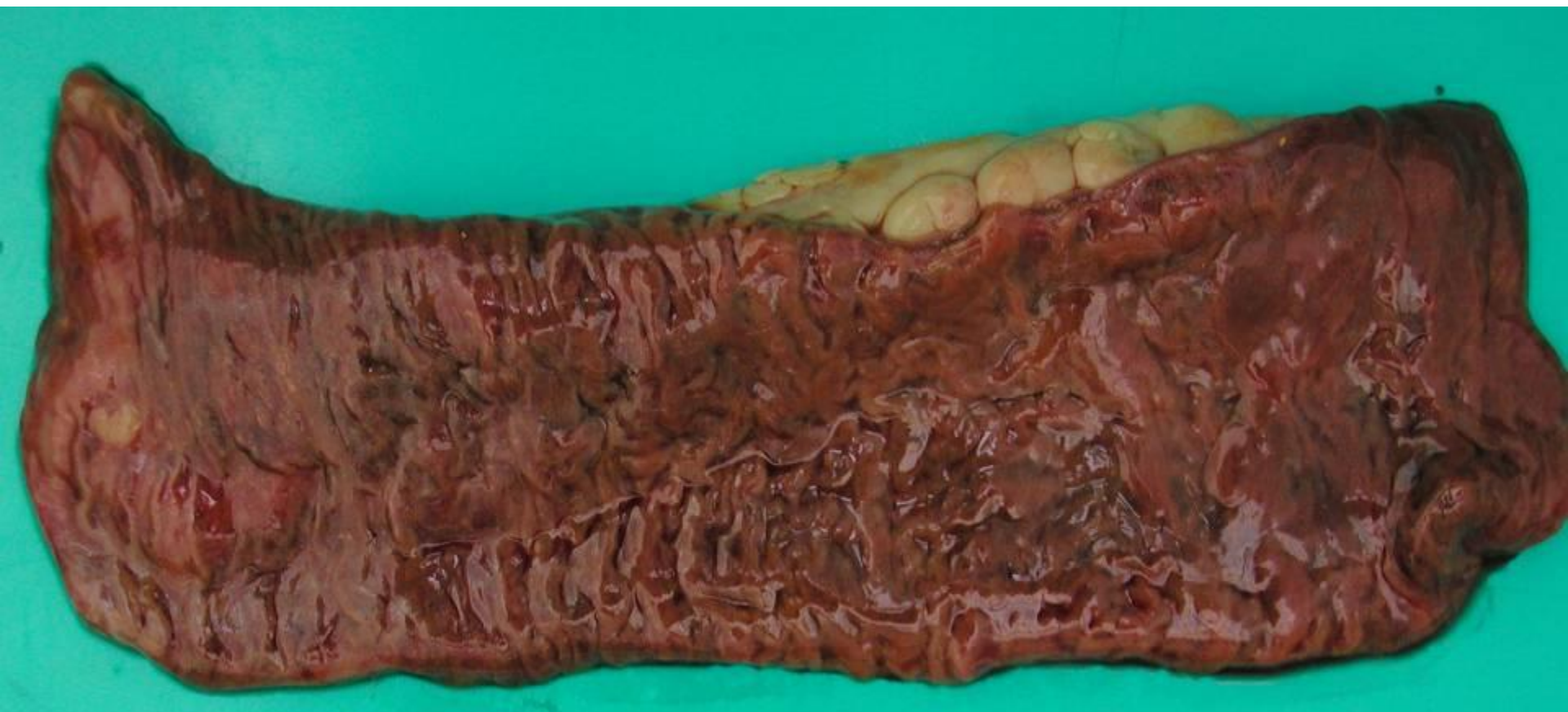

1	2	3	4	5	6	7	8	9	10
ÚP 1.LF Praha									cm

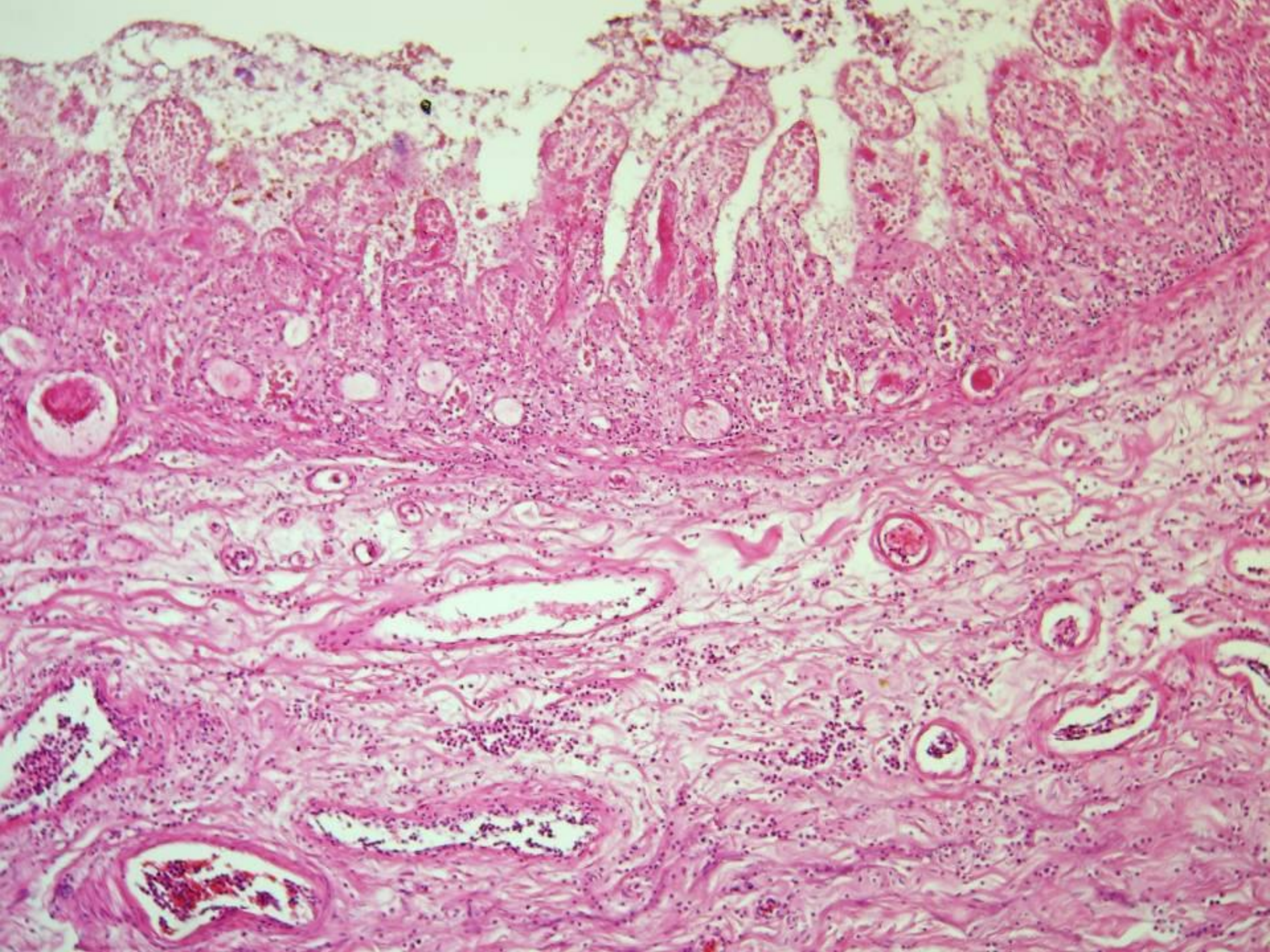


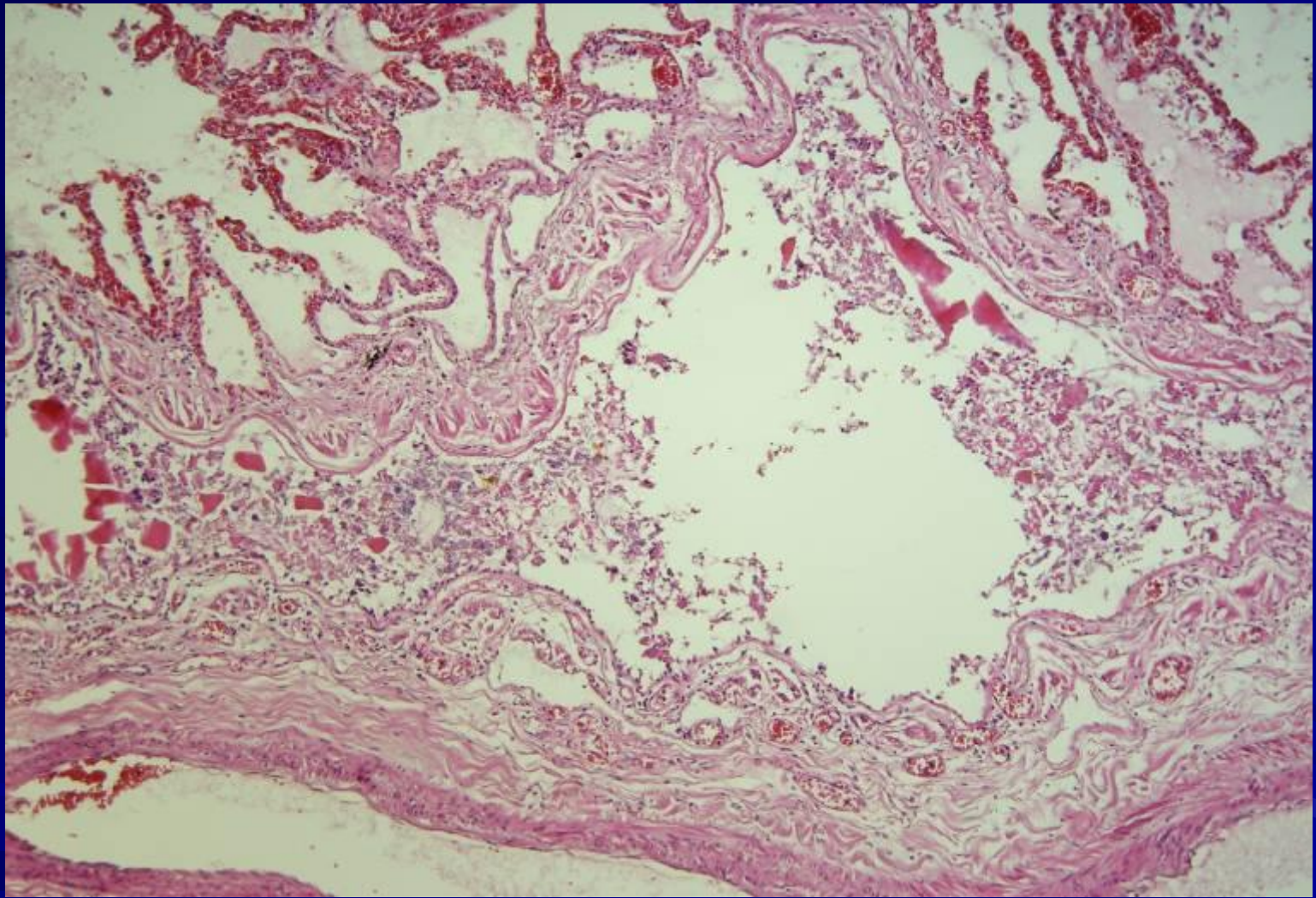
Komplikace

- Enteritis ischaemica acuta ilei
- Aspiratio terminalis contentus ventriculi



1	2	3	4	5	6	7	8	9	10
ÚP 1.LF Praha									cm





Příčina smrti

Ileus paralyticus. Insufficiencia cordis chronica
acute exacerbans.

Vedlejší nálezy

- Perisplenitis cartilaginea focalis
- Diverticulosis coli sigmoidei
- Hernia ventralis libera in cicatrice partim intestinum crassum contineus

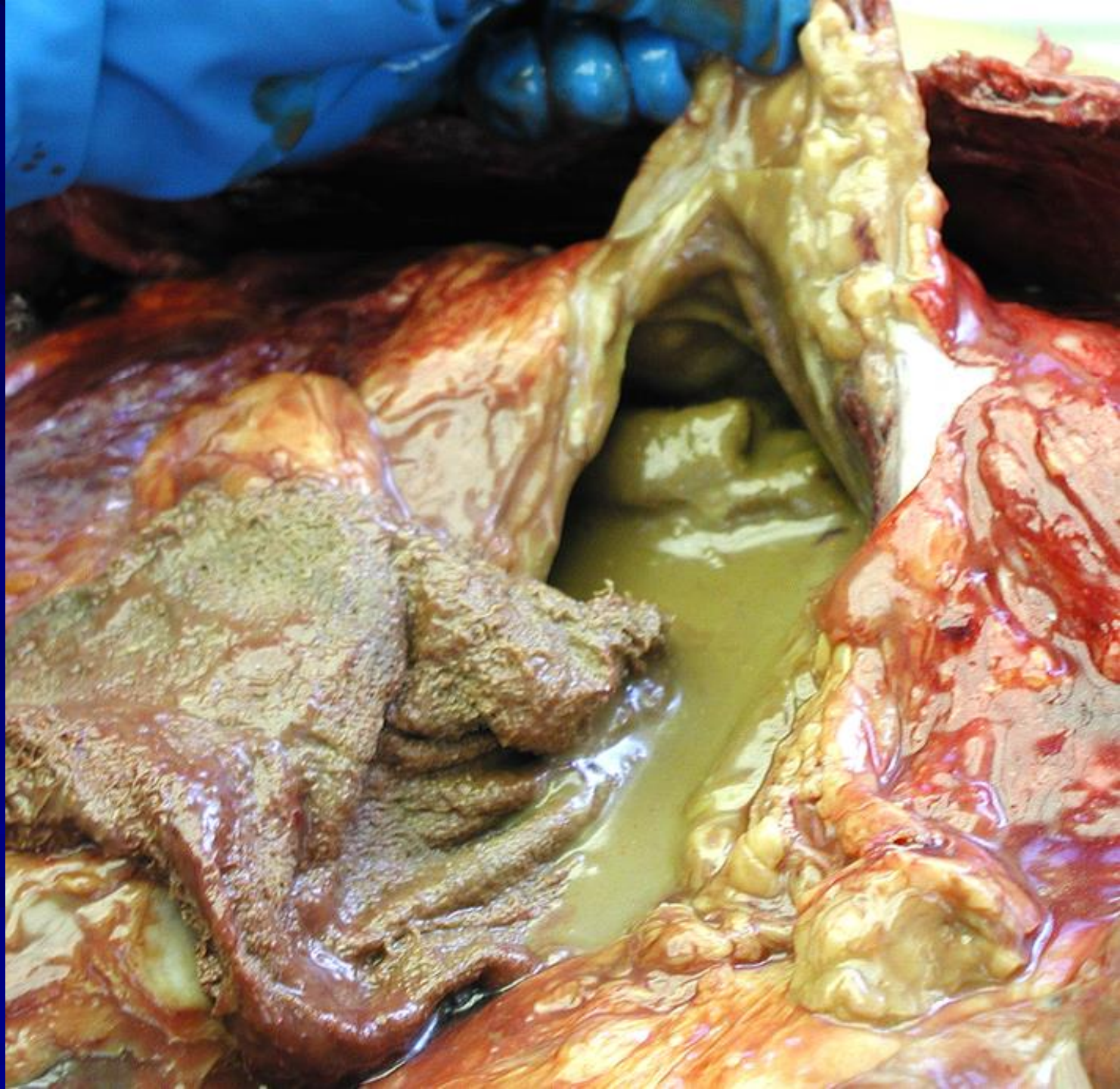Muž, 75 let

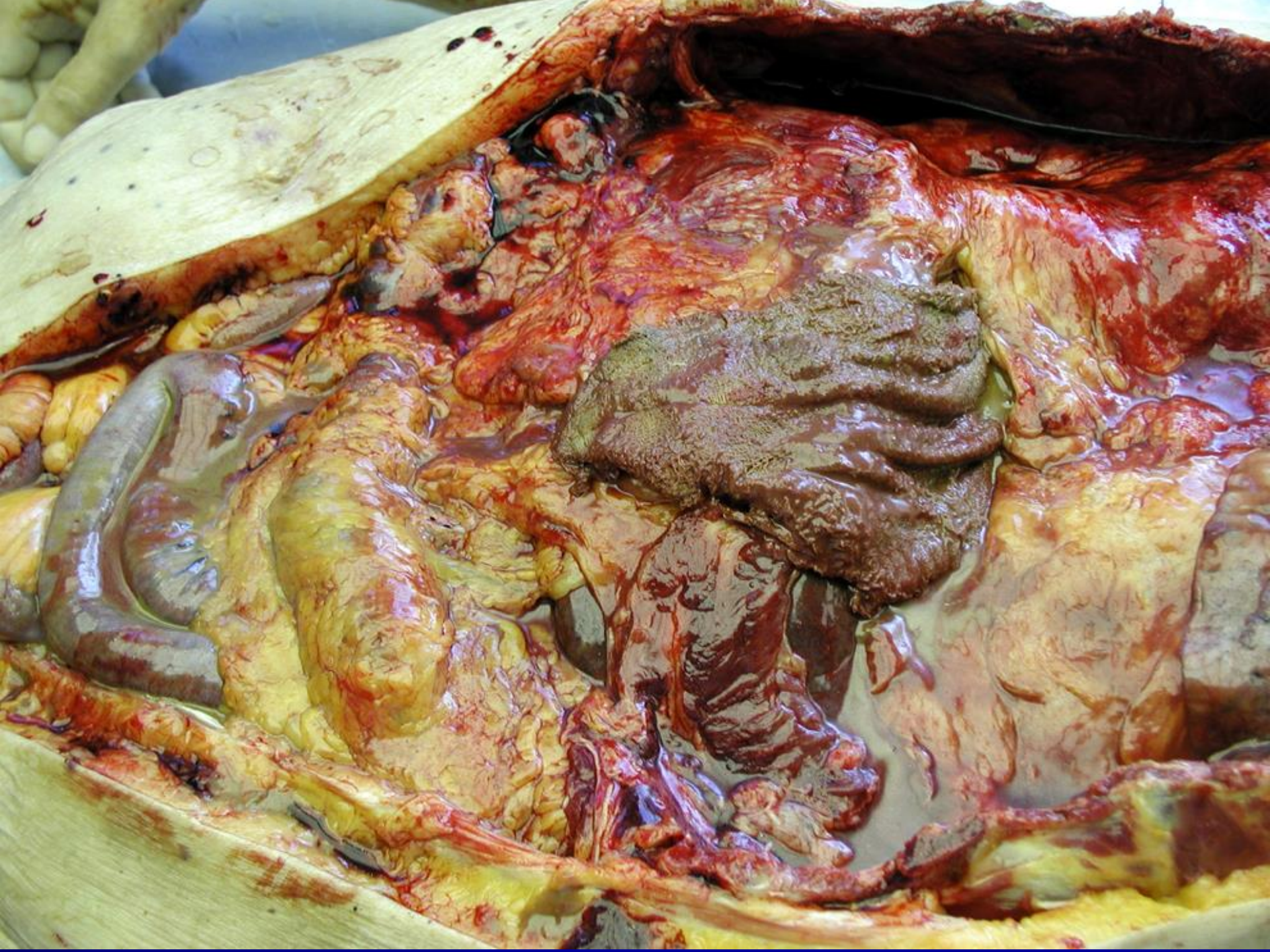N ****/2007

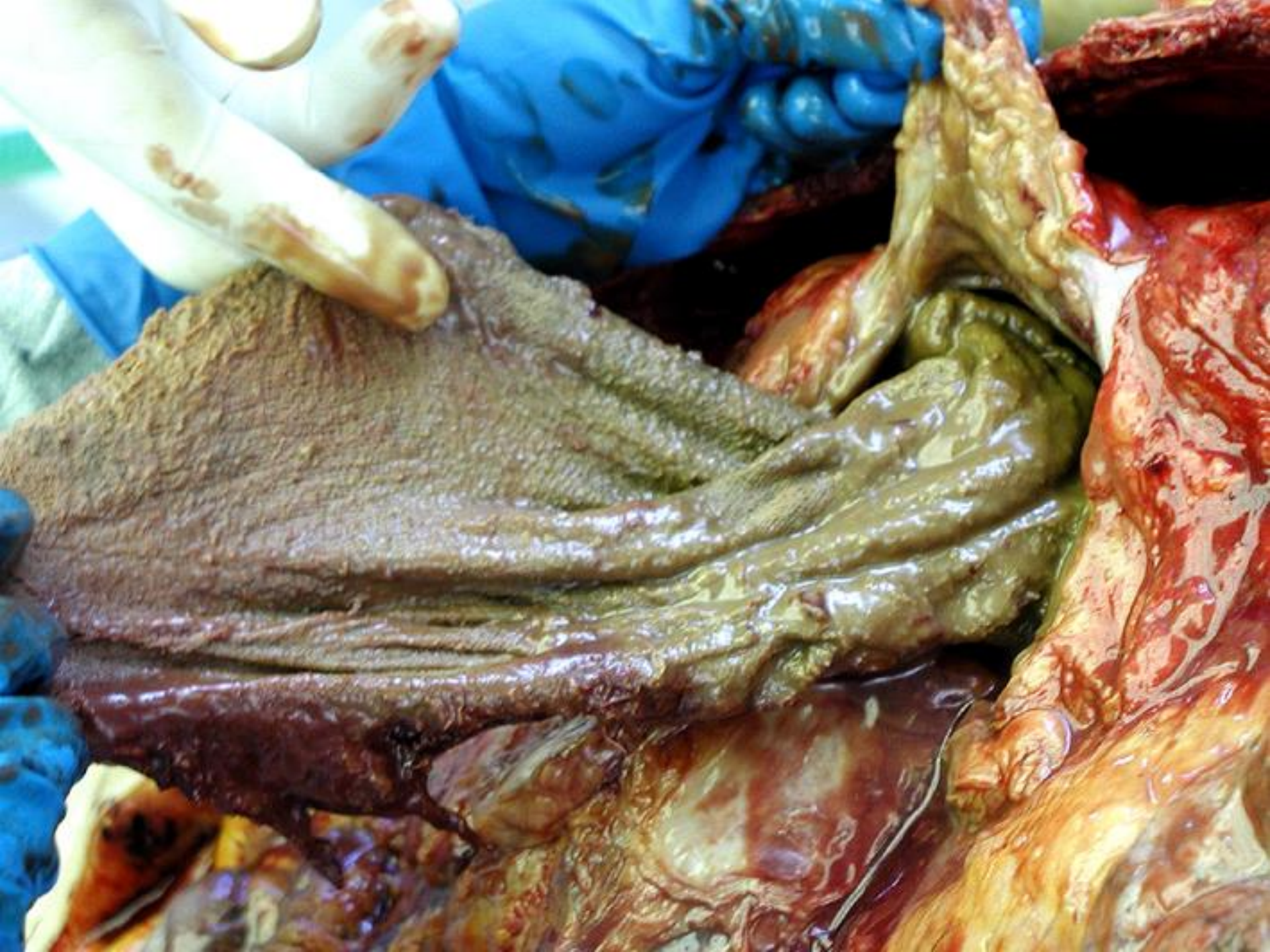
Klinická zpráva

- primární plicní hypertenze
- fluidthorax l. dx.
- paréza pravé strany bránice
- přijat pro zhoršení dušnosti a dovyšetření PPH
- OA: parciální resekce jater pro hemangiom před 16ti lety

Pitevní nález



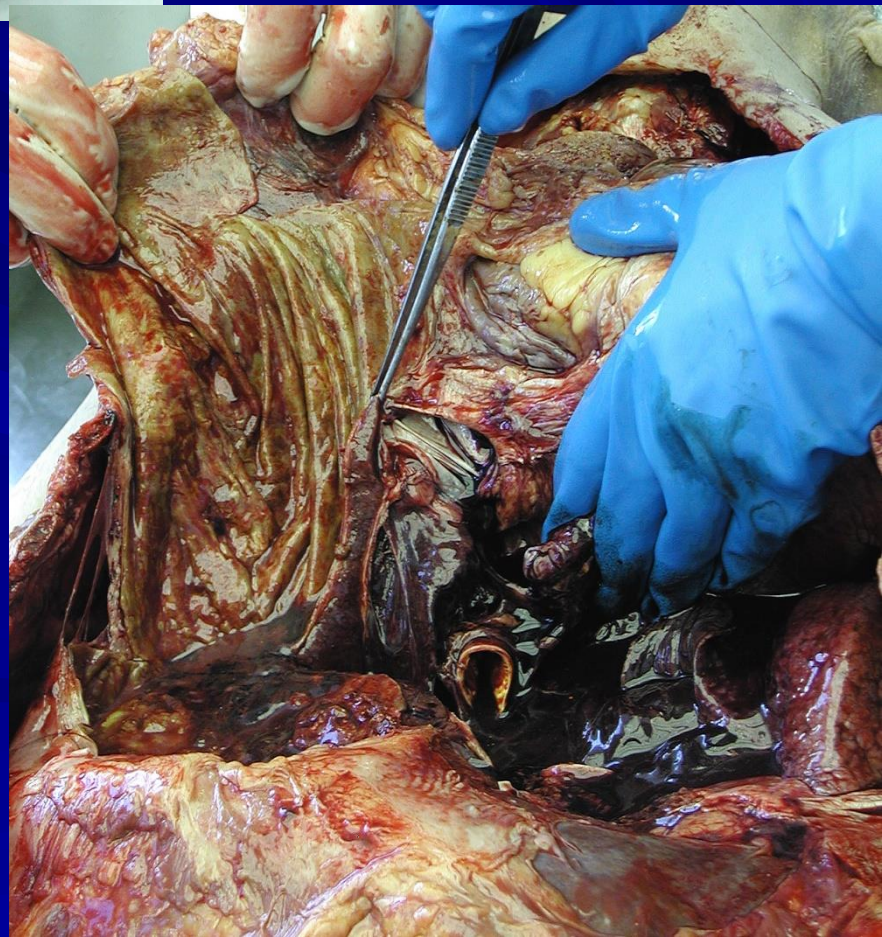
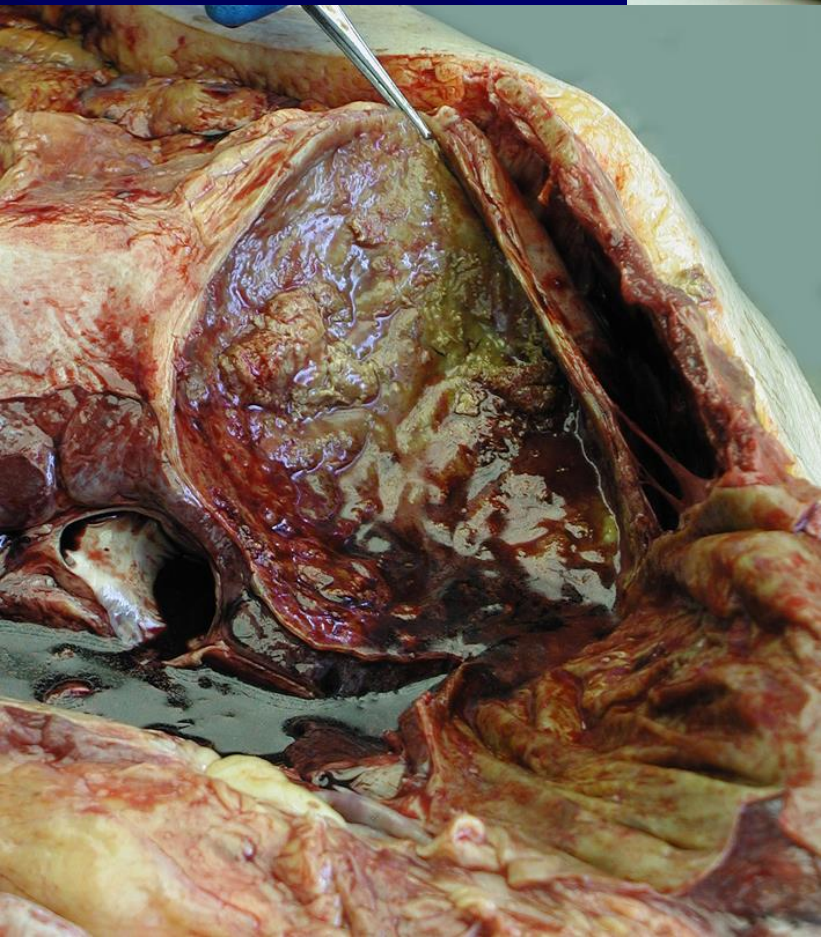




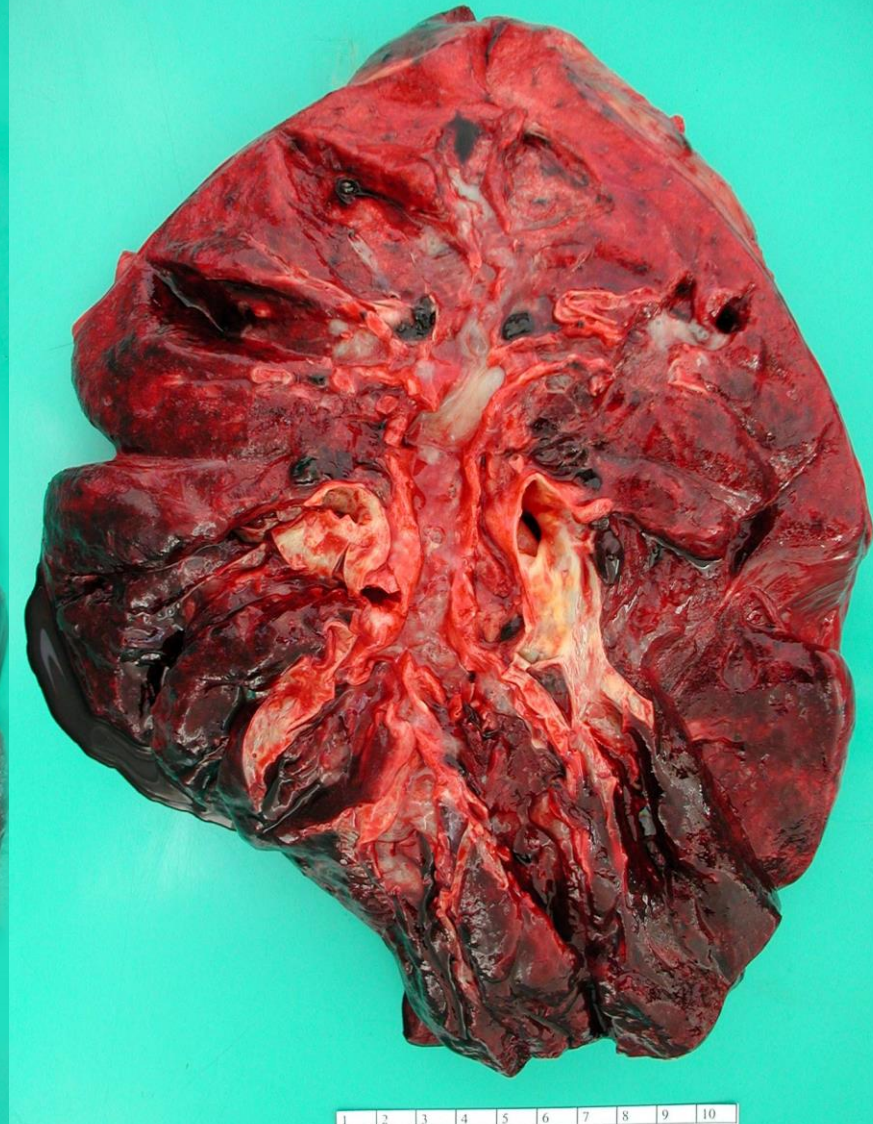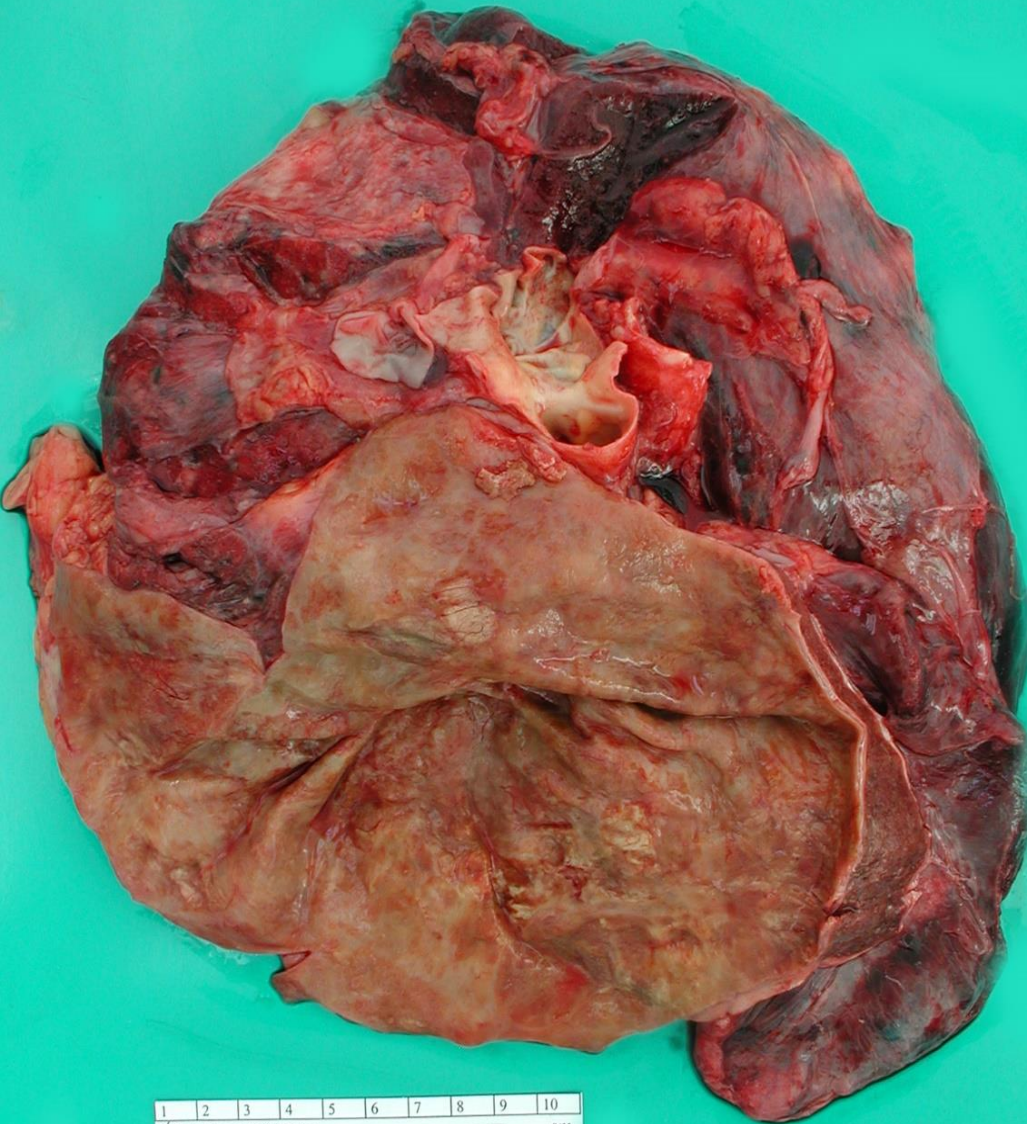




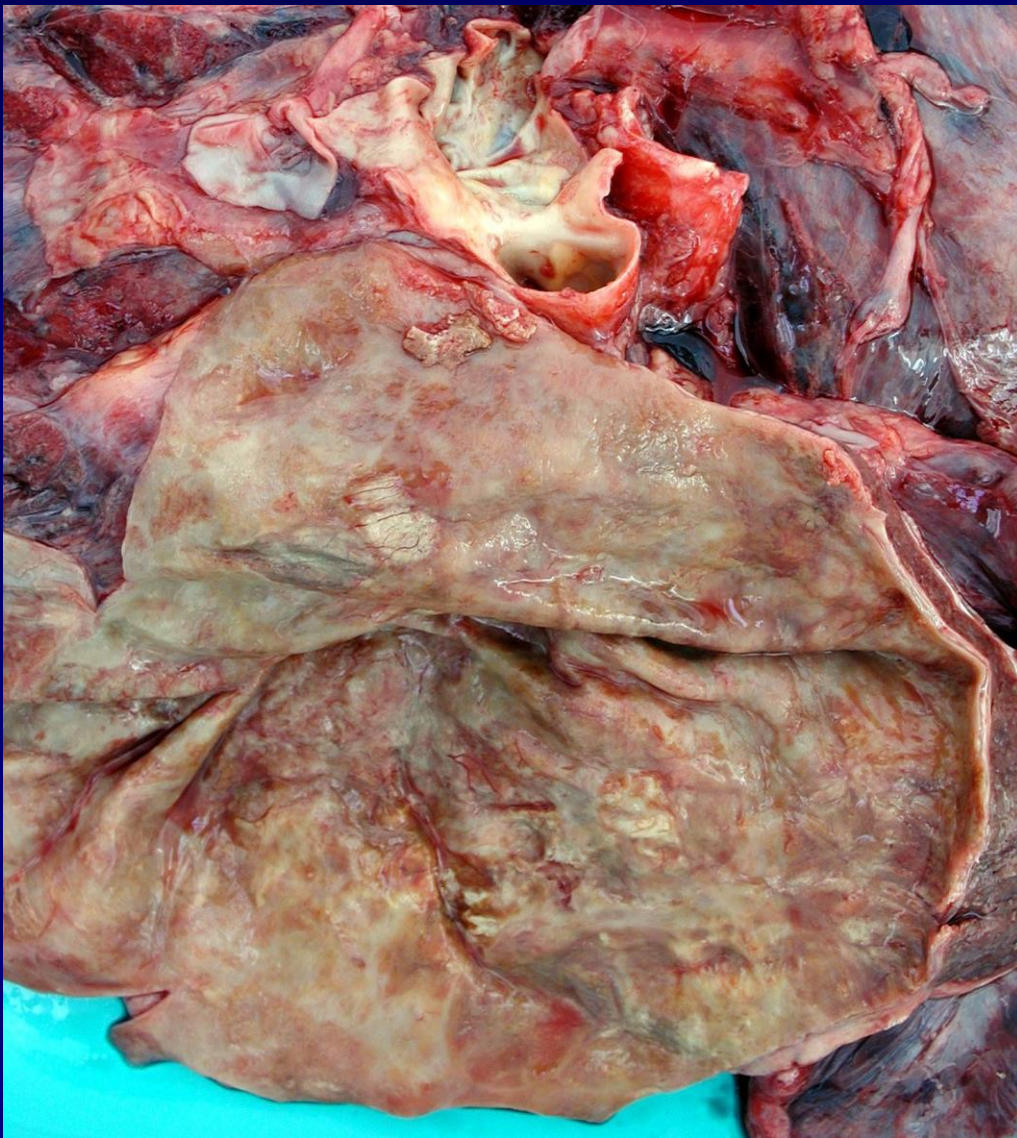1 2 3 4 5 6 7 8 9 10 11 12 13 14 15 16 17 18 19 20 21 22 23 24 25 26 27 28 29 30
1041/07



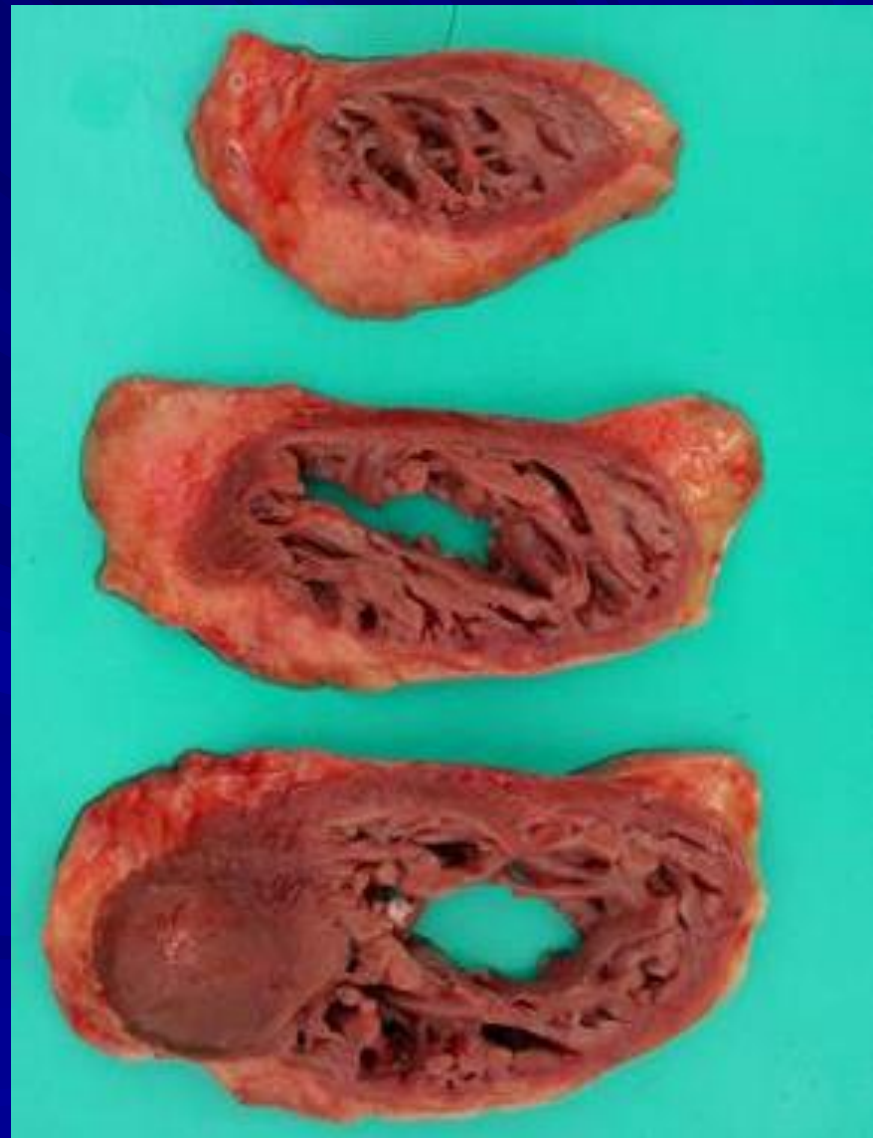
Pravá plíce



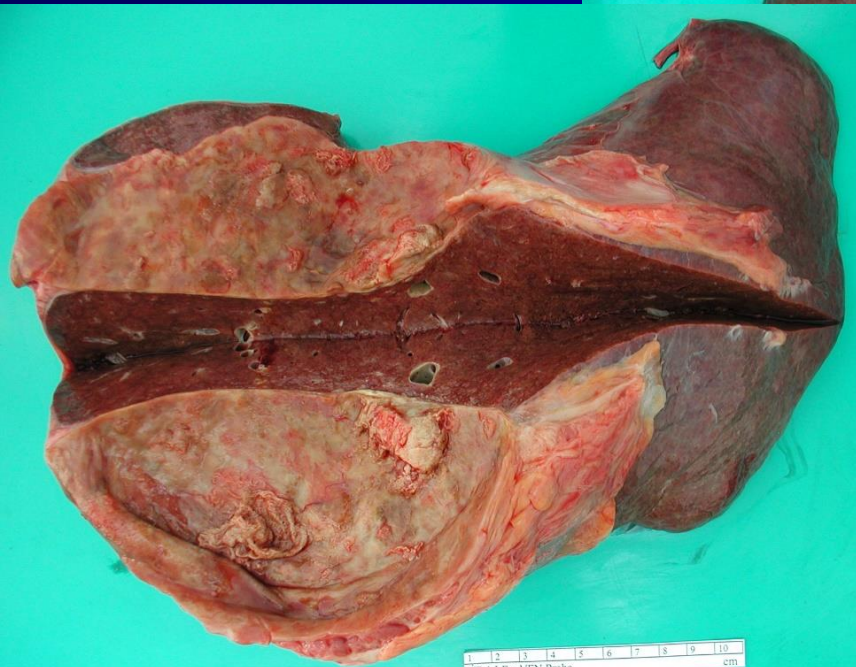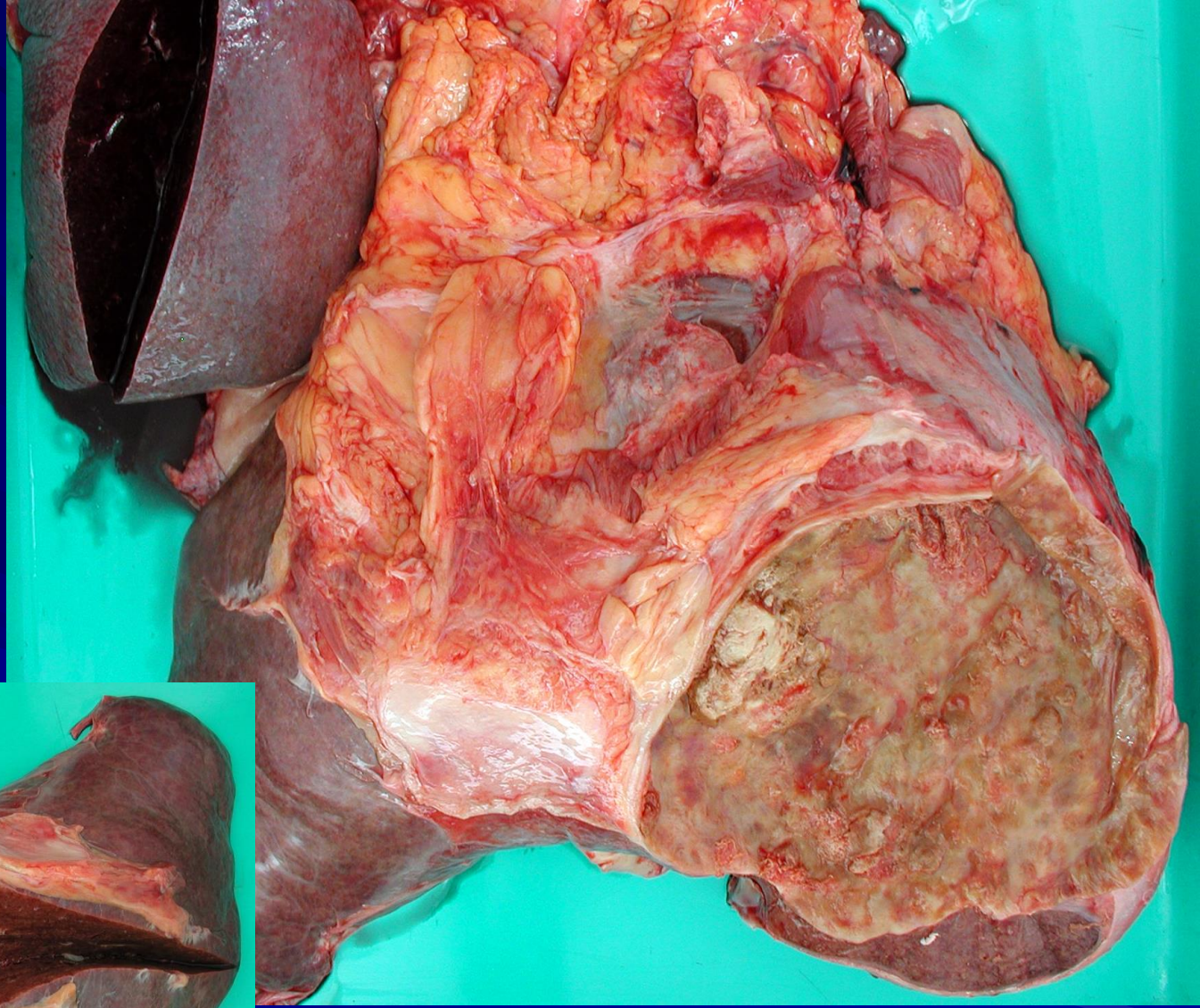
Pravá plíce – detail



Cor pulmonale chronicum

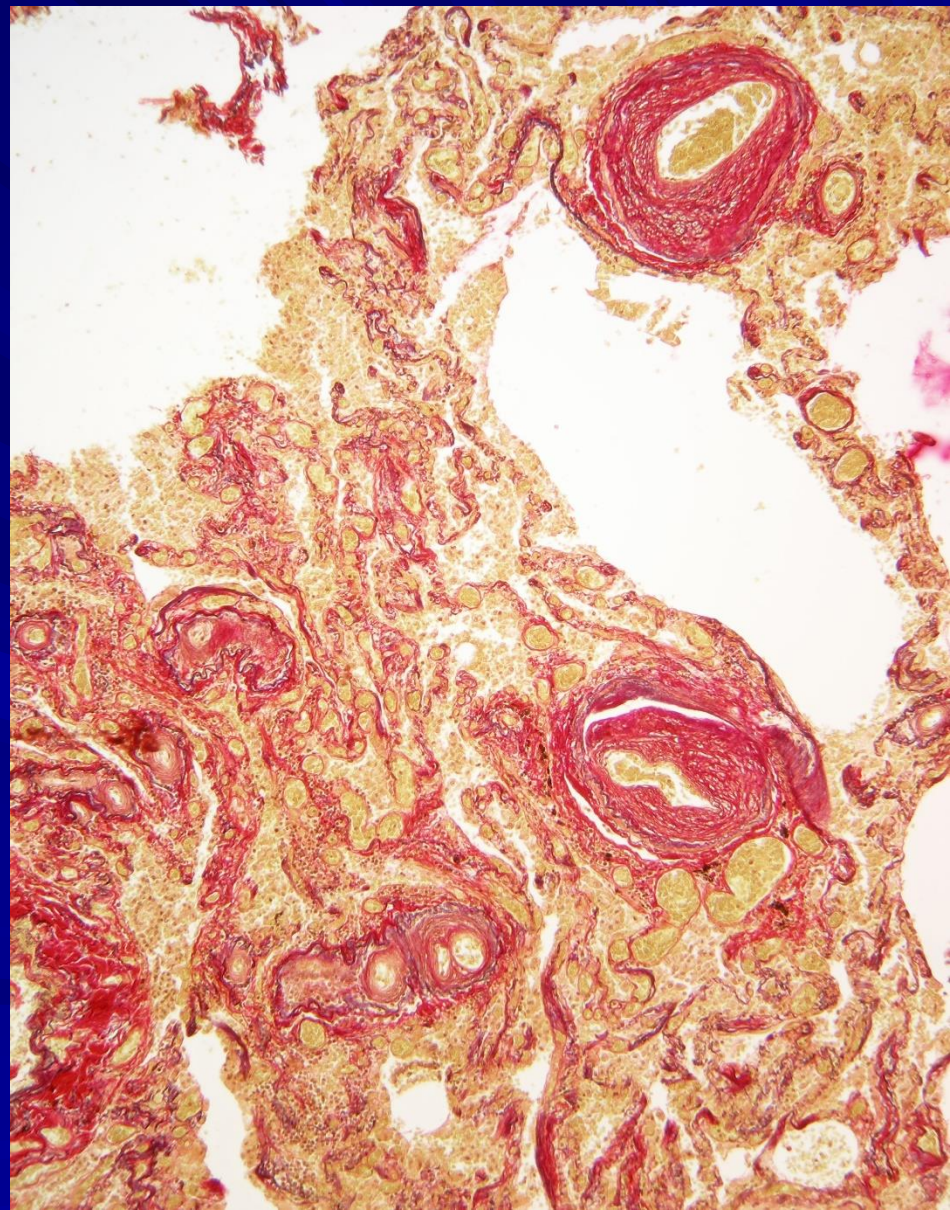
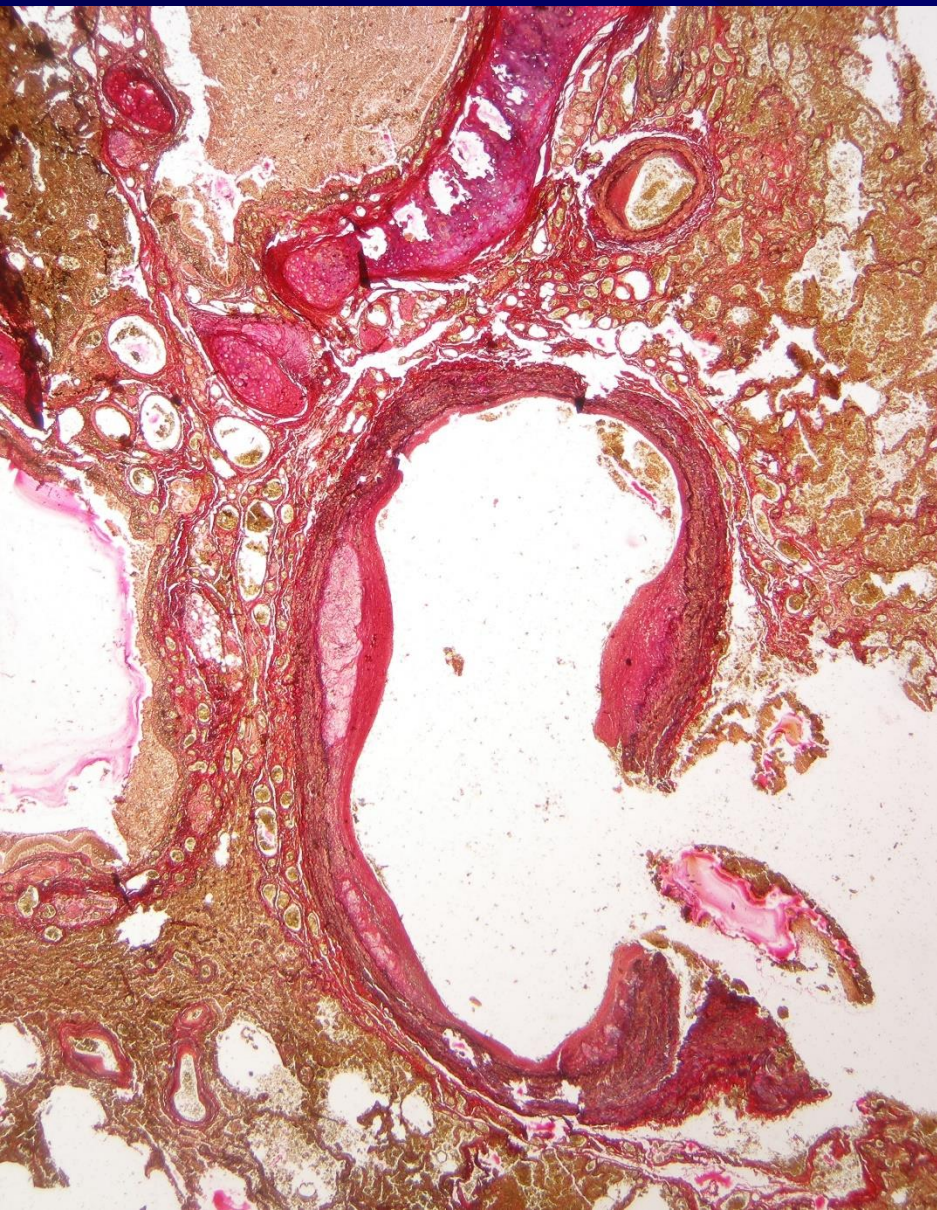


Játra
– st.p.
resekci
hemangiomu

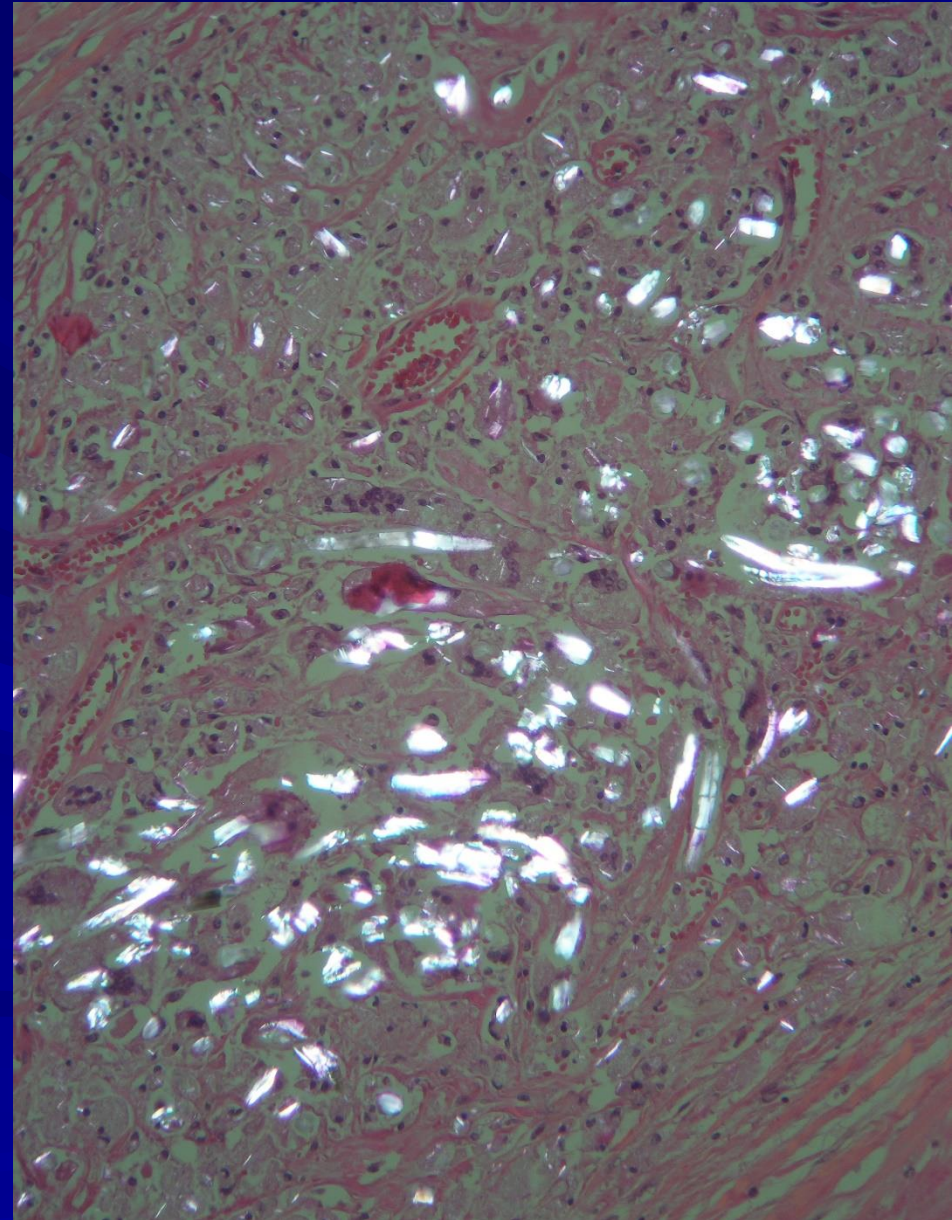
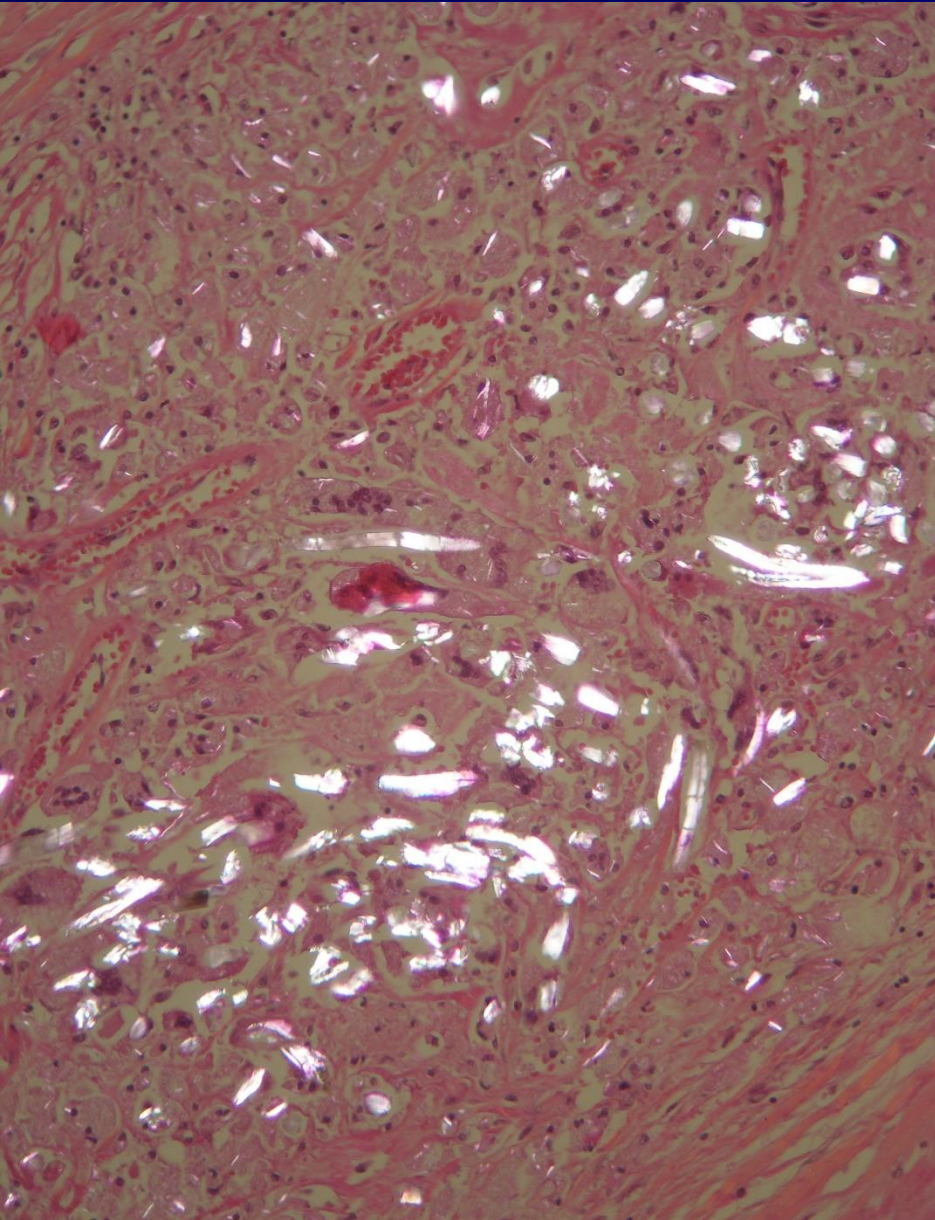


1 2 3 4 5 6 7 8 9 10
ÚP I.LF a VFN Praha cm

Sklerotické plicní tepny



Materiál z roušky



Základní onemocnění

- Haemangioma lobi dx. hepatis resectione ante annos XVI curatum (inv. biopt. extramuralis).
- Atherosclerosis aortae totius gr.III., aa. coronariarum gravis et aa. cerebri minima.
- Hypertensio arterialis.

Komplikace

- Corpus alienum regionis subphrenicae l.dx. post resectionem tumoris hepatis.
- Peritonitis purulenta circumscripta eodem loco drainage ante annos XV curata. Relaparotomia ante annos VII peracta. Haematoma vetus extensum reg. subphraenicae l.dx
- Paresis partialis diaphragmatis l. dx. (clinici scriptu). **Positio alta diaphragmatis.** Diminuatio cavi thoracis l.dx. **Collapsus compressivus pulmonis dx.** et impressio lobi dx. hepatis.

Komplikace

- Hypertrophia excentrica cordis totius praecipue ventriculi dx. cordis (550g). **Cor pulmonale chronicum decompensatum.** Insufficiencia cardiorespiratoria. Venostasis organorum parenchymatosum chronica. Catarrhaus venostaticus tractus gastrointestinalis. Oedema cerebri prius atrophici (1180g). Conus occipitalis.
- **Cachexia.**

Komplikace

- Bronchopneumonia catarrhalis purulenta acuta loborum omnium.
- Encephalopathia angiosclerotica:
Atrophia corticis cerebri diffusa.
Hydrocephalus internus e vacuo.
- Nephrosclerosis arterio- et arteriolosclerotica modica.

Příčina smrti

- Insufficiencia cardiorespiratoria.