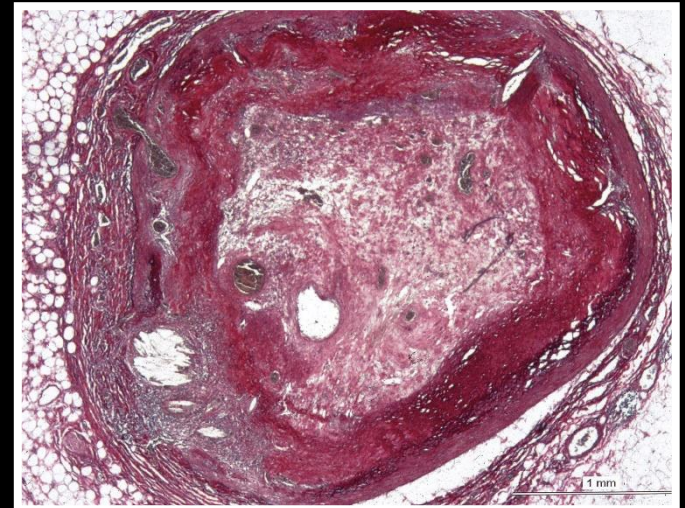
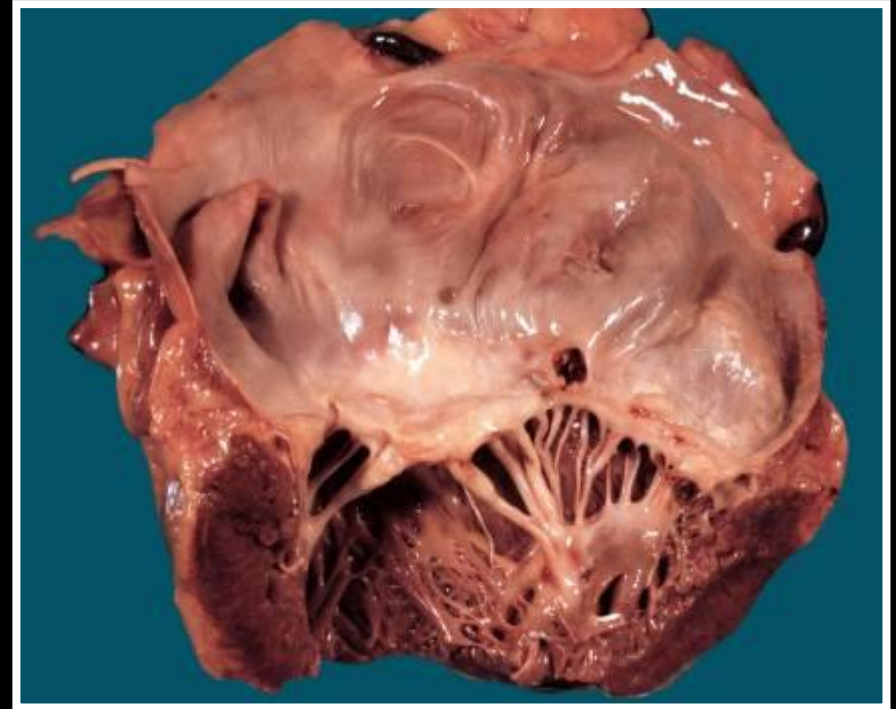


# Patologie

Nemoci srdce  
a cév.

Nemoci krve.



Jaroslava Dušková

*Ústav patologie 1.LF a VFN, UK Praha*

# Nemoci srdce a cév

- Krevní oběh – historická poznámka
- Nemoci srdce
  - vrozené
  - získané
    - nemoci endokardu
    - nemoci myokard
    - nemoci perikardu
- Projevy srdečního selhání
  - v srdci
    - akutní
    - chronické
  - mimo srdce
    - akutní
    - chronické
- Šok a kolaps
- Nemoci cév - degenerativní, zánětlivé, nádorové
  - arterií
  - žil
  - kapilár

# Nemoci krve a krvetvorby

- krvácivé stavy
- anémie
  - posthemoragické
  - hemolytické
  - dyserythropoetické
- ikterus
  - prehepatální
  - hepatální
  - posthepatální
- leukopenie a agranulocytóza
- nádory z krevních buněk
  - lymfomy a leukémie
    - definice
    - klinické projevy
    - makroskopický nález
    - prognóza

EXERCITATIO  
ANATOMICA DE  
MOTV CORDIS ET SAN-  
GVINIS IN ANIMALI-

BVS,  
GVILIELMI HARVEI ANGLI,  
*Medici Regii, & Professoris Anatomie in Col-  
legio Medicorum Londinensi.*




FRANCOFVRTI,

Sumptibus GVVILIELMI FITZERI.

© Science Museum Library / Science & Society Picture Library

ANNO M. DC. XXVIII.

Viewed by Guest on 10/31/2004

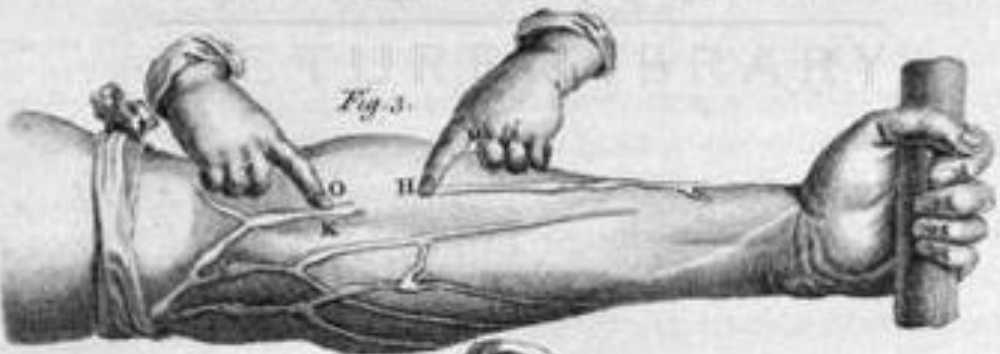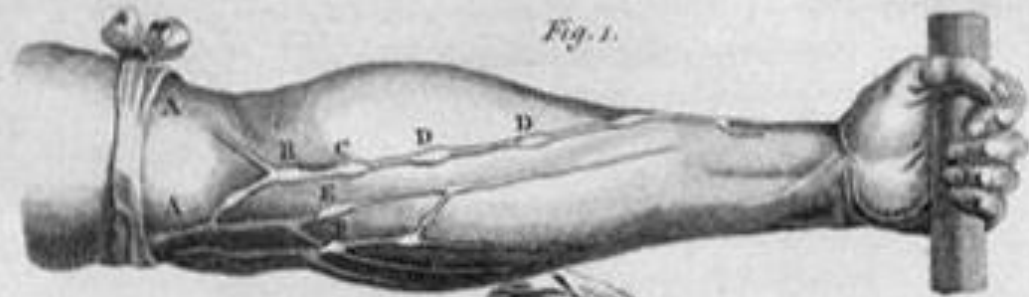


W. Harwey

(1578-1657)

1628

Exercitatio  
anatomica  
de motu cordis et  
sanguinis in  
animalibus



# William Harvey

objev cirkulace 1616  
publikován  
'De Motu Cordis' (1628).

z 1. vydání 'Opera Omnia'  
( 'Complete Works', 1766)



JAN PURKYNĚ

Profesor w léčitelstwj na uniwersitě Wrańslawské (Breslau).

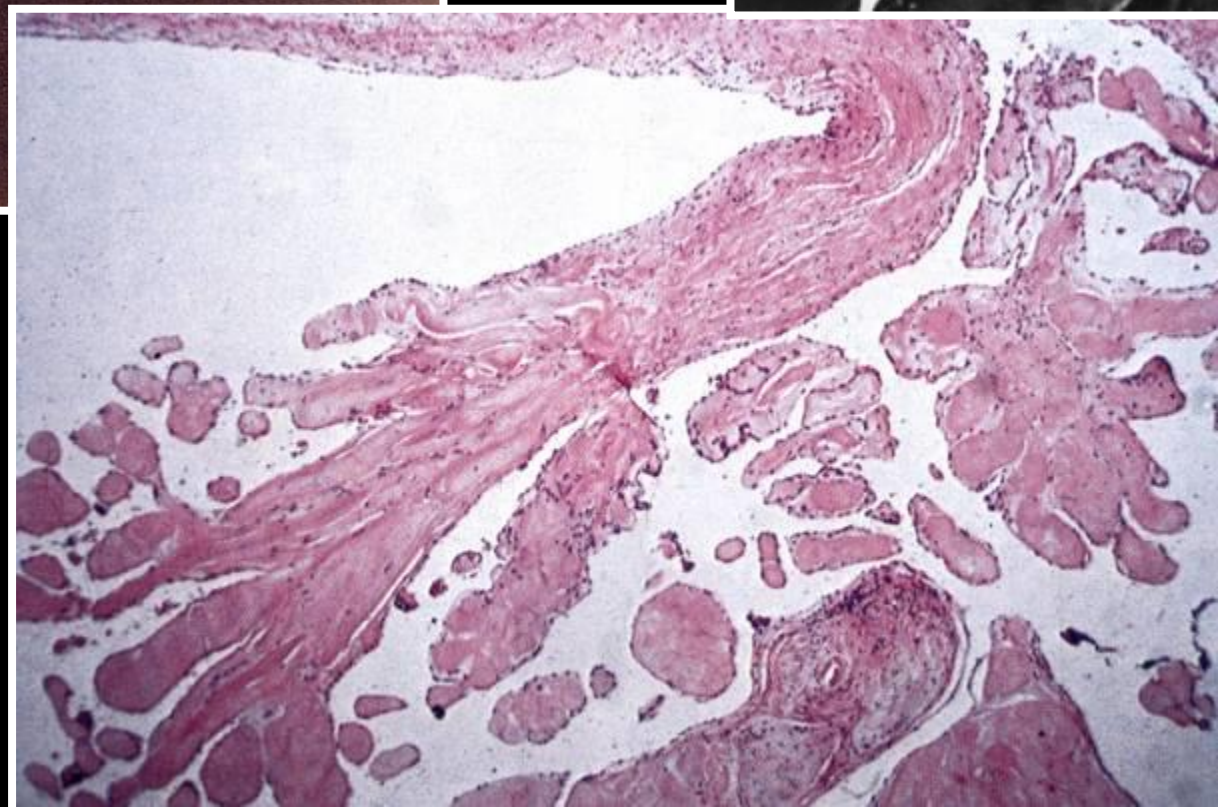

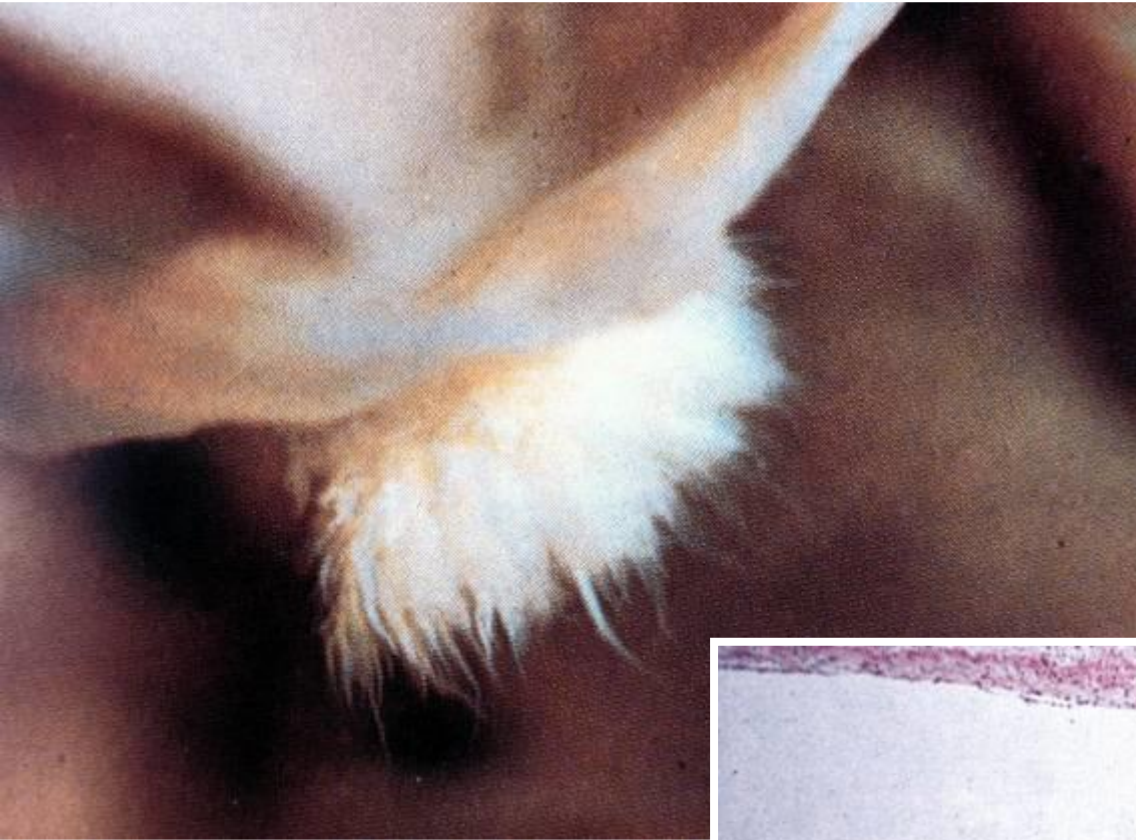
Narozen 1787, 17 prosince w Liboschowitzch.

Od giba rjehla.

*Dokud i zde Bůh žije poselch,  
Bud' wíren wlasti, wjře, příteli.  
Jan Purkyně*

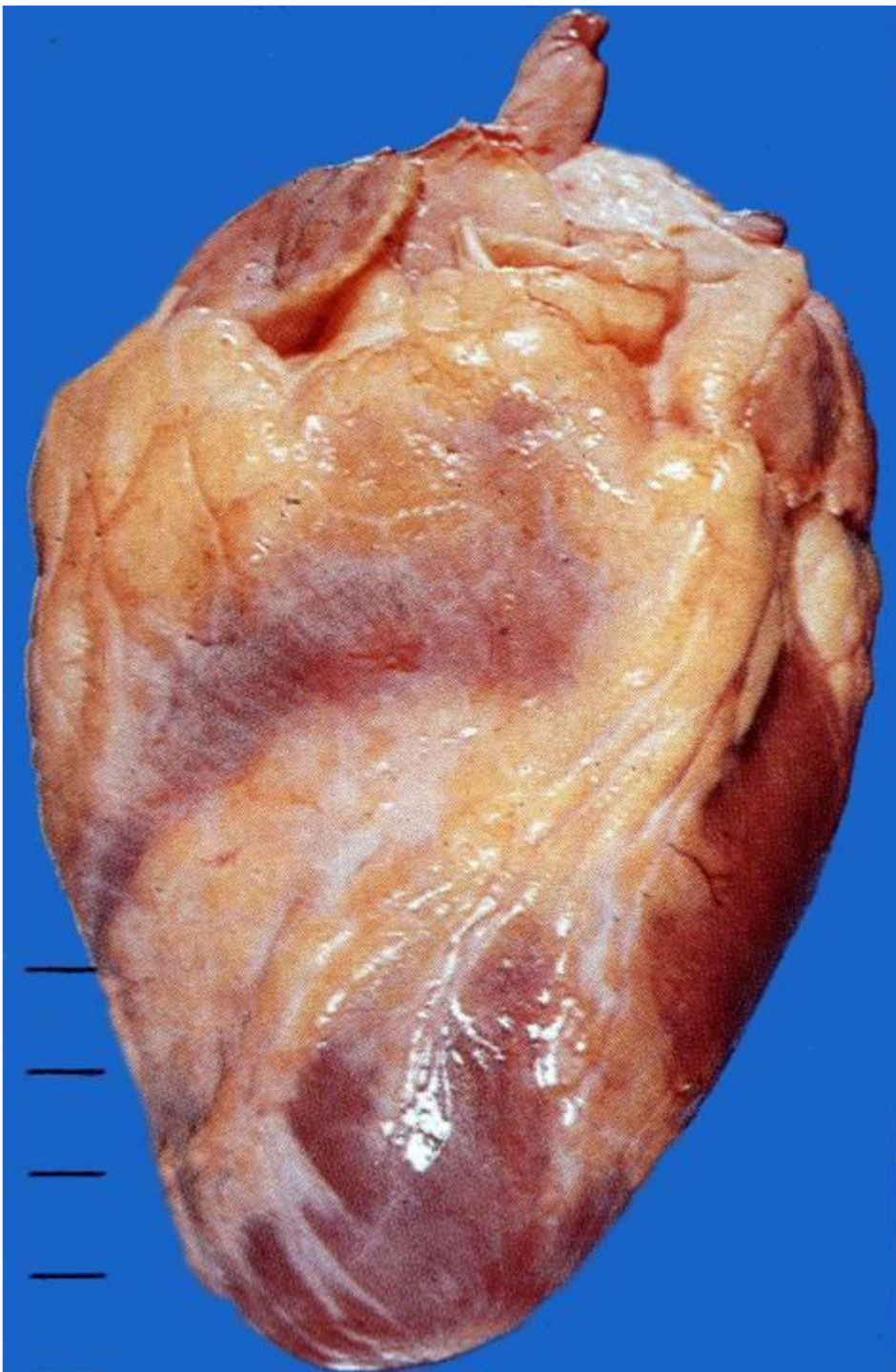
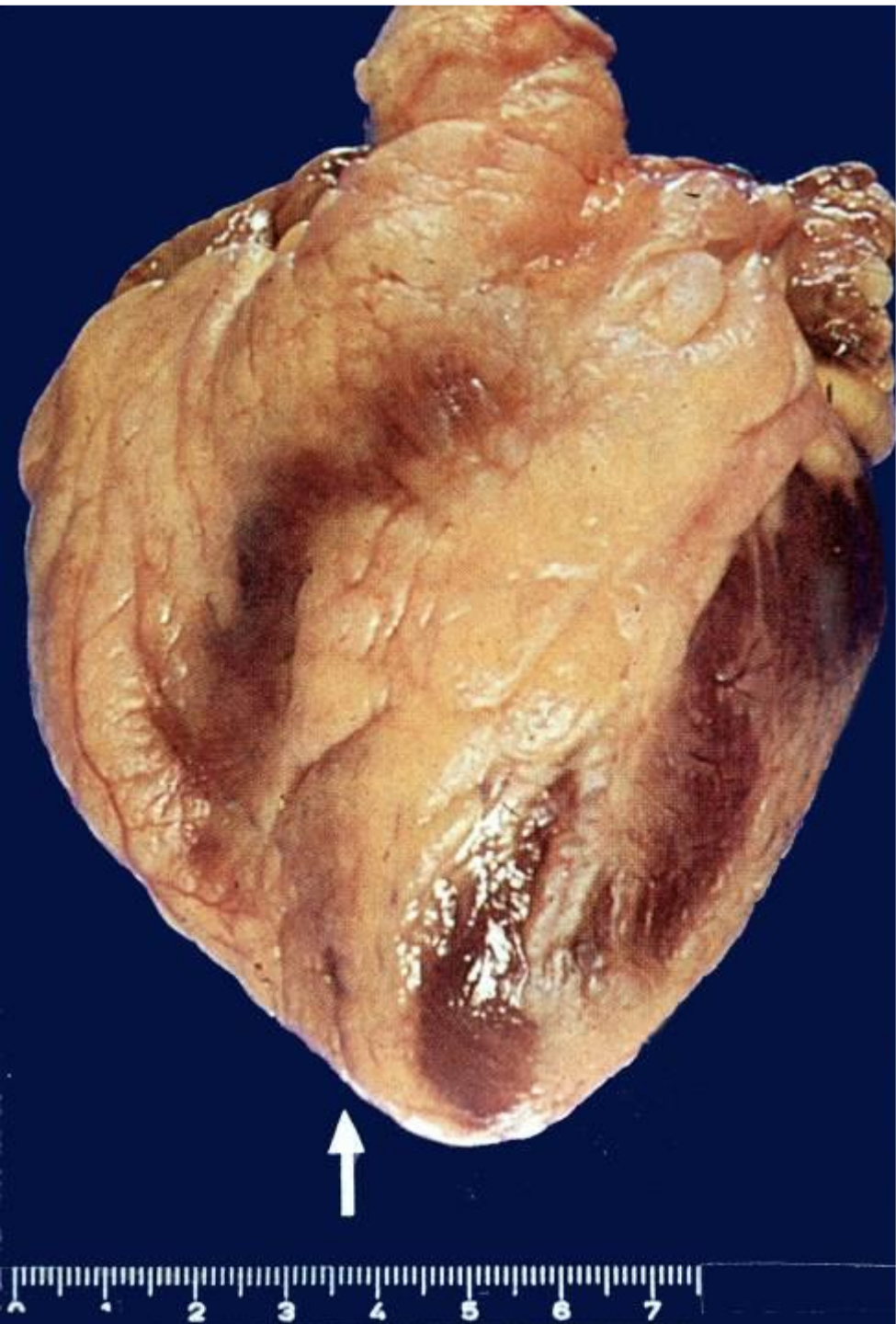# Jan Evangelista Purkyně

objev  
převodního  
systému  
srdce



Lamblovy výrůstky  
(sasankovité)

avaskulární  
hyalinní nitky  
endot. kryt



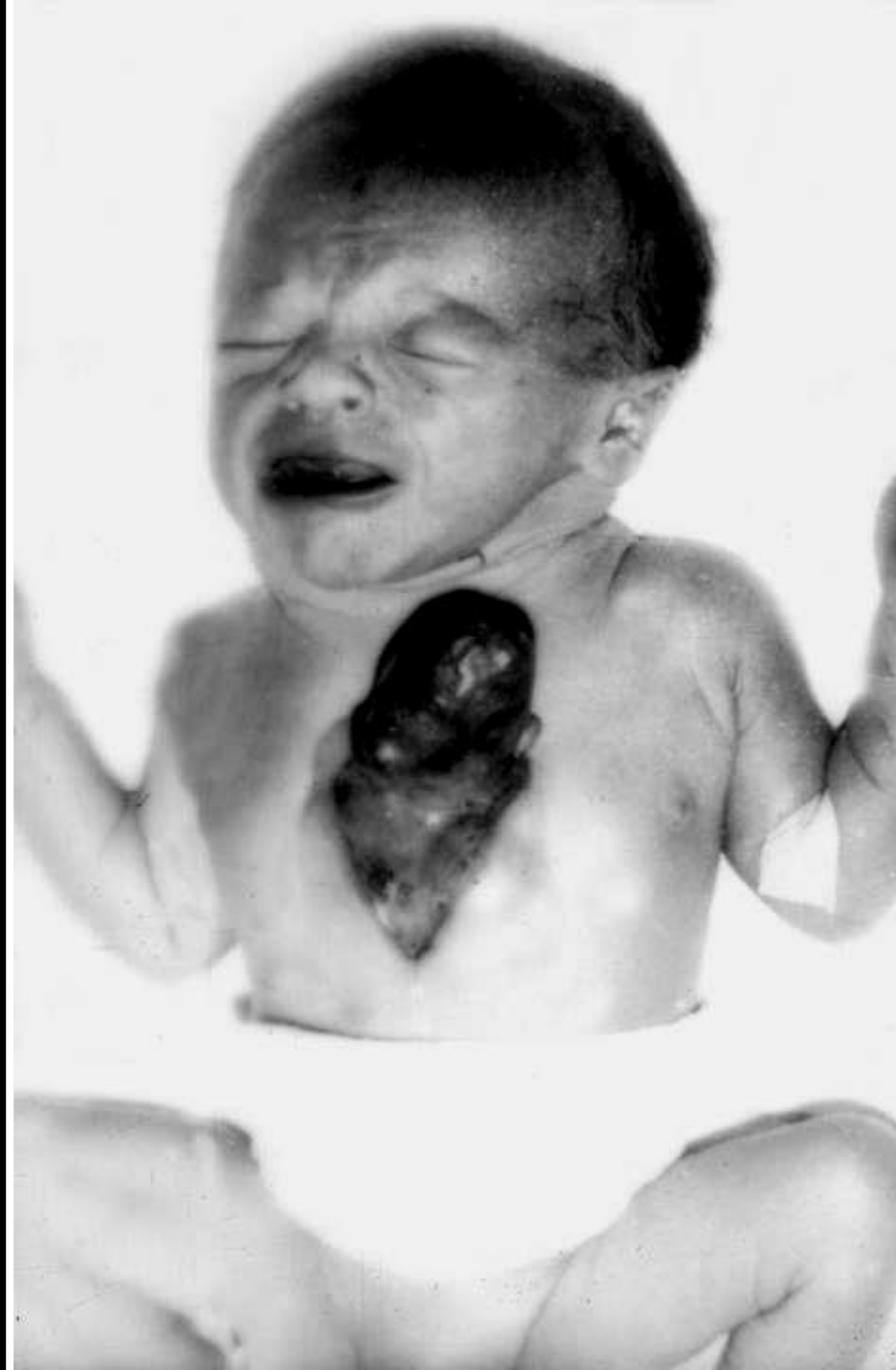

# Nemoci srdce

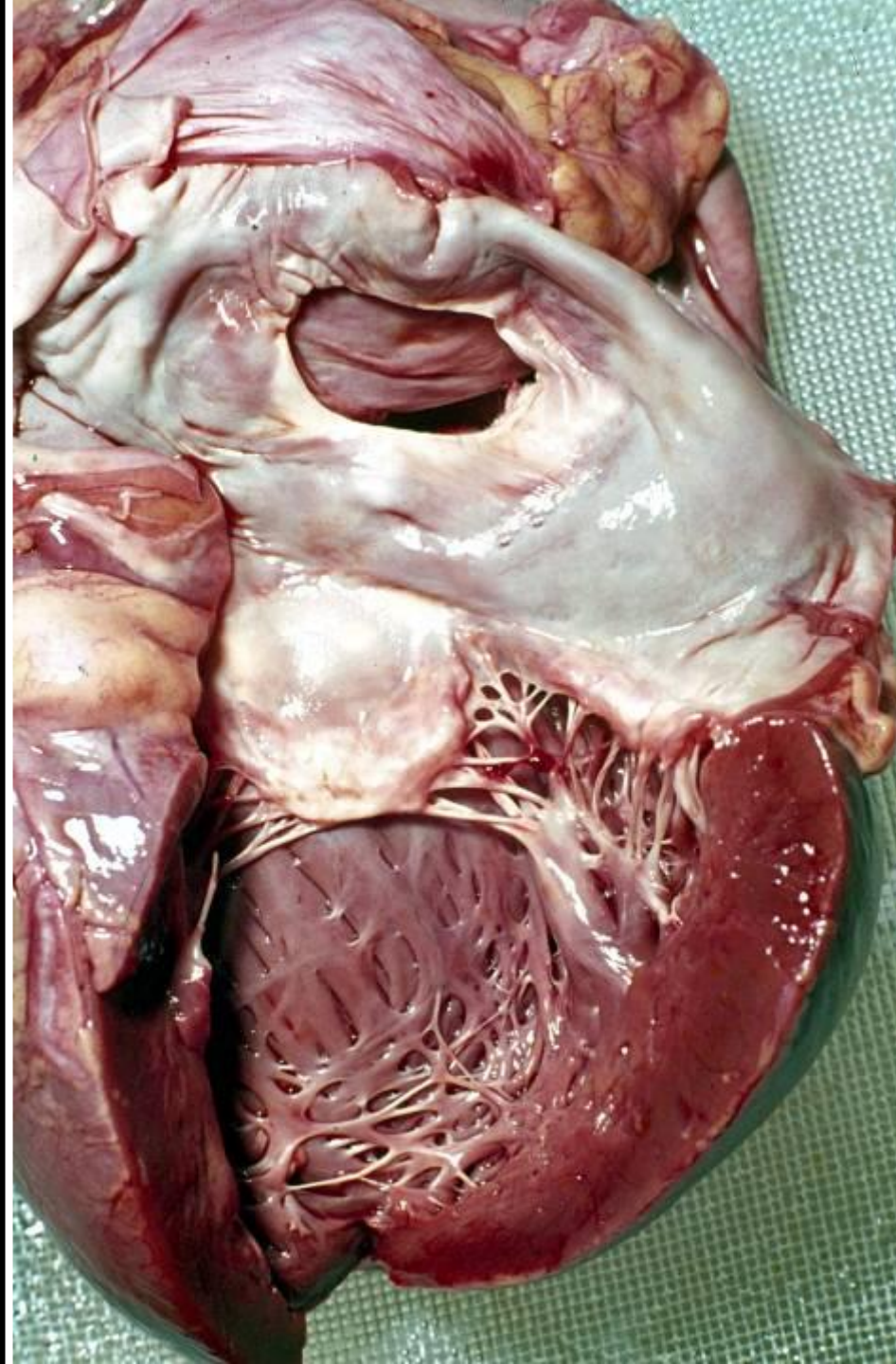
- vrozené: malformace, metab. vady
- získané:
  - endokard
  - myokard
  - epikard

dextrocardia  
ectopia

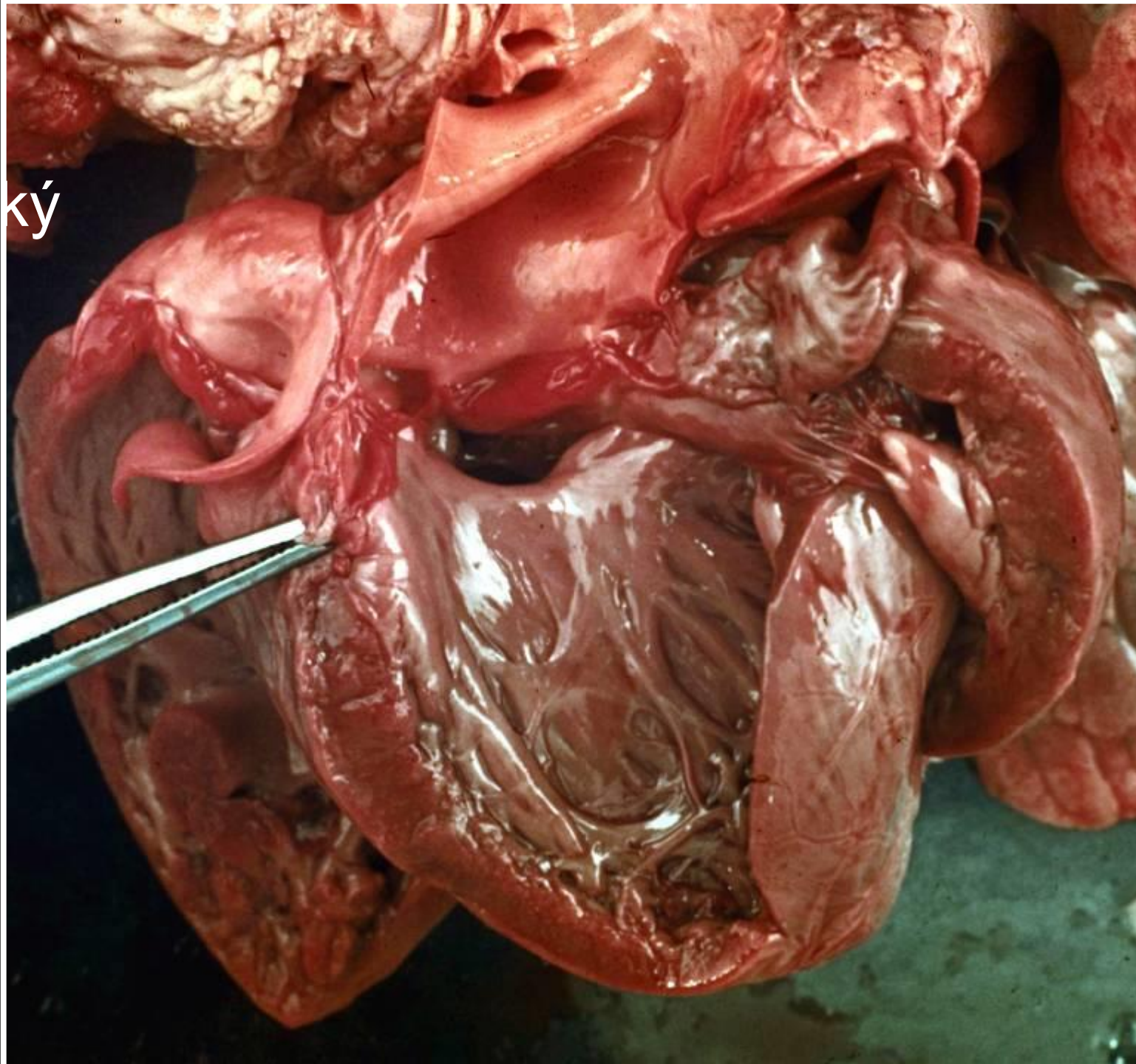
Ectopia cordis nuda



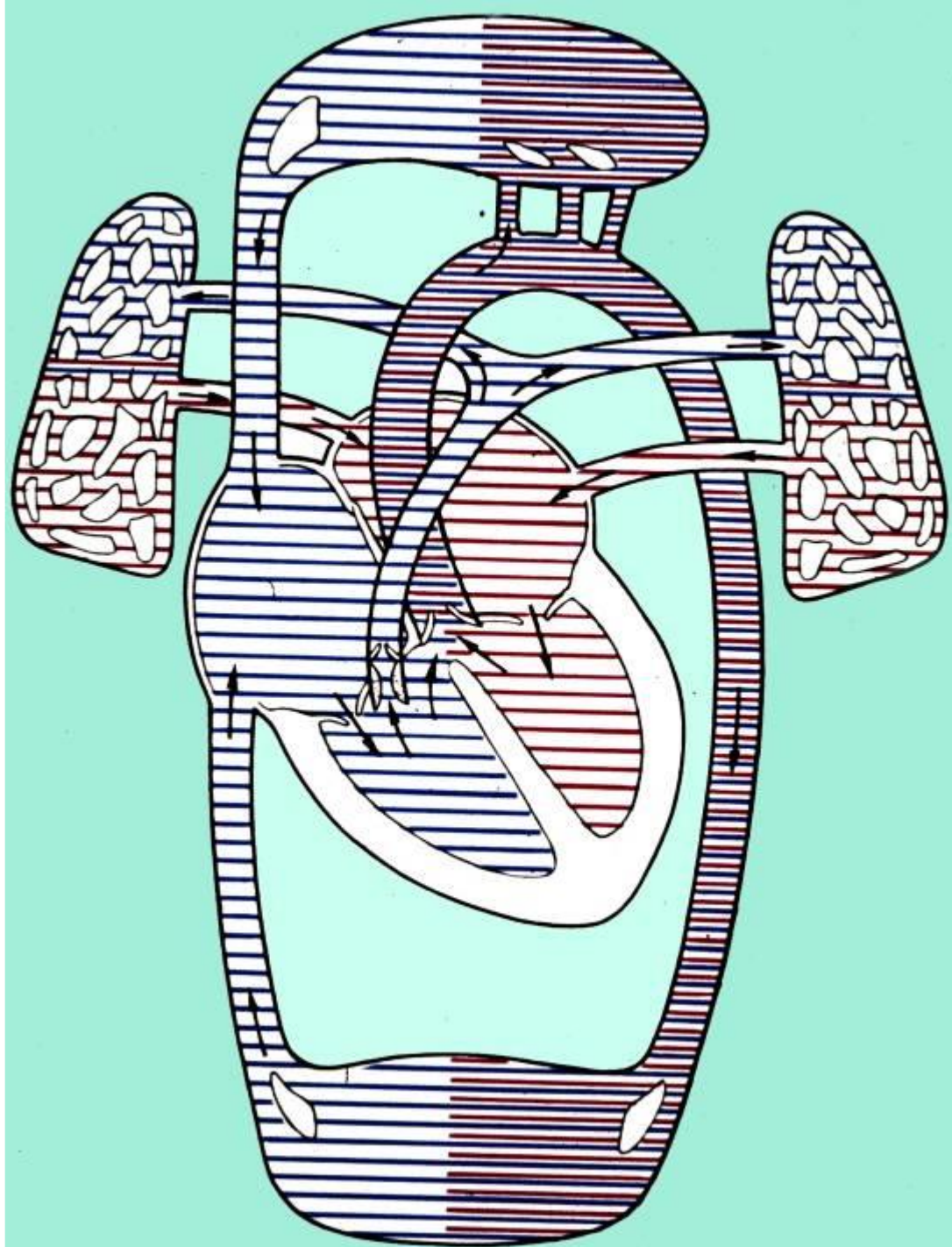
Foramen ovale  
patens

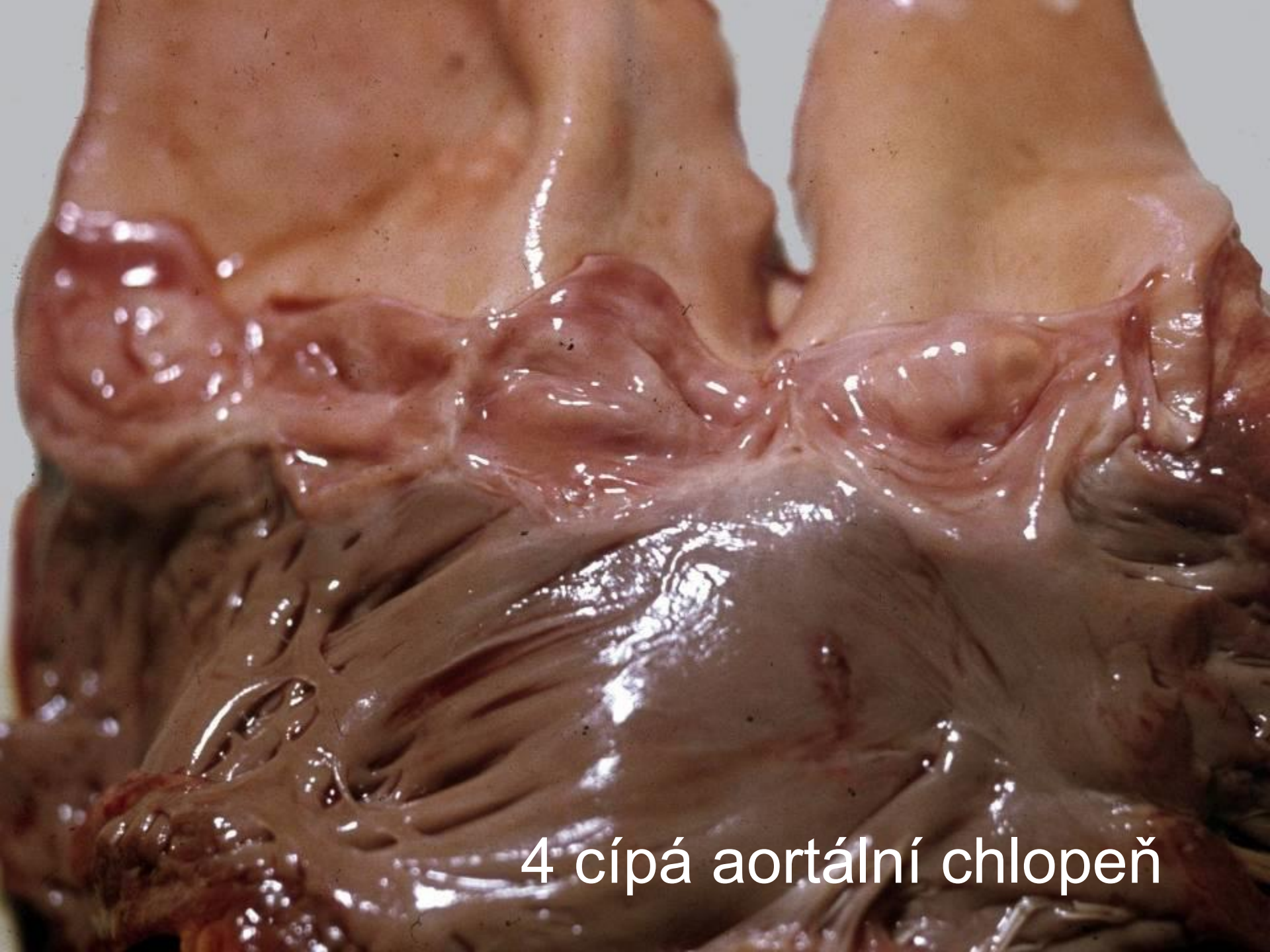

Subaortický  
defekt



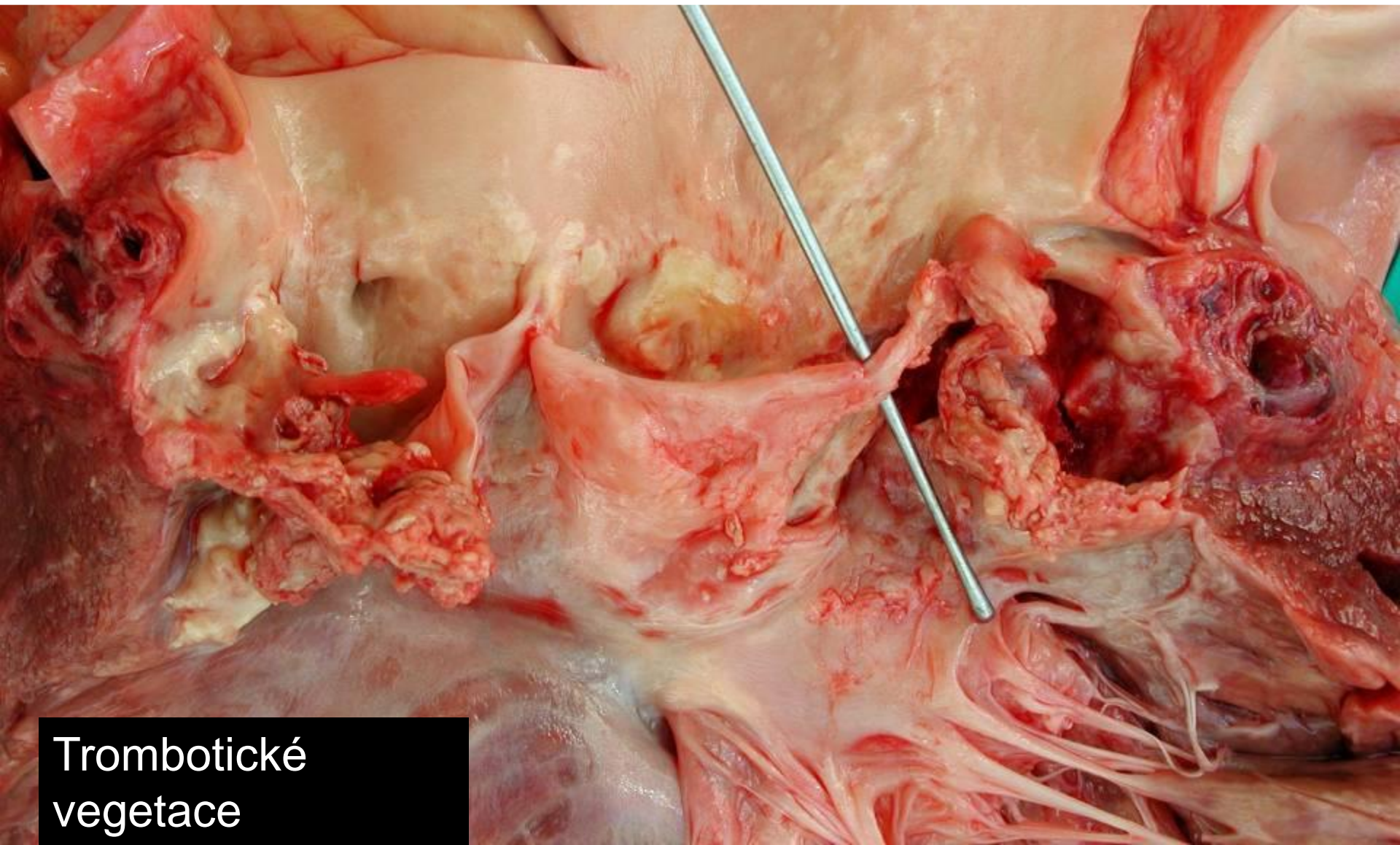
# Fallotova tetralogie



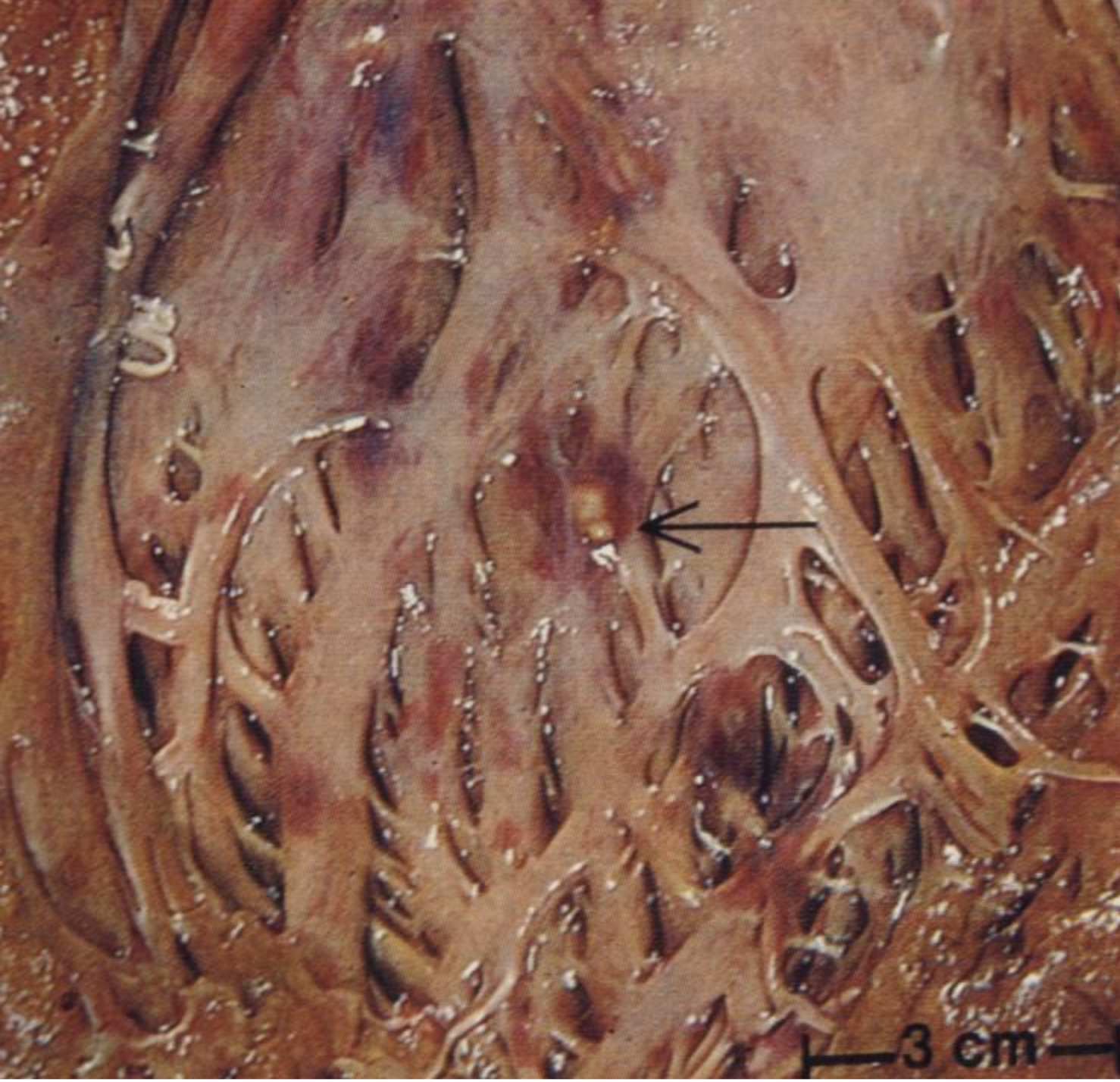

4 cípá aortální chlopeň

# Endocarditis bacterialis acuta



Trombotické  
vegetace

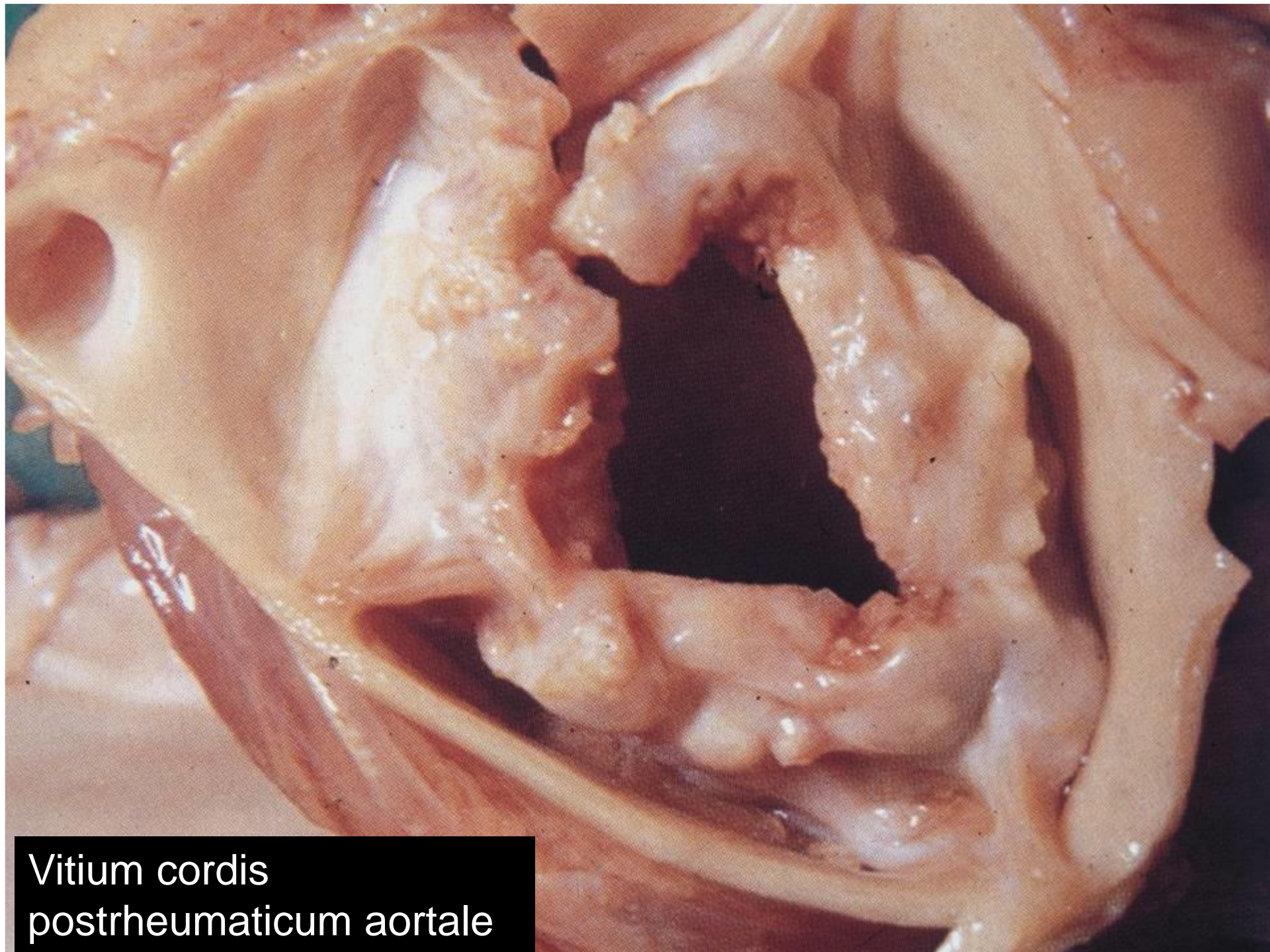


Endocarditis  
bacterialis

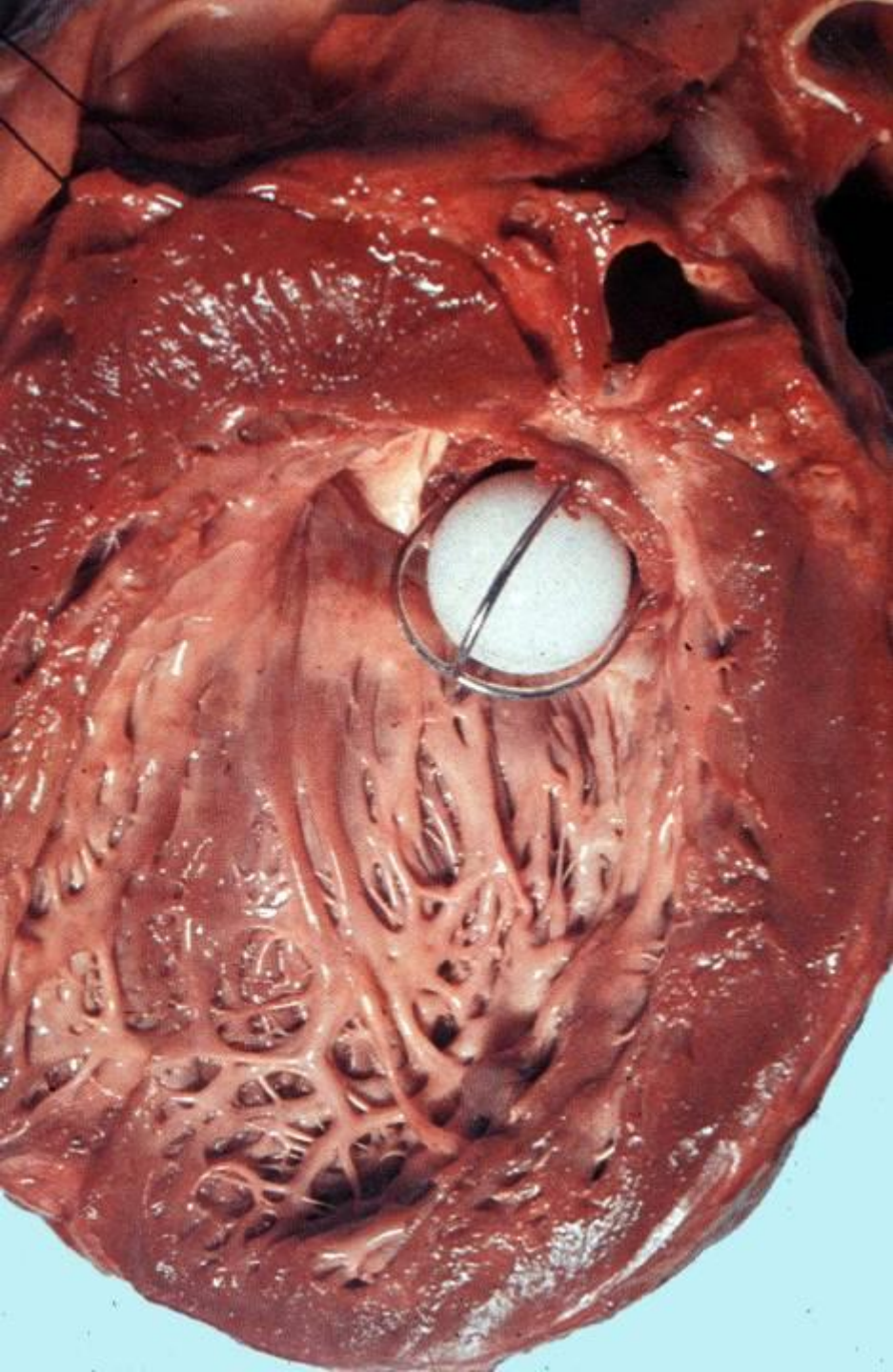
Abscessus  
myocardii

3 cm

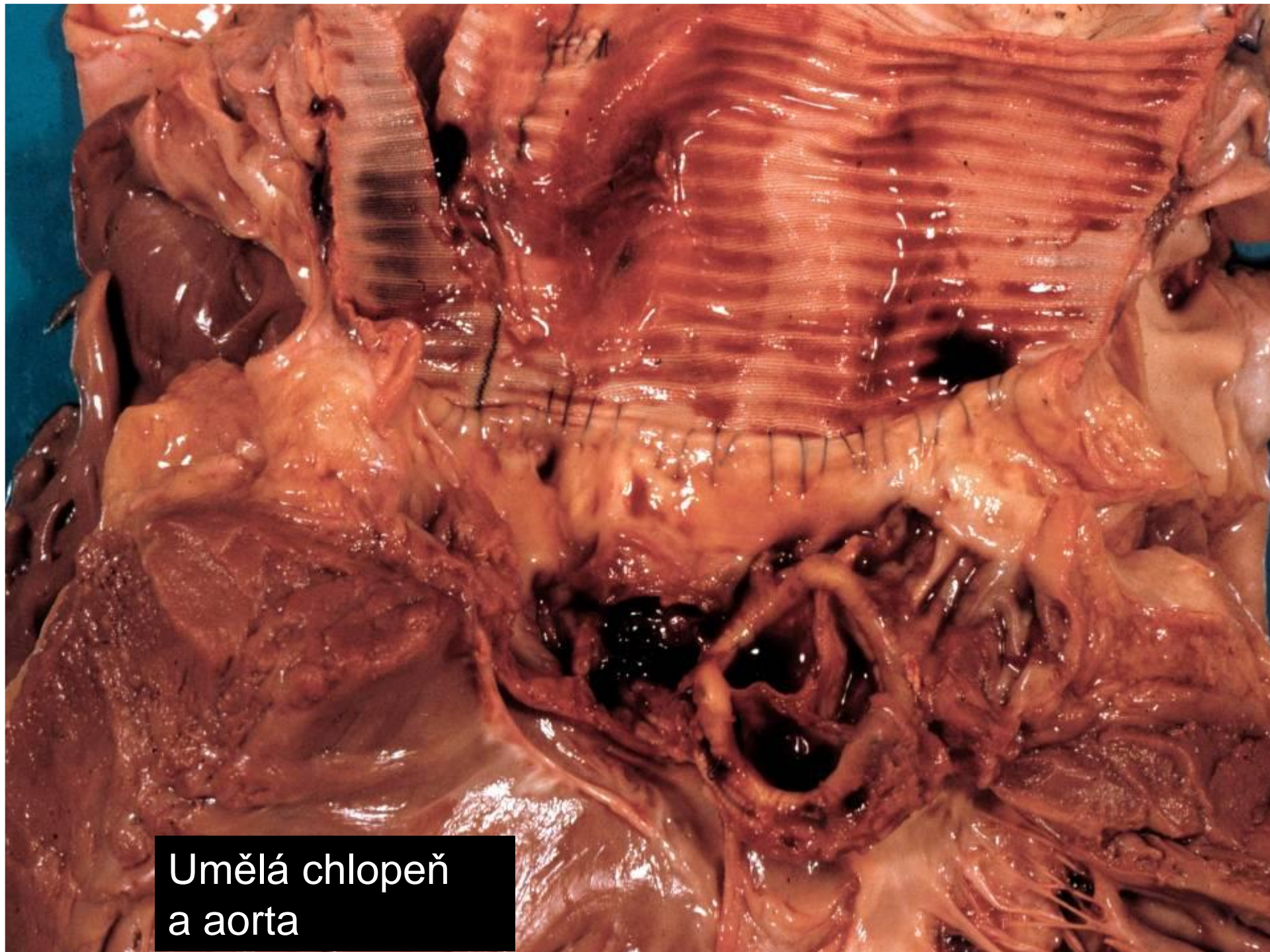




Vitium cordis  
postrheumaticum aortale

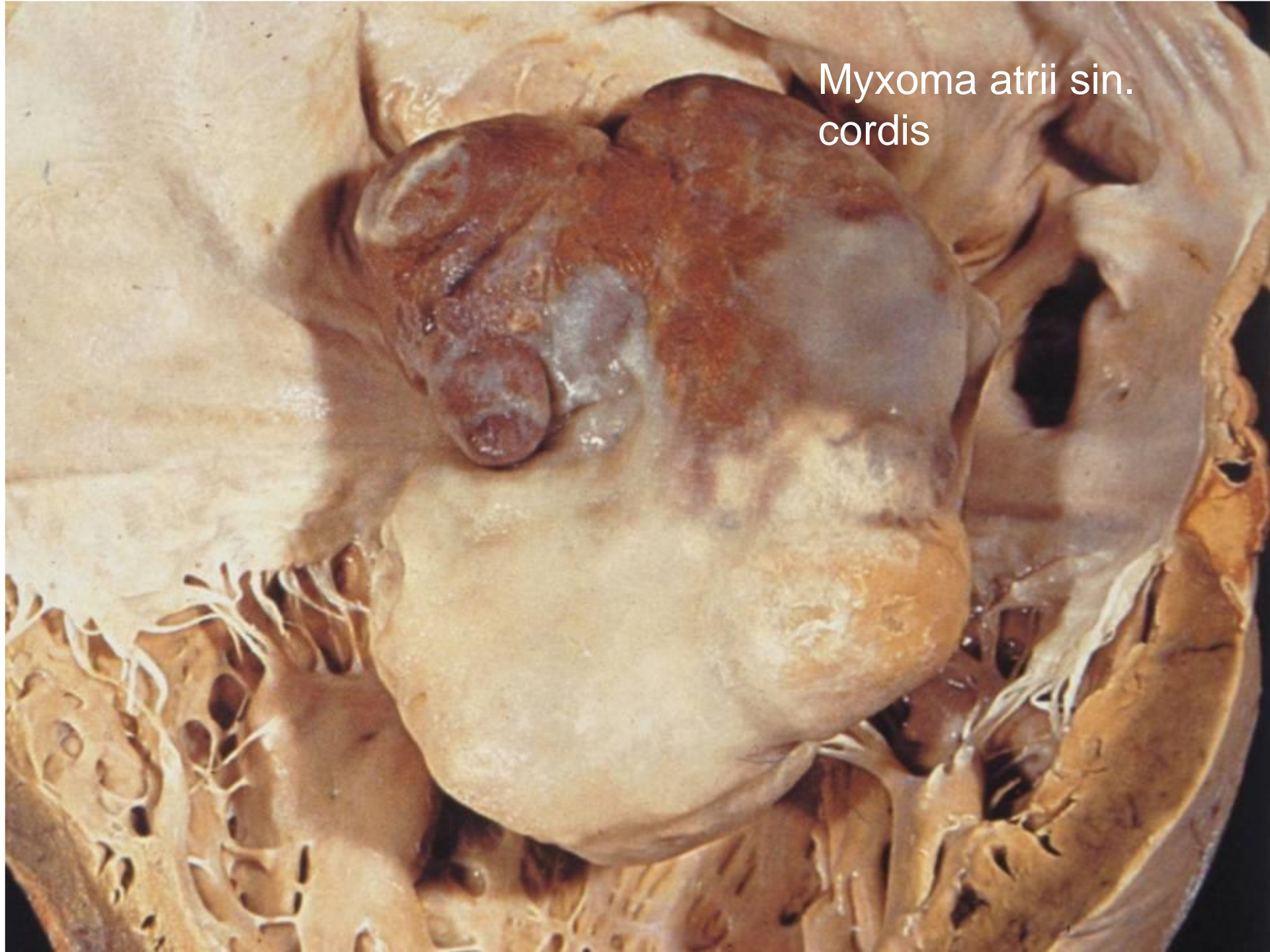

Fibrosis endocardii post  
implantationem valvae  
mitralis artificialis

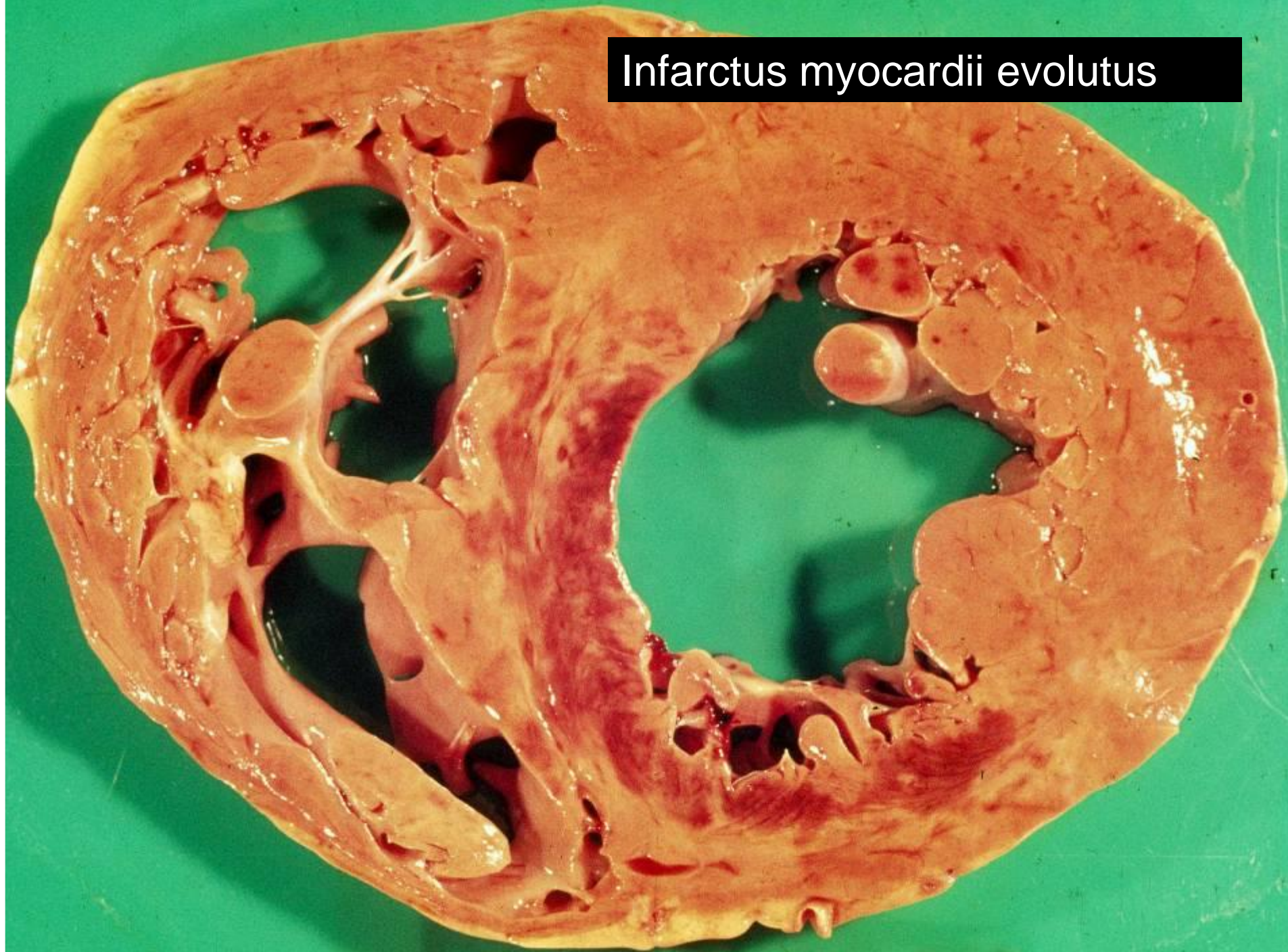


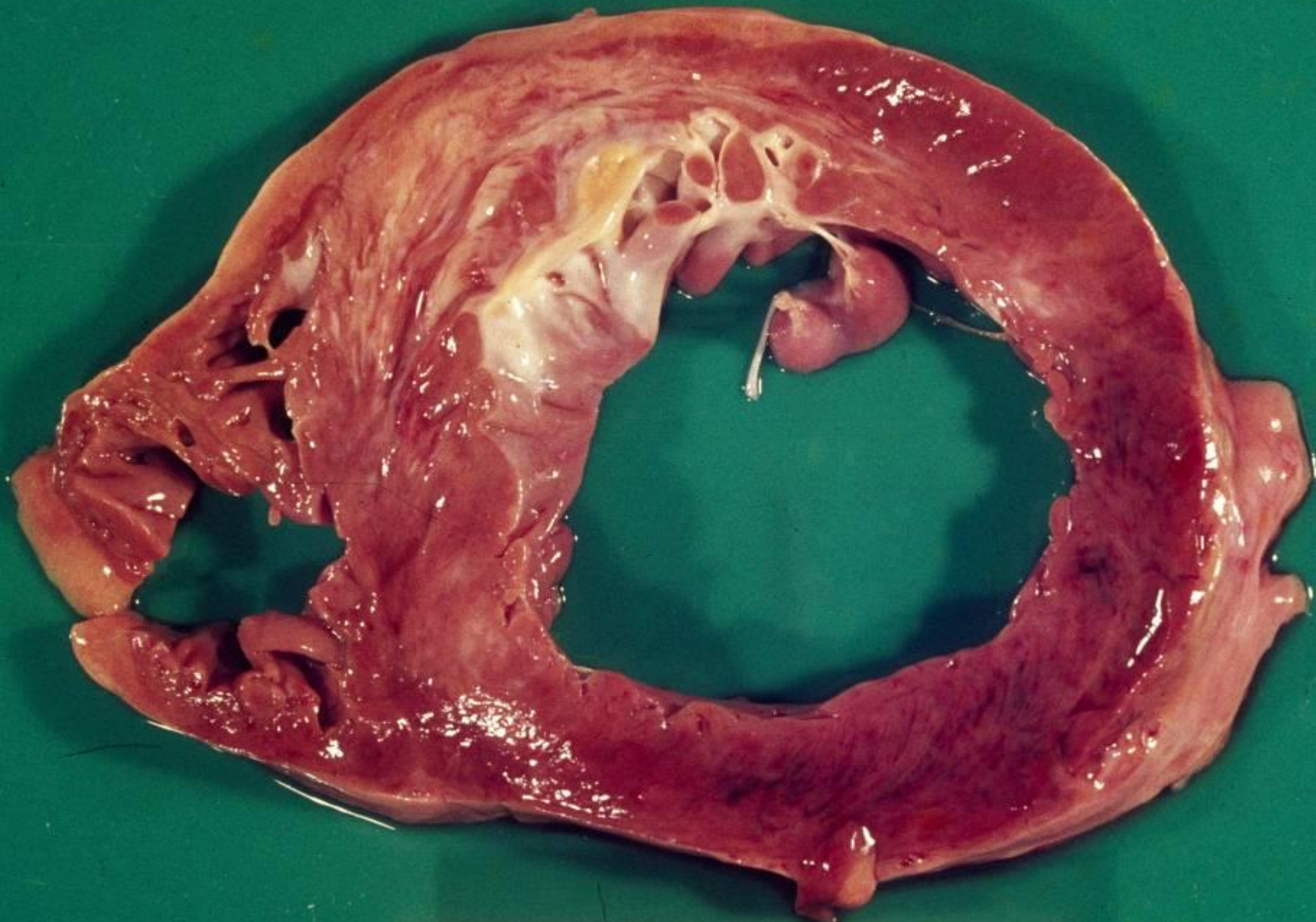Umělá chlopeň  
a aorta

Myxoma atrii sin.  
cordis

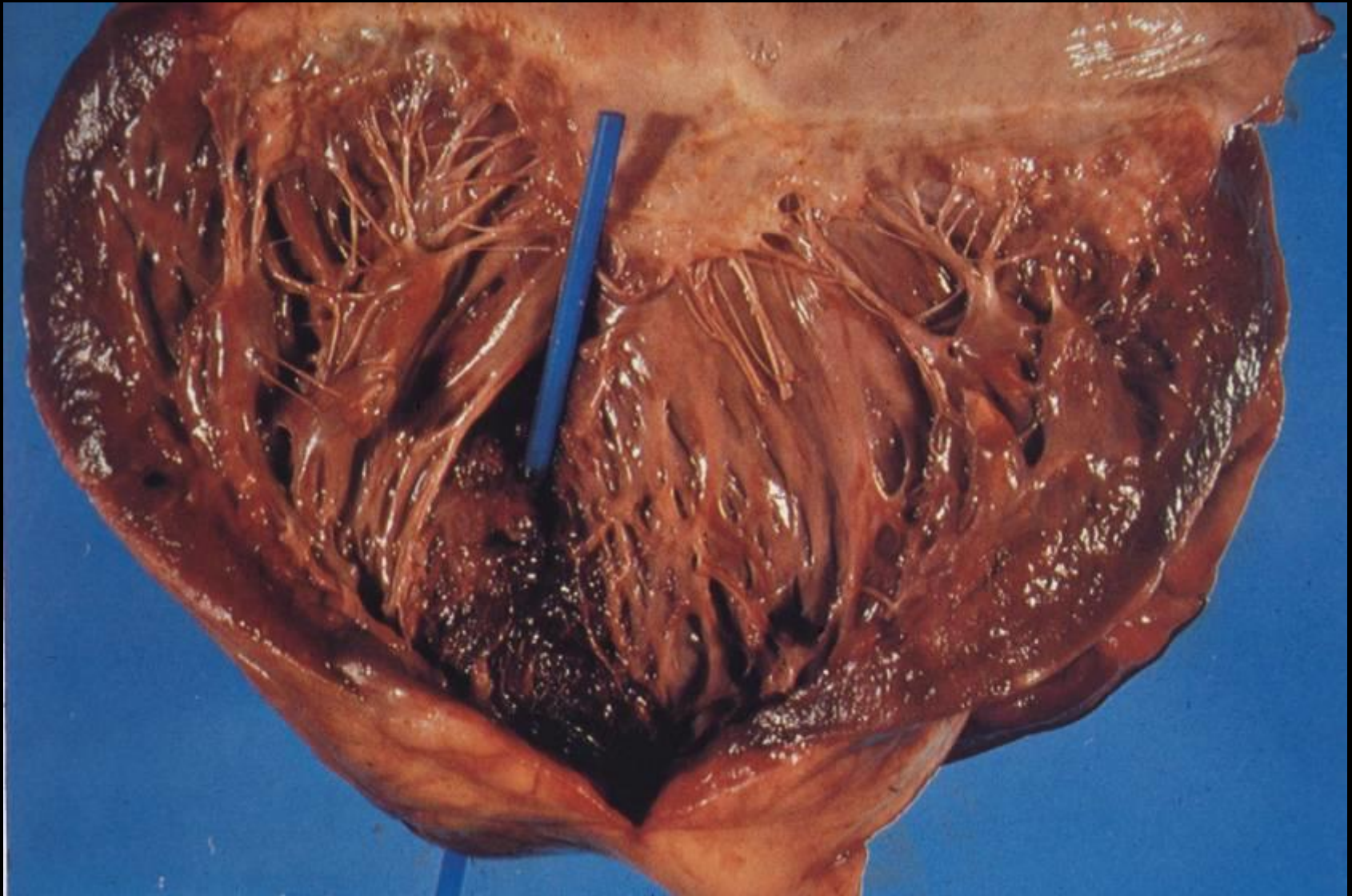


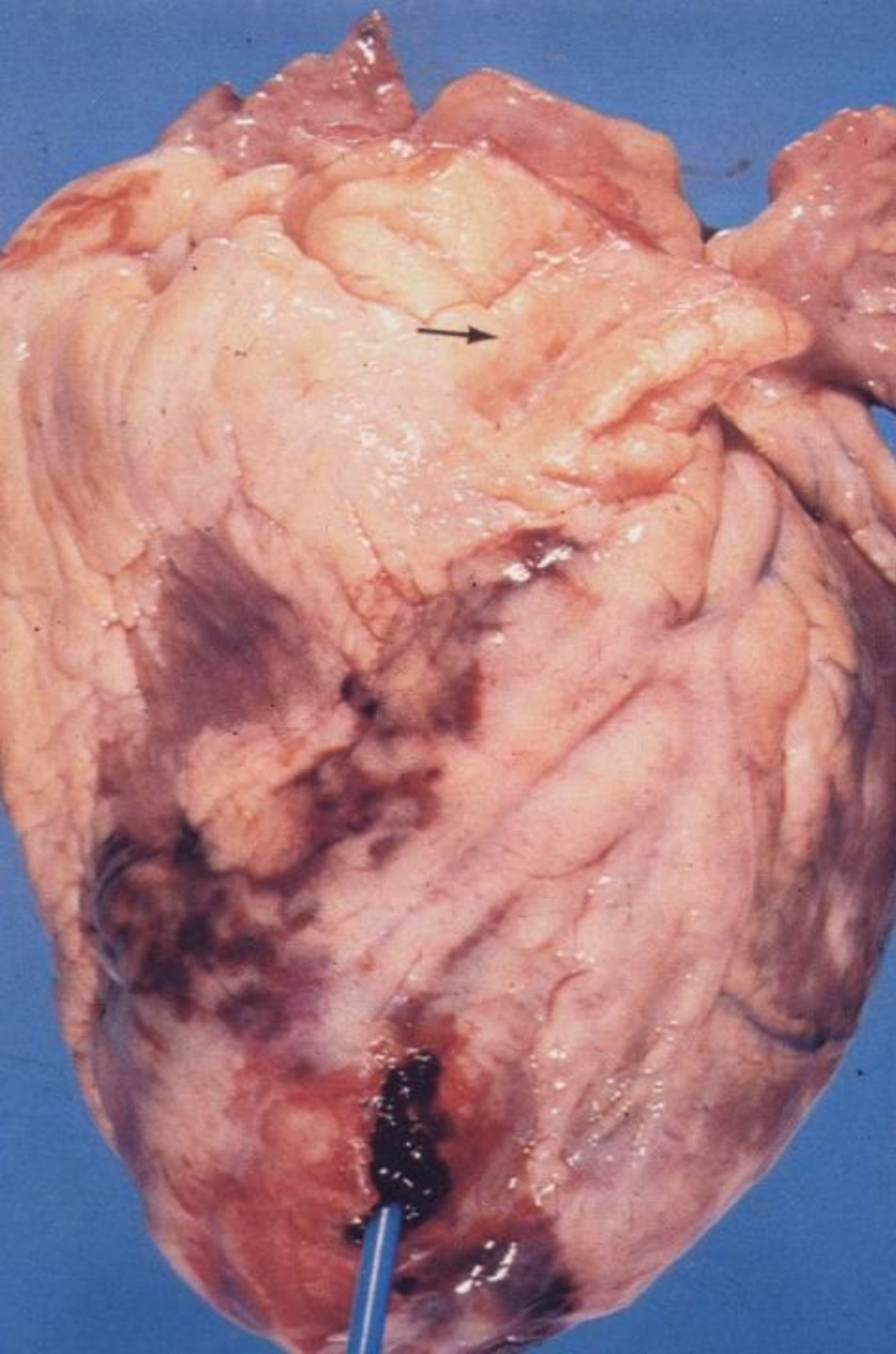
Infarctus myocardii evolutus





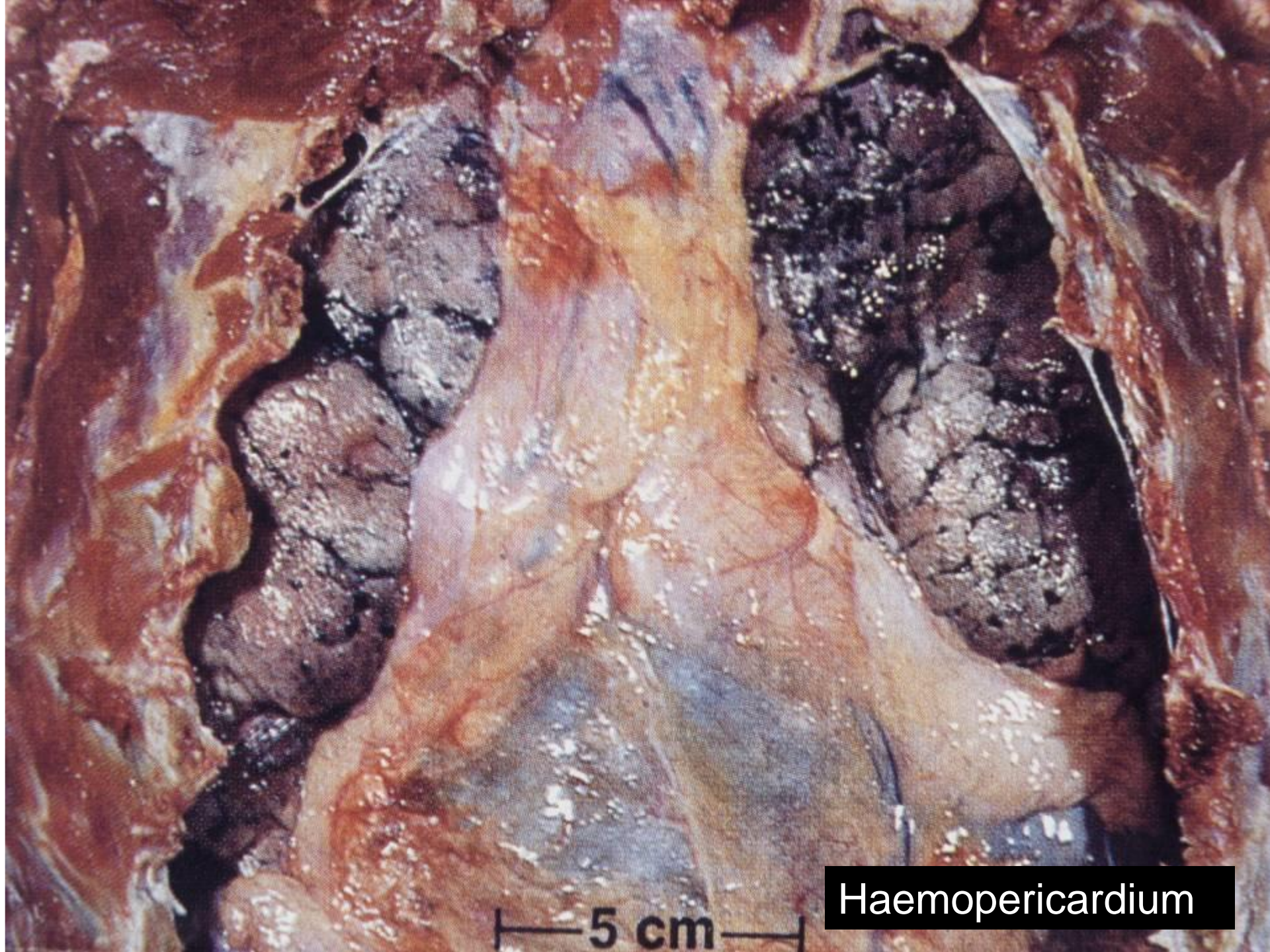
Cicatrix myocardii post infarctum





Infarctus  
myocardii  
ruptura

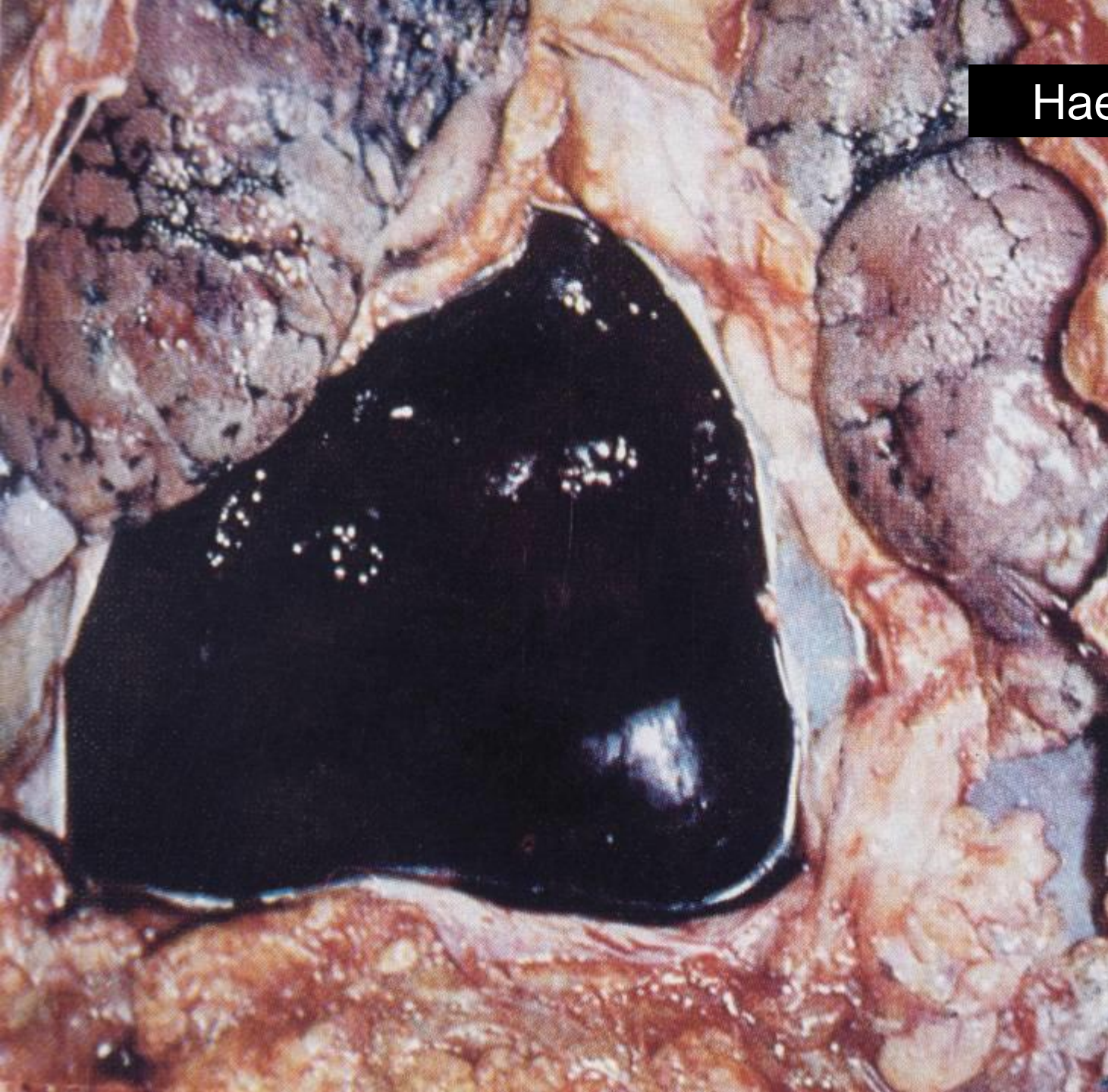


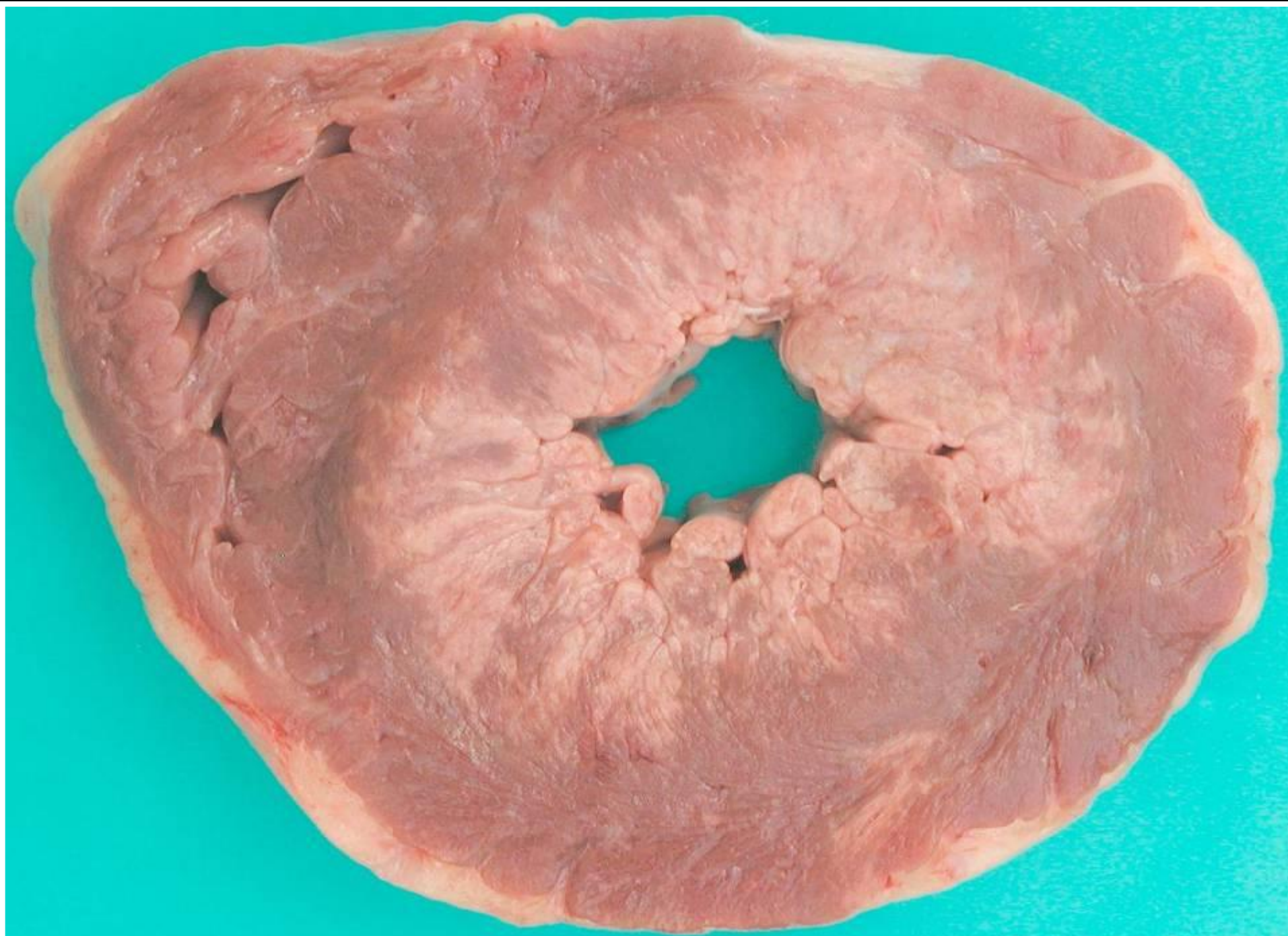

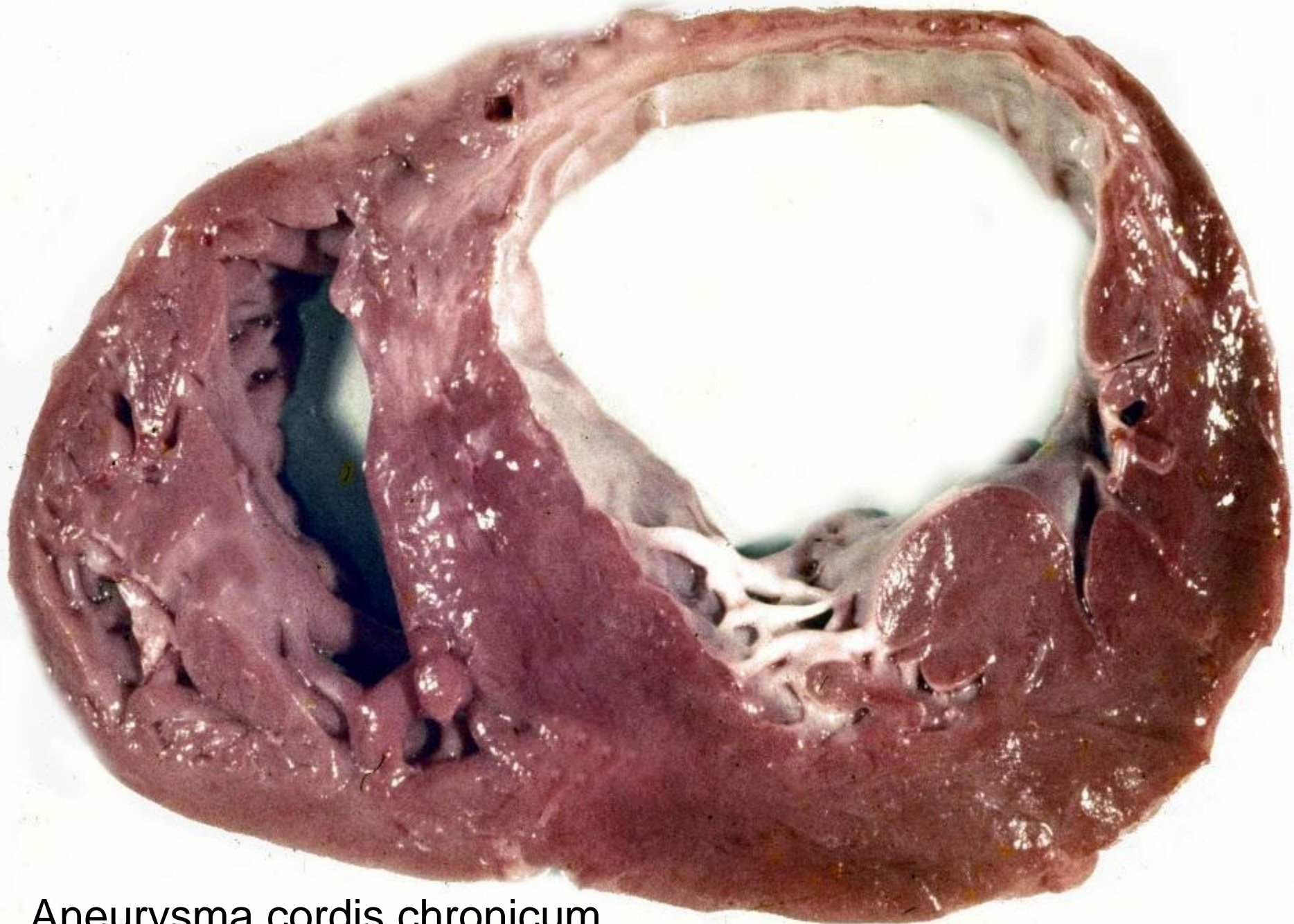
5 cm

Haemopericardium

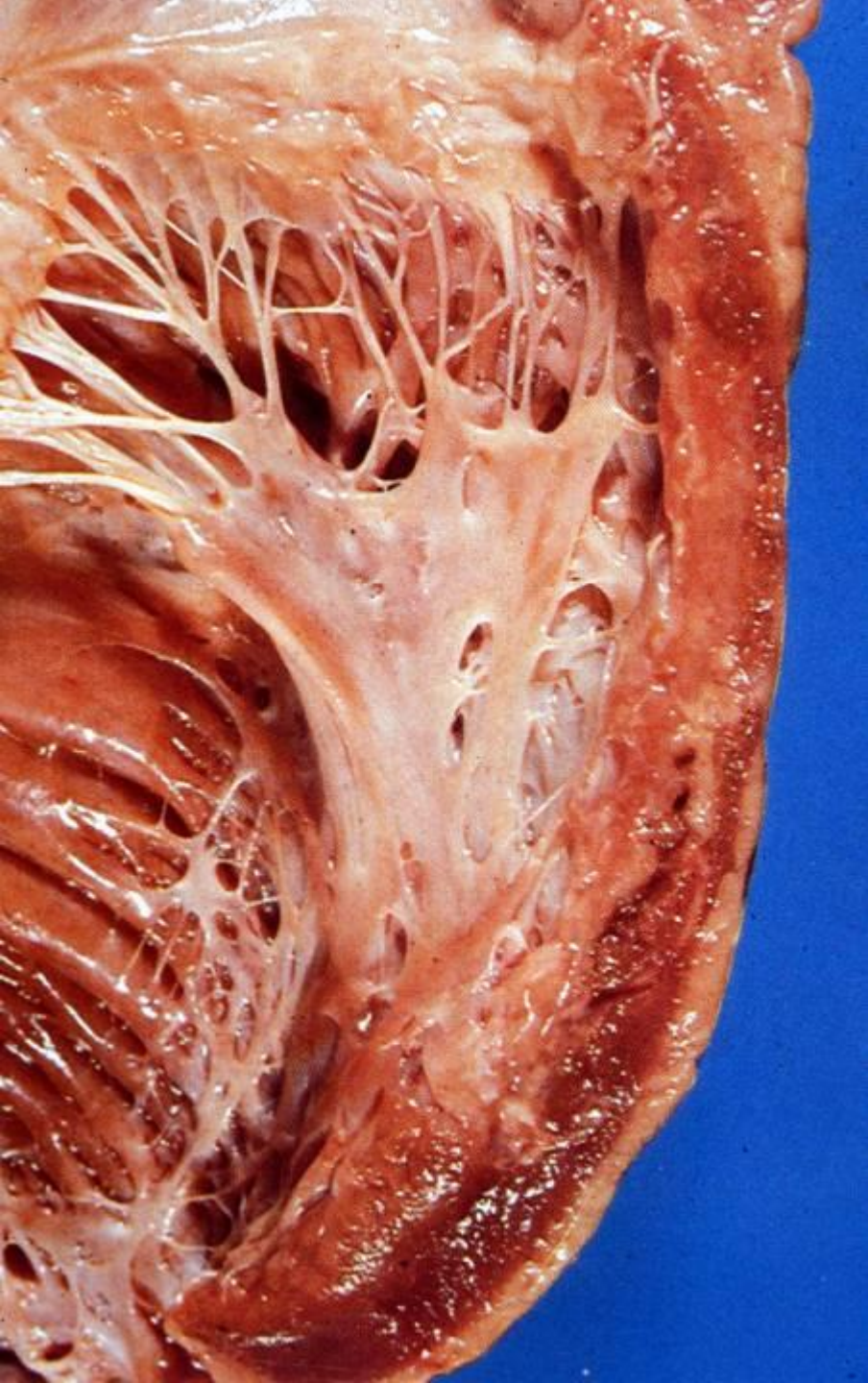
Haemopericardium







Aneurysma cordis chronicum



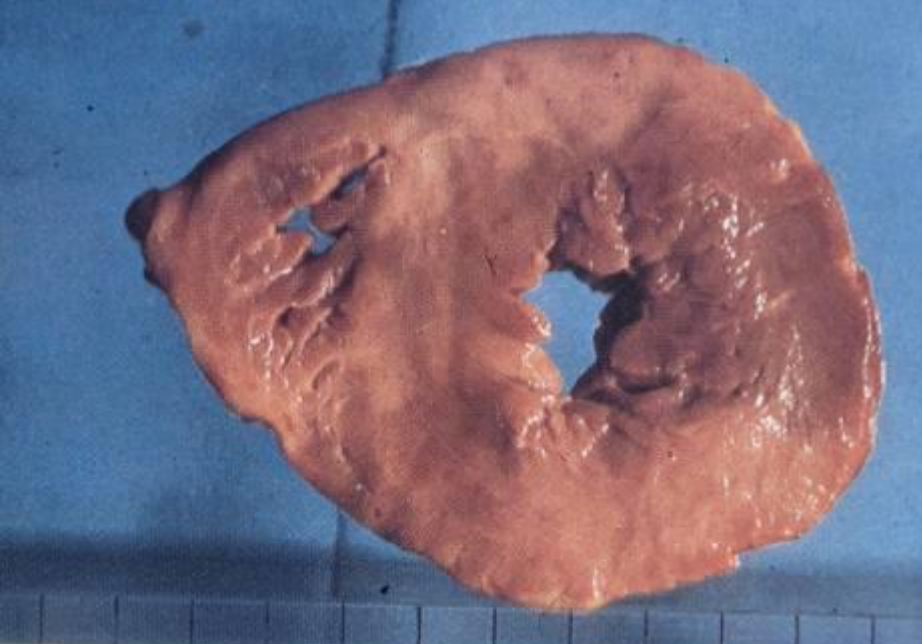
Cicatrix myocardii  
parietis posterioris et  
m. papillaris posterioris

# Kardiomyopatie

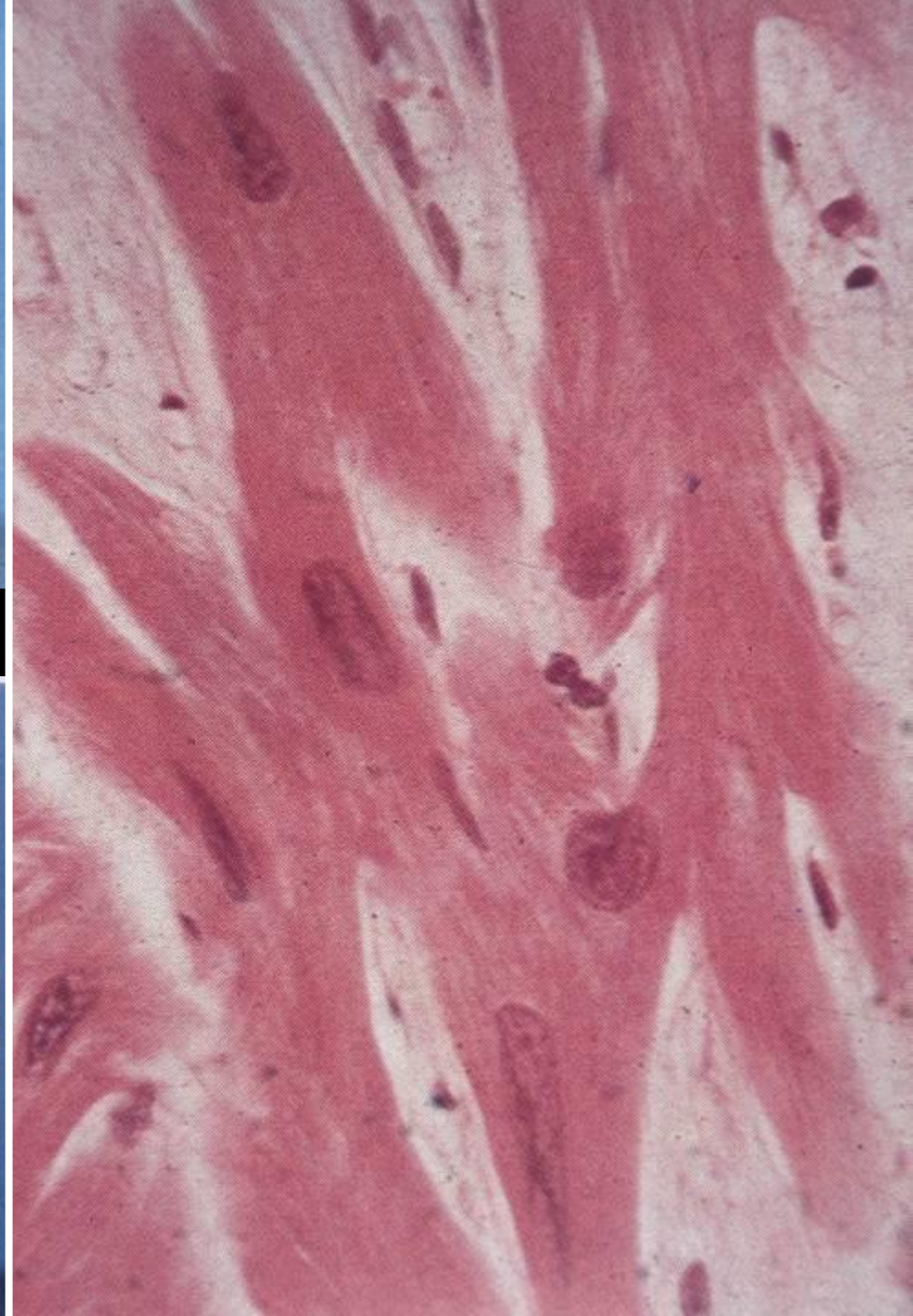
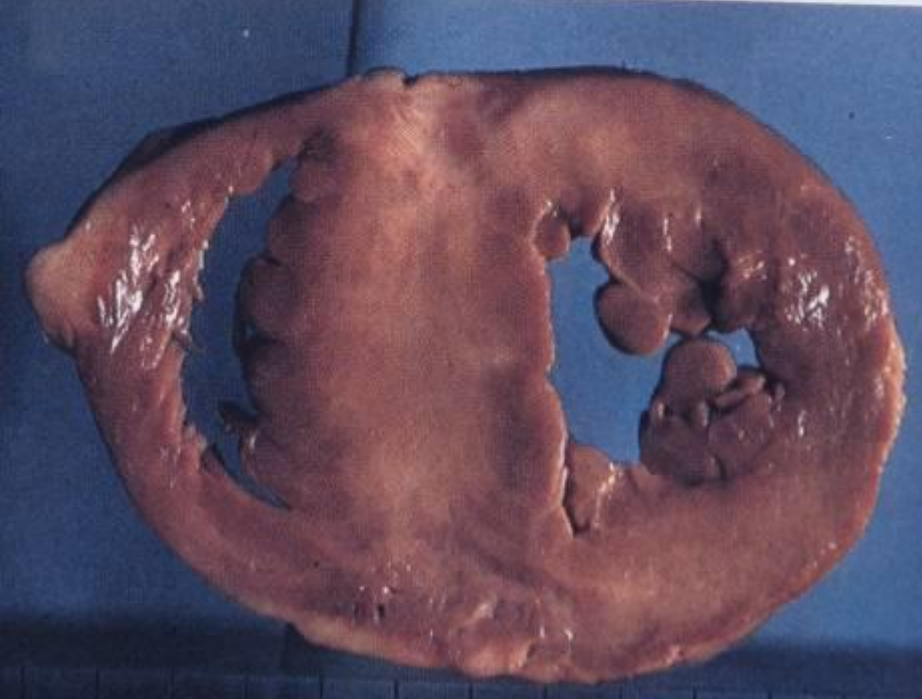*Def.:*

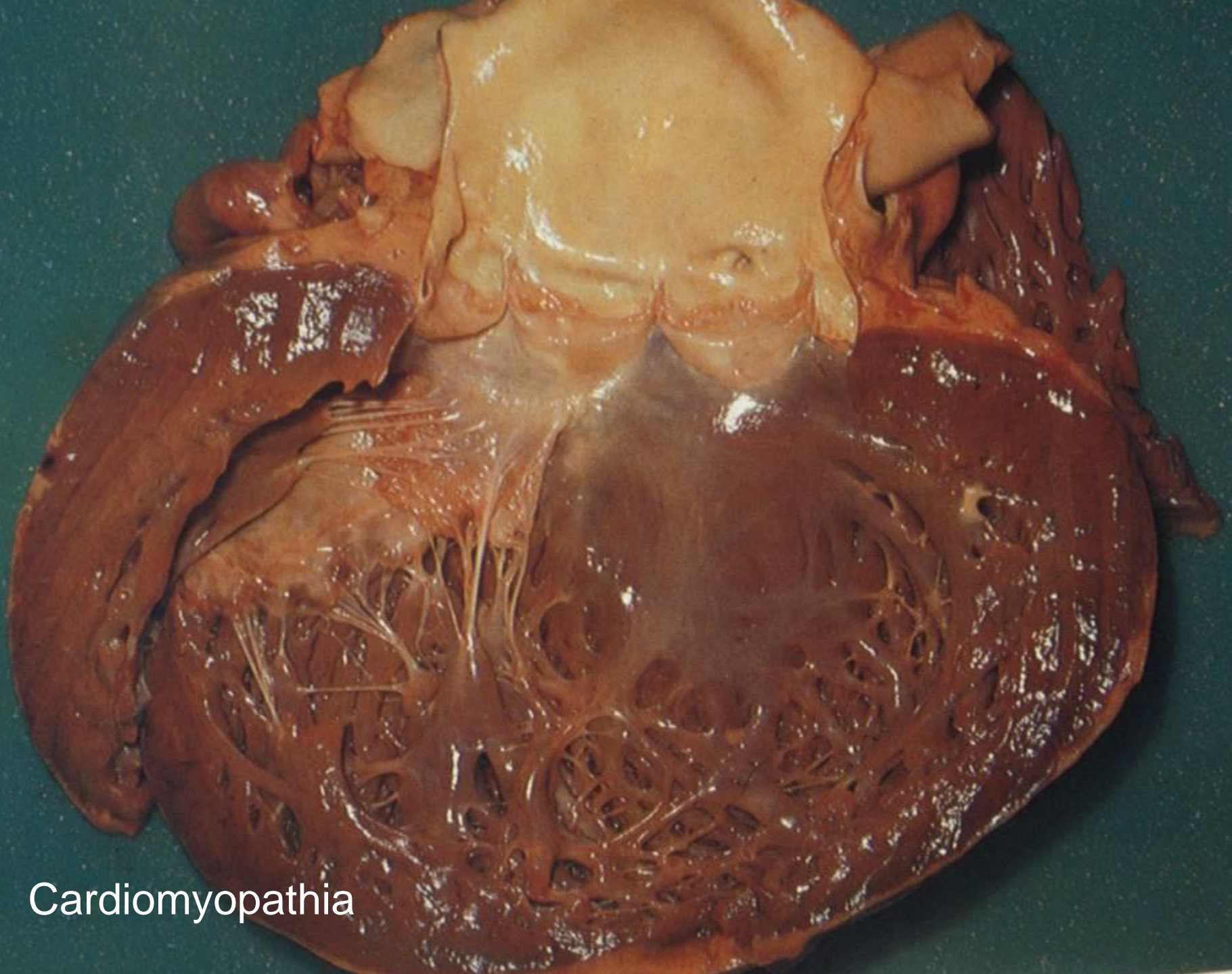
specifické (non ischaemické, nezánětlivé)  
onemocnění myokardu vedoucí k selhání  
srdce

- hypertrofická (obstruktivní)
- dilatační (congestivní)
- restriktivní (obliterující)



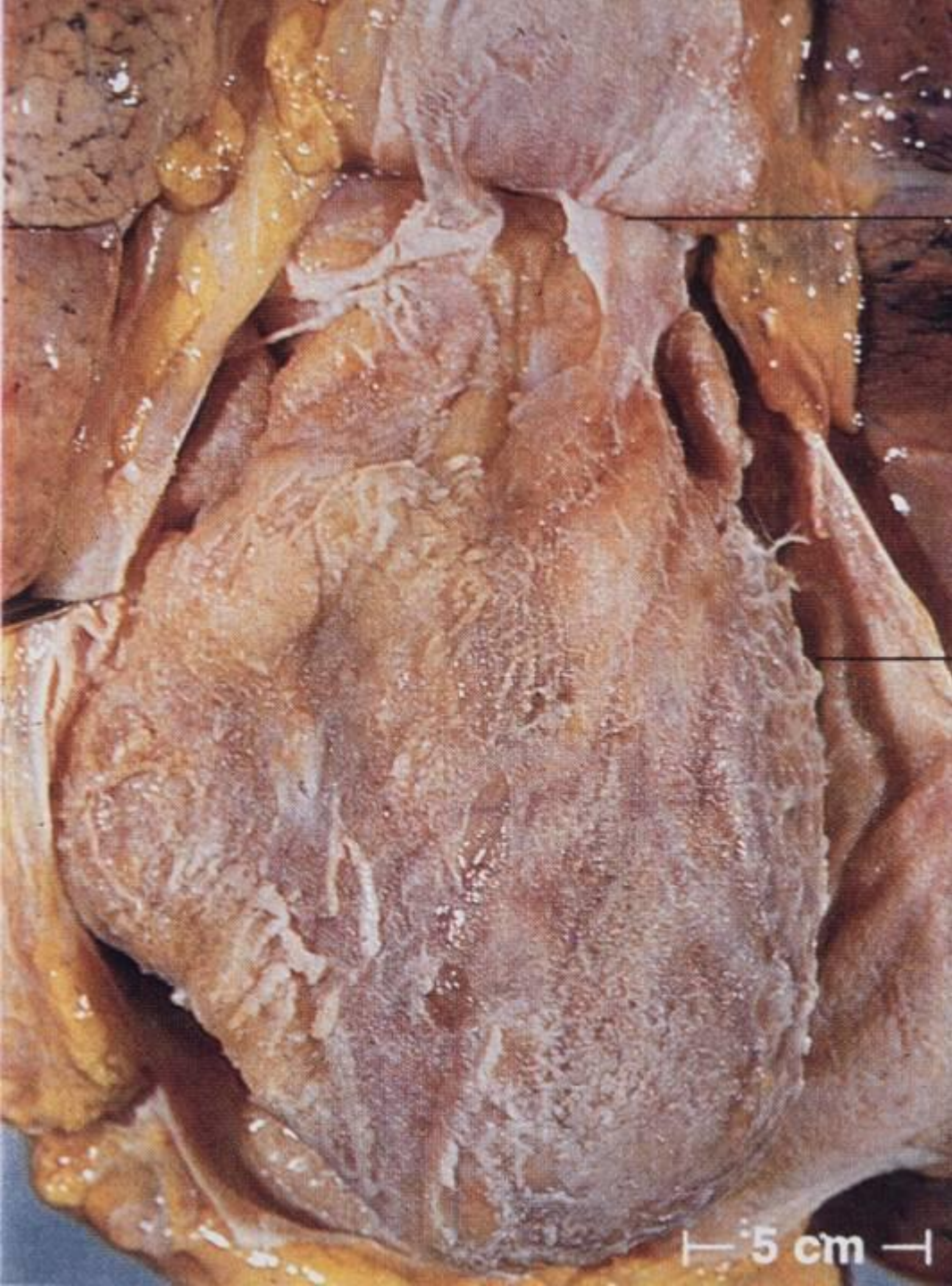Cardiomyopathia obstructiva






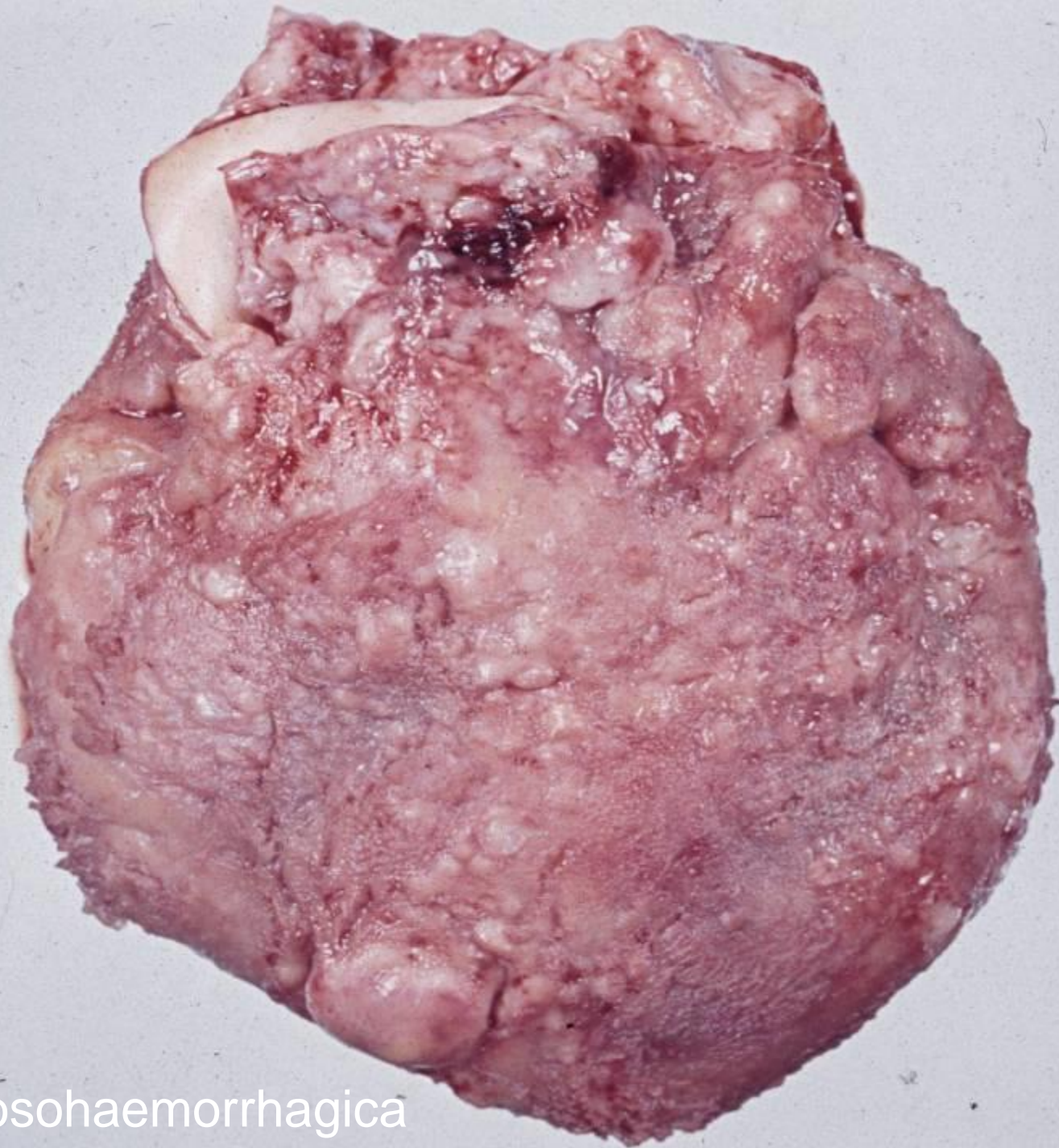
Cardiomyopathia





Pericarditis fibrinosa

— 5 cm —



Pericarditis  
serodfibrinosohaemorrhagica

# Projevy cirkulačního selhání

- v srdci

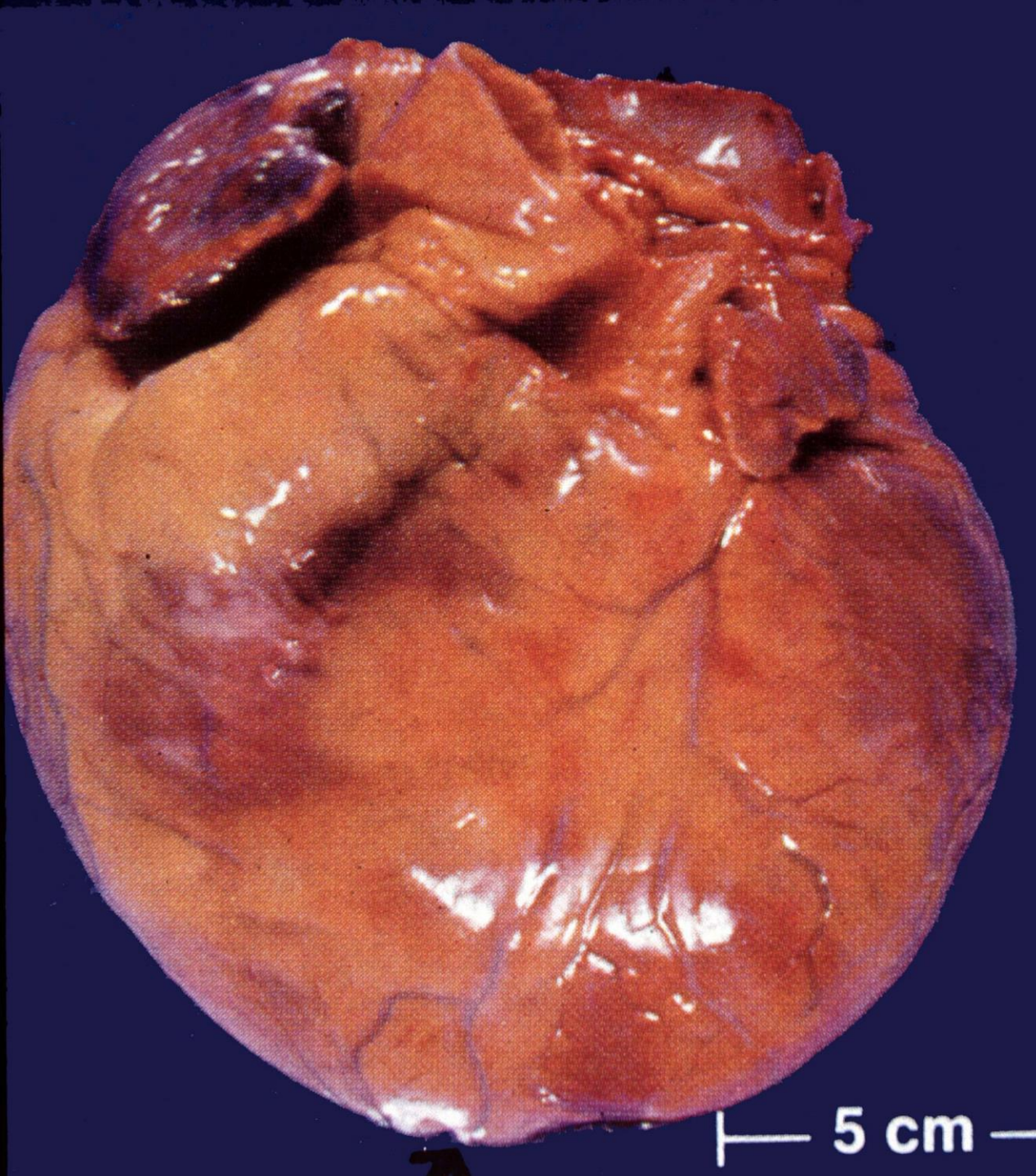
- mimo srdce

# Projevy cirkulačního selhání

## □ v srdci

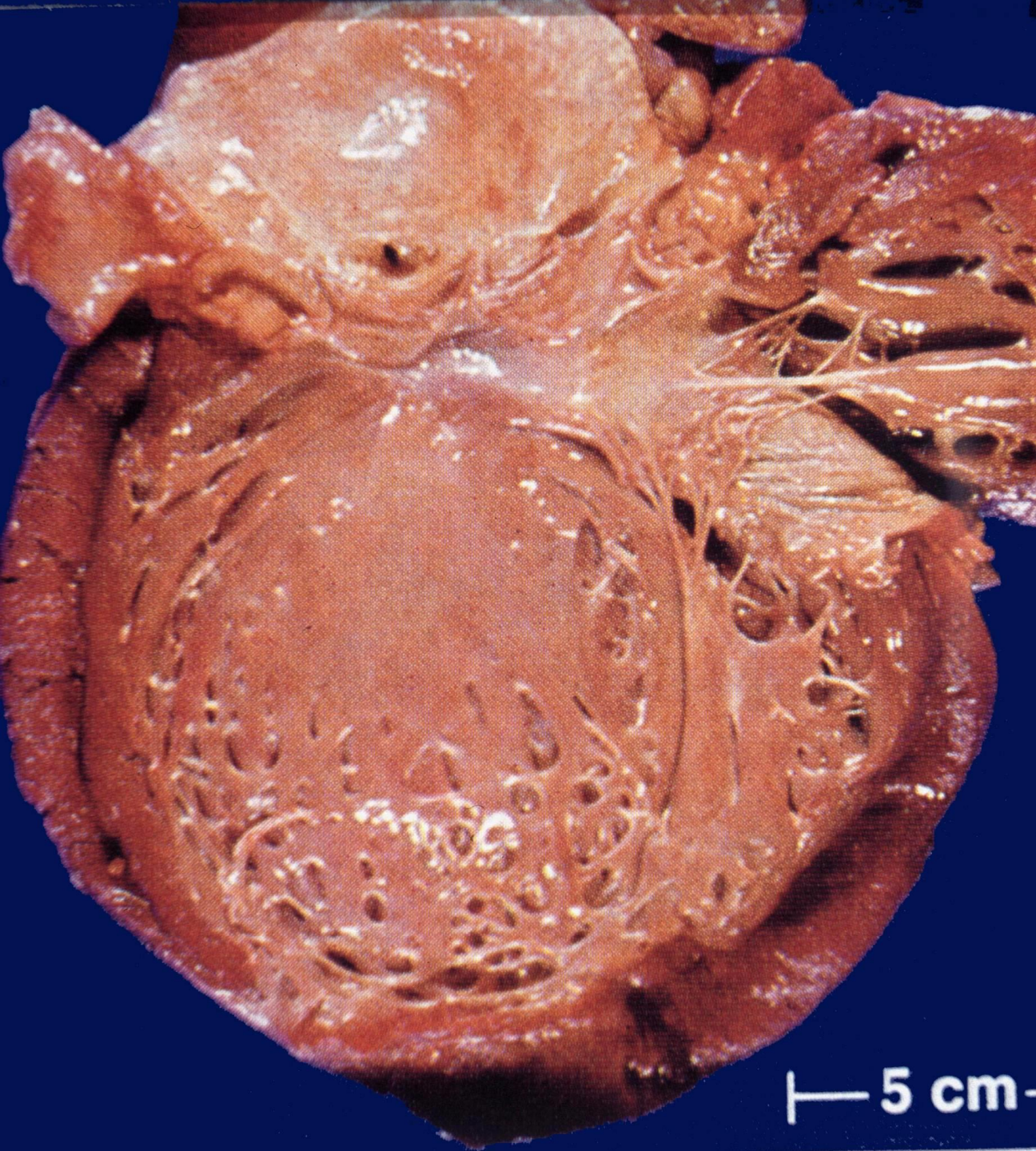
- akutní - dilatace
- chronická insuficience - hypertrofie  
*koncentrická, excentrická*

## □ mimo srdce



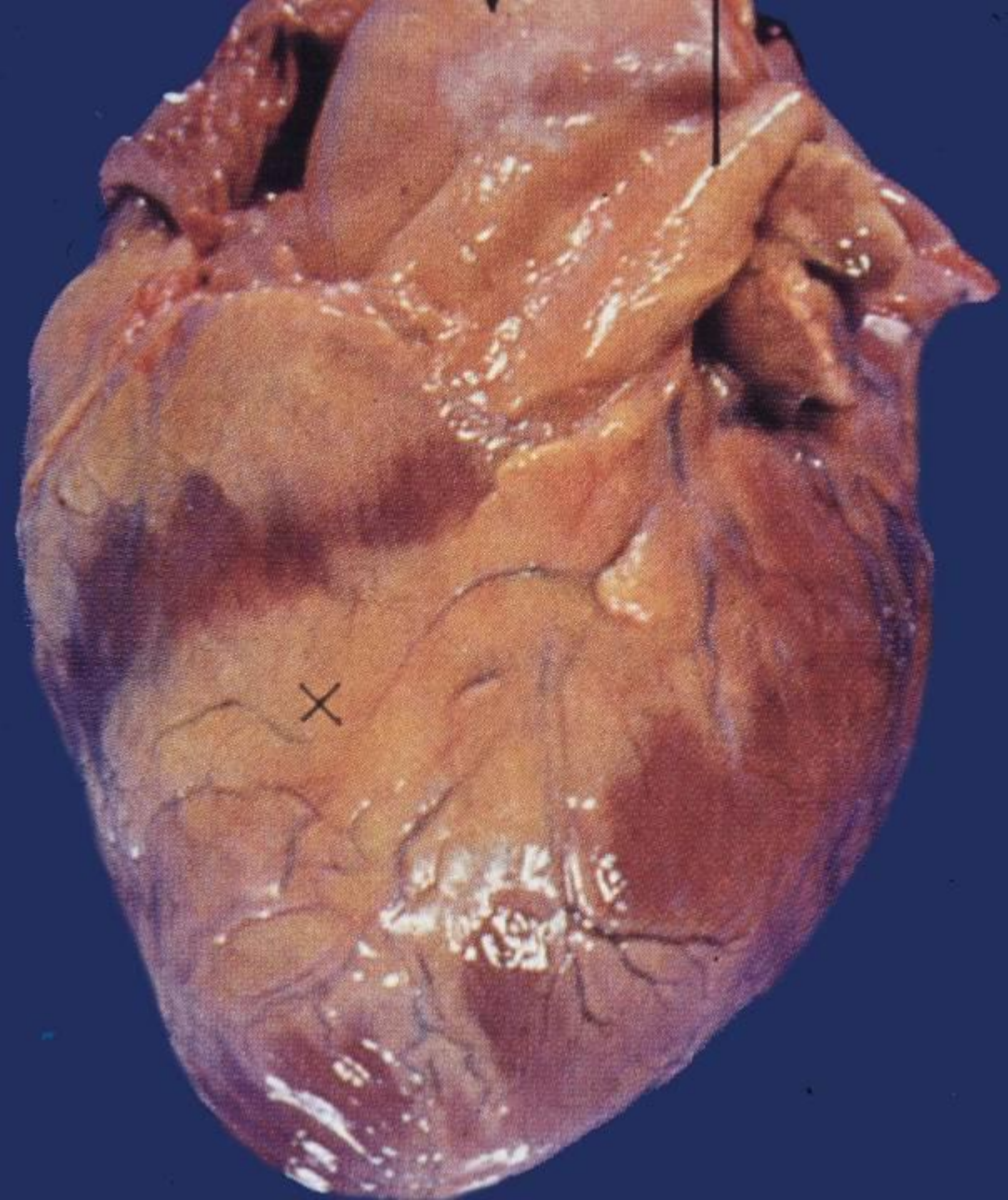
Dilatatio  
ventriculi sin.  
cordis

5 cm

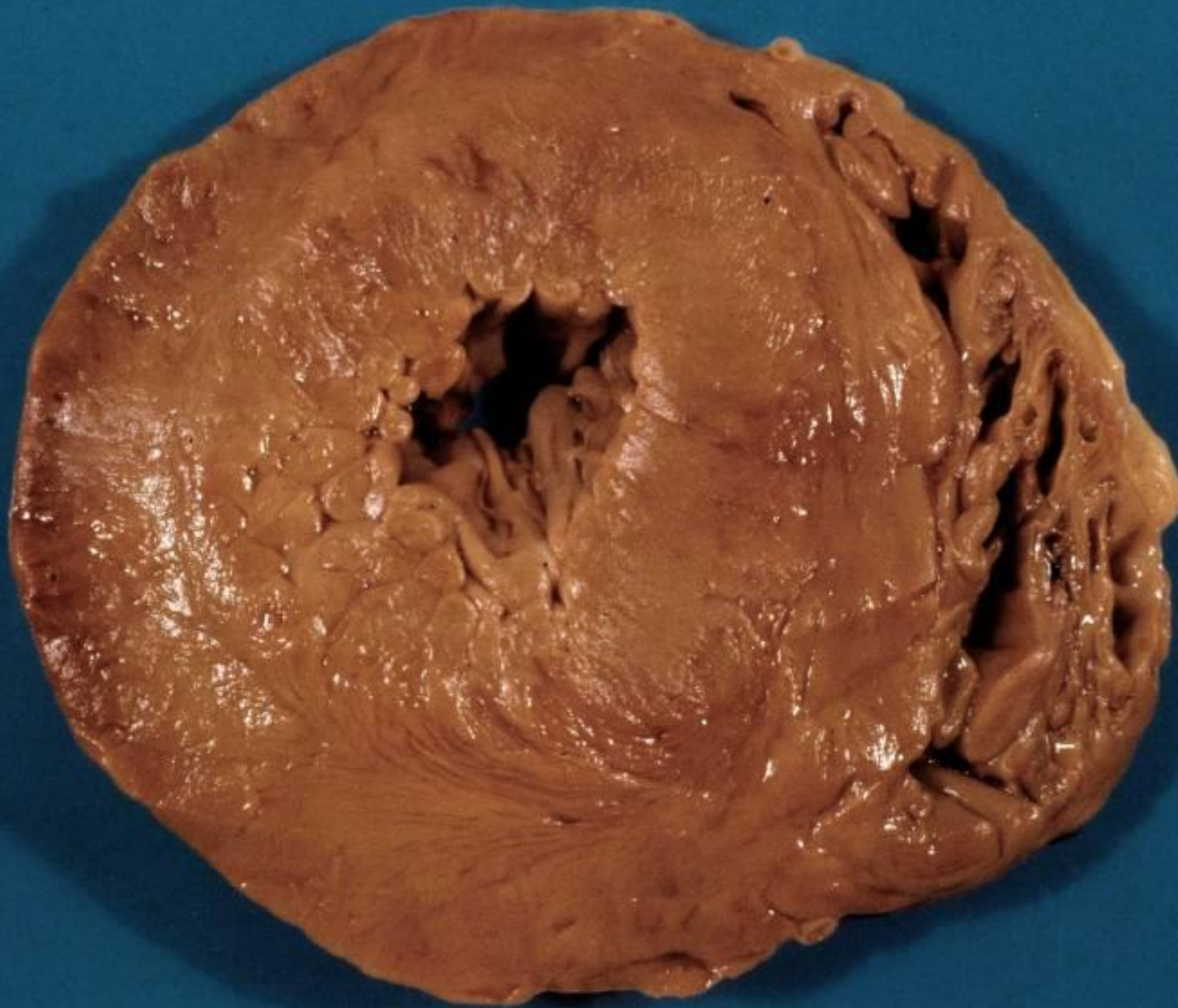


Dilatatio  
ventriculi sin.  
cordis

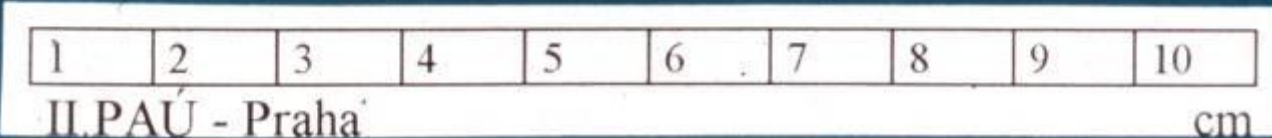
— 5 cm —



Hypertrophia  
ventriculi sin.  
cordis



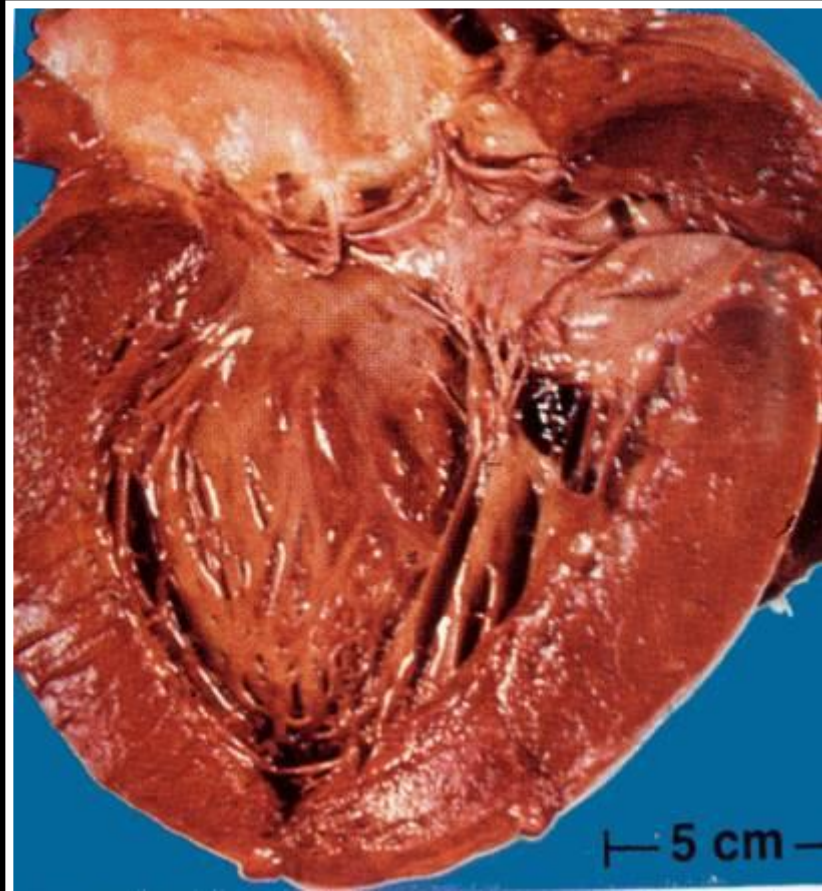
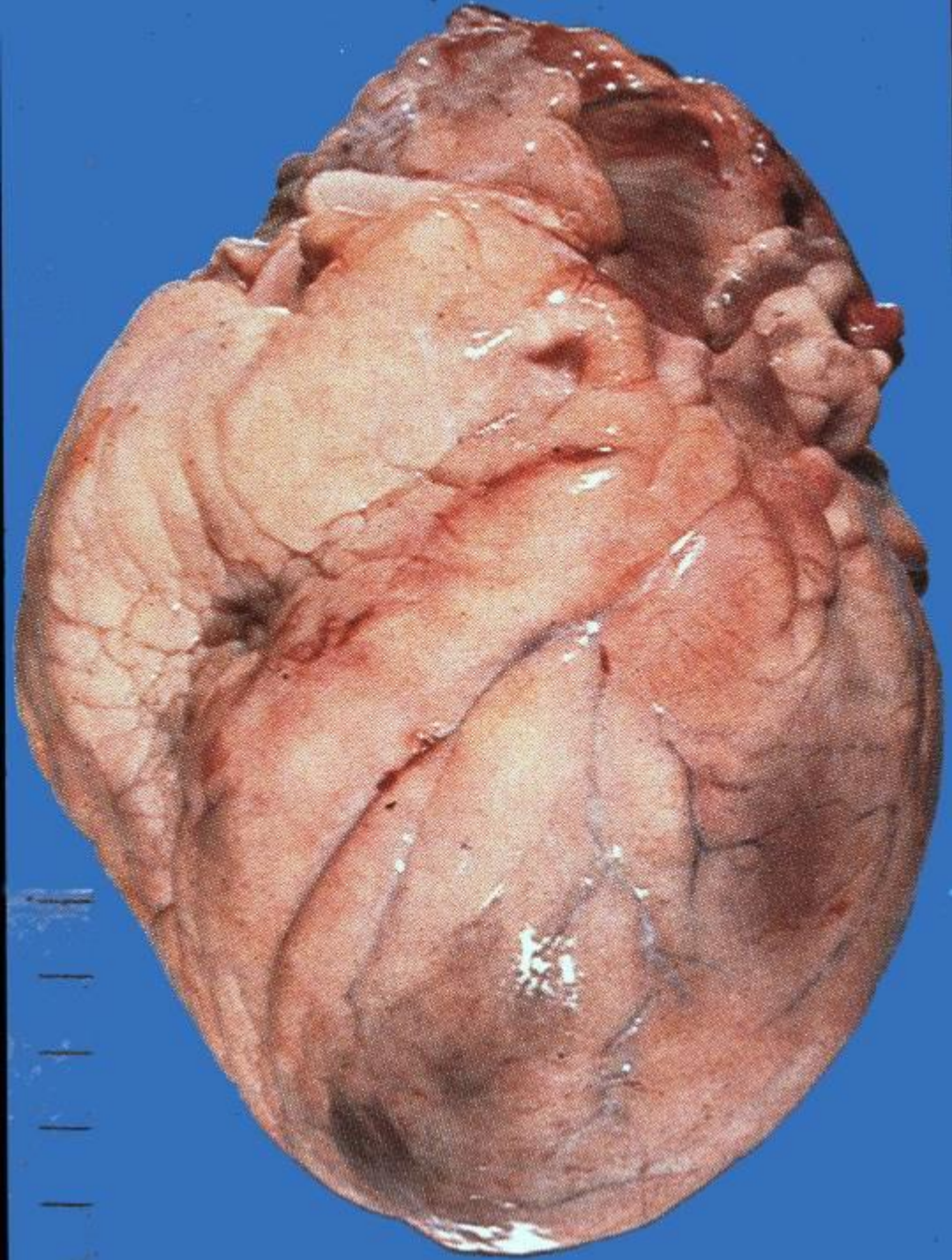
Hypertrophia  
concentrica  
ventriculi sin.  
cordis



**95 / 01**



Hypertrophia excentrica  
ventriculi sin. cordis



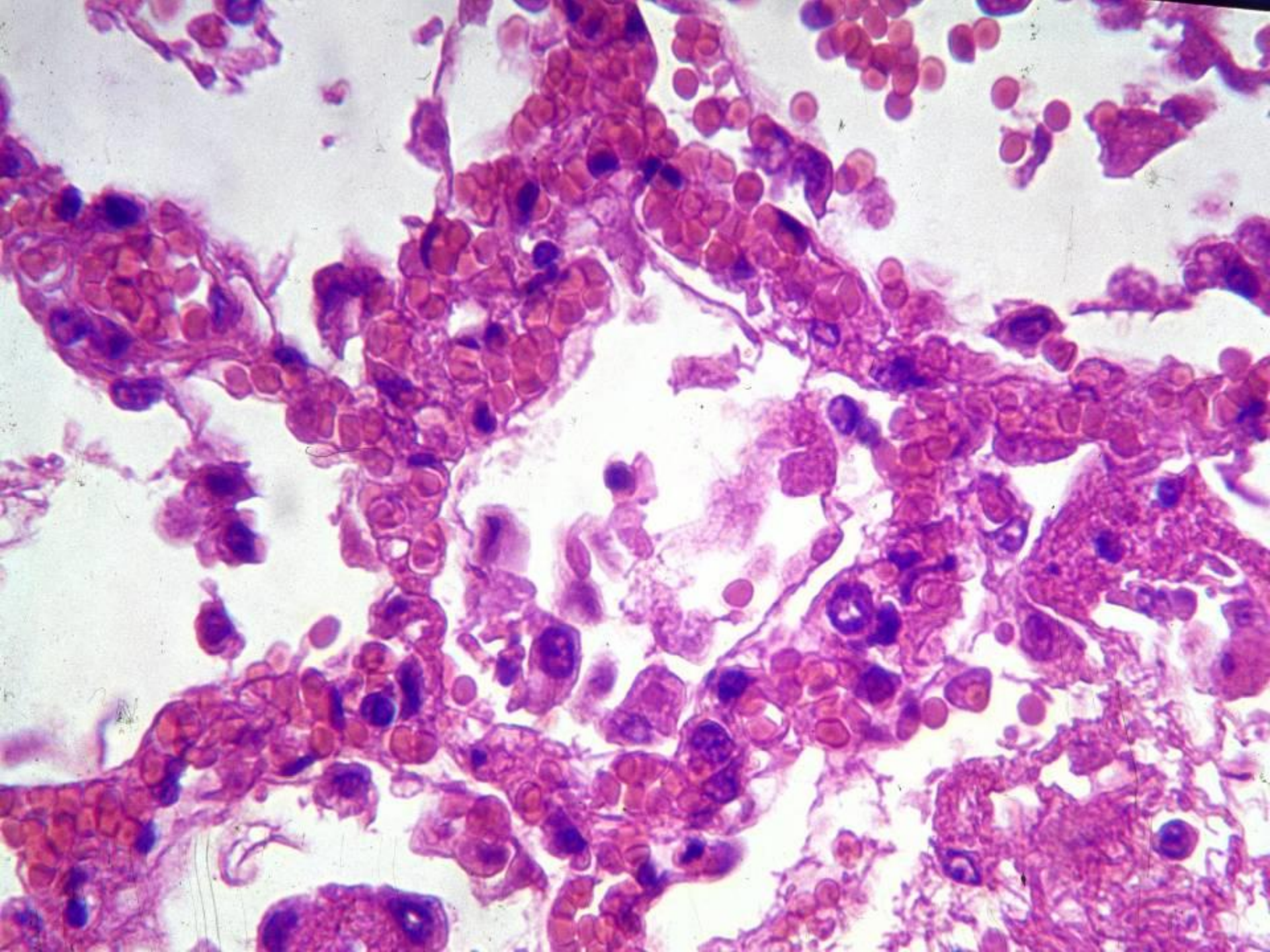
# Projevy cirkulačního selhání mimo srdce

## Akutní

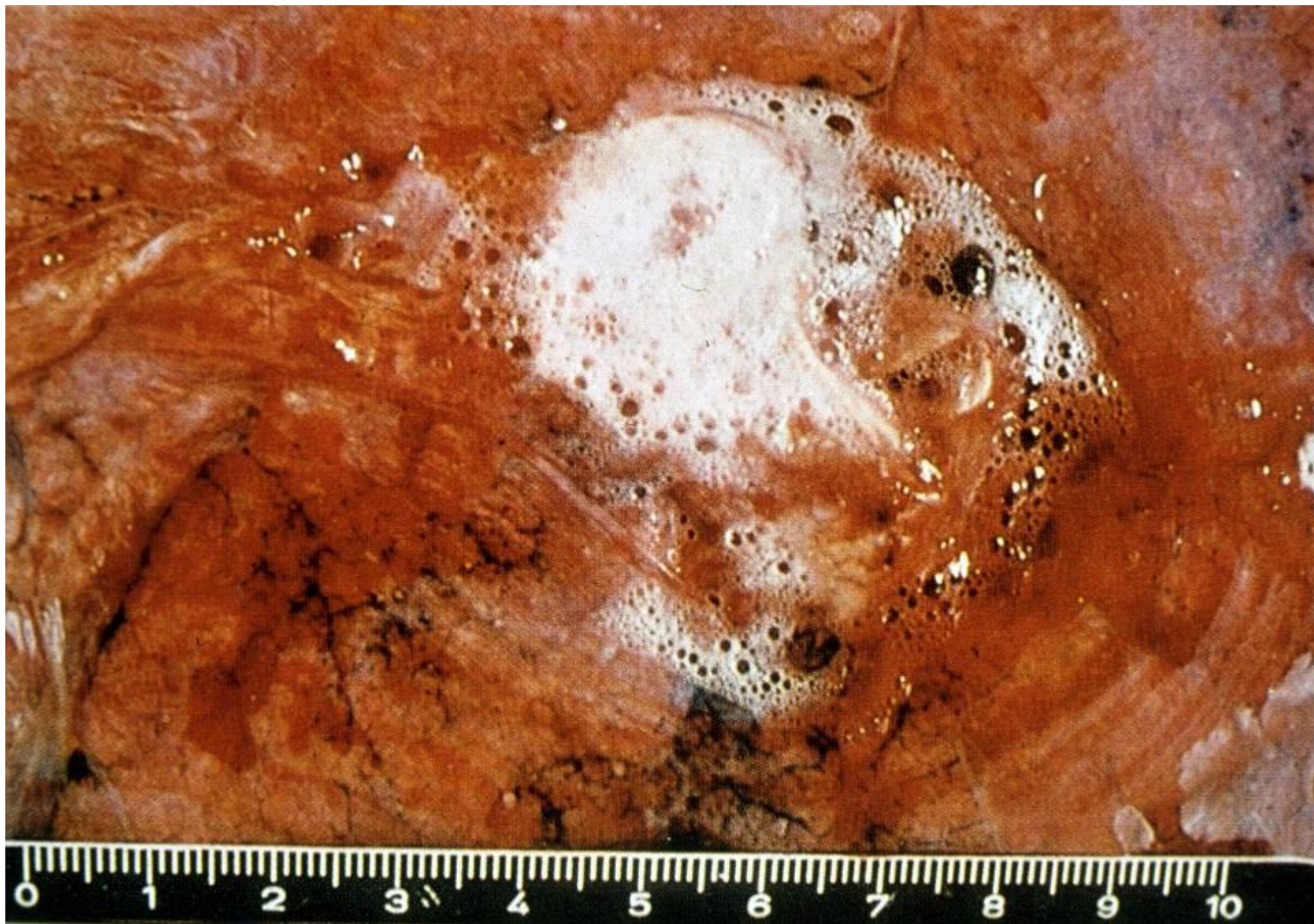
- kapilarovenózní městnání
- akutní venostáza
- cyanóza (5g% red. hemoglobinu!)
- kardiální hydrops edém

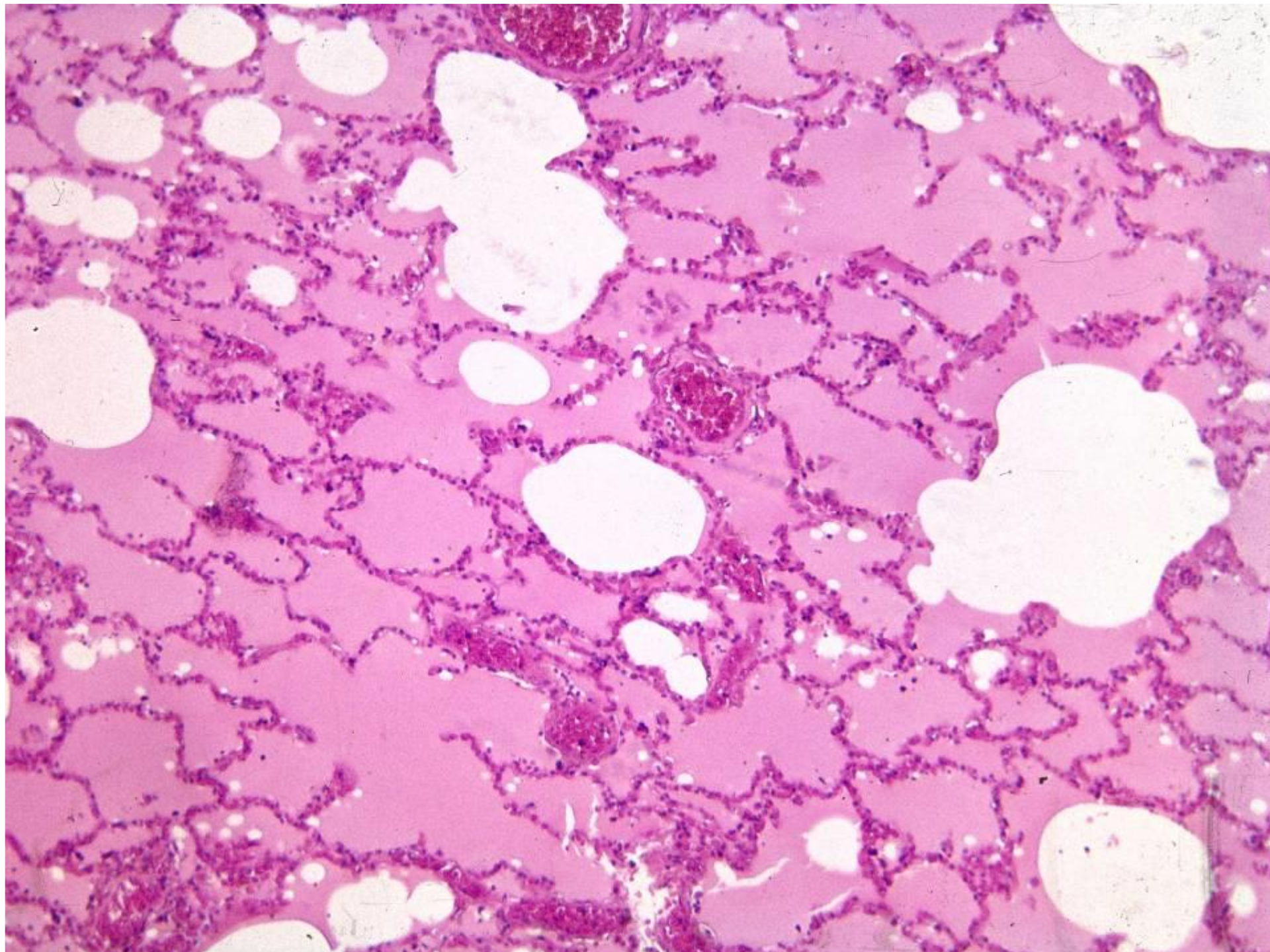
## Chronické

- cyanotická indurace (*slezina, játra, ledviny*)
- rezavá indurace (*plic*)
- venostatický katar
- hypertrofie cév
- kardiální hydrops edémy

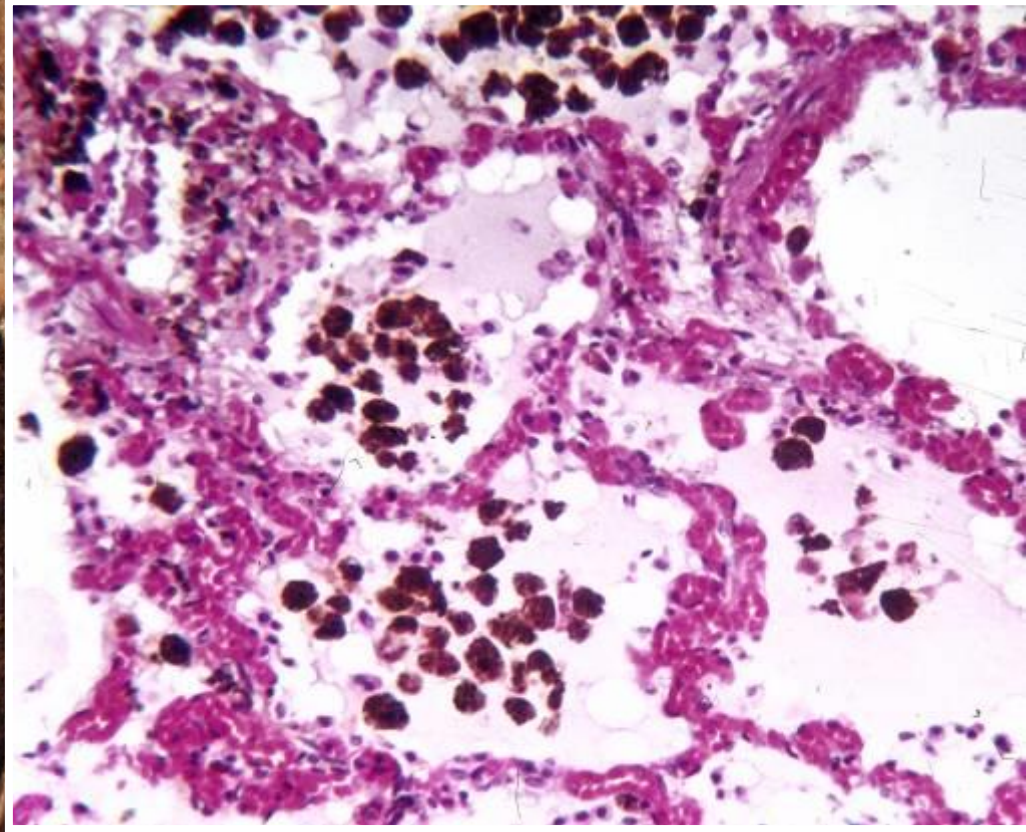
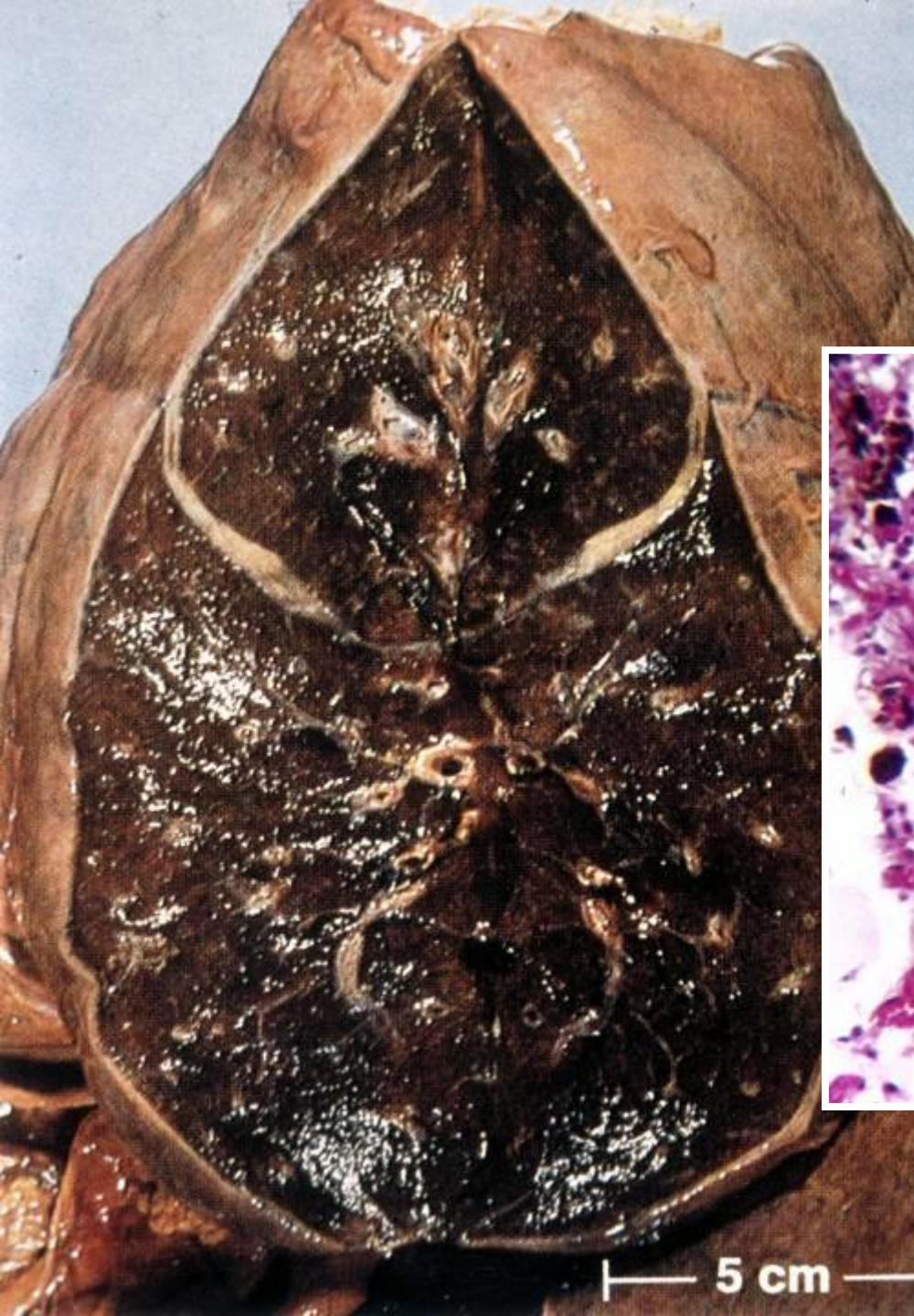


Shock cardiogenes . Oedema pulmonum.

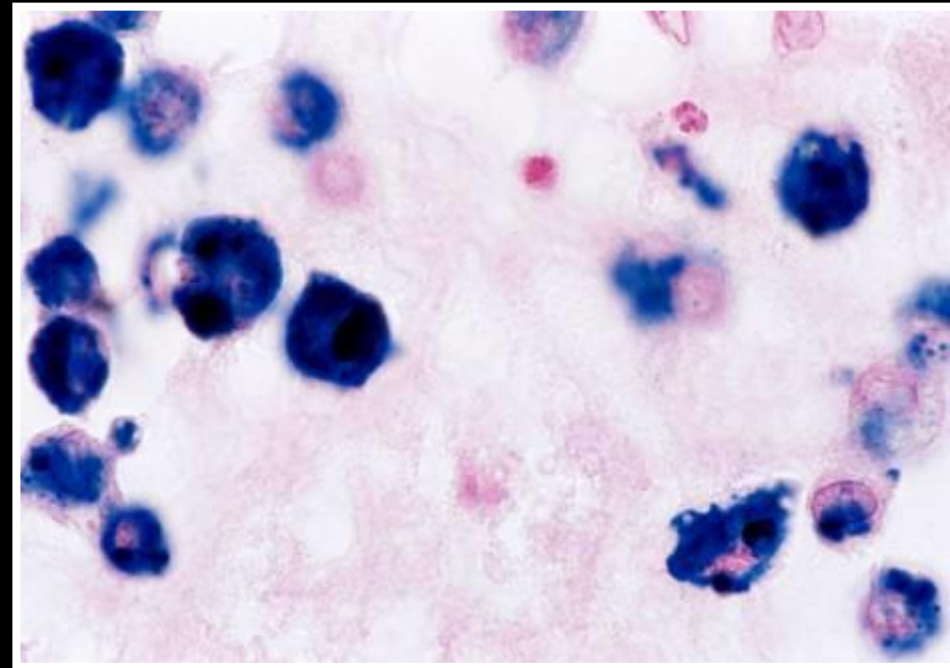
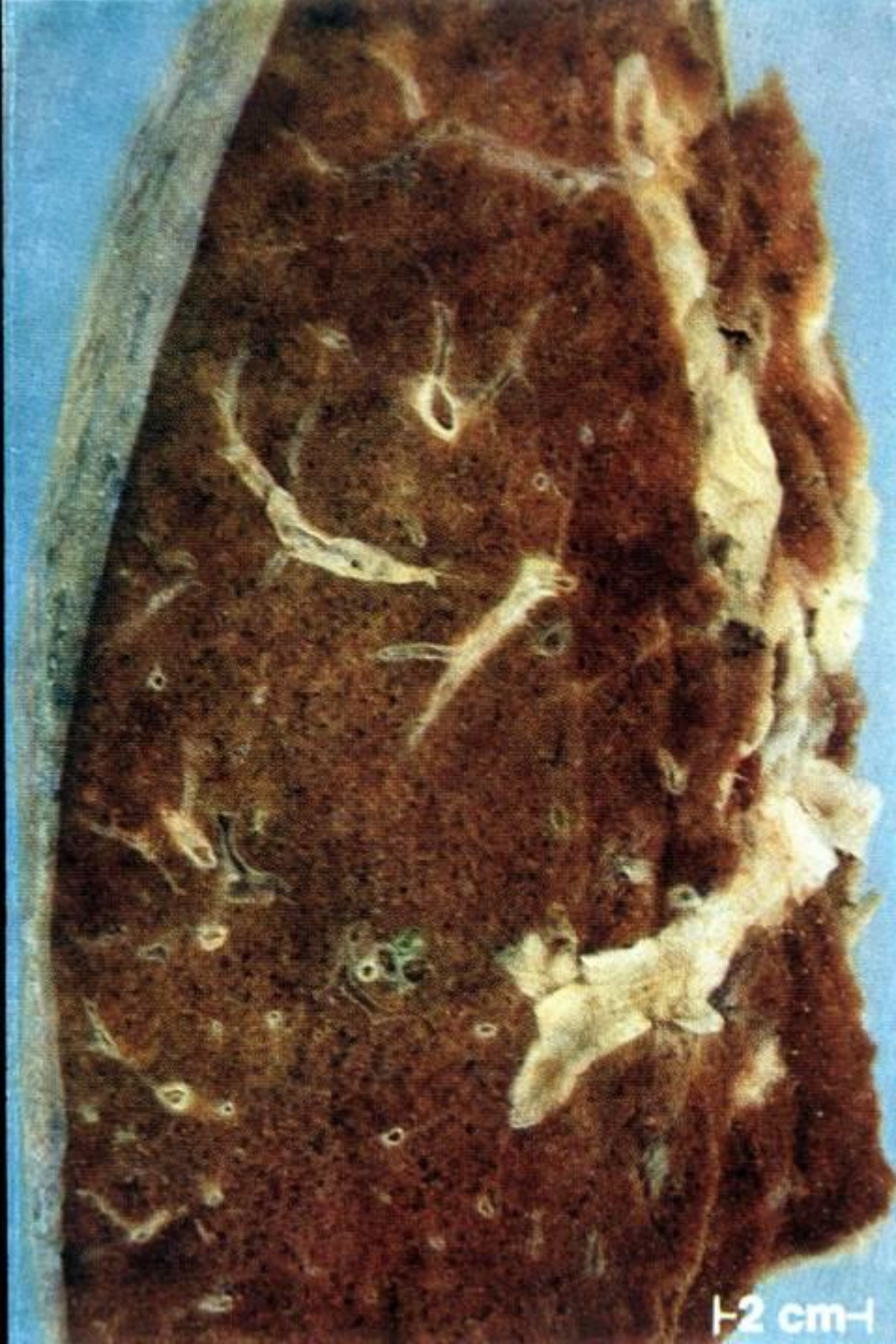



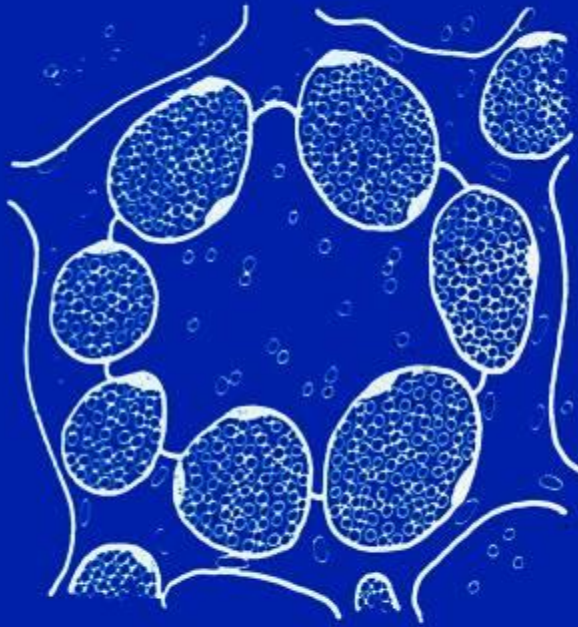
Venostasis pulmonum  
chronica – induratio rubra



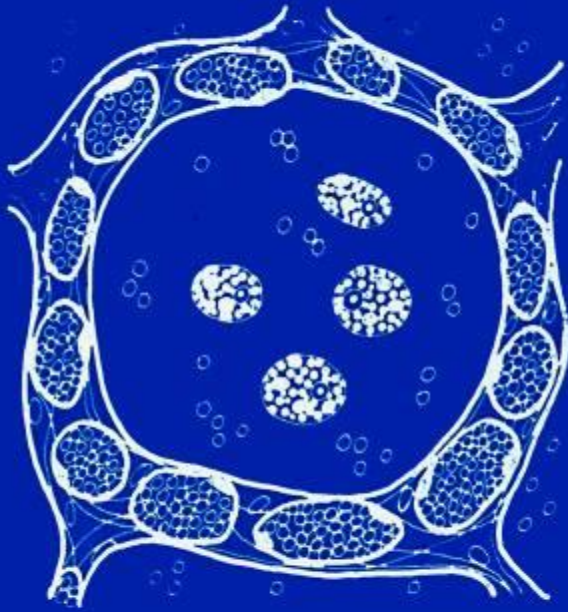
Venostasis pulmonum  
chronica – induratio rubra




# Congestion of the Lungs



Hyperemia  
Acute



Beginning induration  
Subacute

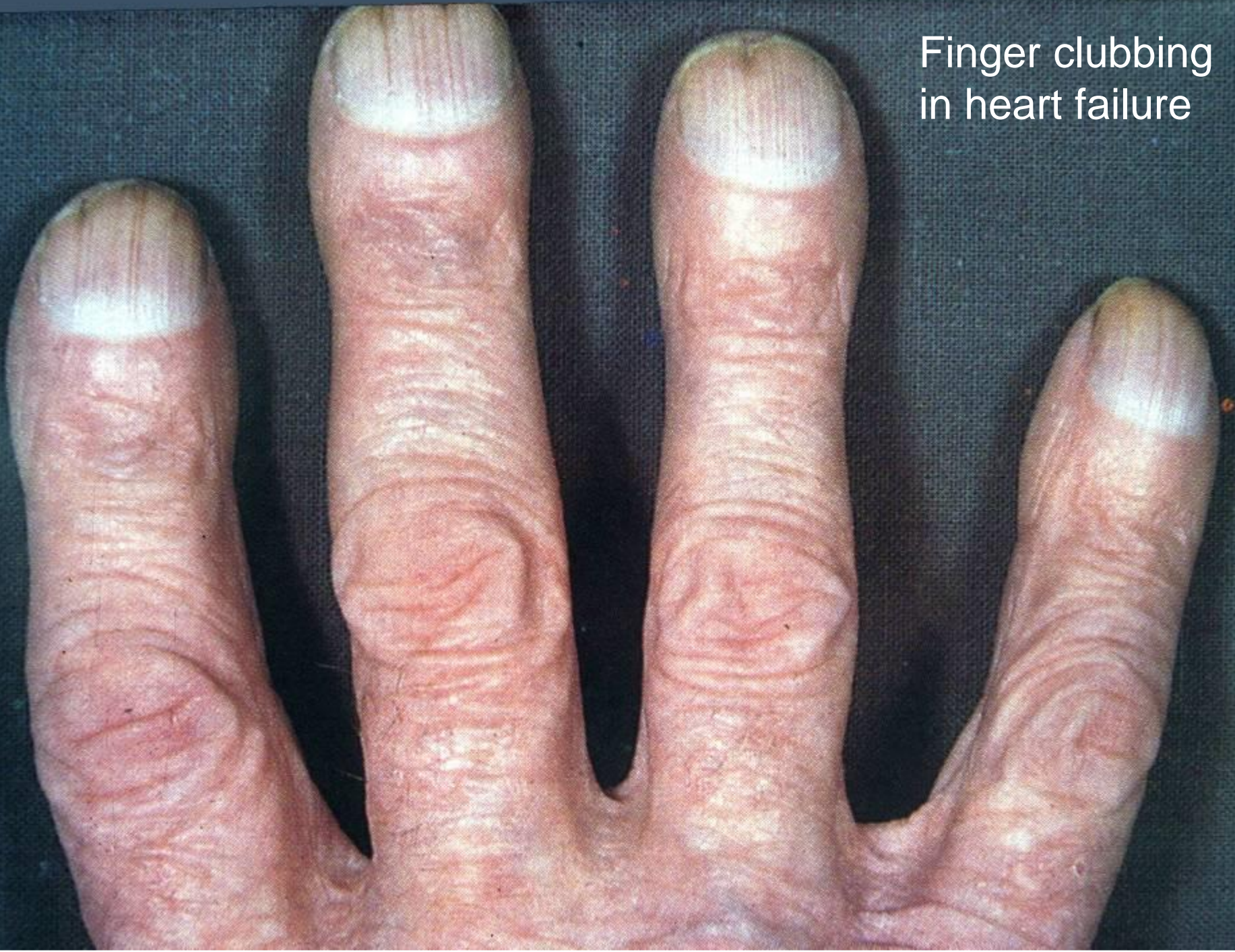

Chronic congestion  
(Stasis) of lung

Fig. 106. Different stages of congestion of the lung.



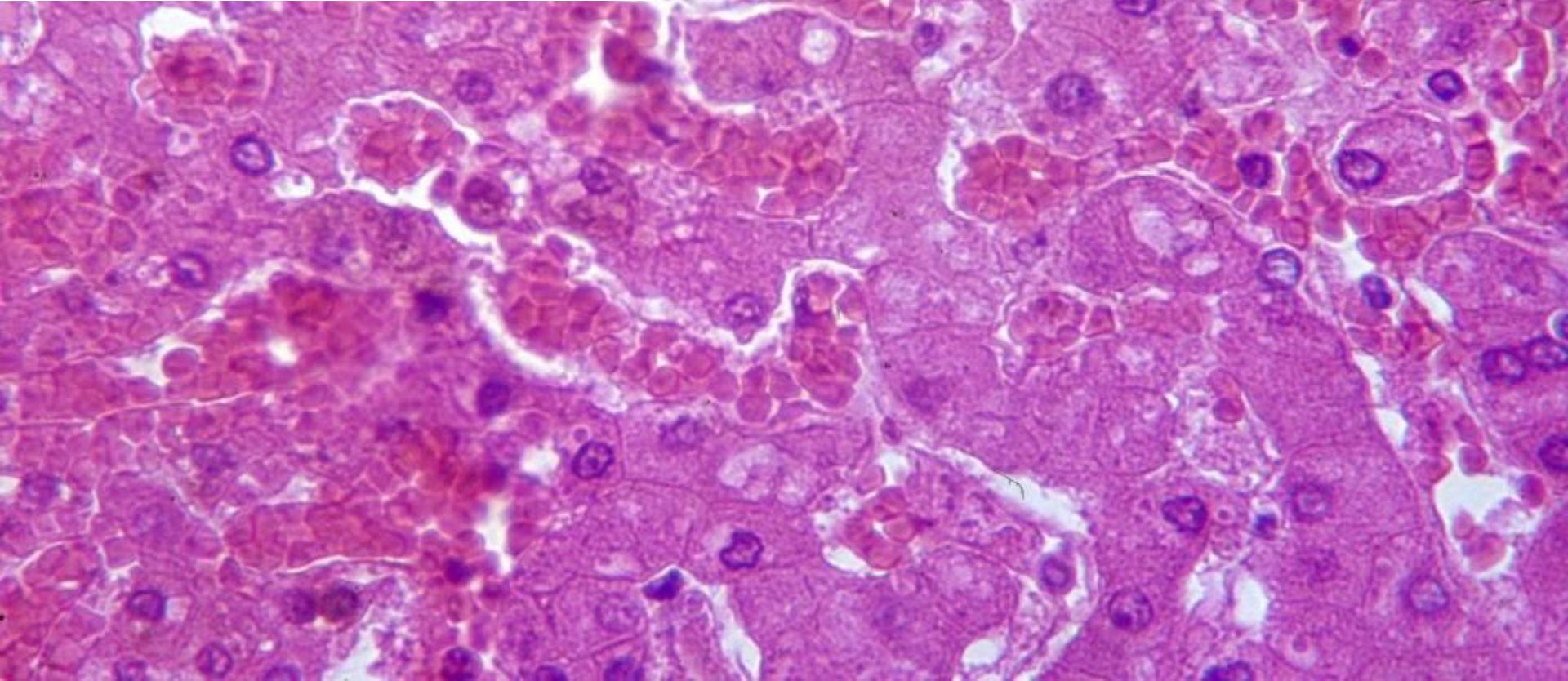
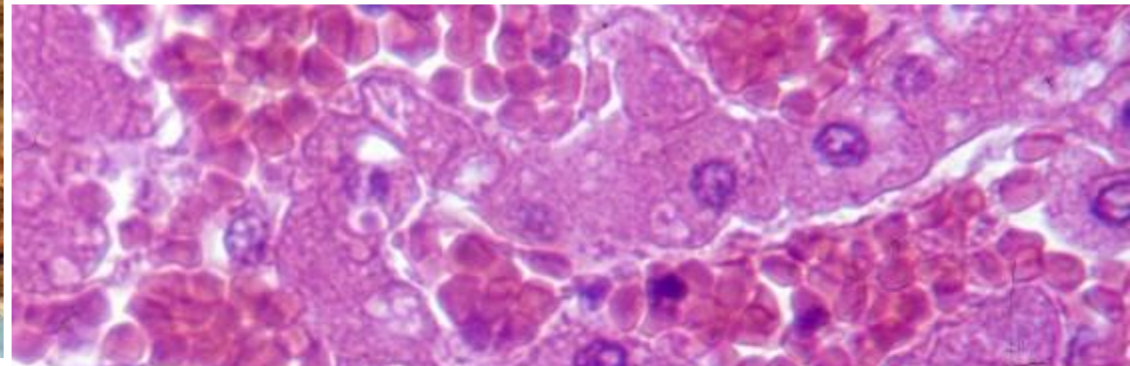
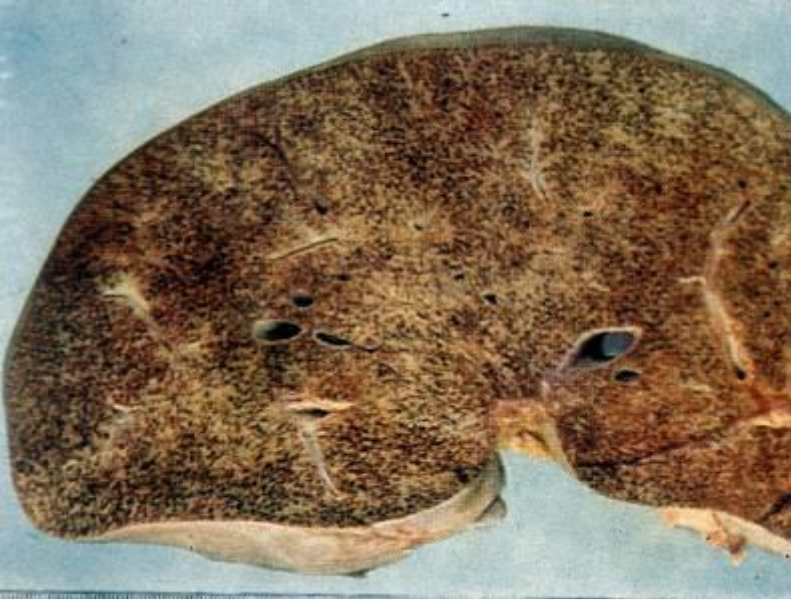Finger clubbing  
in heart failure

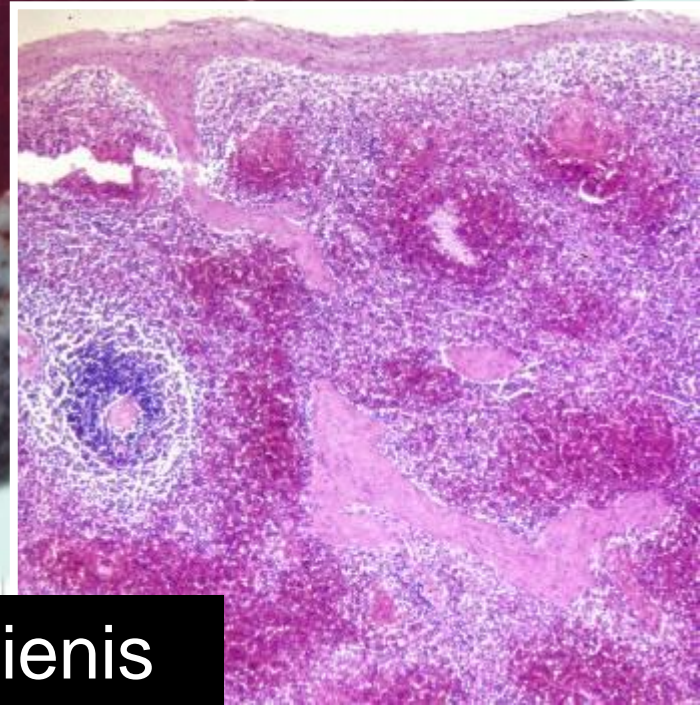
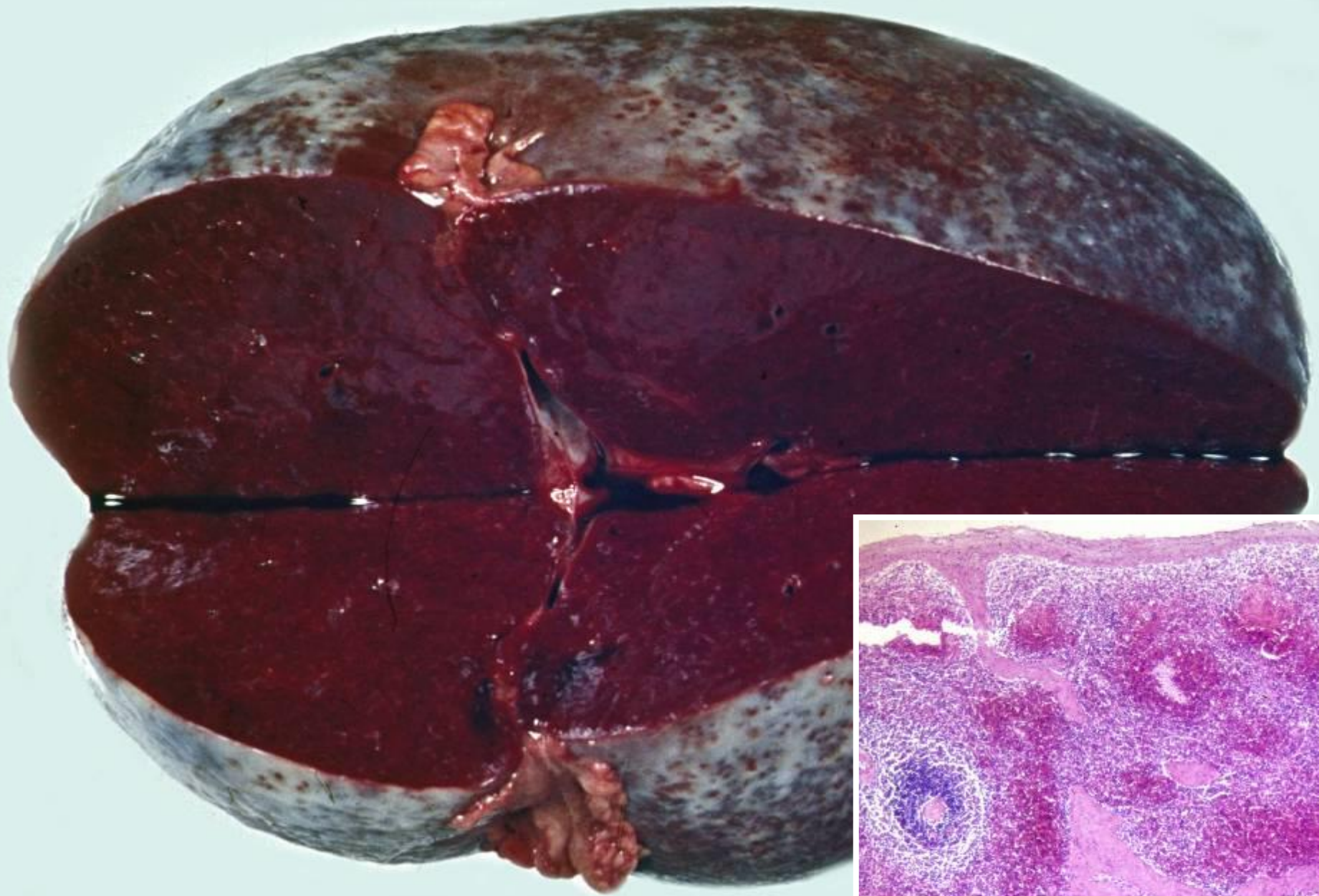


muškátov  
oříšek

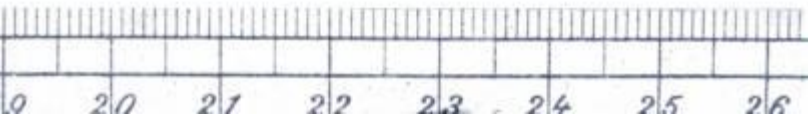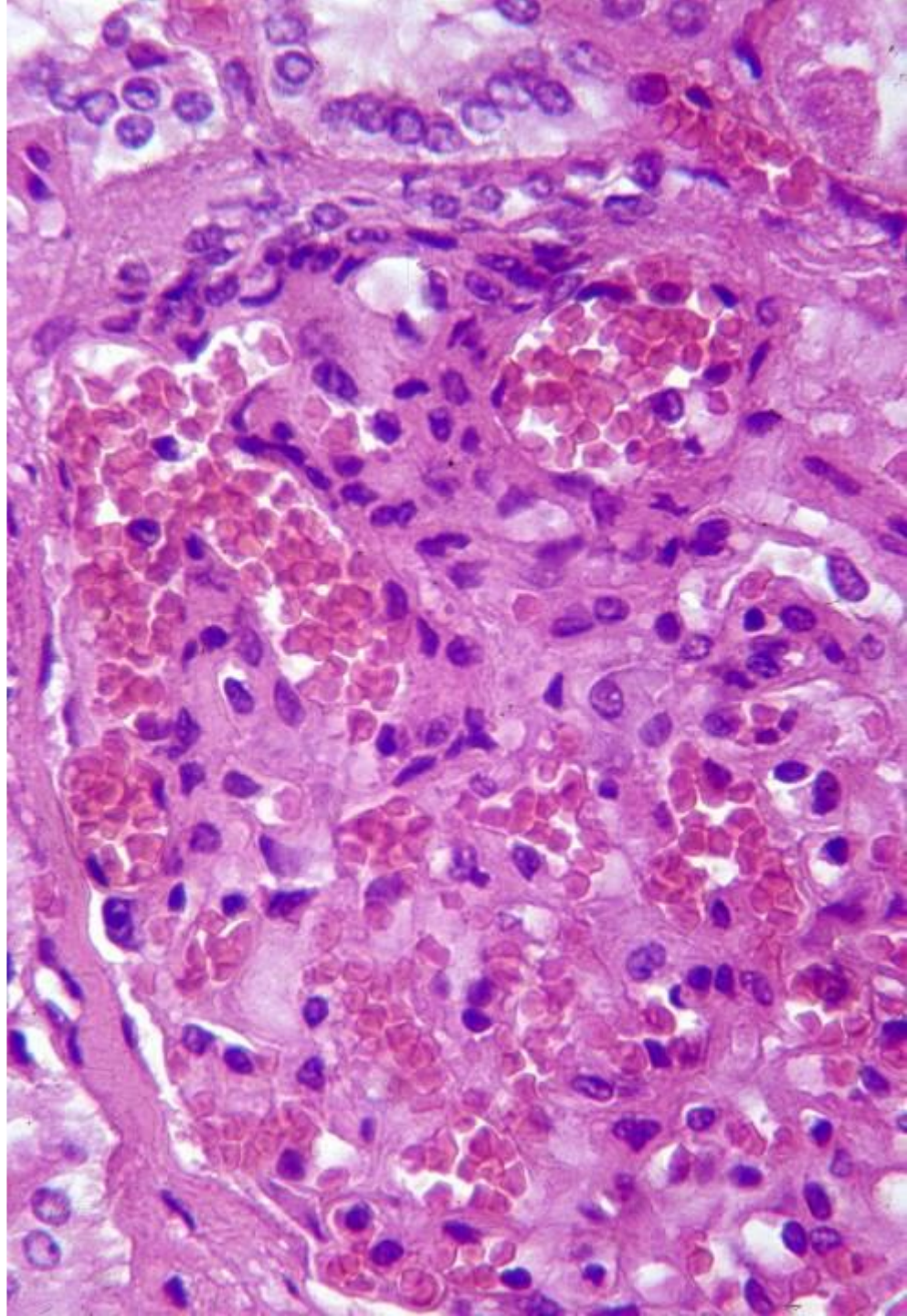

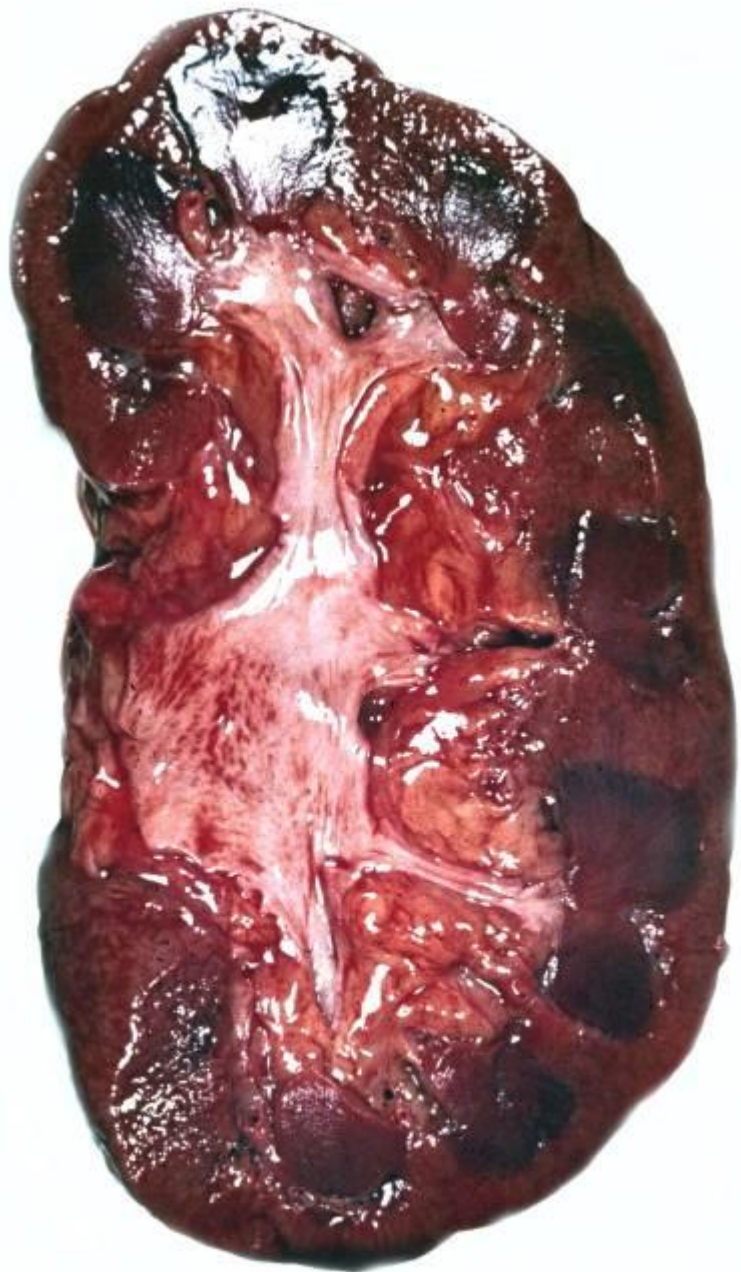
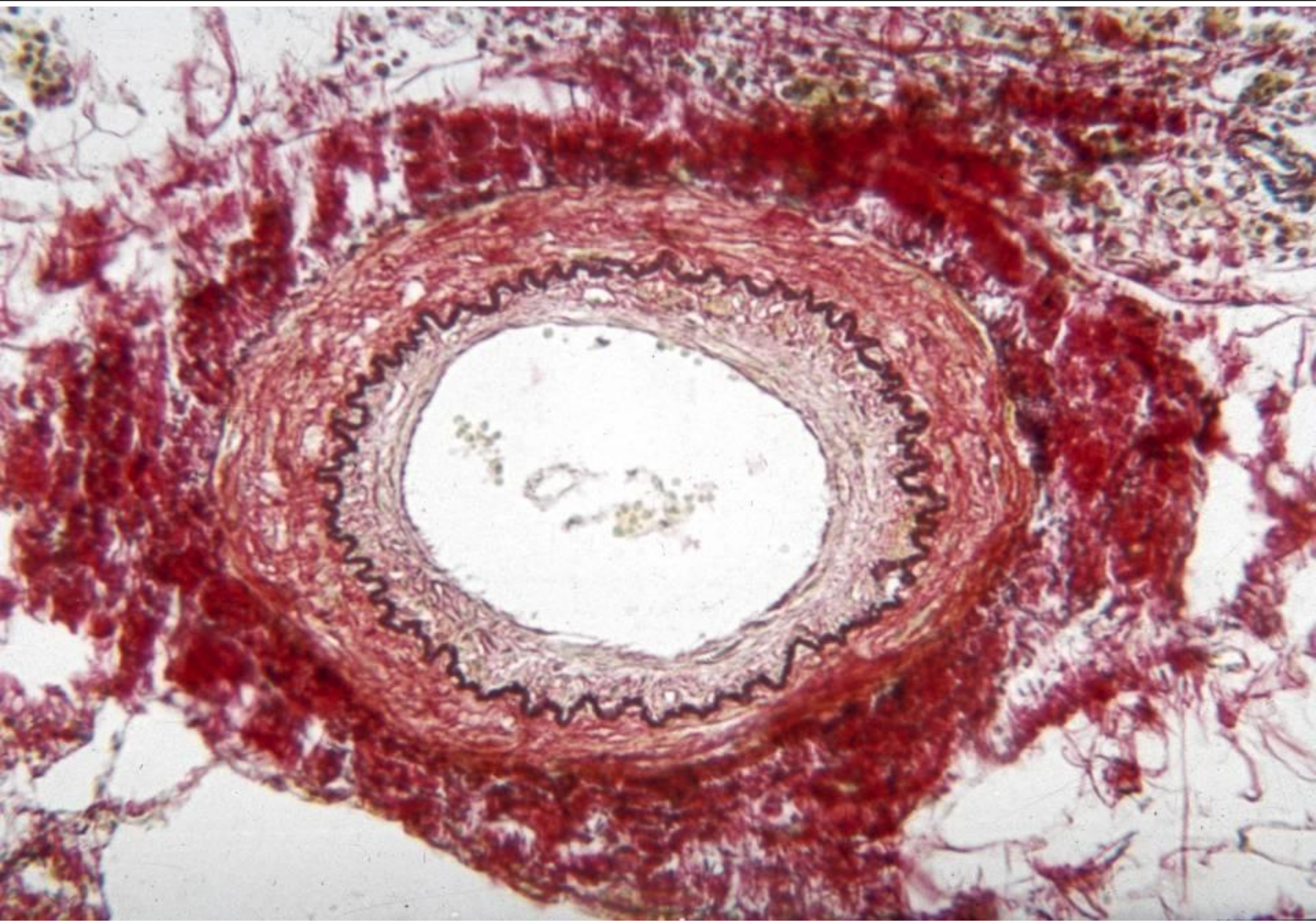
„muškátová“ játra



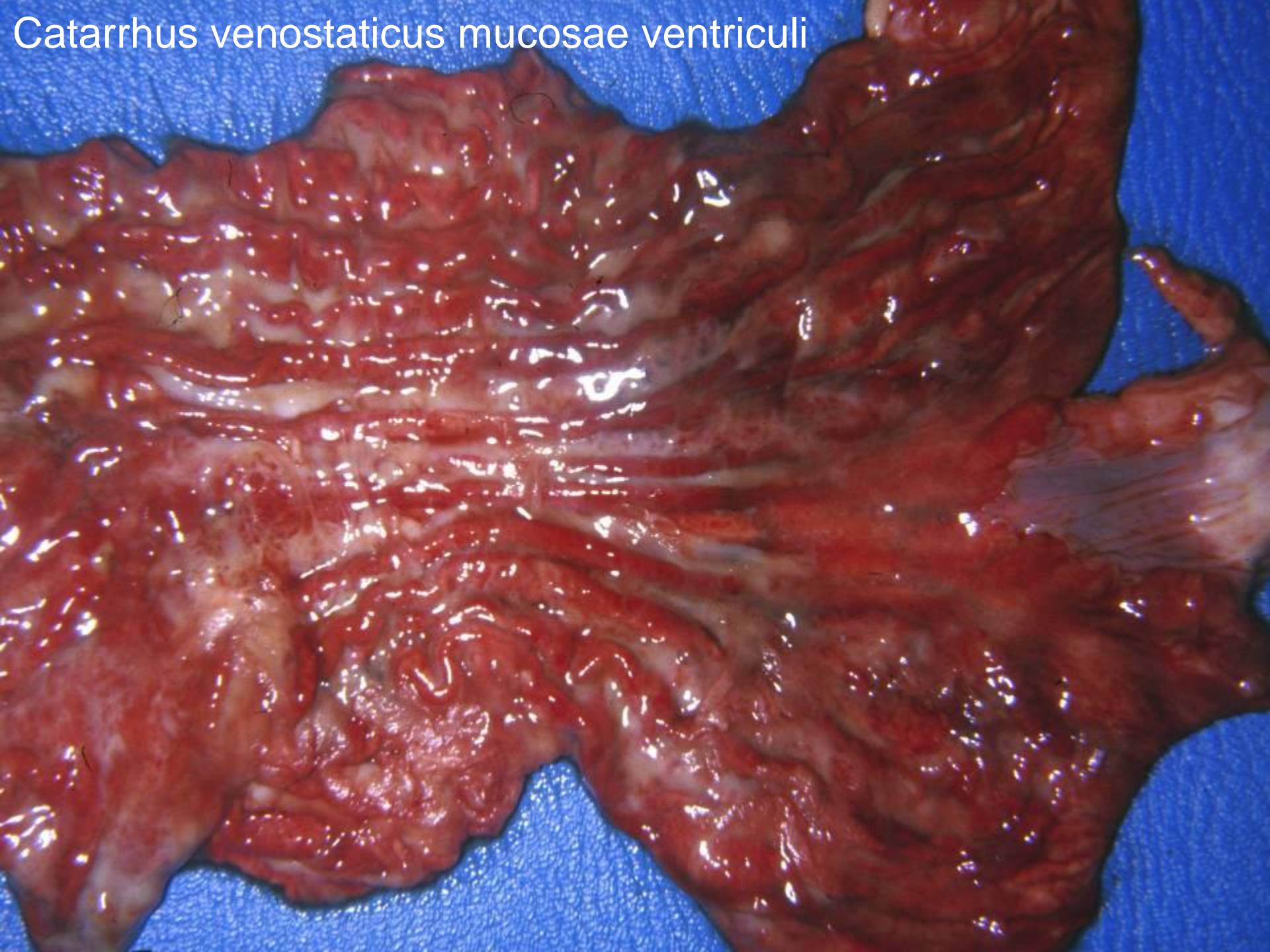


Induratio cyanotica lienis





Catarrhus venostaticus mucosae ventriculi



# Šok

*Def.:*

hypoperfuze buněk a tkání v  
důsledku sníženého efektivního  
objemu cirkulující krve



# Šok - *patogeneze*

- snížené množství krve
- snížený srdeční výdej
- redistribuce krve

# Šok — *typy & příčiny*

- **kardiogenní**
- hypovolemický (*hemoragie, ztráta tekutin – popáleniny, zvracení*)
- septický (*bakteriální infekce*  
*G- endotoxinový, G+ septikemie*)
- neurogenní (*anesthésie, poranění míchy*)

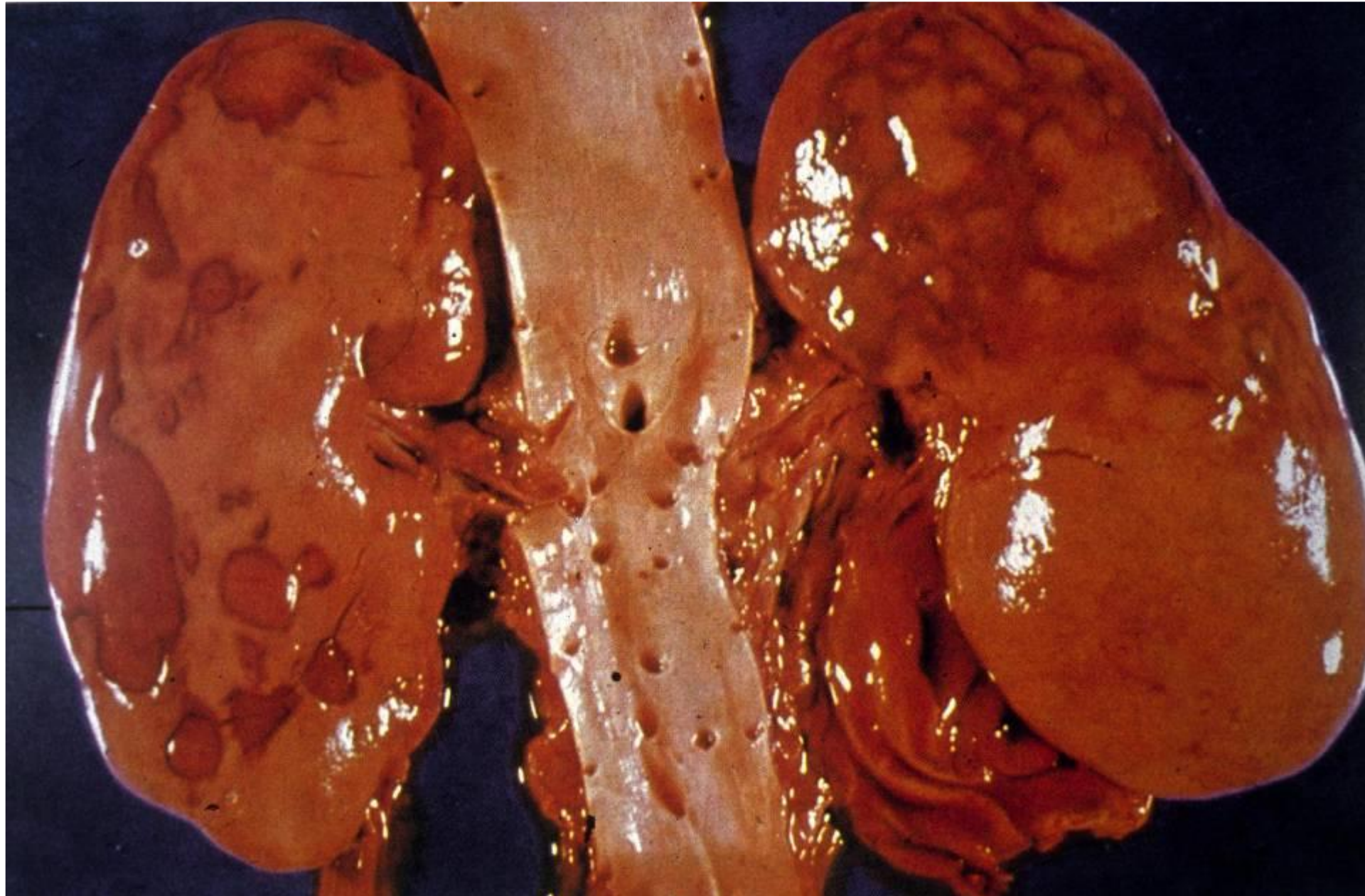
# Šok - *stadia*

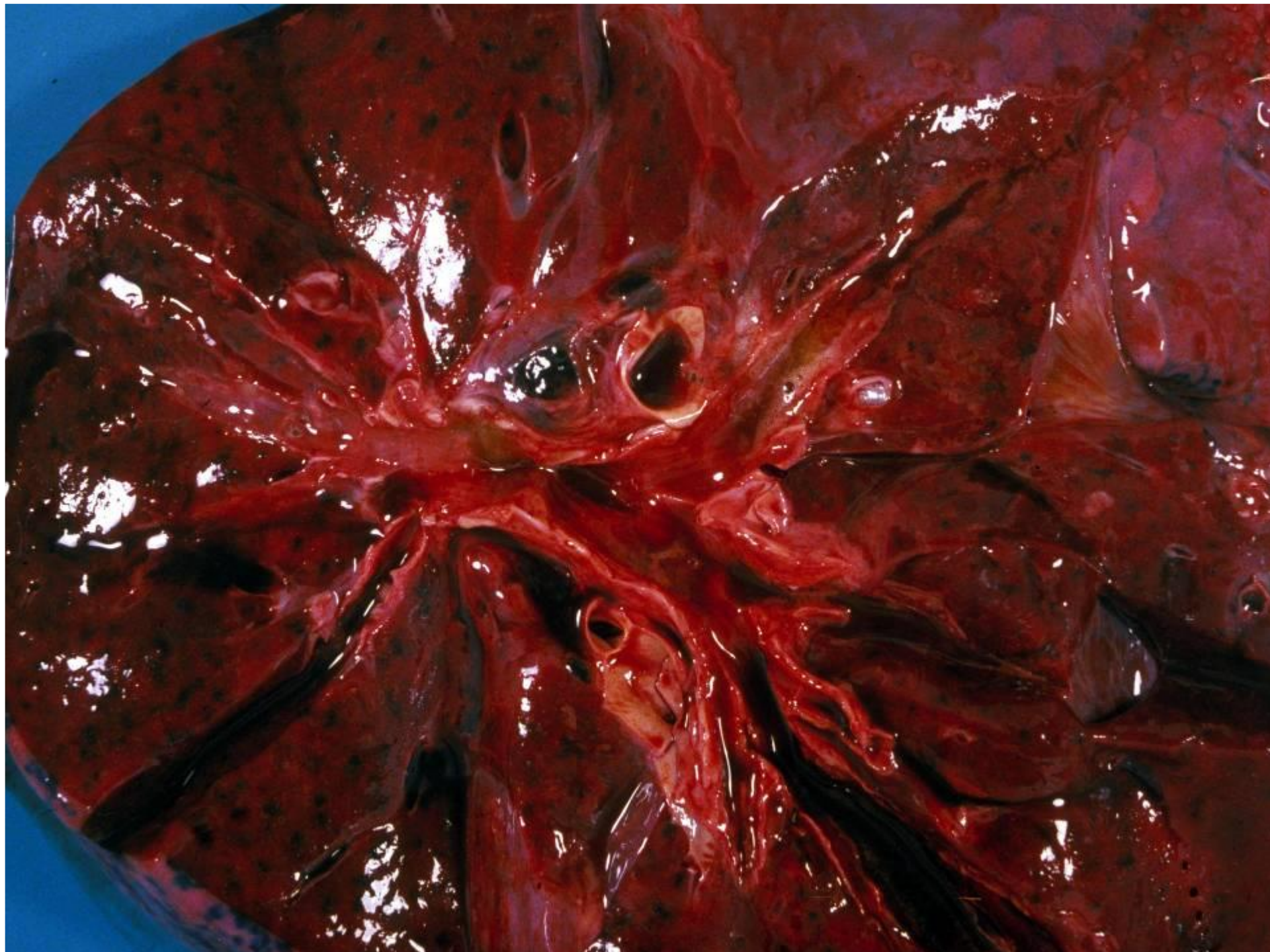- *časné (nepokračující reversibilní)*
- progresivní – poškození buněk
- irreversibilní – smrt buněk

# Šok - *morfologie*

- ischemická encephalopatie
- šoková plíce
- šoková ledvina
- adrenální hypolipoidóza
- játra – centroacinární nekrózy
- pankreas fokální nekrózy

Shock – necroses corticis renum





# Kolaps

*Def.:*

*krátkodobá disproporce objemu krve & cév z důvodu vasodilatace (teplo, psychogenní podněty...)*

*většinou se sama upraví, může progredovat do šoku*

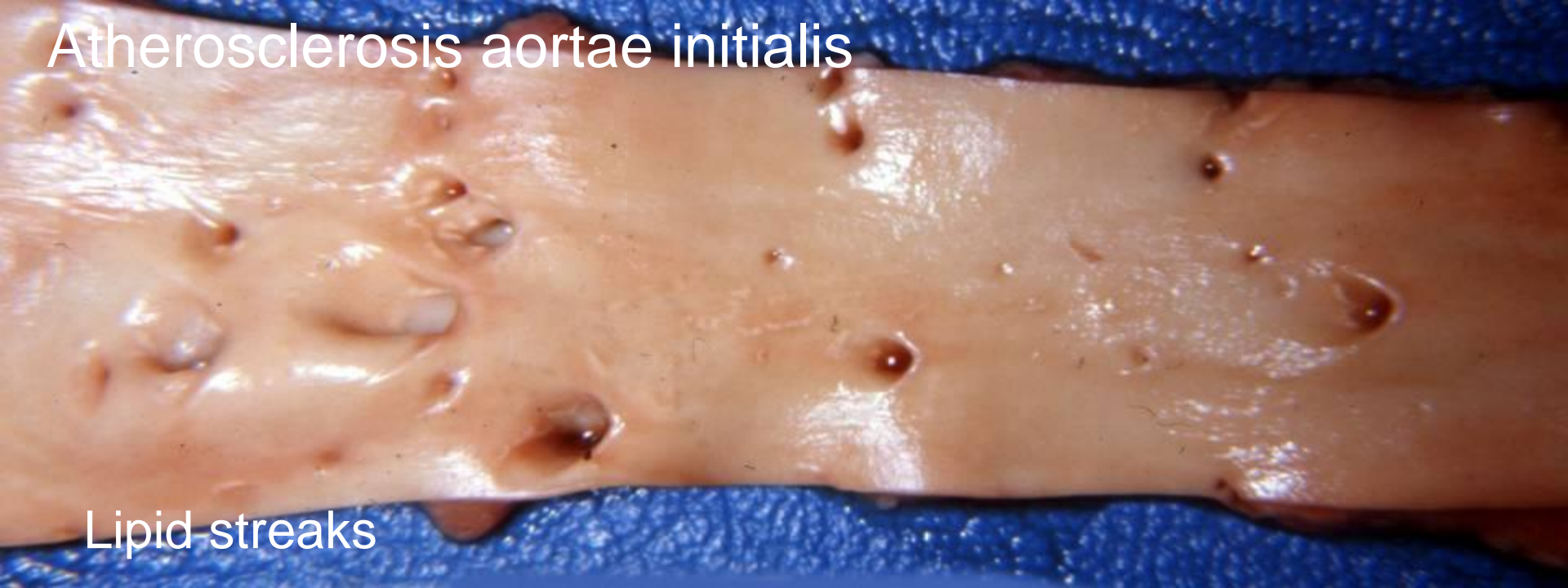# Nemoci cév

- arterie
- žíly
- kapiláry
- DEGENERATIVNÍ
- zánětlivé
- nádorové



# Ateroskleróza

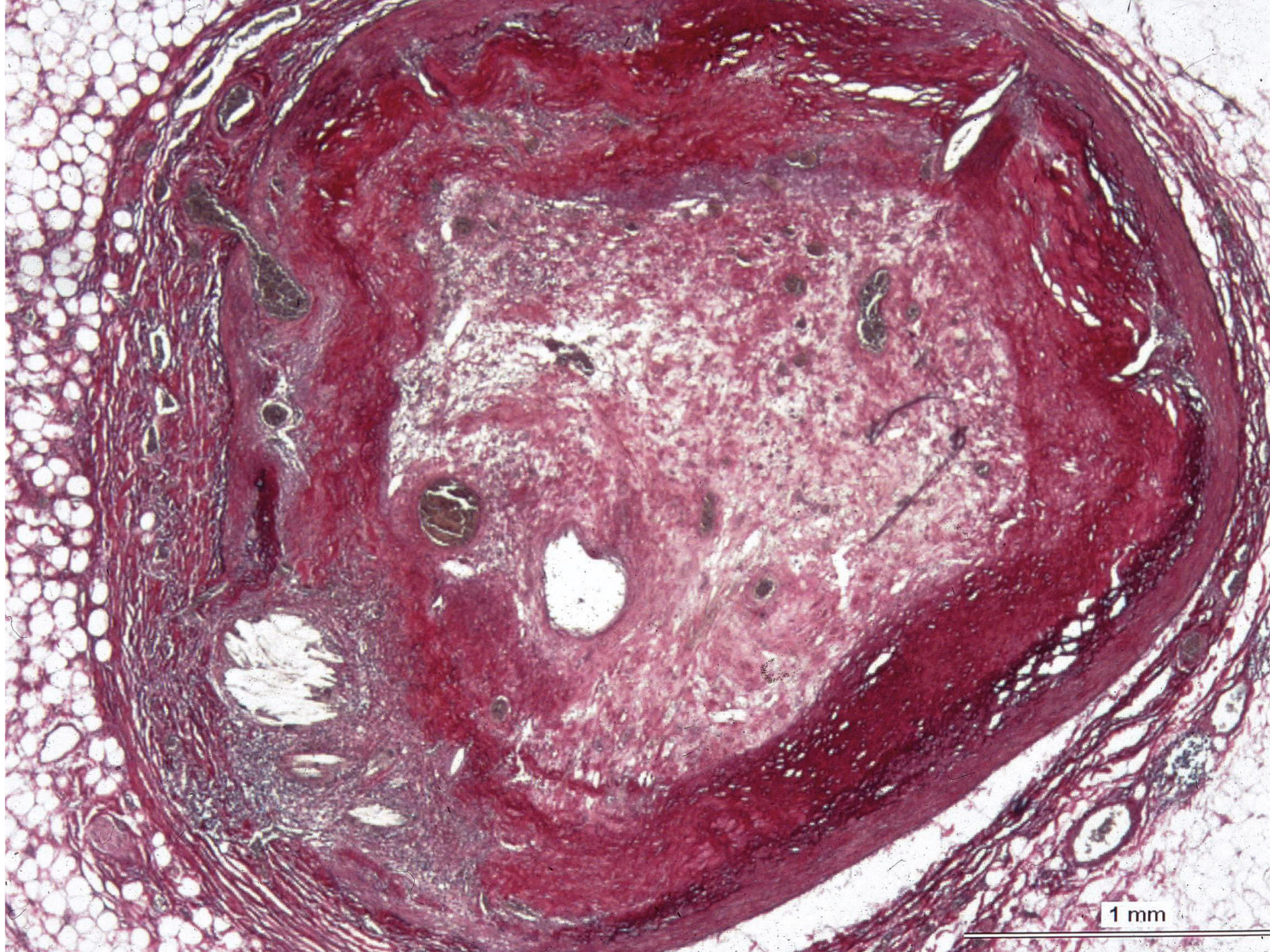
# Atherosclerosis aortae initialis



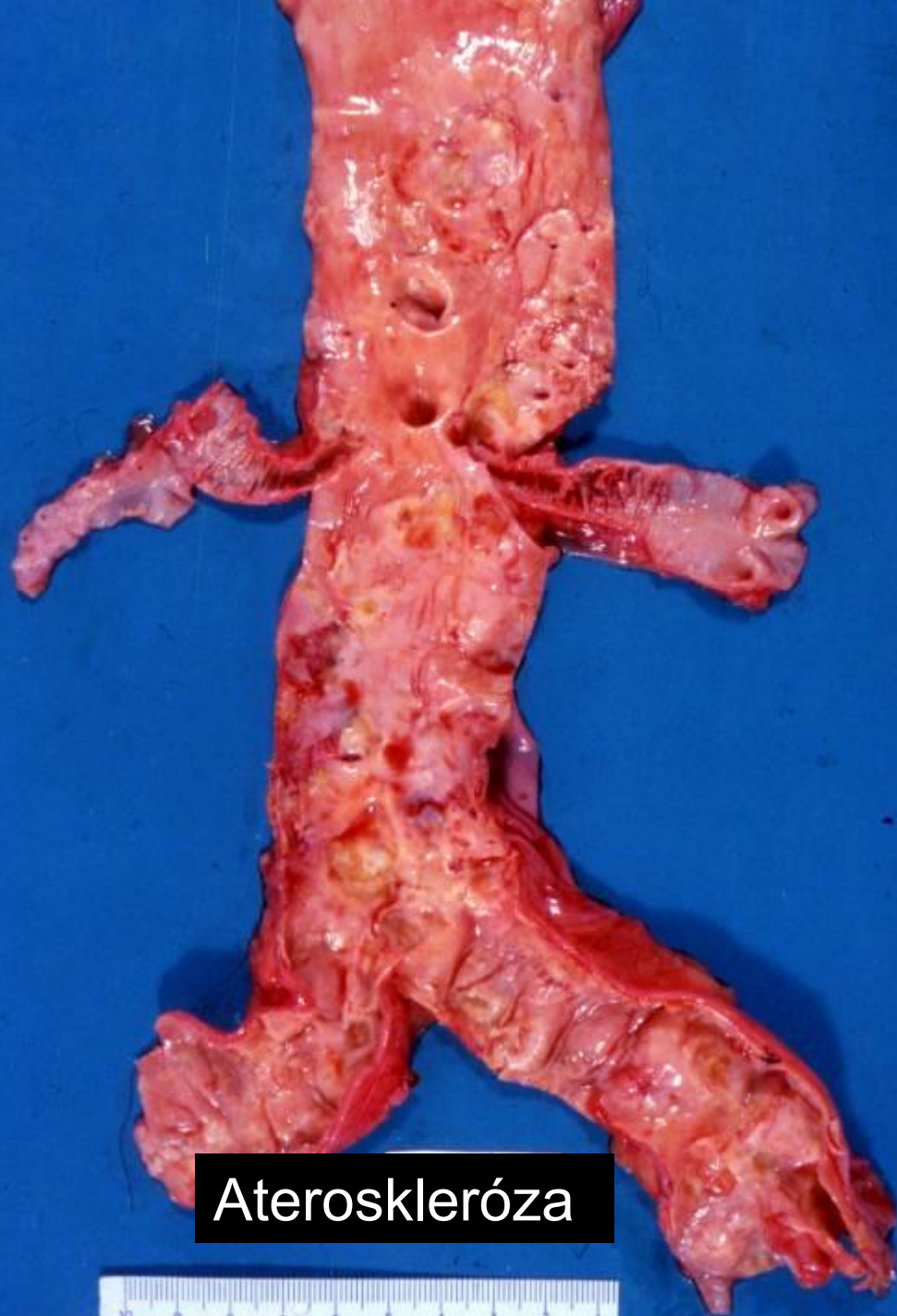Lipid streaks



Sudan Red




1 mm



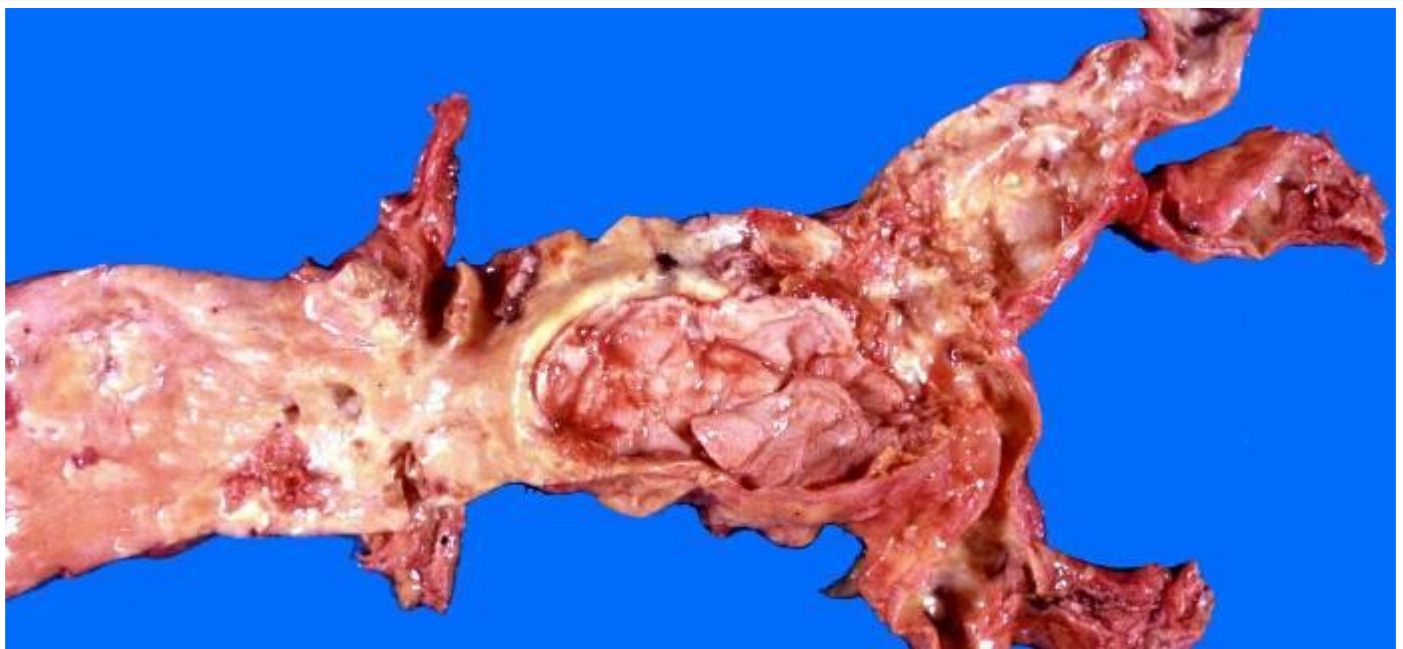
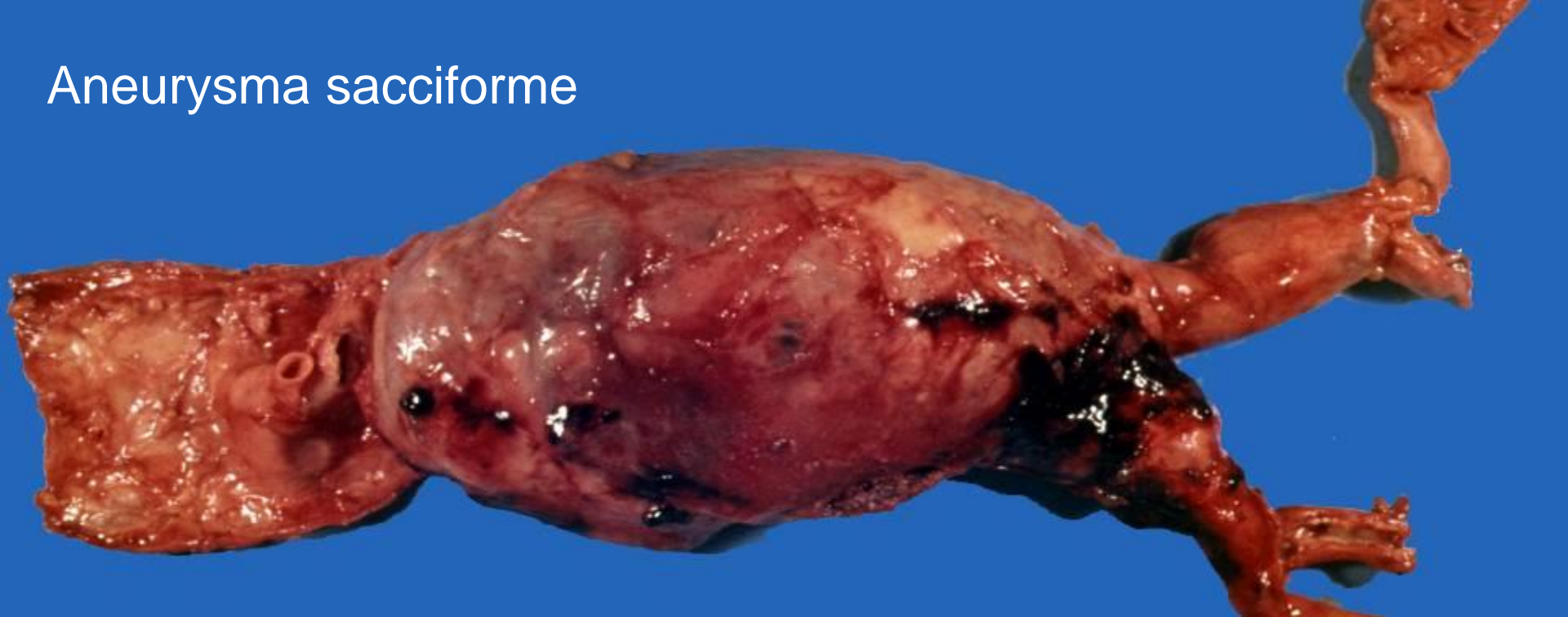Ateroskleróza

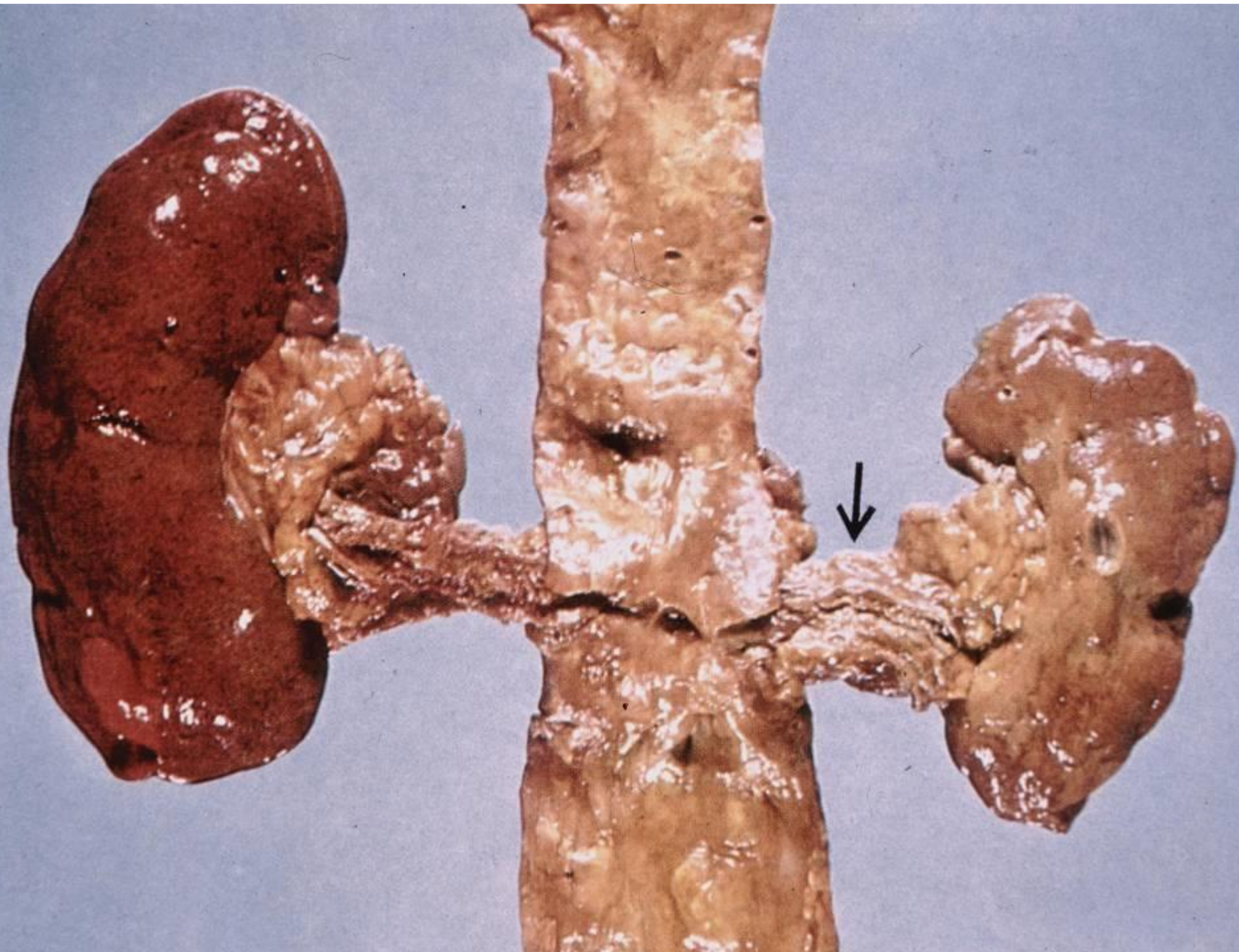# Aneurysma - výdut'

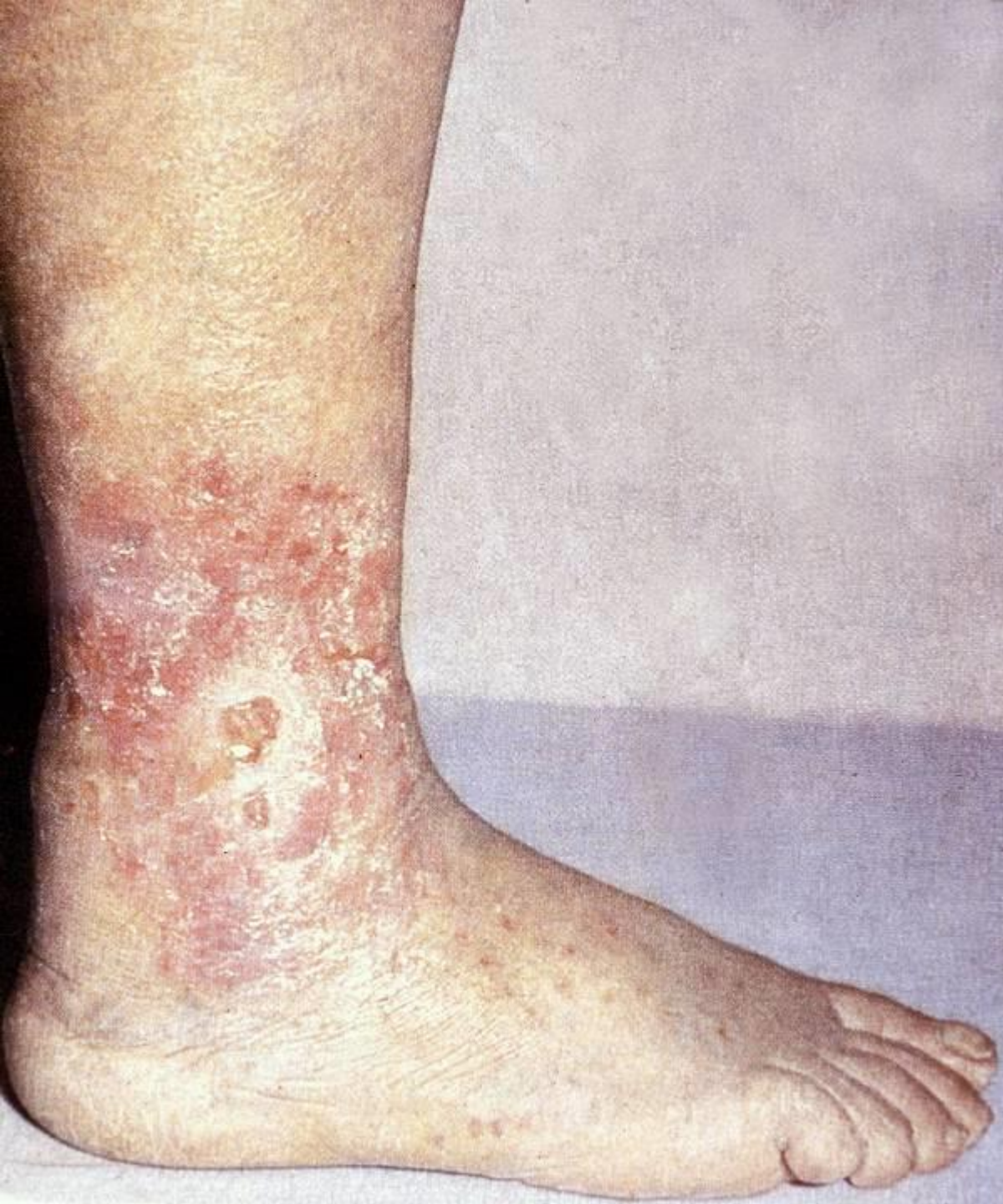- verum
  - fusiforme
  - sacciforme
  - serpentinum
- dissecans
- spurium  
(periarteriální haematom)



Aneurysma sacciforme



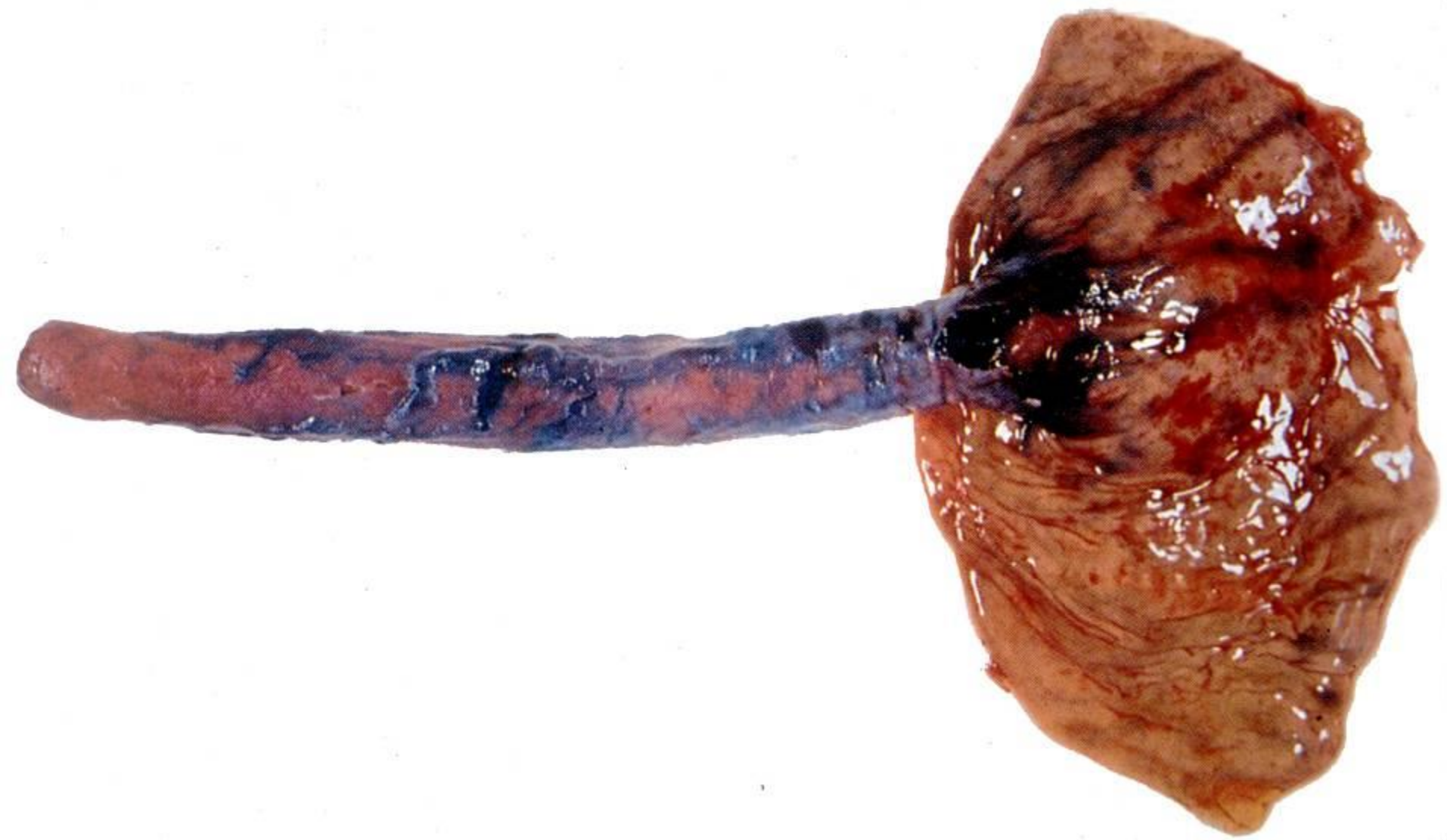




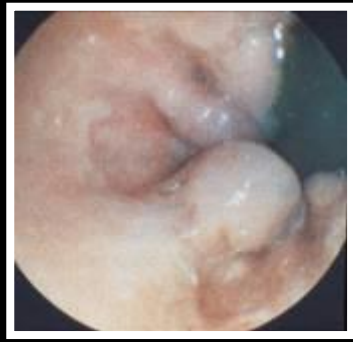
Complexus  
varicosus cruris



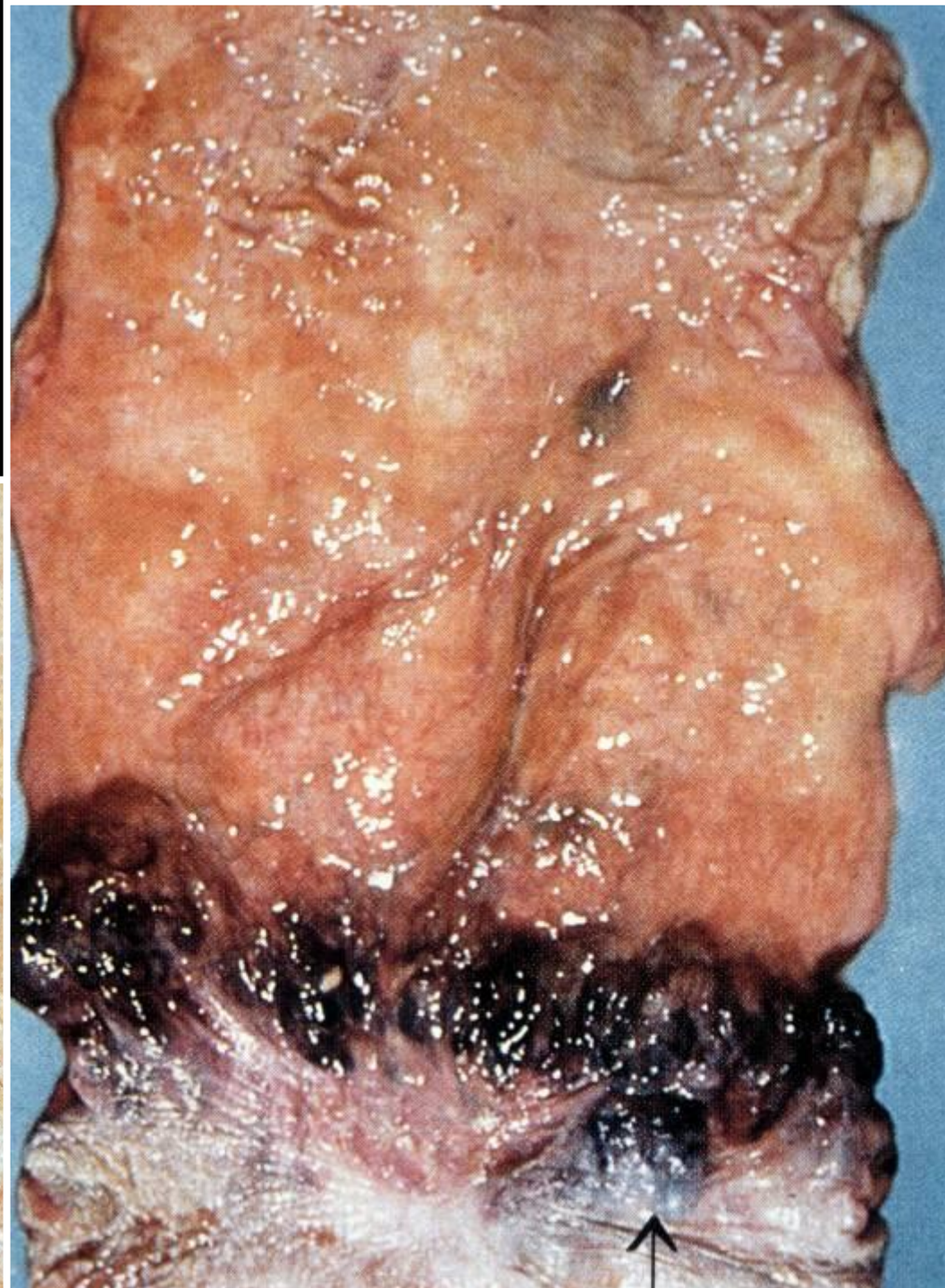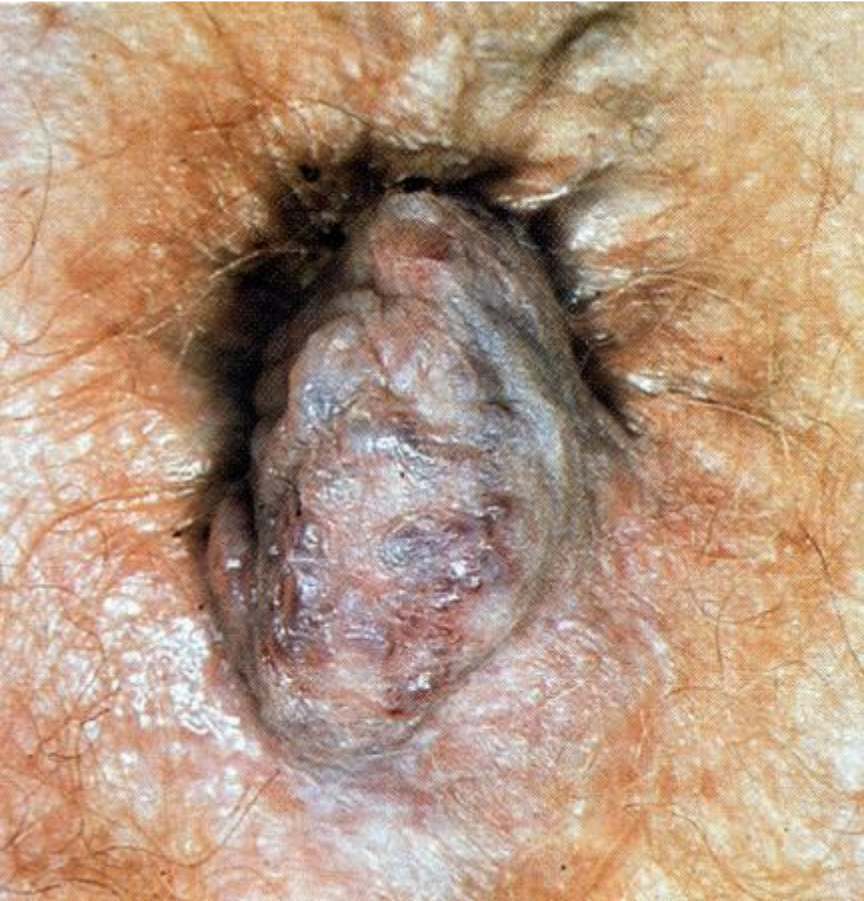# Varices oesophageales



(Pulled inside out . Death from bleeding)



Nodi haemorrhoidales



# Trombosa

*Def.:*

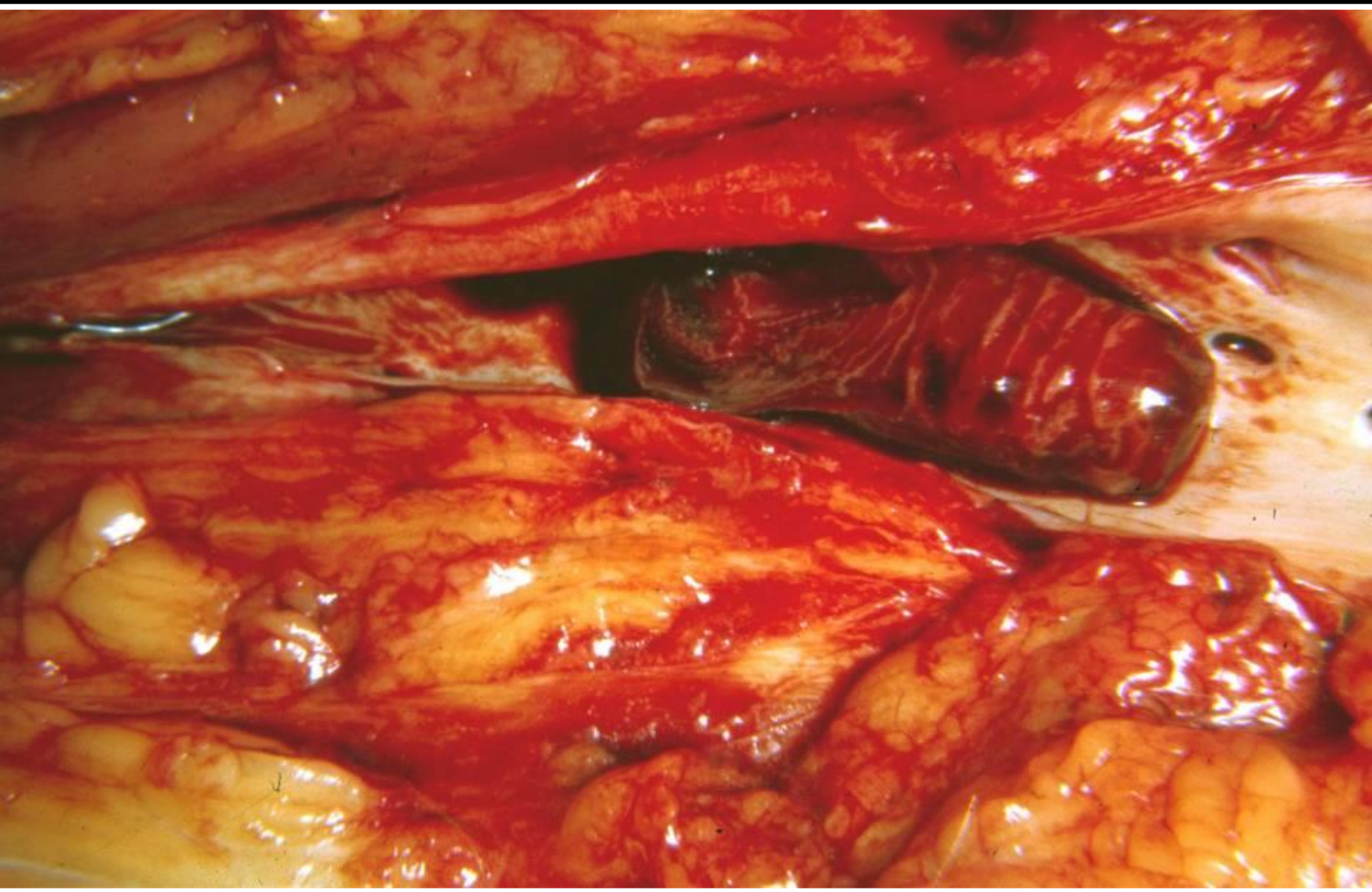
intravitální intravaskulární  
srážení krve

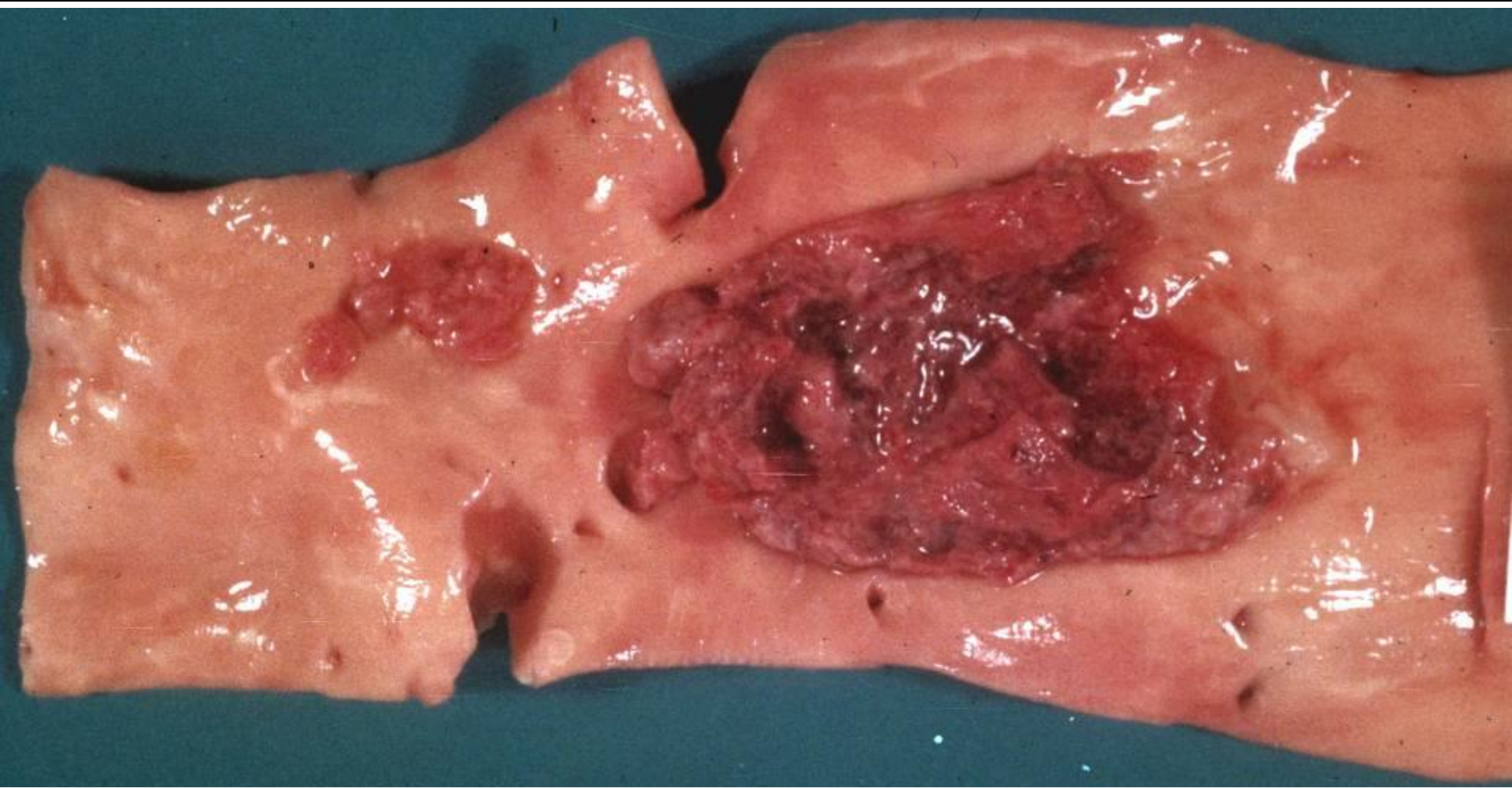
*Rozsah:*

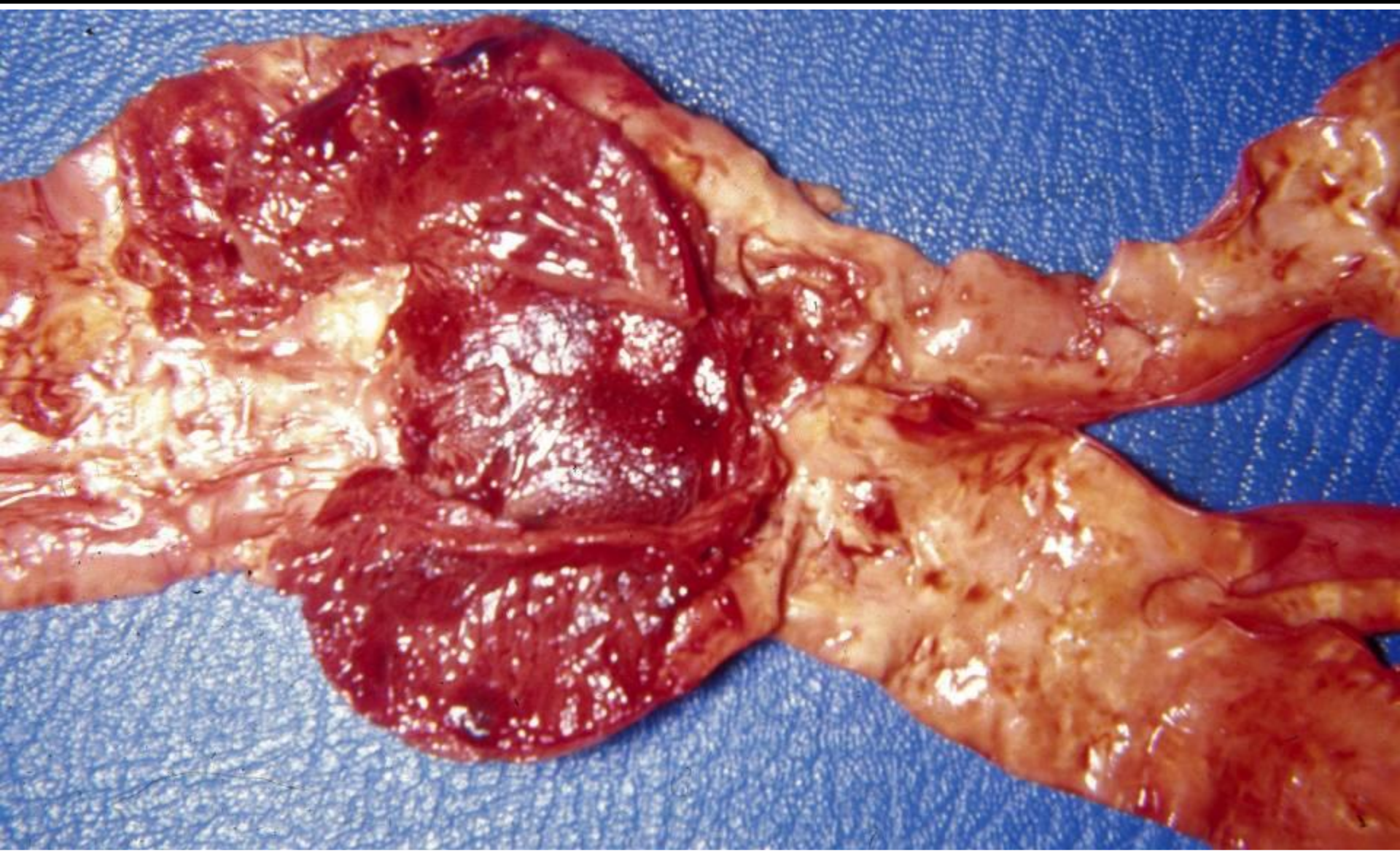
nástěnná  
obturující

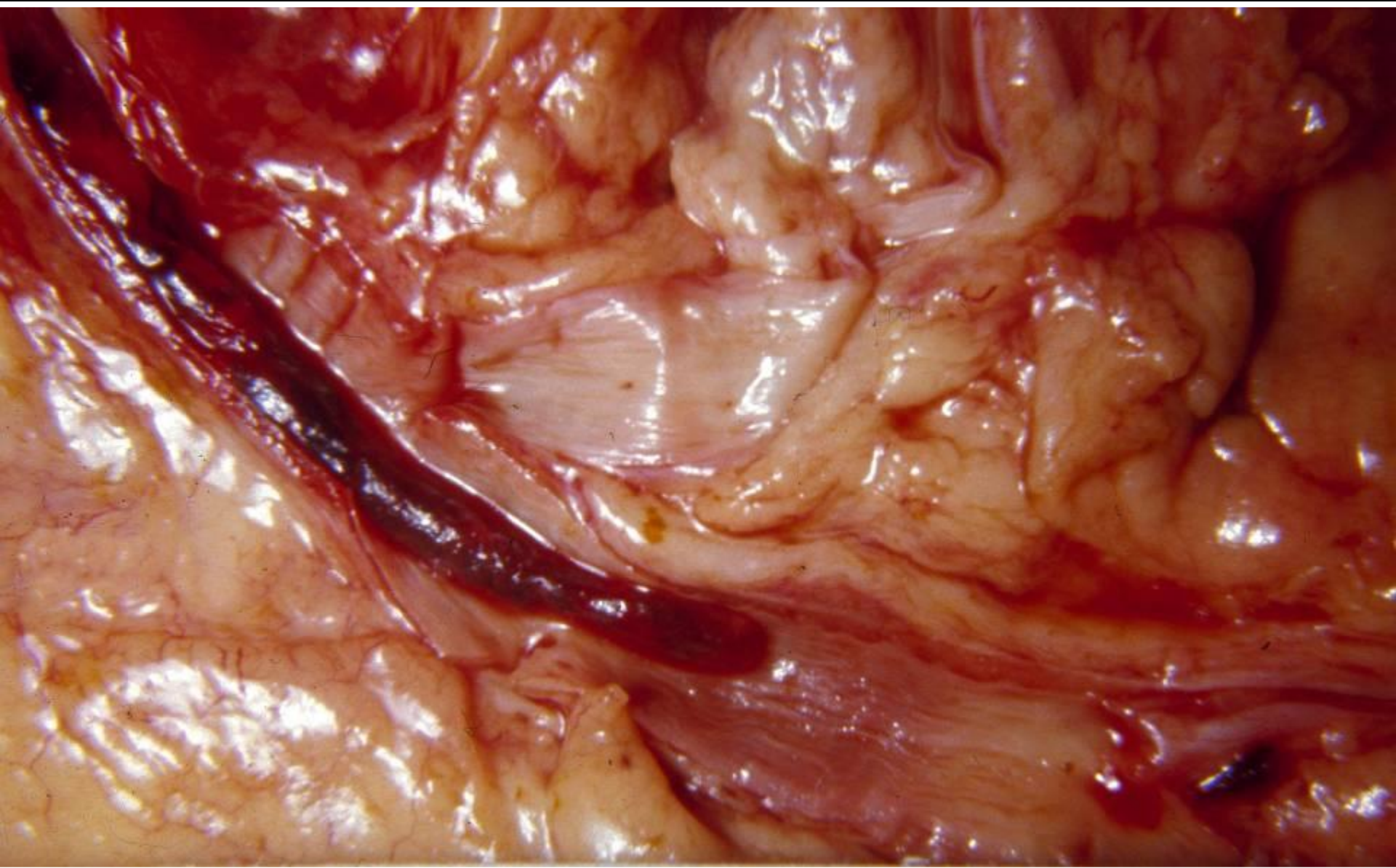
# Typy trombů

- červený      stagnační
- bílý      fluxní
- smíšený
- hyalinní

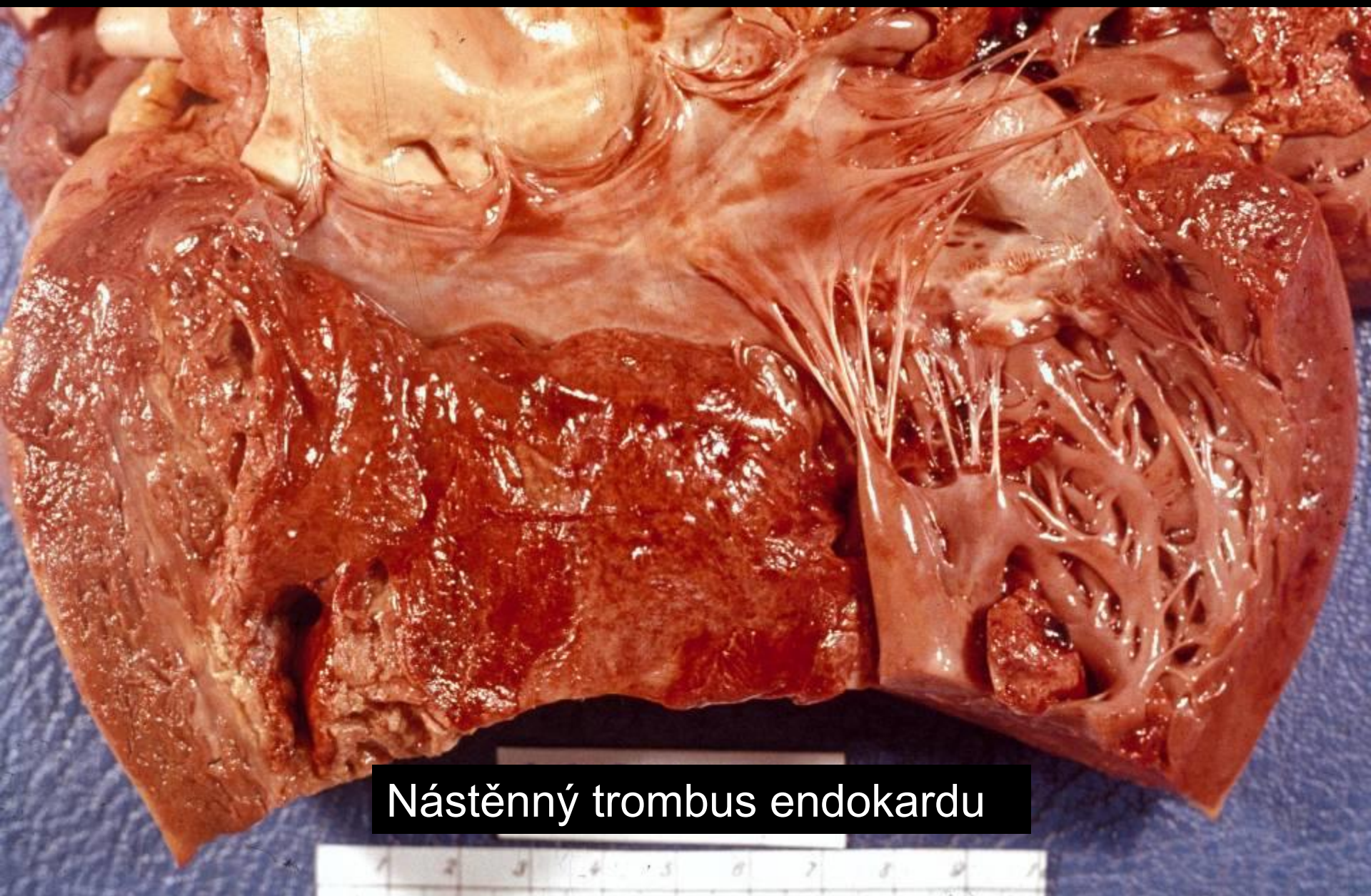




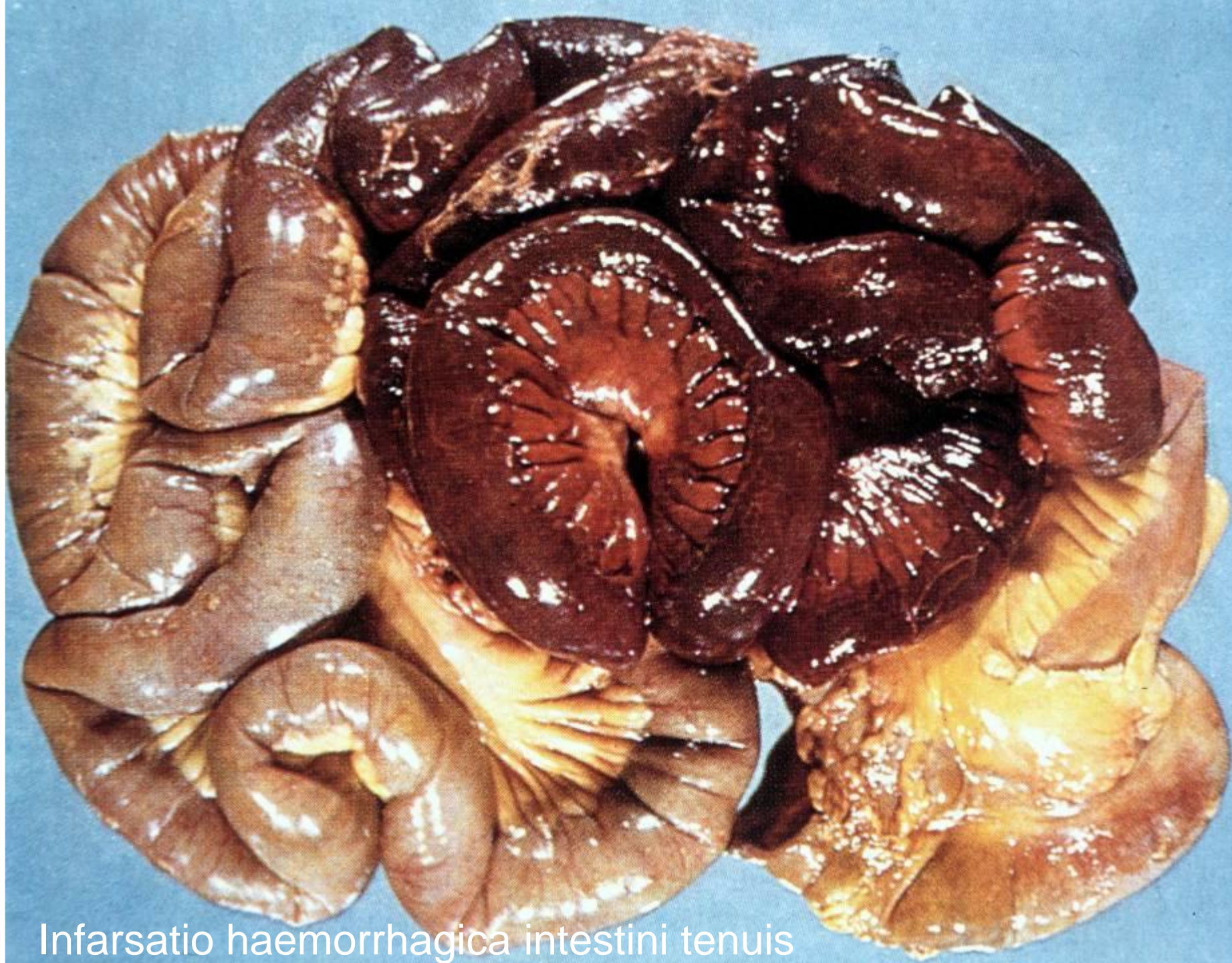






Nástěnný trombus endokardu



Infarsatio haemorrhagica intestini tenuis

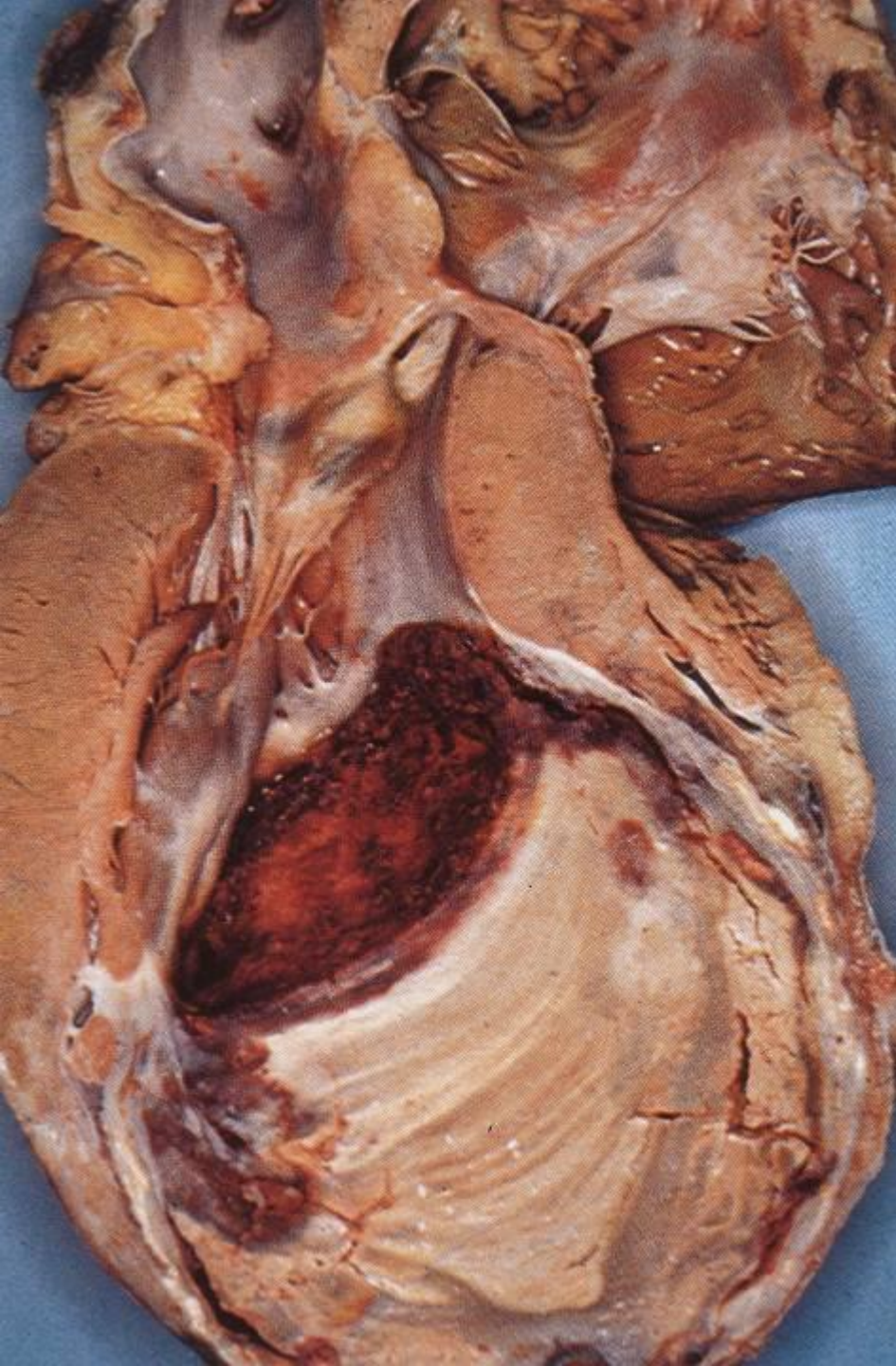
# Embolie

*Def.:*

transport kompaktní částice  
krevním oběhem a její uchycení  
v místě anatomického zúžení

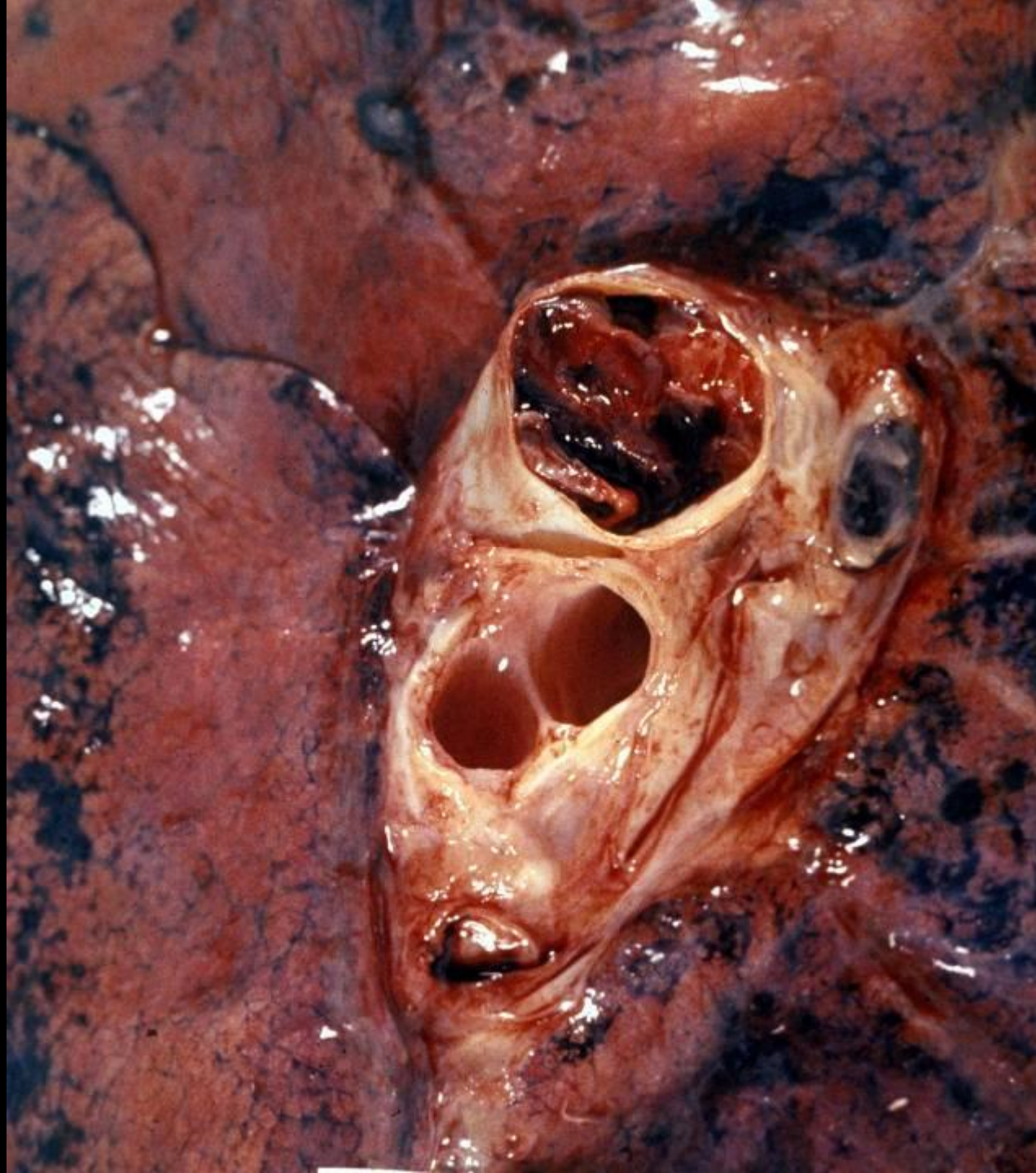# Embolie – typy

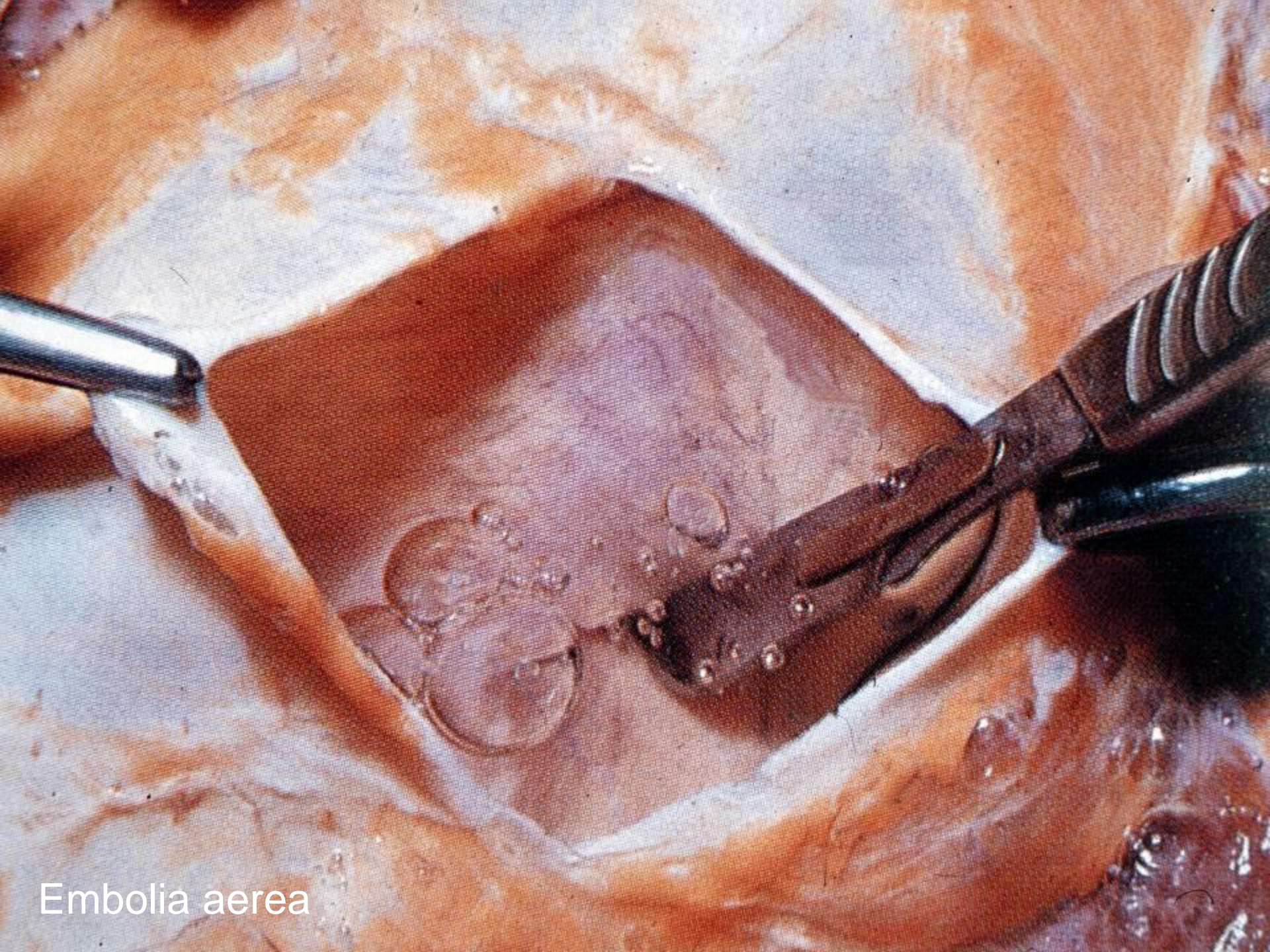
- ▣ **trombotická**
- ▣ tuková
- ▣ vzduchová
- ▣ amniové tekutiny
- ▣ **buněčná** (*nádorová, bakteriální  
trofoblastická*)
- ▣ *cizí těleso*



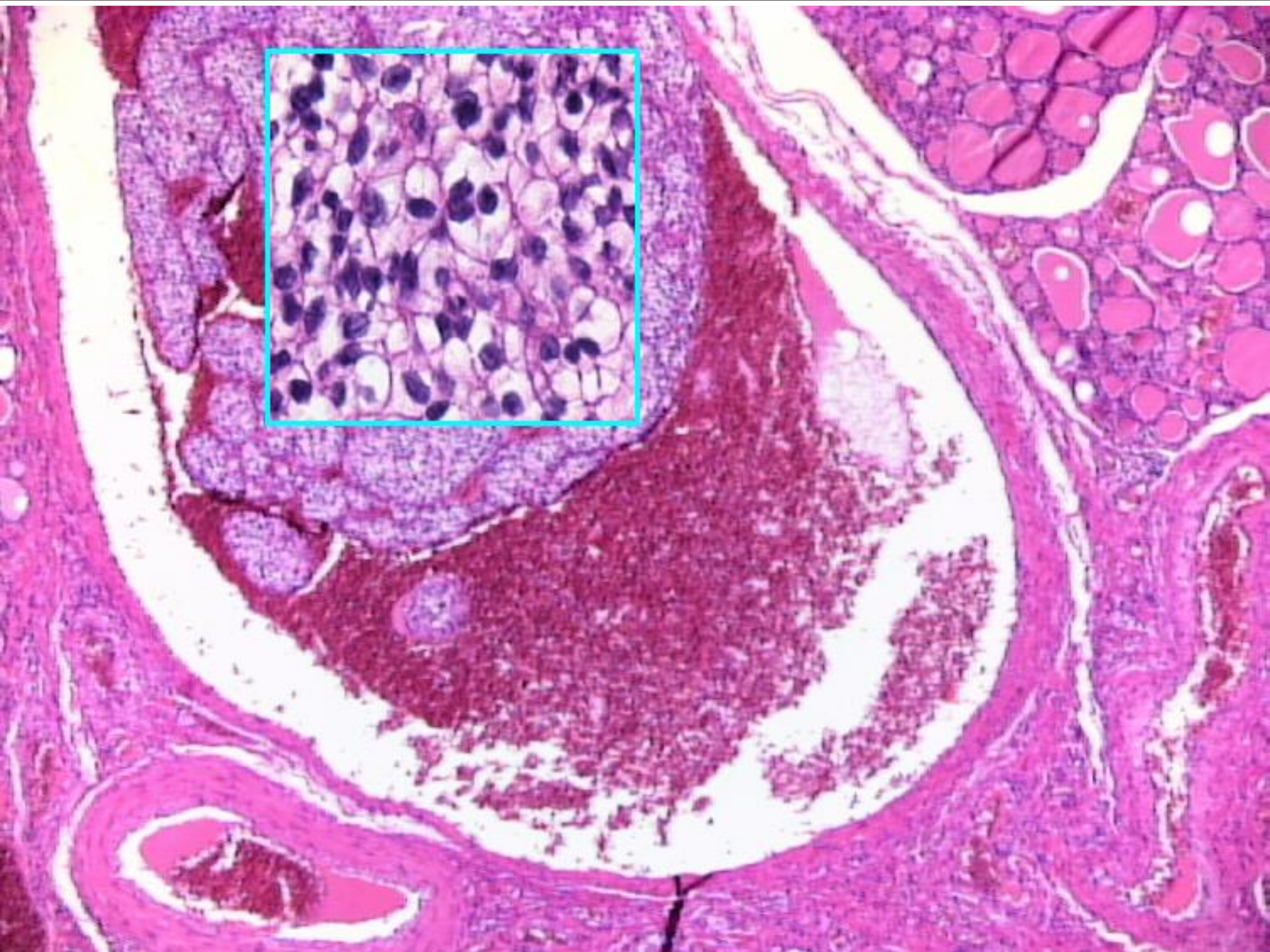
Aneurysma cordis chronicum -  
thrombosis parietalis

(možný zdroj centrální  
embolizace)





Embolia aerea





# Embolie - vývoj

## TROMBOTICKÁ

- žádný
- ❖ organizace
- ❖ lýza , resorpce
- ❖ progrese

- tuková
- vzduchová
- amniové tekutiny

ohrožení  
života

# Embolie – vývoj

## BUNĚČNÁ

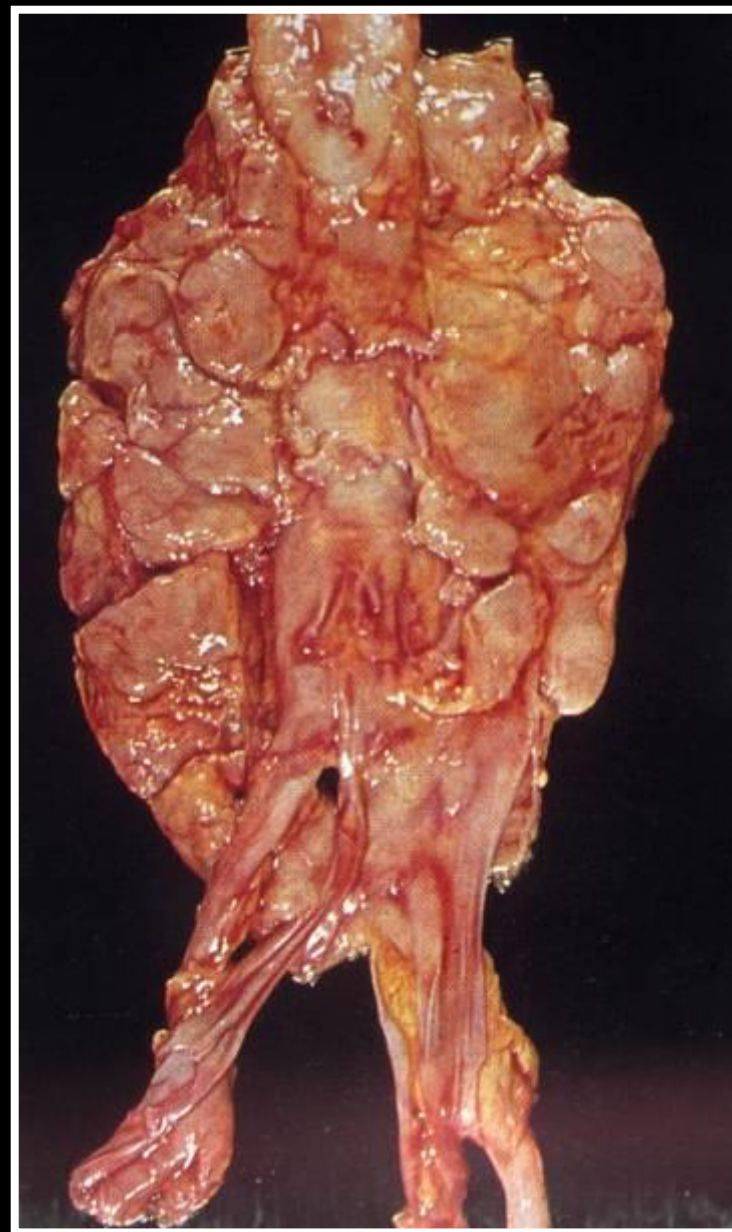
- lýza                      trofoblastická
- progrese

nádorová            *METASTASES*

bakteriální        *metastatická sepse*

# Patologie

## Nemoci krve



Jaroslava Dušková

*Ústav patologie 1.LF a VFN, UK Praha*

# Nemoci krve a krvetvorby

- anémie
- leukopenie a agranulocytóza
- krvácivé stavy
- nádory z krevních buněk – lymfomy a leukémie

# Anémie - chudokrevnost

## □ ze ztrát erytrocytů

– krvácení

□ zevní ( např. zranění)

□ vnitřní (např. vřed žaludku nebo dvanáctníku)

– rozpad krvinek – hemolýza

## □ z nedostatečné tvorby krvinek

– nedostatek Fe – sideropenická

– nedostatek vit. B12

# Hemoragie

*Def.:*

výstup krve mimo cévu  
(*extravasace*)

(*a přítomnost krve ve tkáni =  
hematom*)

# Hemostáza

1. poškození endotelu – sekrece vWF

2. adheze & agregace trombocytů

□ sekrece trombocytů

❖ serotonin, PDGF, thromboxan A<sub>2</sub> vasoconstriction



❖ fibronectin, vWF, fibrinogen → aggregation

3. Plasmatické faktory - proteosynt. v hct,  
(vit. K dependentní) → kaskádová aktivace

# Hemoragie – klasifikace

## *Lokalizace:*

- *zevní*
- *vnitřní*

## *Zdroj:*

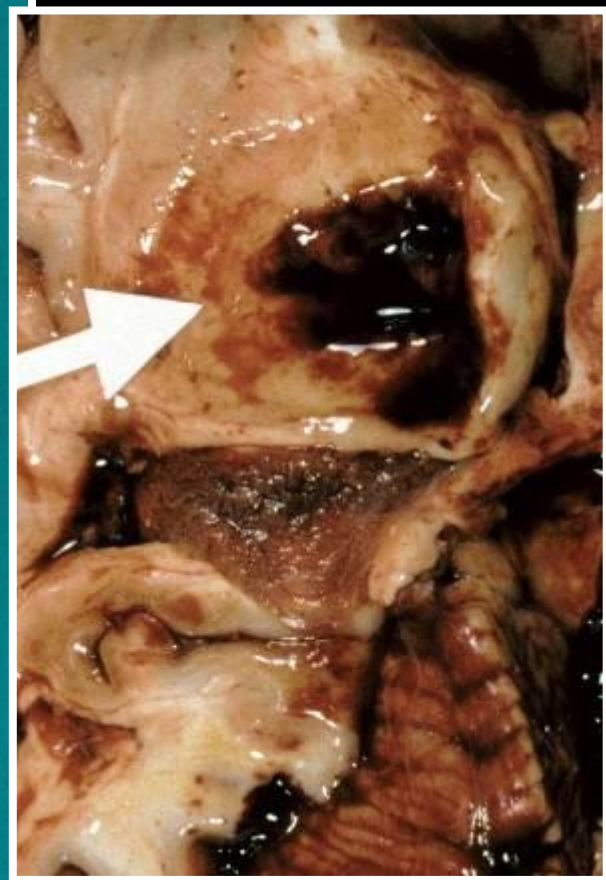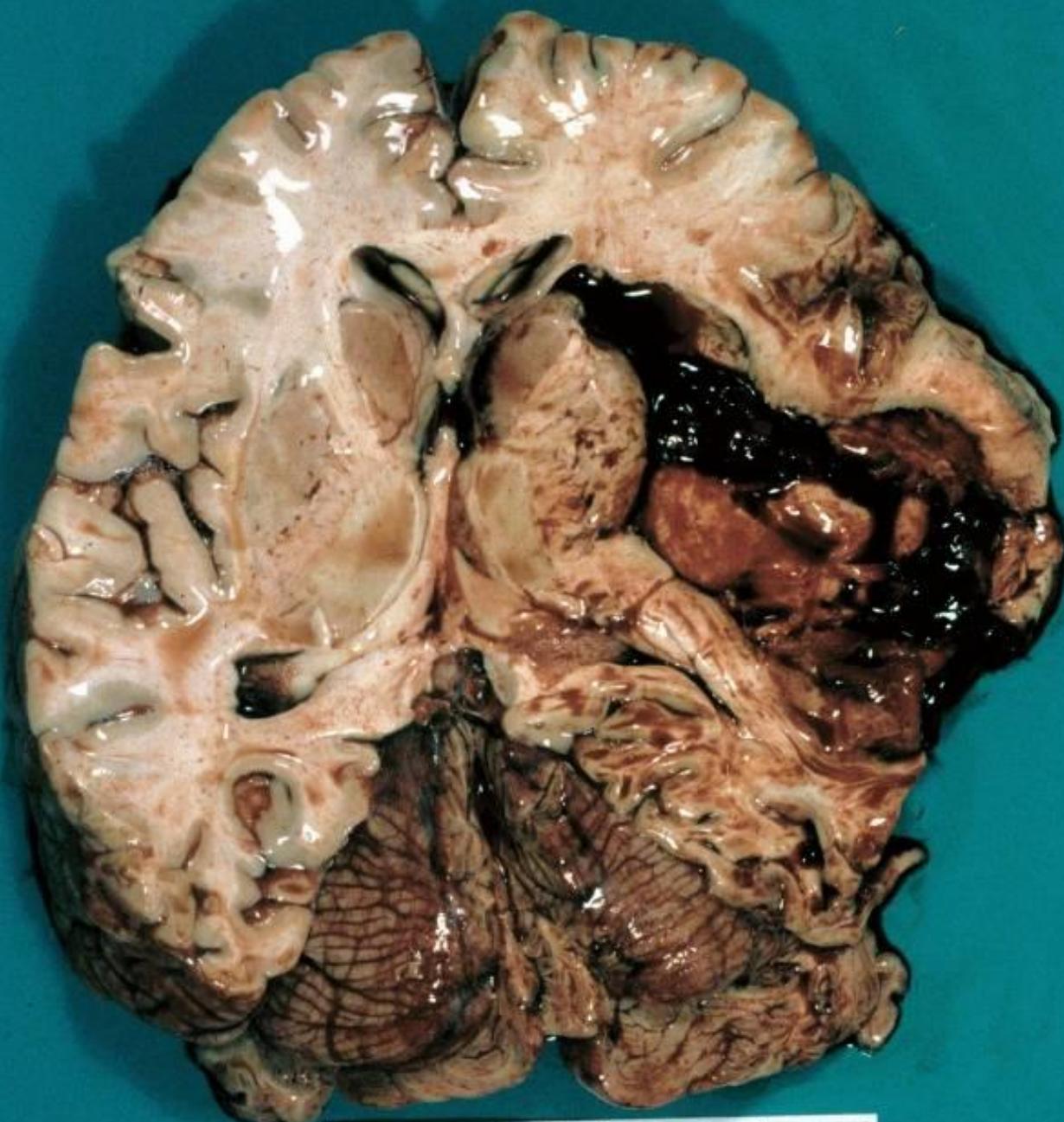
- *arteriální*
- *kapilární*
- *venózní*



# Hemoragie - patogeneze

## *Haemorrhagia*

- *per rhexin* (trauma – natržení cévní stěny)
- *per diabrosin* (nahlodání – vřed, nádor)
- *per diapedesin* (zvýš. propustnost prosakování)



1 2 3 4 5 6 7 8 9 10  
II PAU -Praha cm

# Hemoragické stavy

*krvácivé stavy spojené*

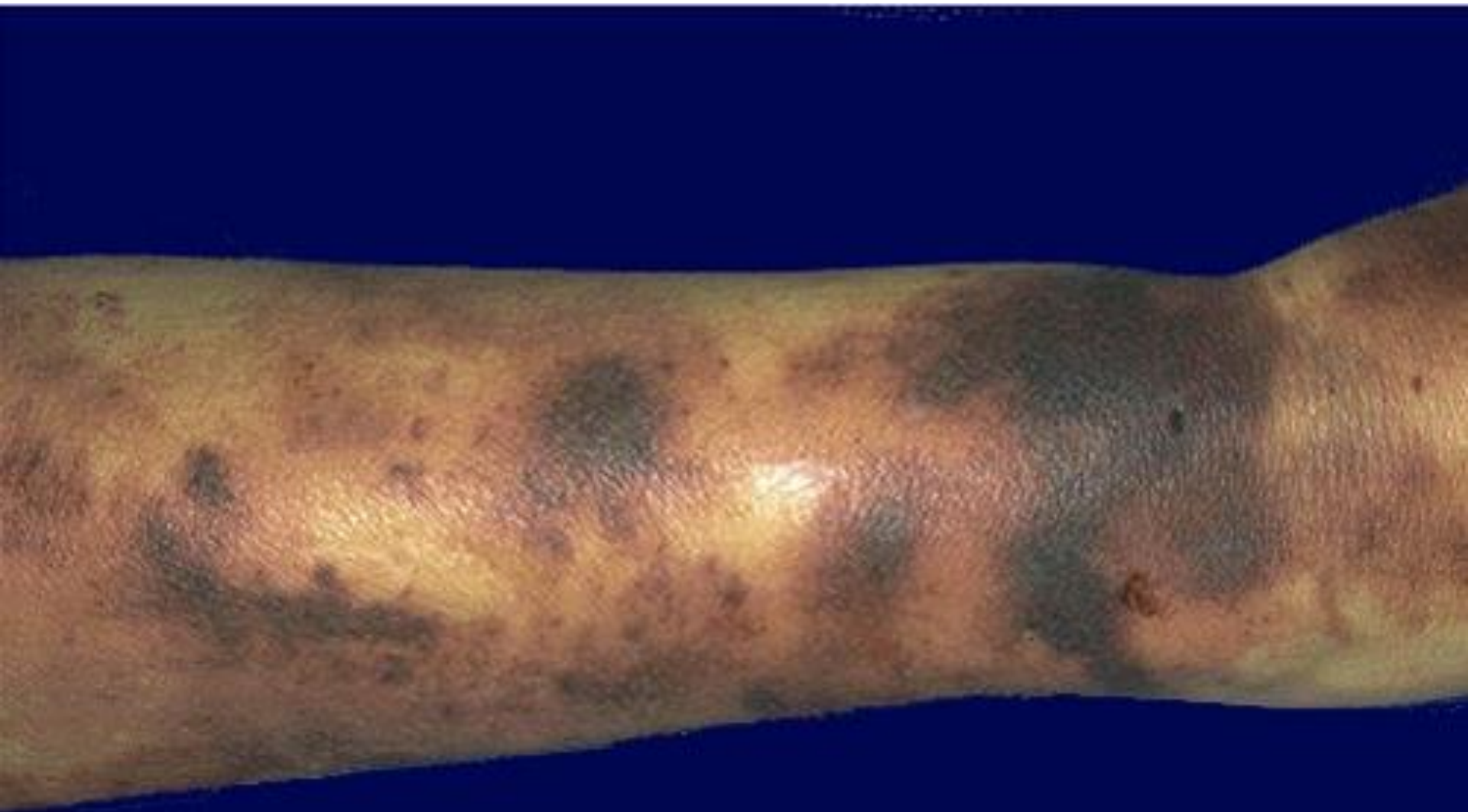*s nedostatečným*

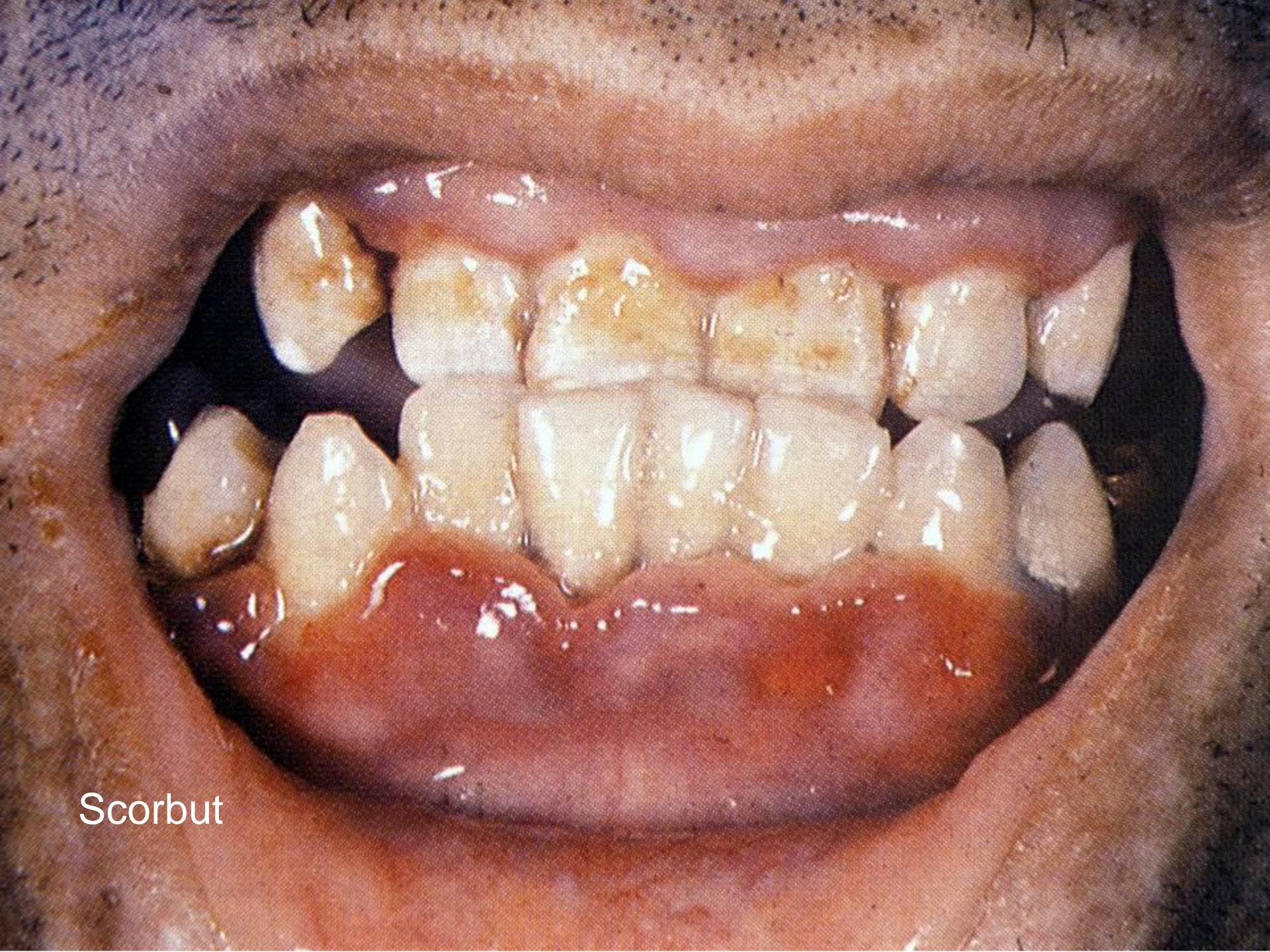*srážením krve*

# Hemoragické stavy

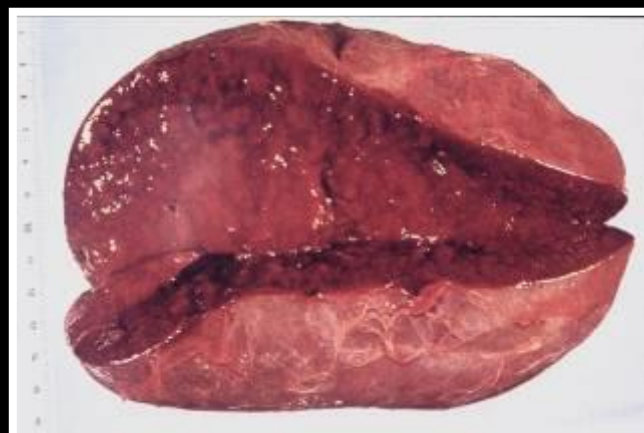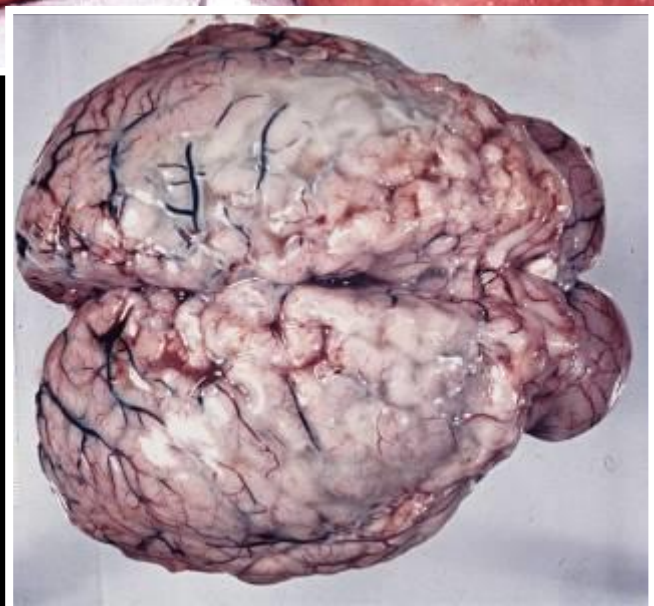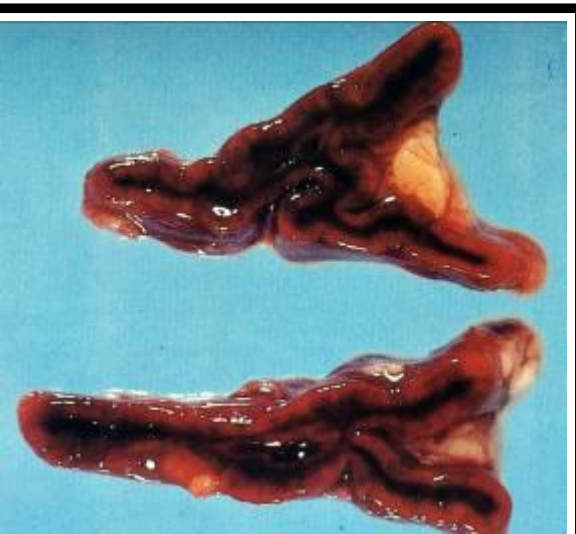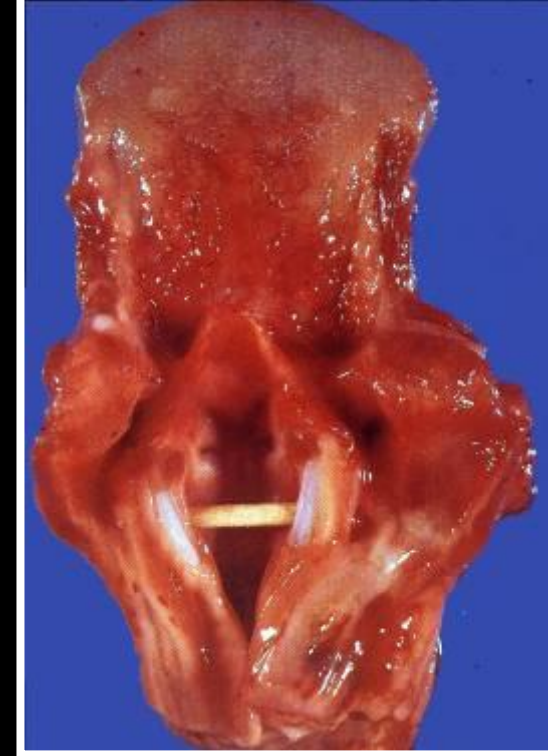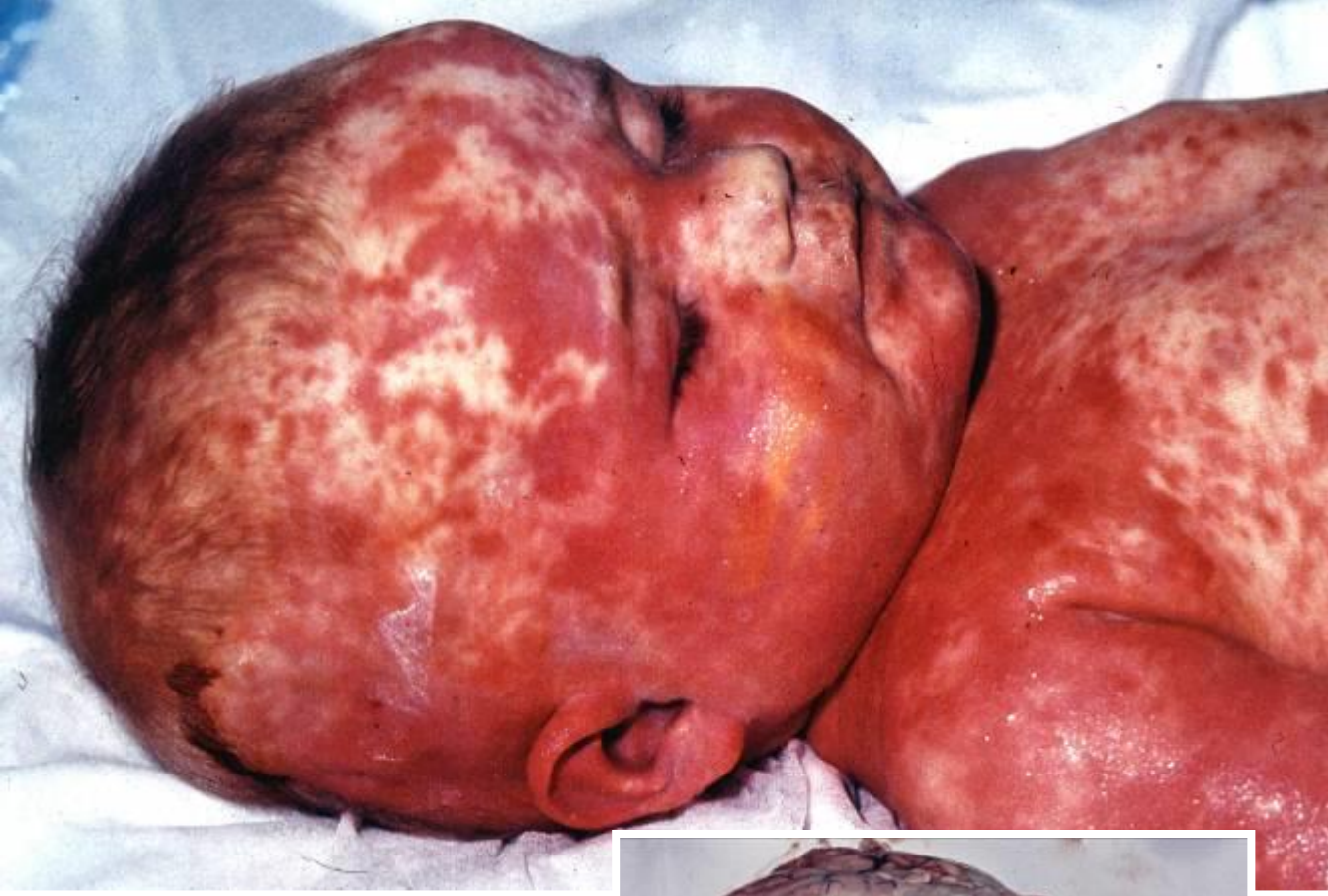- **Thrombocytopenie** - nemoci destiček  
*thrombocytopenia, thrombasthenia*
- **Koagulopatie** – poruchy plasmatických faktorů srážlivosti  
*hemofilia, hypoprothrombinemia, afibrinogenemia,*
- **Vaskulopatie** – poruchy stavby cévní stěny  
*kurděje, m. Osler, m. Schönlein – Henoch*

# Ecchymoses



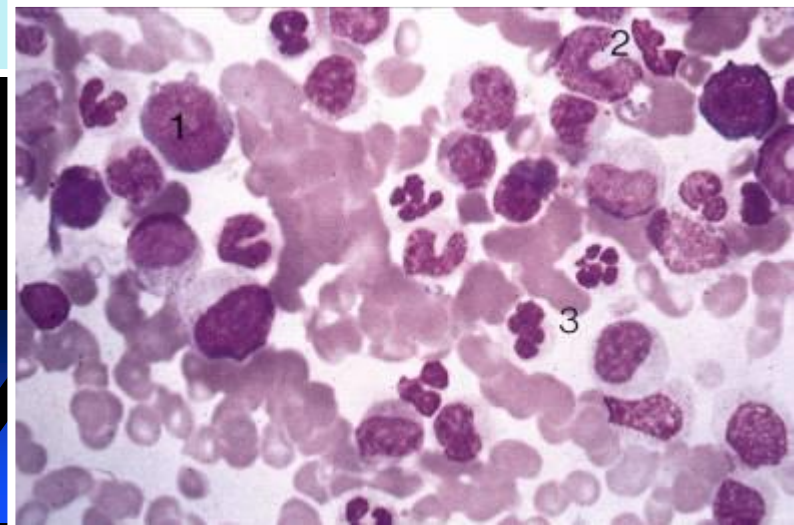
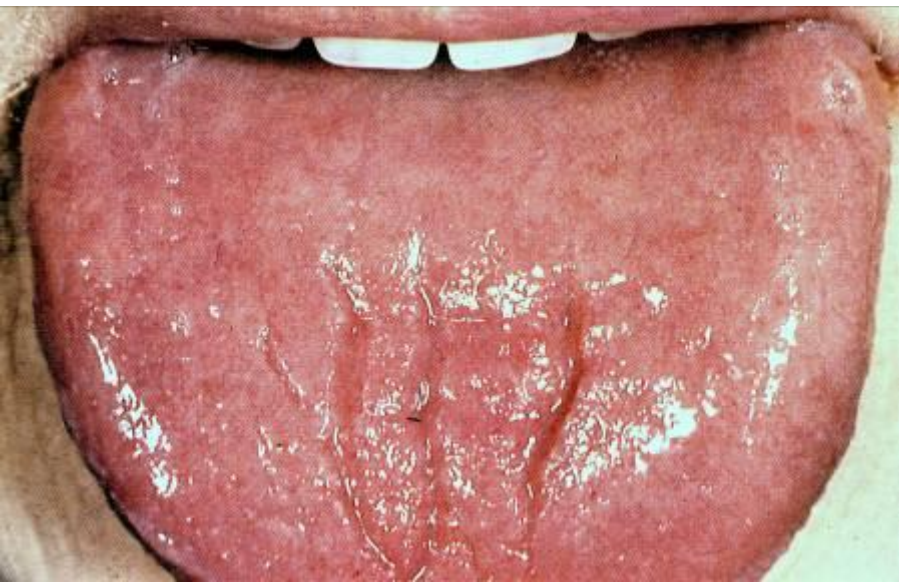
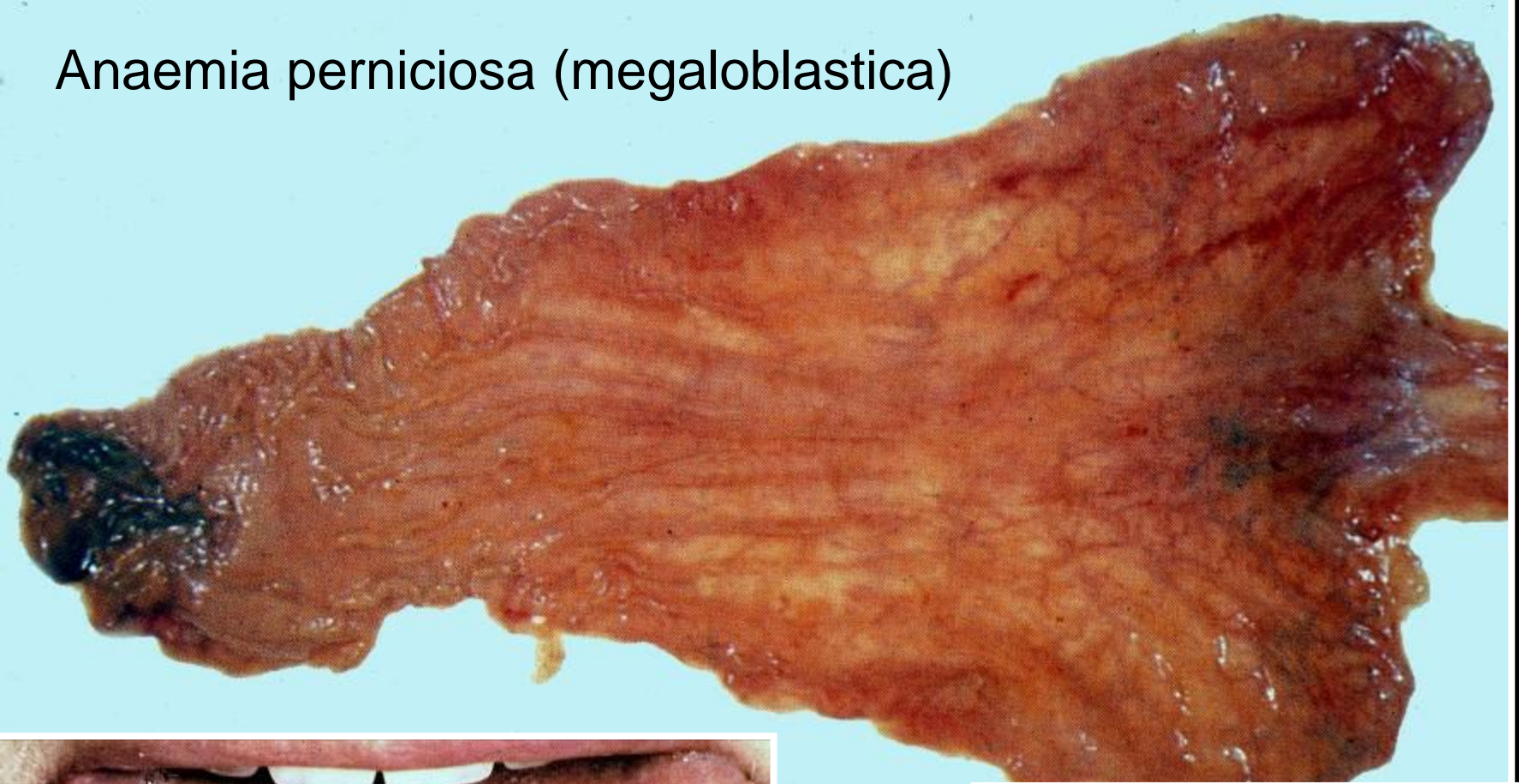
Scorbut



W-F sy

# Anaemia perniciosa (megaloblastica)





# Icterus - žloutenka

Def.:

nažloutlé zbarvení orgánů a tkání v důsledku zvýšené koncentrace bilirubinu v plasmě (norm. 1mg% nekonj. vázaného na albumin)

# Icterus – žloutenka

□ *generalizovaná*

– prehepatální

□ **flavinový**

– hepatální

□ **rubínový**

– posthepatální

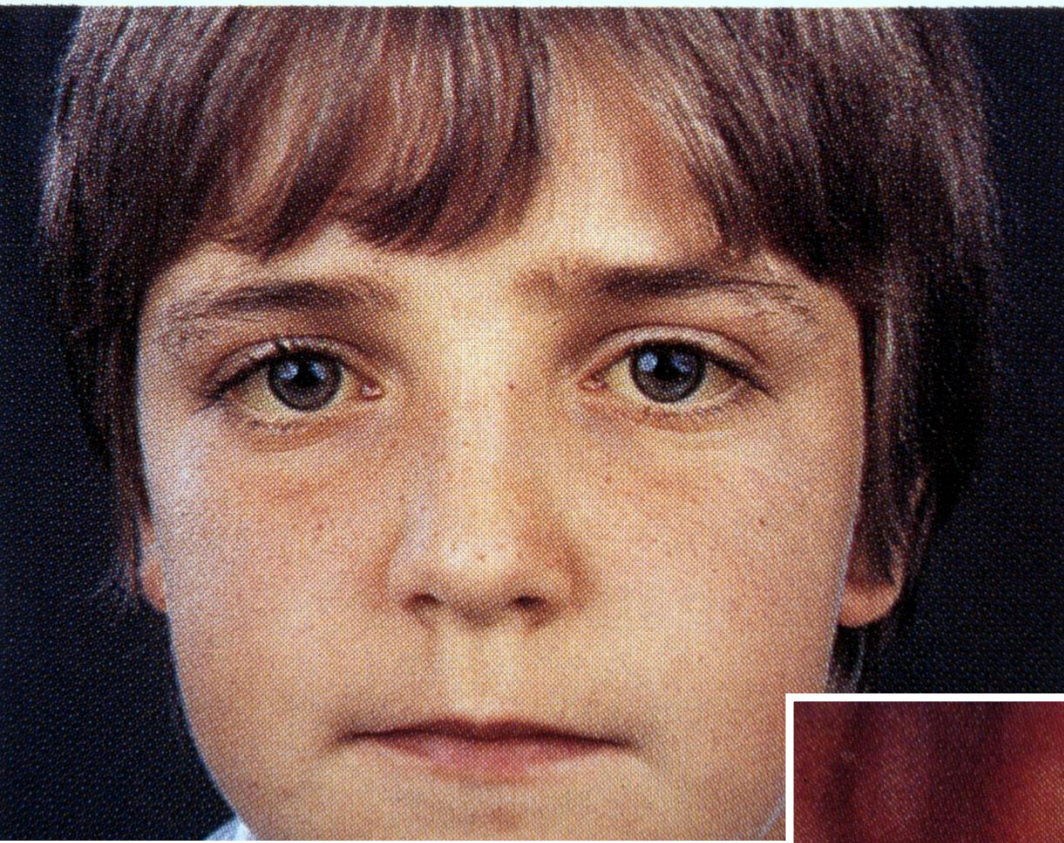□ **verdínový**

□ **icterus  
melas**

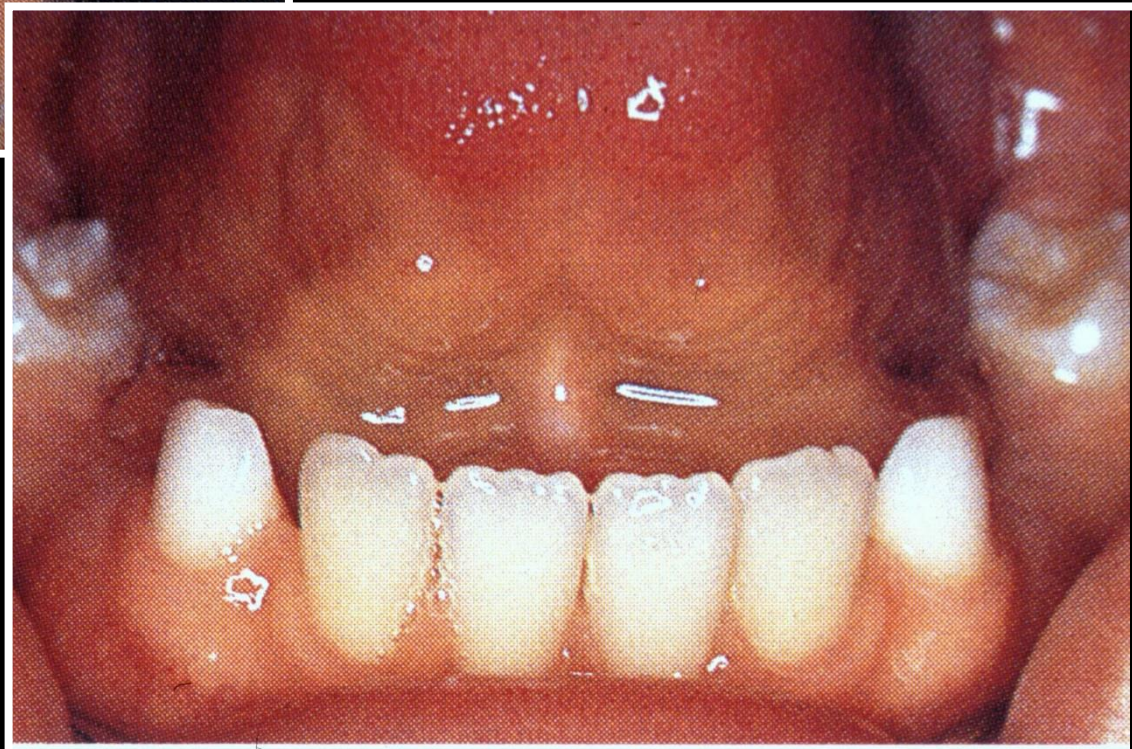
□ *lokální*

– kolem

hematomu

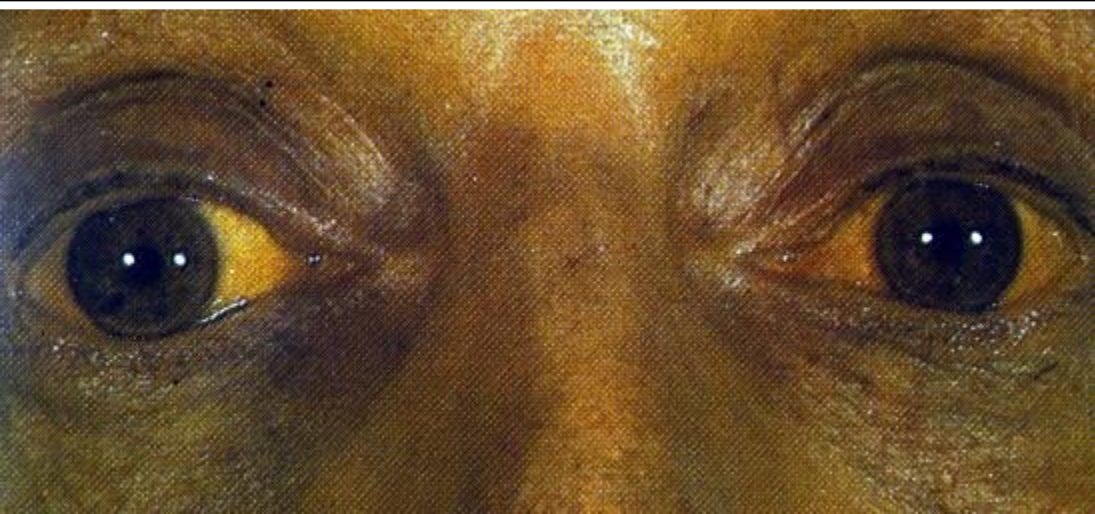
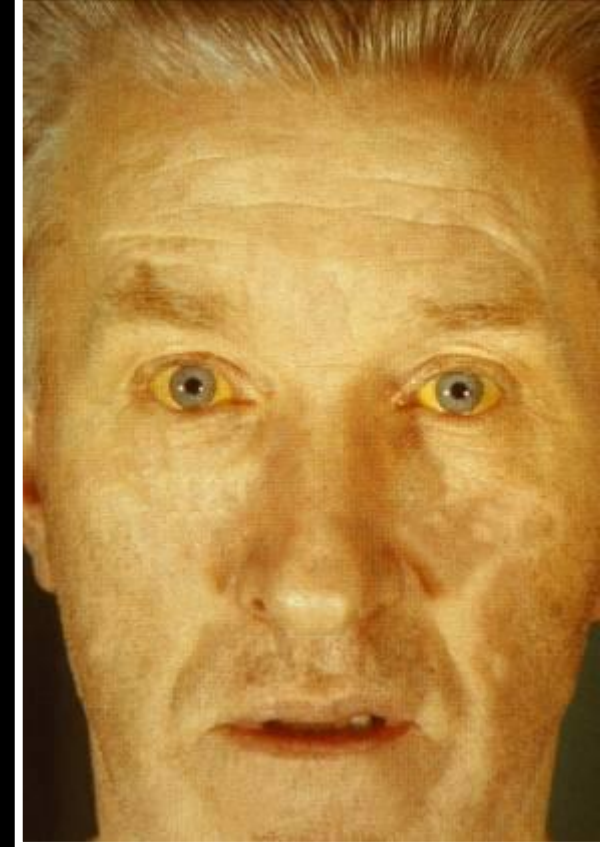
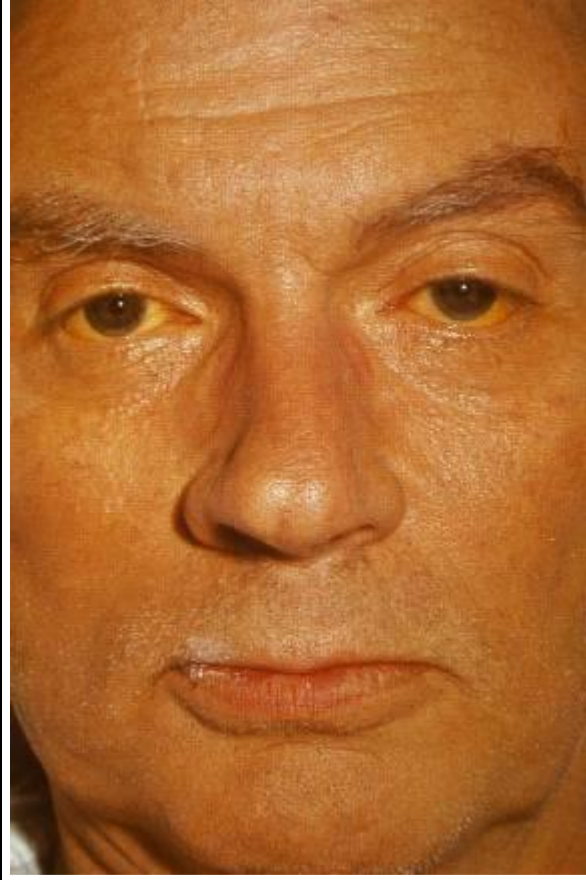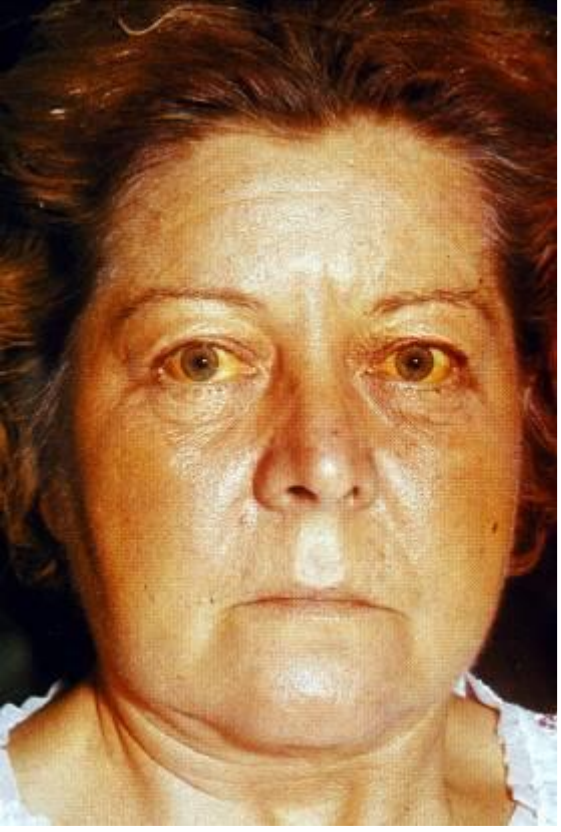Icterus cutis,  
sclerarum,  
mucosae



# Icterus

- *hemolytický (dynamický)*
- *hepatocelulární (disociovaný)*
- *obstructive (resorpční)*
- *smíšený*



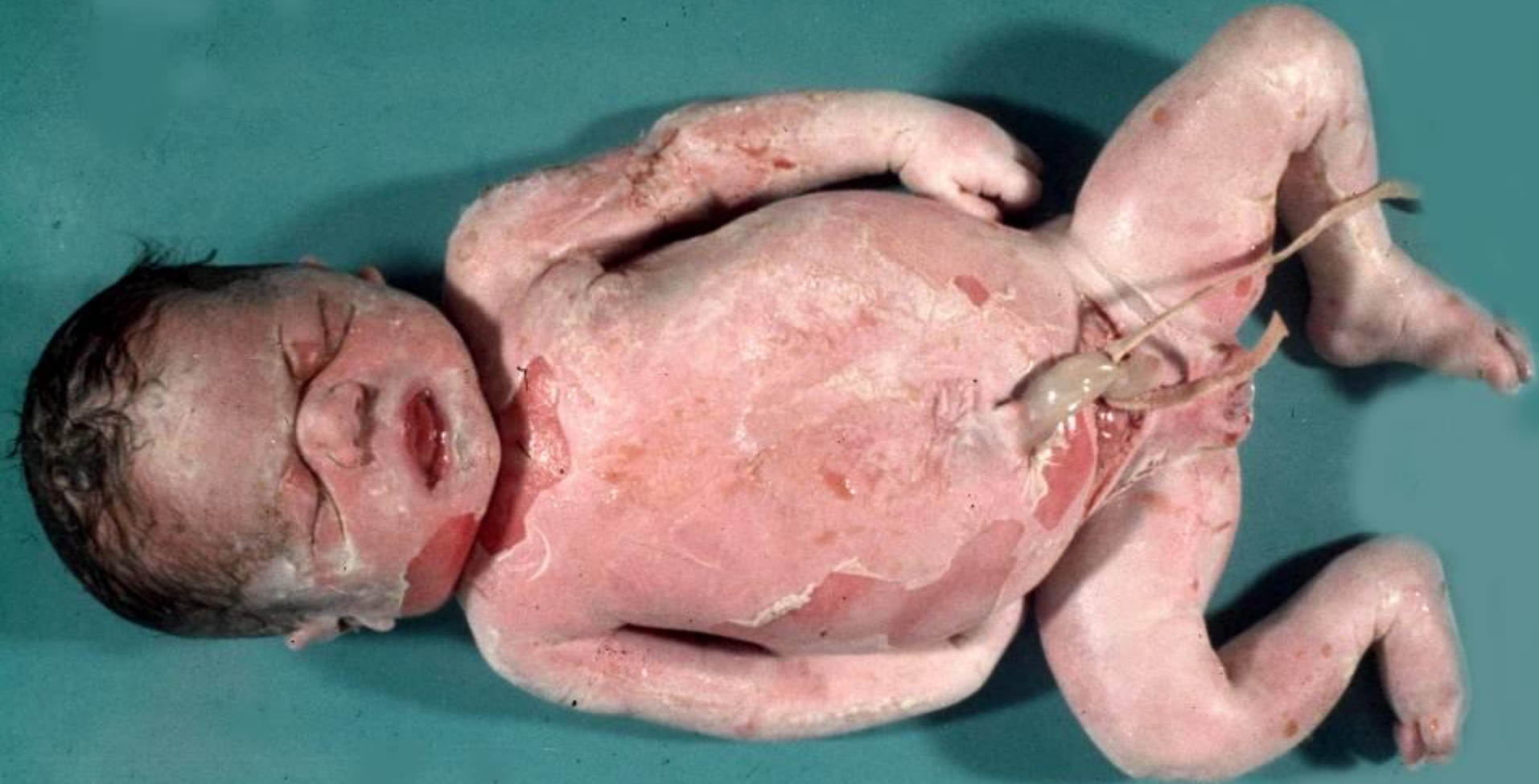Icterus cutis  
et  
sclerarum

# Morbus hemolyticus neonati – erythroblastosis fetalis

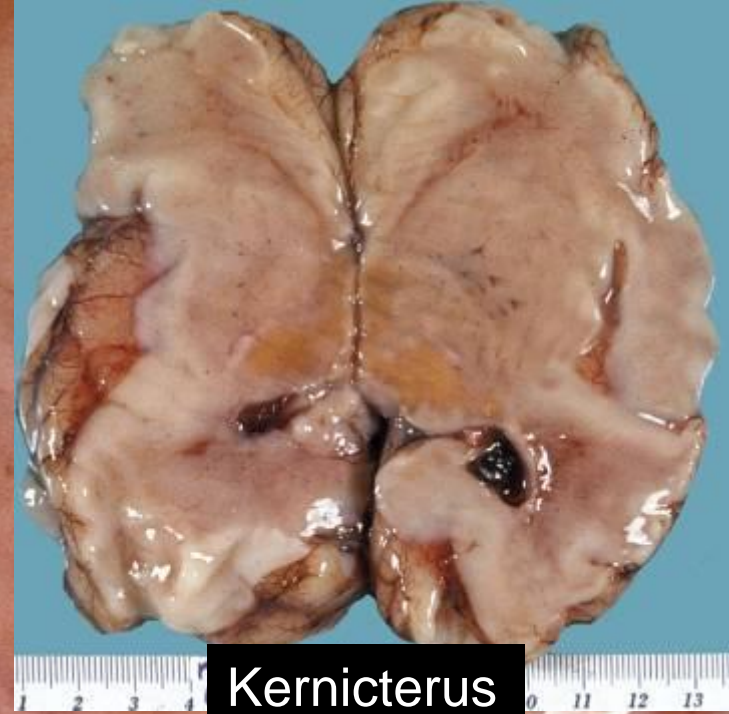- Rh- matka s Rh+ plodem
- anti Rh IgG přestupují placentou
  - anaemia neonati
  - icterus neonati gravis
  - hydrops fetus universalis
  - abortus

Morbus haemolyticus neonati .

Fetus maceratus



Morbus haemolyticus neonati



Kernicterus



# Nemoci krve a krvetvorby

- **anémie** (ztráty: kvácení a lýza, nedostatečná tvorba)
- **leukopenie a agranulocytóza**
- **krvácivé stavy**
- **nádory z krevních buněk – lymfomy a leukémie**

# Leukemie

def.

- *difúzní nádorová proliferace buněk  
kostní dřeně*

*granulocytární*

*lymfocytární*

# Lymfomy

*def.*

maligní nádory buněk lymfatické tkáně  
*(lymfocytů, histiocytů) a jejich  
prekurzorů a odvozených buněk*

*non Hodgkinovy (B, T)*

*Hodgkinovy*

# Lymfomy a leukemie -

## klinické příznaky

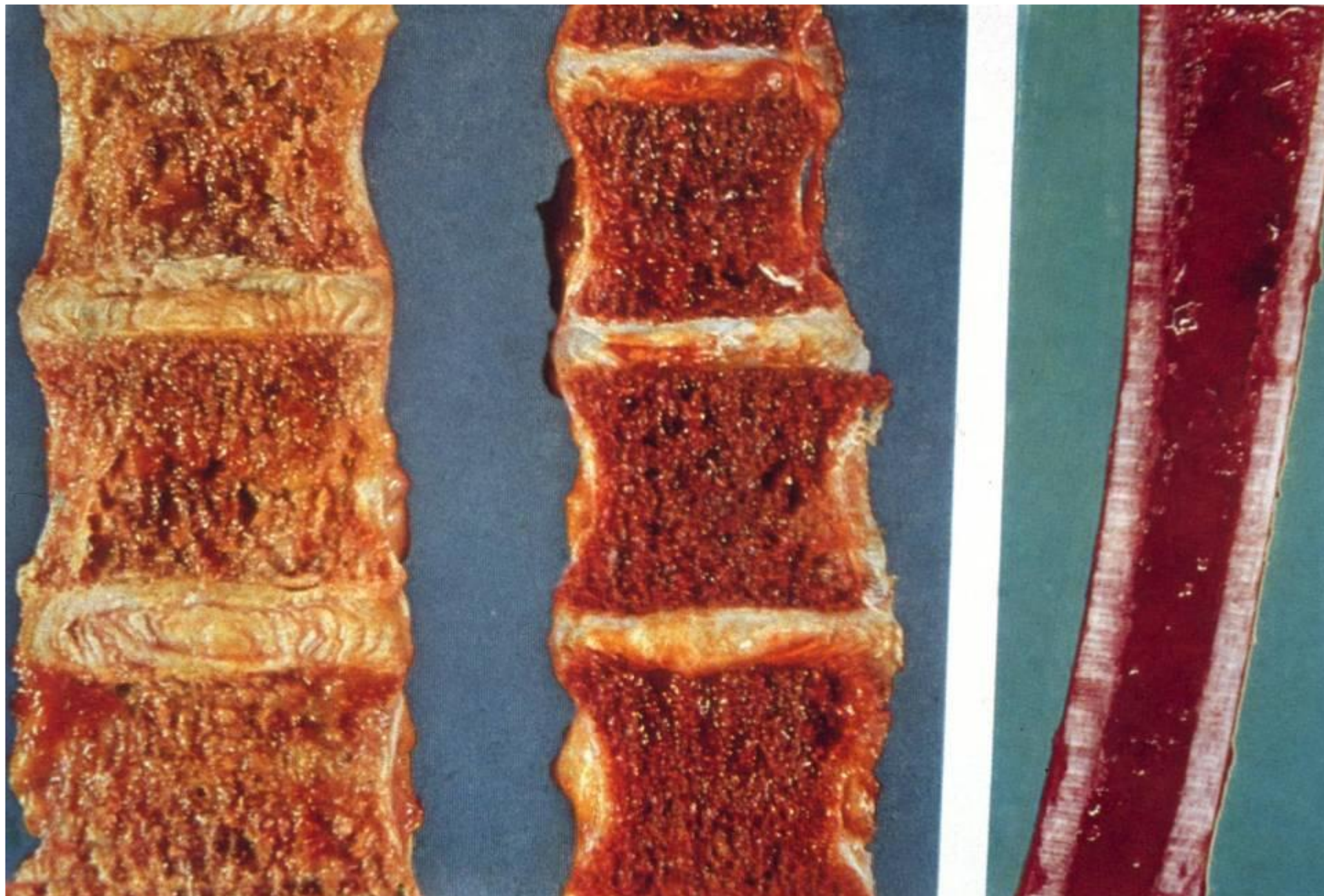### LYMFOM

- nebolestivé zvětšení uzlin
- infiltrované orgány
- hepatosplenomegalie
- postižení dřeně (& leukemie)

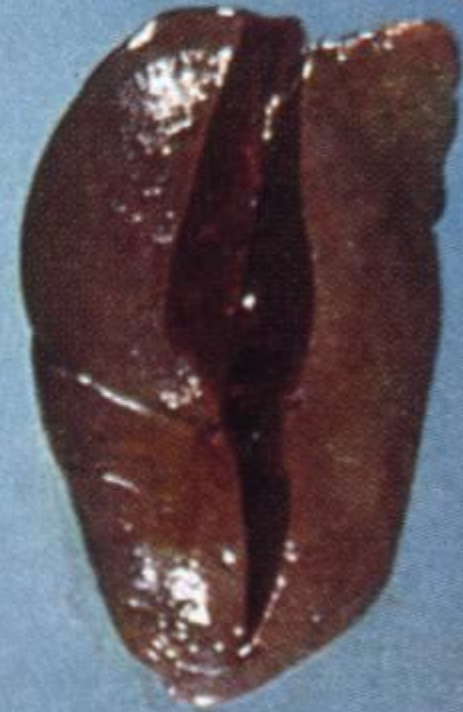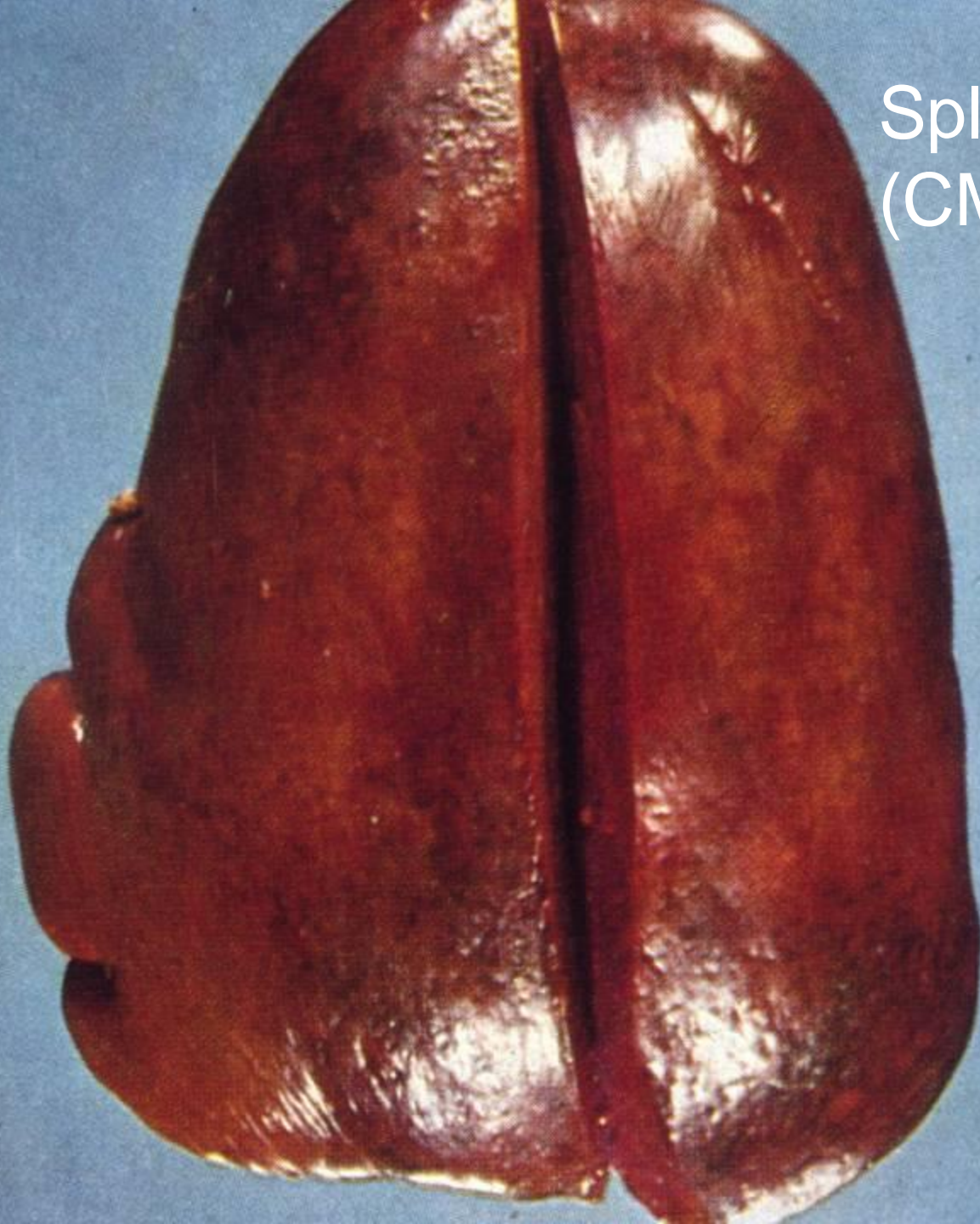### LEUKEMIE

- anaemie / únava
- imunodeprese – infekce, horečka
- haemoragická diatéza epistaxe, ecchymozy
- bolest kostí
- hepatosplenomegalie
- CNS –meningeální (ALL)

# Chronic myeloid leukemia

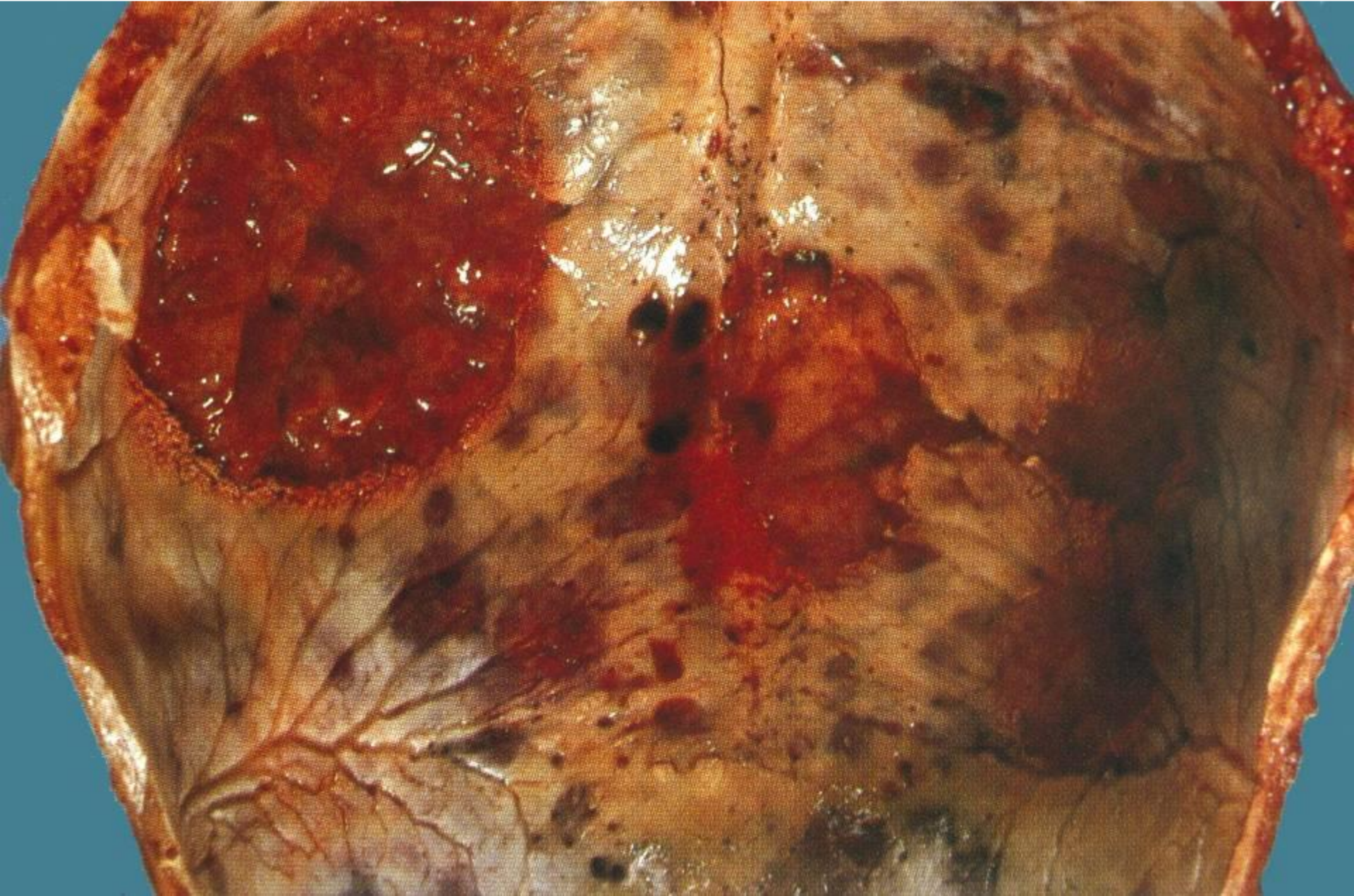

Splenomegalia  
(CML)



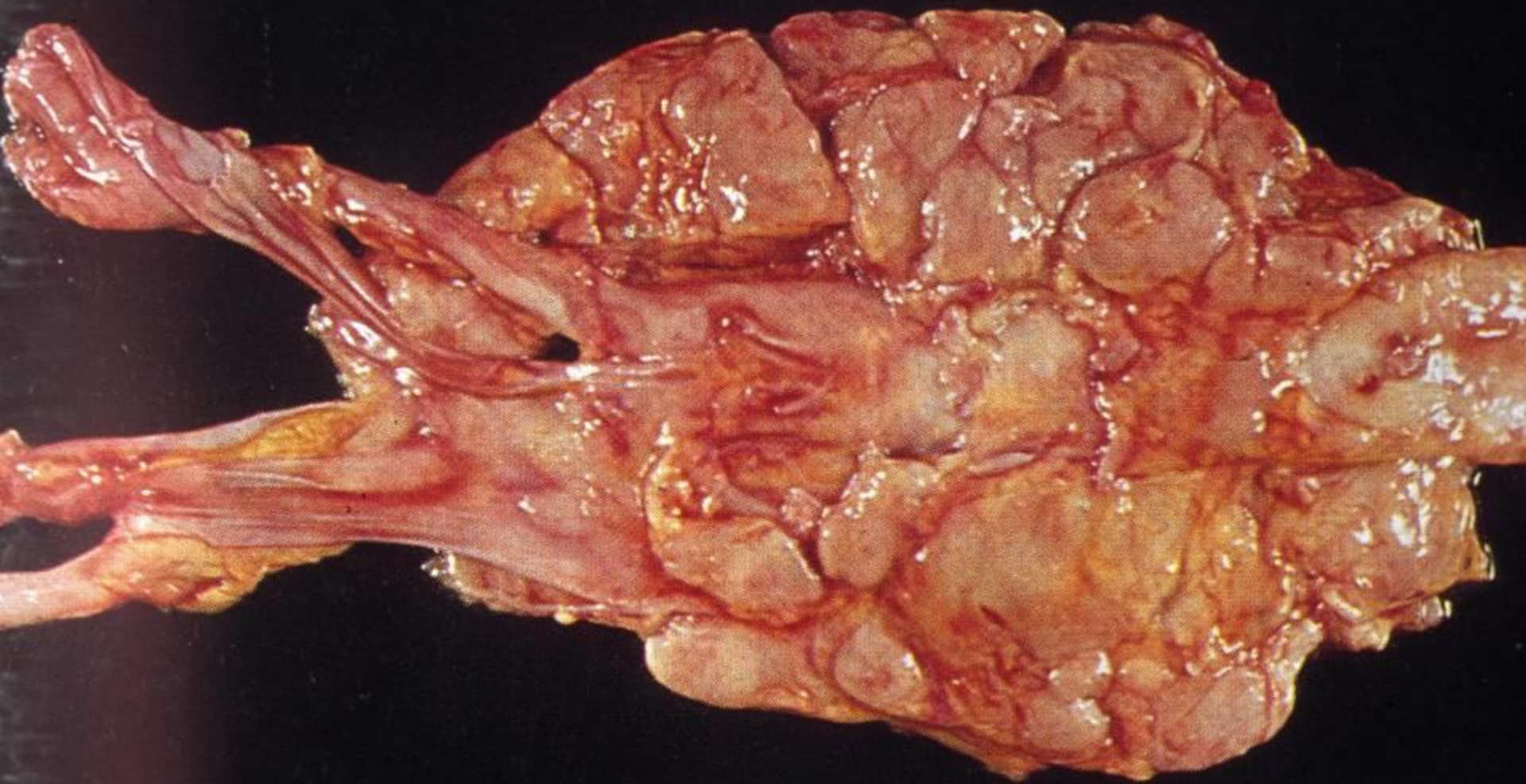
norm

Myeloma multiplex – m. Kahleri



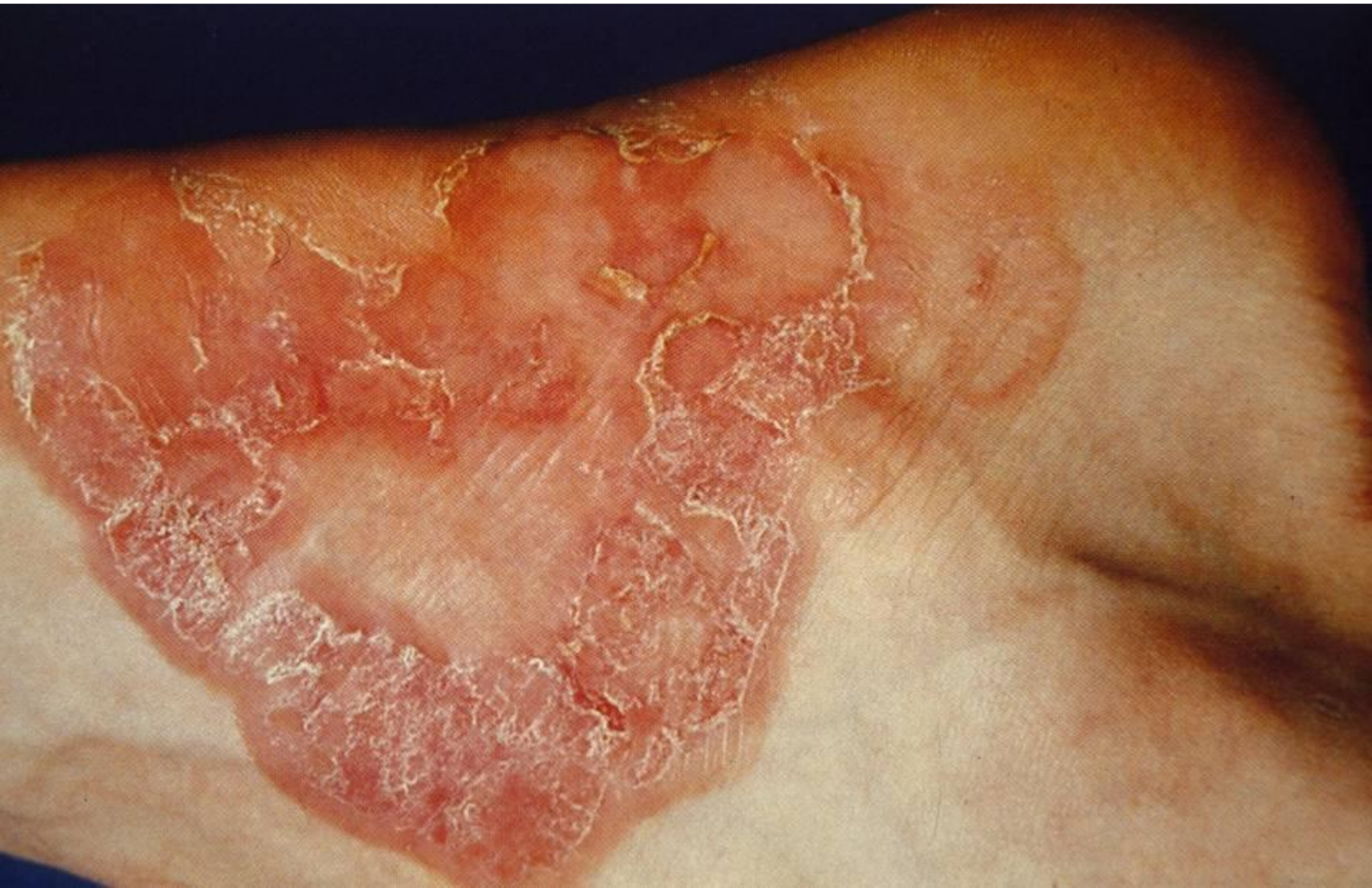# Lymphoma malignum (non H)

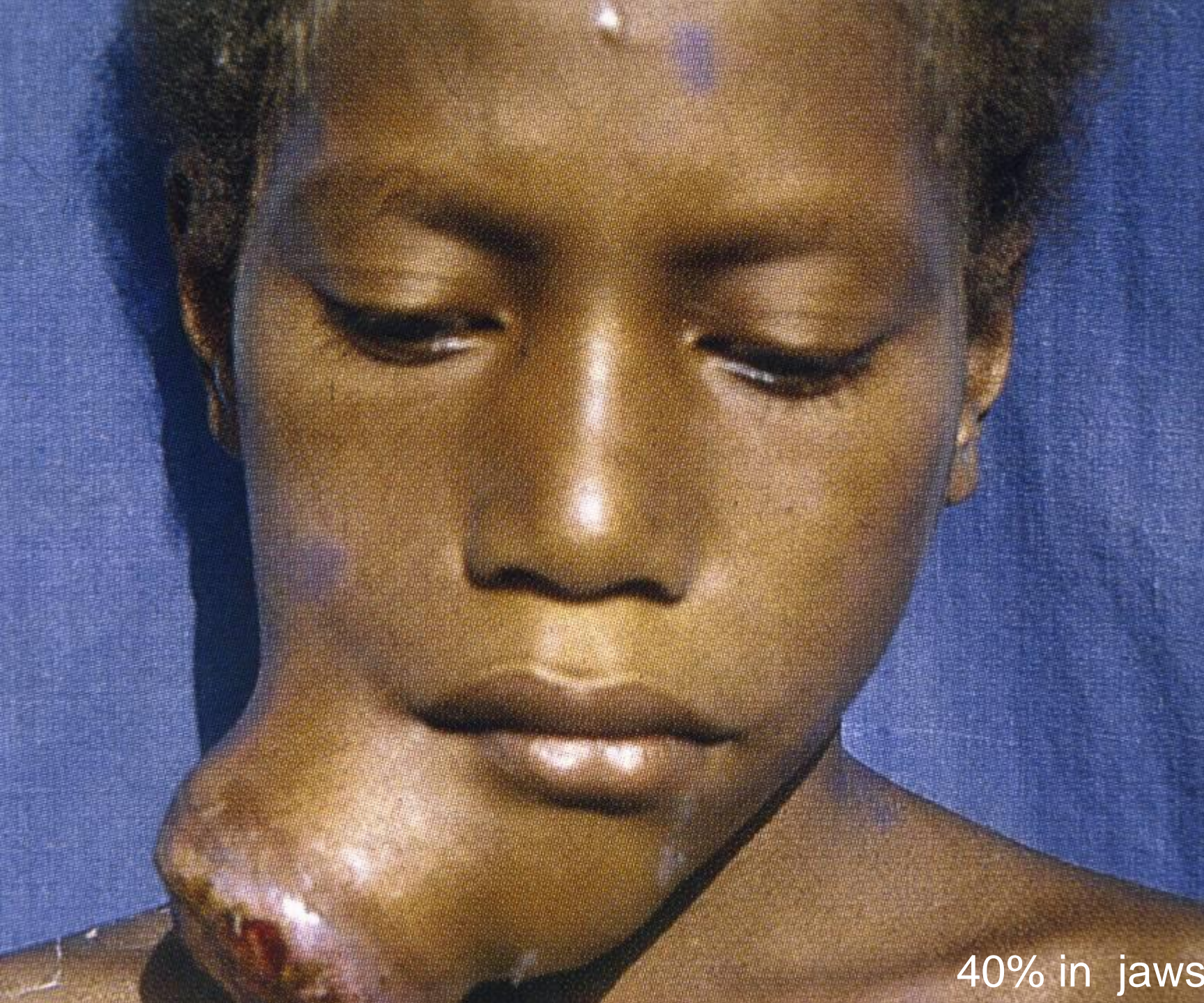---





HG nH ML (B)



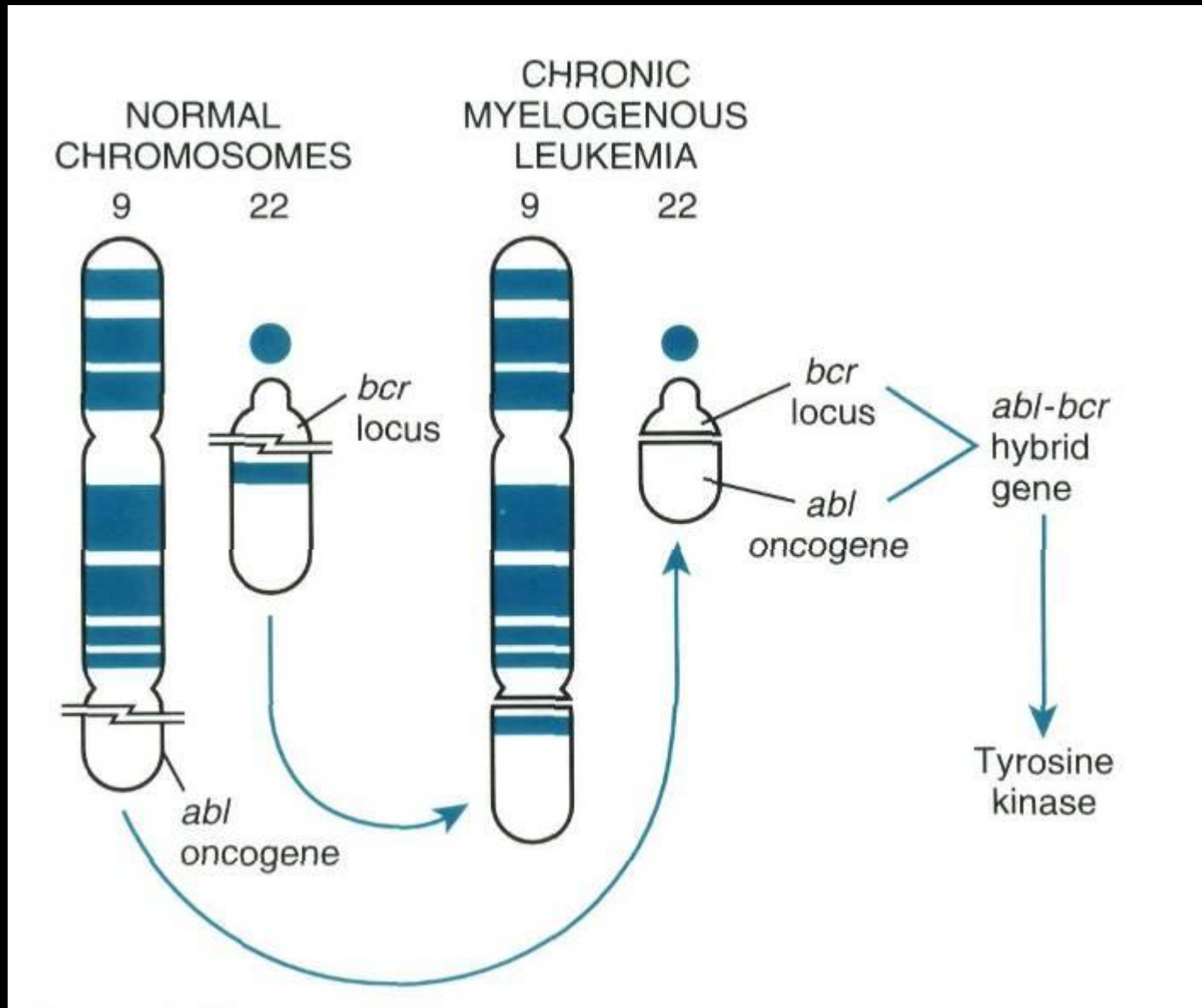


B  
u  
r  
k  
i  
t

l  
y  
m  
p  
h  
o  
m  
a

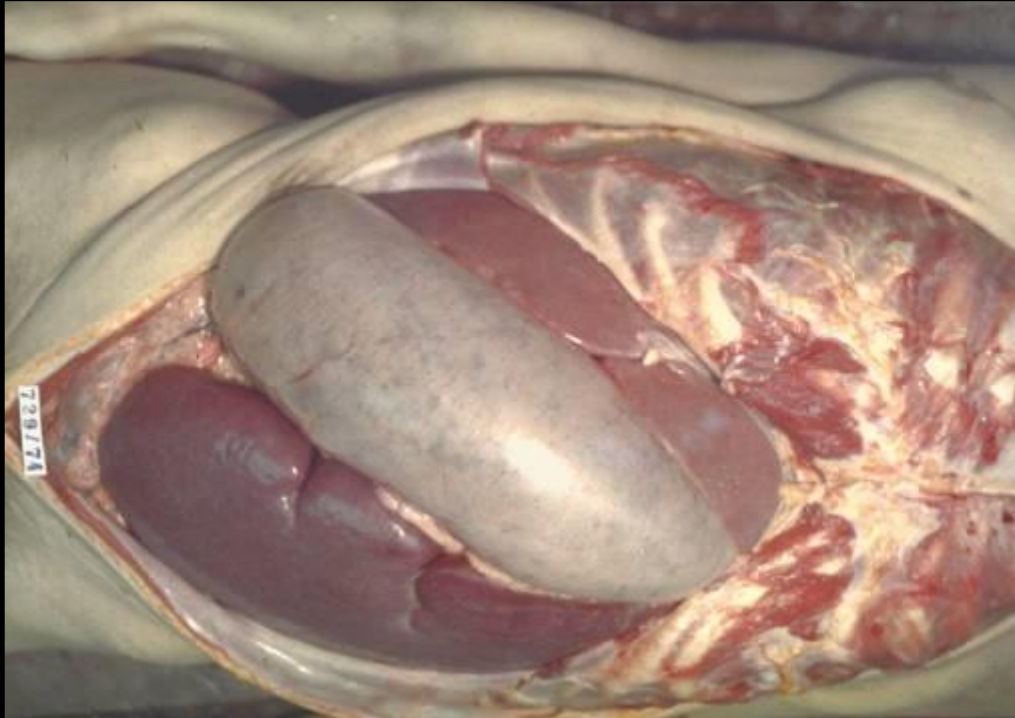
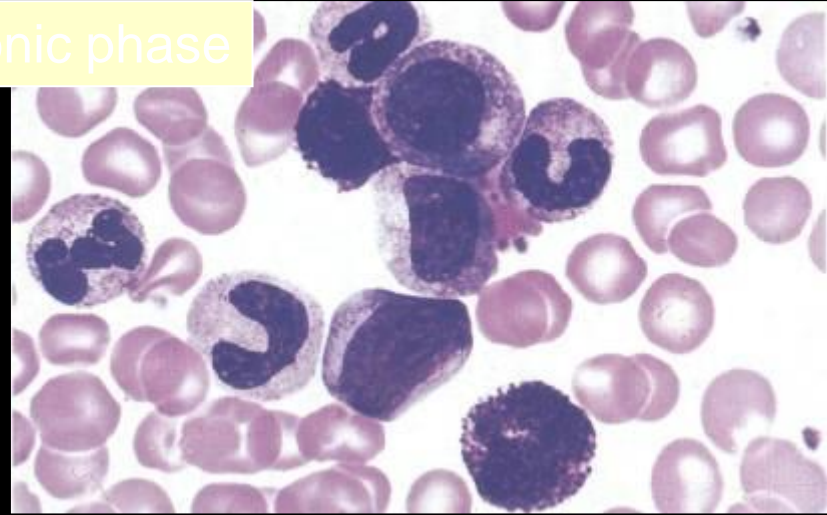
40% in jaws

# CHRONICKÁ MYELOIDNÍ LEUKÉMIE (CML)



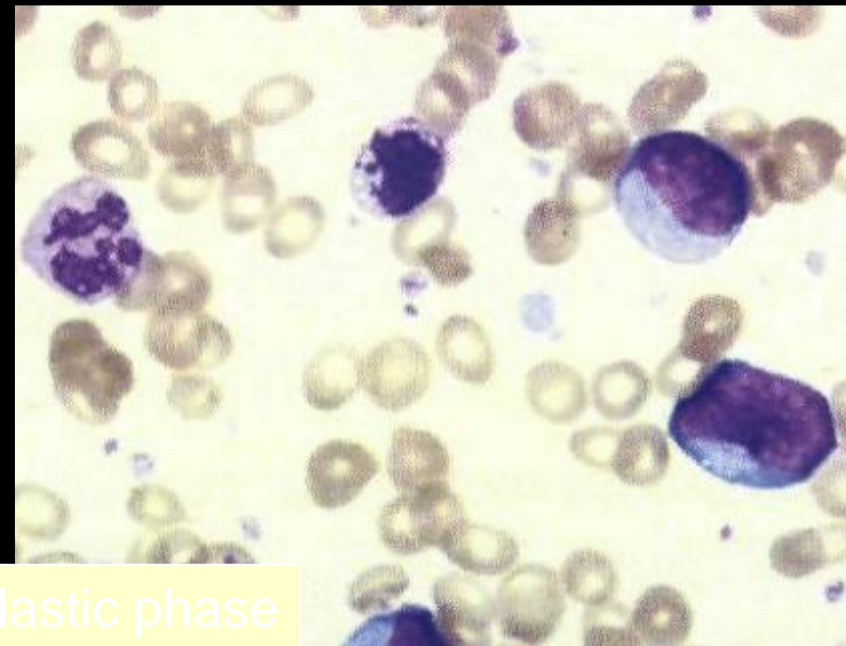
# CHRONICKÁ MYELOIDNÍ LEUKÉMIE (CML)

Peripheral blood at chronic phase



Hepatosplenomegaly

Peripheral blood at blastic phase





**Thank You**