

# Kazuistika náhlého úmrtí 29 letého muže

## Průvodní list ke klinické pitvě

### Anamnéza

dosud zdrav

večer na procházce se náhle chytil za hrudník, vykřikl, padl k zemi bez známek života

laicky a posléze RZS resuscitován (90 min.)

### Hospitalizace 23.00 – 00.21

přechodně fibrilace komor, pak bradykardie, asystolie, mydriáza, elektromechanická disociace

Celkem resuscitován 3 hod. 15 min.

### Jícnové echo

nejasný útvar na mitrální chlopni

nebyla vidět disekce aorty, tamponáda ani dilatace pravostř. oddílů

# Klinická diagnóza

## Základní onemocnění

Náhlá smrt, v.s. kardiální

Dif. dg. : disekce aorty, primární arytmie, embolie z útvaru na mitrální chlopni (tu ? trombus ?)

## Komplikace

krvácení do dýchacích cest a dutiny ústní po intubaci a aplikaci heparinu

## Laboratorní nálezy

LD 18,20

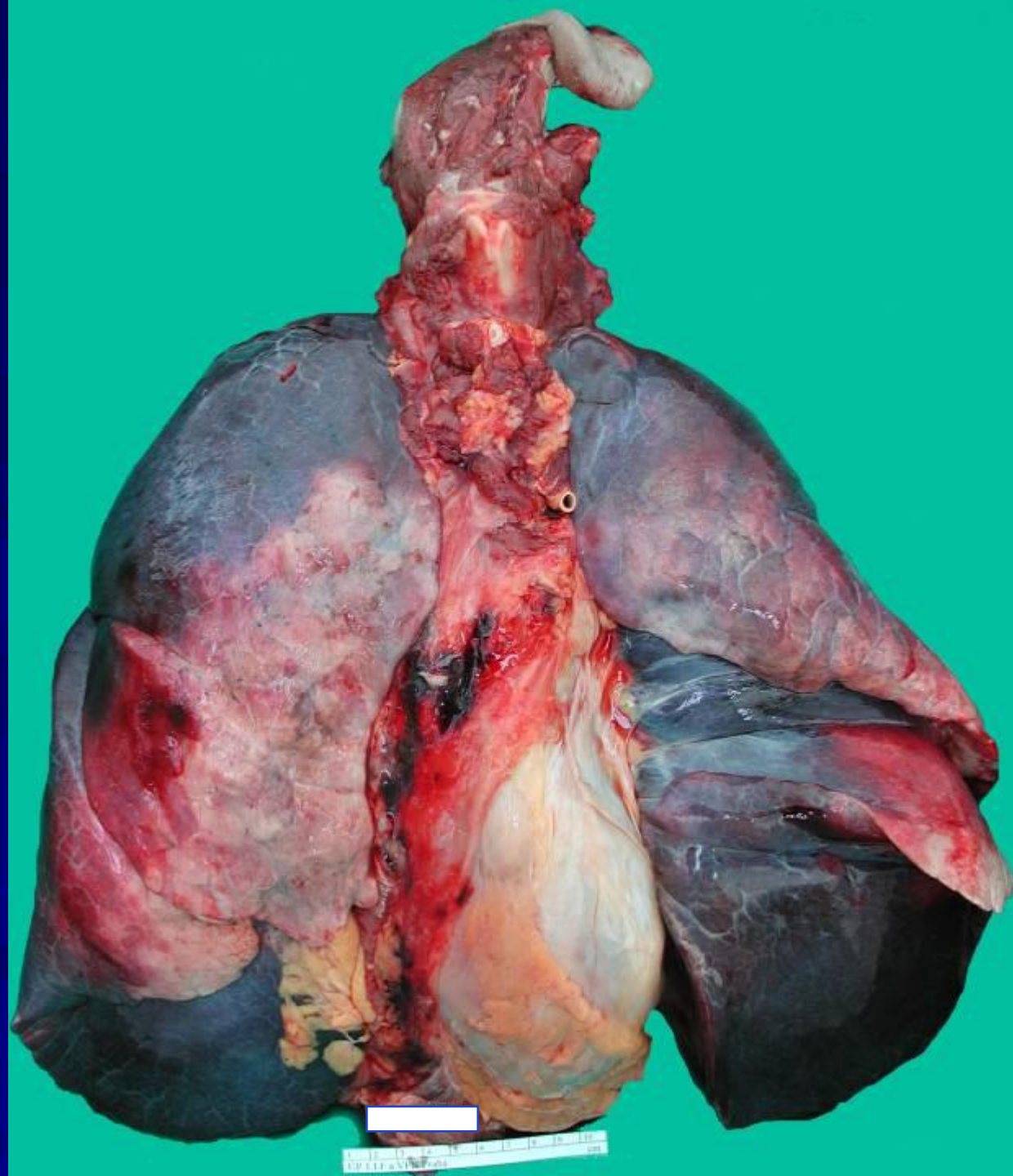
Na 160

K 7,8

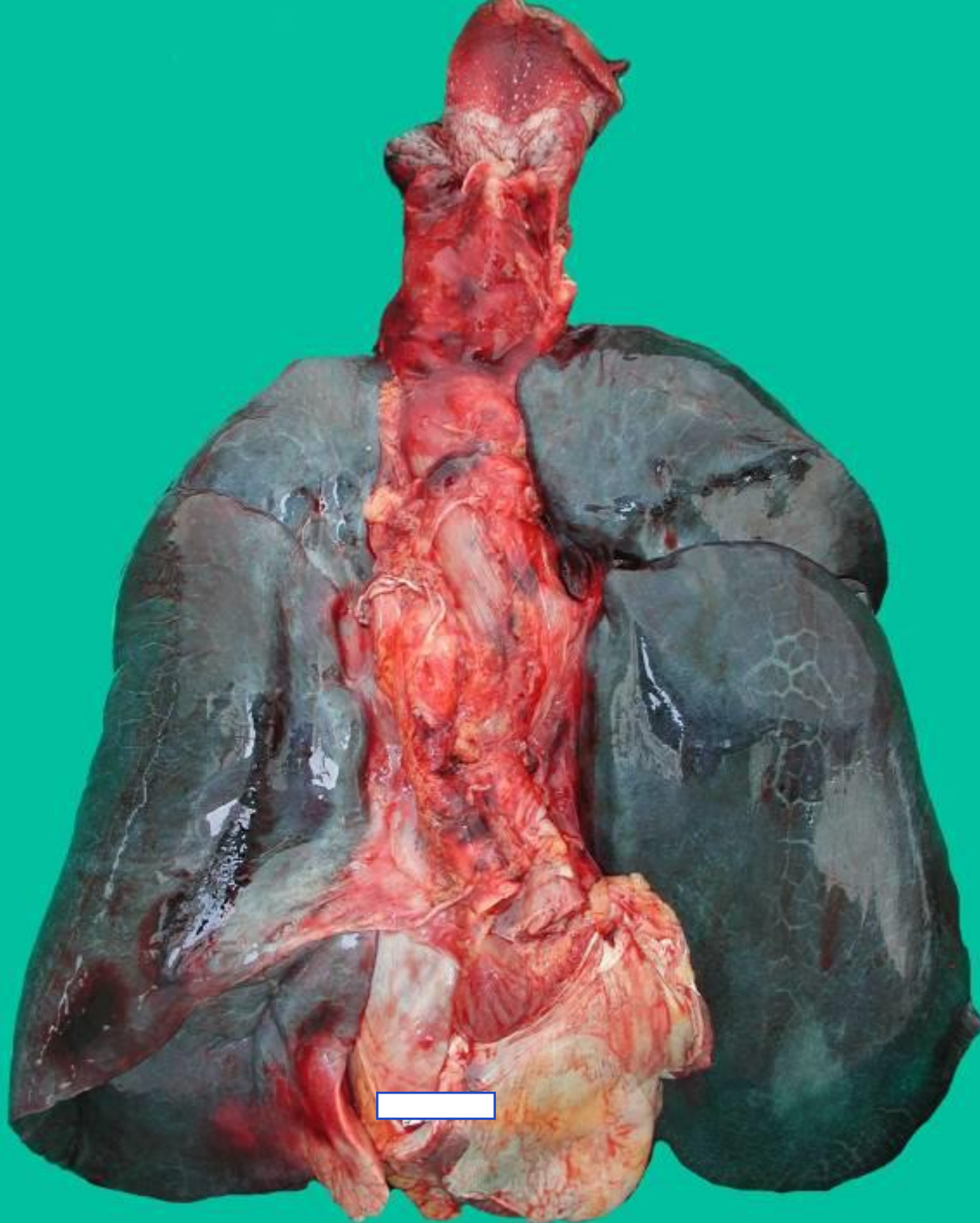
ALT 12,02

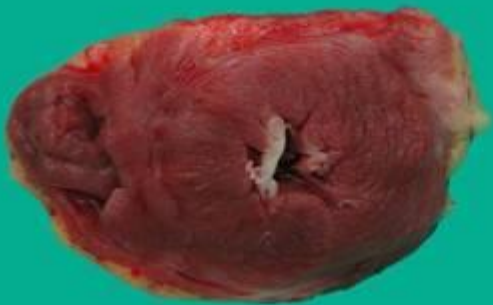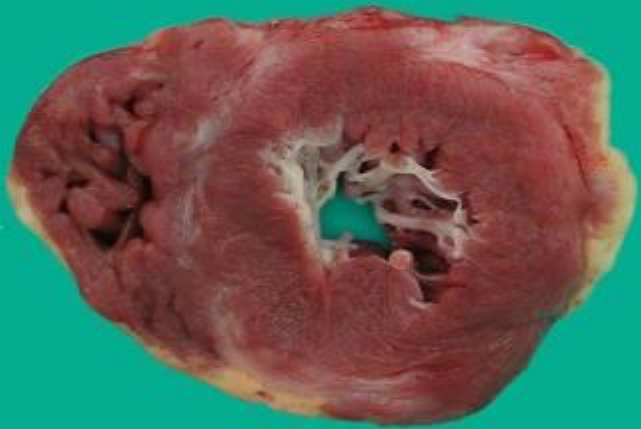
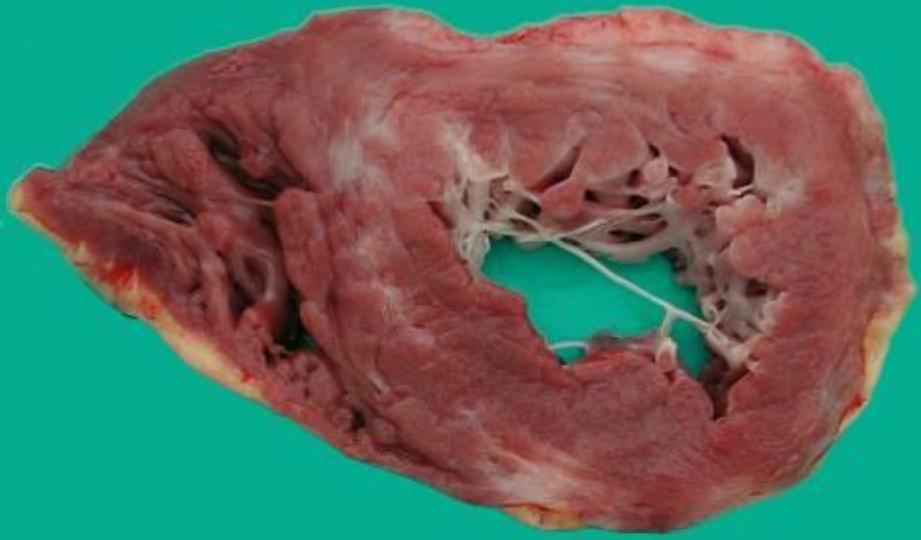
AST 13,67

Plíce  
pravá  
1480g,  
levá  
1350g.  
srdce  
500g

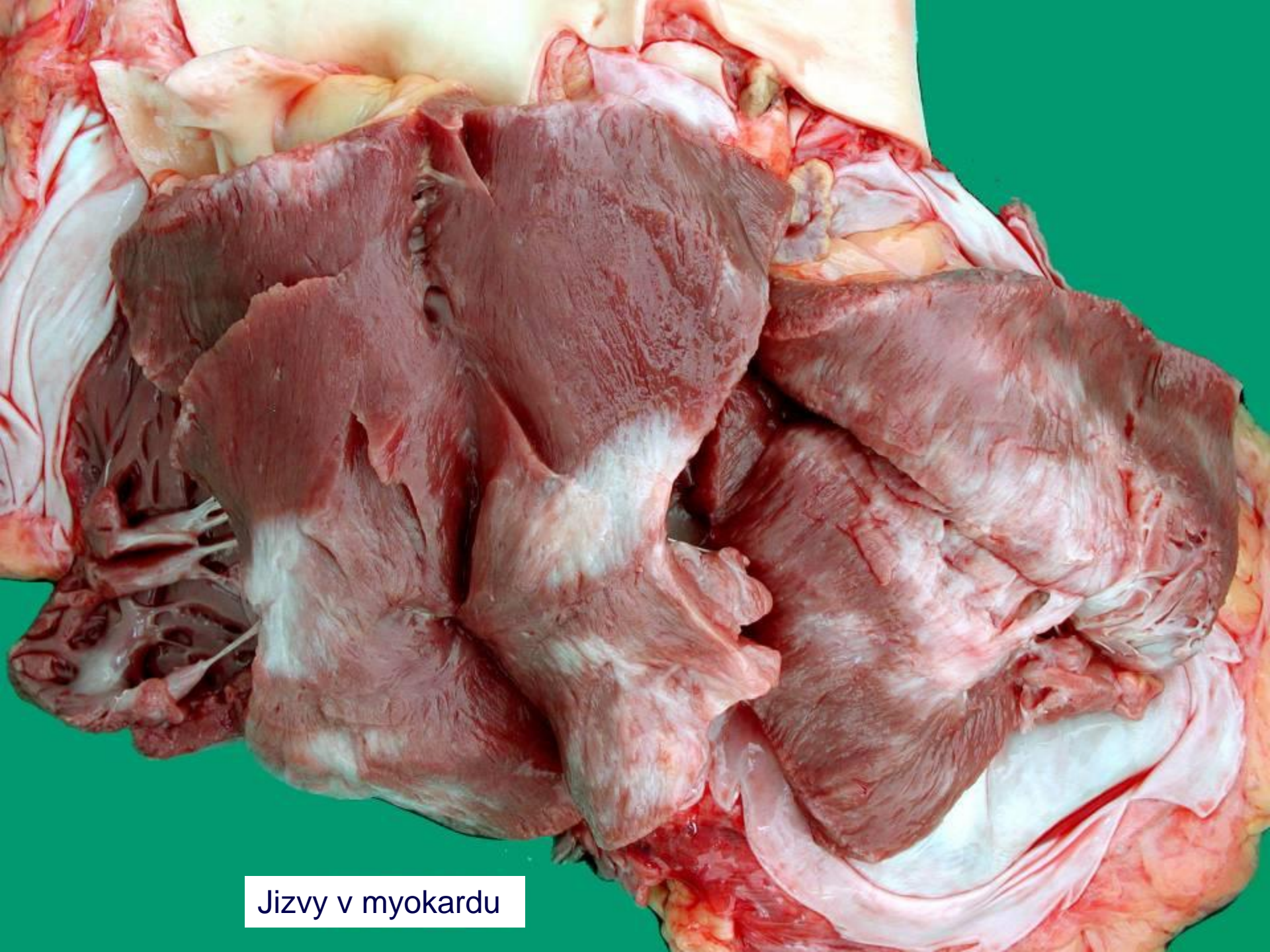






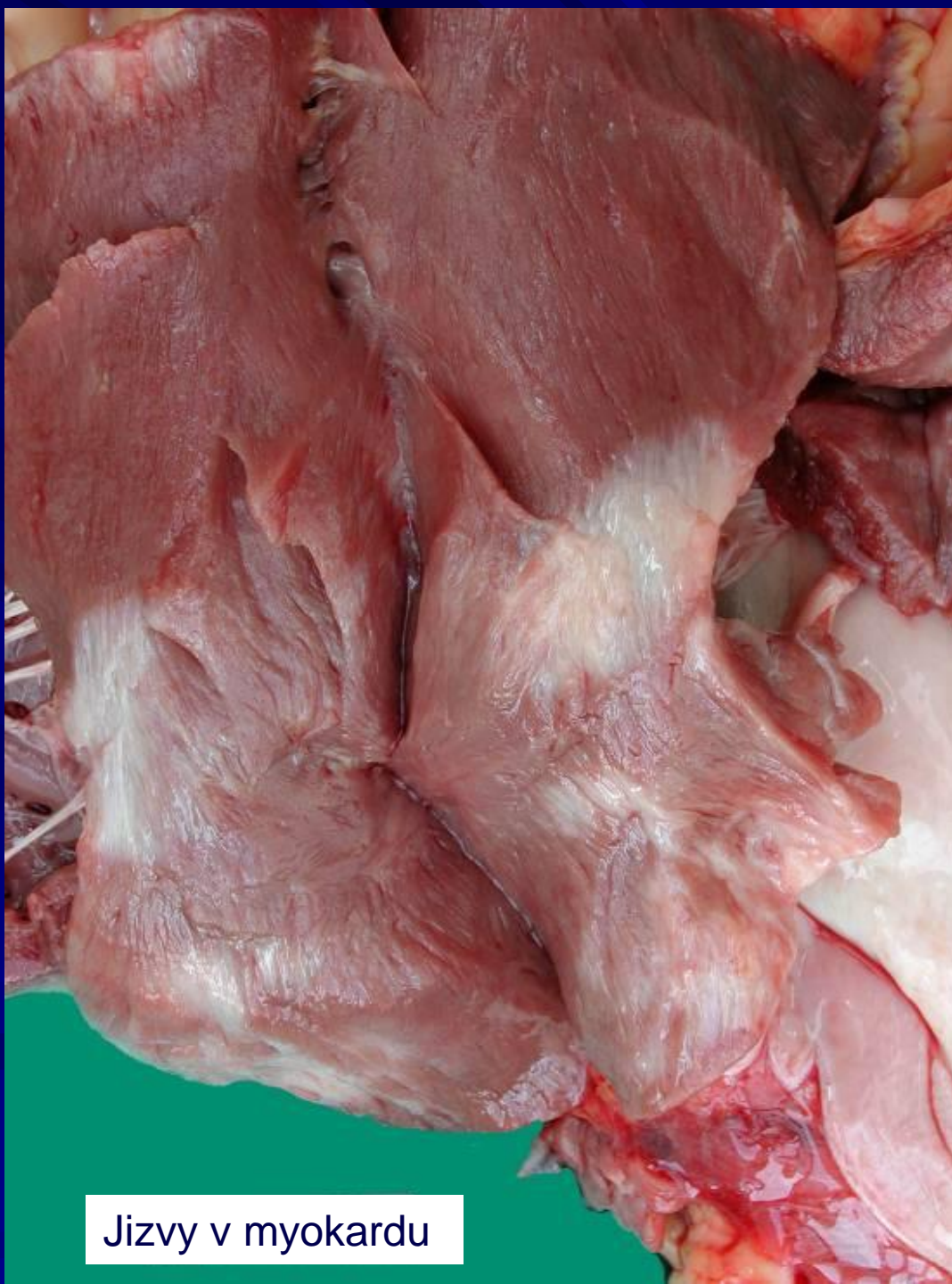




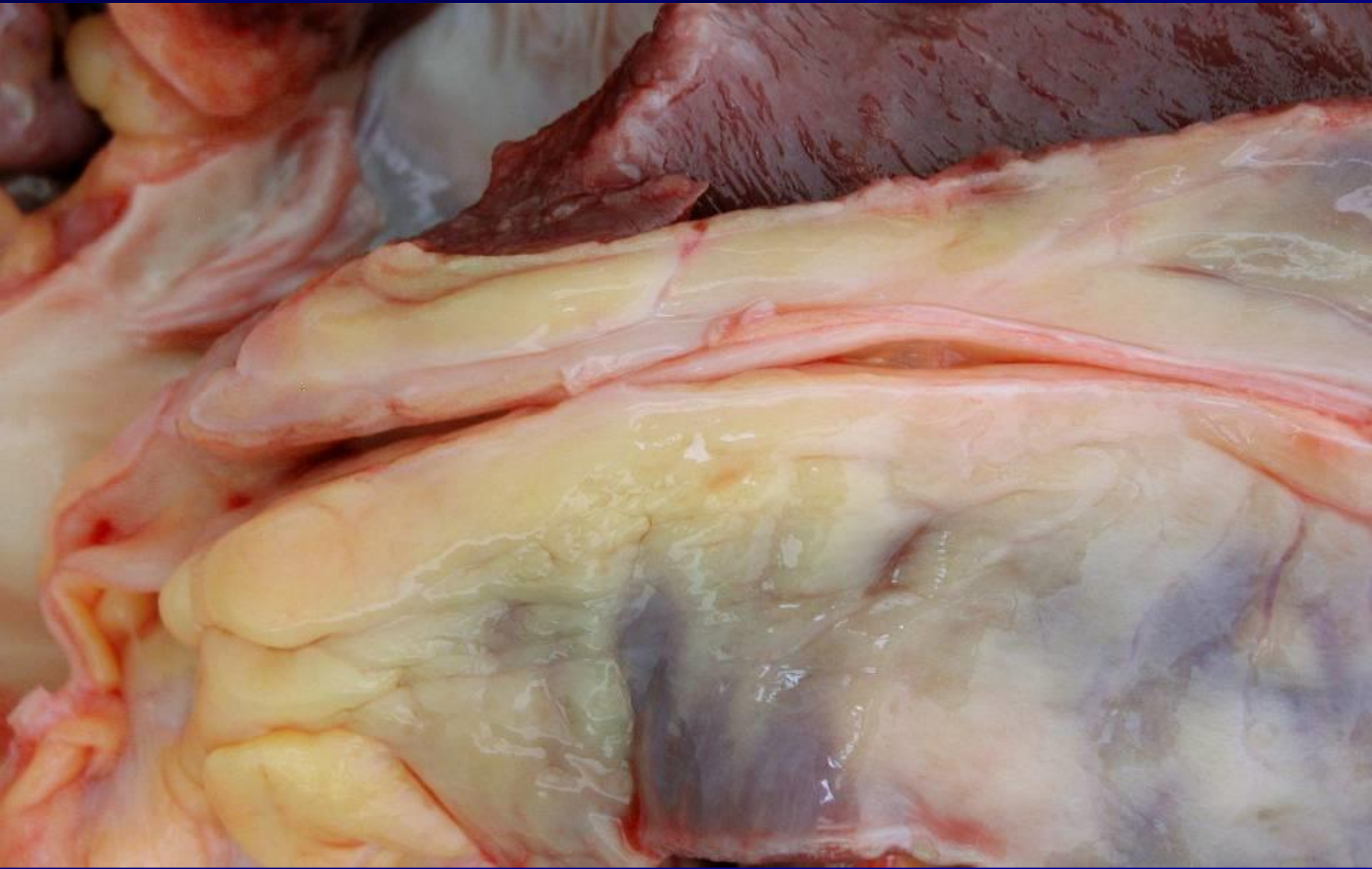
Jizvy v myokardu

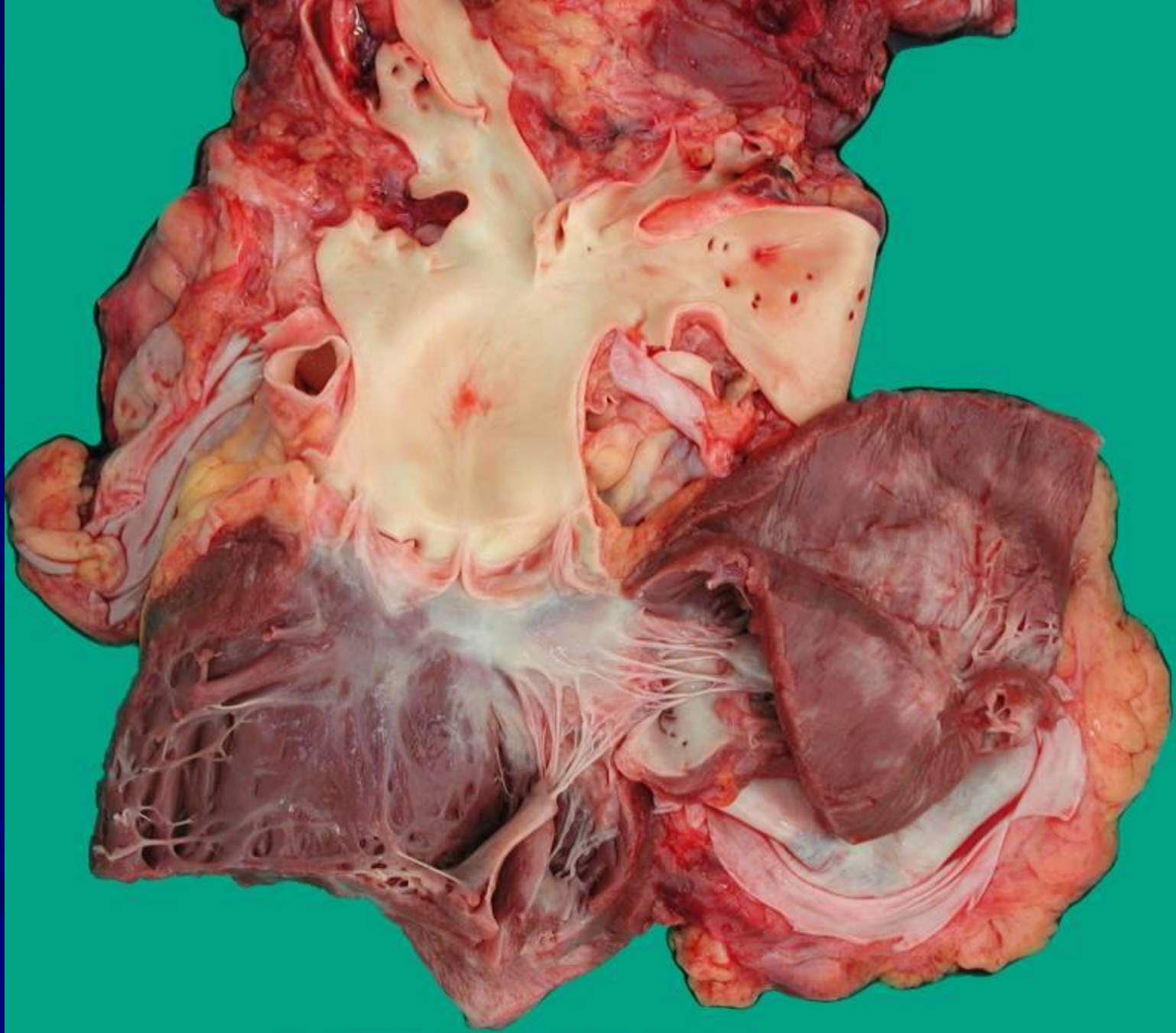



Jizvy v myokardu

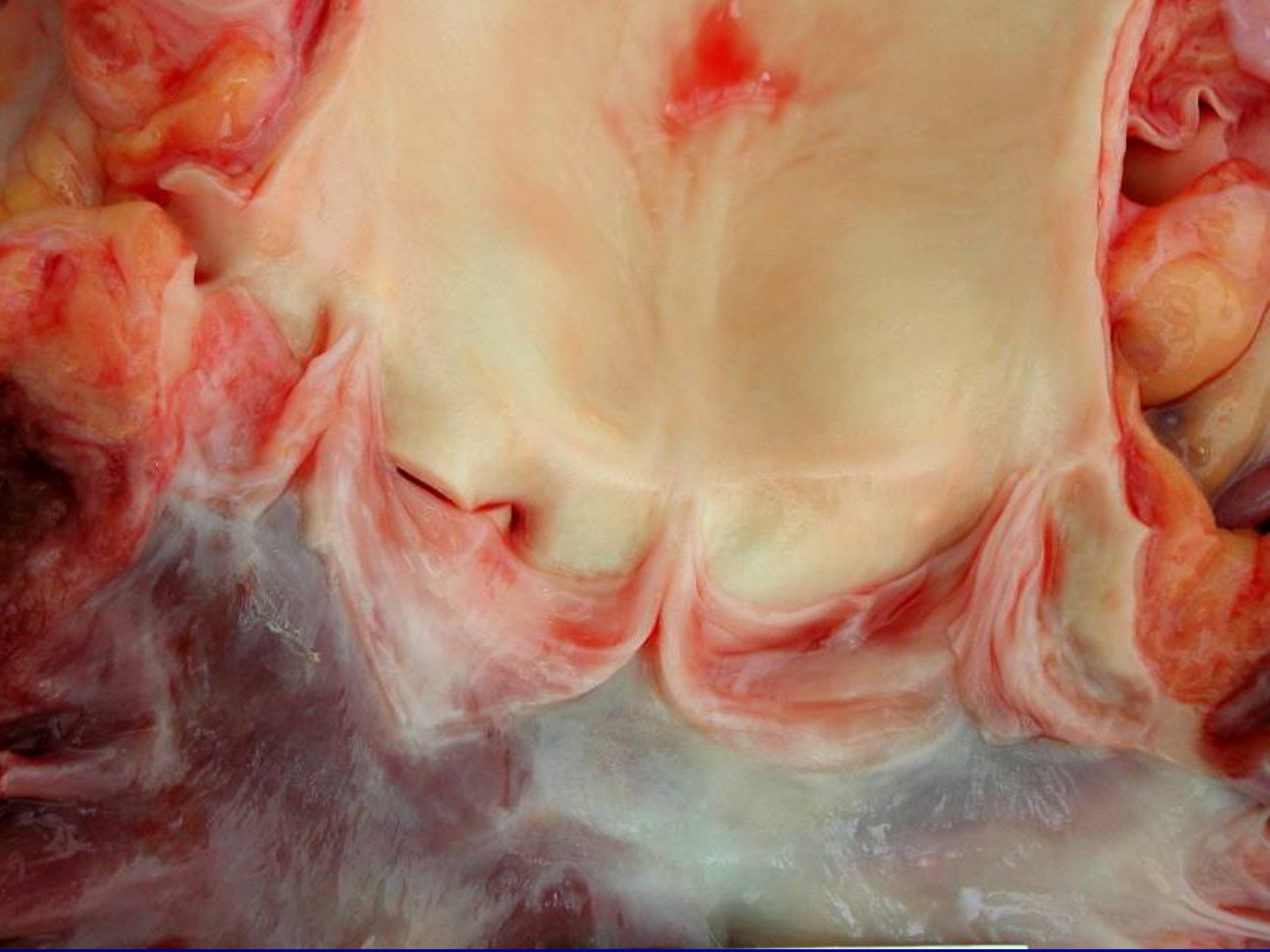



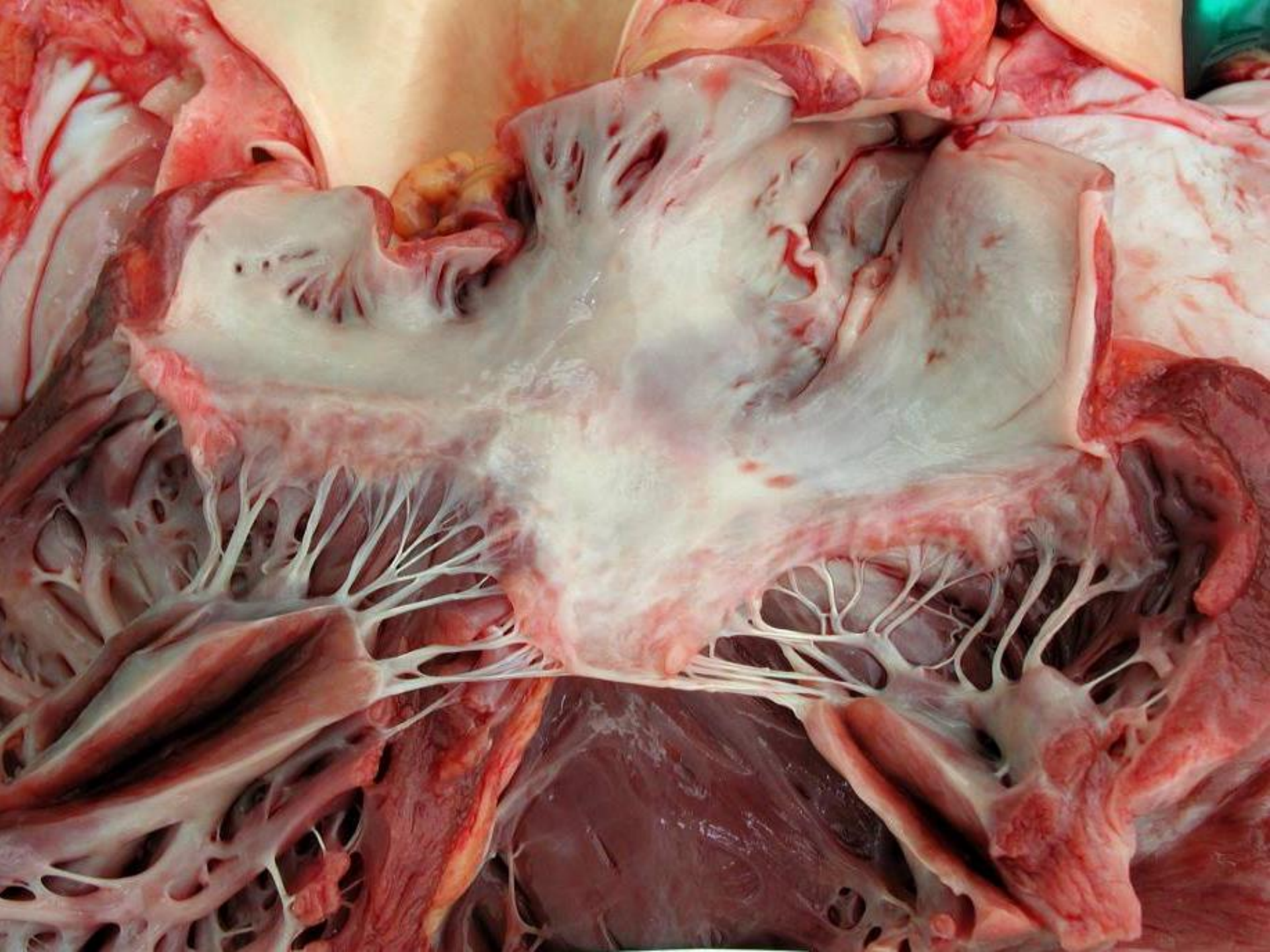


1 2 3 4 5 6 7 8 9 10  
ÚP I.L. cm

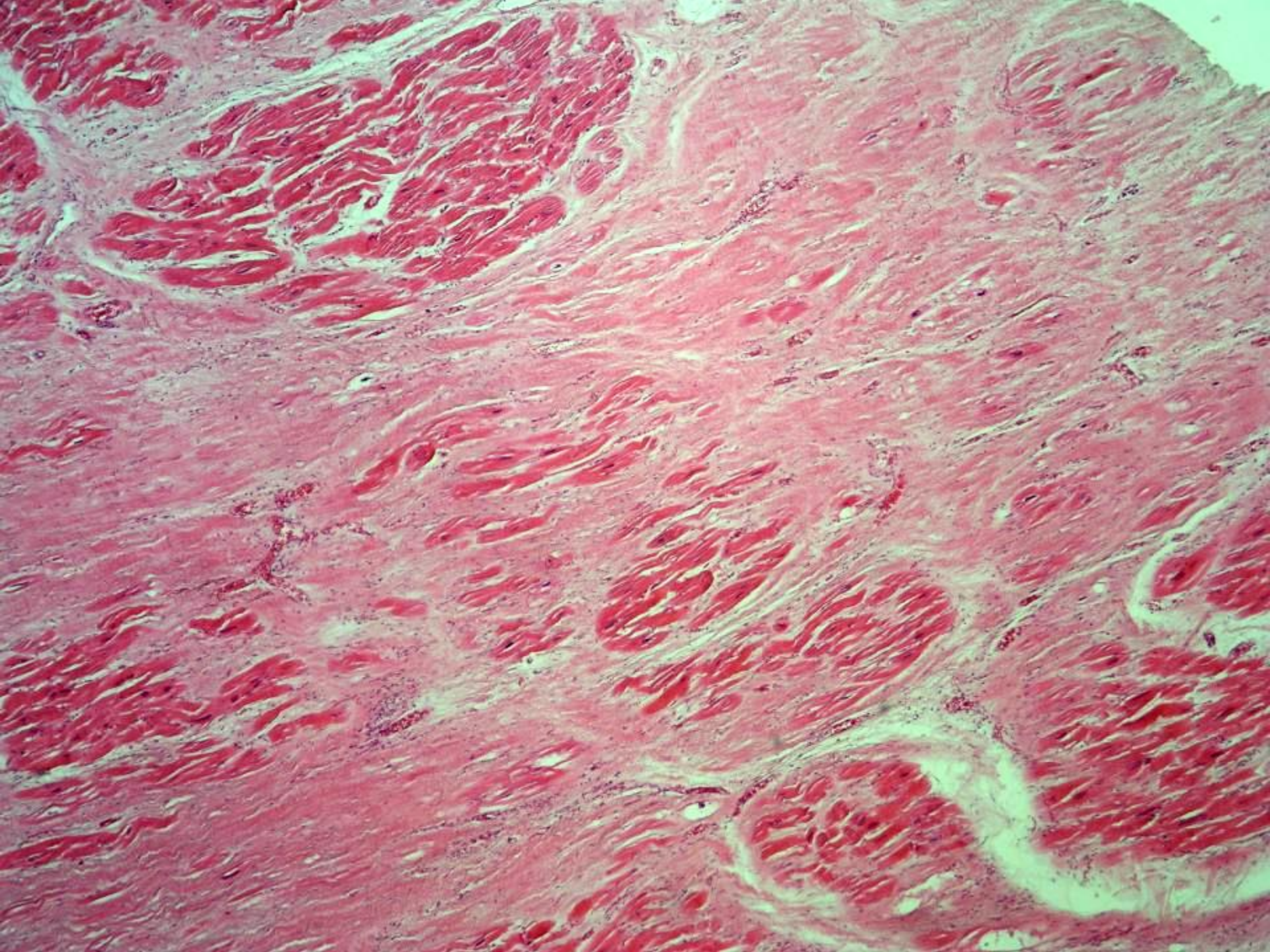
Jizvy v mvokardu



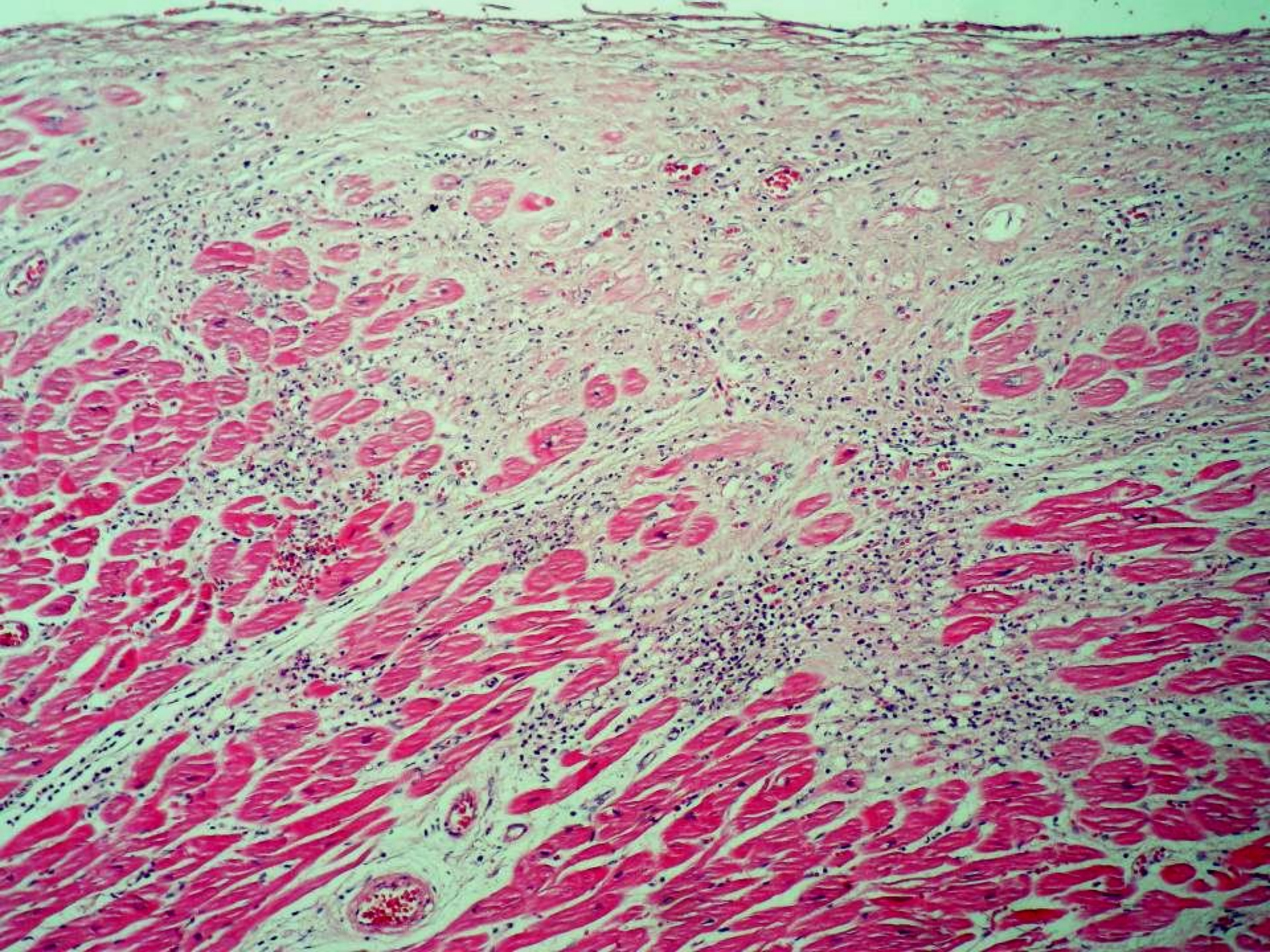




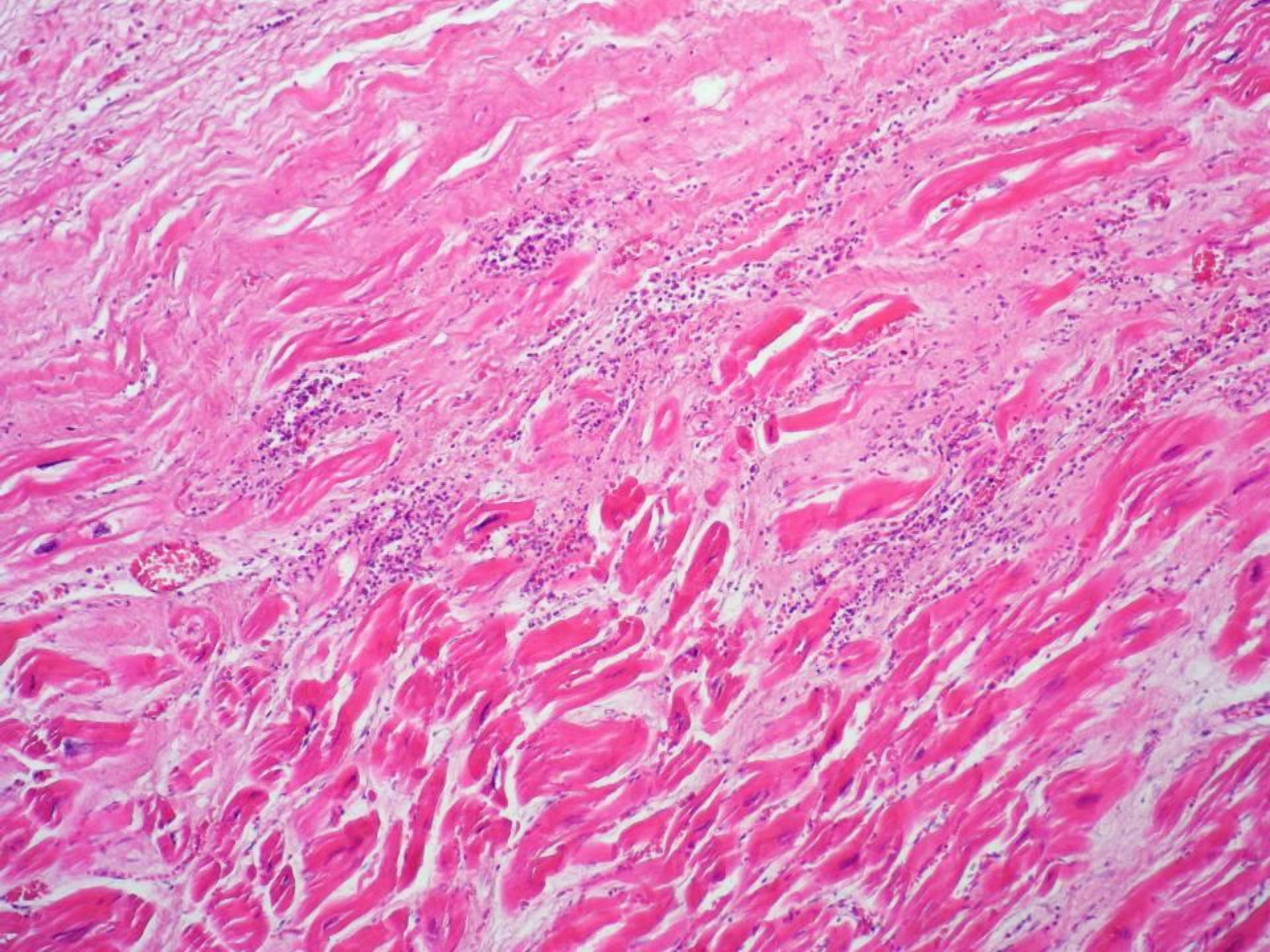




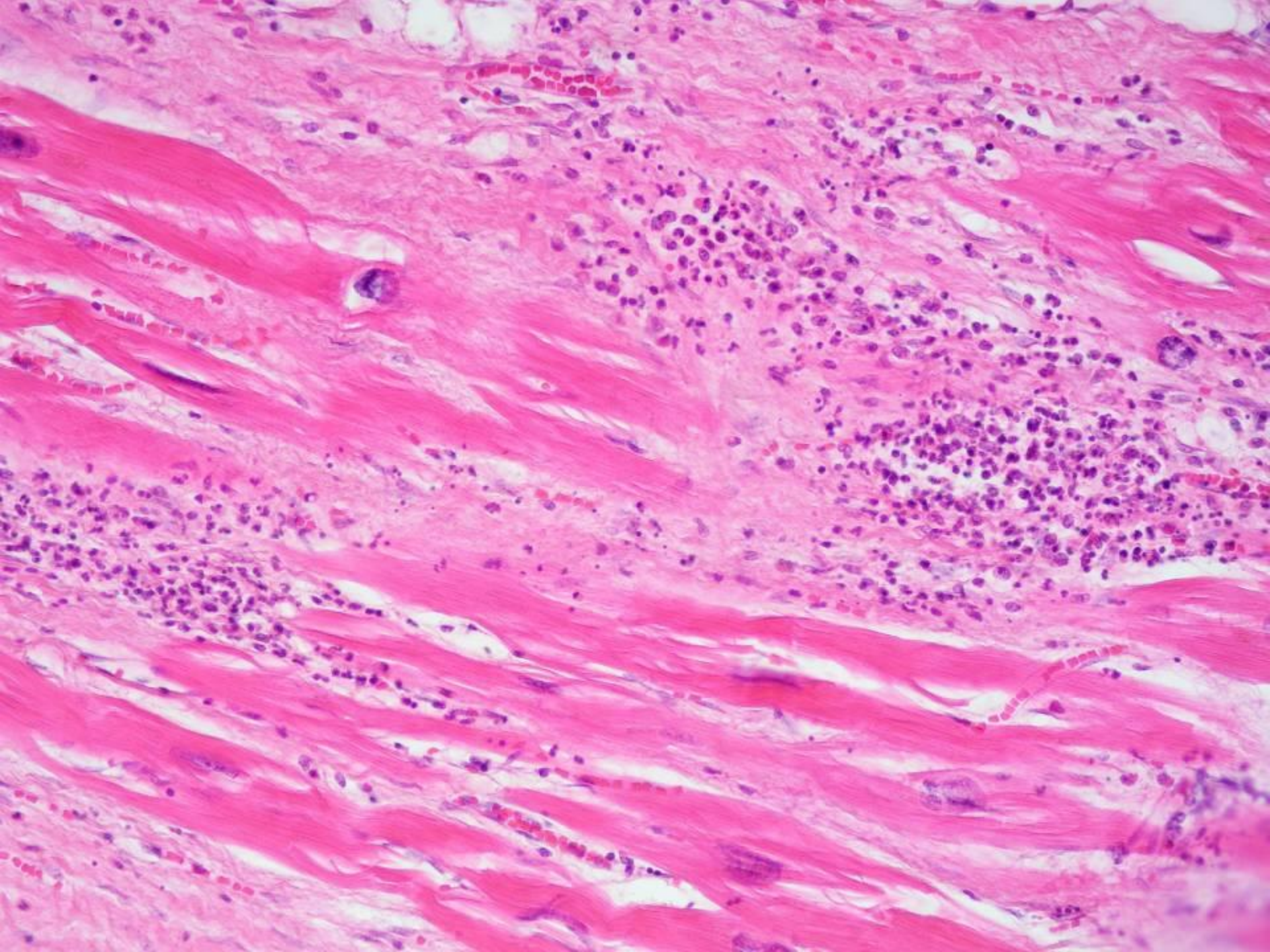




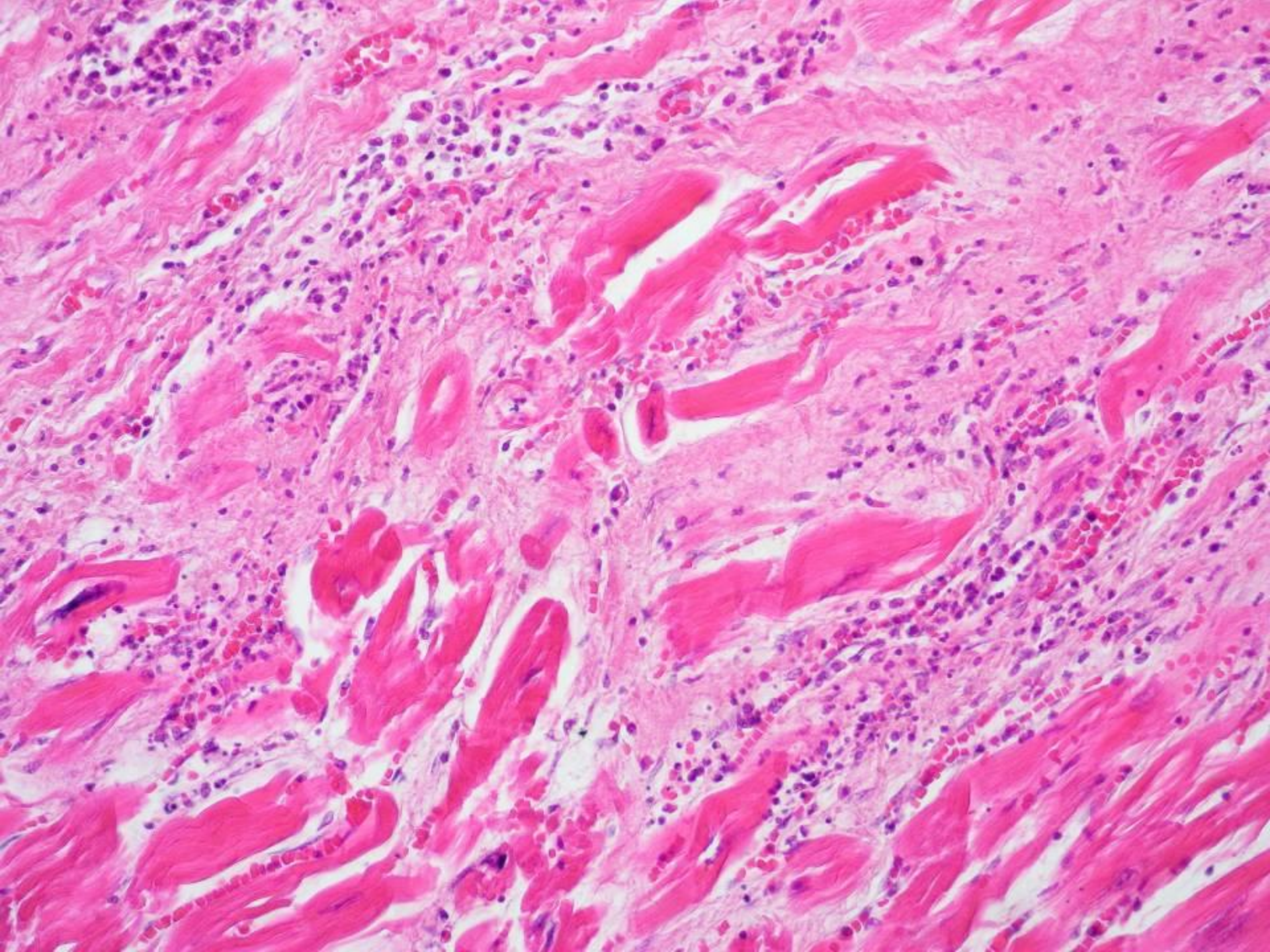




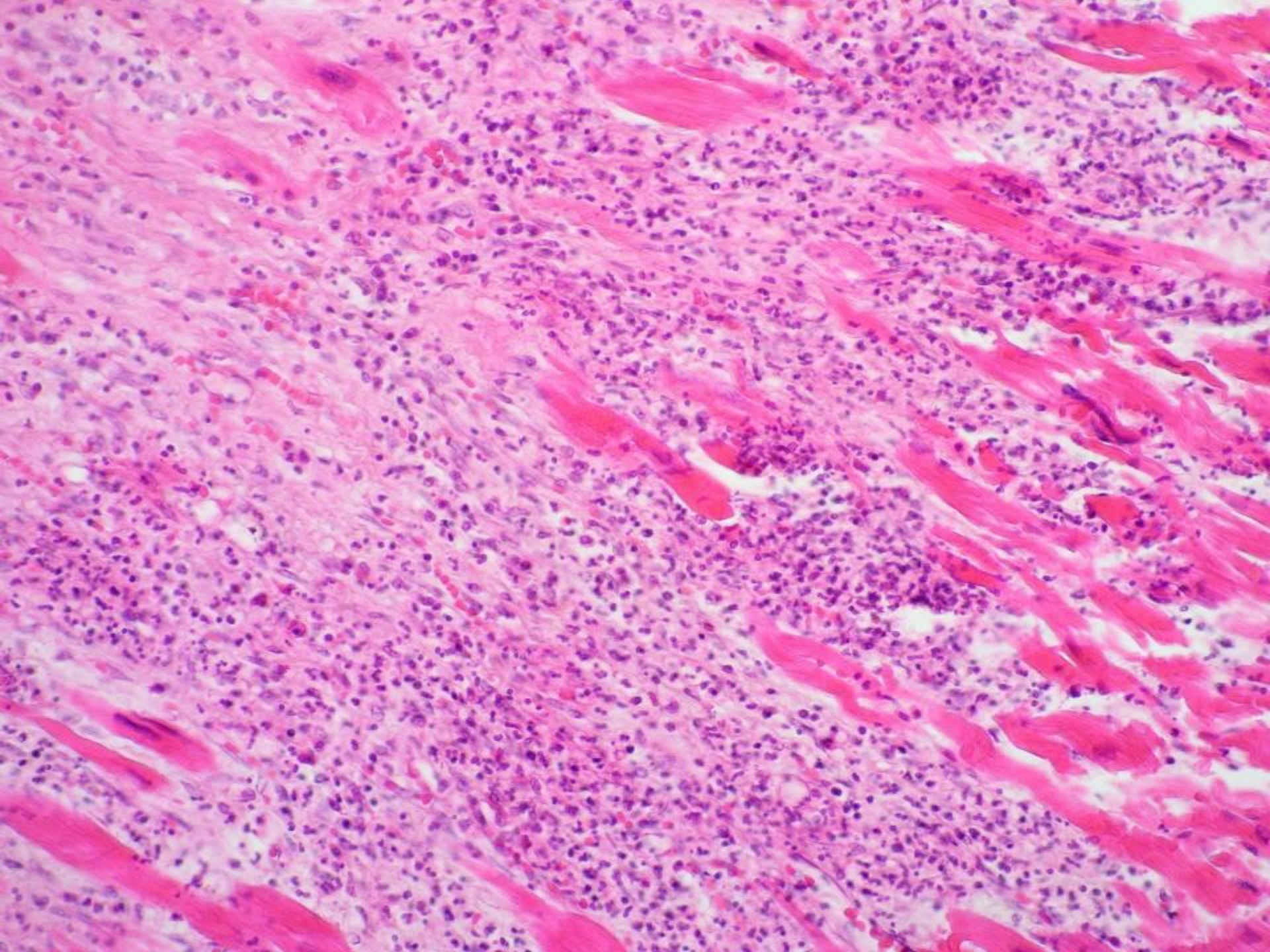




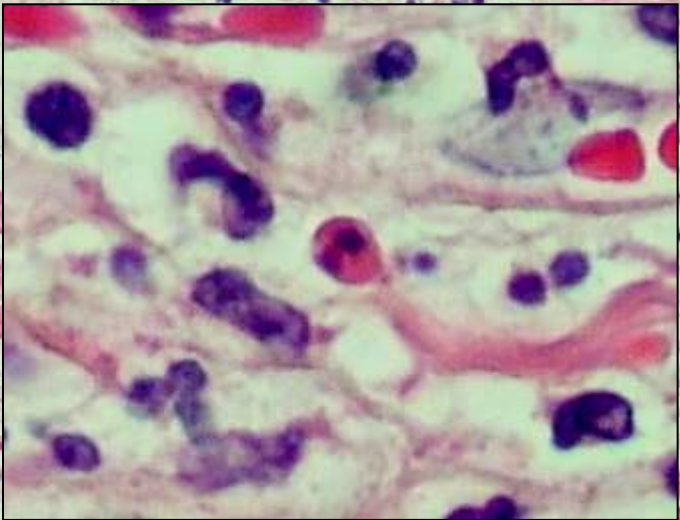
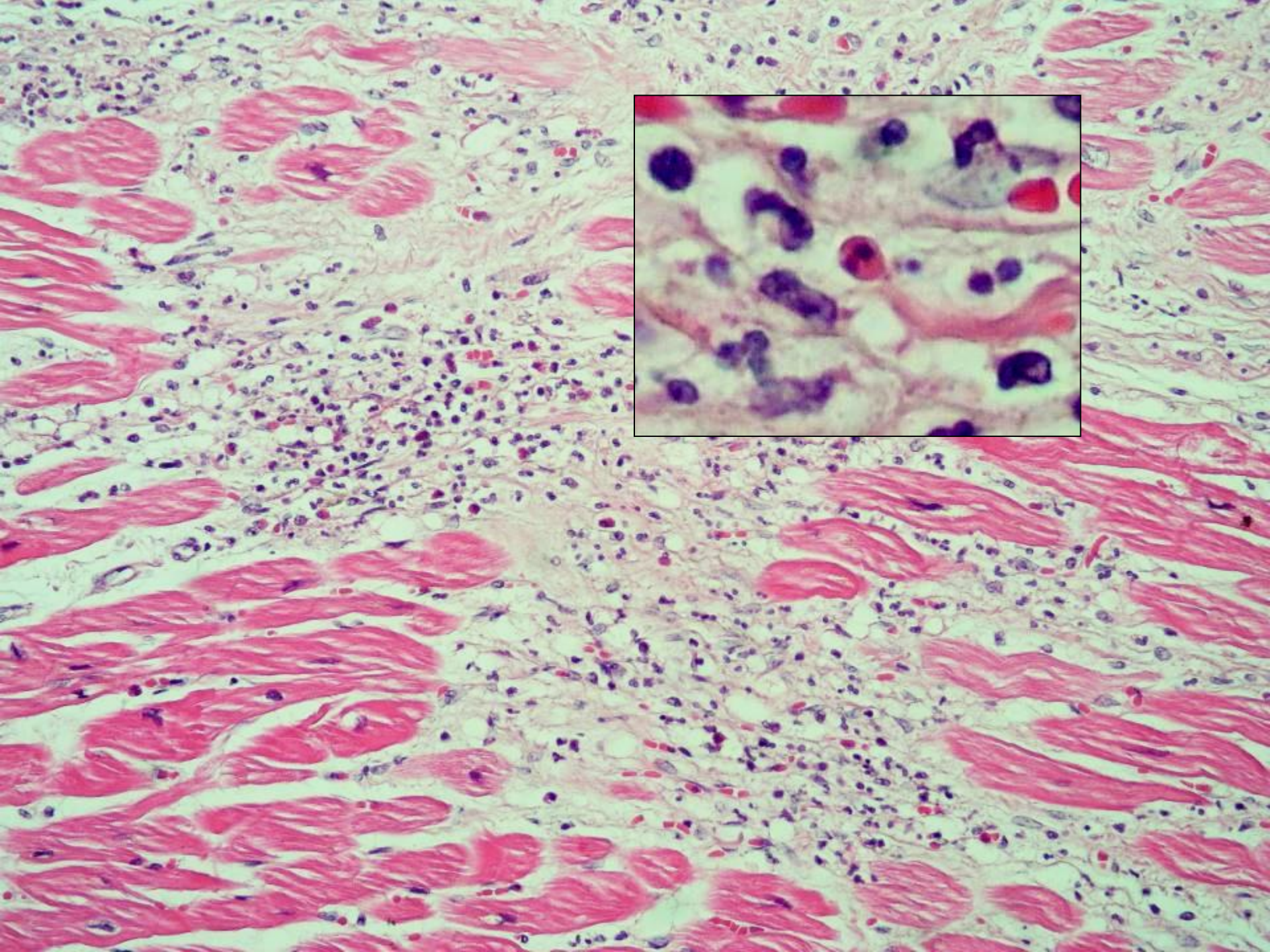




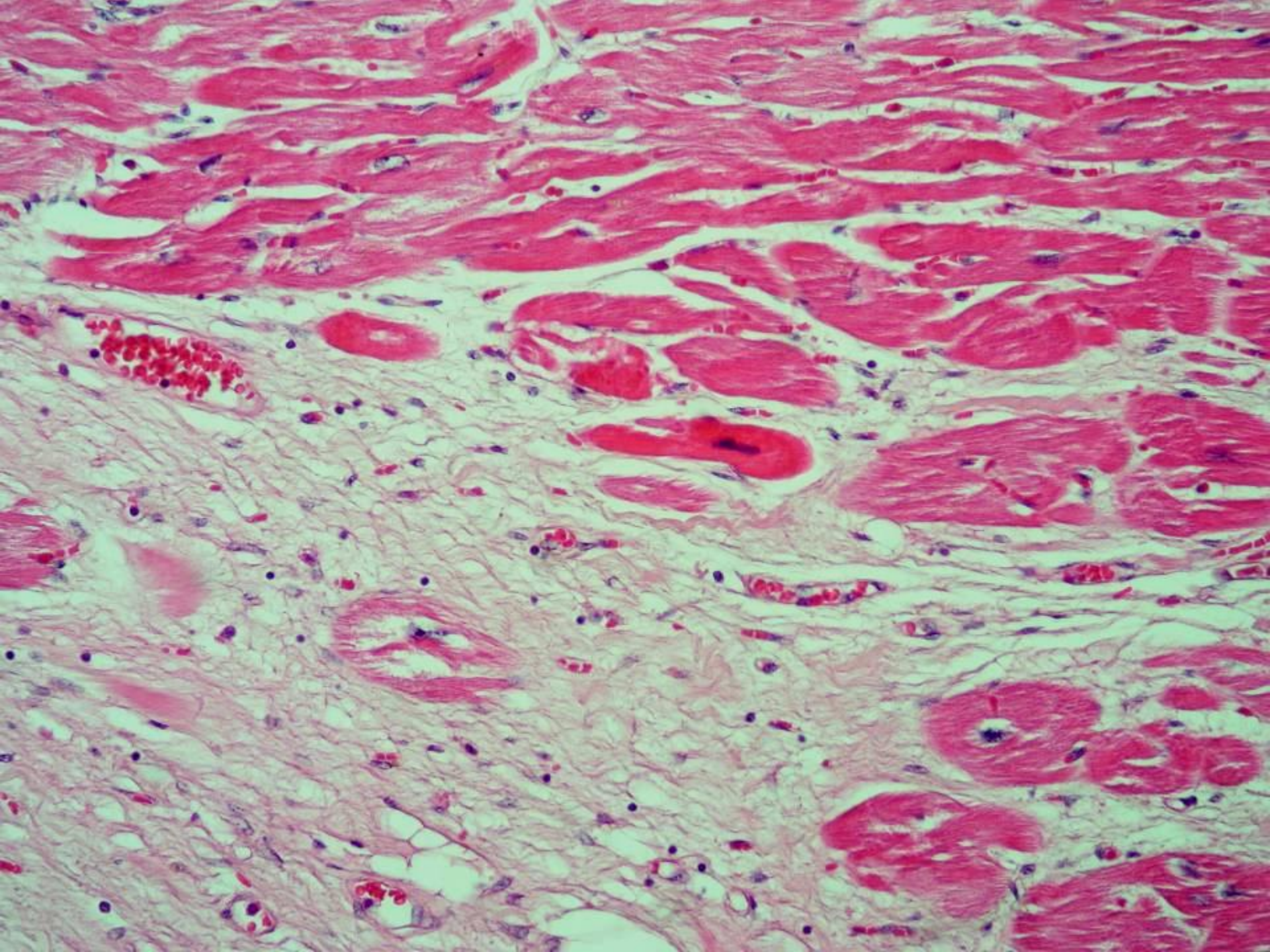




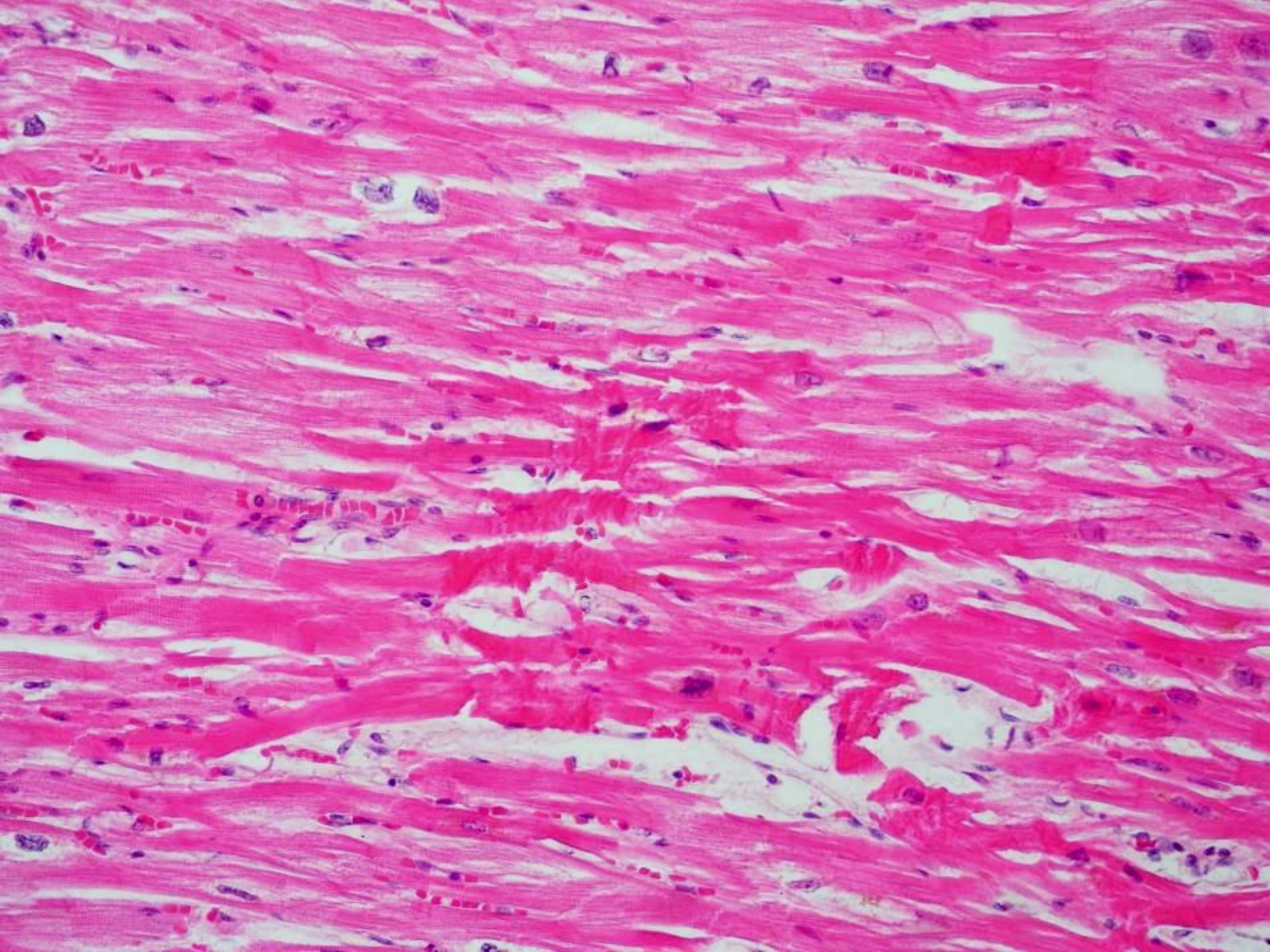




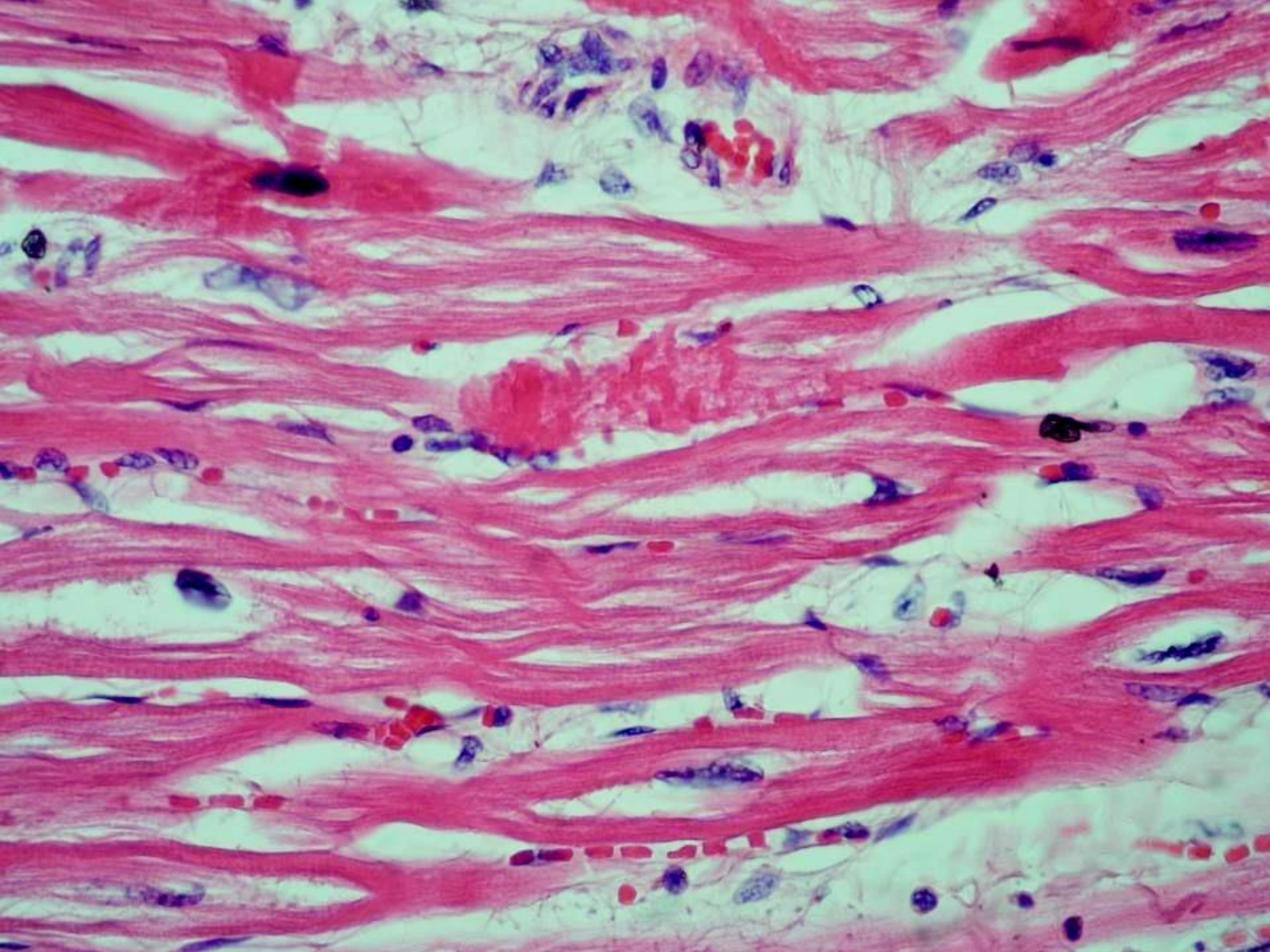












# Patologickoanatomický náález na srdci

- zánětlivý infiltrát (*neutrofily, lymfocyty, plazmocyty, makrofágy, eozinofly*)
- degenerativní změny myocytů / nekrózy myocytů
- fibrózy

Dallaská kritéria pro histologickou diagnózu myokarditidy

# Zánětlivý infiltrát u infekční myokarditidy

## LYMFOCYTÁRNÍ

Idiopatická  
Virová  
Rickettsiová  
Spirochetální  
Toxická  
Kolagenózy  
Sarkoidóza

## EOZINOFILNÍ

## NEUTROFILNÍ

Idiopatická (časná fáze)  
Virová (časná fáze)  
Katecholaminový efekt  
Bakteriální  
Ischemie

## OBROVSKOBUNĚČNÝ

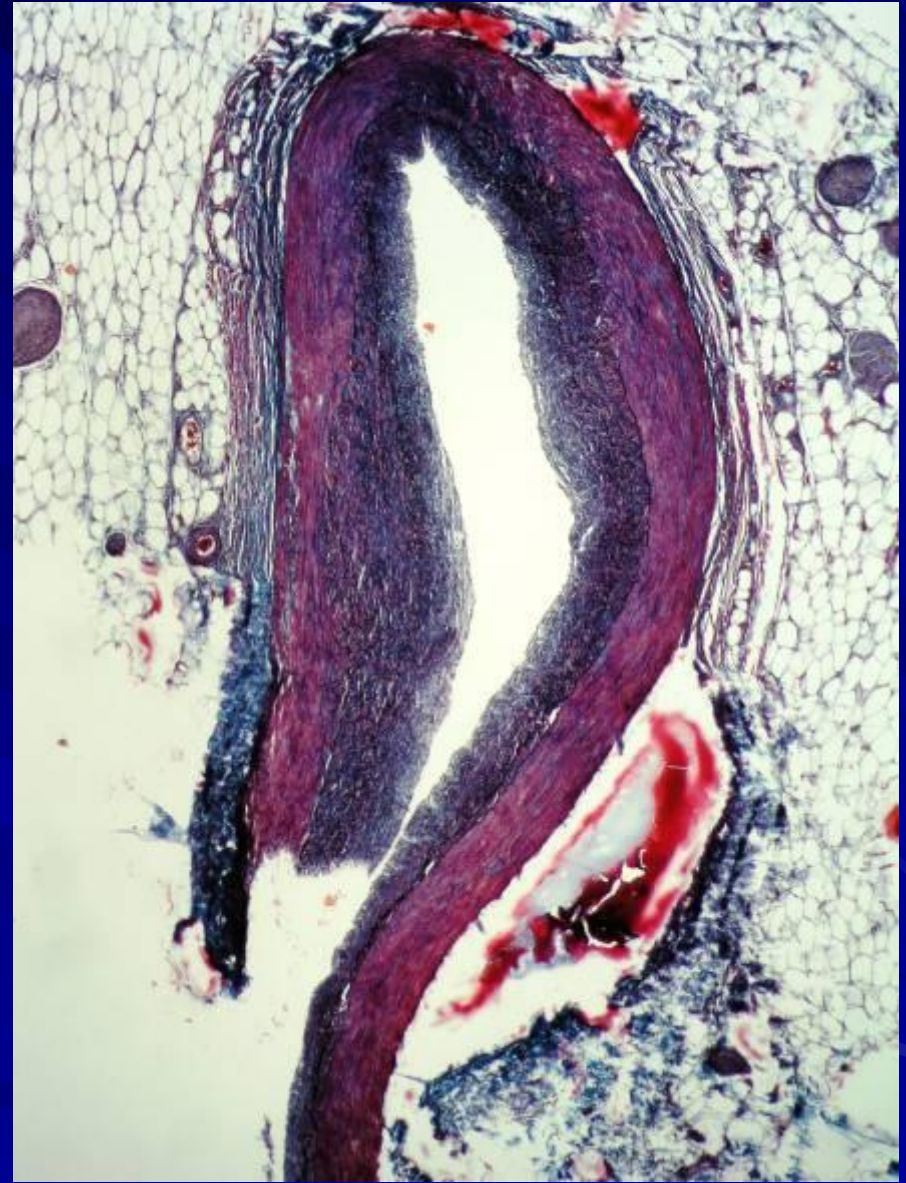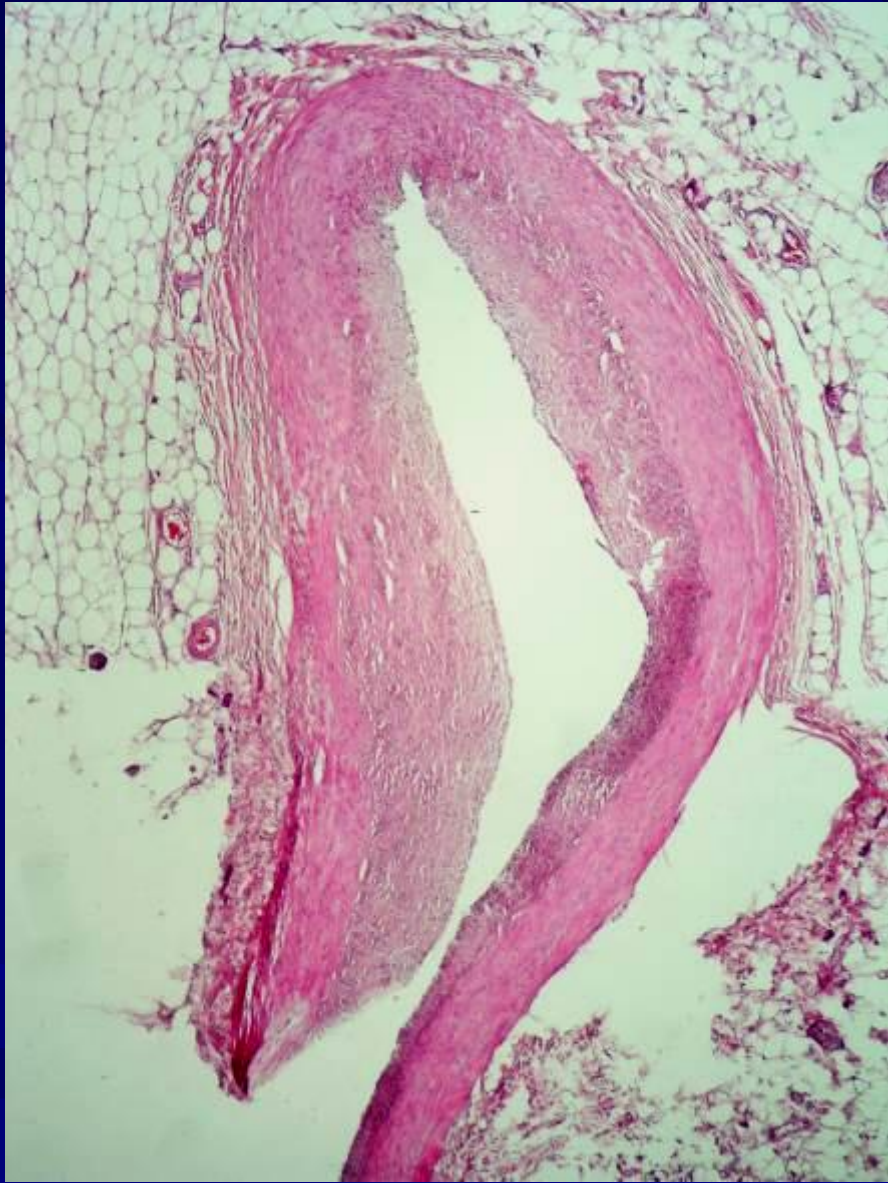


# Patologickoanatomická diagnóza

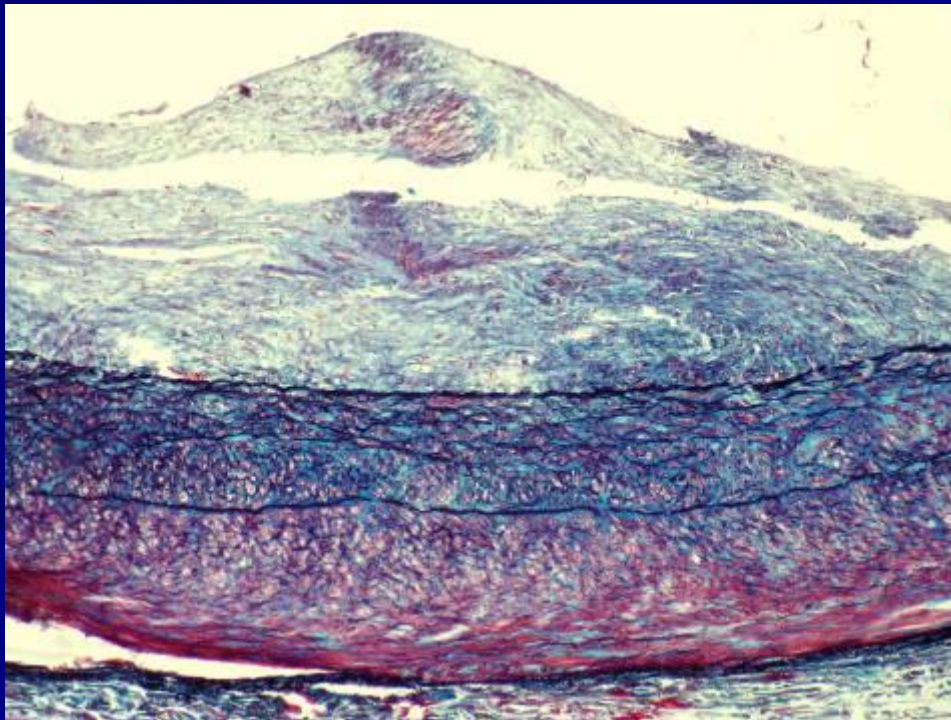
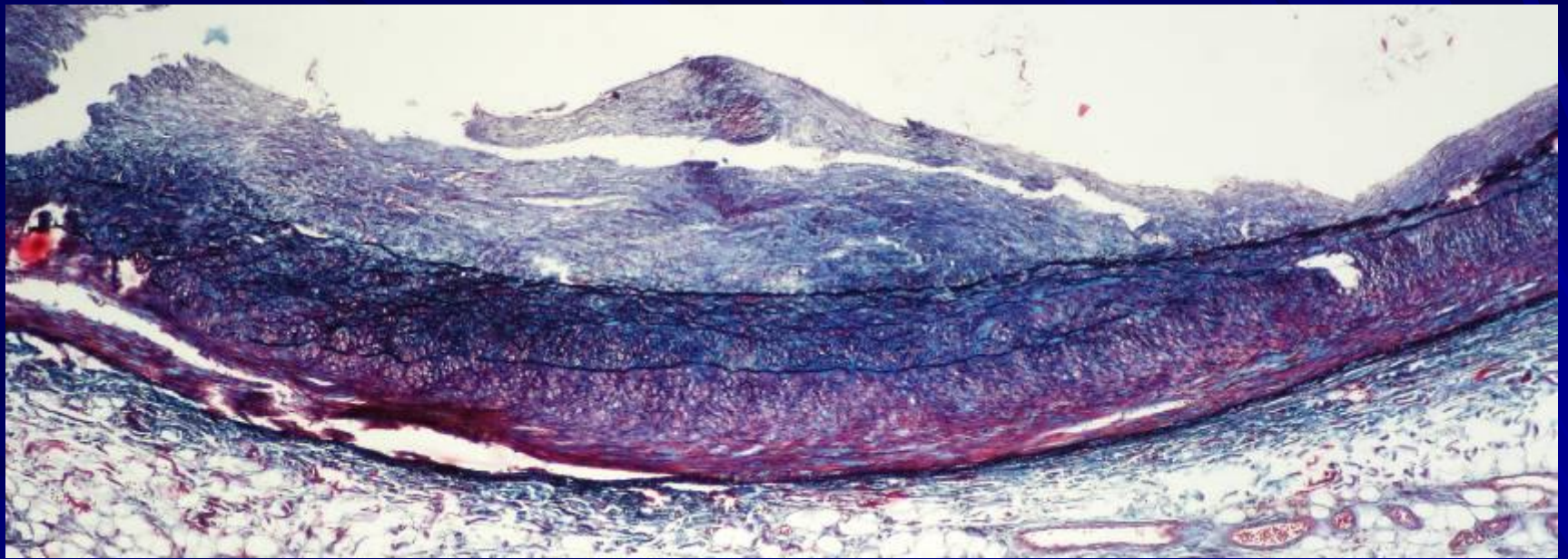
## Základní choroba

Myocarditis chronica exacerbans pathogenesis incertae,  
v.s. virogenes seu toxica



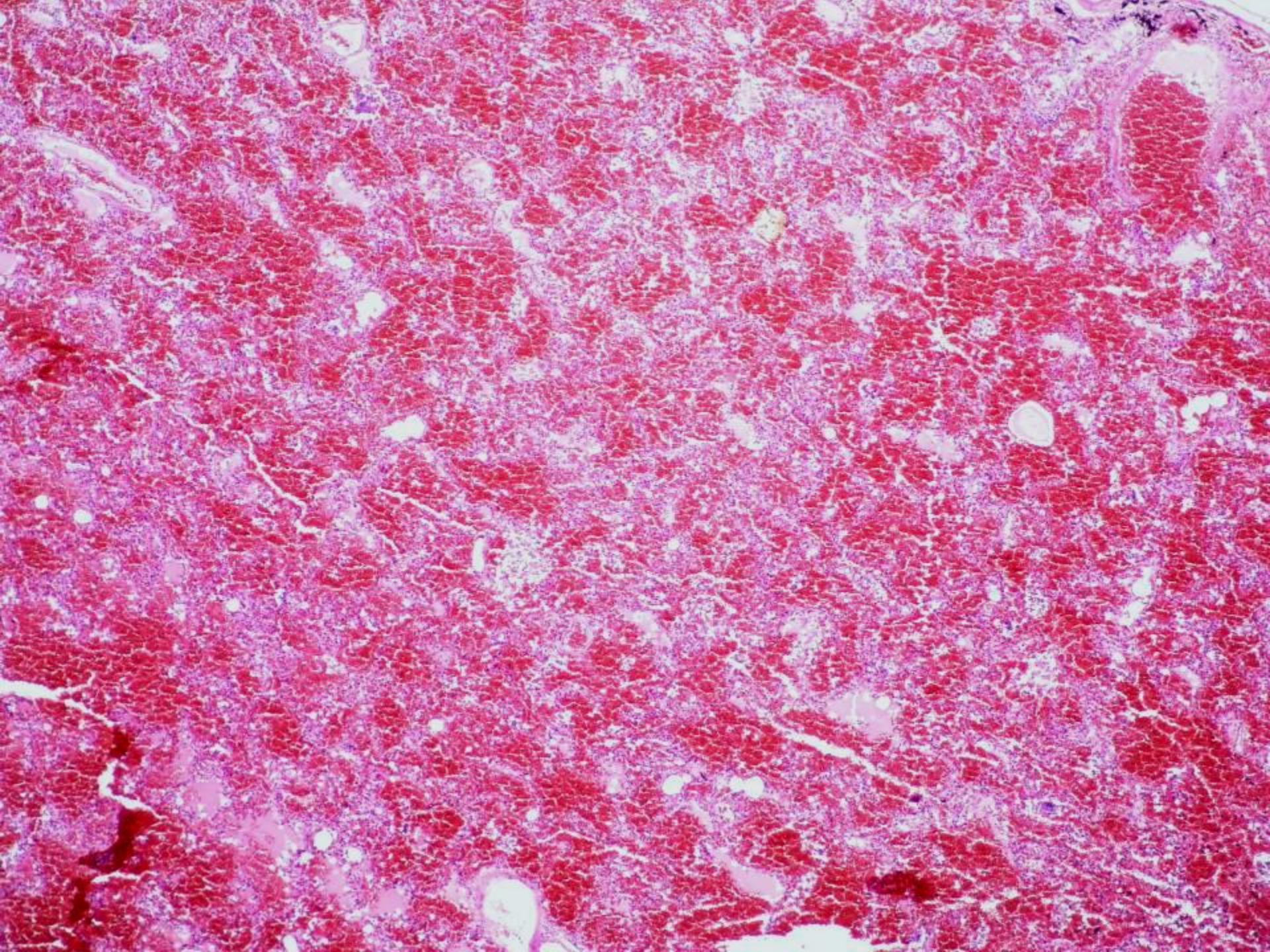




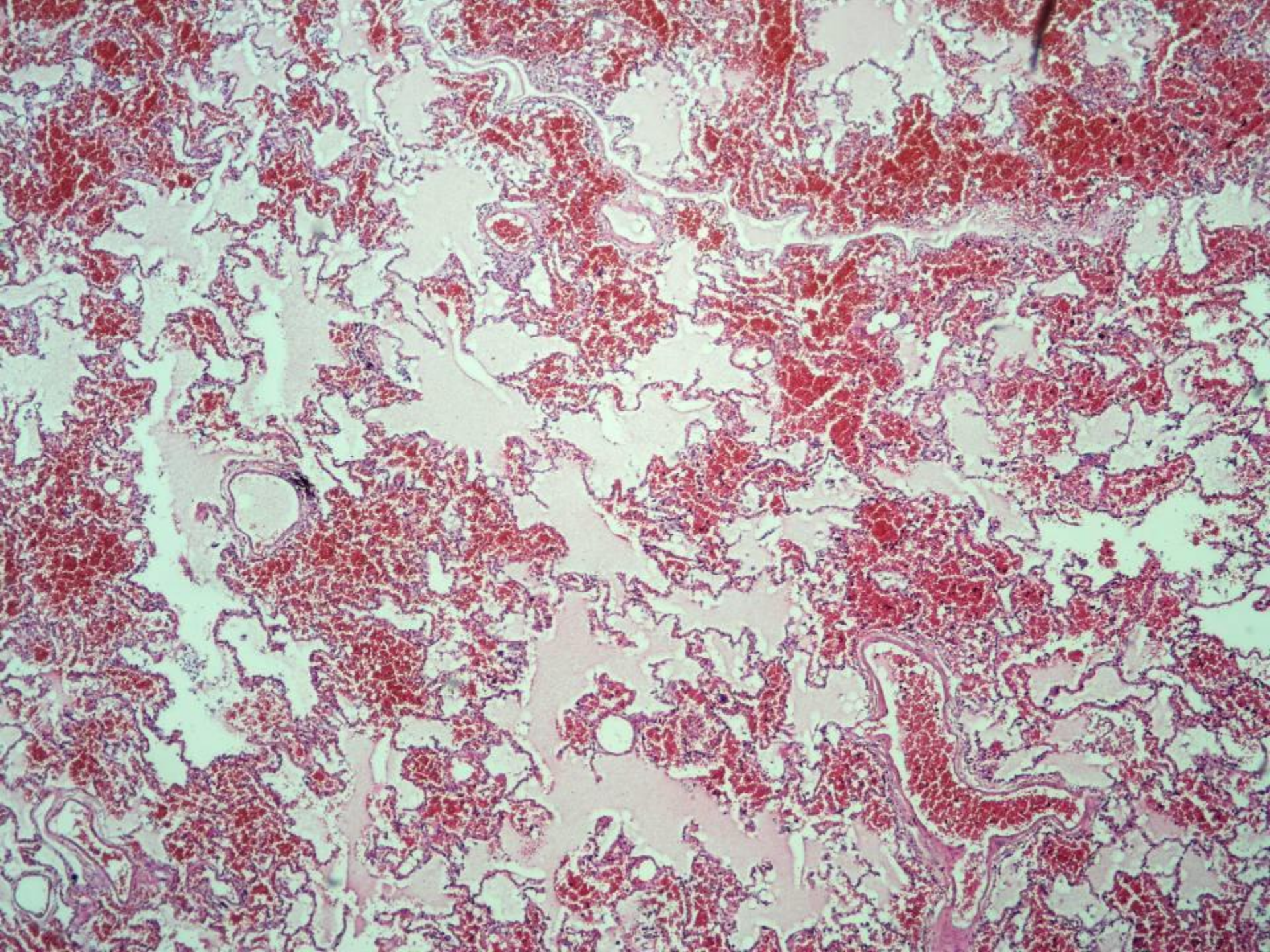


**Fibromuskulární  
dysplazie**

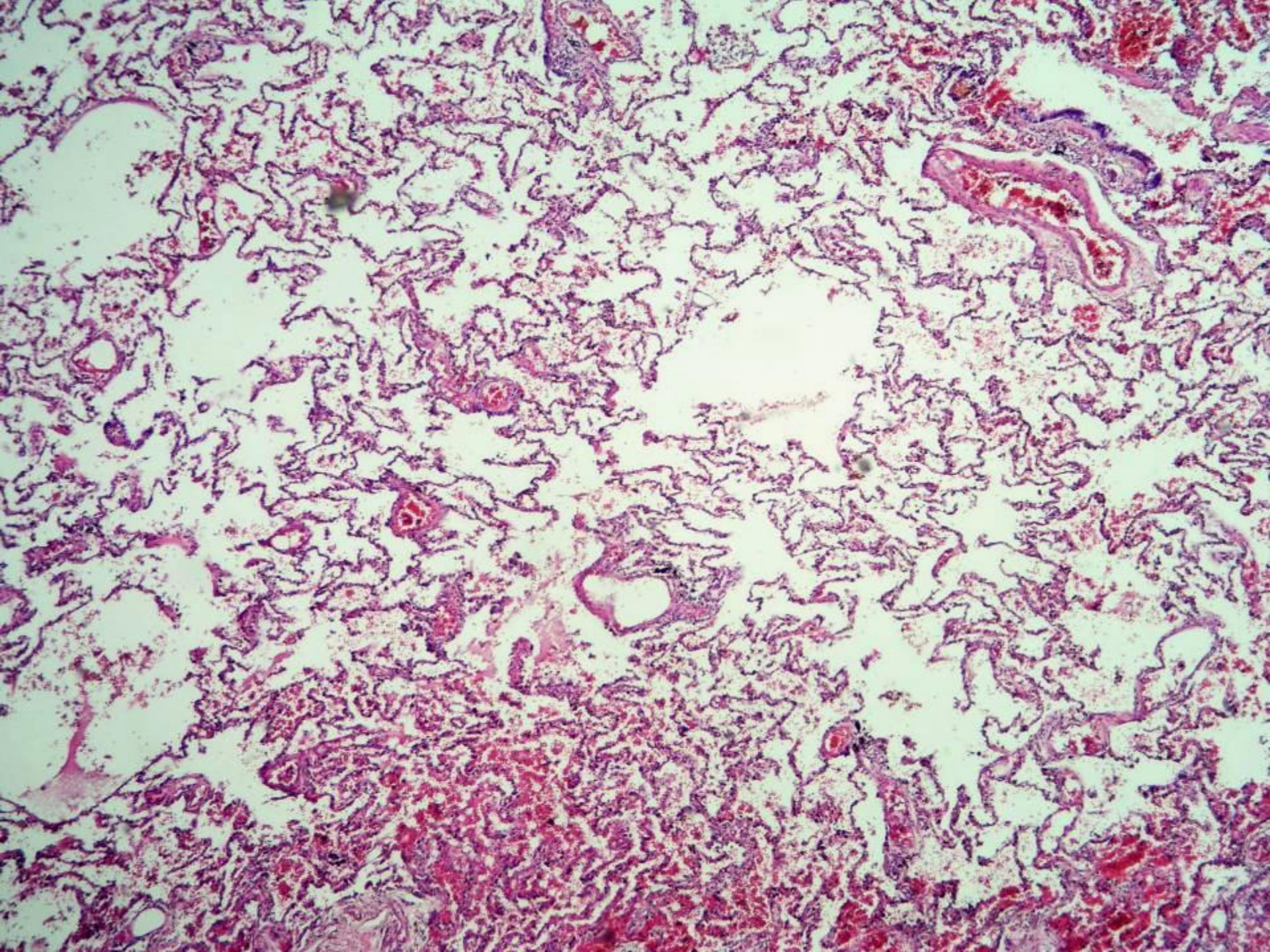




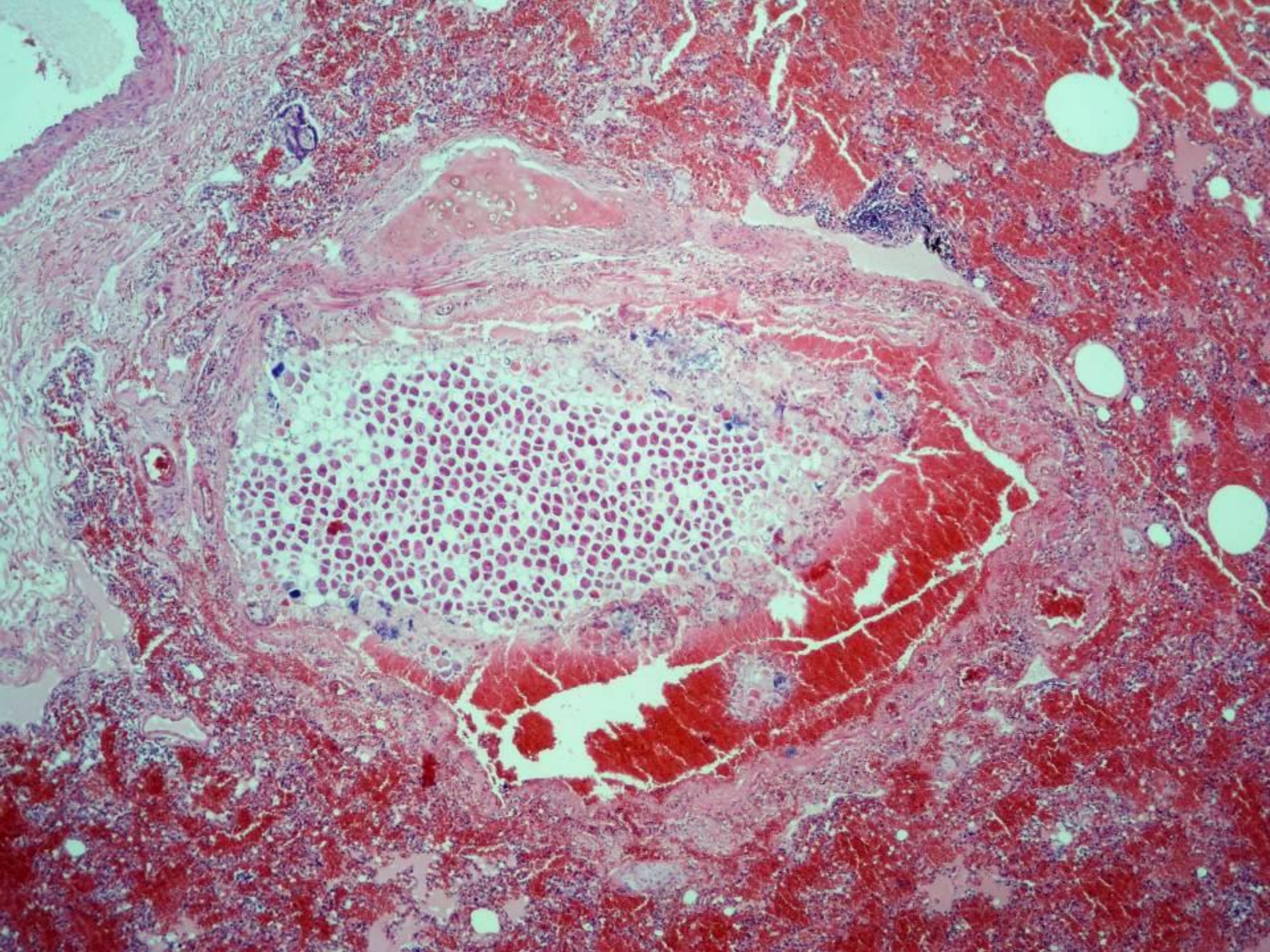




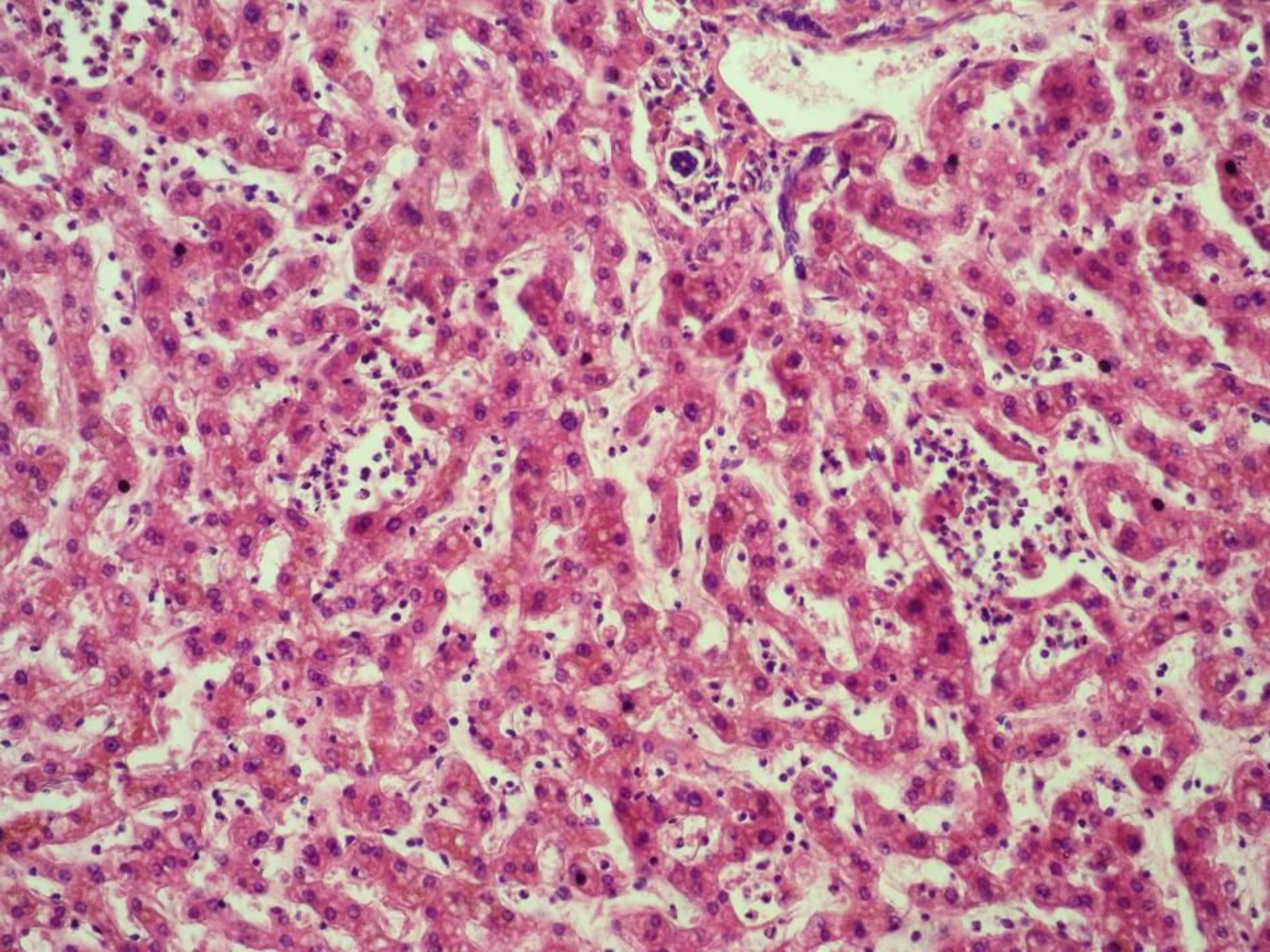




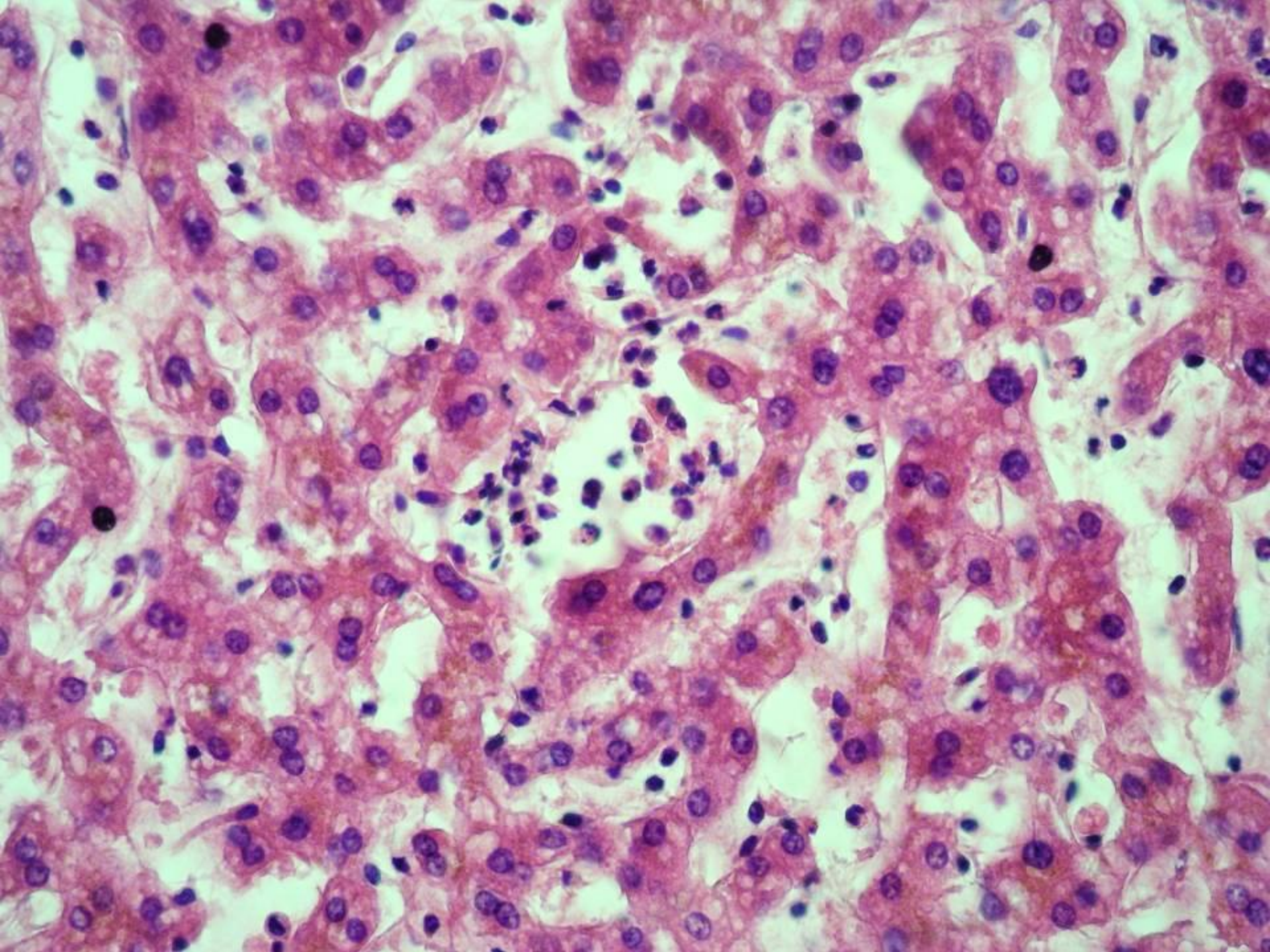














# Komplikace a příčina smrti

II.

Cicatrices et myofibroses multiplices myocardii ventriculorum cordis praecipue ventriculi sin. cordis. Hypertrophia excentrica cordis totius praecipue ventriculi sin. cordis (500g). Syncopa cordis resuscitatione prolongata curata. Shock cardiogenes. Haemorrhagiae confluentes pulmonum (dx. 1480g, sin. 1350g). Venostasis organorum acuta. Necroses recentes multifocales hepatis. Oedema cerebri (1512g). Conus occipitalis.

Aspiratio contentus ventriculi ad pulmones terminalis.

III.

Insufficiencia cordis.



Pitevní protokol č. \*\*\*/06



# Základní onemocnění

- Moribundus adlatus.
- Aetas provecta (82 anni).
- Atherosclerosis aortae abdominalis gr.III.,  
aa.cerebri minima et aa. coronariarum gravis.

**Aneurysma atheroscleroticum saccatum a.  
iliacae**

**communis et a. iliacae int. sin. et a.iliacae int. dx.  
thrombo**

**parietali tectum.**

- Hypertensio arterialis.



# Komplikace

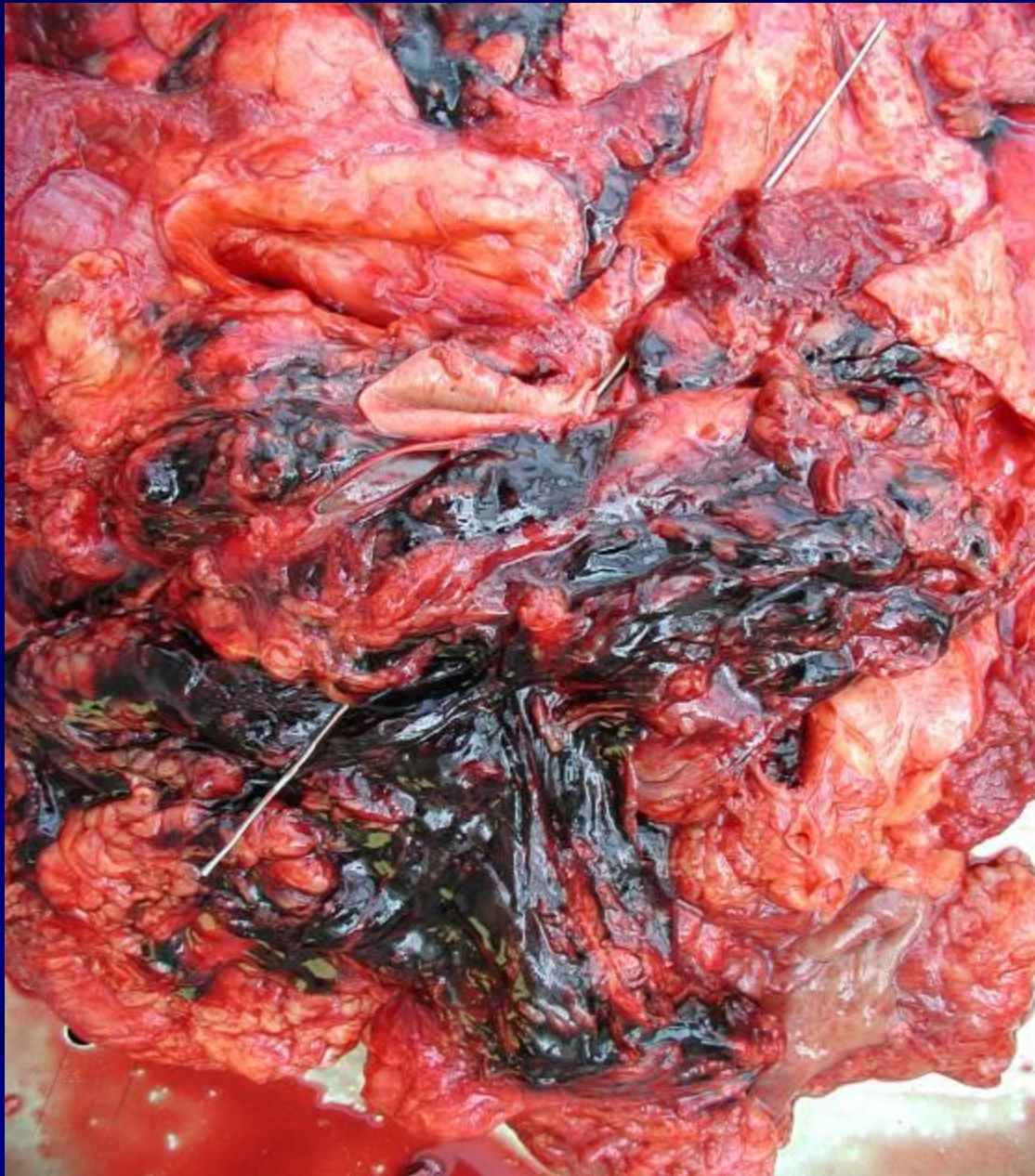- Cicatrix post infarctum myocardii parietis anteroseptalis ventriculi sin. cordis.
- Myofibroses dispersae ventriculi sin. cordis.
- Hypertrophia excentrica ventriculi sin. cordis (689g).
- Fibrillatio atriorum cordis chronica.
- Encephalopathia angiosclerotica: Status cribrosus ggl. basaliu cerebri.
- Nephrosclerosis arterio- et arteriolosclerotica modica.



# Komplikace

- Ruptura aneurysmatis a. iliacaе sin.
- Haemorrhagia ad telam adiposam subserosam organorum cavi abdominalis.
- Contentus sanguinolentus cavi peritonei (1000 ml).
- Anaemia secundaria organorum parenchymatosum.
- Shock haemorrhagicus resuscitatione cardiopulmonali ante horas IV curatus. Fractura costae IV.-VII. l. dx. et IV.-VI. l. sin. post resuscitationem.
- Insufficiencia respiratoria acuta intubatione et ventilatione artificiali curata.
- Ecchymoses et suffusiones subpleurales, subpericardiales et subepicardiales.
- Oedema pulmonum ( dx. 890g, sin. 698g). Oedema cerebri (1420g). Conus occipitalis et temporalis bilat.

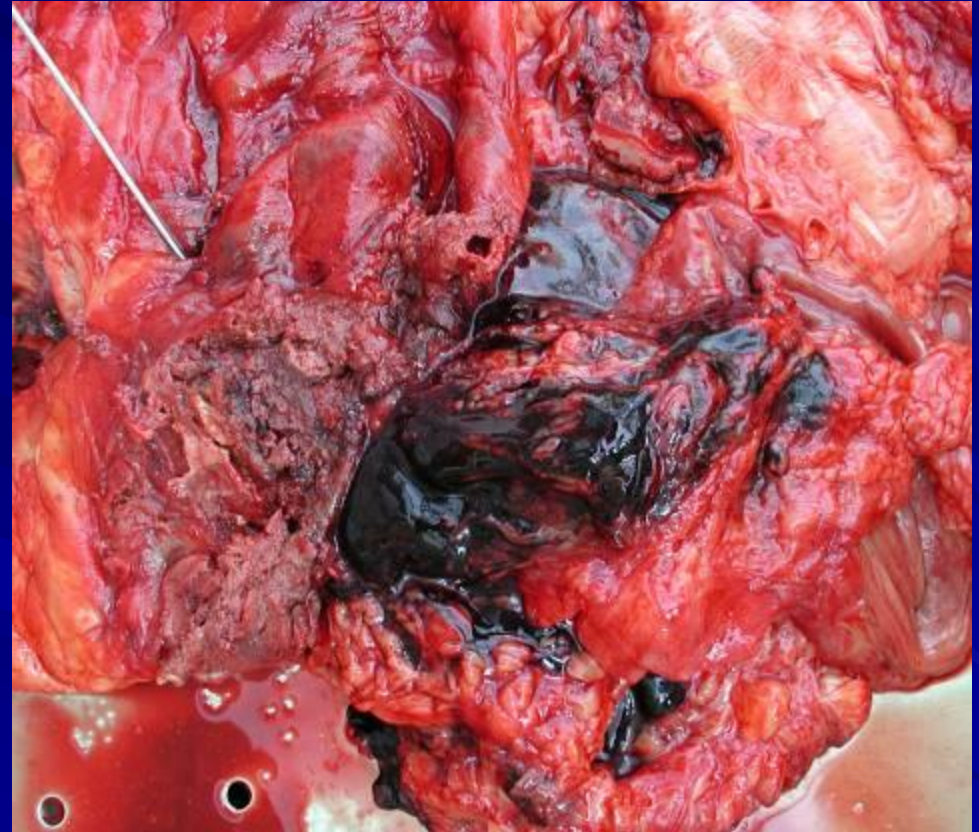
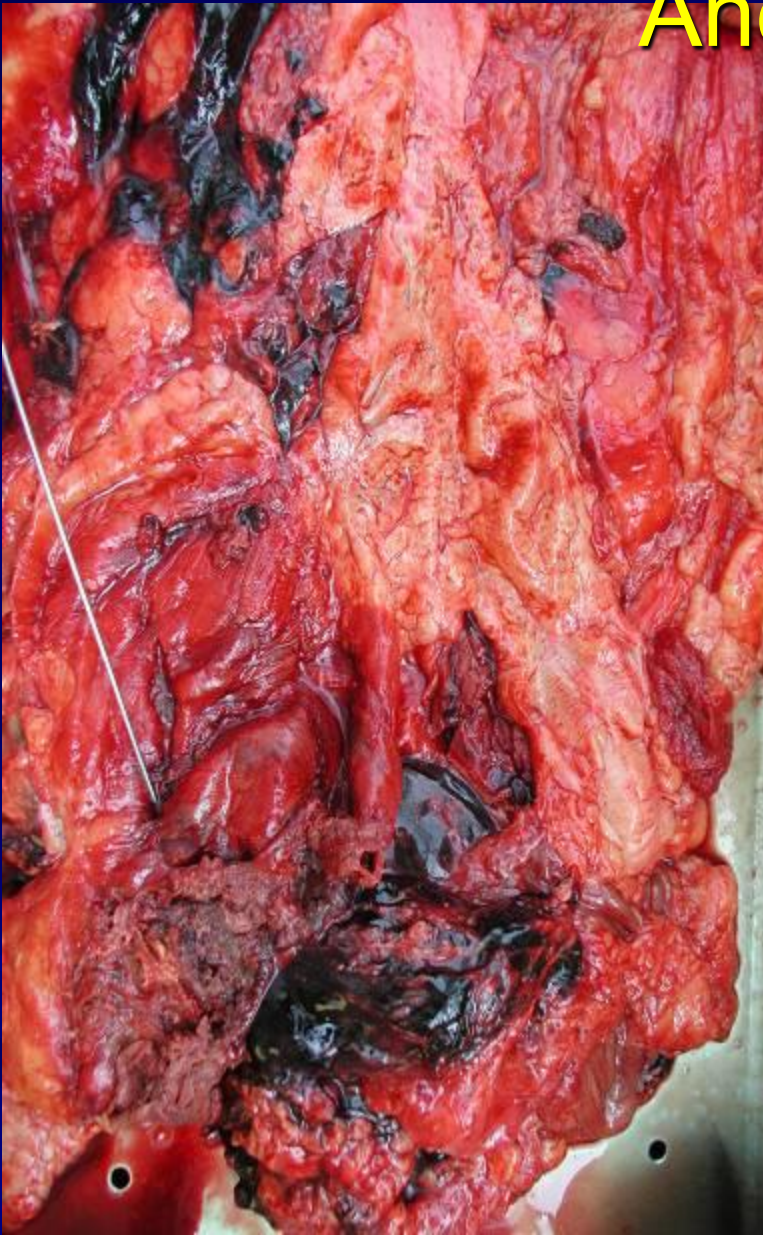



Aneurysma  
před  
rozstřížením



# Aneurysma po rozstřížení

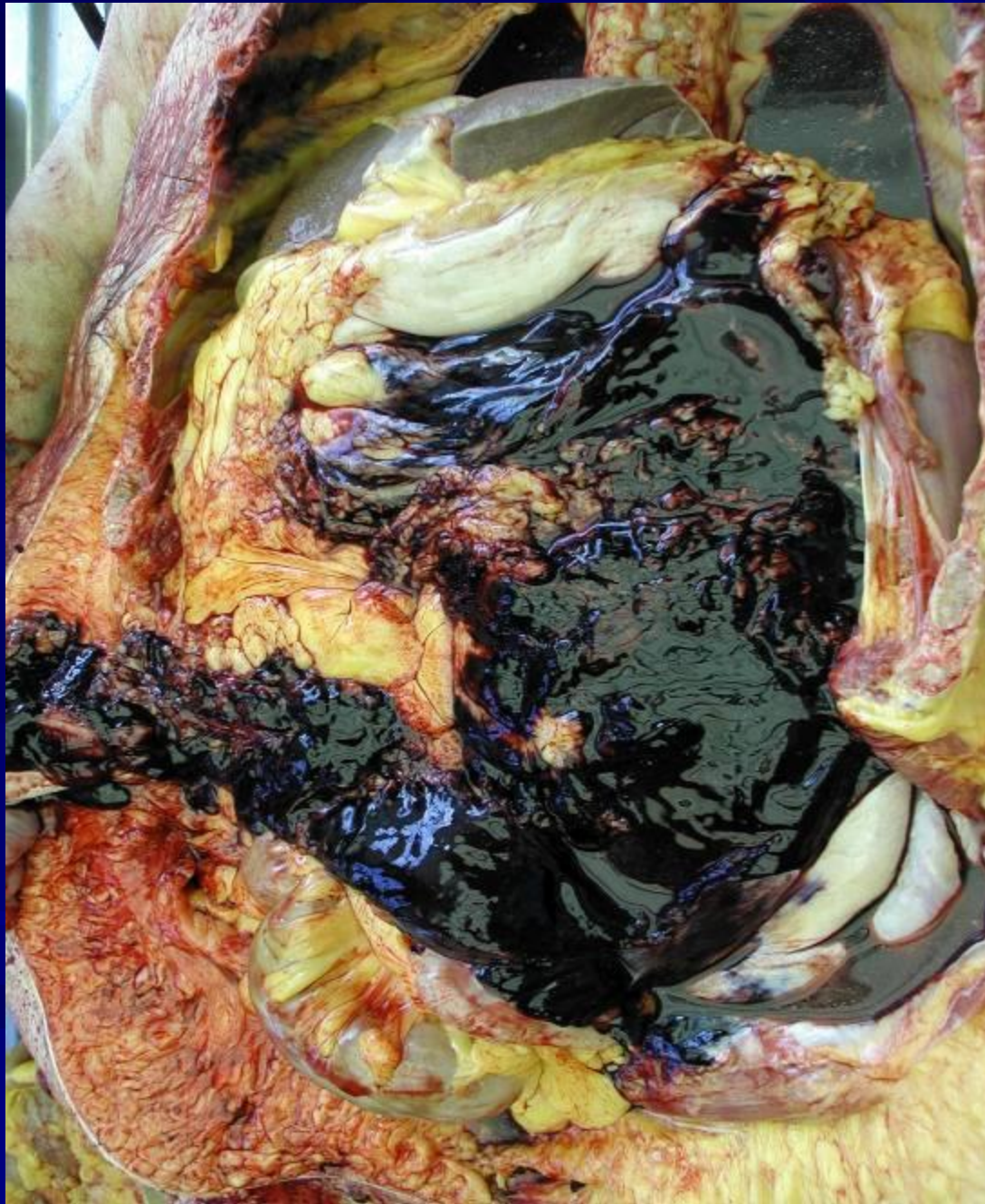




# Komplikace

- Ruptura aneurysmatis a. iliacaе sin.
- Haemorrhagia ad telam adiposam subserosam organorum cavi abdominalis.
- Contentus sanguinolentus cavi peritonei (1000 ml).
- Anaemia secundaria organorum parenchymatosum.
- Shock haemorrhagicus resuscitatione cardiopulmonali ante horas IV curatus. Fractura costae IV.-VII. l. dx. et IV.-VI. l. sin. post resuscitationem.
- Insufficiencia respiratoria acuta intubatione et ventilatione artificiali curata.
- Ecchymoses et suffusiones subpleurales, subpericardiales et subepicardiales.
- Oedema pulmonum ( dx. 890g, sin. 698g). Oedema cerebri (1420g). Conus occipitalis et temporalis bilat.





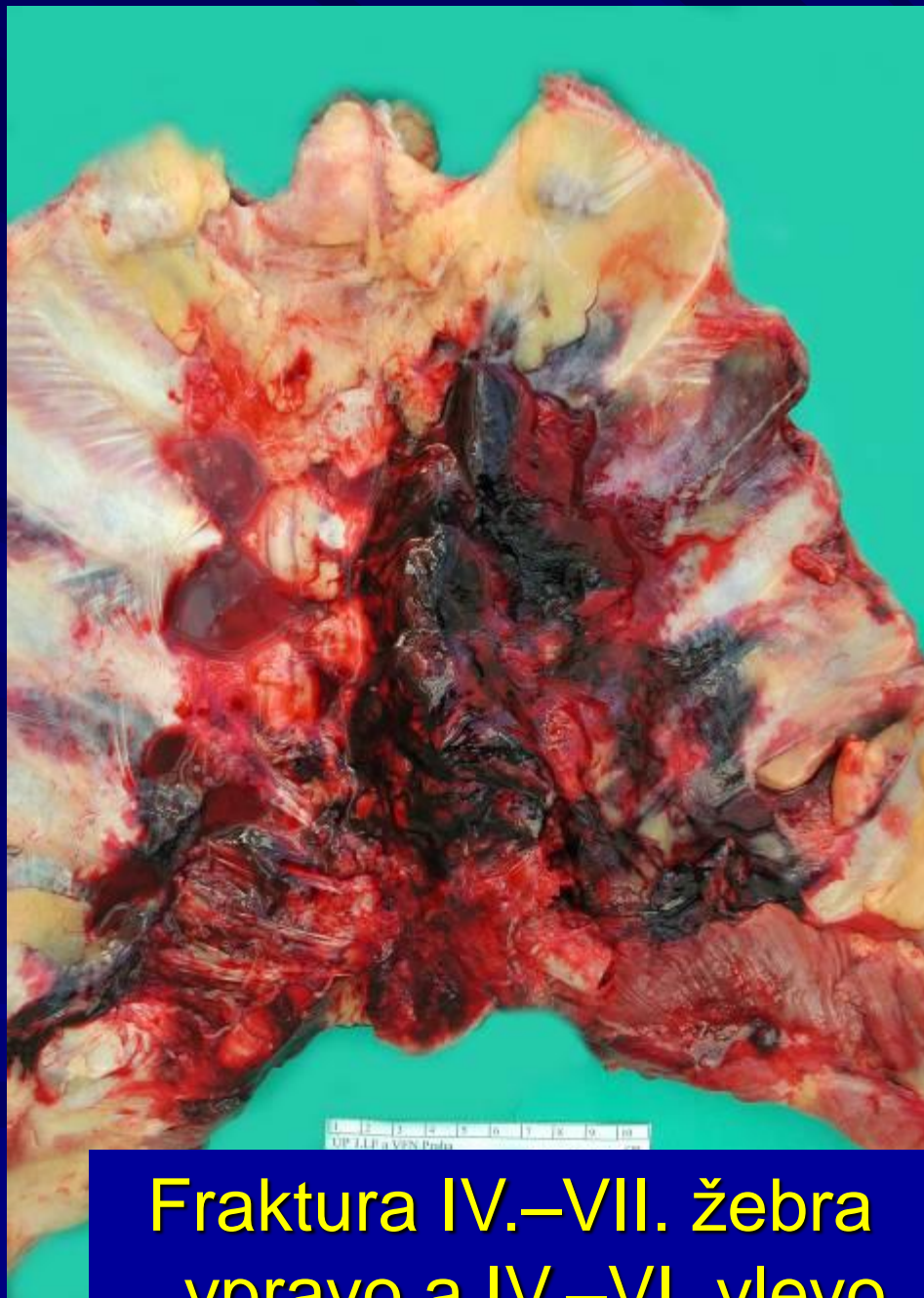Dutina břišní



# Komplikace

- Ruptura aneurysmatis a. iliaca sin.
- Haemorrhagia ad telam adiposam subserosam organorum cavi abdominalis.
- Contentus sanguinolentus cavi peritonei (1000 ml).
- Anaemia secundaria organorum parenchymatosum.
- **Shock haemorrhagicus resuscitatione cardiopulmonali ante horas IV curatus. Fractura costae IV.-VII. l. dx. et IV.-VI. l. sin. post resuscitationem.**
- Insufficiencia respiratoria acuta intubatione et ventilatione artificiali curata.
- Ecchymoses et suffusiones subpleurales, subpericardiales et subepicardiales.
- Oedema pulmonum ( dx. 890g, sin. 698g). Oedema cerebri (1420g). Conus occipitalis et temporalis bilat.





Fraktura IV.–VII. žebra  
vpravo a IV.–VI. vlevo.



# Příčina smrti

Shock haemorrhagicus.



# Vedlejší nálezy

- *Obesitas gravis.*
- *Atrophia lipomatosa pancreatis.*
- *Hyperplasia adenomyomatosa prostatae.*
- *Hypertrophia trabecularis vesicae urinariae.*



p. p. 1137/06



# Klinická zpráva

- muž, 24 let
- přijat 8.11.2006 v 11:00 na I. Interní kliniku-odd. nefrologie pro susp. fulminantně probíhající SLE
- úmrtí 8.11.2006 v 19:30 na stejné klinice dle kliniků na refrakterní komorovou fibrilaci s přechodem do asystolie, resuscitace 60min.



# Průběh choroby:

- 26.10.- 2.11.2006- hospitalizace na kožním odd. pro susp. SLE s kožními projevy
- 5.11.2006- přijat na chir. odd. s intenzivními bolestmi břicha, hraničně ventilačně stabilní, UZ břicha s nálezem akutního renálního selhání, významná leukopenie a trombocytopenie
- progrese poruchy vědomí, intubace + UPV, podpora oběhu ↑dávkami katecholaminů
- fibrilace komor, KPR, exitus letalis



# anamnéza

- **OA:**
- nikdy vážně nestonal
- v dětství 2x prodělal spálu (odstraněny tonsily, neví které)
- **AA:** první jarní tráva
- **FA:** 0
- **SA:** pracuje ve firmě na čištění vzduchotechniky
- **Abusus:** nepije, kouří 2 krabičky/3 týdny



# Pitevní nález

I.

- Moribundus adlatus.
- **Leucaemia myeloides acuta.**
- Lupus erythematosus (inv. biopt. extramuralis 19574/06) therapia immunosuppressiva per dies aliquot curatus.



## II.

- **Infiltratio leucaemica medullae ossium gravis et lienis.** Pancytopenia: Petechiae punctiformes extremitatum inf. Haemorrhagiae multiplices pulmonum praecipue loborum inf. Ecchymoses punctiformes dispersae pericardii. Ecchymoses mucosae ilei terminalis, partis coli transversi et partis distalis coli sigmoidei.

II.

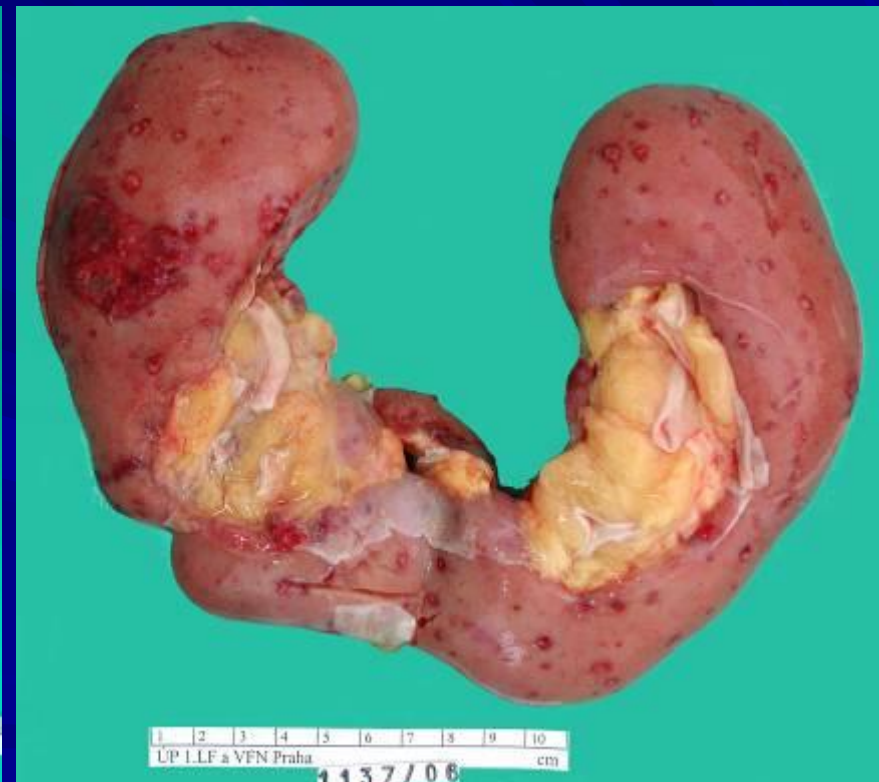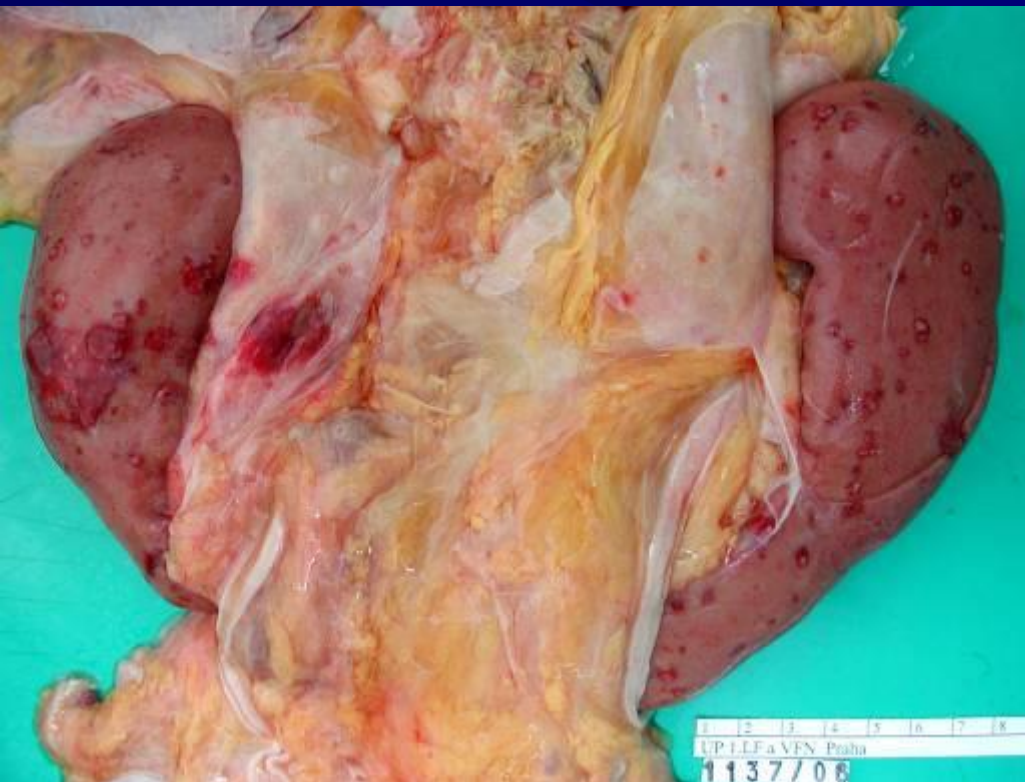
- Pleuritis serofibrinosopurulenta acuta bilat. (aa 500ml). Collapsus compressivus loborum inf. pulmonum. Hydropericardium (150ml). Abscessus septici aliquot pulmonum. Urethritis pseudomembranosa et ulcerosa partis prostaticae urethrae. Abscessus multiplices renis arcuati. Sepsis. Activatio lienis septica (280g).



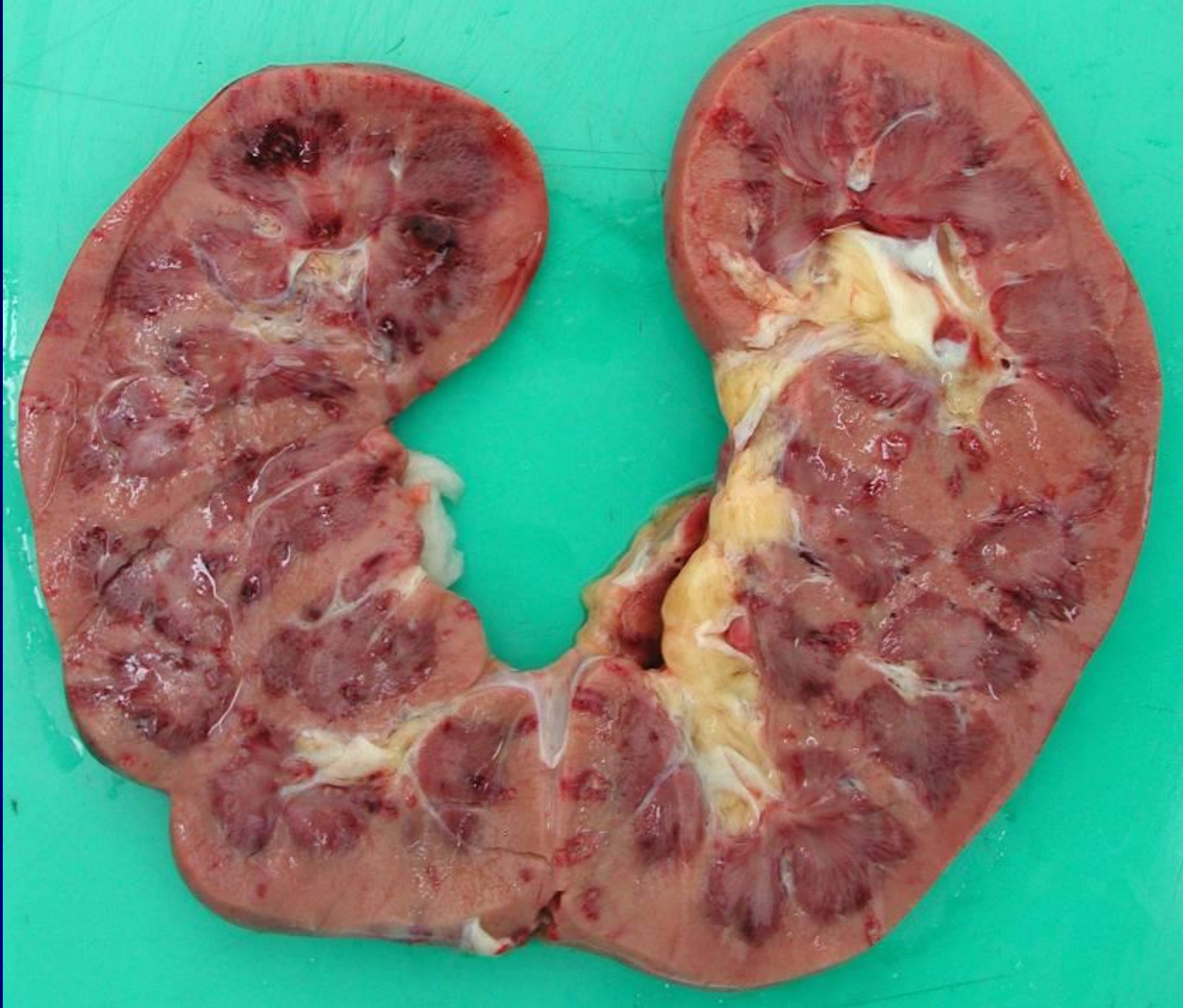
## II.

- Arythmia cordis maligna defibrillatione et cardiostimulatione externa et resuscitatione terminaliter curata, non sanata.
- Oedema pulmonum (dx. 856g, sin. 700g).
- Oedema cerebri (1370g). Conus occipitalis.
- **Nephritis luposa typi IV. renis arcuati.** Insufficiencia renalis acuta. Ascites (200ml).

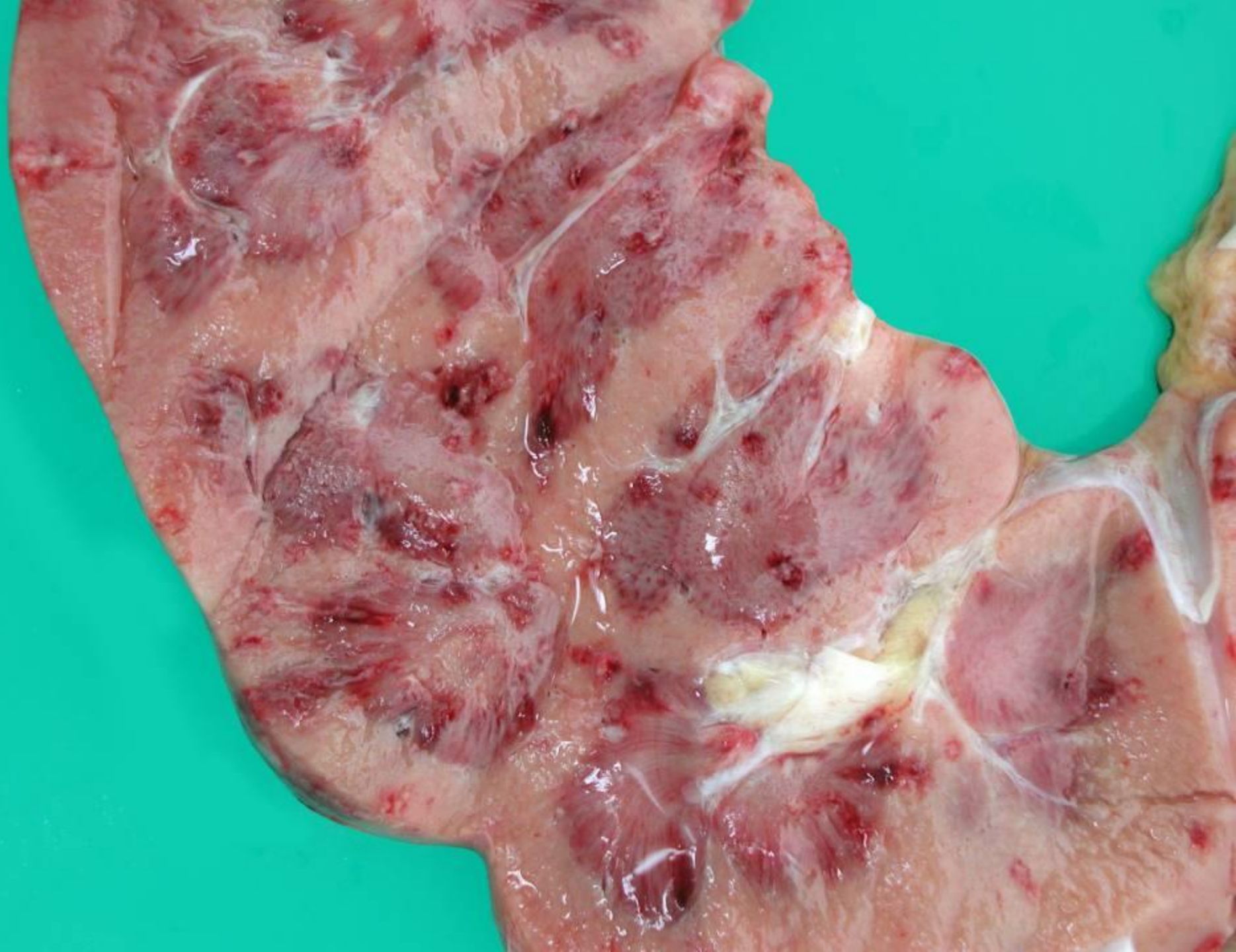# Ren arcuatus





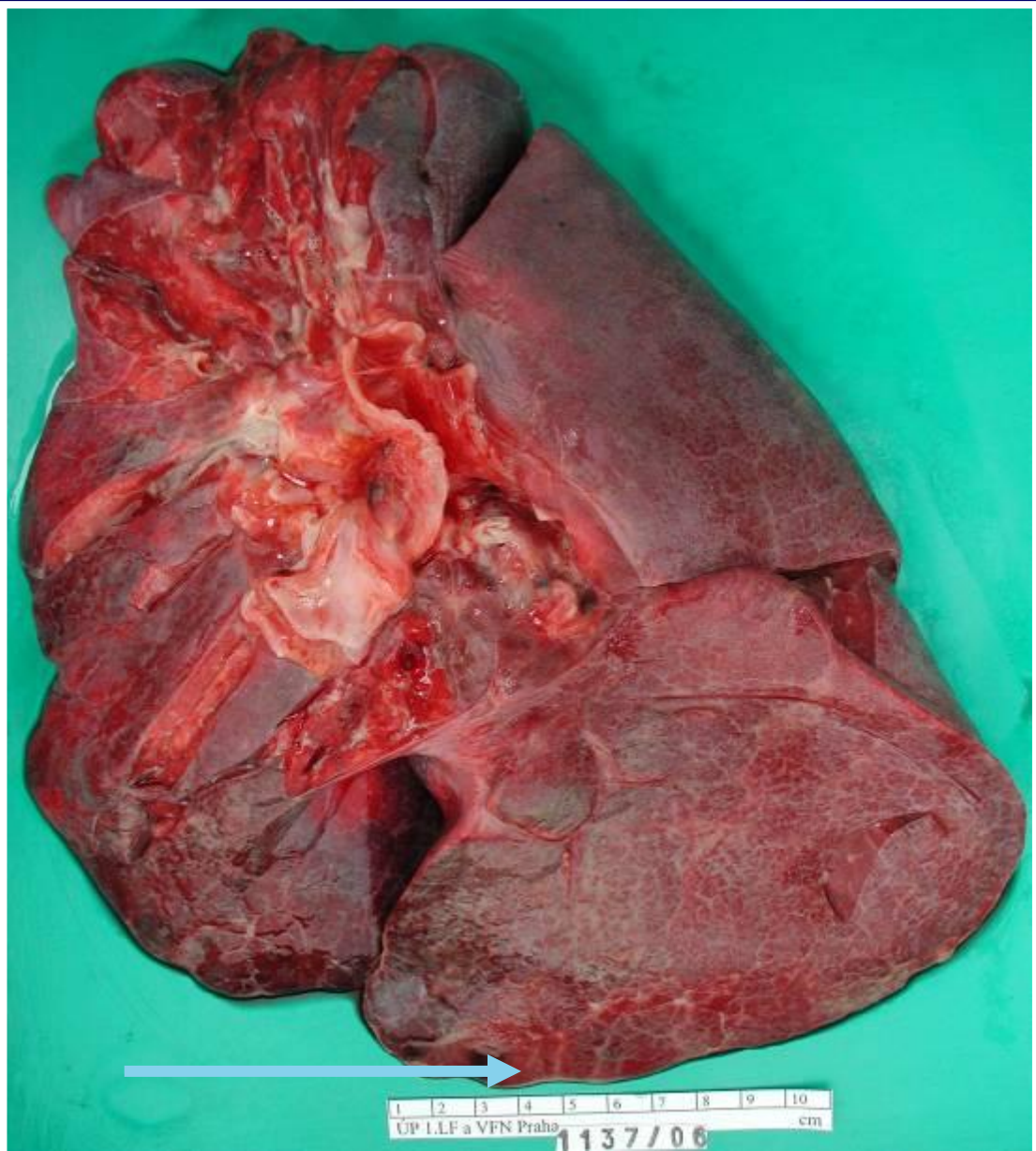


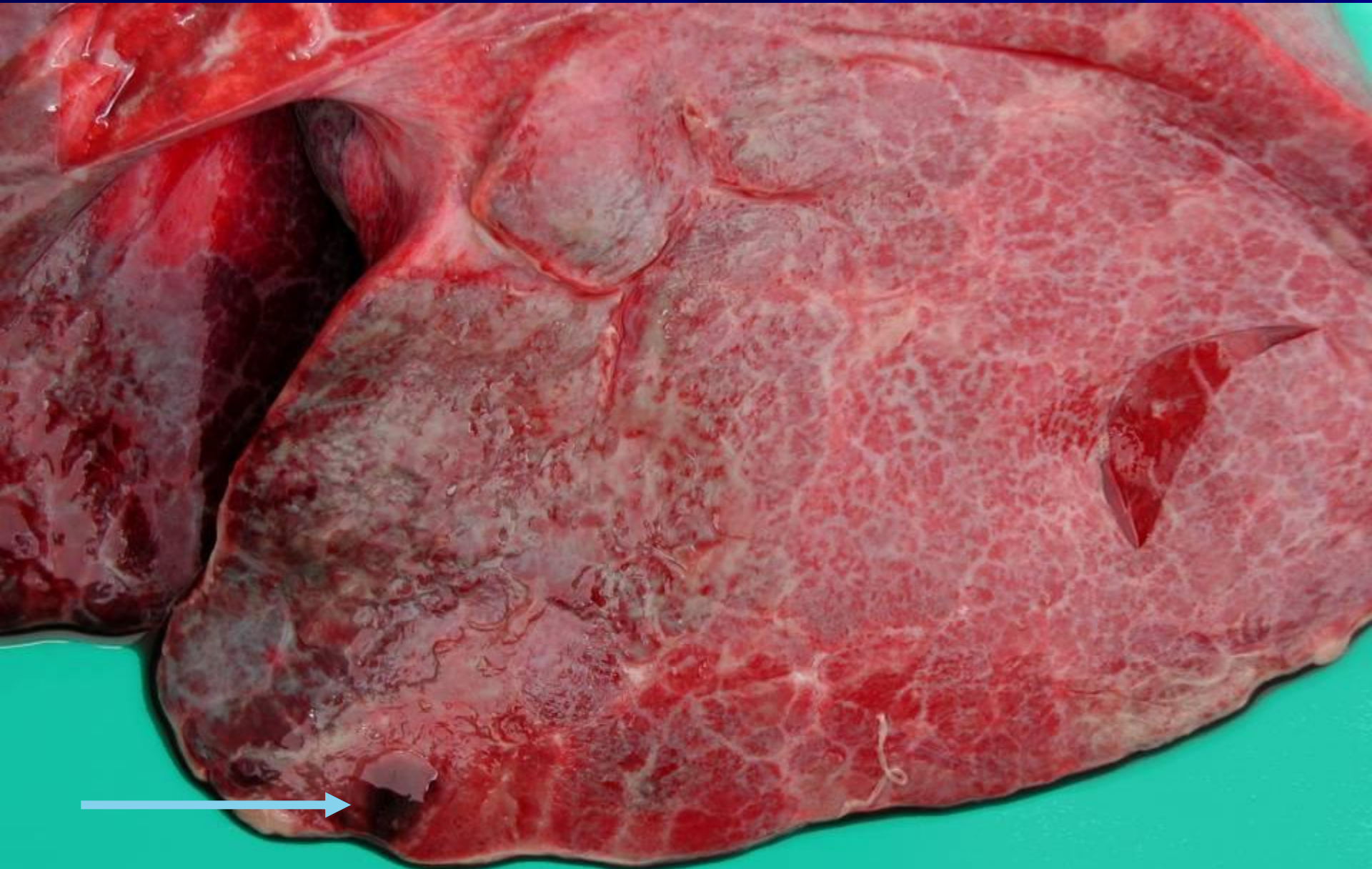





Pleuritis visceralis, abscessus parvus lobi inf. pulmonis dx.







# Pleurální výpotek



II.

■ Nephritis luposae typi IV.



III.

■ Sepsis.

# IV.

- Anthracosis Inn. intrathoracalium. Lienes accessorii duo. Ren arcuatus.



Děkuji za pozornost