



Poruchy plodnosti

Lenka Krobová

Fertilita = schopnost počít dítě během 12ti měsíců nechráněného pohlavního styku s tzv. normální frekvencí

Sterilita = neschopnost otěhotnět
primární a sekundární

Infertilita = neschopnost těhotenství dokončit a porodit životaschopný plod
primární a sekundární

Habituální potrácení = neplodnost v souvislosti s třemi a více potraty

Prevalence a epidemiologie

- 12– 15% párů
- 35 – 40% pouze muž, 35– 40% pouze žena, kombinace u 30+%

Poruchy plodnosti u ženy

OVARIÁLNÍ FAKTOR – *funkční sterilita*

Primární dysfunkce ovaria

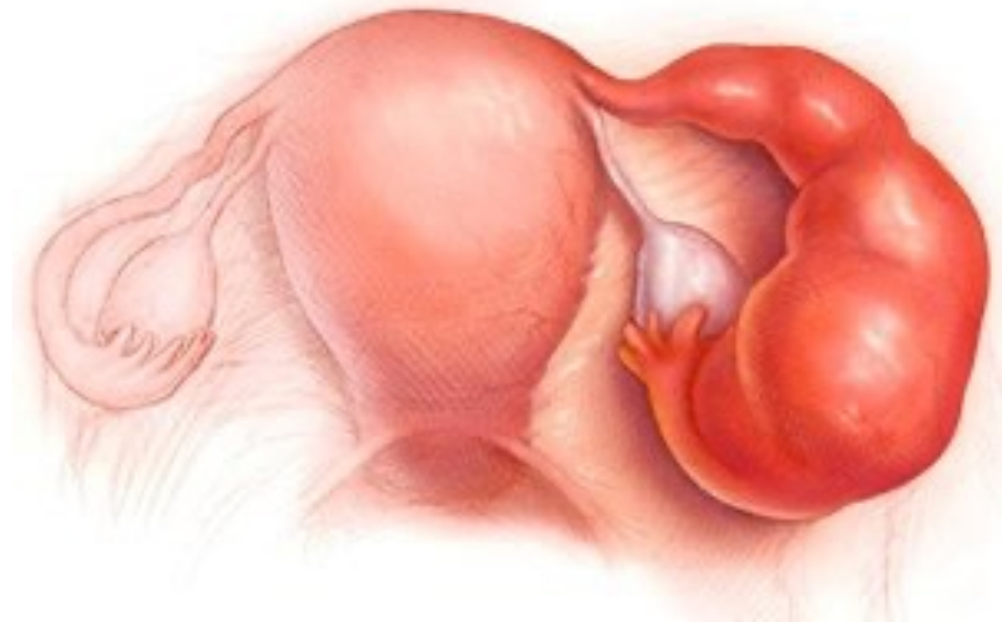- Dysgeneze ovaria
- Anovulační cykly, insuficience corpus luteum

Sekundární dysfunkce ovaria

- Hypotalamo-hypofyzární insuficience
- Poruchy štítné žlázy
- Poruchy nadledvin

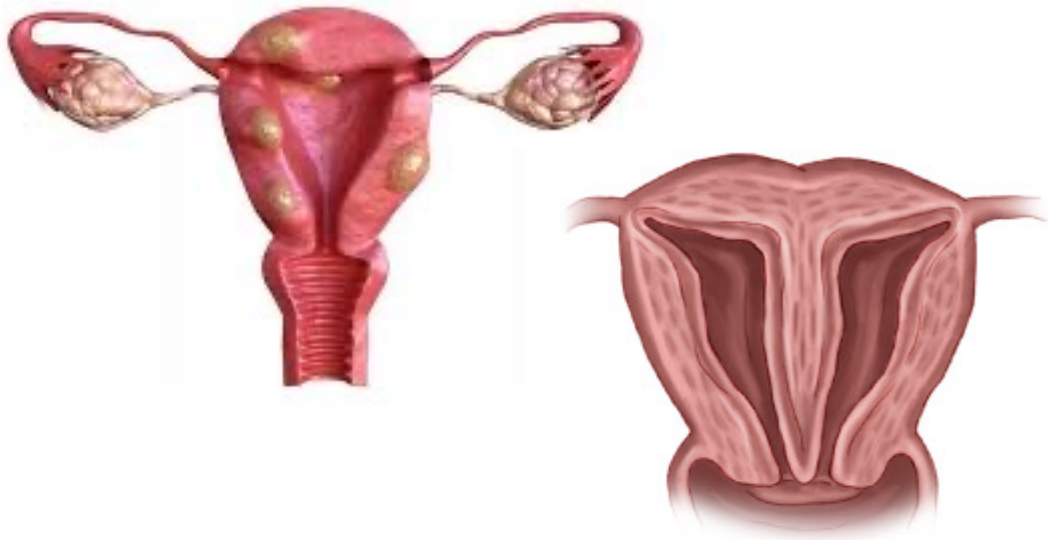
TUBOPERITONEÁLNÍ FAKTOR

- Vývojové anomálie
- **Poškození zánětem** – *N. gonorrhoeae* a *Ch. trachomatis*
sactosalpinx
- Endometrióza
- Iatrogenní příčiny



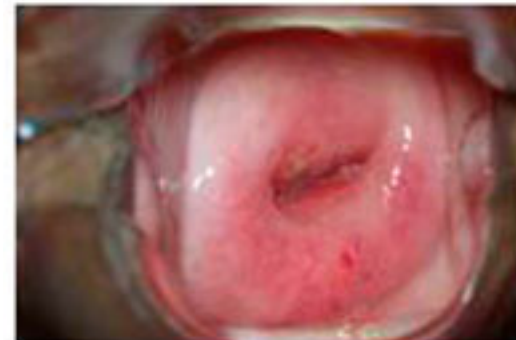DĚLOŽNÍ FAKTOR

- Anatomické odchylky
- Rozsáhlá myomatóza
- Iatrogenní poškození
- Endometritida
- Adenomyosis



CERVIKÁLNÍ FAKTOR

- Chronický zánět
- Porucha hlenu
- Anatomické odchylky



POŠEVNÍ FAKTOR

- Vývojové anomálie
- Záněty

IMUNOLOGICKÝ FAKTOR

- Antispermatozoidní protilátky
- Antiovariální protilátky

ENDOMETRIÓZA

- Centrálně
- Lokálně
- Mechanicky

PSYCHOLOGICKÝ FAKTOR

- 0 - 5%

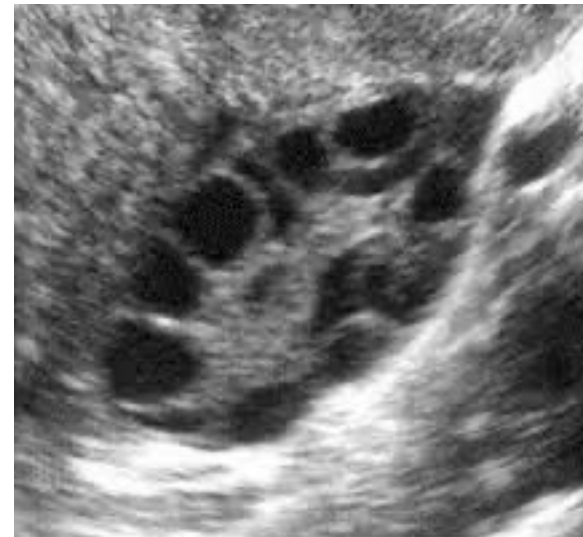Vyšetření

Průkaz ovulace a funkce žlutého tělíska

- Bazální teplota
- UZ
- Hormonální vyšetření – LH, progesteron, estrogen, FSH, AMH, prolaktin
- Cytologické vyšetření
- Sekret z pochvy a cervixu
- Biopsie endometria

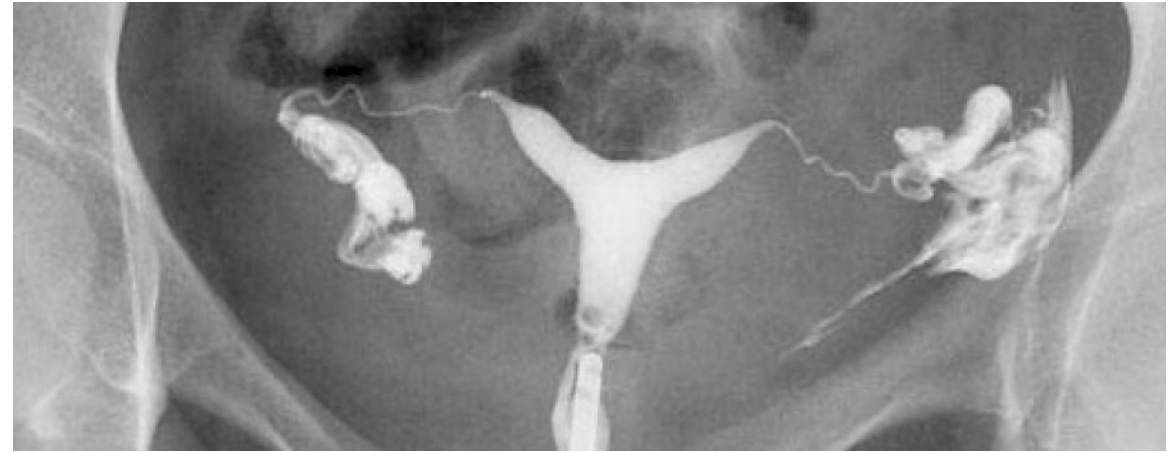
Průkaz infektu

- Kultivace, PCR
- protilátky



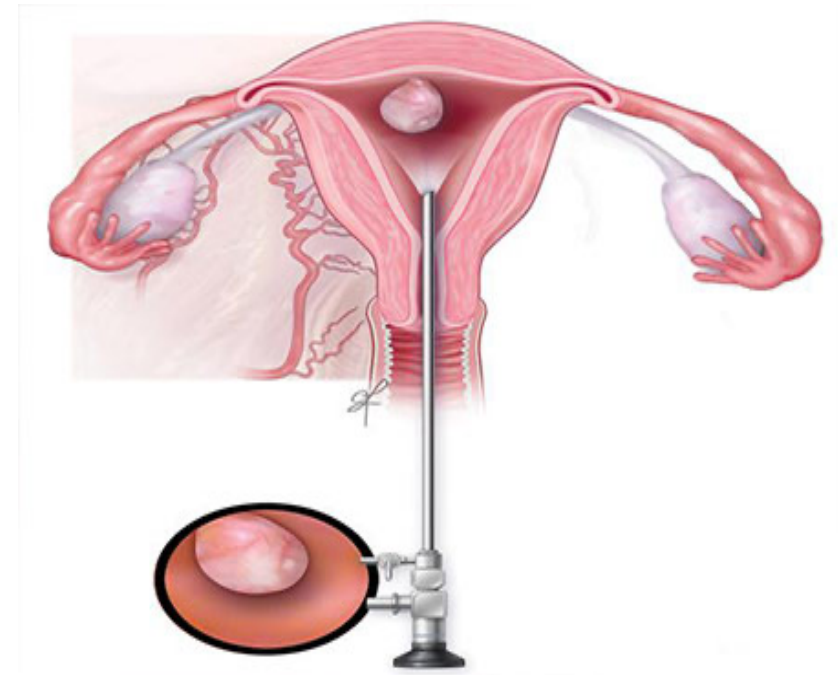
Průkaz anatomických anomálií

- UZ
- Hysterosalpingografie
- LSK – diagnostická, chromopertubace
- HSK
- Tuboskopie



Průkaz protilátek

- ELISA, nepřímá imunofluorescence



Terapie

Farmakologická

- Indukce ovulace – Antiestrogeny (clomifen citrát, tamoxifen)
 - Gonadotropiny
 - Antagonisté dopaminu
- Úprava luteální fáze – hCG, progesteron
- Endometrióza – progestiny, GnRH-analoga
- ATB
- Kortikosteroidy, imunosuprese

Chirurgická

- Klínovitá resekce u PCOS
- LSK – myomektomie, adheziolýza, odstranění ložisek endometriózy...
- HSK – myomektomie, polypektomie, resekce sept..

IVF (in vitro fertilizace)

IUI (intrauterinní inseminace)

Infertilita ženy

Příčiny ze strany plodu:

- Chromosomální aberace (40%)



preimplantační diagnostika

Příčiny ze strany matky:

- Endometrium - *zánět, nádor, insuf. corpus luteum*
- Myometrium – *VVV, myomy, inkompetence cervixu*
- Celková onemocnění – *thyreopatie, DM, hypovitaminóza, podvýživa, zevní prostředí...*

Poruchy plodnosti muže

PRIMÁRNÍ TESTIKULÁRNÍ SELHÁNÍ

- Klinefertův syndrom
- Kryptoorchismus
- Orchitida při parotitis
- Trauma
- Radioterapie

SEKUNDÁRNÍ TESTIKULÁRNÍ SELHÁNÍ

- Tumory hypofýzy
- Trauma
- Meningitis
- ...

SYSTÉMOVÉ CHOROBY – renální selhání, DM, poruchy ŠŽ

TOXICKÉ LÁTKY – léky, alkohol...

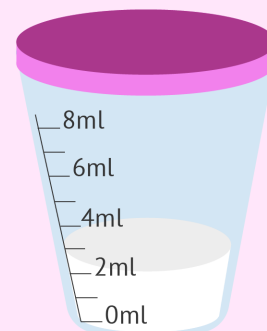OBSTRUKCE – pozánětlivé, trauma






KOITÁLNÍ PROBLÉMY – neurogenní příčiny, retrográdní ejakulace..

INFEKCE

Vyšetření

- Anamnéza
- Fyzikální vyšetření
- Hormonální vyšetření
- Kultivační/PCR vyšetření
- Spermogram
- Genetické vyšetření



-  **Volume:** + 1.5 ml
-  **Count:** + 15 million per ml
-  **Motility:** + 40% motile
-  **Morphology:** + 4% normal forms
-  **Vitality:** + 58% live

Terapie

- Eliminace rizikových faktorů
- Léčba infekce
- Hormonální terapie

IVF (in vitro fertilizace)

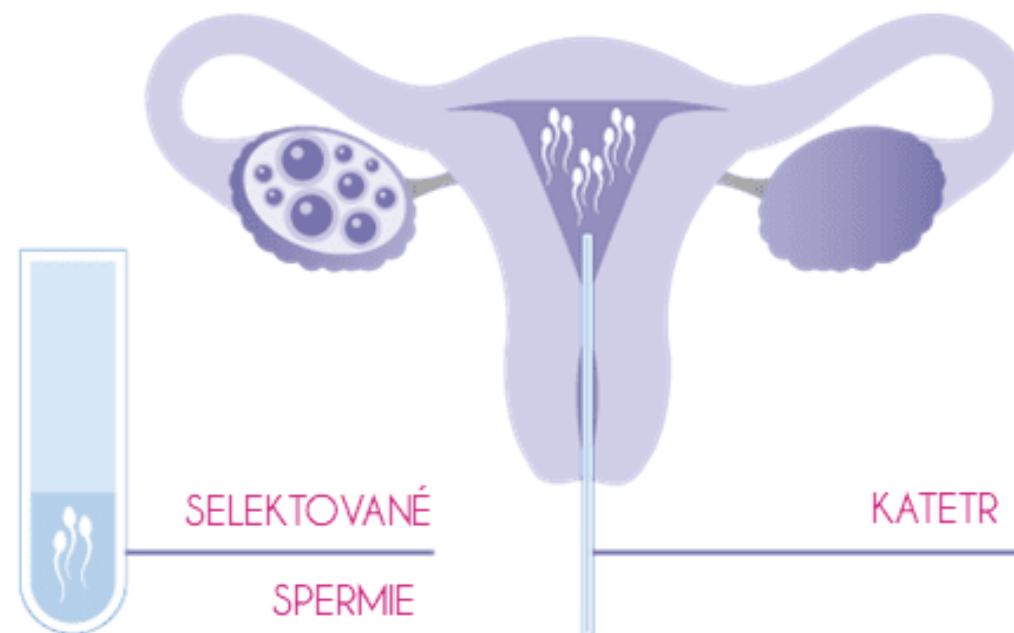
IUI (intrauterinní inseminace)

Asistovaná reprodukce

Indukce ovulace

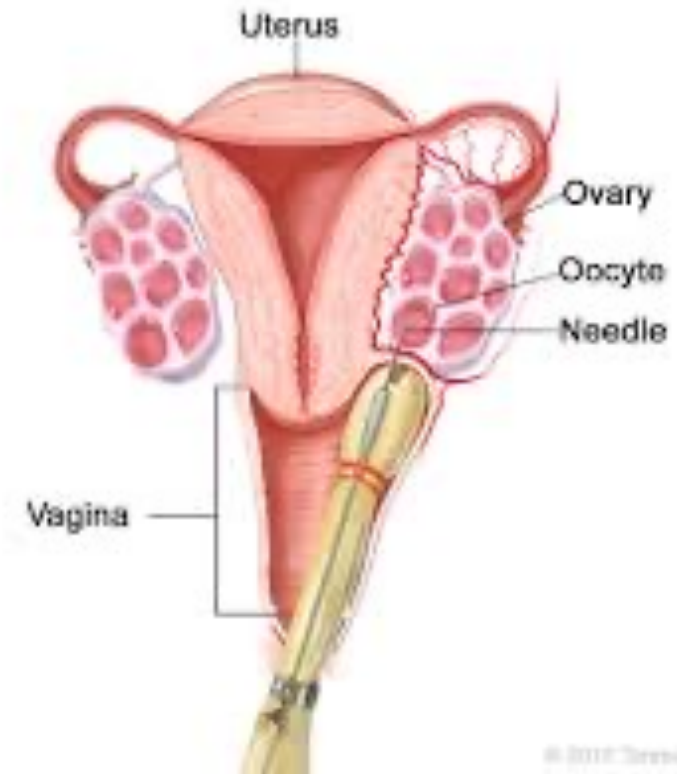IUI (intrauterinní inseminace)

- promyté kapacitované spermie

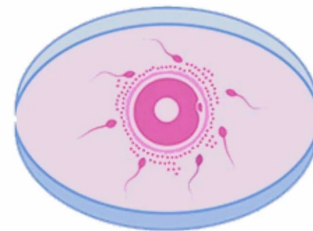


IVF (in vitro fertilizace)

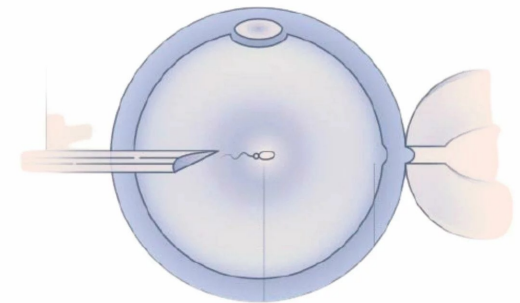
1. Stimulace
2. Odběr folikulární tekutiny
3. Vyhledání oocytů
4. Příprava spermií
5. Oplození – IVF, ICSI
6. Kontrola vývoje
7. Preimplantační screening/diagnostika
8. Kontrola vývoje
9. Embryotransfer/kryokonzervace



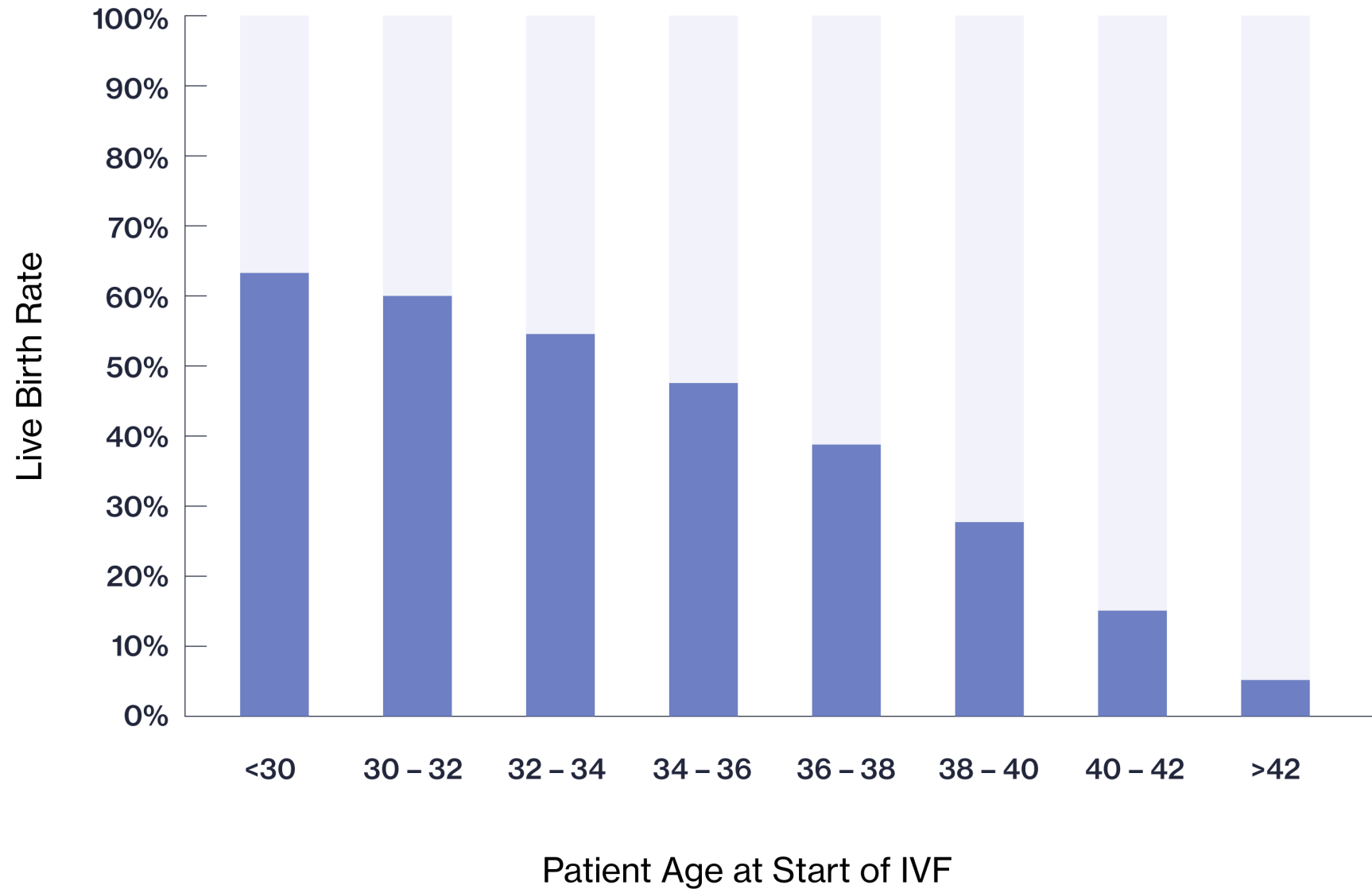
IVF



ICSI



SUCCESS RATES FOR FIRST IVF CYCLE BY AGE

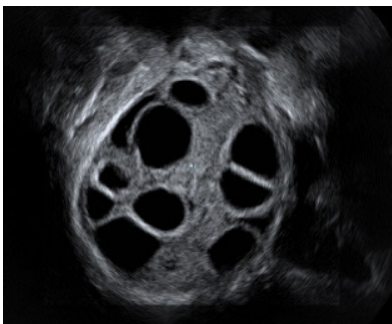


Ovariální hyperstimulační syndrom

- Závažná iatrogenní komplikace ovariální stimulace
- Růst velkého množství folikulů → hormonální změny → zvýšená permeabilita kapilár → tekutina do třetího prostoru

Příznaky:

- Ovaria zvětšená cystami
- Ascites
- Hemokoncentrace
- Hyperkoagulační stav
- Porucha renálních a jaterních funkcí



Terapie:

- Pitný režim
- Bílkoviny
- Monitorace vitálních funkcí
- Laboratoř
- Prevence TEN
- Analgetika
- Punkce ascitu

