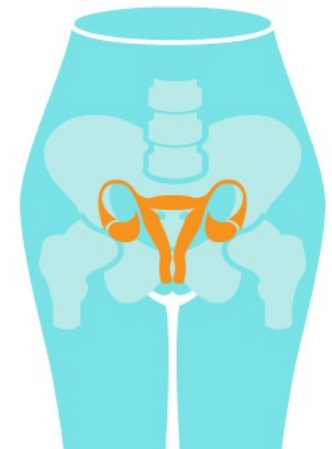


Anatomie porodních cest Anatomie dítěte

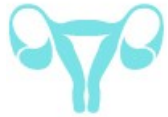Poloha, postavení, držení, naléhání

24.2.2015

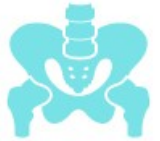MUDr. Magdalena Kučerová



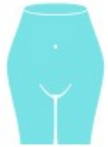Anatomie porodních cest



Ovaria, tuby ovarii, uterus



Porodní cesty tvrdé

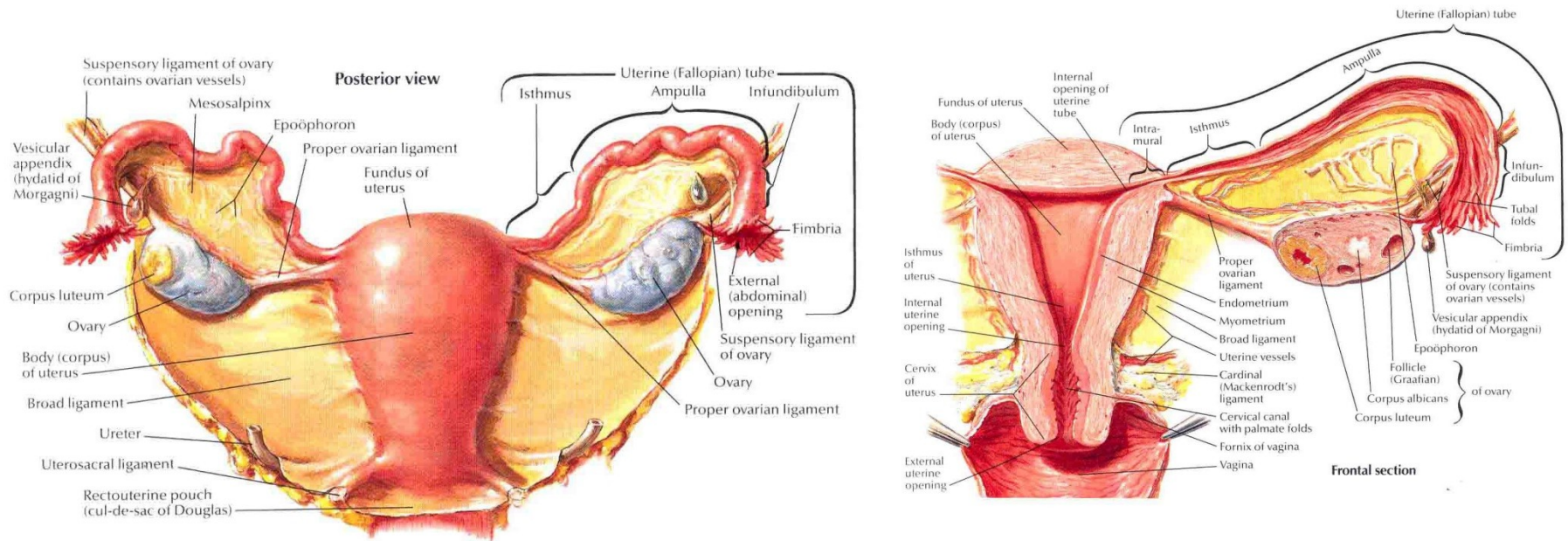


Porodní cesty měkké – pánevní dno (diaphragma pelvis), svaly hráze (diaphragma urogenitale + svaly připojené k pohlavním orgánům)

– DDS, pochva, vulva

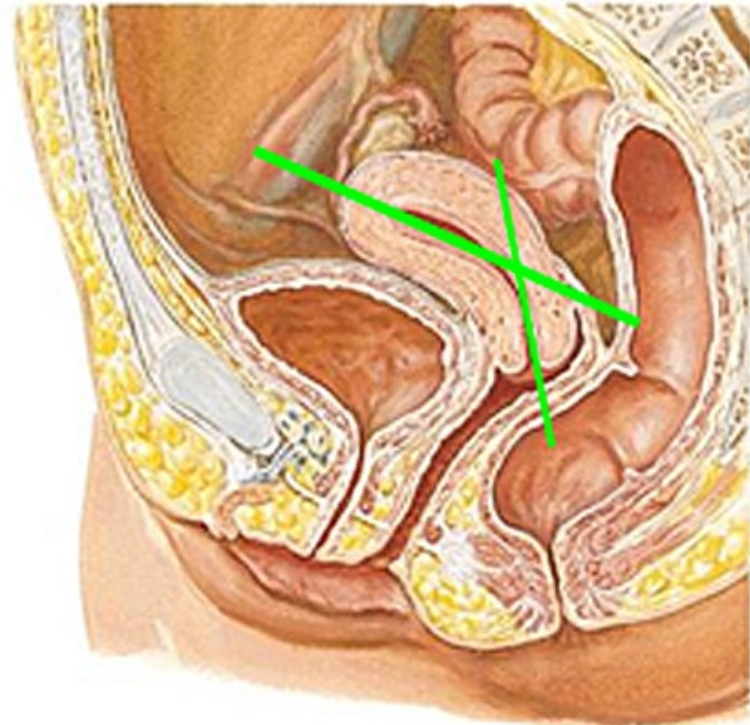
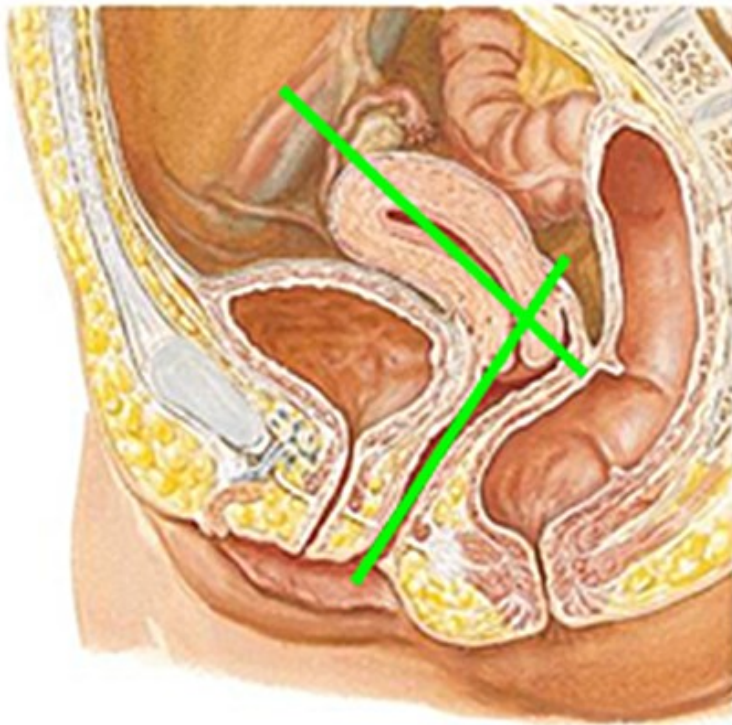
Uterus

- Corpus, fundus, margines, isthmus, cervix
- Endometrium, myometrium, perimetrium

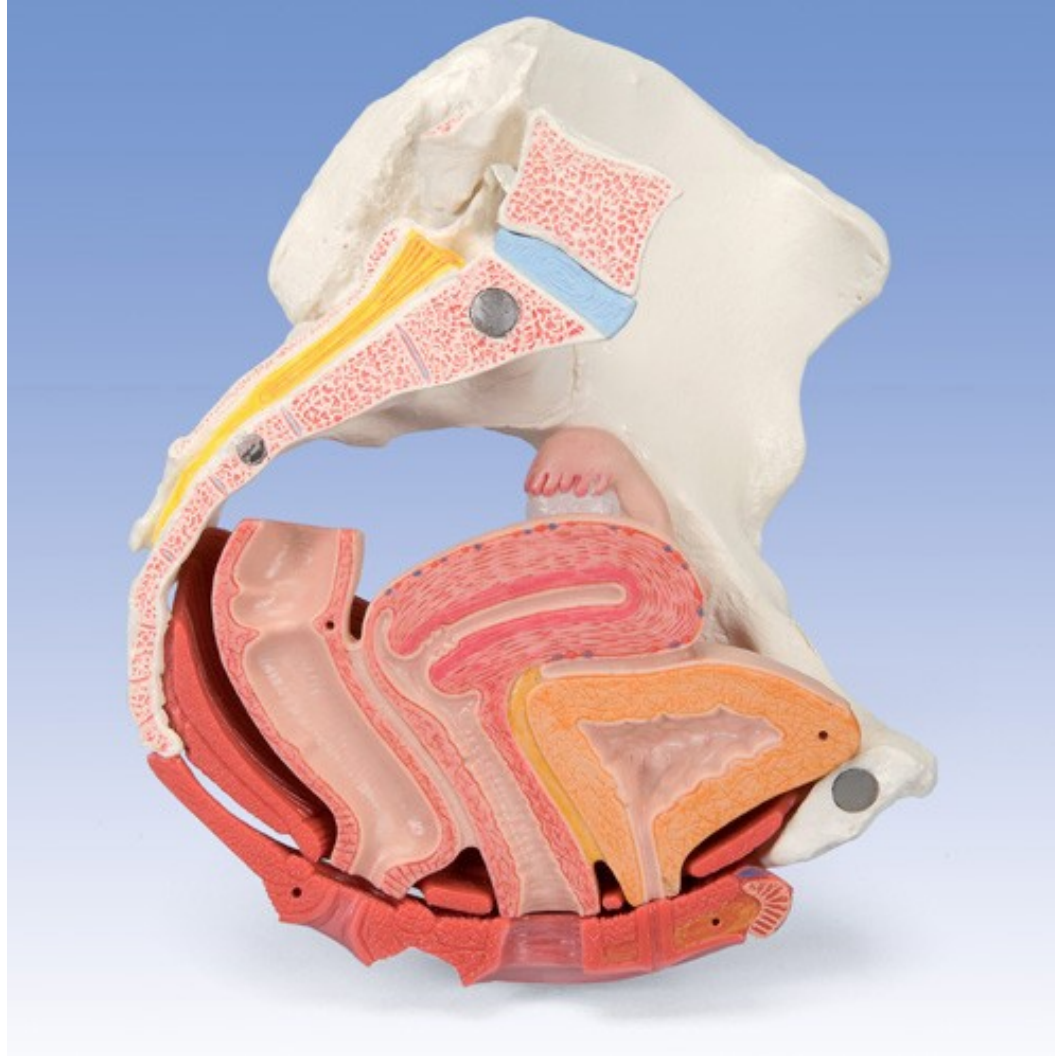


Uterus - pozice

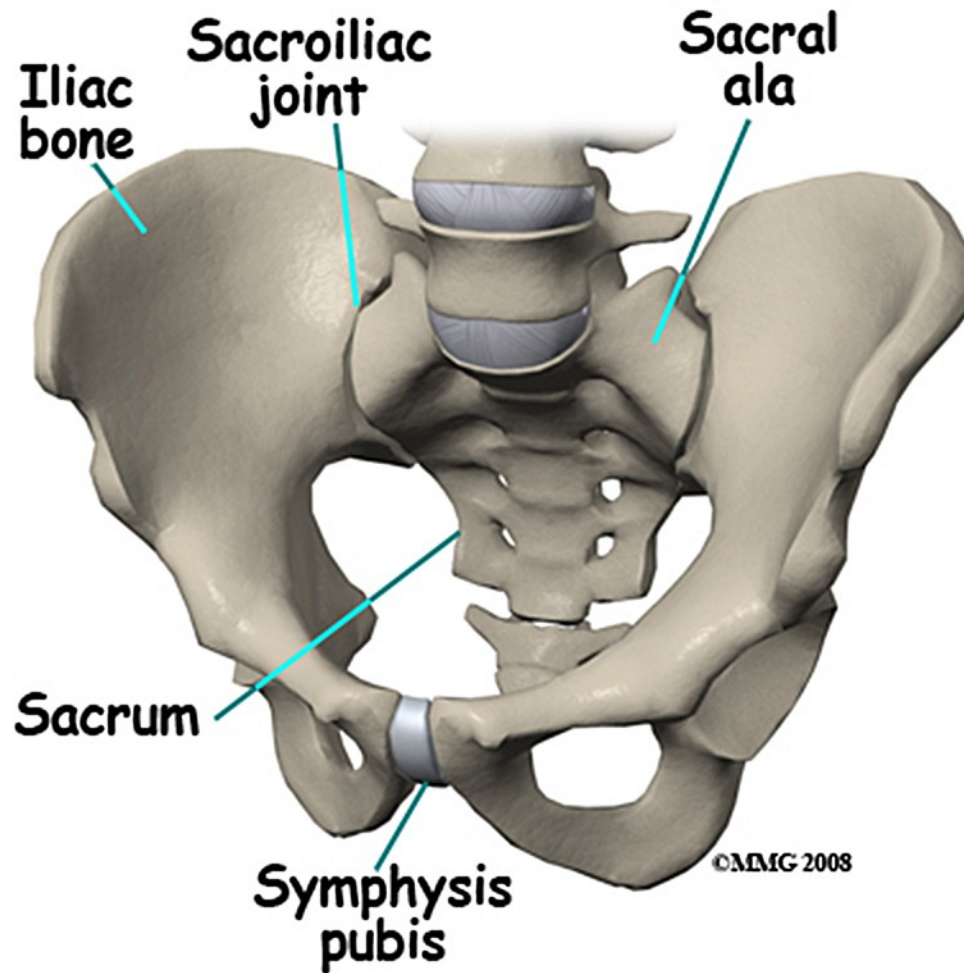
- Svaly a vazy
- Anteflexe, antevertze, lateropozice, dextrotorze



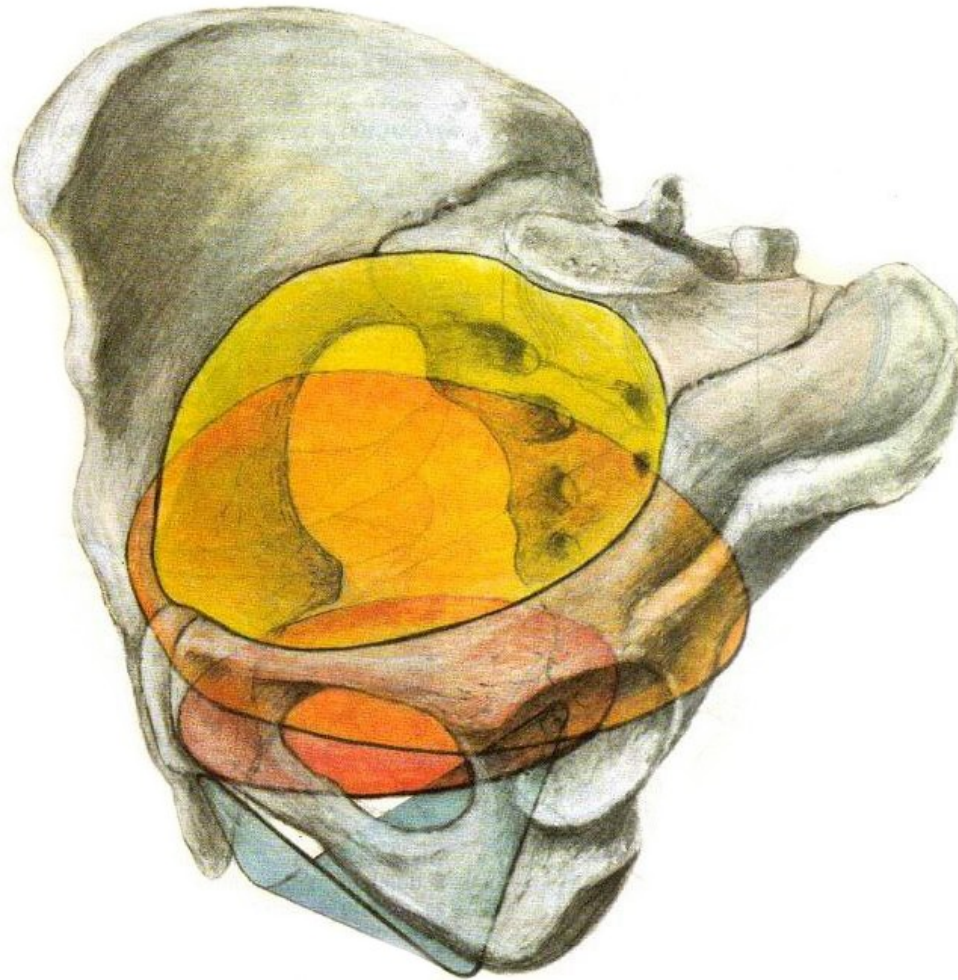
Uterus - topografie



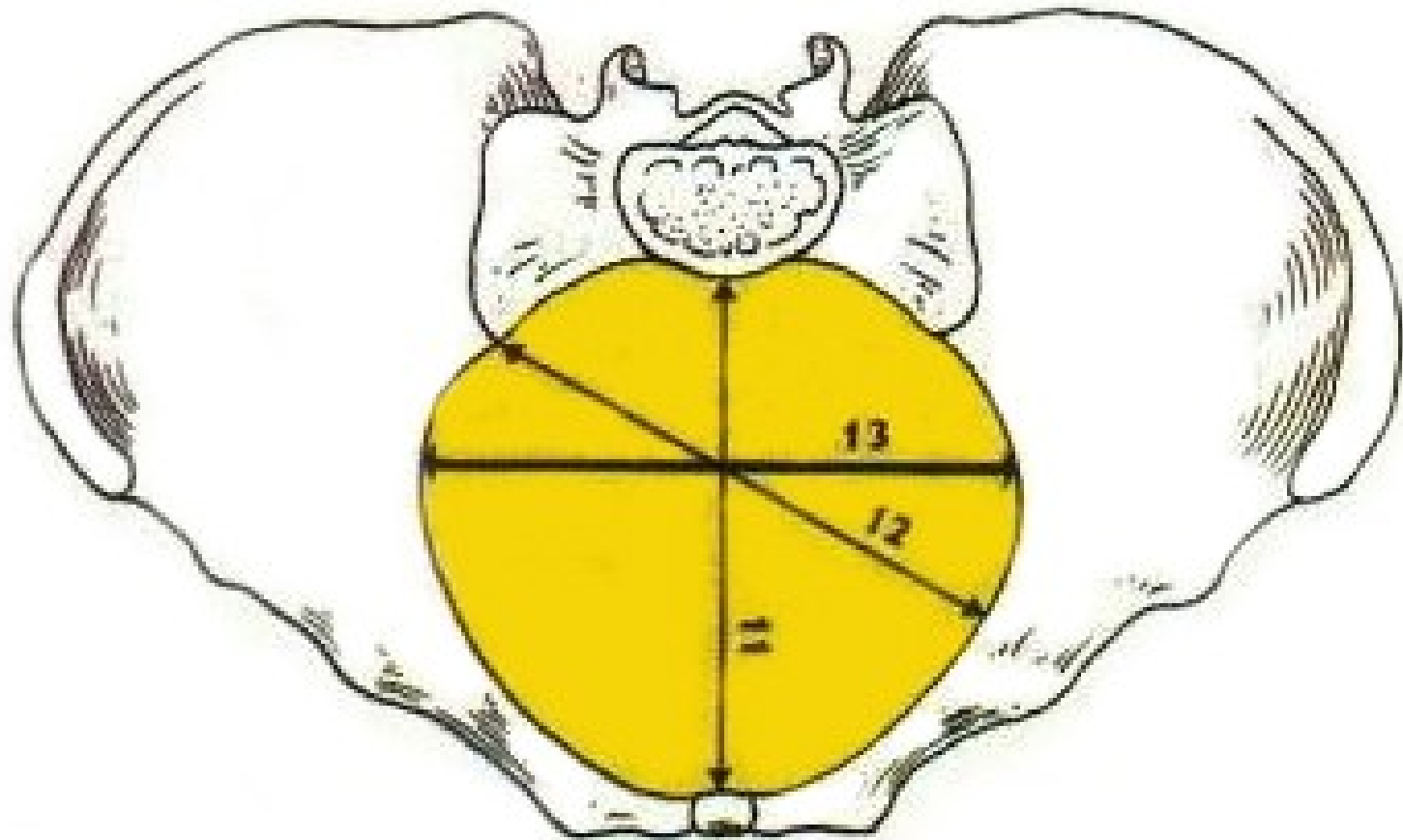
Tvrdé porodní cesty



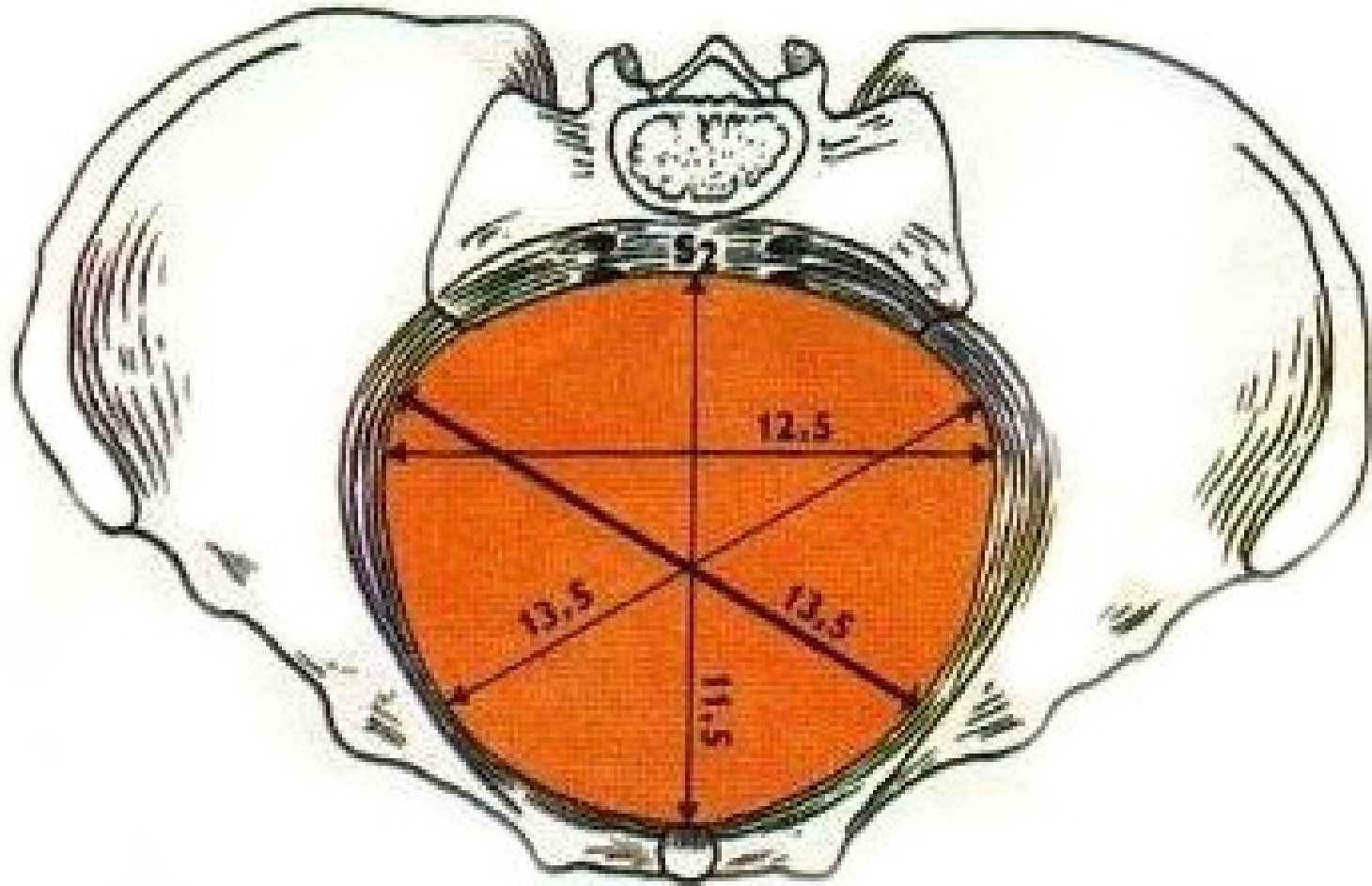
Tvrdé porodní cesty - pánevní roviny



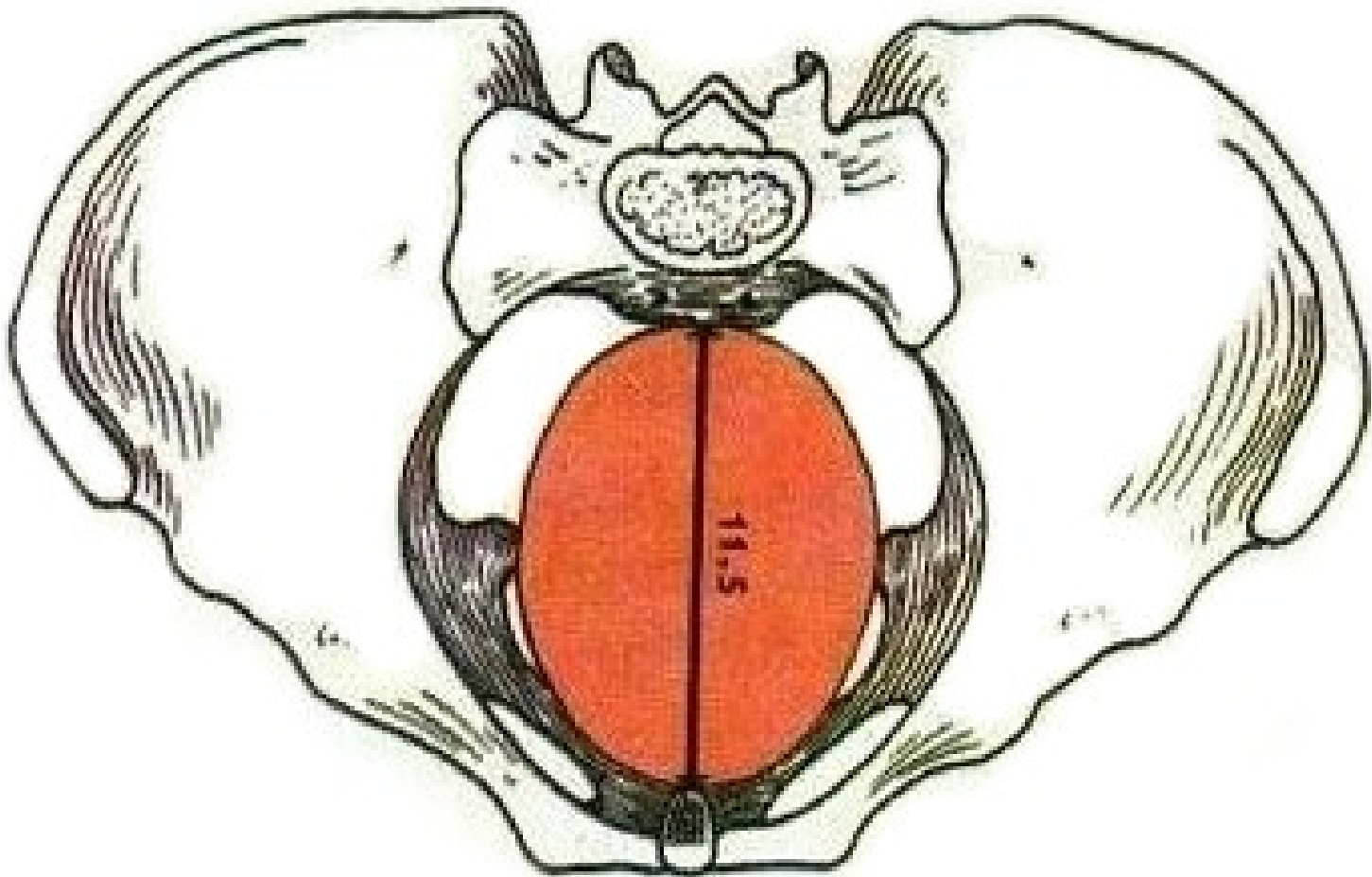
Vchod, aditus



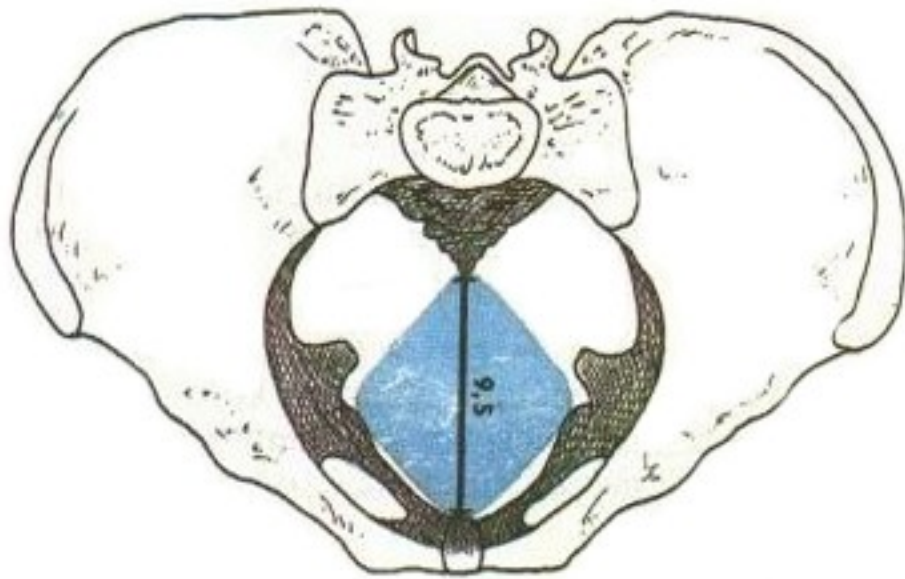
Šíře, amplitudo



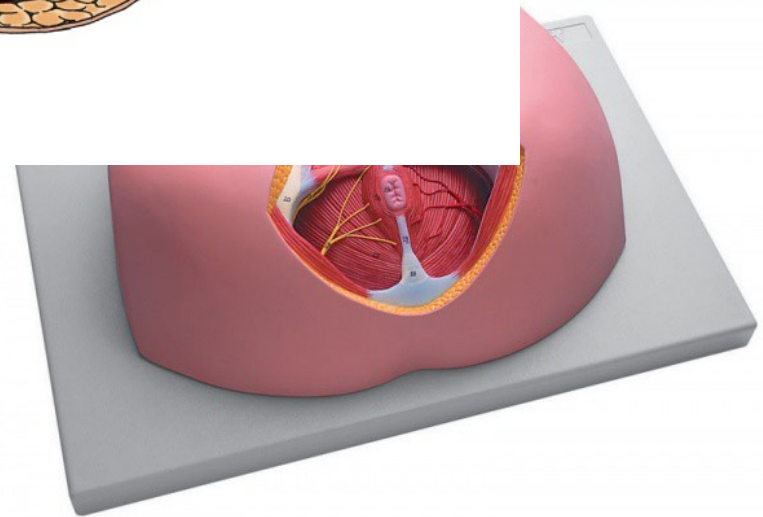
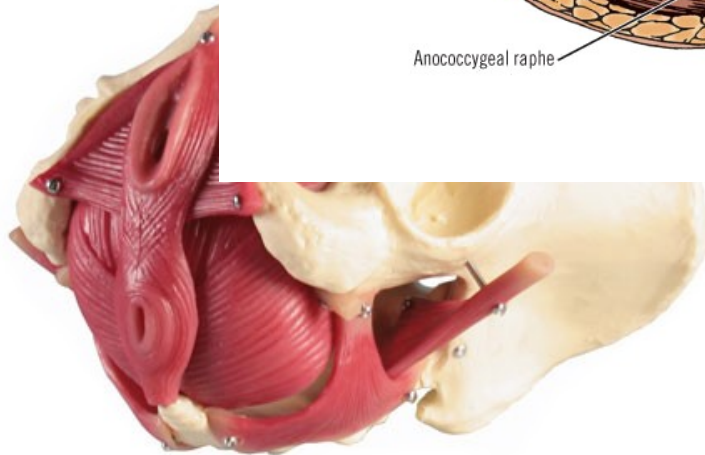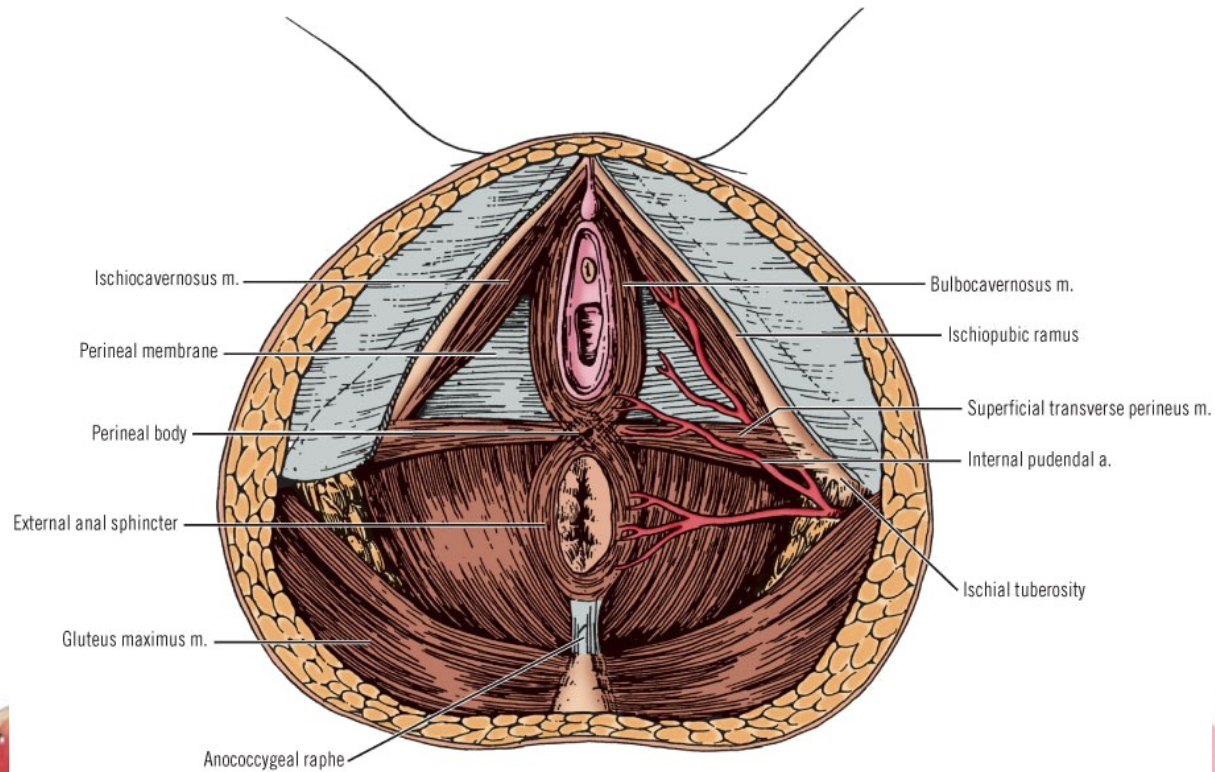
Úžina, angustia



Východ, exitus



Měkké porodní cesty



Anatomie dítěte

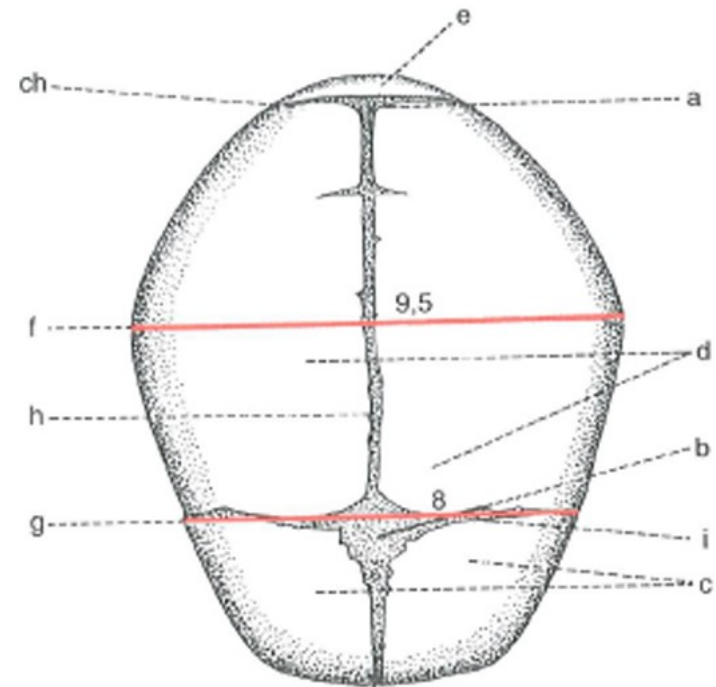
Anatomie dítěte

- Hypotrof, eutrof, hypertrof

Stáří plodu (lunární měsíce)	Hmotnost (g)	Délka těla (cm)
1	-	0,7 - 0,8
2	3 - 5	2,2 - 2,5
3	13 - 15	7 - 9
4	100 - 200	10 - 17
5	250 - 280	18 - 27
6	500 - 700	28 - 34
7	1100 - 1300	34 - 39
8	1500 - 1900	40 - 43
9	2500 - 2800	42 - 47
10	3200 - 3700	48 - 50

Anatomie dítěte

- Fontanela major
- fontanela minor
- šev šíkový



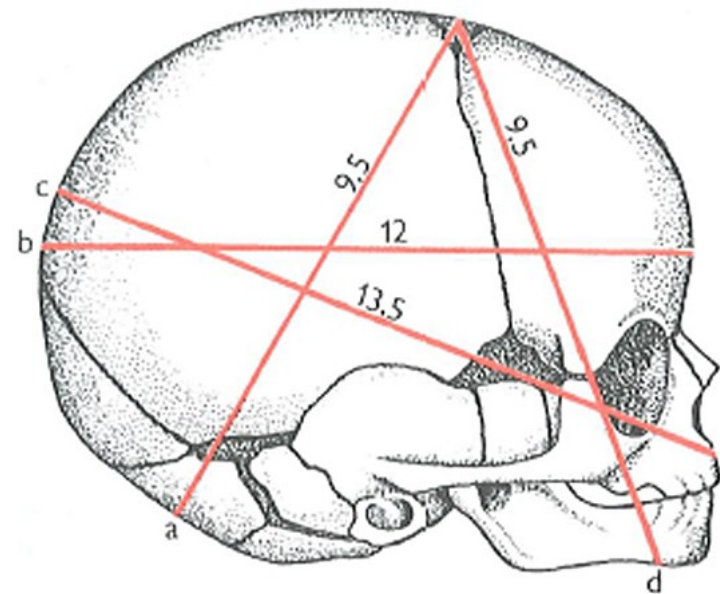
a – fonticulus minor
b – fonticulus major
c – ossa frontalia
d – ossa parietalia
e – os occipitale

f – diameter biparietalis 9,5 cm
g – diameter bitemporalis 8 cm
h – sutura sagitalis
ch – sutura lambdoidea
i – sutura coronaria

Anatomie dítěte

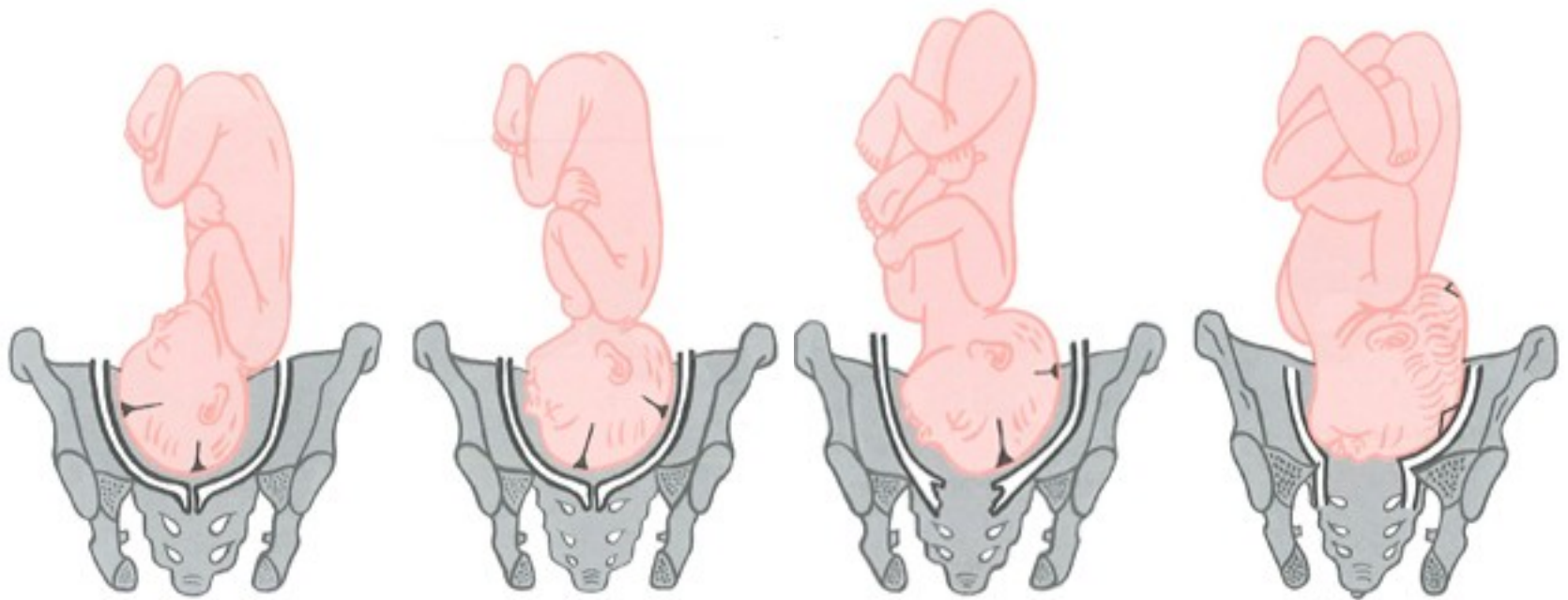
Průměry:

- subokcipitobregmatický – 32 cm
- frontookcipitální – 34 cm
- maxiloparietální – 36 cm
- submentobregmatický – 32 cm



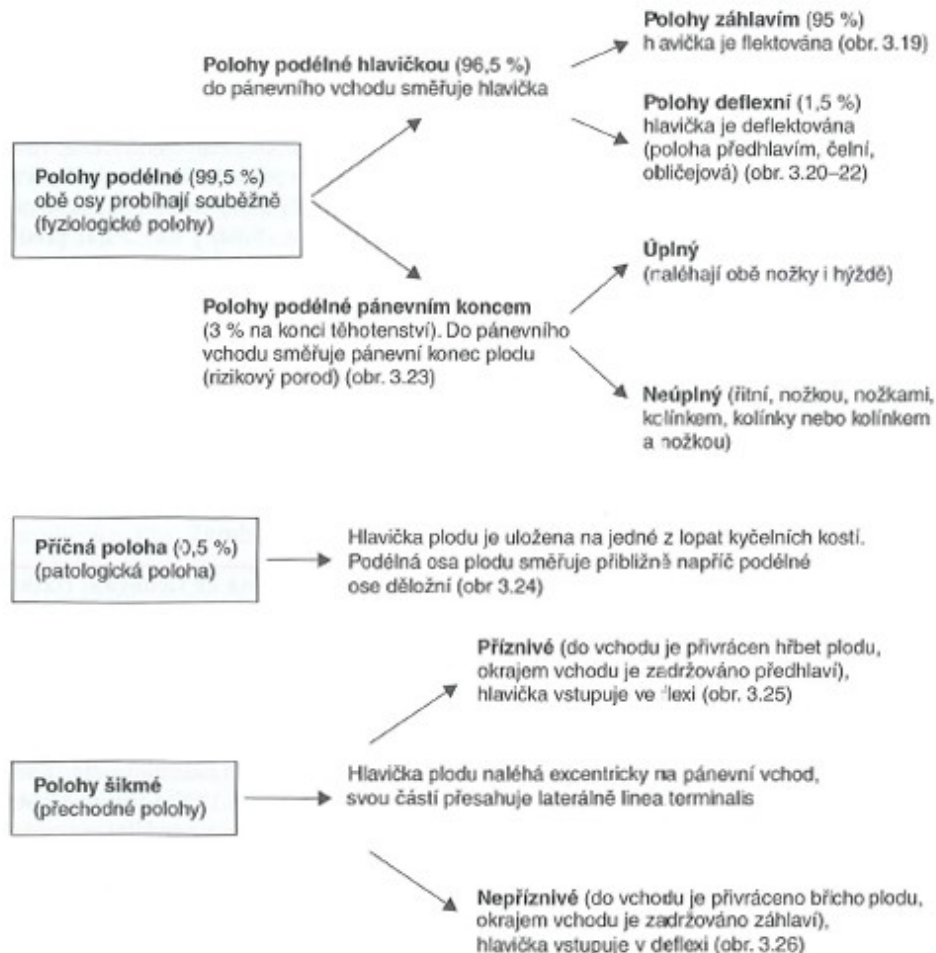
- a – subokcipitobregmatický průměr
- b – frontookcipitální průměr
- c – maxiloparietální průměr
- d – submentobregmatický průměr

Anatomie dítěte



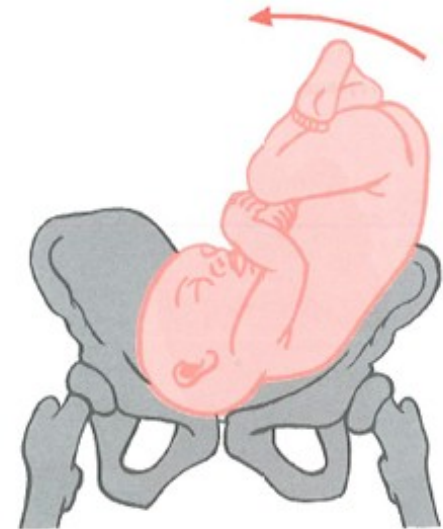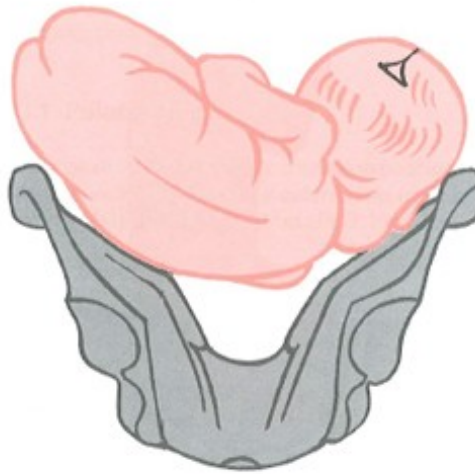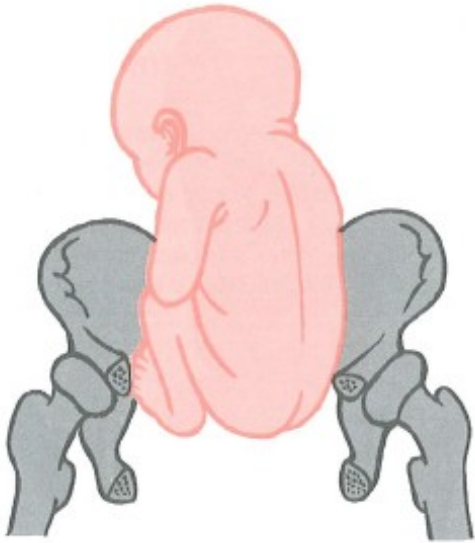
Poloha (situs)

Vztah podélné osy plodu k podélné ose dělohy



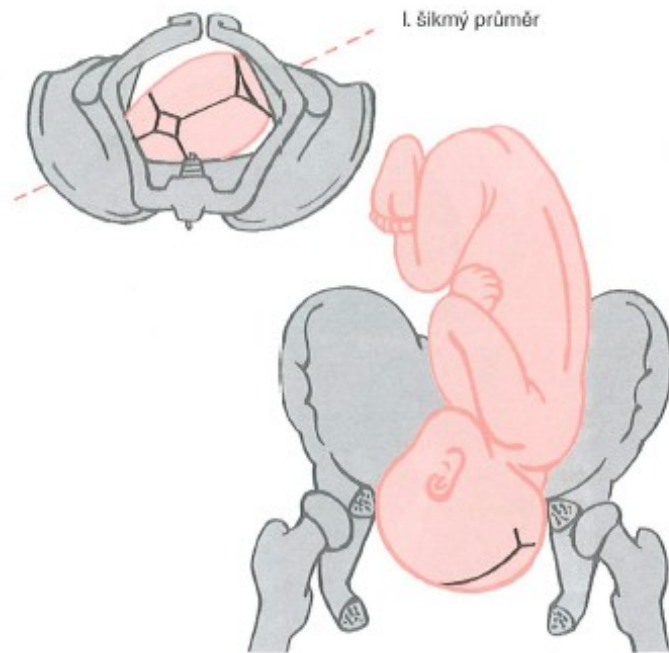
Poloha (situs)

- Pphl, ppkp, poloha příčná, polohy šikmé

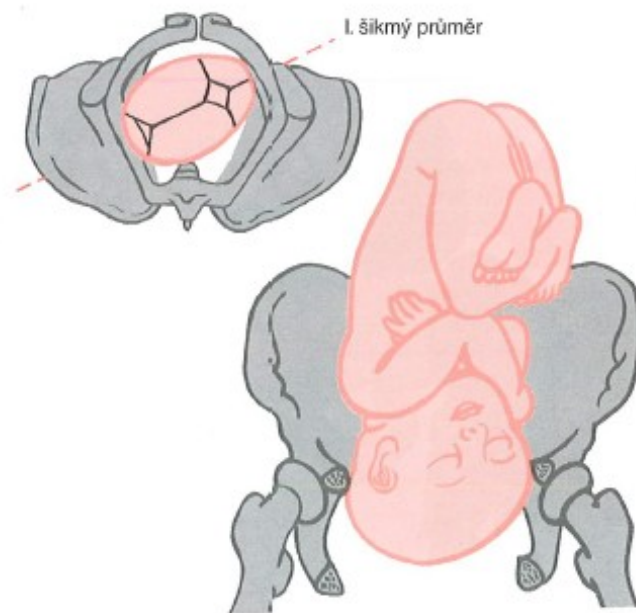


Postavení (positio) - obyčejné

Vztah hřbetu plodu k děložní hraně

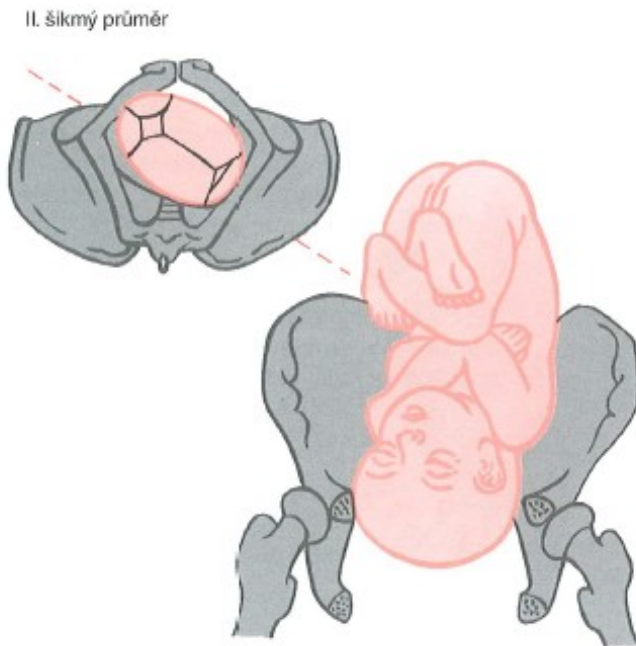


I. Obyčejné – levé přední

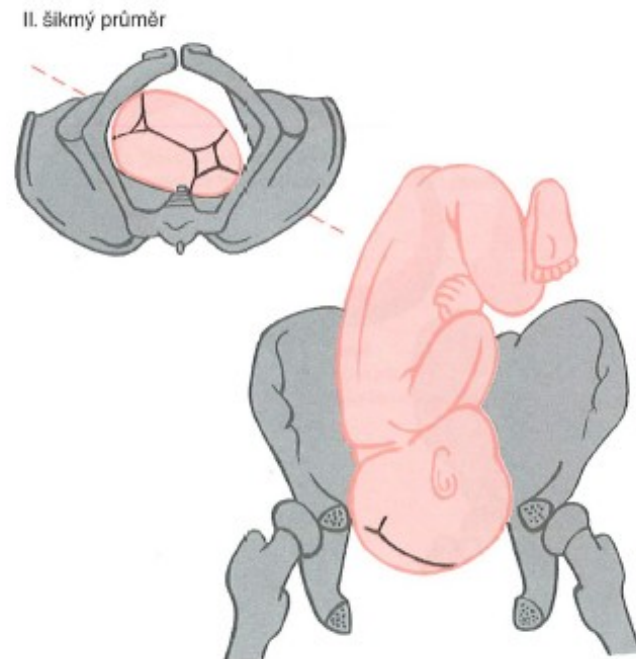


II. Obyčejné – pravé zadní

Postavení (positio) – méně obyčejné



I. méně obyčejné – levé zadní



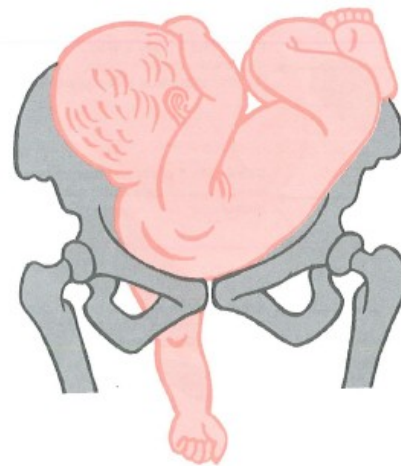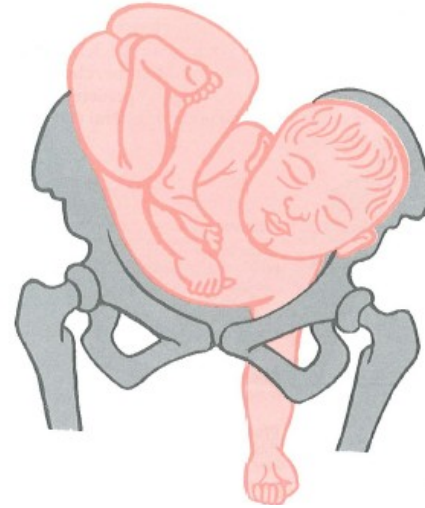II. méně obyčejné – pravé přední

Postavení (positio)

POLOHA PŘÍČNÁ

- Levé:
 - Dorsoanteriorní
 - Dorsoposteriorní

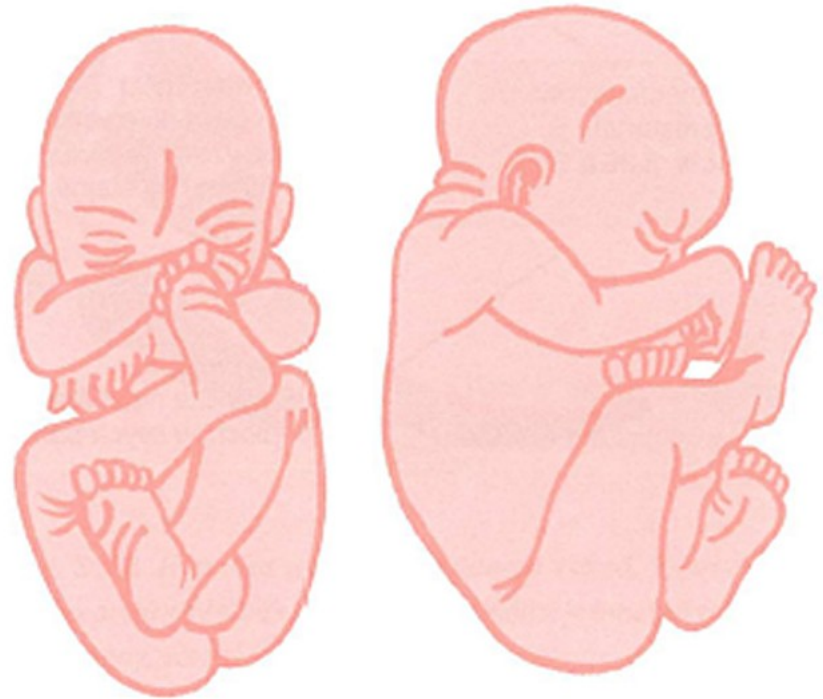
- Pravé:
 - Dorsoanteriorní
 - Dorsoposteriorní



Držení (habitus)

Vztah malých částí plodu k sobě navzájem

- pravidelné
- nepravidelné



Naléhání (presentatio)


Vztah naléhající části plodu k pánevnímu vchodu

- Centrické – acentrické (šikmé polohy)
- Synklitické – asynklitické
- Indiferentní – diferentní (záhlavím, předhlavím, čelně, obličejem)



Rekapitulace

- Anatomie porodních cest: tvrdé a měkké
- Anatomie pánve, pánevní roviny
- Vaječníky, vejcovody, děloha, čípek, pochva, zevní rodidla
- Anatomie dítěte: velikost, hlavička a její obvody
- Poloha, postavení, držení, naléhání



Děkuji za pozornost.