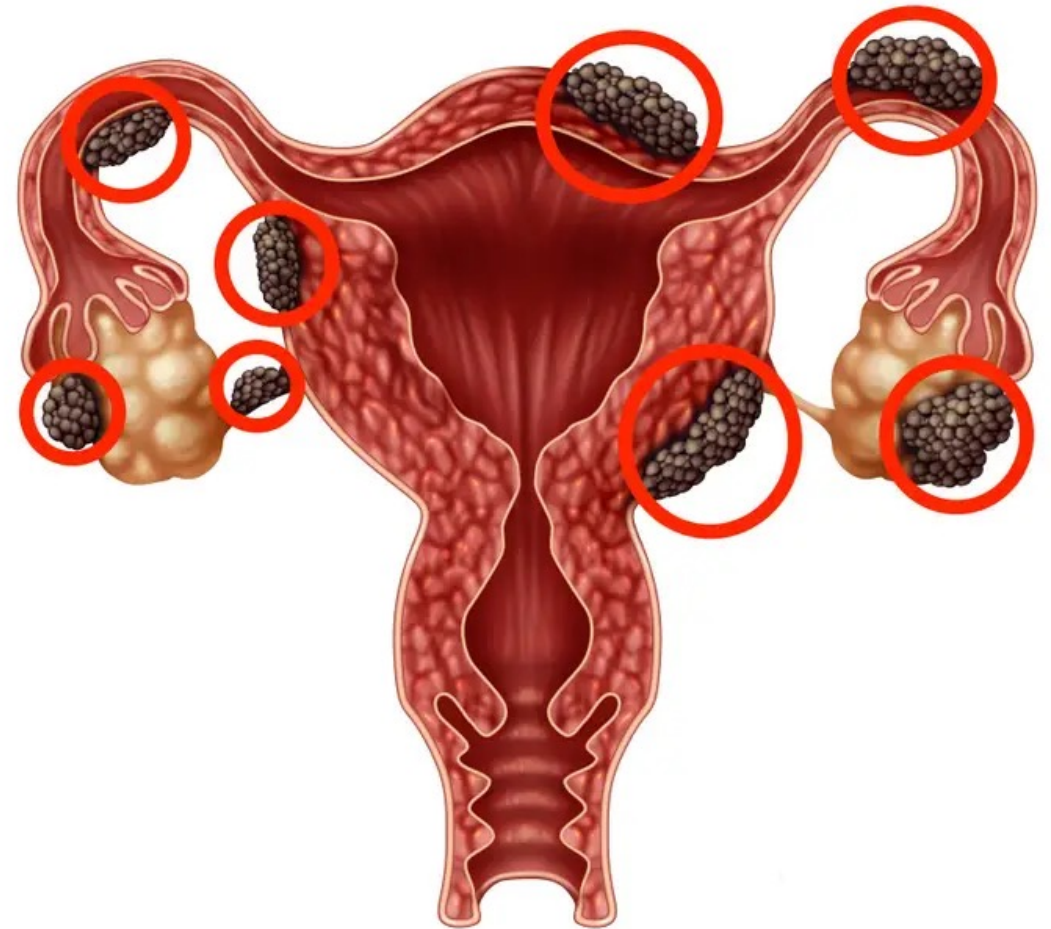


Endometrióza

- Přítomnost funkčních endometriálních žláz a stromatu mimo obvyklou lokalizaci v děložní dutině
- Nejčastěji postihuje orgány malé pánve
- Estrogen-dependentní onemocnění
- Cca 10% žen
- Max. 30 – 40 let



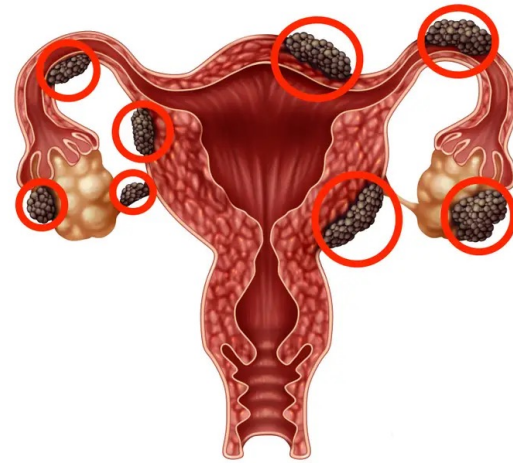Sekundární dysmenorea

Cykličnost obtíží

Pánevní bolest

Bolestivá mikce

Dyspareunie



Zaživací obtíže

Neplodnost

Chronická únava

Teorie vzniku

Implantační teorie

retrográdní menstruace → implantace buněk v malé pánvi

Imunologická teorie

poruchy imunity → tolerance endometria při retrogr. menses

Teorie luteinizovaného neprasklého folikulu

nízká koncentrace E a P → snažší implantace

Metaplastická teorie

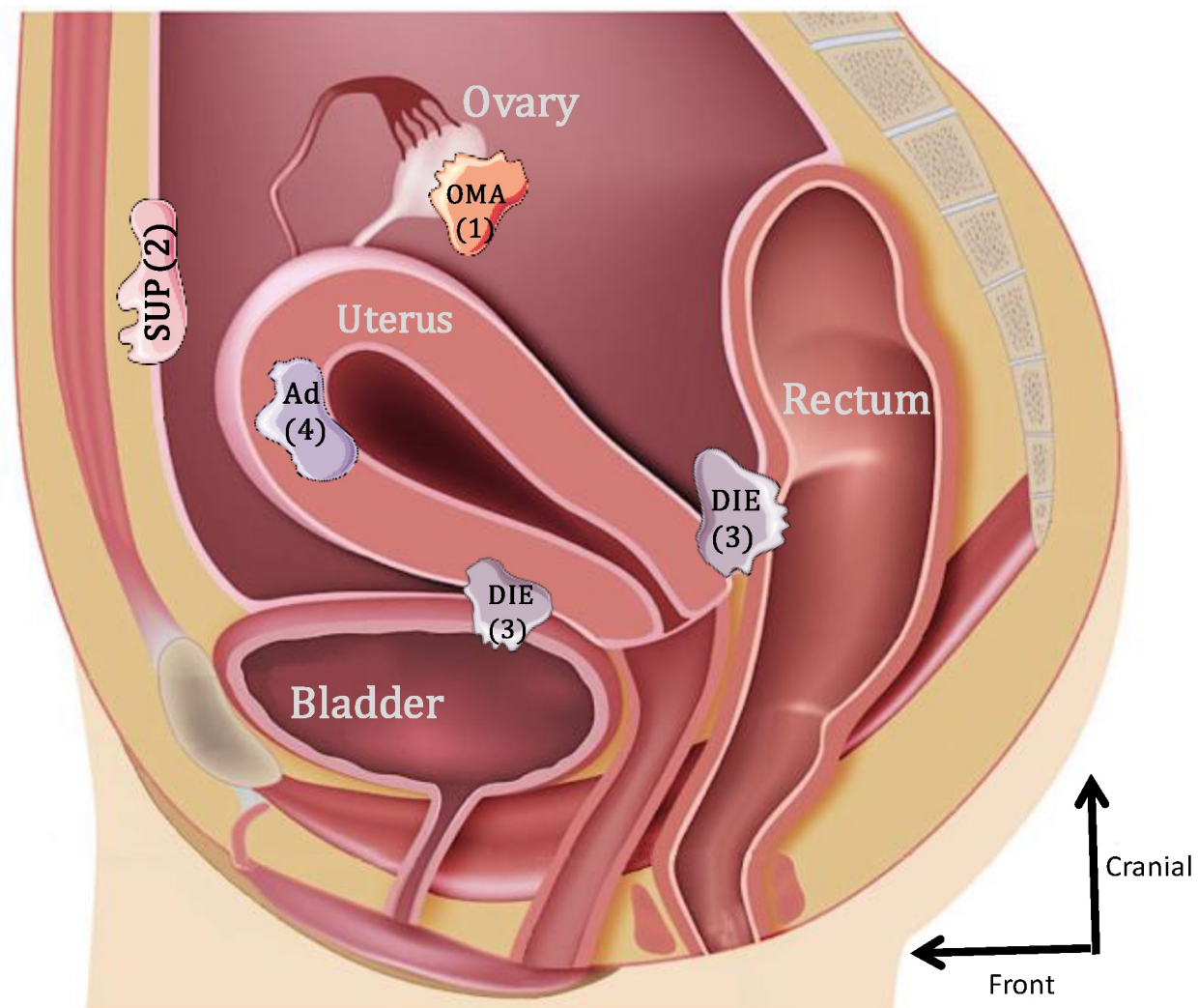
Indukční teorie

Transportní teorie

**ŽÁDNÁ Z TEORIÍ USPOKOJIVĚ
NEVYSVĚTLUJE VZNIK A PROJEVY**

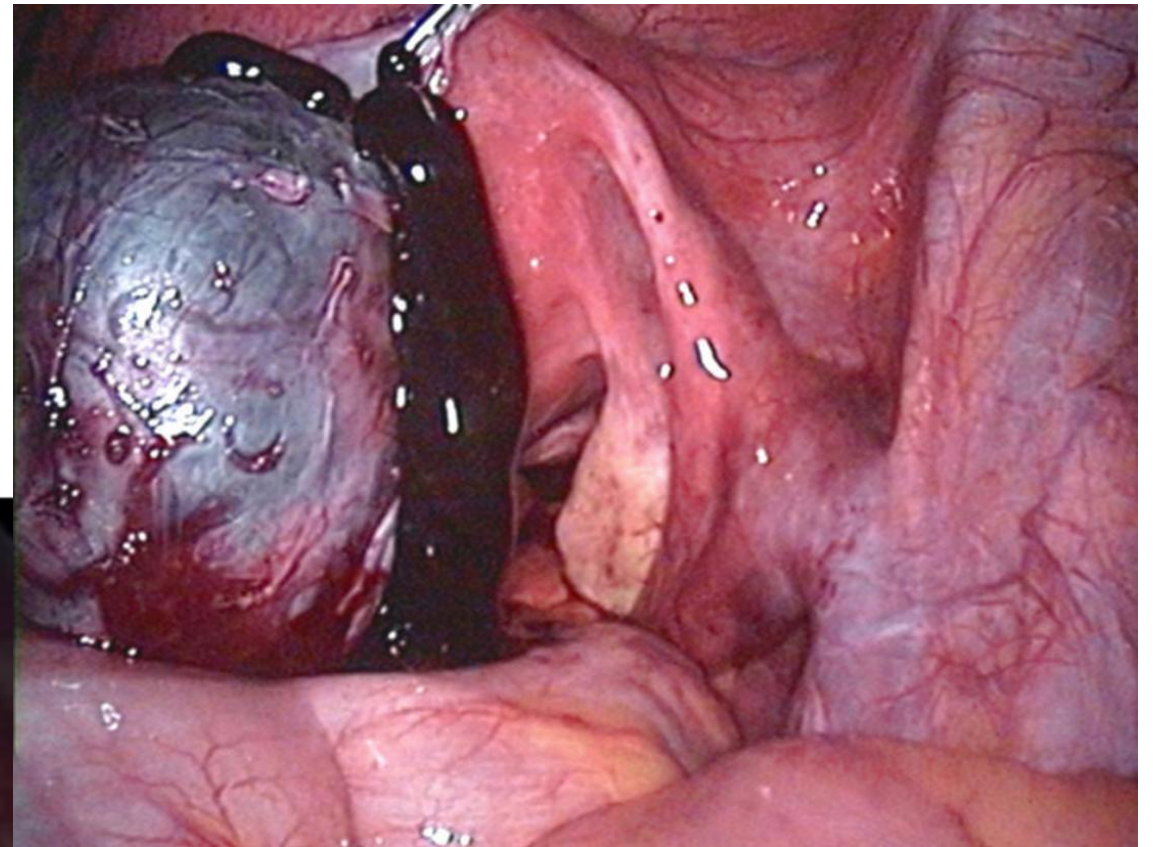
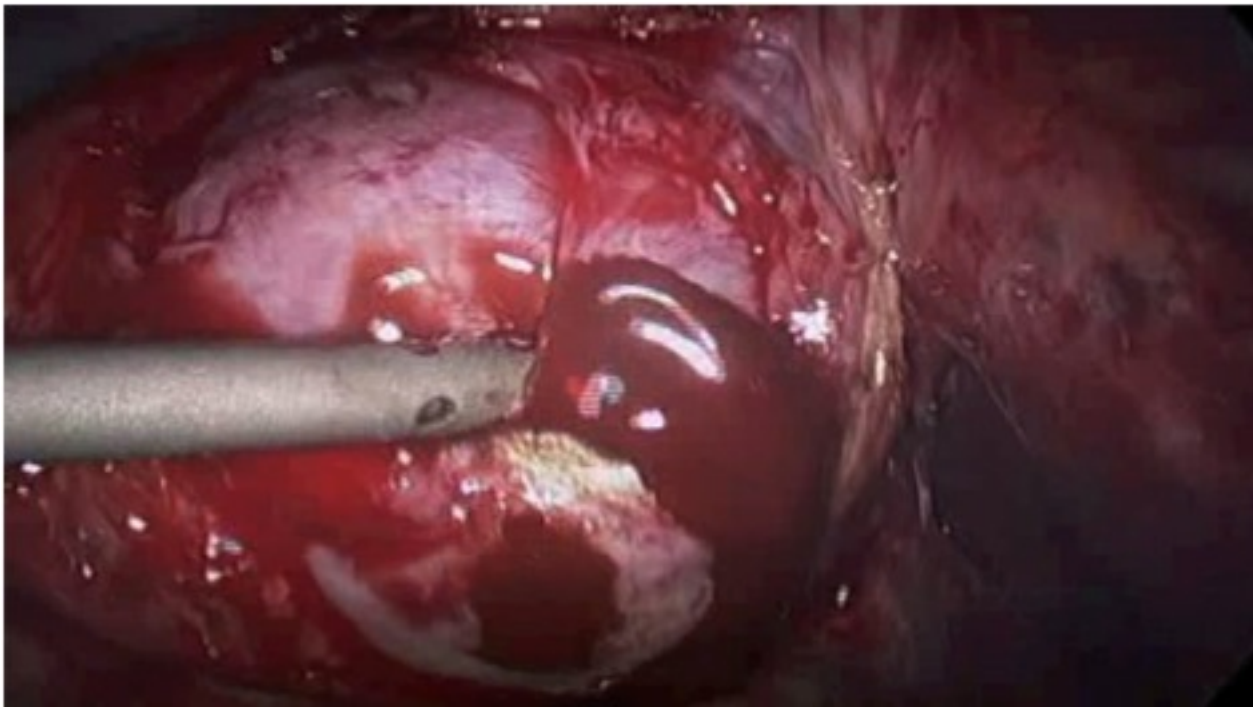
Lokalizace endometriózy

OVARIÁLNÍ
PERITONEÁLNÍ
HLUBOKÁ INFILTRUJÍCÍ (DIE)

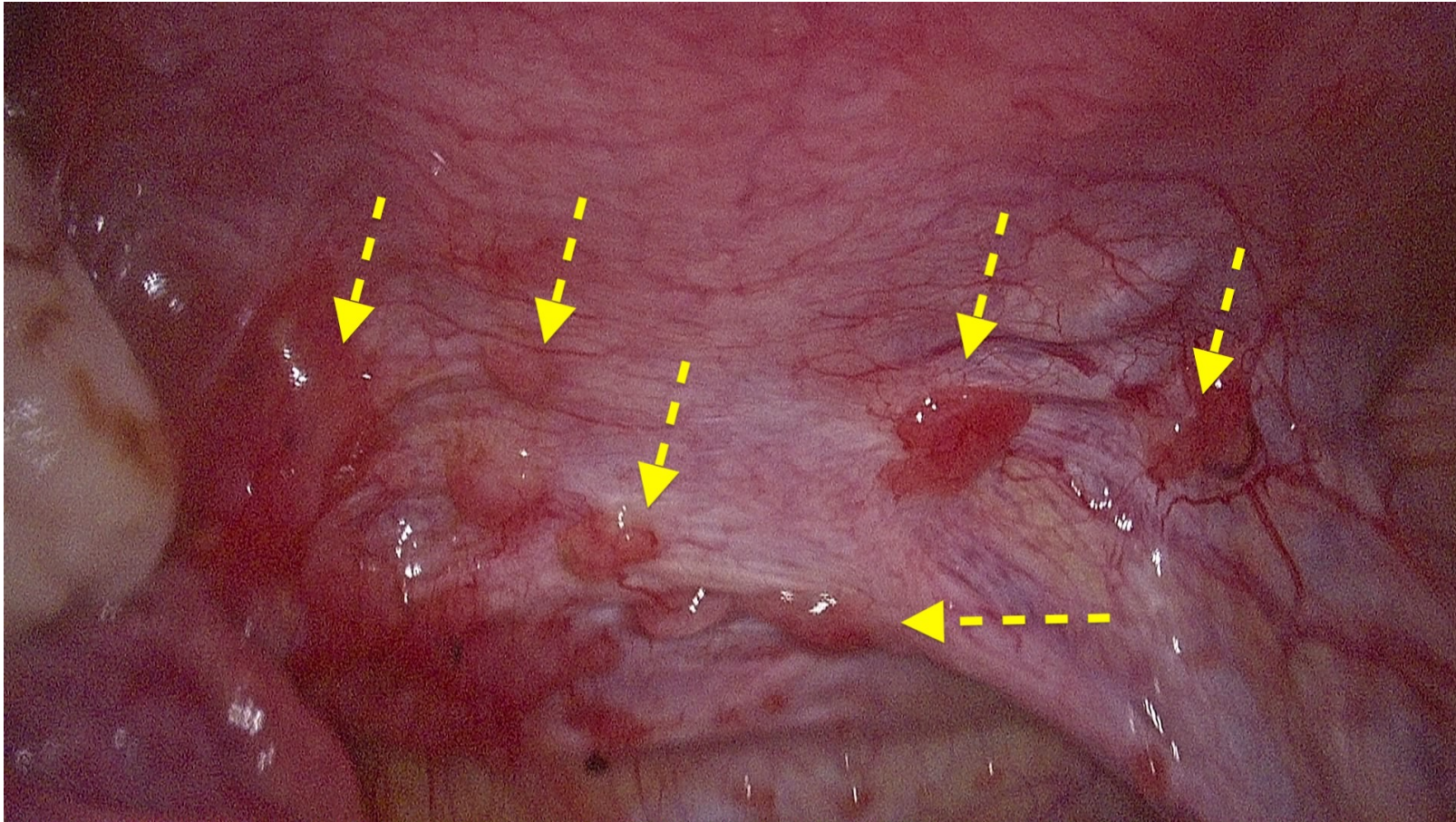


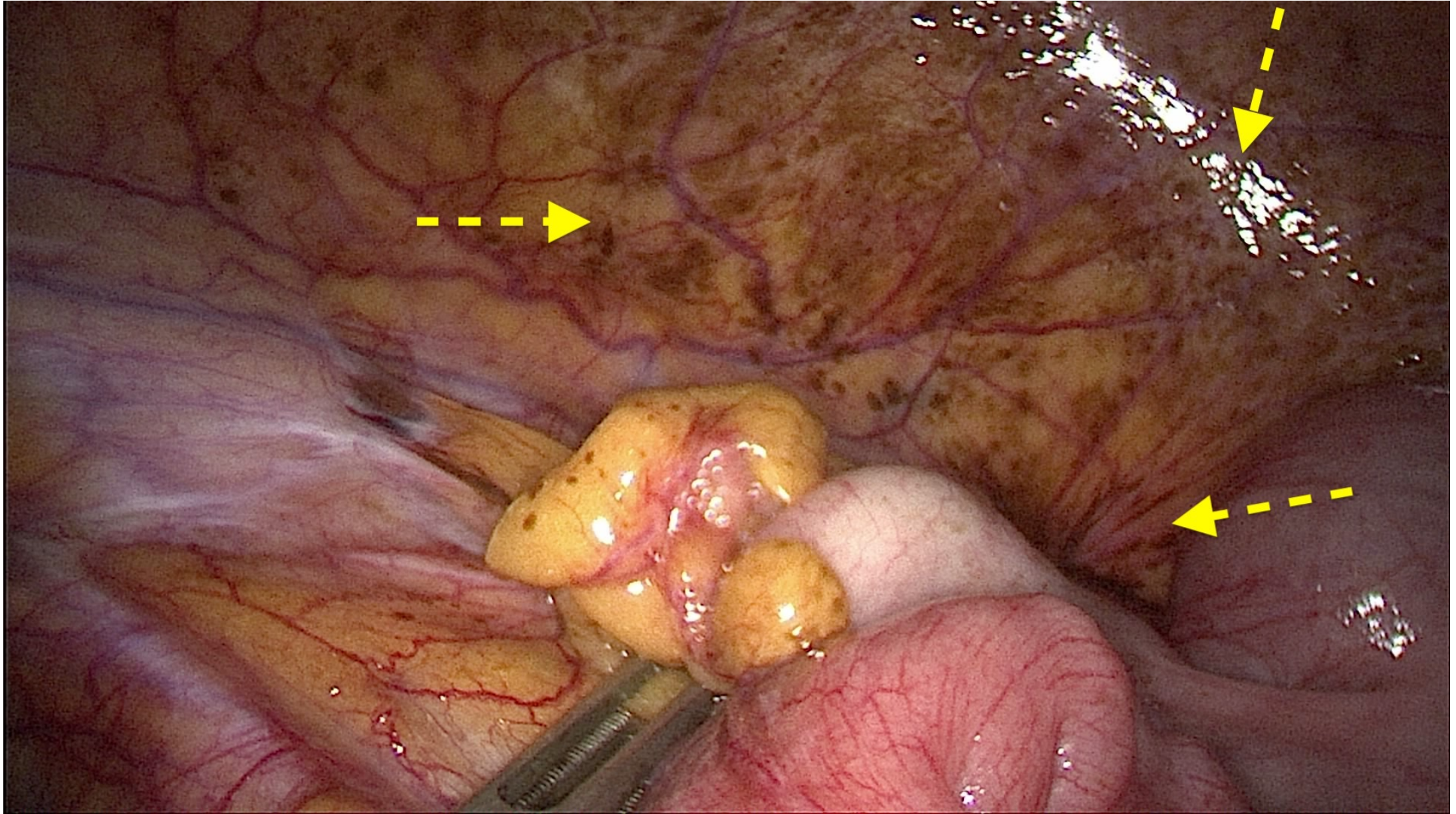
Ovariální endometrióza

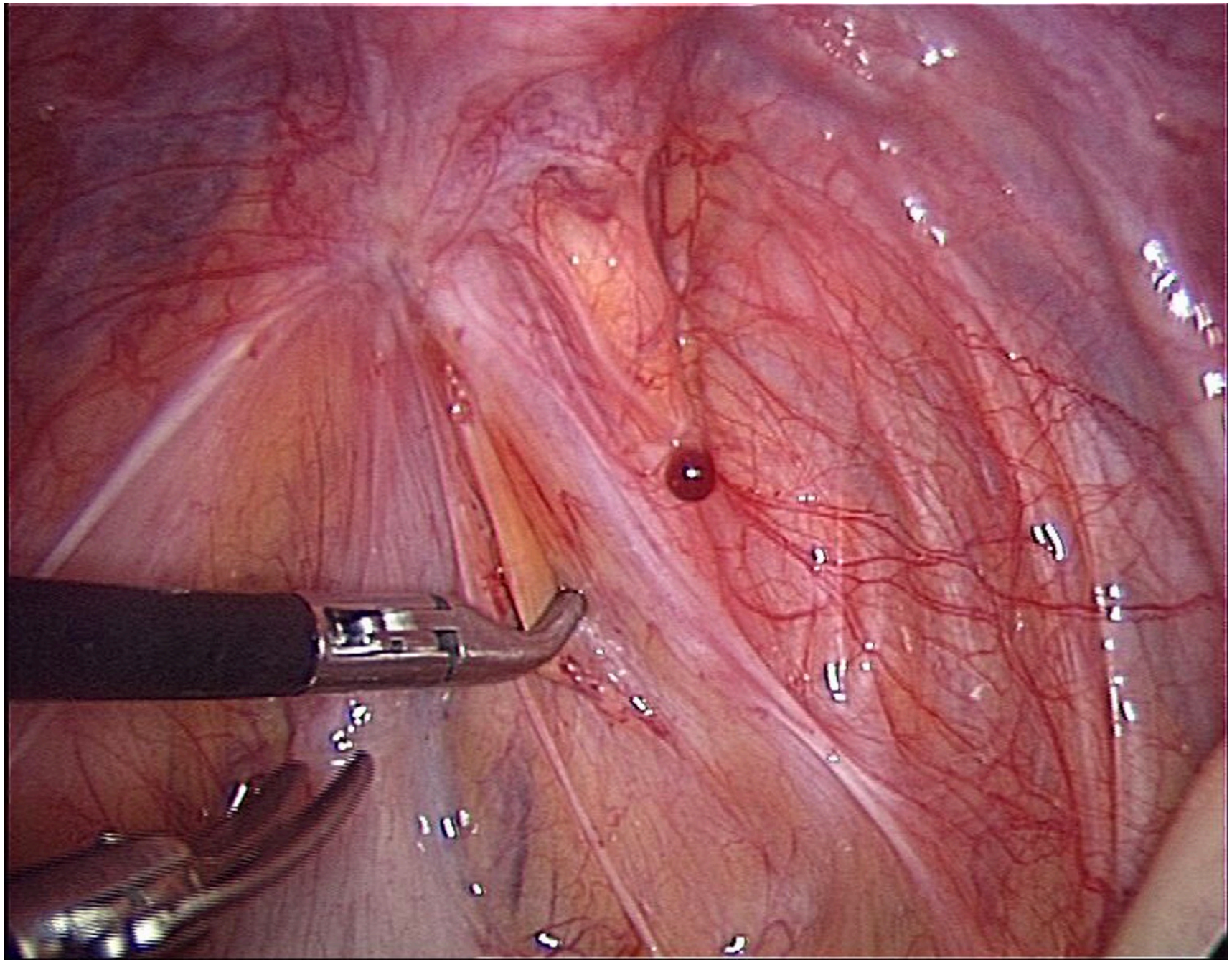
- 40% žen s endometriózou



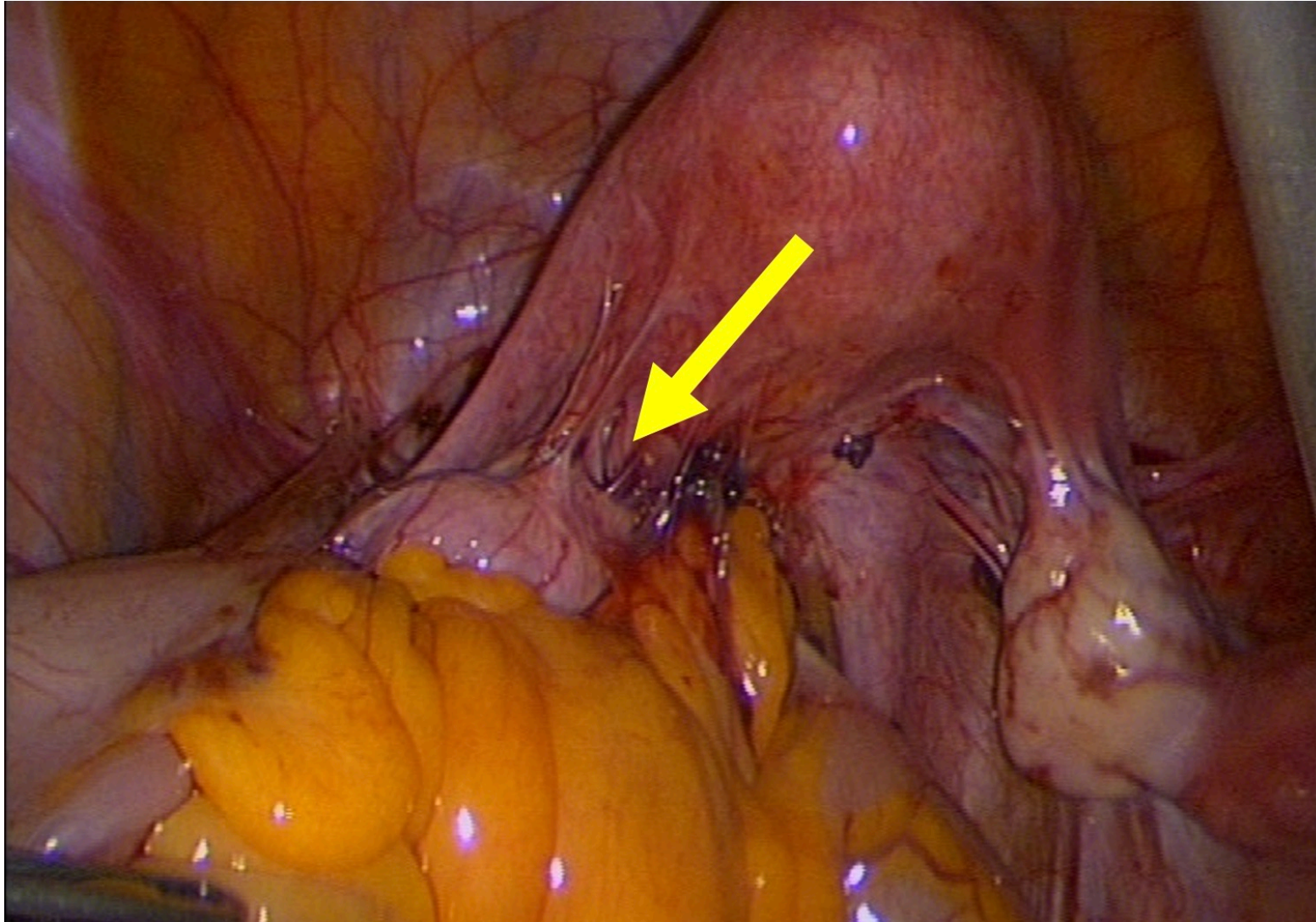
Peritoneální endometrióza



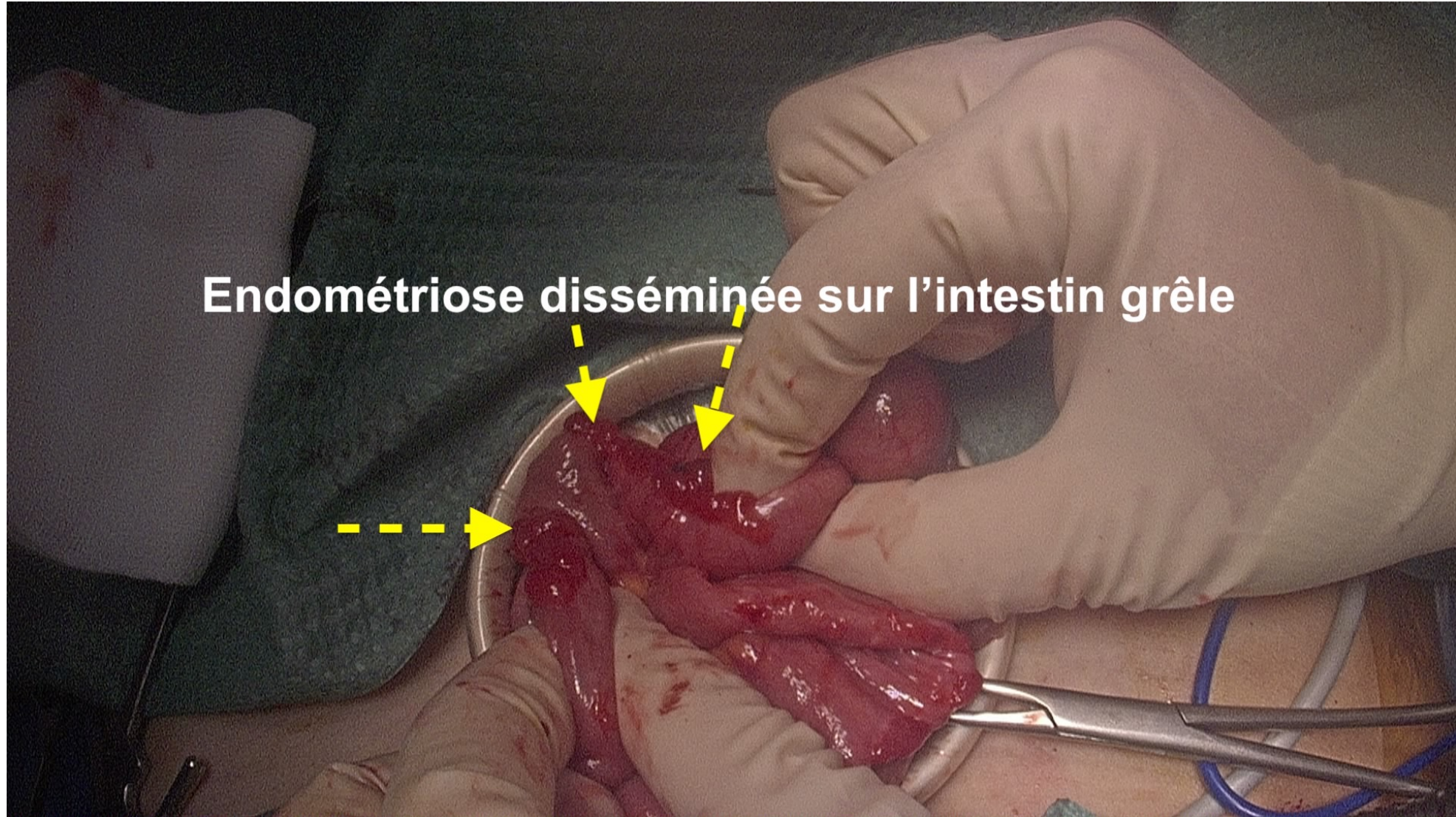


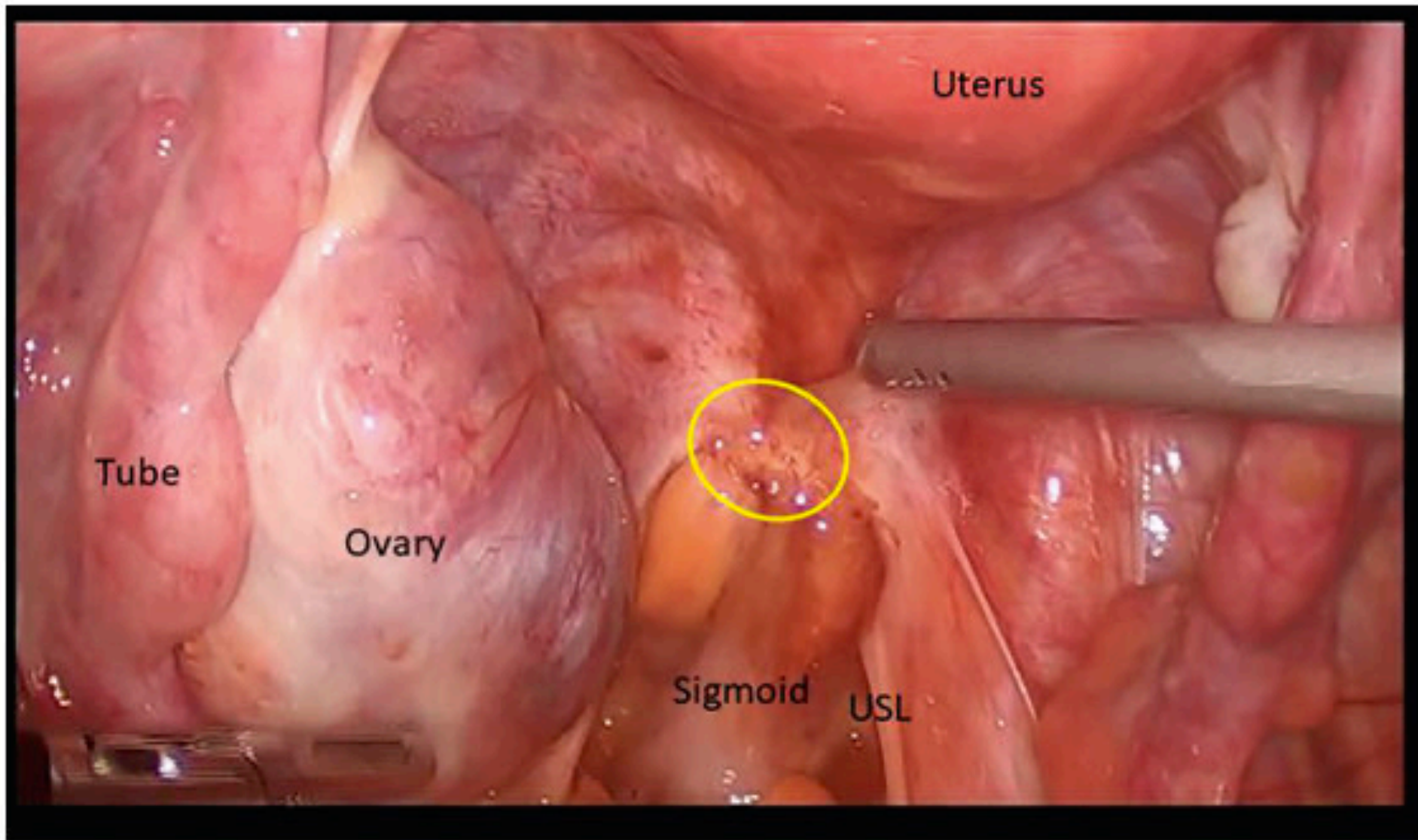


Hluboká endometrióza (DIE)



Endométriose disséminée sur l'intestin grêle





Uterus

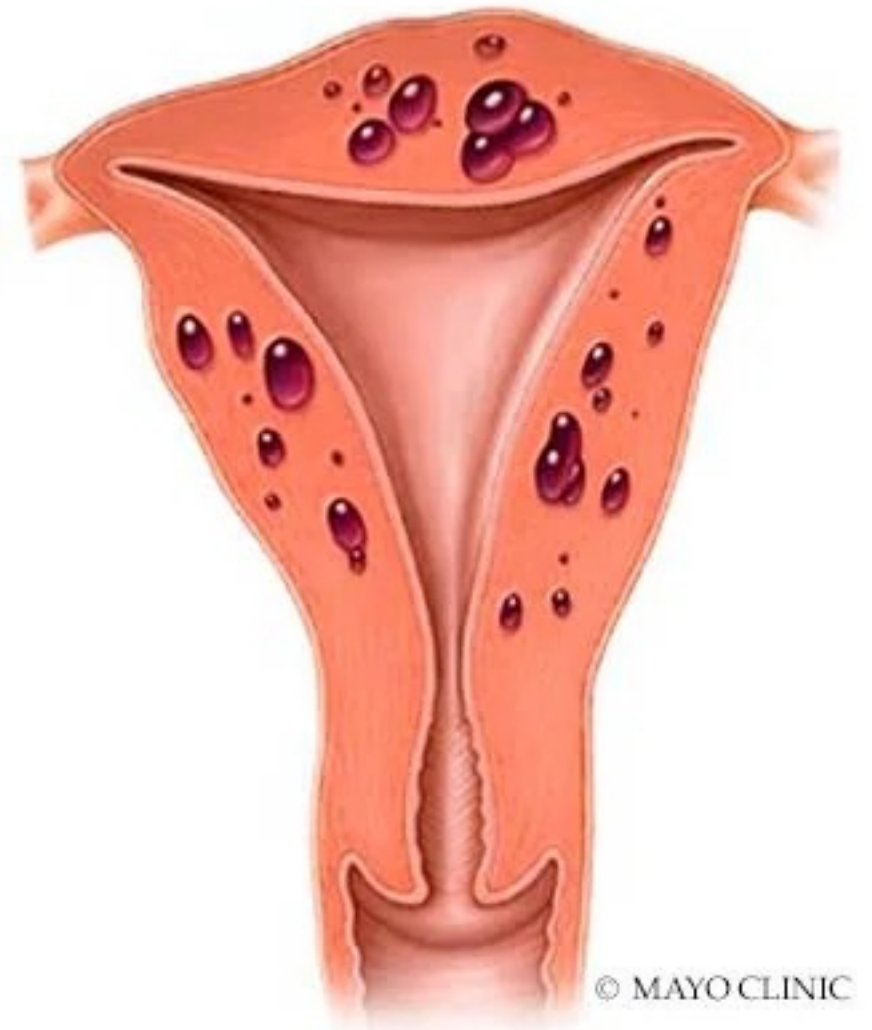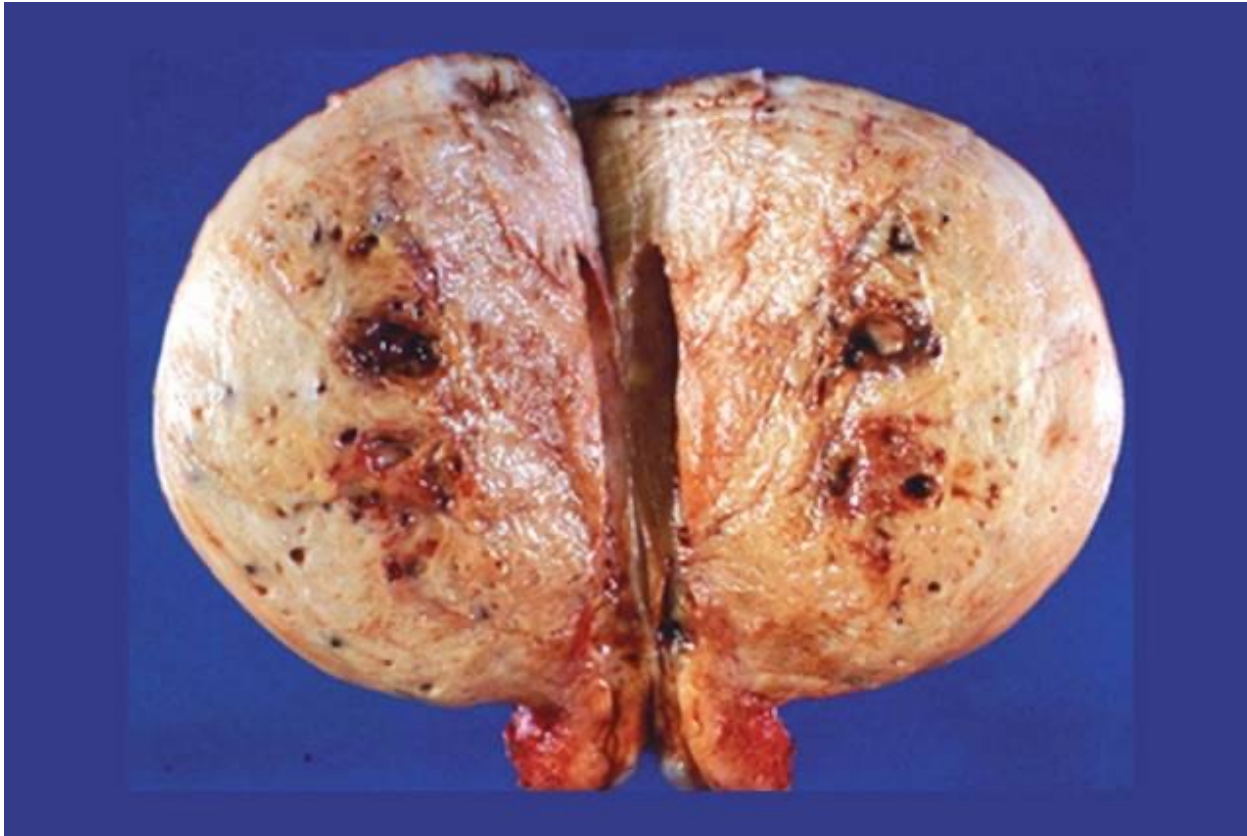Tube

Ovary

Sigmoid

USL

Adenomyóza



Adenomyosis

Další dělení..

Endometriosis genitalis

interna - děloha, vejcovody

externa – vaječník, vejcovod, peritoneum, retrocervikální prostor,
děložní hrdlom sakrouterinní vazy..

Endometriosis extragenitalis

močový měchýř, střevo

vzácně v operačních jizvách, plicích..

#Enzian

(Classification of Endometriosis)



PERITONEUM

P Peritoneum

■ Sum of all diameters

P1 $\Sigma < 3$ cm

P2 $\Sigma 3-7$ cm

P3 $\Sigma > 7$ cm

OVARY

O Ovary

■ Sum of all diameters

left right

O1 $\Sigma < 3$ cm

O2 $\Sigma 3-7$ cm

O3 $\Sigma > 7$ cm

TUBE

T Tubo-ovarian condition

■ Adhesions
■ Motility
■ Patency test

left right

T1 Pelvic sidewall

T2 Pelvic sidewall Uterus

T3 Pelvic sidewall Uterus Bowel, USL

DEEP ENDOMETRIOSIS

A Rectovaginal space Vagina Retrocervical area

■ Largest diameter

A1 < 1 cm

A2 $1-3$ cm

A3 > 3 cm

B Sacrouterine ligg. Cardinal ligaments Pelvic sidewall

■ Largest diameter

left right

B1 < 1 cm

B2 $1-3$ cm

B3 > 3 cm

C Rectum

■ Largest diameter

C1 < 1 cm

C2 $1-3$ cm

C3 > 3 cm

F_A adenomyosis

F_B bladder

F_I Intestinum

F_U reter

F (.....) Location

- Diaphragm
- Lung
- Nerve
-

P _____

O _____ / _____
 left right
 m ovary is missing
 x unknown / not visible

T _____ / _____
 left right
 m tube is missing
 x unknown / not visible
 + or - Patency test

A _____

B _____ / _____
 left right

C _____

F _____
 (Location)

Diagnostika

- Anamnéza
- Gynekologické vyšetření
- UZ vyšetření
- MRI
- LSK, HSK

Léčba

Symptomatická

Medikamentózní

Chirurgie

Alternativní metody