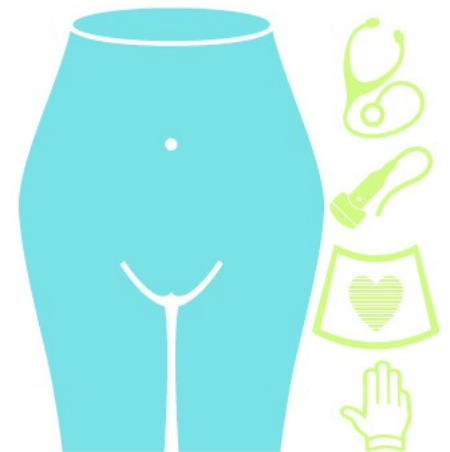

Porodnické vyšetření

10.3.2015

MUDr. Magdalena Kučerová



Porodnické vyšetření - přijetí

- Anamnéza, TK, teplota
- Subjektivní data – kontrakce, VP, krvácení, pohyby
- Zevní vyšetření
- Vnitřní vyšetření
- Ultrazvuk
- CTG

Porodnické vyšetření – při porodu

- Subjektivní data
- Objektivní data
- Vnitřní vyšetření
- CTG
- Speciální vyšetření – UZ, IFPO

Porodnické vyšetření

Subjektivní data

Subj.

- Kontrakce – lokalizace bolesti, od kdy, frekvence, intenzita, doba trvání
- Krvácení – jasná nebo tmavá krev, množství
- Plodová voda – kdy, čirá nebo zkalená – GBS!!
 - Temesváryho zkouška, PROM test
- Pohyby plodu
- Otoky, varixy, symptomy preeklampsie nebo infekce

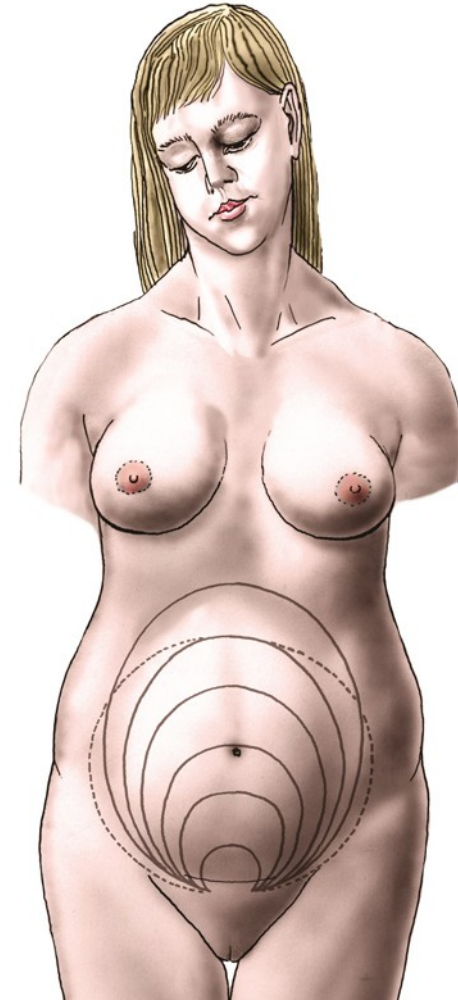
Porodnické vyšetření

Zevní vyšetření

Výška fundu, tvar dělohy

- FX/3, F2/p
- Ovoidní
- Kulovitá
- Příčně ovoidní

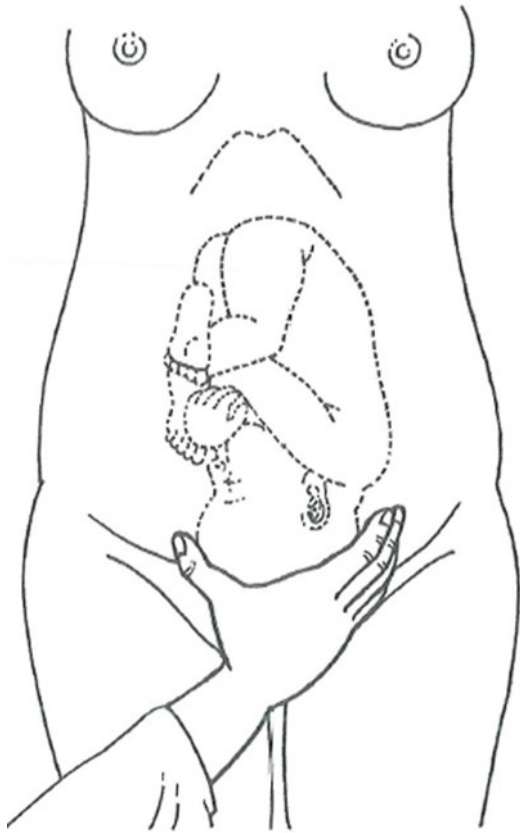
- I. Leopoldův hmat (výška a obsah fundu)
- II. Leopoldův hmat (pohmat hran děložních, hřbetu plodu a malých částí)
- III. Leopoldův hmat (obsah DDS)



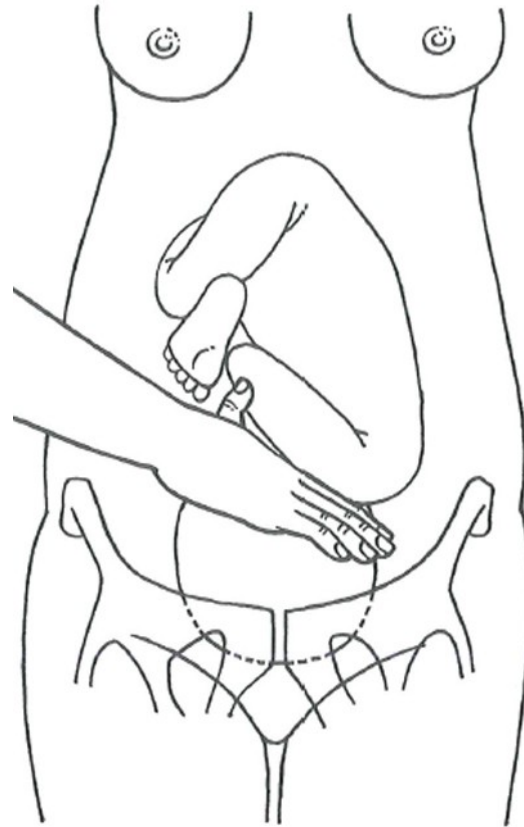
Pawlíkovy hmaty

- 1. fáze: obsah DDS
- 2. fáze: pohmat a sklon krční rýhy
- 3. fáze: výška krční rýhy nad sponou
 - 4 prsty: hlava naléhá
 - 3 prsty: vstoupá malým oddílem
 - 2 prsty: vstoupá velkým oddílem
 - V rovině spony: celá hlava vstoupá, naléhá raménko

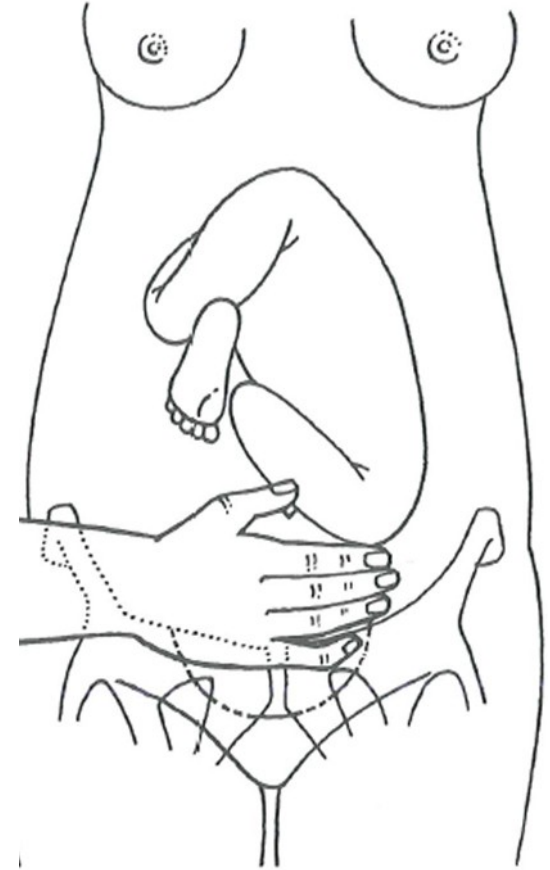
Pawlíkovy hmaty



1. fáze



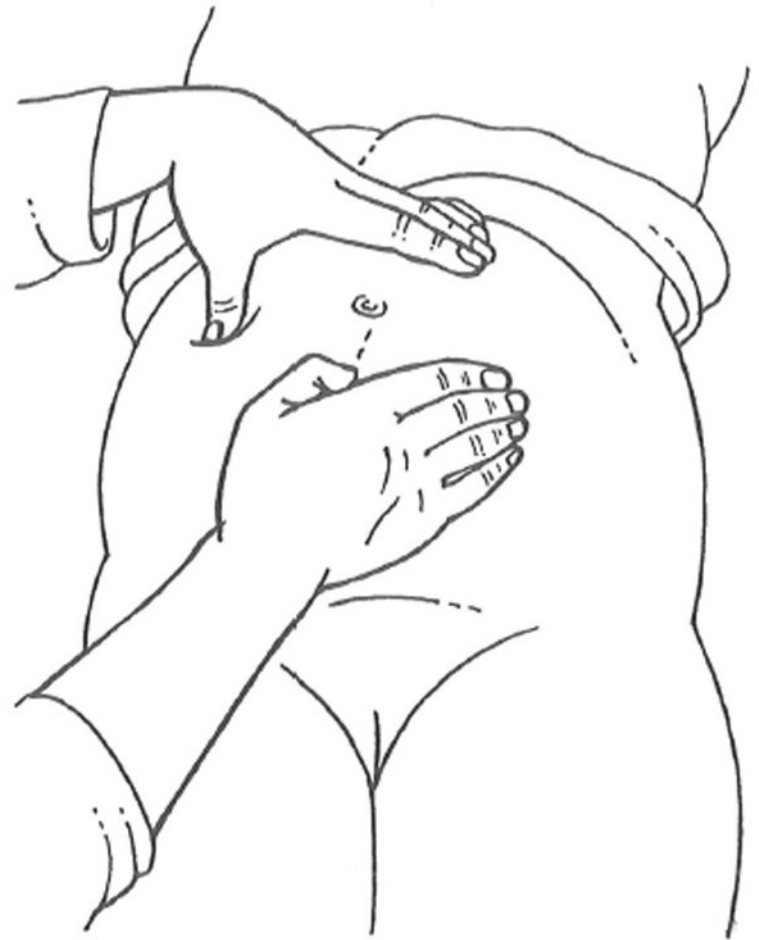2. fáze



3. fáze

Budinův hmat

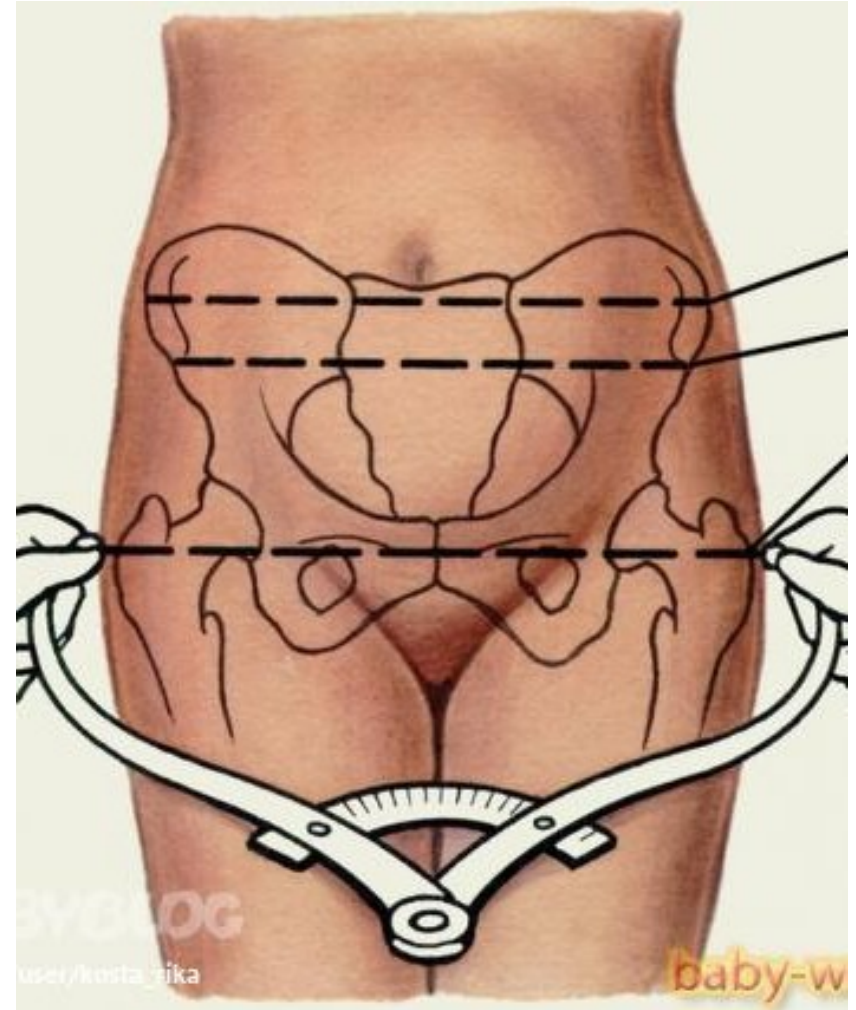
- Palpace hřbetu a malých částí plodu



Pelvimetrie

- Distantia
 - bispinalis 26 cm
 - bicristalis 29 cm
 - bitrochanterica 31 cm

 - Conjugata externa 19 cm



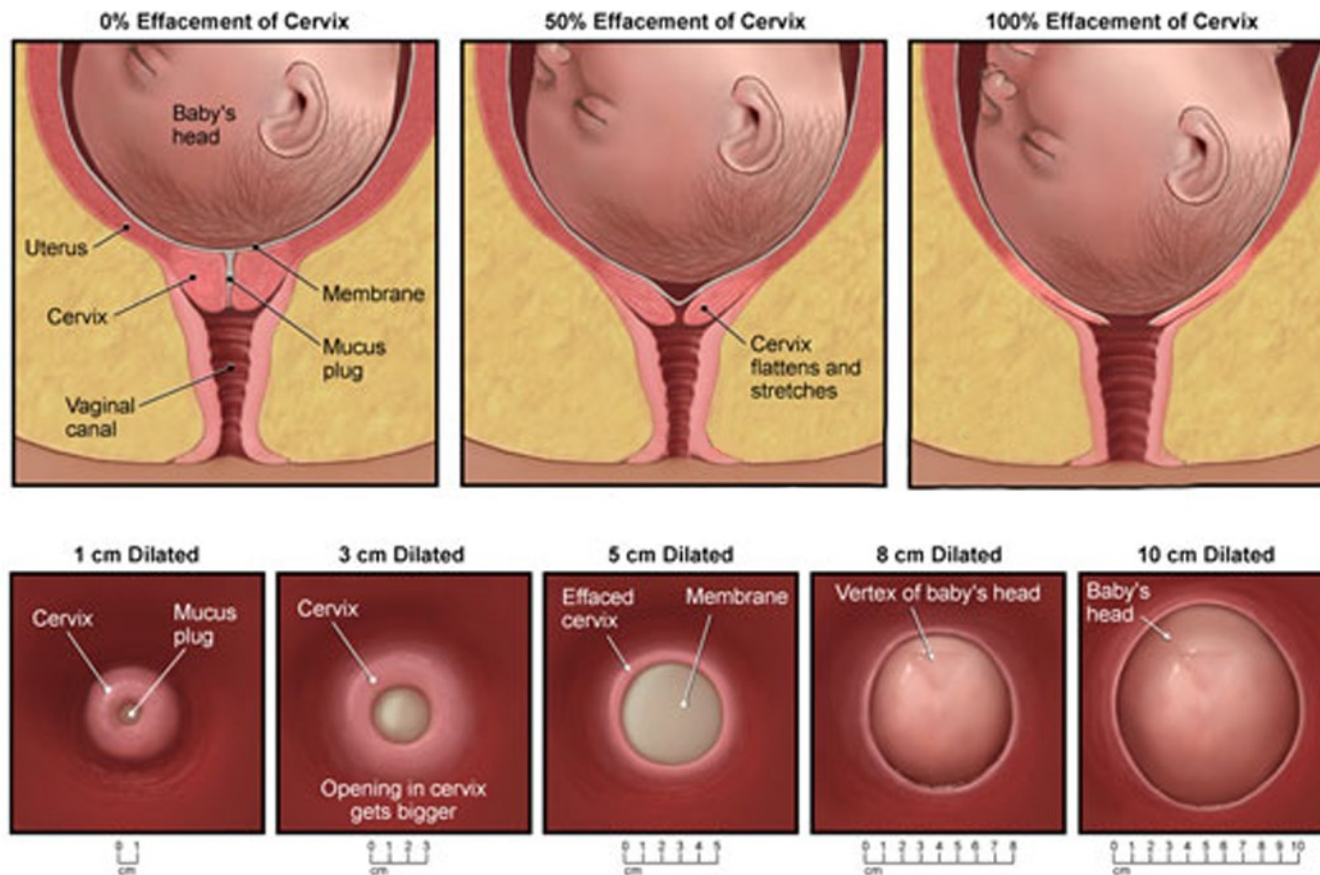
Porodnické vyšetření

Vnitřní vyšetření

Vnitřní (vaginální) vyšetření

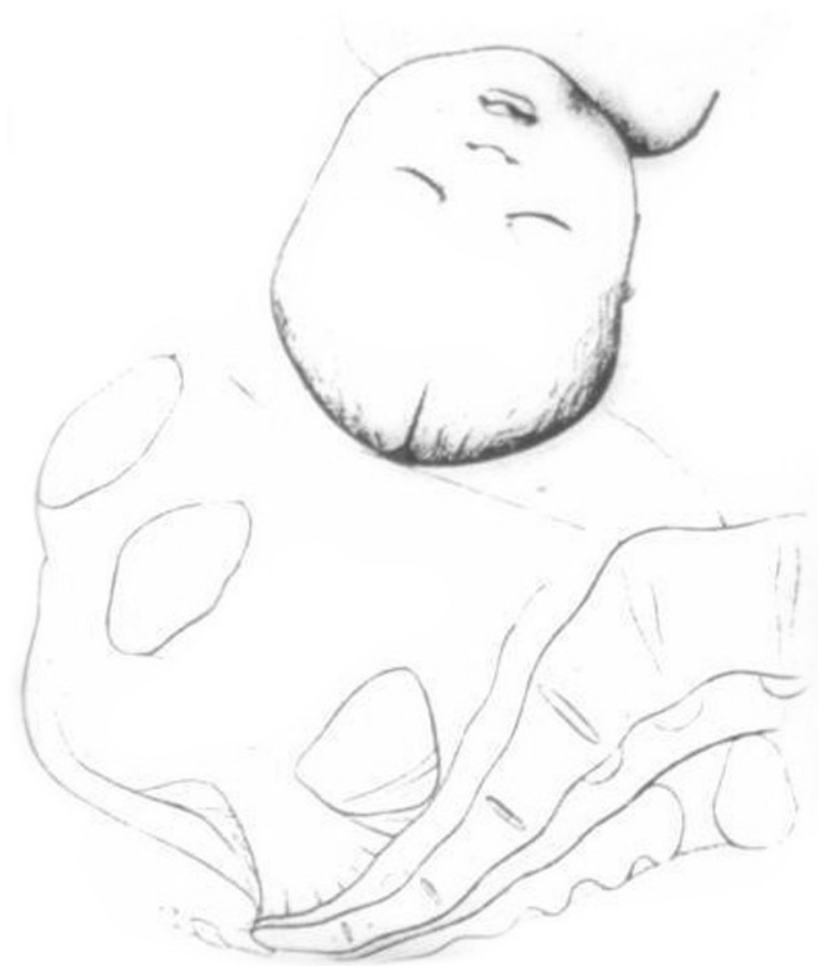- Klenby:
 - plné nebo prázdné
 - nevyvinuté, vyvinuté
- Hrdlo: cervix score
- Branka: kvalita (tenká, pevná, měkká, navalitá), průměr
- Vak blan: nehmatný, plochý, klenoucí se, sekundární
- Šípový šev, fontanely
- Prezentace hlavičky

Vnitřní (vaginální) vyšetření



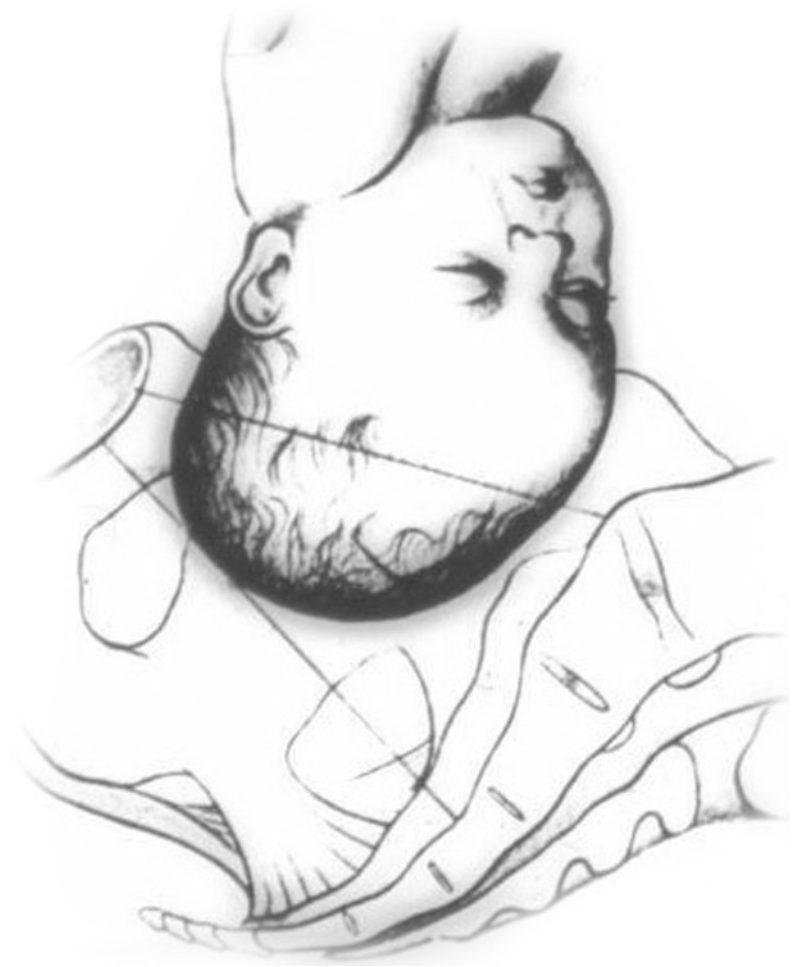Vnitřní vyšetření - prezentace

- Hlava naléhá – hmatná celá spona, hlava nad úrovní vchodu
- Hlava vstupuje malým oddílem – hmatná celá spona, hlava pod úrovní vchodu



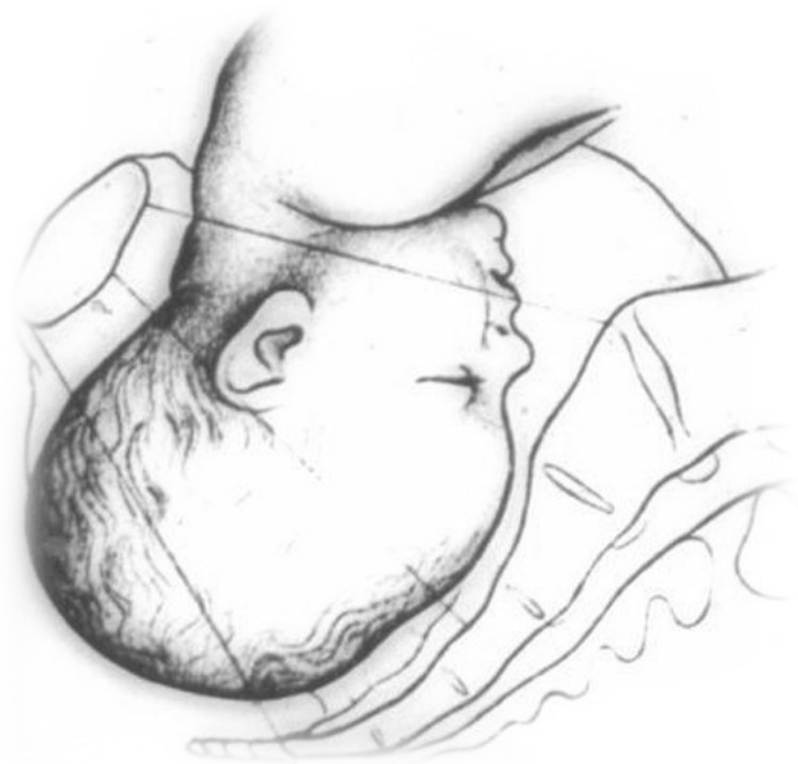Prezentace

- Hlava vstupuje velkým oddílem – nehmatná horní část spony, hlava lze vysunout
- Hlava v šíři – hmatná dolní část spony, hlava fixovaná v pánvi



Prezentace

- Hlava v úžině – hmatný pouze dolní okraj spony
- Hlava ve východu pánevním – prořezání hlavičky

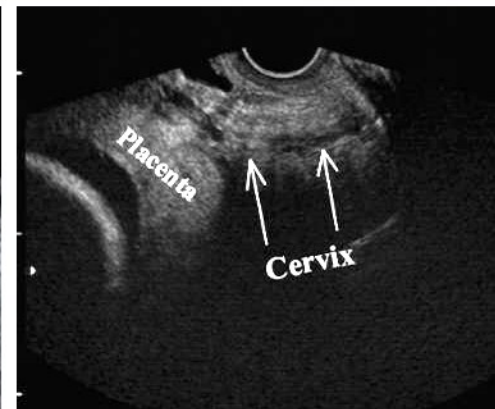
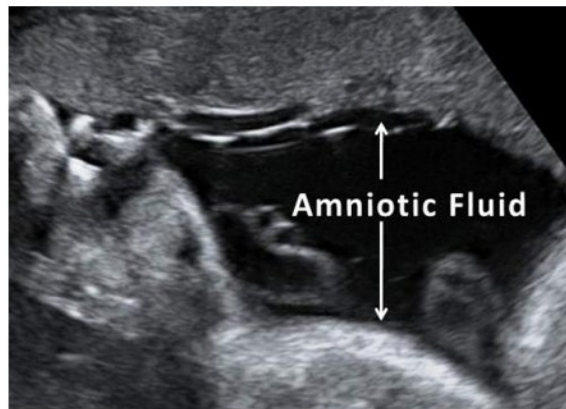
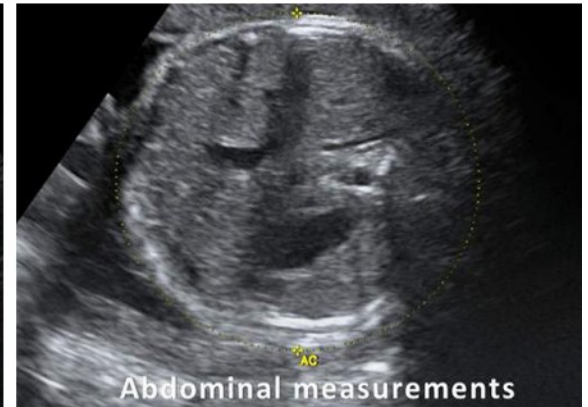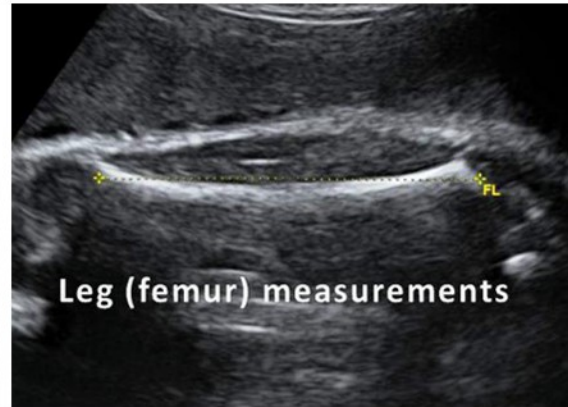
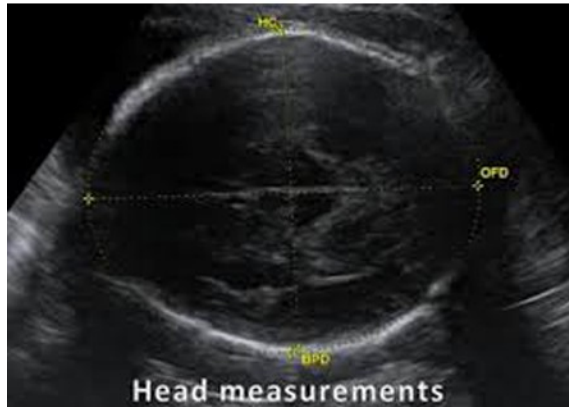


Ultrazvuk

Ultrazvuk

- Počet plodů, vitalita
 - Poloha
 - Postavení
 - Srdeční akce
 - Množství VP
 - Placenta
 - Odhad hmotnosti
-
- 1 vitální plod, pphl, post. Levé přední, AS+, prav., euhydramnion, placenta na PS, nezasahuje do DDS, EFW orient. 3500 g

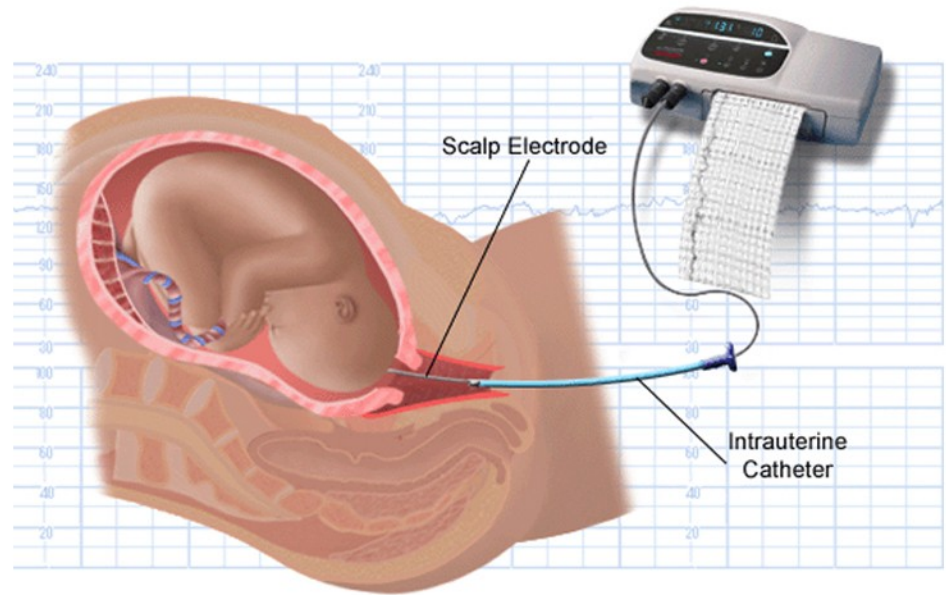

Ultrazvuk



CTG, kardiotokograf, monitor

- Přístroj kardiokograf
- Záznam:
 - kardiogram (srdeční frekvence plodu)
 - tokogram (děložní činnost)
 - aktogram (pohyby plod)
- Monitorace zevní, vnitřní (skalpová elektroda), telemetrie (bezdrátové)
- Posun 1 cm/min

Skalpová elektroda



Co je smyslem intrapartálního monitorování plodu?

- včas identifikovat plody s nedostatečnou oxygenací
- umožnit intervenci dříve než dojde k hypoxickému poškození plodu
- zamezit zbytečným operačním porodům neacidotických dětí

tokogram

- Frekvence, délka kontrakčního cyklu, bazální tonus, amplituda, trvání, tvar
- Poruchy hyperkinetické
 - Hyperaktivita
 - Hypertonus
- Poruchy hypokinetické
 - Hypokinetická činnost
 - Diskoordinace děložní činnosti (dystokia cervikokorporalis)

kardiotachogram

- Parametry:
 - Dlouhodobé: tachykardie (nad 160/min)
normokardie (160-110)
bradykardie (pod 110/min)
 - Střednědobé: akcelerace (o 15 tepů na 15 s - 10 min)
decelerace (o 15 tepů na 15 s - 10 min)
 - Krátkodobé: normální variabilita (5-25/min)
snížená variabilita, silence (pod 5/min)
- sinusoida
saltatorní oscilace (nad 25/min)

decelerace

- Sporadické
 - Spike (méně než 10 s)
 - Prolongovaná decelerace (1-3 min)
- Periodické
 - Rané (DIP I)
 - Pozdní (DIP II)
 - Variabilní

Kardiotachogram

- Výkyvy IC tenze při kompresi hlavičky
 - Raná decelerace, DIP I
- Komprese pupečnickového řečiště
 - Parciální komprese – tachykardie, periodické akcelerace, saltatorní oscilace
 - Totální komprese – variabilní decelerace, bradykardie
- Snížení uteroplacentárního průtoku
 - Akutně (hypotenze matky) - bradykardie
 - Opakovaně – pozdní decelerace, DIP II
 - Chronicky – silence

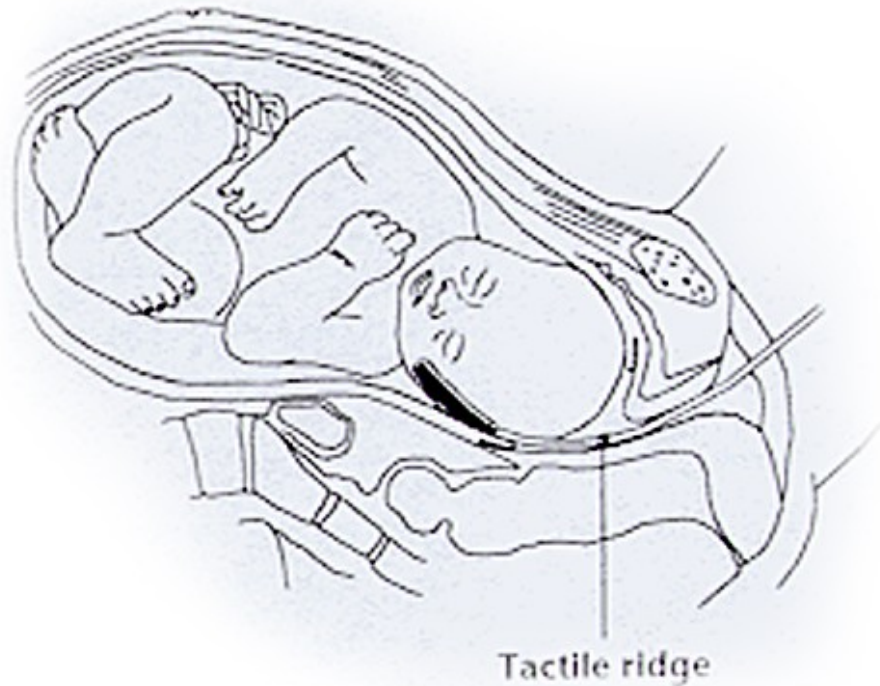
Interpretace – dop. postupy!

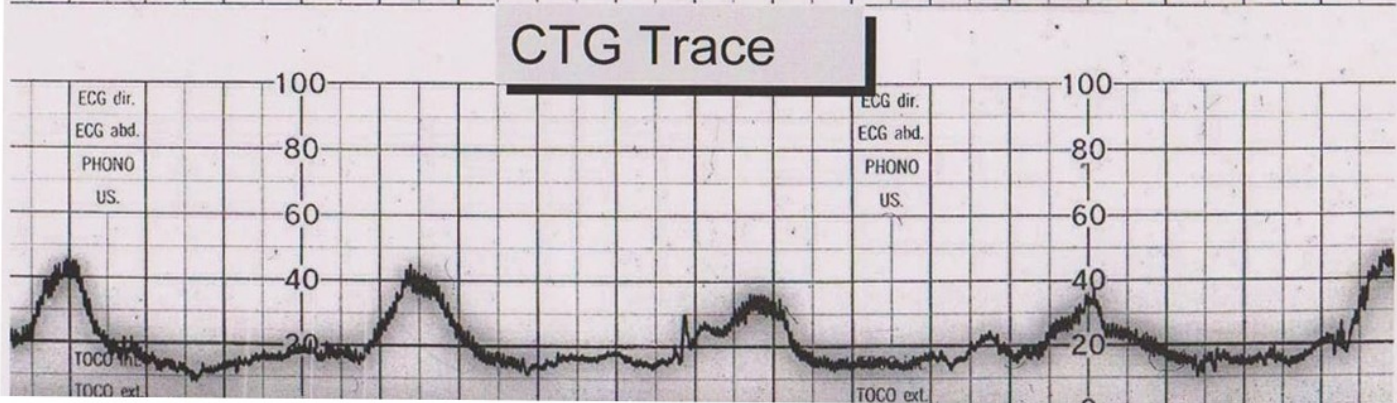
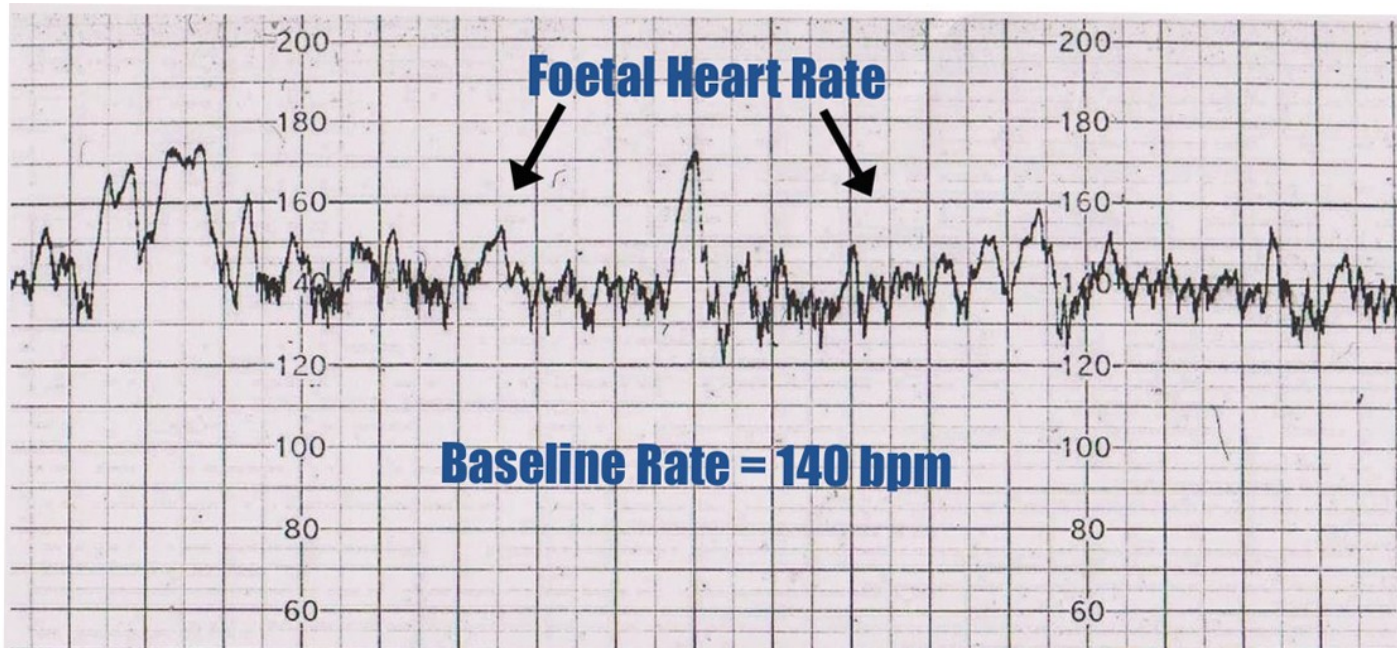
- **Fyziologický:** BF 110-160/min, 2 akcelerace, žádná decelerace, normální variabilita
- **Suspektní**
 - **Kontinuální CTG**
- **Patologický:**
 - BF pod 100/min
 - Decelerace pozdní či prolongované, 1 prolongovaná déle než 5 min
 - Variabilita snižená déle než 50 min, saltatorní déle než 30 min, sinusoida
- **IFPO, Ukončení porodu podle podmínek**

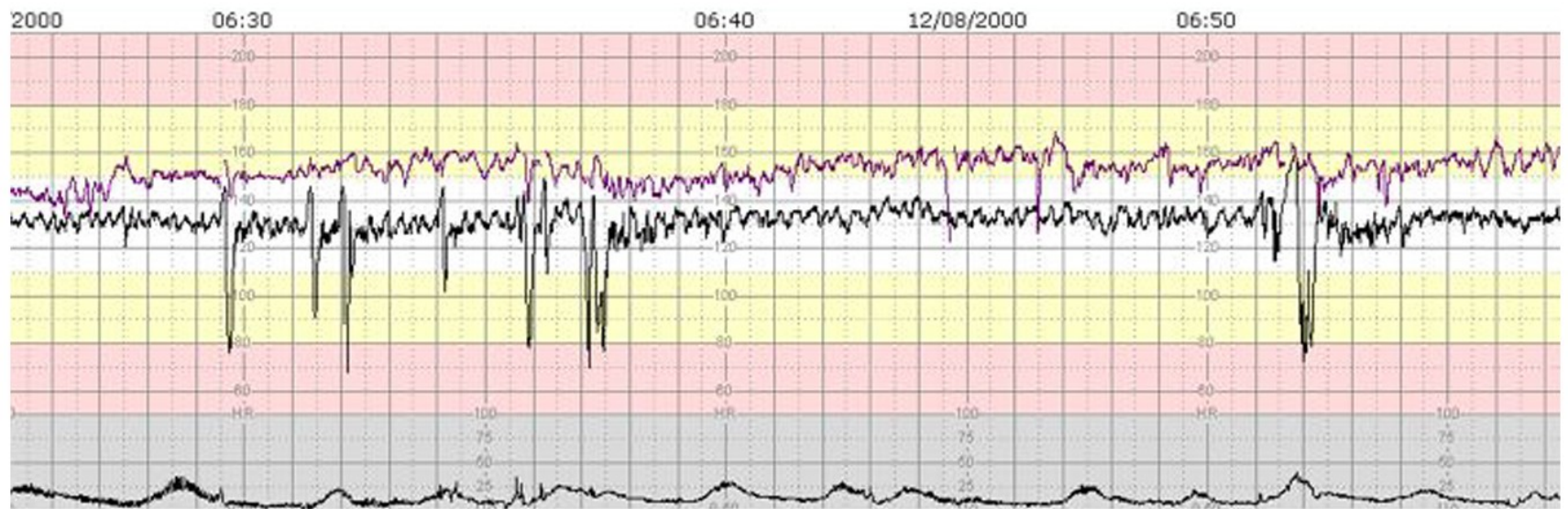
	Fyziologický	Suspektní	Patologický
Bazální linie	110 – 160 bpm		< 100 bpm
Variabilita	5 – 25 bpm	chybí alespoň 1 ukazatel normality, ale není přítomna známka patologie	< 5 bpm > 50 min. > 25 bpm > 30 min. sinusoida > 30 min.
Decelerace	nepřítomnost opakujících se decelerací (> 50% kontrakcí)		opakované pozdní nebo prolongované > 30 min. > 20 min. (s omezenou variabilitou) 1 decelerace > 5 min.
Interpretace	nepřítomnost hypoxie/acidozy	nízká pravděpodobnost hypoxie/acidozy	vysoká pravděpodobnost hypoxie/acidozy
Klinický postup	<ul style="list-style-type: none"> bez nutnosti intervence 	<ul style="list-style-type: none"> odstranění reverzibilních příčin intenzivní monitorování 	<ul style="list-style-type: none"> rychlá korekce použití jiných metod ověření stavu plodu porod

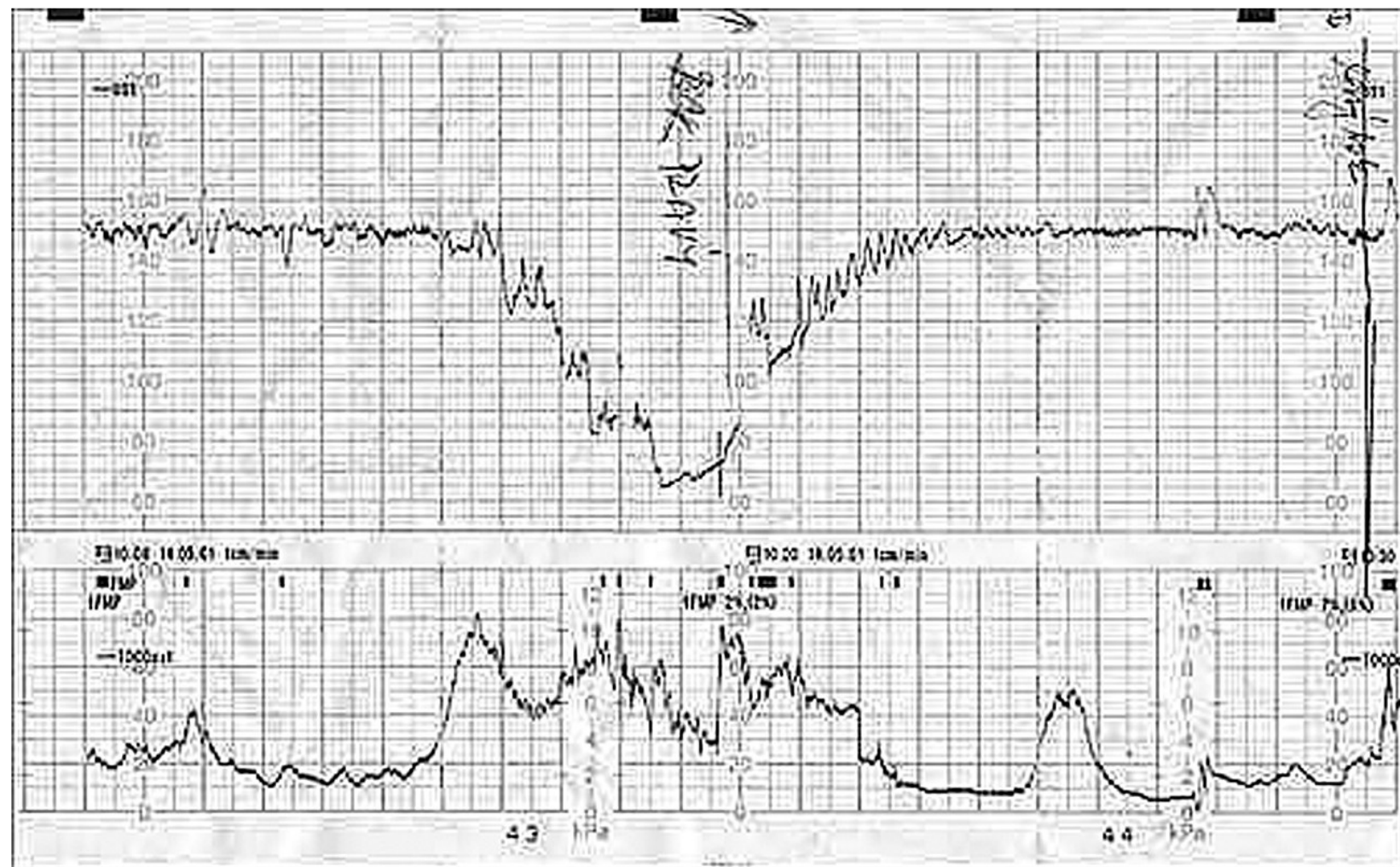
IFPO

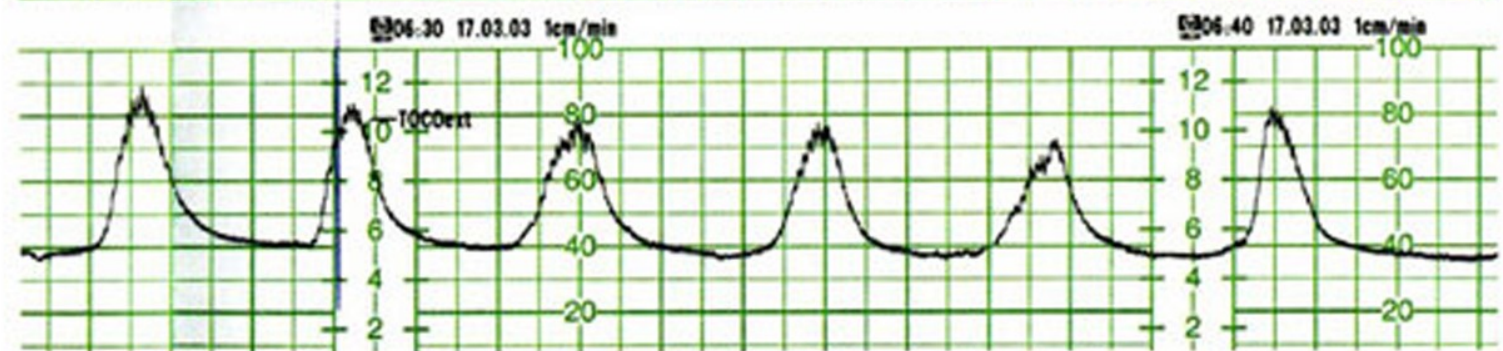
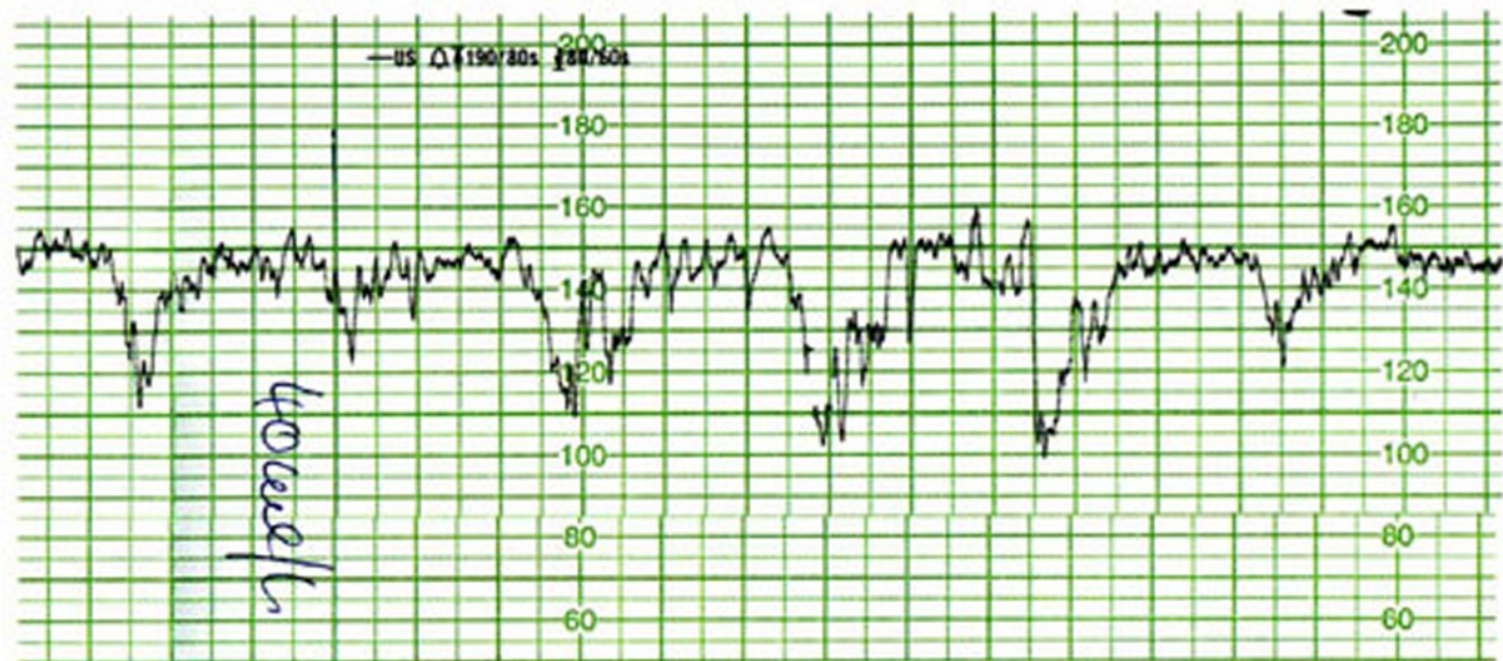
- Intrapartální fetální pulsní oxymetrie
- Norma 30-60%

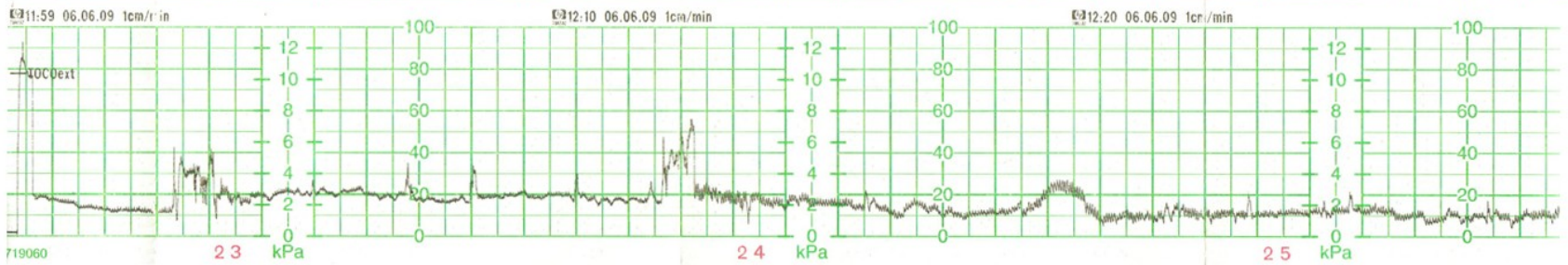
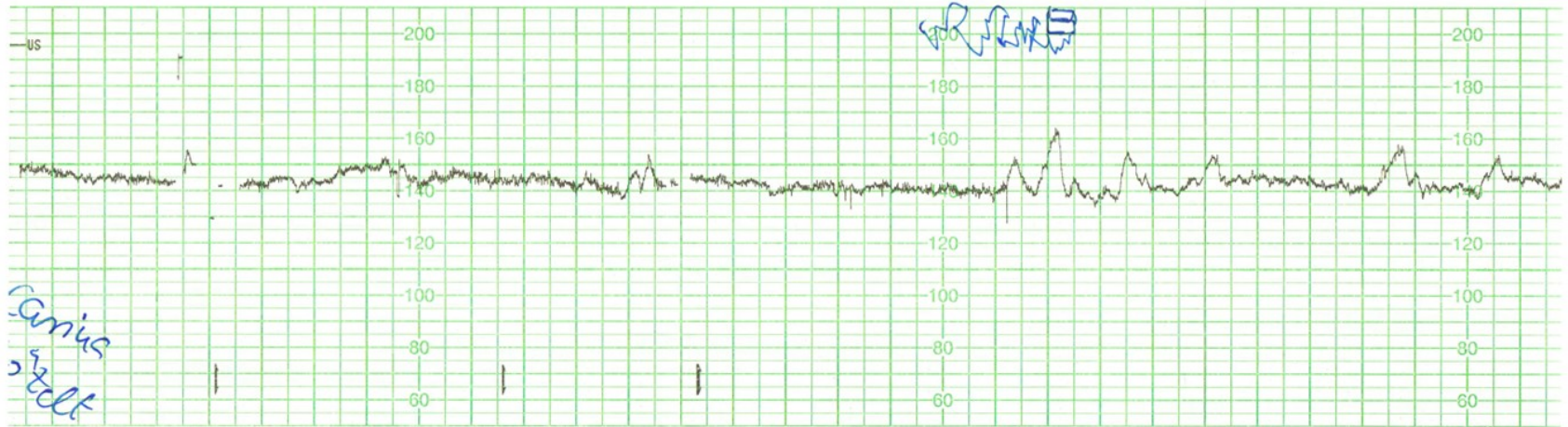


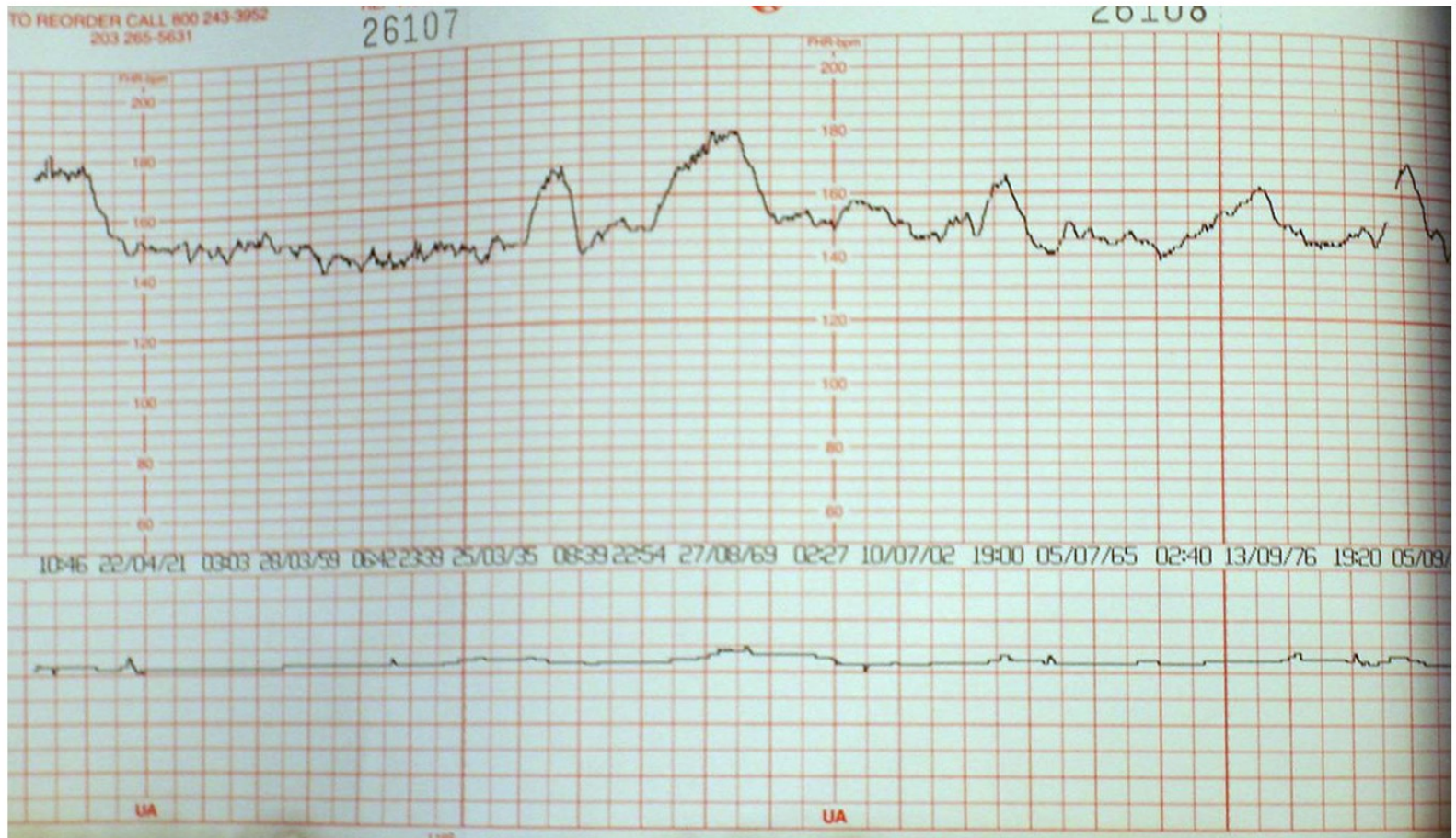


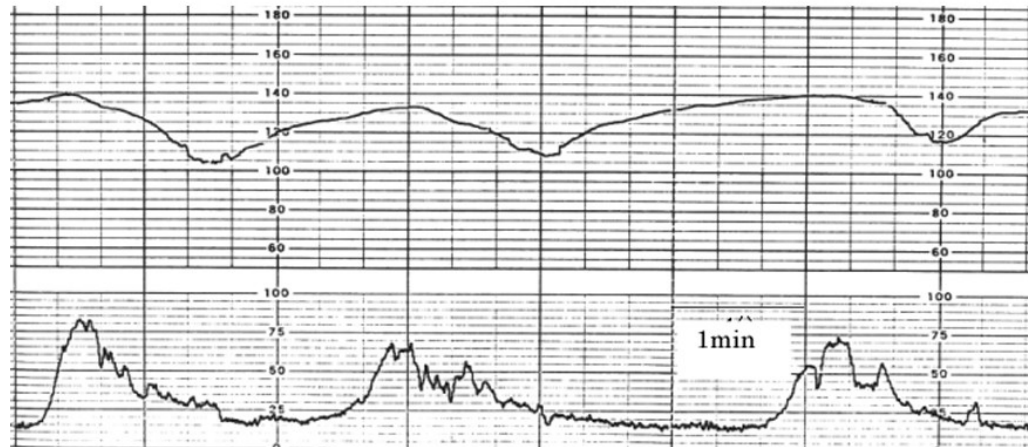
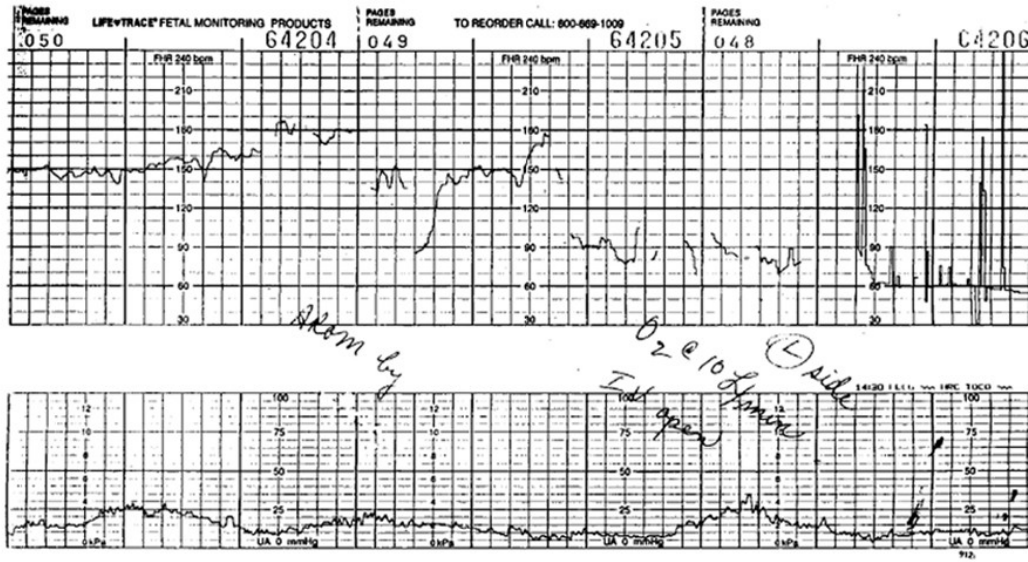












Rekapitulace

Rekapitulace

- Subjektivní data
- Zevní vyšetření
- Vnitřní vyšetření
- UZ
- CTG
- IFPO