

**OPERACE V GYNEKOLOGII A  
PORODNICTVÍ Z HLEDISKA PRÁCE  
PERIOPERAČNÍ SESTRY**

# OPERAČNÍ PŘÍSTUPY

- 1. LAPAROTOMIE
  - DSL, rozšířená DSL
  - Pfannenstielův řez
- 2. VAGINÁLNÍ PŘÍSTUP
- 3. LPSK PŘÍSTUP
- 4. KOMBINOVANÝ PŘÍSTUP

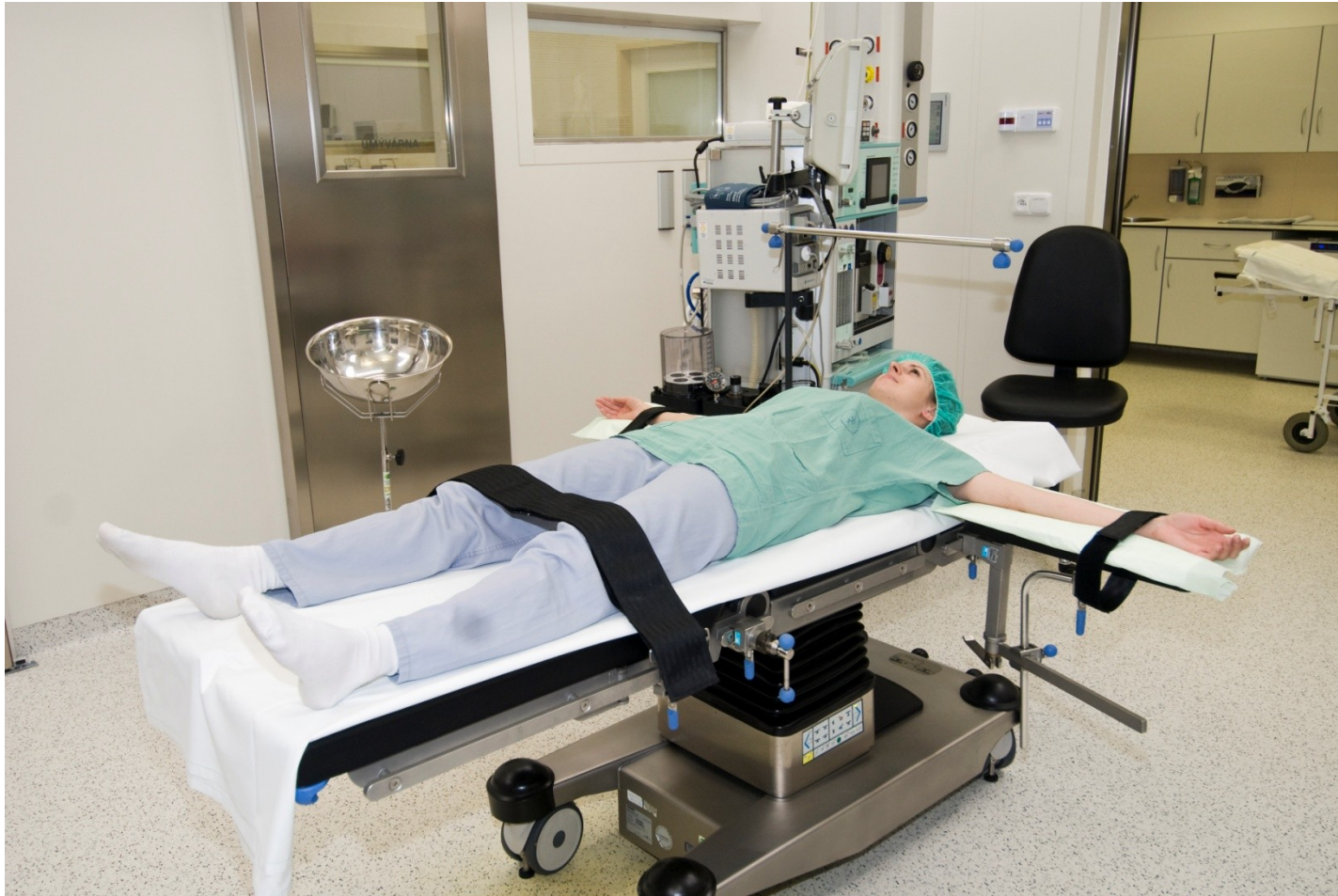# VÝHODY VAGINÁLNÍHO PŘÍSTUPU

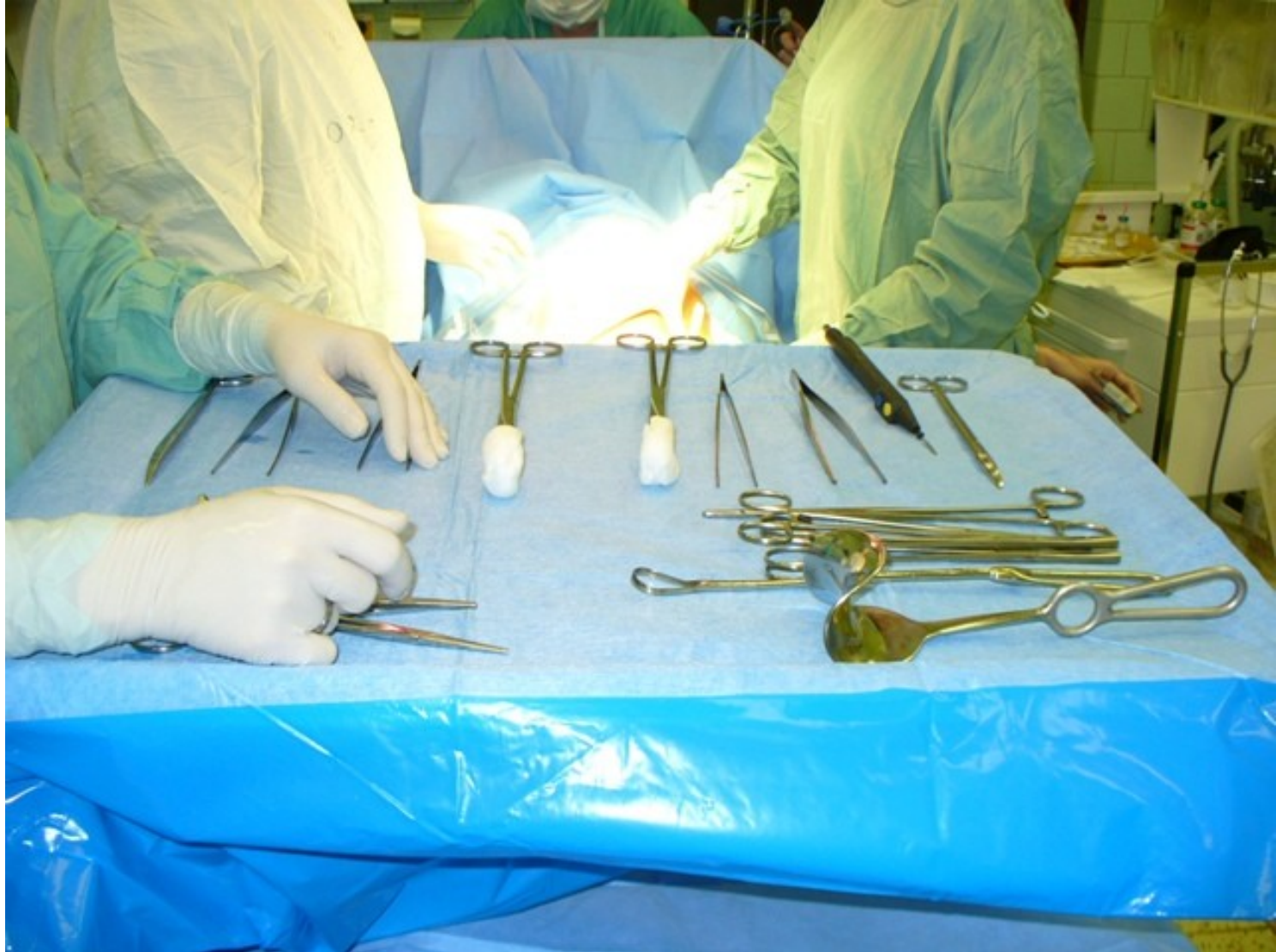- je šetrnější
- bez operační jizvy
- lepší pooperační průběh, rychlejší rekonvalescence, kratší PN
- lze provádět i ve spinální anestezii (SA), proto je vhodná i pro pacientky se zvýšeným operačním rizikem (věk, oběhová, dechová onemocnění)

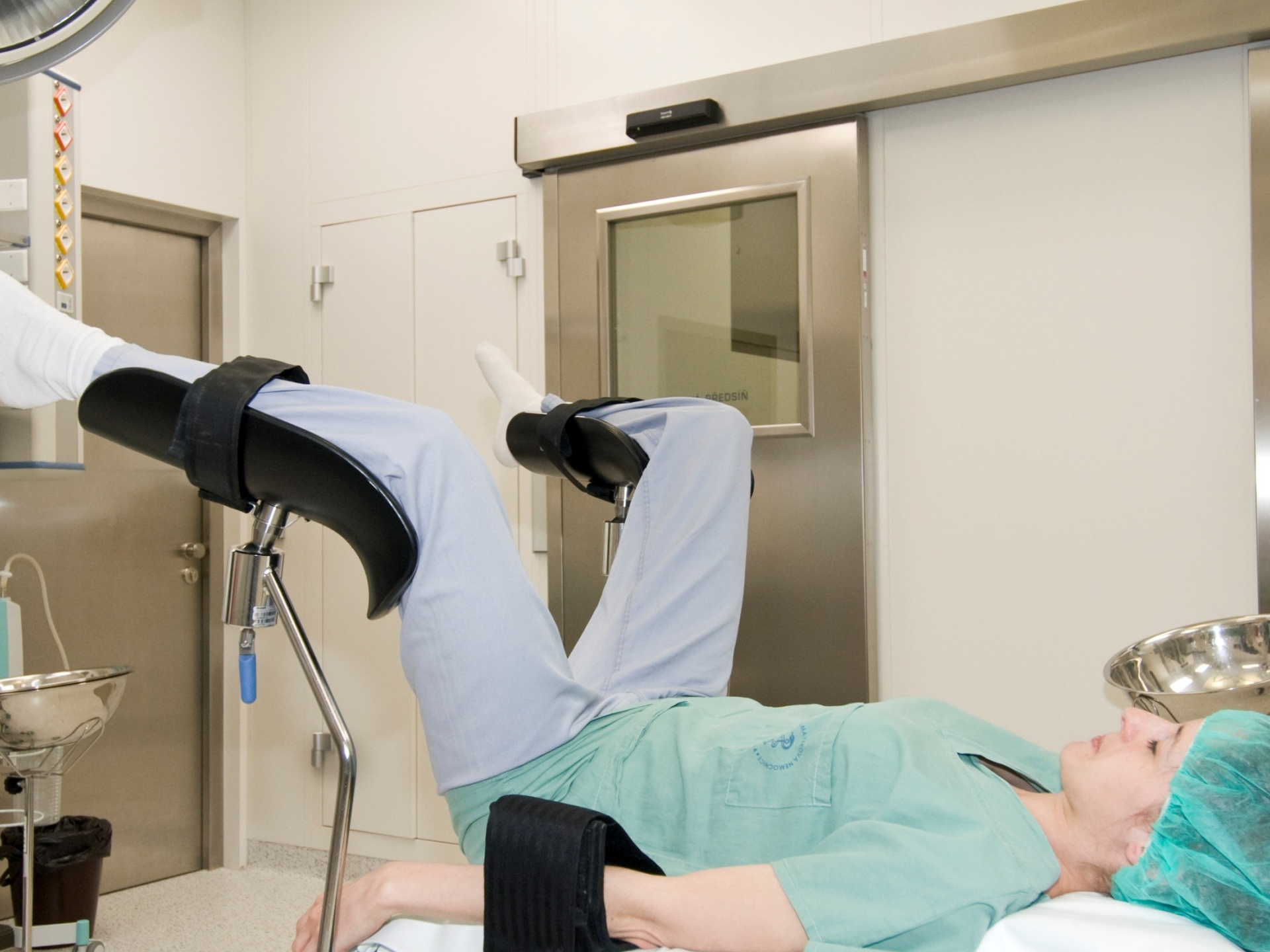# VÝHODY LPSK

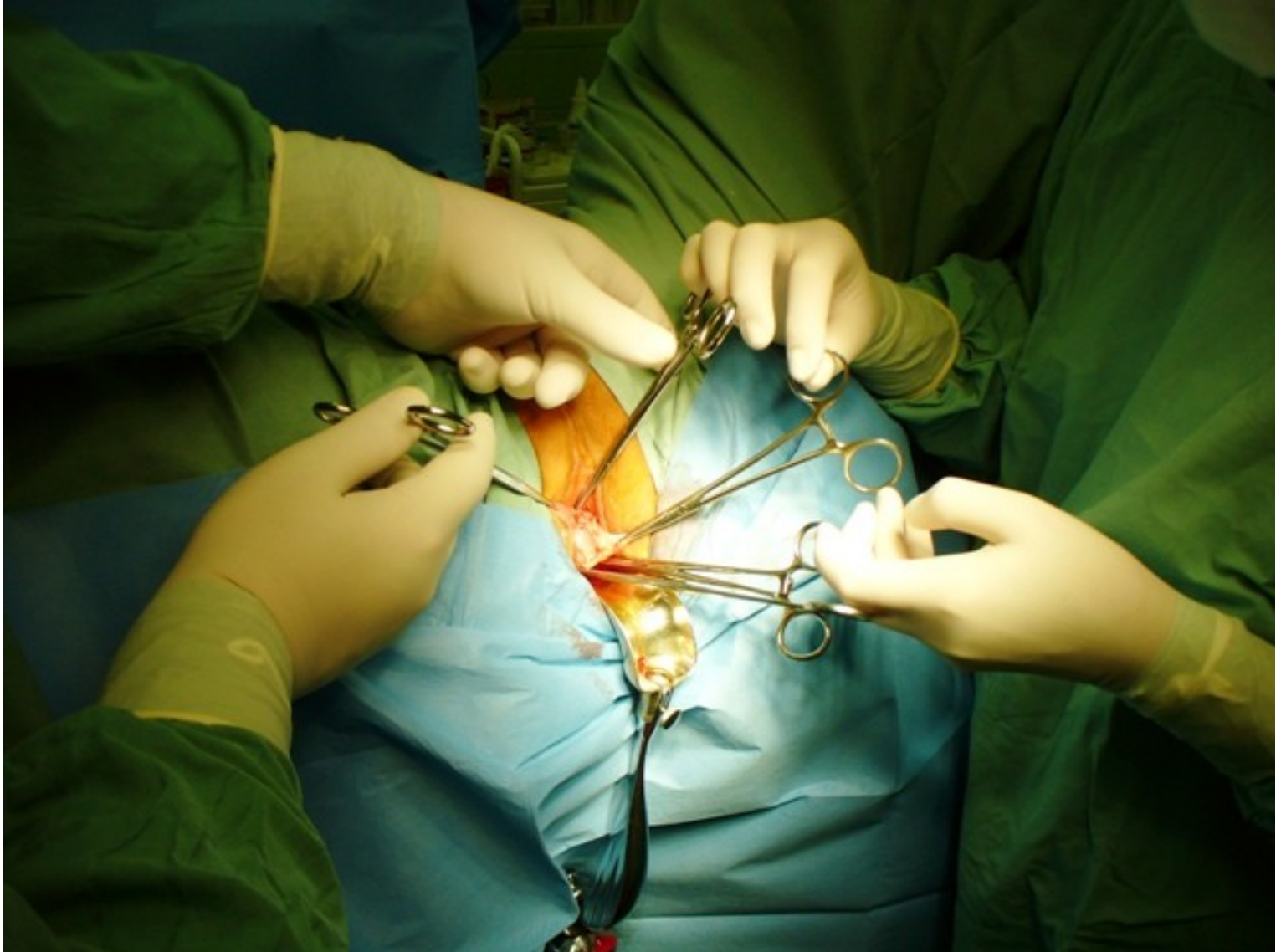
- ❖ výkon je šetrnější
- ❖ snadnější hojení (menší operační poranění)
- ❖ kratší doba hospitalizace
- ❖ kratší rekonvalescence a PN
- ❖ lepší kosmetický efekt

# OPERAČNÍ POLOHY

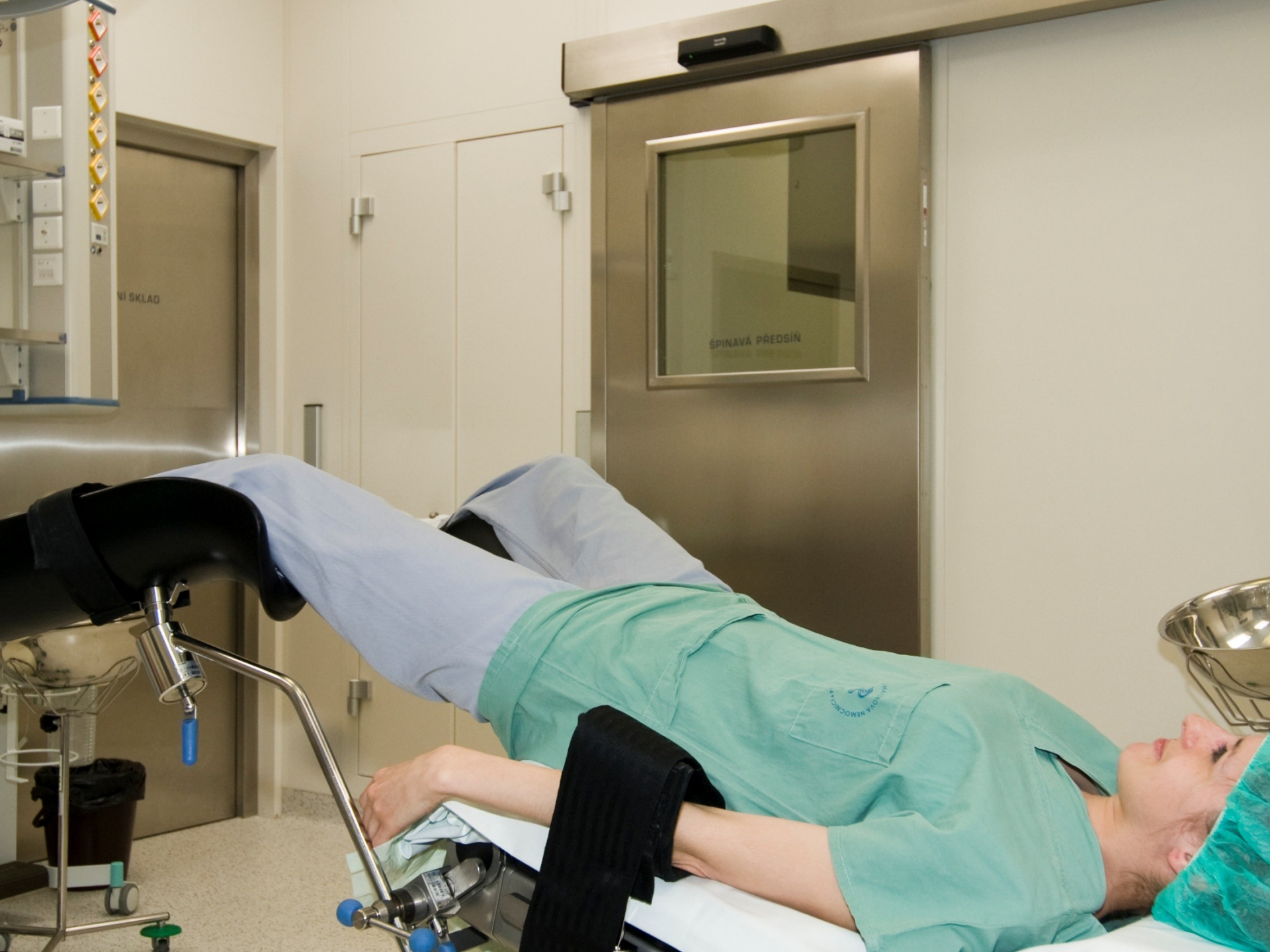






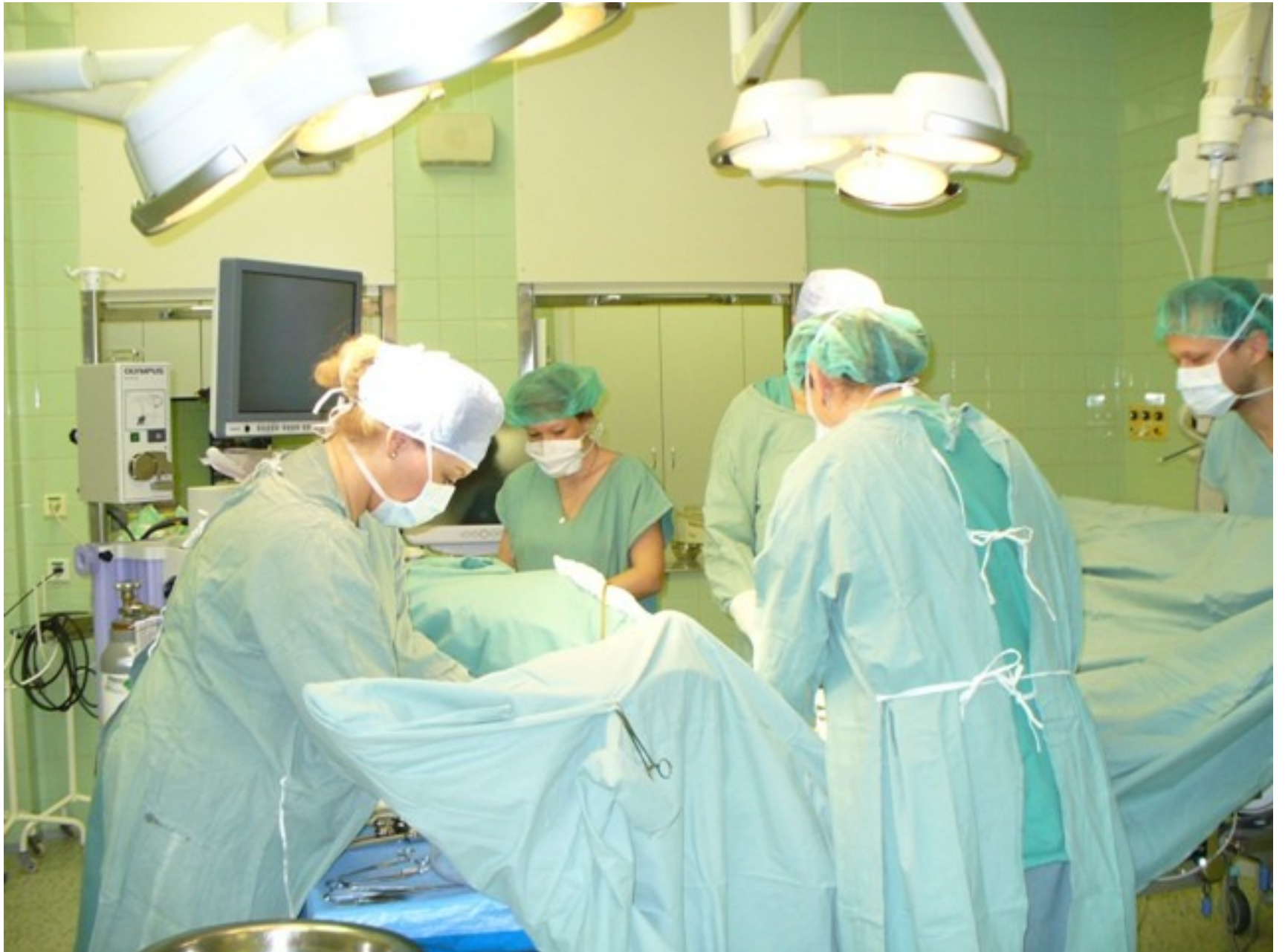




SPINAVA PŘEDSIN

SKLAD



# POVINNOSTI PERIOPERAČNÍ SESTRY

- příjem pacientky na OS, kontrola totožnosti a dokumentace, PBP
- pohovor s pacientkou, edukace
- uložení pacientky na operační stůl, prevence dekubitů, kontrola abduce DK
- umístění neutrální elektrody
- zavedení Foleyova katetru, event. výplach pochvy (dle zvyku pracoviště)
- příprava nástrojů a materiálu
- obsluha přístrojů
- antisepse operačního pole (nechat zaschnout)
- zarouškování pacientky (dle zvyku pracoviště)
- polohování pacientky
- instrumentování
- kontrola nástrojů a břišních roušek před uzavřením DB (zodpovídá instrumentářka)
- převzetí histologického materiálu od lékaře, jeho fixace v konzervačním roztoku (10% Formalin nebo 4% pufrovaný formalin) v dostatečně velké nádobě (6x až 10x větší objem Formalinu než je objem preparátu), označení štítkem (jméno pacientky, RČ, pojišťovna, název preparátu)
- ošetření sutury, napojení drénů
- kontrola rizikových míst pro vznik dekubitů při překládání na vozík
- přepočítání nástrojů
- dekontaminace a mytí nástrojů, sterilizace nebo transport na CS
- dokumentace
  - operační kniha
  - perioperační průběh, seznam použitých přístrojů vč. operačního stolu (výř. čísla)
  - žádanky na vyšetření biologického materiálu (histologická, mikrobiologická)

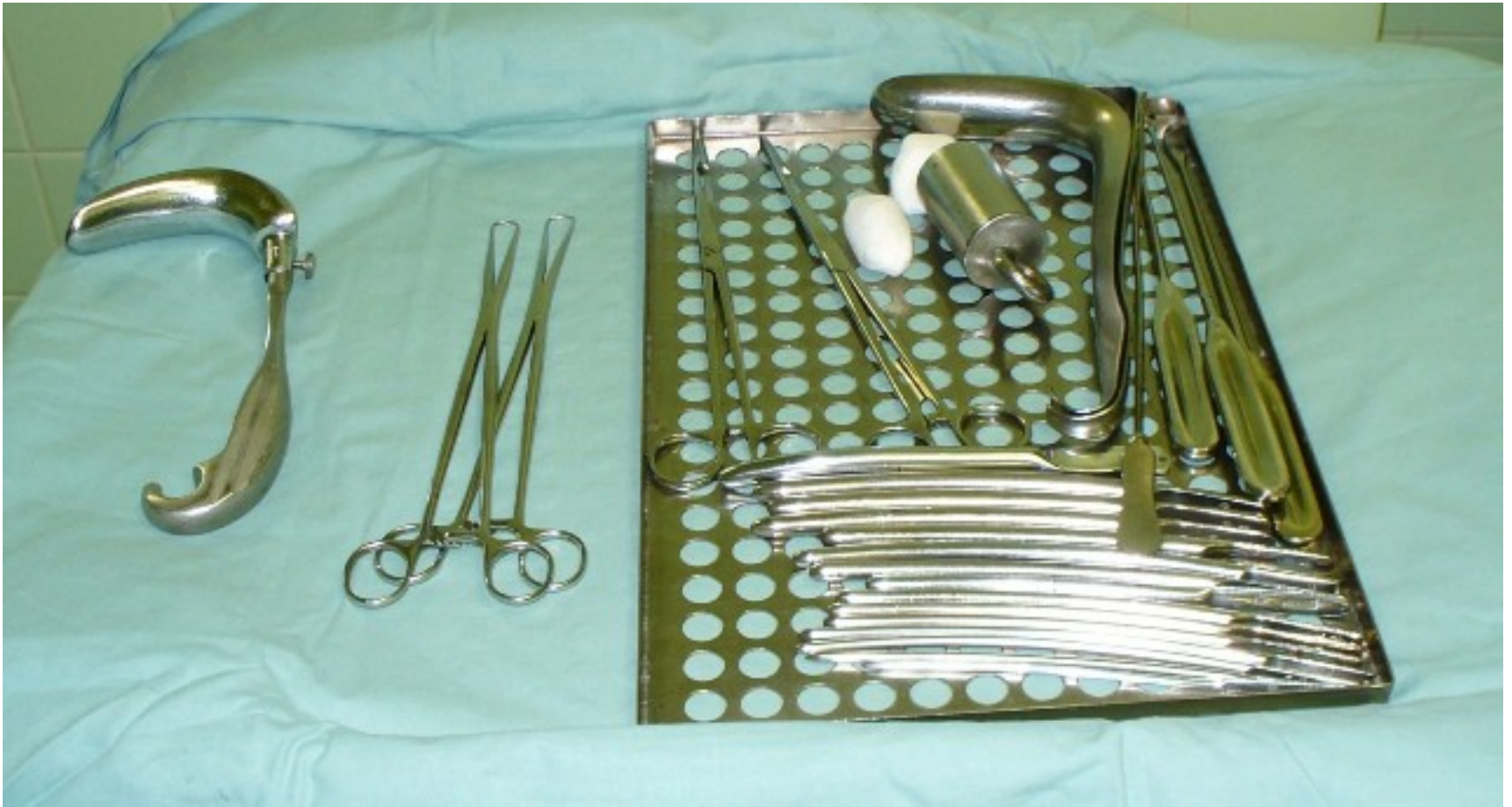# MALÉ OPERAČNÍ VÝKONY V GYNEKOLOGII

- Malými výkony v gynekologii rozumíme ambulantní výkony nebo výkony s krátkodobou hospitalizací. Řadíme mezi ně výkony v dutině děložní - PC, HSK, UPT, RCUI, dále operační výkony na vulvě.

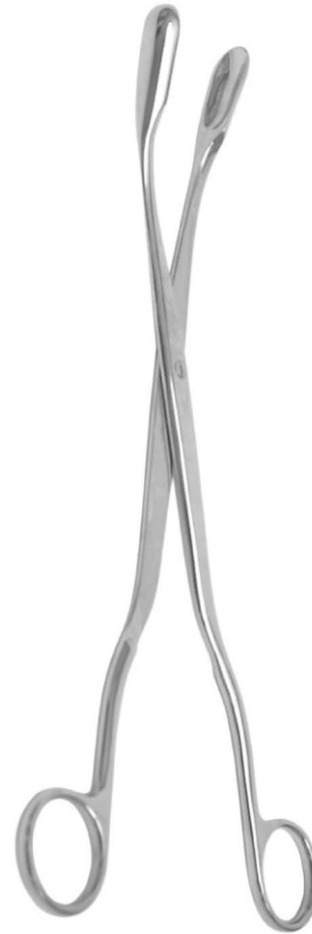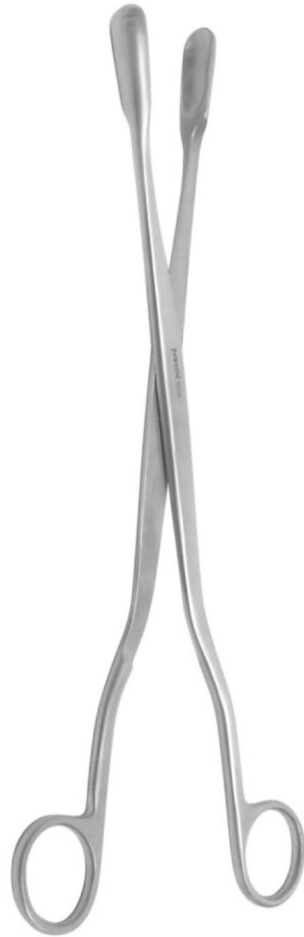# MEZI MALÉ OPERAČNÍ VÝKONY V GYNEKOLOGII ŘADÍME

- **PC – PROBATORNÍ CURRETAGE** - je výkon, jehož smyslem je získat endometrium (děložní sliznici) k histologickému vyšetření a evakuací obsahu dutiny děložní zastavit abnormální děložní krvácení, které není možné zvládnout konzervativně.
- **RCUI – REVISIO CAVI UTERI INSTRUMENTALIS**
- **ECUI – EVACUATIO CAVI UTERI INSTRUMENTALIS** - výkony, které se provádějí po spontánních abortech
- **UPT (UUT) - UMĚLÉ PŘERUŠENÍ (UKONČENÍ) TĚHOTENSTVÍ**
- lékařský výkon, kdy je z dělohy odstraněno vitální plodové vejce
- interrupční žádost – graviditas non desiderata

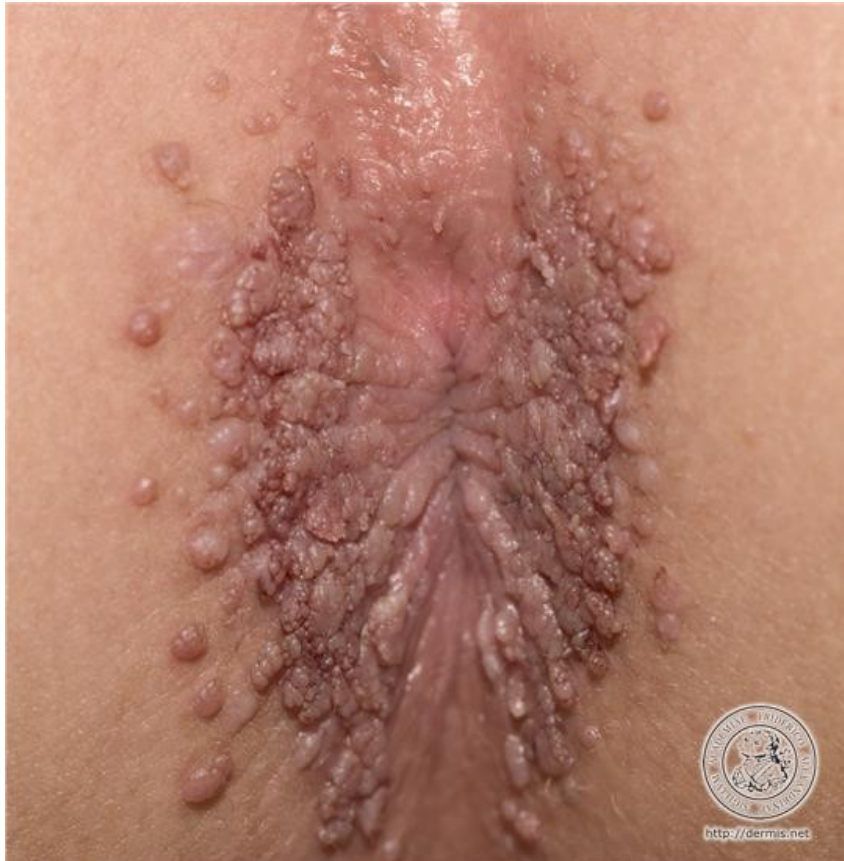# INSTRUMENTAČNÍ STOLEK



# ABORTOVÉ KLEŠTĚ



# OŠETŘENÍ PAPILOMAVIROVÝCH LÉZÍ

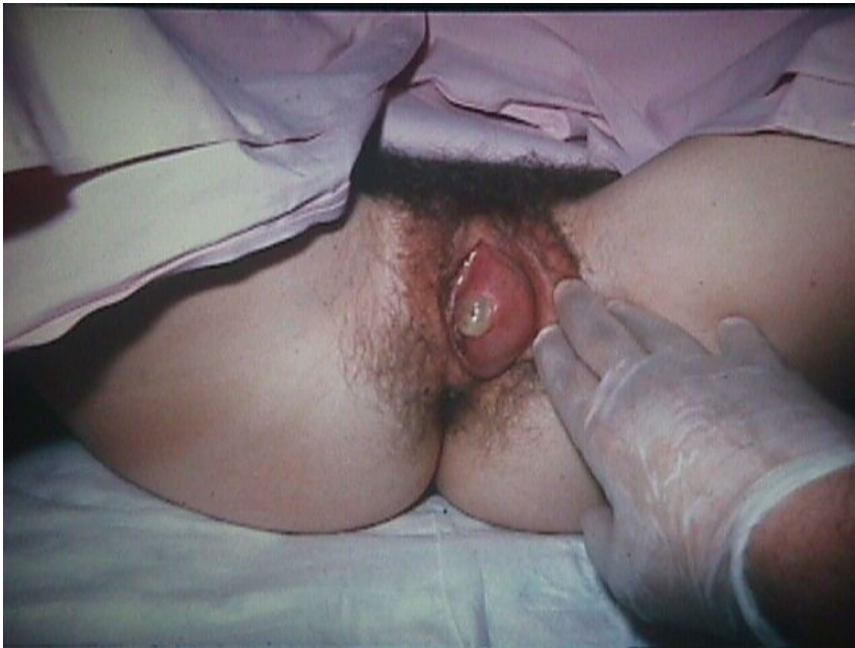

HPV - HUMAN  
PAPILOMAVIRY  
CONDYLOMATA  
ACCUMINATA

- 1. EXKOCHLEACE
- 2. SKALPELEM
- 3. ELEKTROKOAGULACÍ
- 4. LASEREM



# ABCES GLANDULAE BARTHOLINI



- 1. MARSUPIALIZACE
- 2. INCIZE A DRENÁŽ
- 3. CHEMICKÁ EXSTIRPACE
- 4. CHIRURGICKÁ EXSTIRPACE

# **KONIZACE ČÍPKU DĚLOŽNÍHO** **KONISATIO CERVICIS UTERI**

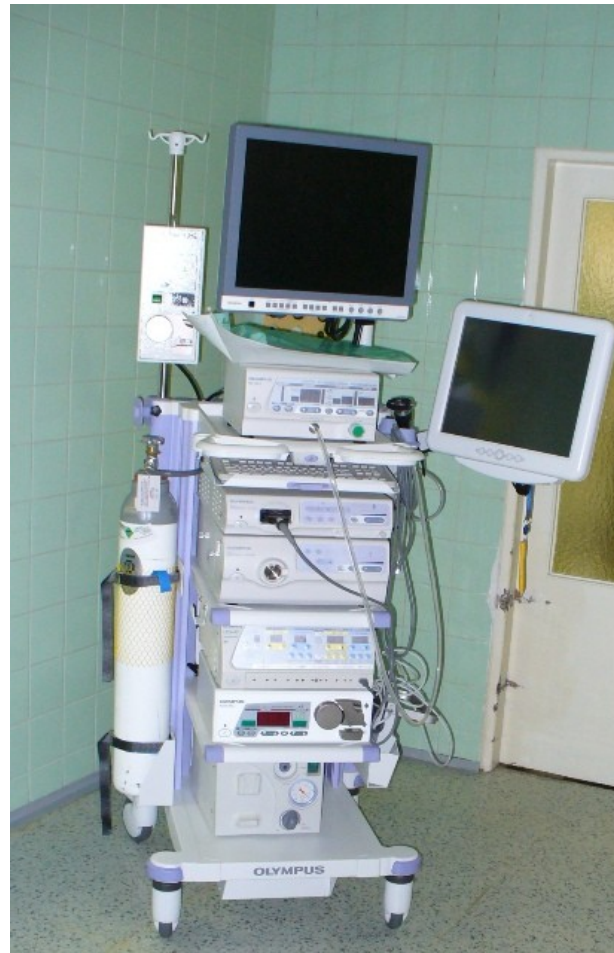- **1. KONIZACE SKALPELEM**
- **2. LOOP KONIZACE (LEEP, LLETZ)**
- **3. KONIZACE LASEREM**

# **HSK – HYSTEROSKOPIE**

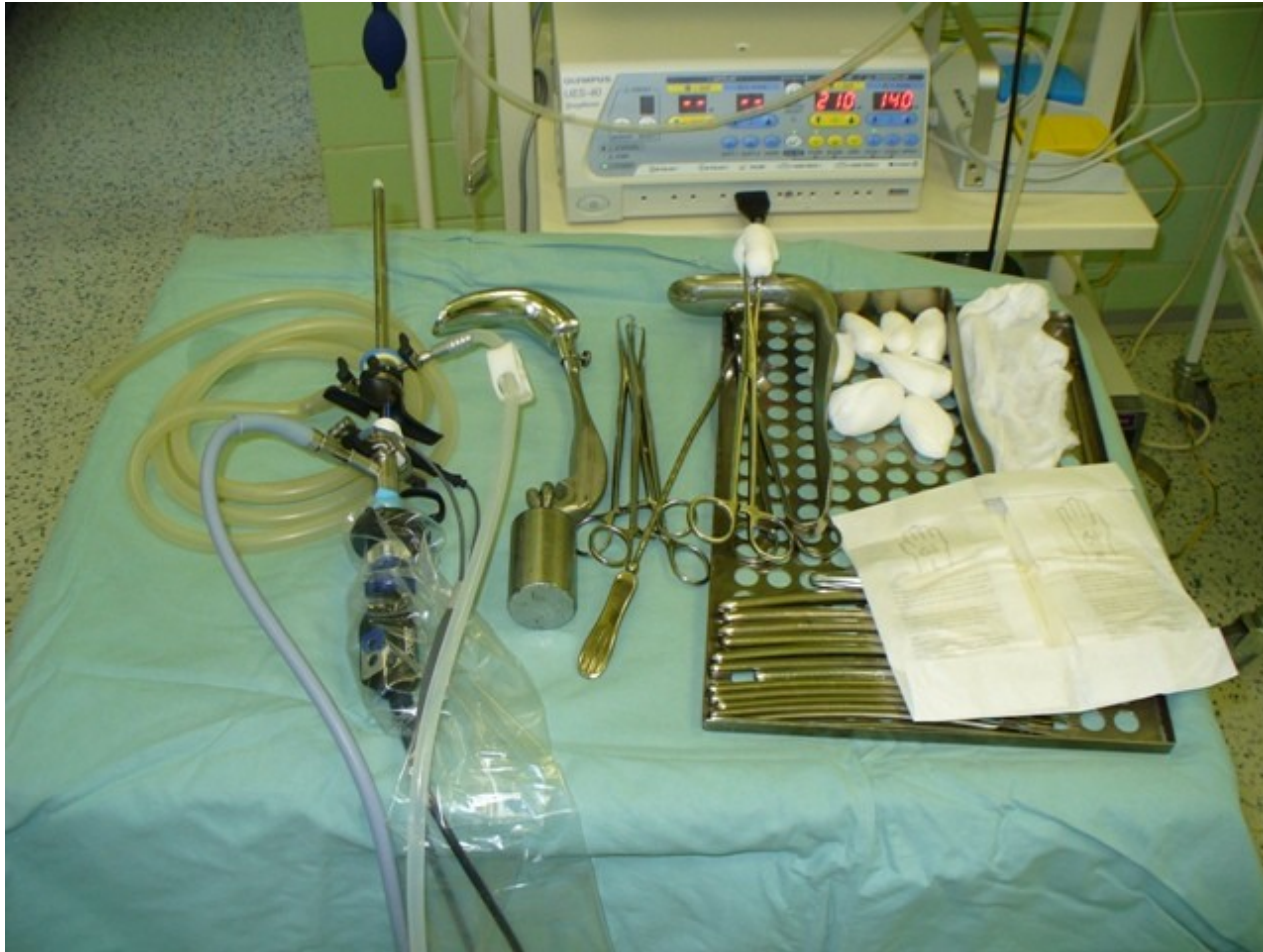- **a) diagnostická HSK**
- **b) operační HSK – RESEKTOSKOPIE**

# HSK VĚŽ

monitor  
kamera  
zdroj světla  
pumpa  
pálicí jednotka



# RESEKTOSKOP



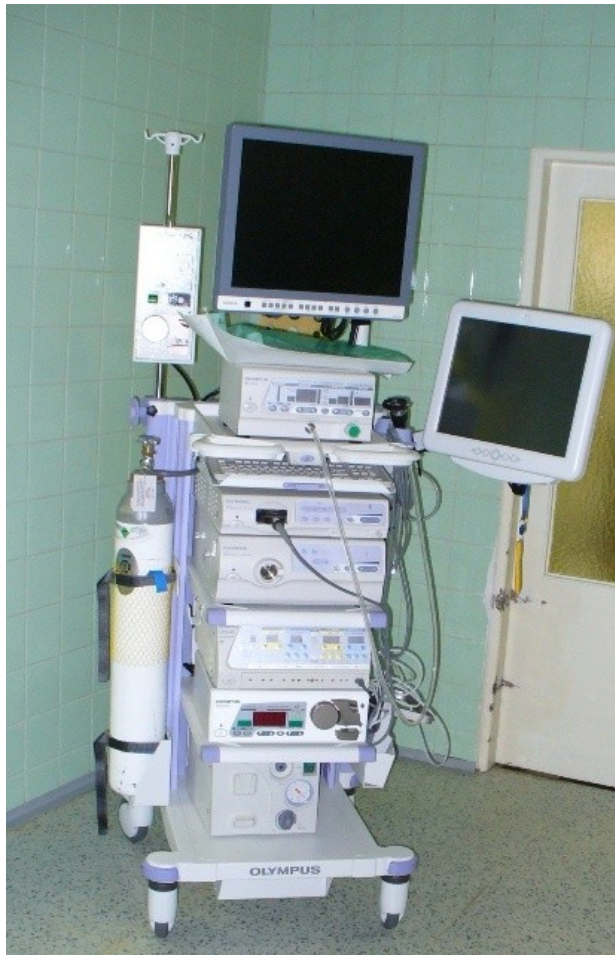# DISTENČNÍ MÉDIUM

- FYZIOLOGICKÝ ROZTOK
- NEVODIVÉ ROZTOKY (MANITOL-SORBITOL)

# LAPAROSKOPIE

- ❖ **Laparoskopie** je miniinvazivní diagnostický a operační výkon, jehož začátky se datují na začátek minulého století.
- ❖ K velkému rozvoji LPSK obecně a obzvláště v gynekologii došlo v 80. letech minulého století a od té doby stále více nahrazuje „otevřenou“ operativu.

# LPSK PŘÍSTROJE – LPSK VĚŽ

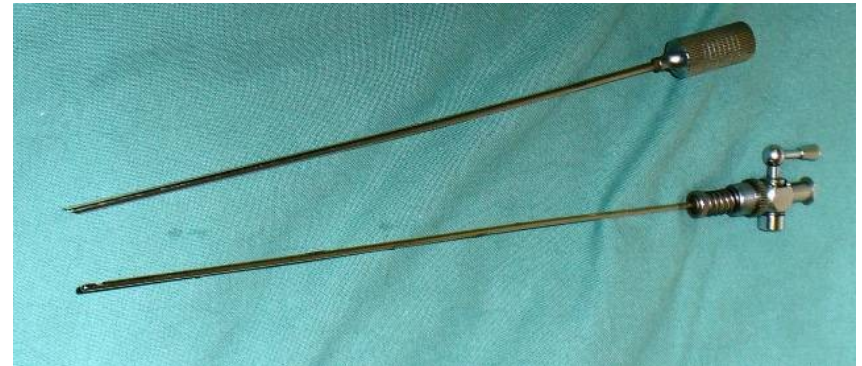

- ❖ zobrazovací přístroje -  
monitor, zdroj světla, kamera
- ❖ INSUFLÁTOR
- ❖ ELEKROKOAGULAČNÍ  
JEDNOTKA
- ❖ IRIGAČNÍ PUMPA A  
ODSÁVAČKA
- ❖ event. LASER,  
TERMOKOAGULACE,  
HARMONICKÝ SKALPEL
- ❖ záznamové zařízení (video,  
počítač)
- ❖ MORCELÁTOR




# LPSK NÁSTROJE A PŘÍSLUŠENVSTÍ :

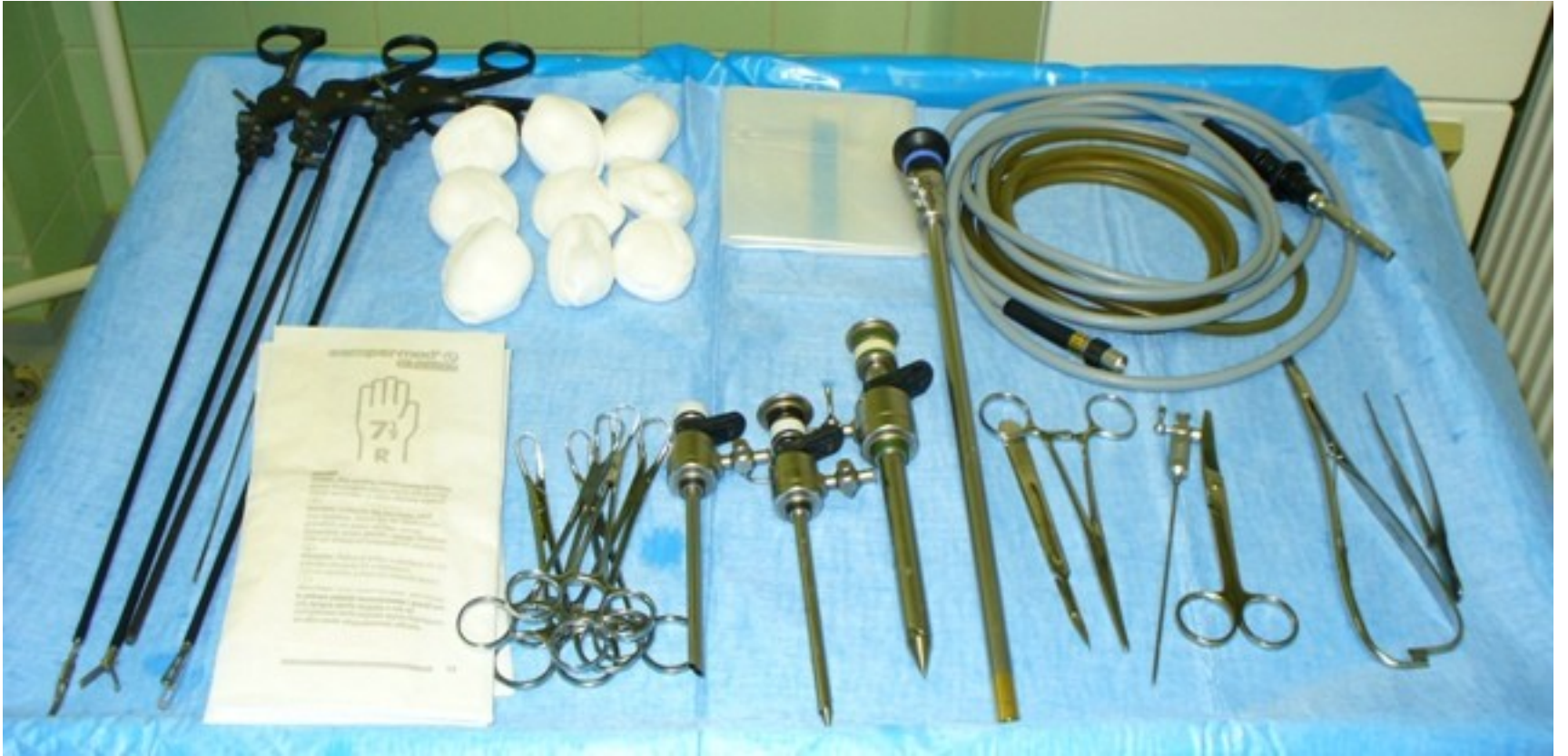- ❖ OPTIKA (vlastní LAPAROSKOP)
- ❖ SVĚTLOVODNÝ KABEL
- ❖ silikonová hadička pro přívod CO<sub>2</sub>
- ❖ VERRESOVA JEHLA
- ❖ TROKARY



# TROKARY 5mm , 10mm







# LPSK OPERAČNÍ NÁSTROJE

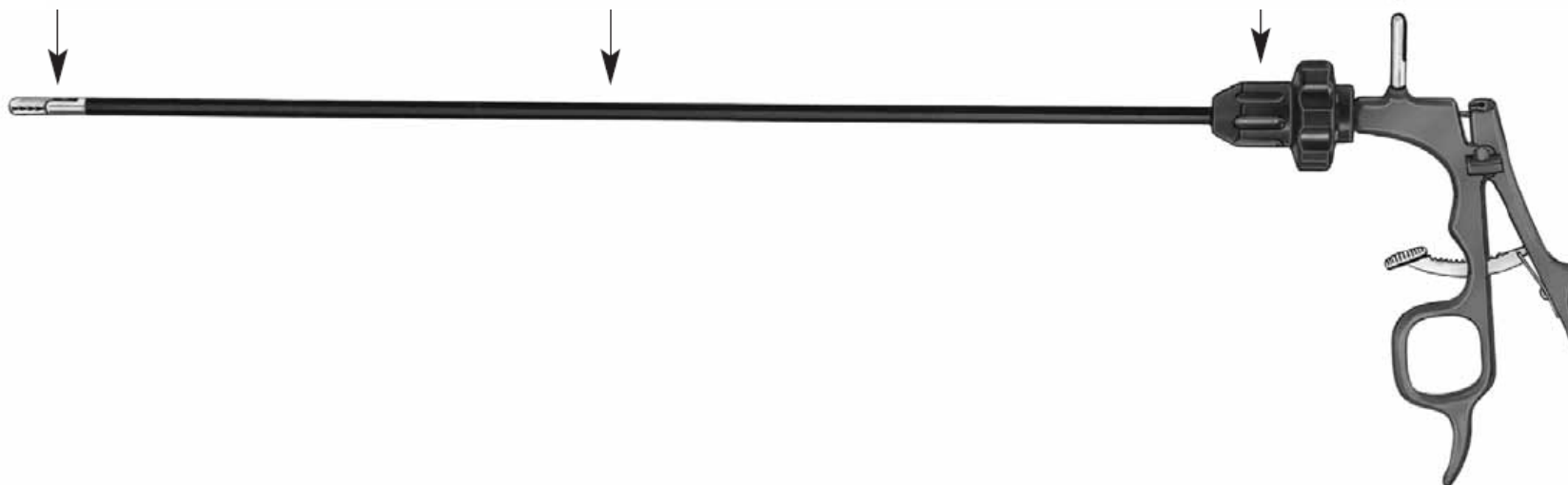
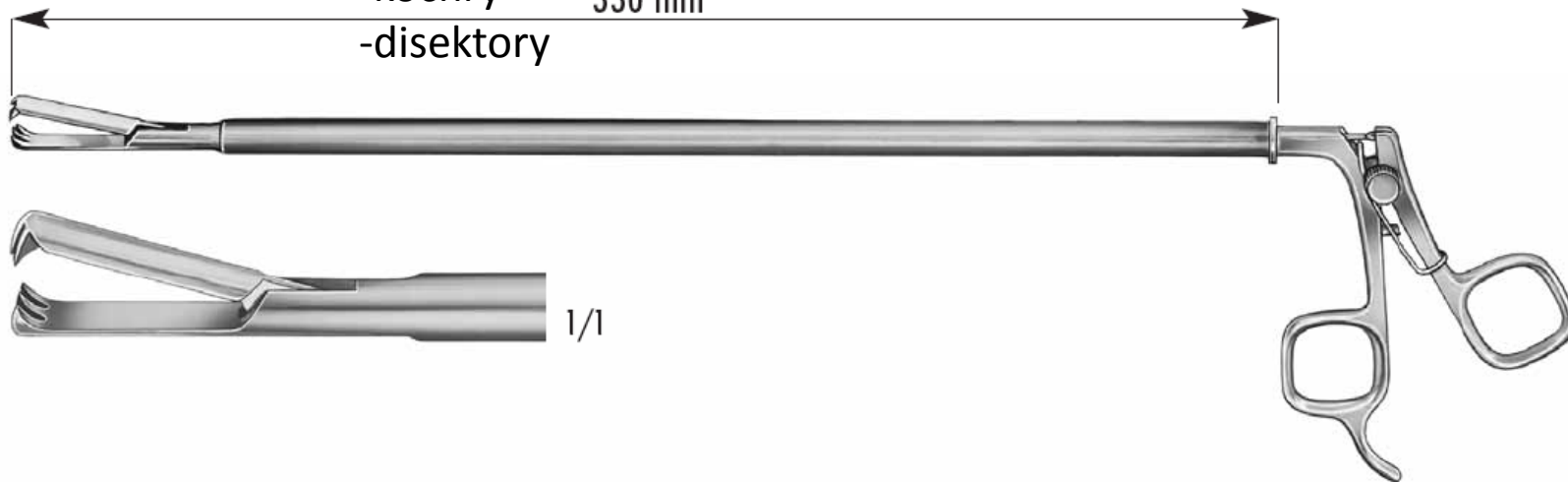
- ❖ a) úchopové
- ❖ b) řezné
- ❖ c) aspirační
- ❖ d) morcelační
- ❖ e) nástroje pro LPSK šití

# ÚCHOPOVÉ NÁSTROJE

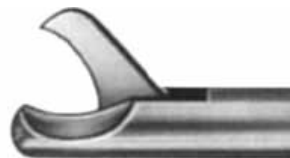
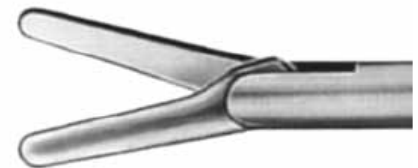
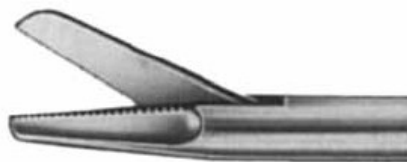-graspery

-kochry 330 mm

-disektory




# LPSK NŮŽKY



# BIPOLÁRNÍ KLEŠTĚ THUNDERBEAT MONOPOLÁRNÍ ELEKTRODY

## JEDNOPÓLOVÉ ELEKTRODY • MONOPOLAR ELECTRODES



ilustrační foto - illuminative photo



**138 91 2331**

drátová elektroda ve tvaru háčku - wire hook electrode  
5 mm



**138 91 2332**

elektroda ve tvaru háčku - hook electrode  
5 mm



**138 91 2333**

úhlová elektroda - right angle electrode  
5 mm



**138 91 2334**

elektroda ve tvaru lopatky - spatula electrode  
5 mm



**138 91 2335**

knoflíková elektroda - ballpoint electrode  
5 mm



**138 91 2336**

elektroda ve tvaru nože - knife electrode  
5 mm



**138 91 2337**

elektroda 45° - electrode 45°  
5 mm



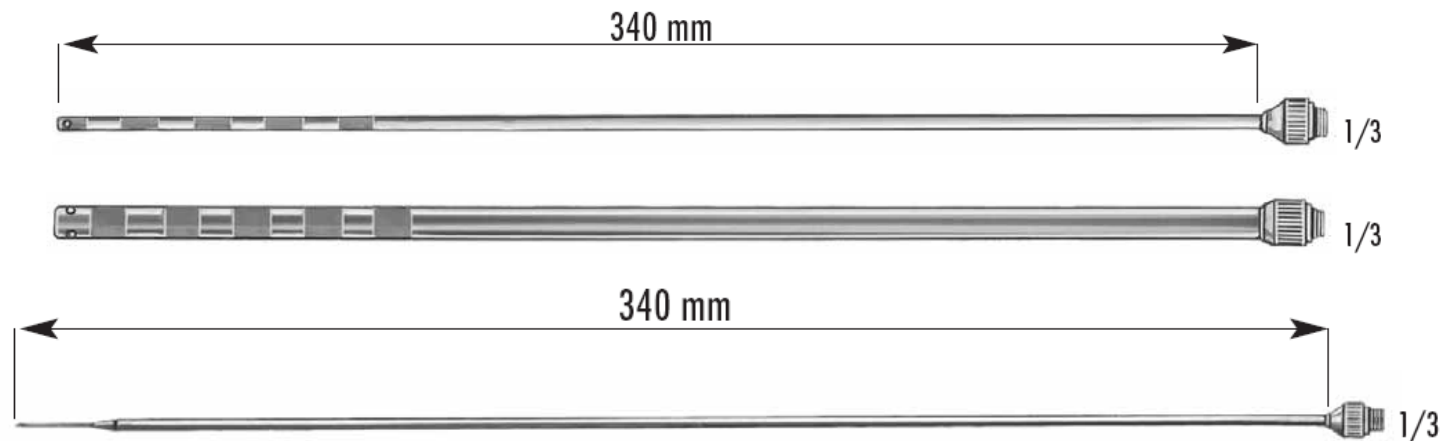
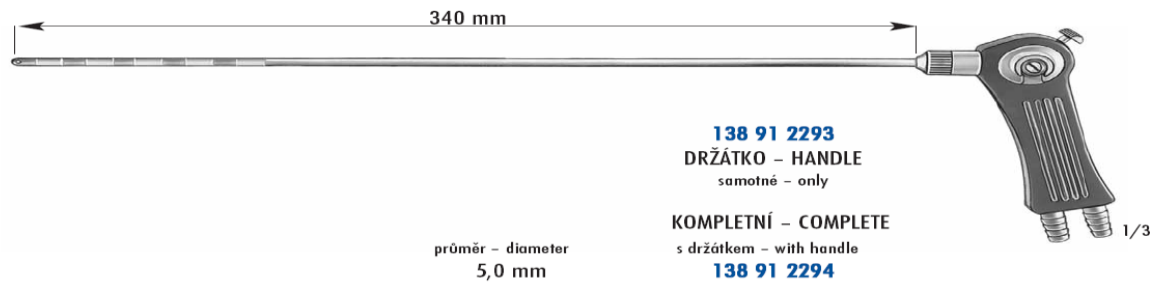

**138 91 2338**

jehlová elektroda - needle electrode  
5 mm



# ASPIRAČNÍ NÁSTROJE

## KANYLA SACÍ A VYPLACHOVACÍ • SUCTION AND IRRIGATION TUBE



# NÁSTROJE PRO LPSK ŠITÍ

- JEHELCE
- UZLOVAČE
- TYPY UZLENÍ

INTRAKORPORÁLNÍ  
EXTRAKORPORÁLNÍ



# MORCELATOR



# LPSK VÝKONY

**1) ADHEZIOLÝZA**

**2) VÝKONY NA TUBÁCH**

**- SALPINGECTOMIE**

**- SALPINGOTOMIE**

**- CHROMOPERTUBACE**

**- TUBÁRNÍ NEOSTOMIE**

**- STERILIZACE**

**- REANASTOMÓZA TUB**

### 3) VÝKONY NA OVARIÍCH

- **OVARECTOMIE**
- **ADNEXECTOMIE**
- **ŘEŠENÍ OVARIÁLNÍCH CYST**
- exstirpace cysty
- parciální resekce ovaria
- adnexektomie
- **DRILLING (SKARIIFIKACE) OVARIÍ**

### 4) VÝKONY NA DĚLOZ

- **LM – LPSK MYOMECTOMIE**
- **ENUKLEACE MYOMU**
- **TLH – TOTÁLNÍ LPSK HYSTERETOMIE**

### 5) APPE

### 6) LEP - LYMPHADENECTOMIA PELVICA

### 7) LUAO (laparoscopic uterine artery occlusion = LPSK okluse uterinních tepen)

### 8) LUNA (laparoscopic uterine nerves ablation = LPSK ablace uterinních nervů)

### 9) SECOND LOOK OPERACE

### 10) LAVH - LAPAROSKOPICKY

**ASISTOVANÁ VAGINÁLNÍ HYSTEREKTOMIE**

# VAGINÁLNÍ OPERACE

- **HYSTERECTOMIA VAGINALIS**  
= odstranění dělohy vaginální cestou
- **cum AE nebo sine AE**

## PODMÍNKY

ne příliš velká děloha

dobře stažitelná děloha

dobrá pohyblivost pacientky v kyčlích

## INDIKACE

nejčastější – ***descensus uteri et  
parietis vaginae (prolapsus ut. et  
par.vag.)***

je možná i z jiných indikací – např.  
metrorrhagia, nevelká myomatózní  
děloha - uterus myomatosus parvus,  
prekancerózní změny na čípku děl./

# PŘEDNÍ POŠEVNÍ PLASTIKA (PLAST. VAG. ANTERIOR)

- CYSTOCOELE
- AQUADISEKCE 4%Supracain+fyzilogický roztok
- preparace
- resekce
- zanoření močového měchýře
- sutura

# ZADNÍ POŠEVNÍ PLASTIKA (PLAST. VAG. POSTERIOR)

- RECTOCOELE
- muscoli levatori ani



## DALŠÍ VAG. VÝKONY

Hy vag. s parciální nebo totální **KOLPECTOMIÍ** = odstranění pochvy

**SEMIKOLPOKLEISIS**

**KOLPOKLEISIS**

VULVECTOMIA = chirurgické odstranění vulvy

a) prostá

b) radikální -s odstraněním regionálních uzlin

# Operace pro stresovou inkontinenci

- Implantáty
  - polypropylénové nevstřebatelné pásky

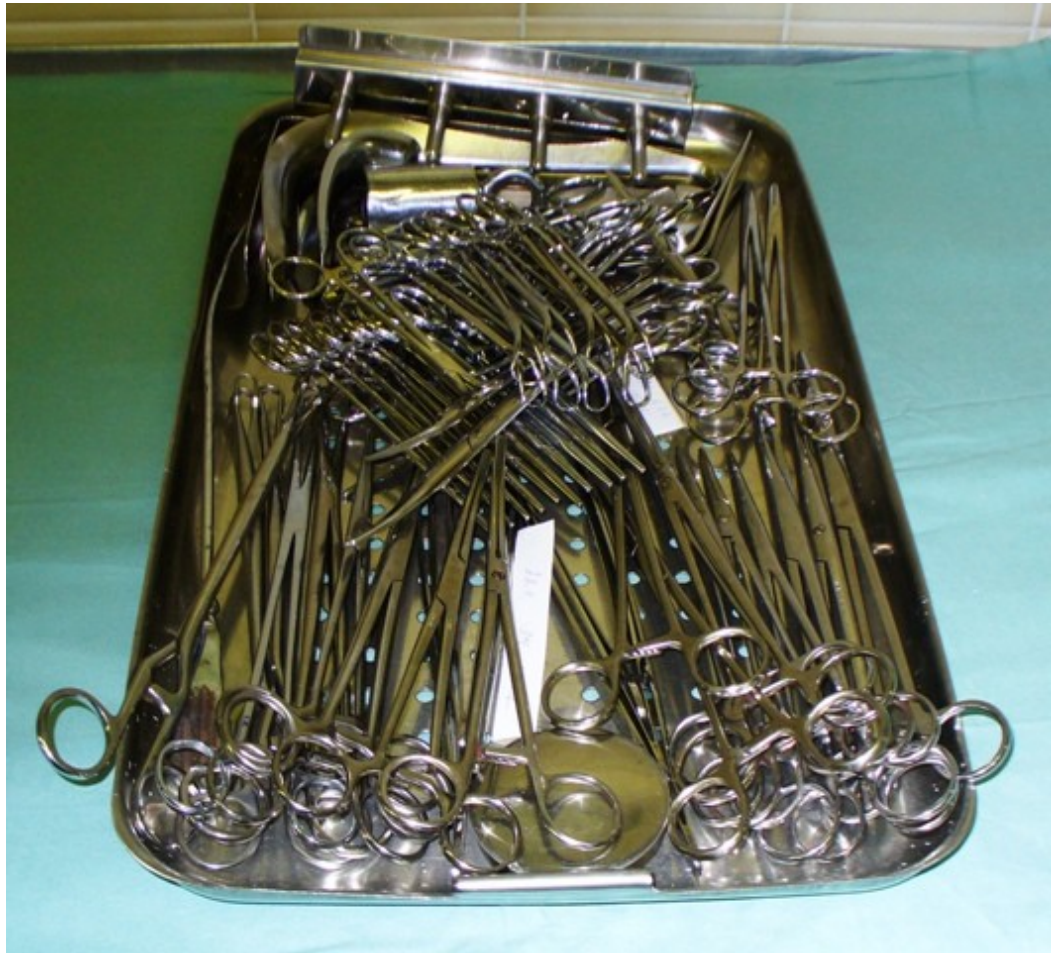TVT-O

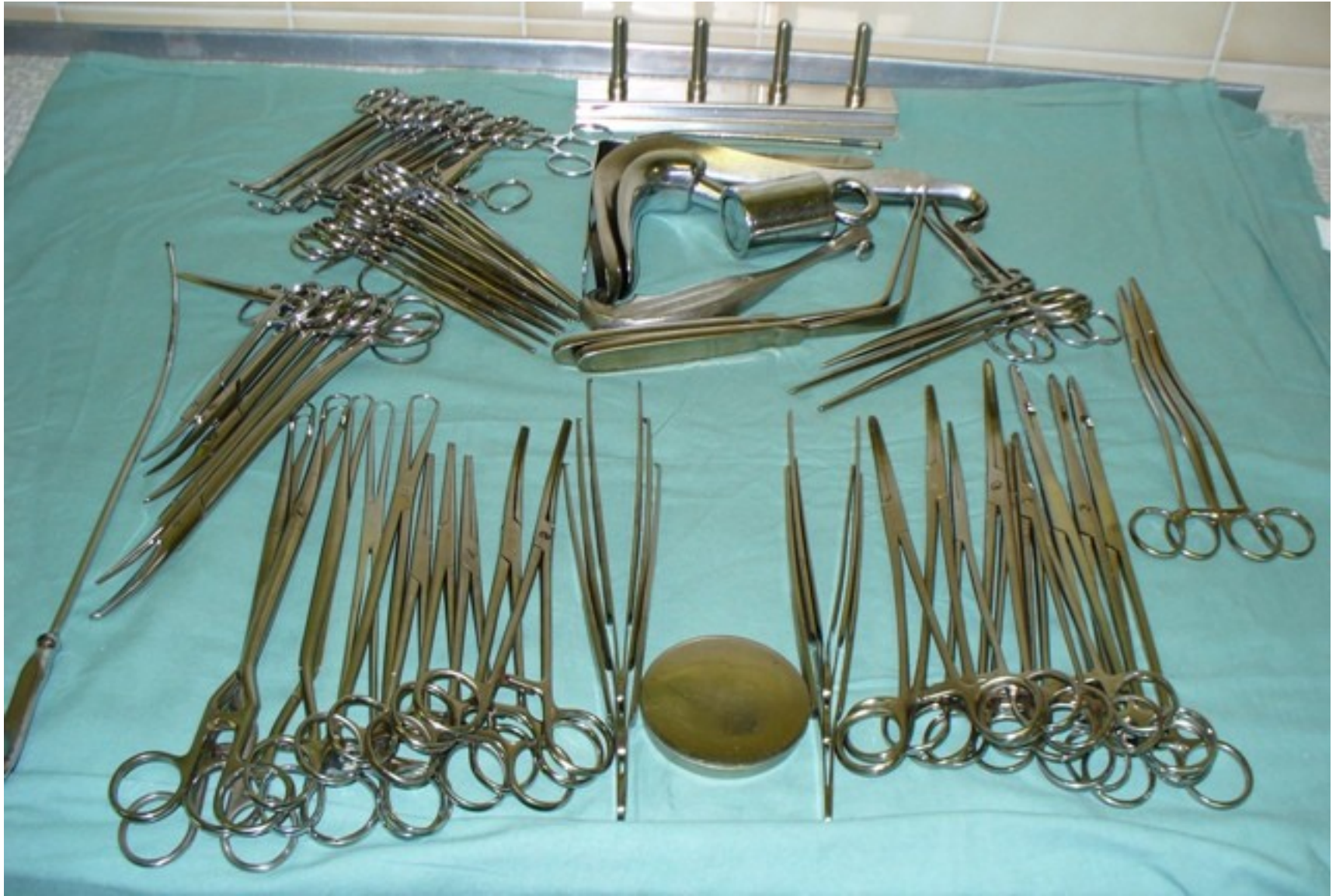TVT- EXACT ( s cystoskopií)

ELEVATE ANTERIOR

ELEVATE POSTERIOR

# SÍTO PRO VAGINÁLNÍ OPERACE

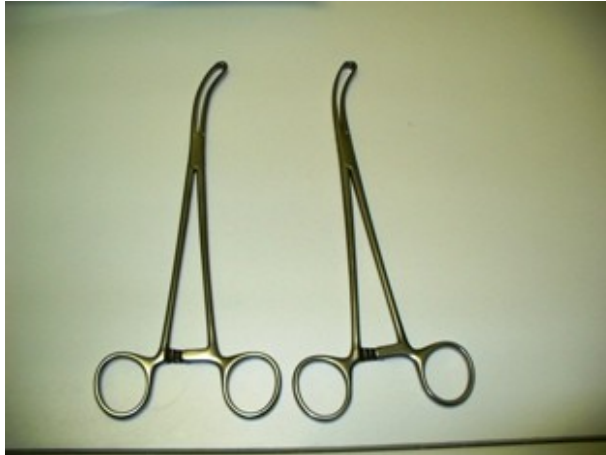



# VAGINÁLNÍ ZRCADLA



# KLEŠTĚ



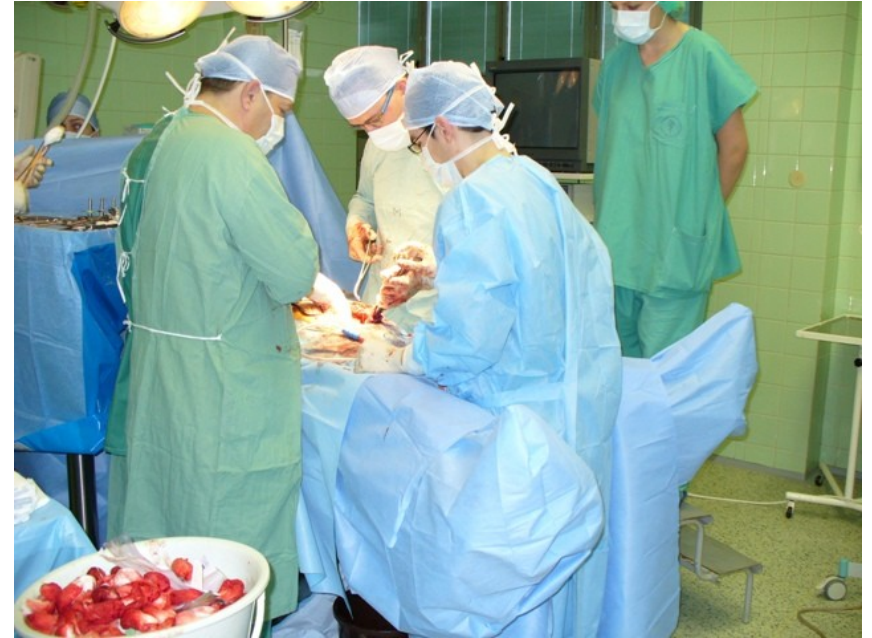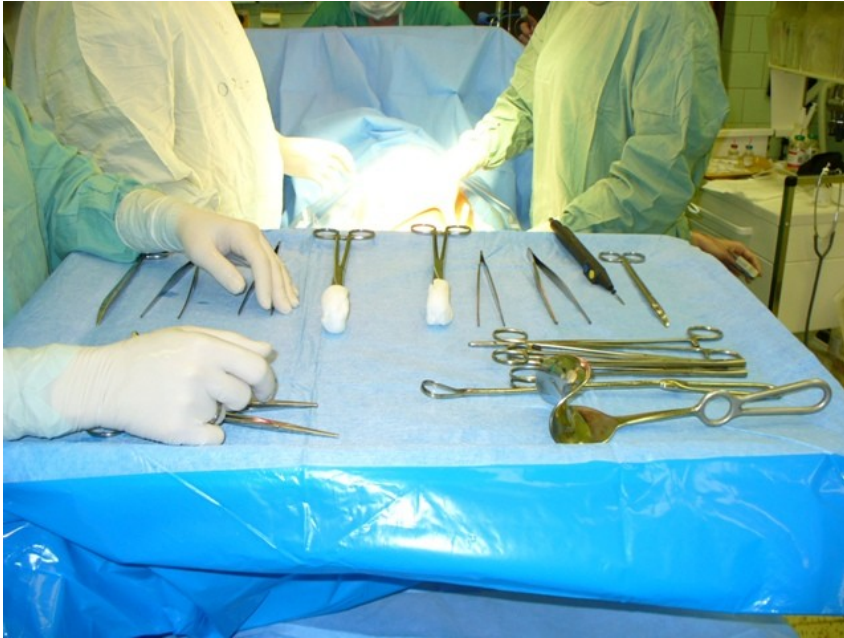# ABDOMINÁLNÍ GYNEKOLOGICKÉ OPERACE

HYSTERECTOMIA ABDOMINALIS =  
vyjmutí dělohy břišní cestou

❖ **HY ABD. SINE AE**

❖ **HY ABD. CUM AE**

# OPERAČNÍ SKUPINA

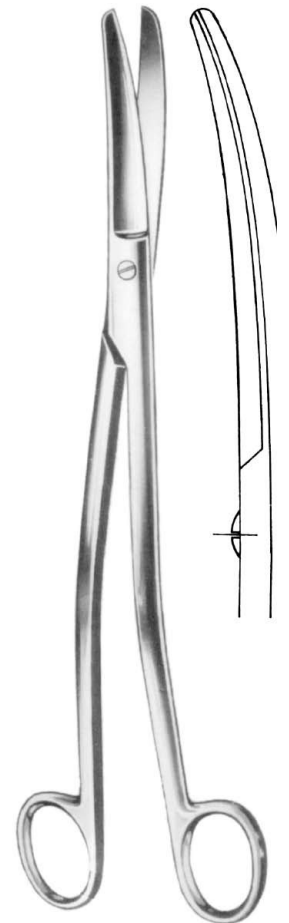
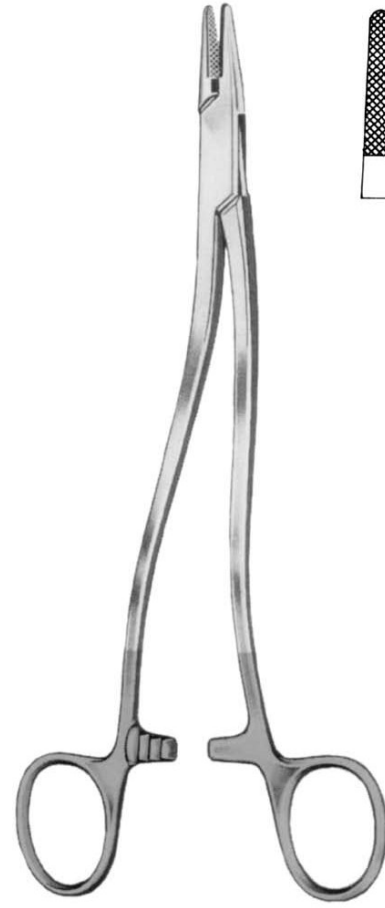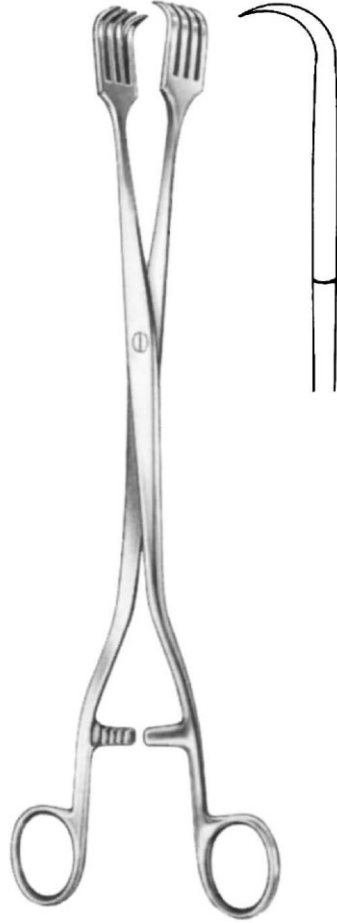

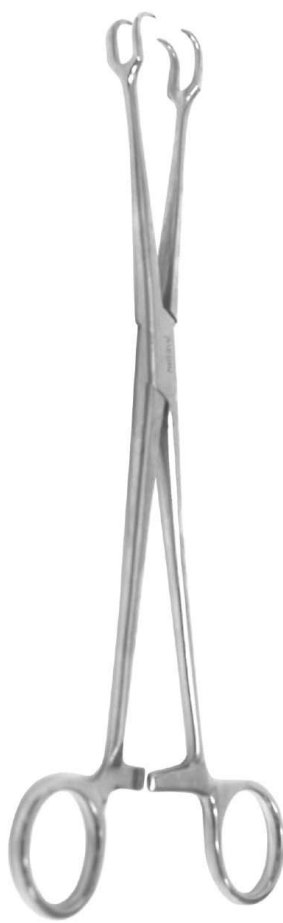



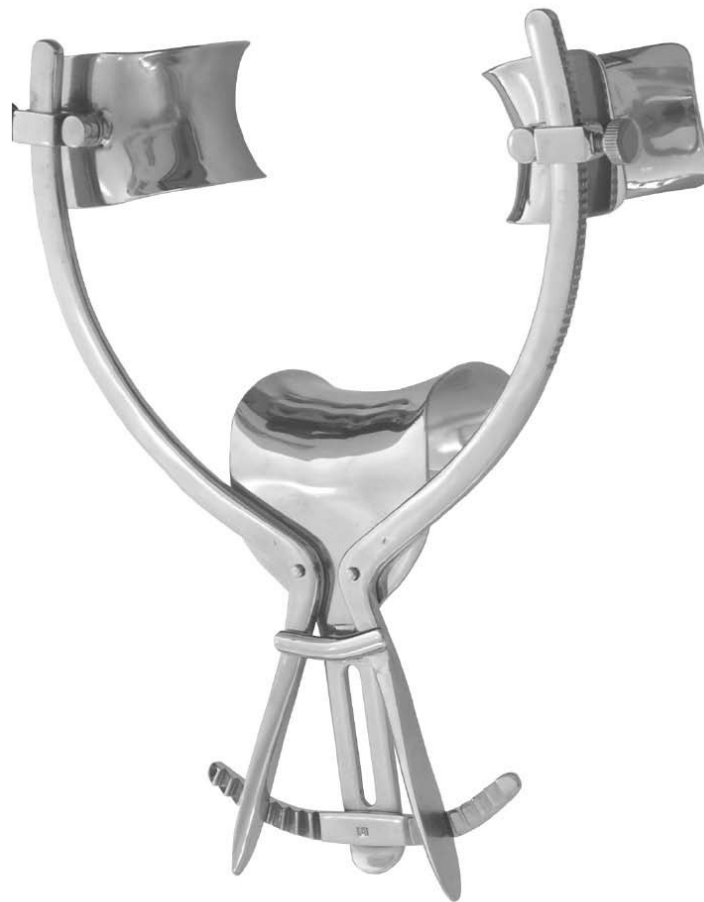# PŘÍSTROJE

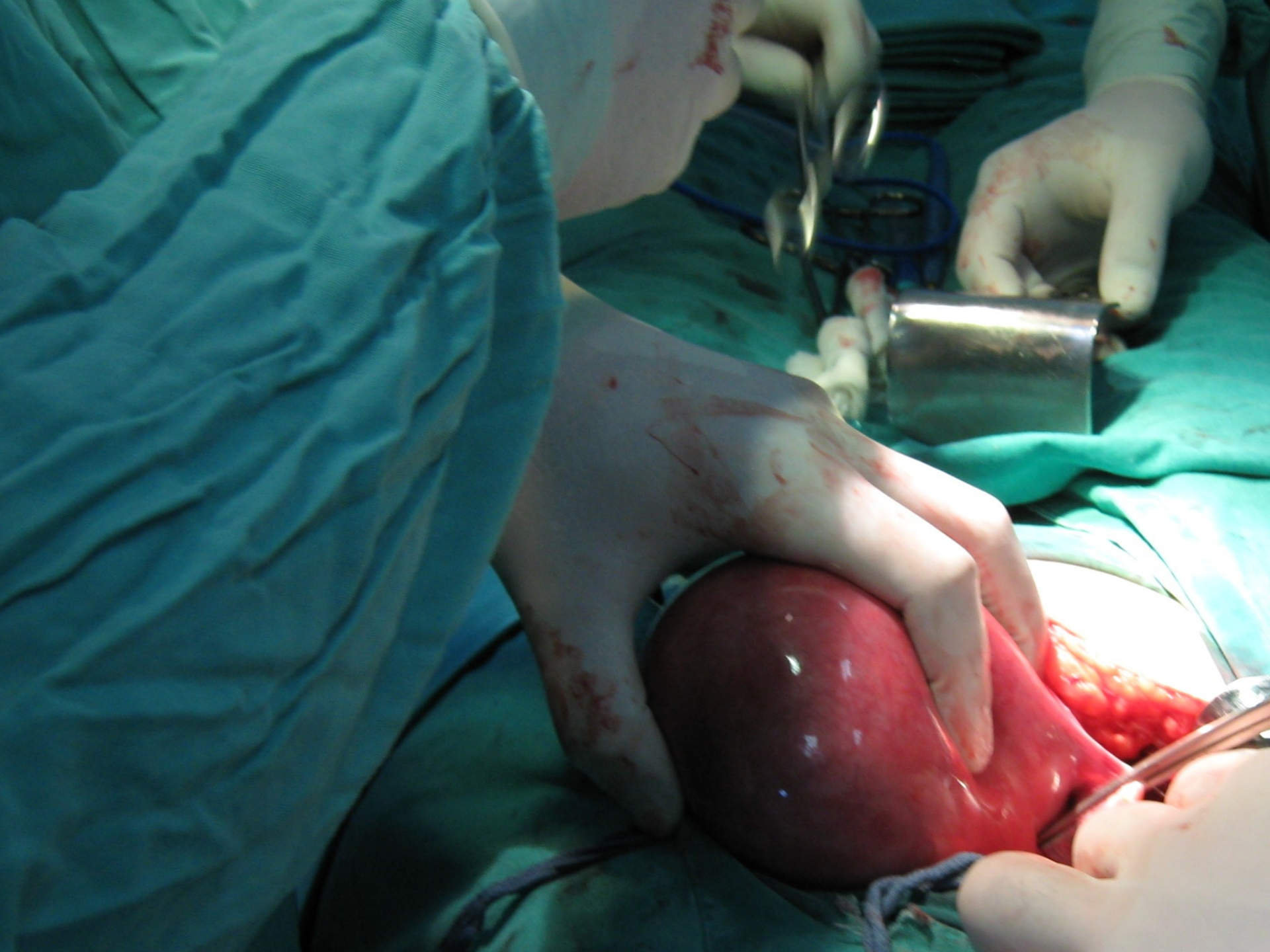- elektrokoagulační přístroj (unipolární, spray, bipolární)
- odsávačka

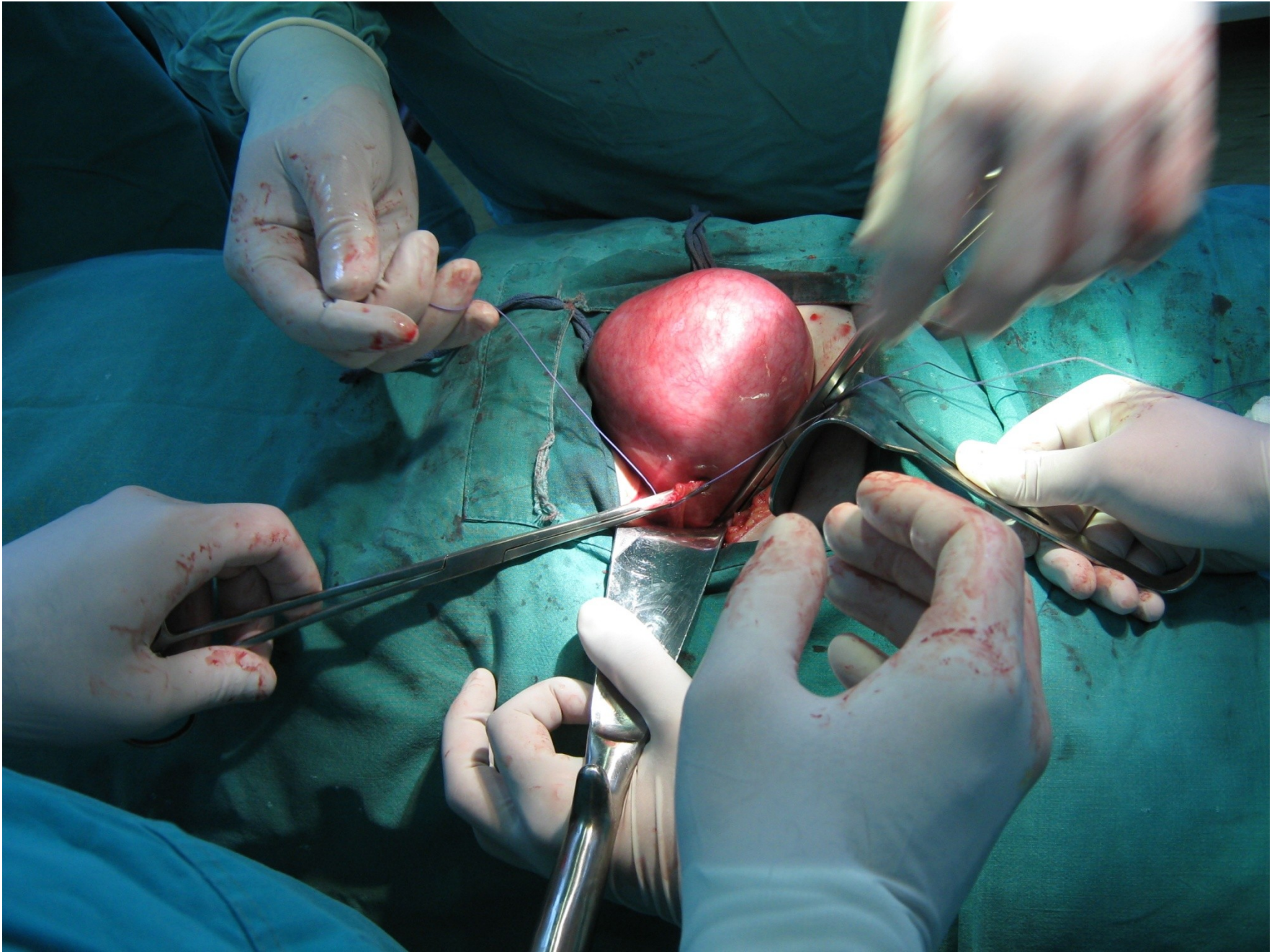
# NÁSTROJE

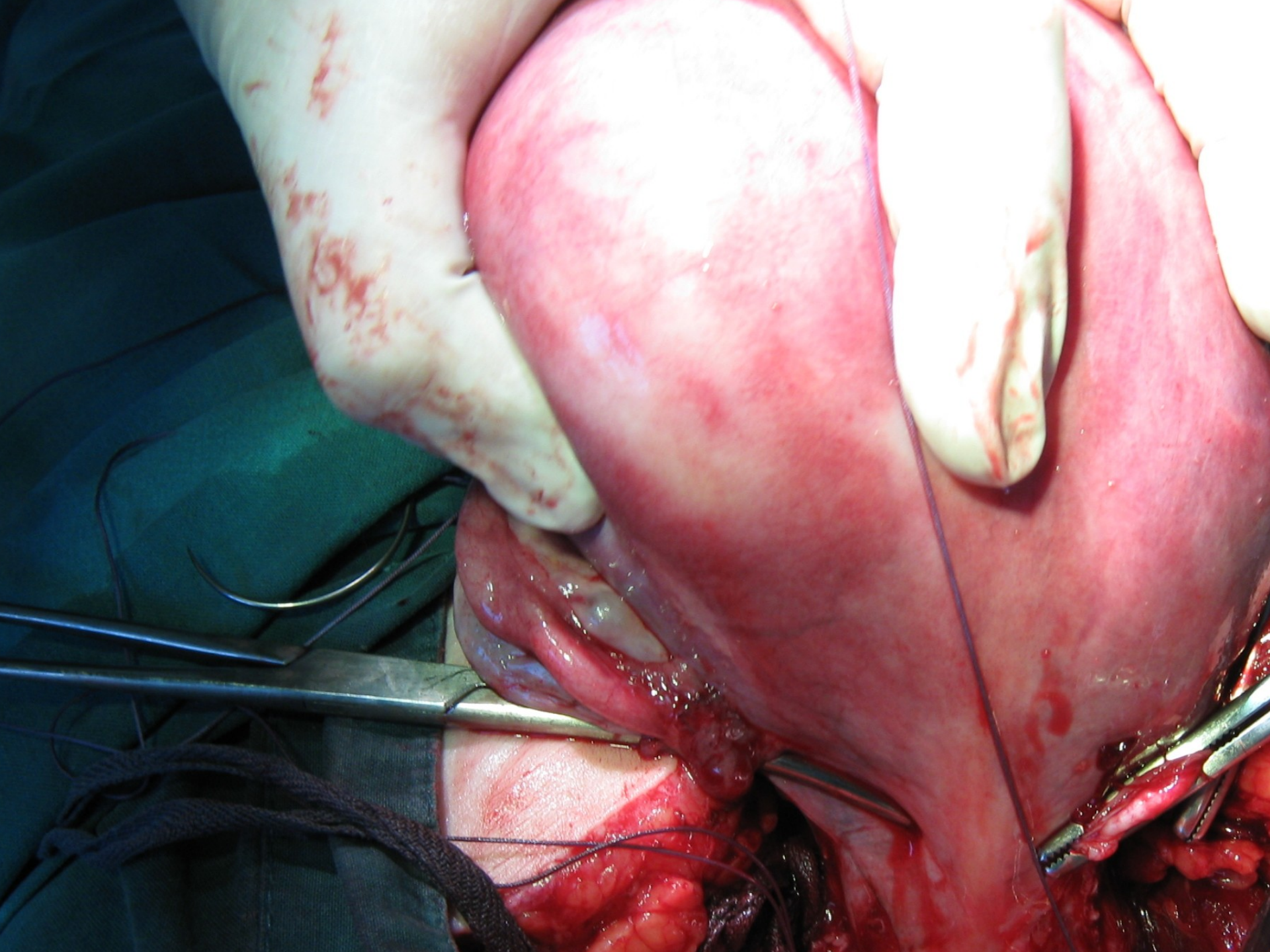


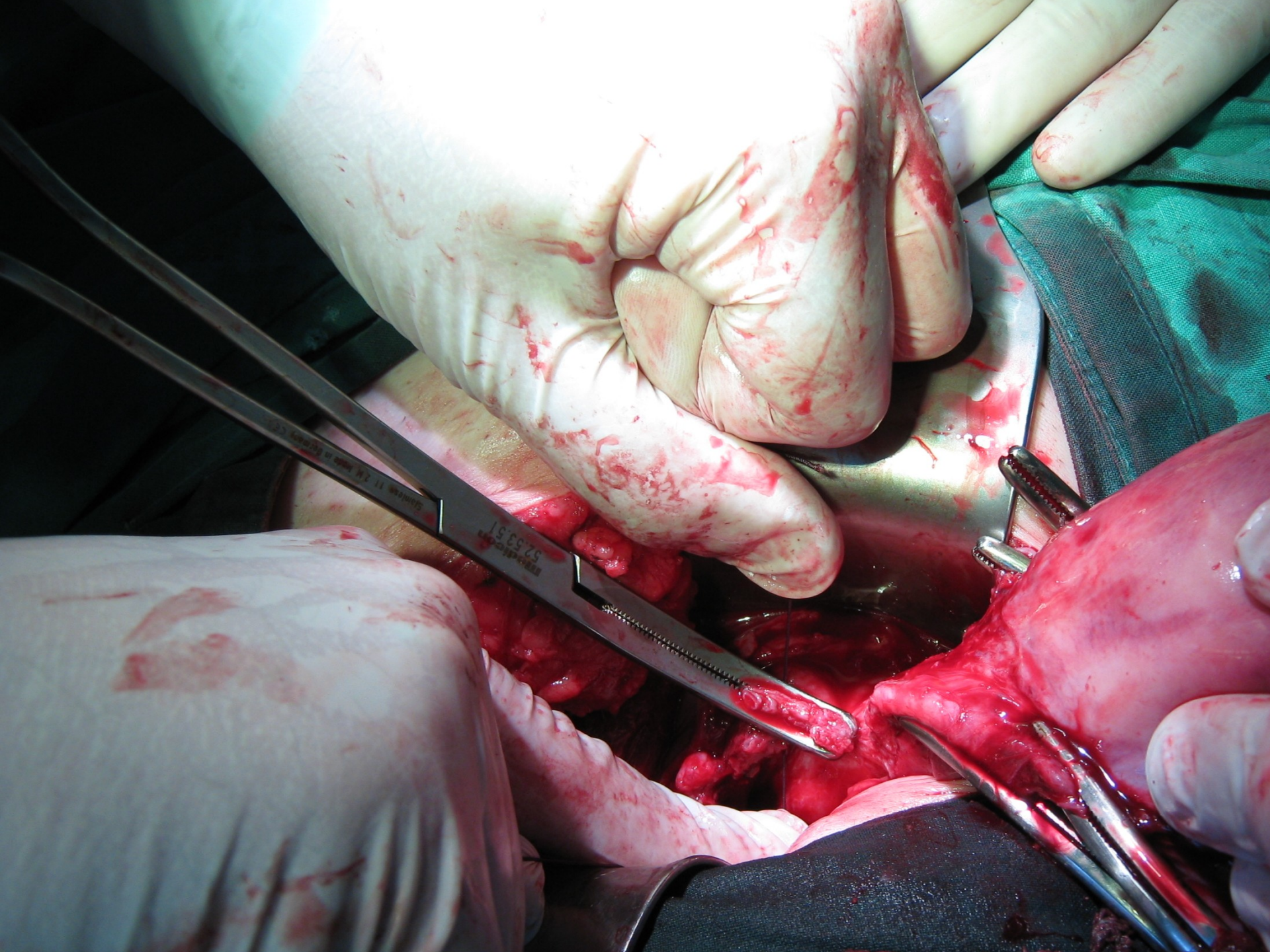
# ABDOMINÁLNÍ EKARTERY

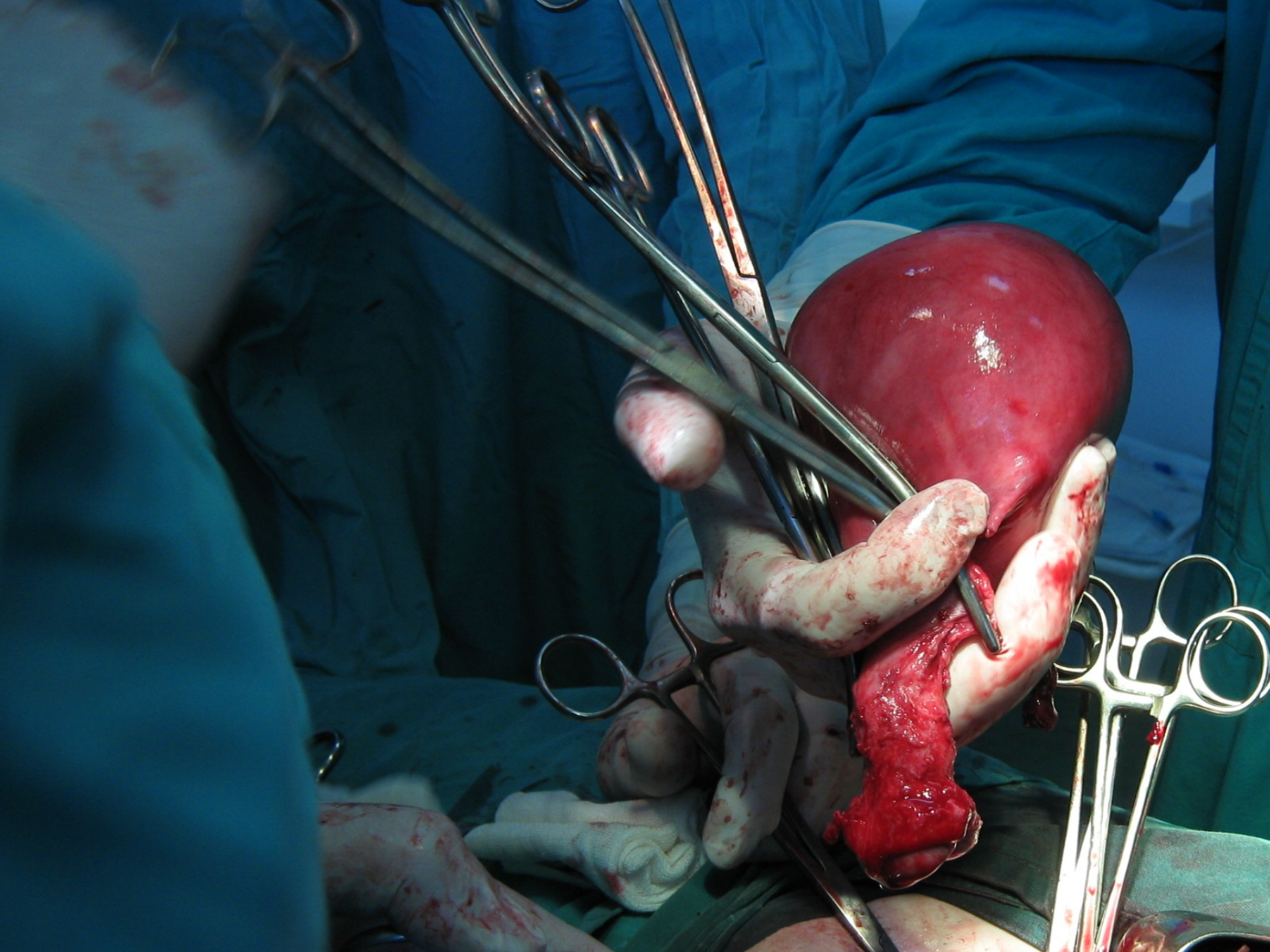




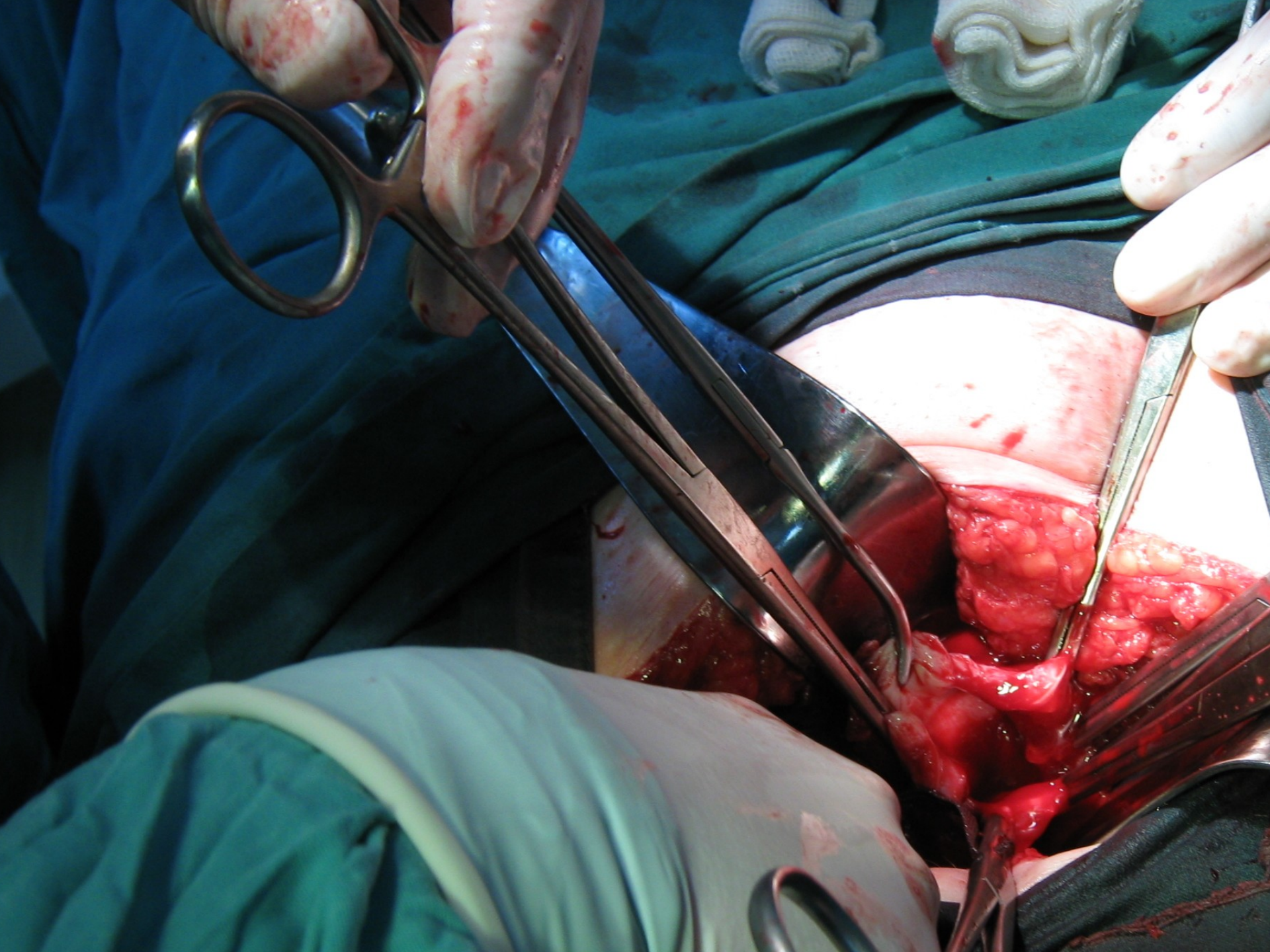


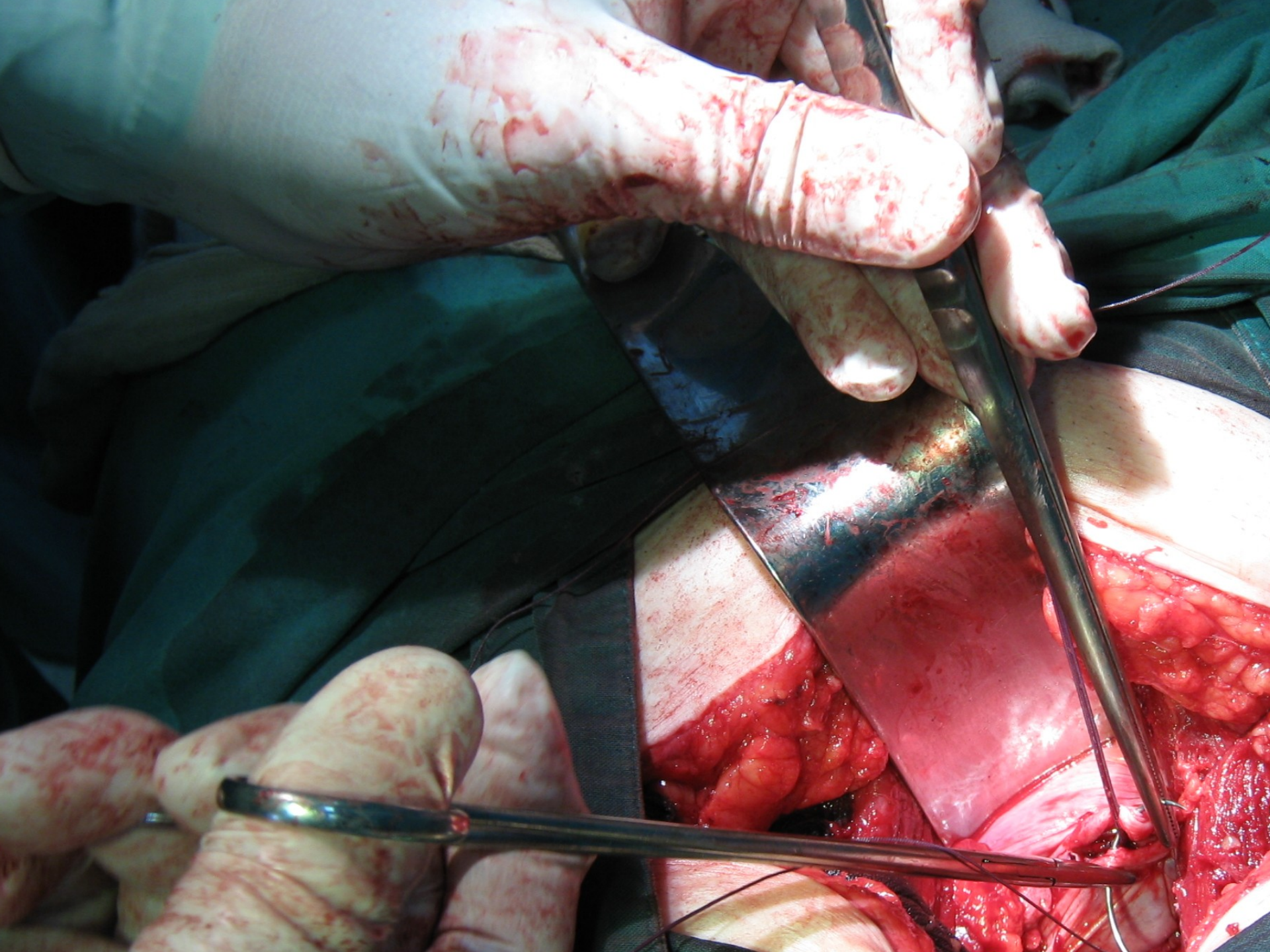


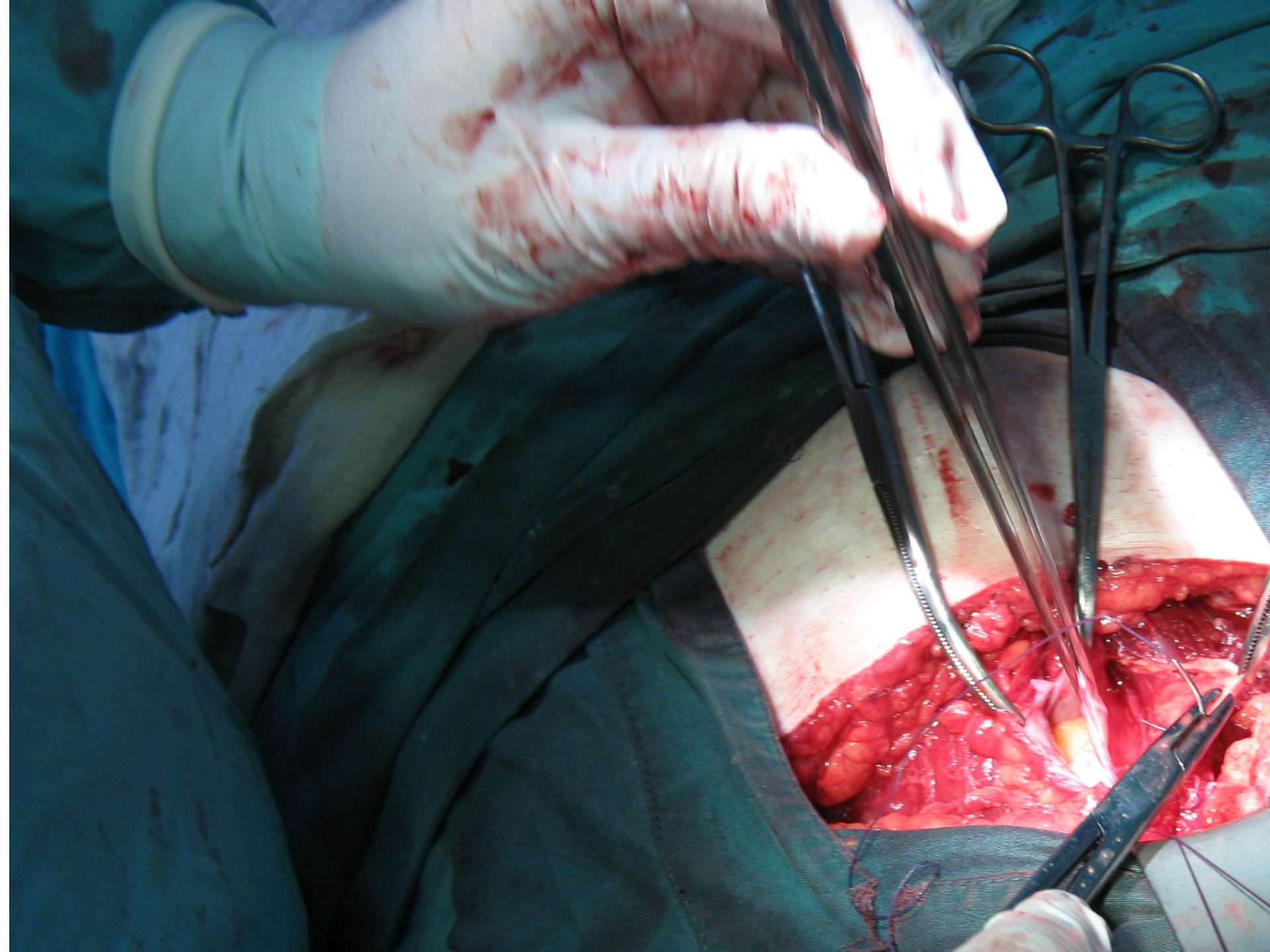












### ❖ Chirurgická léčba Ca ovarii:

- Hy+AE bilat.+ APPE + OE / omentektomie /
- + lymfonodectomia podél pánevních cév a aorty
  - a. iliaca interna
  - a. iliaca externa
  - a. communis
  - fossa obturatoria
  - paraaortální uzliny

### ❖ Chirurgická léčba při Ca endometrii

- HY abd. cum AE bilat. + LE pelvica
- LAVH cum AE bilat. + LE pelvica

### ❖ Chirurgická léčba při Ca cervicis uteri

- **PANHYSTERECTOMIA sec. WERTHEIM** (kromě dělohy, adnex, pánevních uzlin se odstraňují také parametria a horní třetina pochvy)

# DALŠÍ LPT VÝKONY

❖ **EXPLORACE DB**

❖ **DEBALKING**

❖ **SECOND LOOK OPERACE**

❖ **LIGATURA A.ILIACA INTERNA**

- ❖ LPT operace při pánevním zánětu (PID – pelvic inflammatory disease)
- ❖ LPT konzervativní operace myomů
- ❖ Operace pro neplodnost
  - adheziolýza
  - salpingolýza
  - ovariolýza
  - salpingostomie, neostomie tub
  - tubo-tubární anastomózy
  - tubo-uterinní anastomózy
  - implantace ovaria do dělohy
  - METROPLASTIKA – operace VVV dělohy
- ❖ Operace pro inkontinenci sec. Burch

# PORODNICKÉ OPERACE

- **SECTIO CAESAREA - S.C. - CÍSAŘSKÝ ŘEZ**
  - je nejčastější operací, kterou se ukončuje těhotenství ve III.trimestru a porod
  - vybavení plodu laparotomickou cestou

# INDIKACE

- podle povahy se S.C. dělí na:
  - **a) primární (plánovaná) SC**  
indikace je předem známa a o provedení operace je rozhodnuto již v průběhu těhotenství
  - **b) sekundární /neplánovaná / SC**  
indikace se vyvinula akutně nebo subakutně ve III. trimestru těhotenství nebo v průběhu porodu  
je ohrožena matka nebo plod nebo oba zároveň



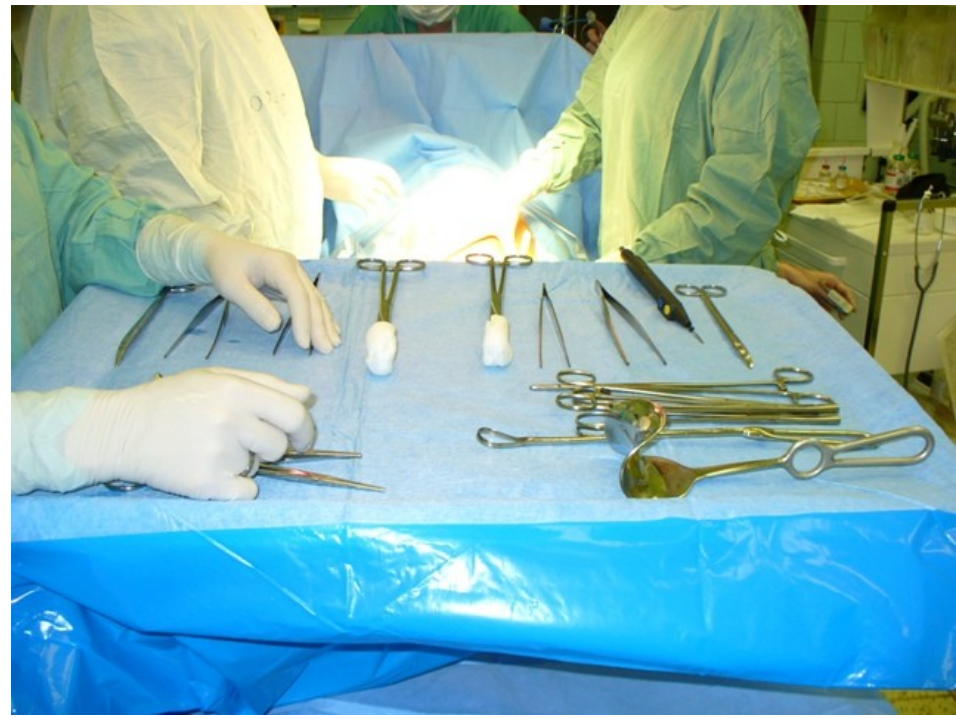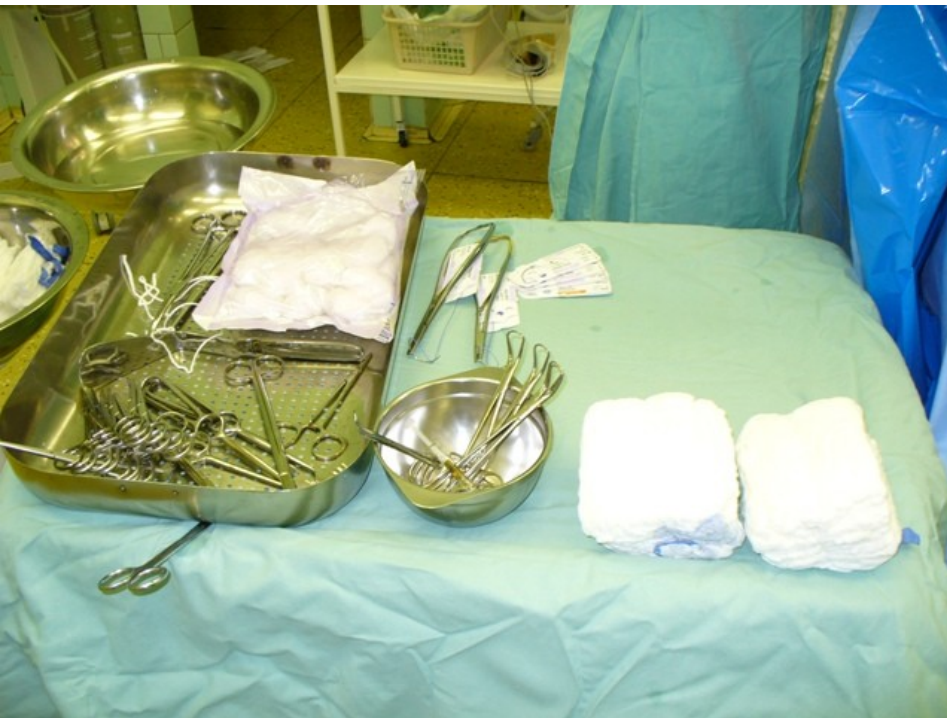# POSTUP PŘI SECTIO CAESAREA

- anestezie - CA, SA, EA
- LAPAROTOMIE
  - DSL
  - Pfannenstielův řez (příčná suprapubická LPT)
- S.C. sec. GEPPERT
- HYSTEROTOMIE

# PŘÍSTROJE

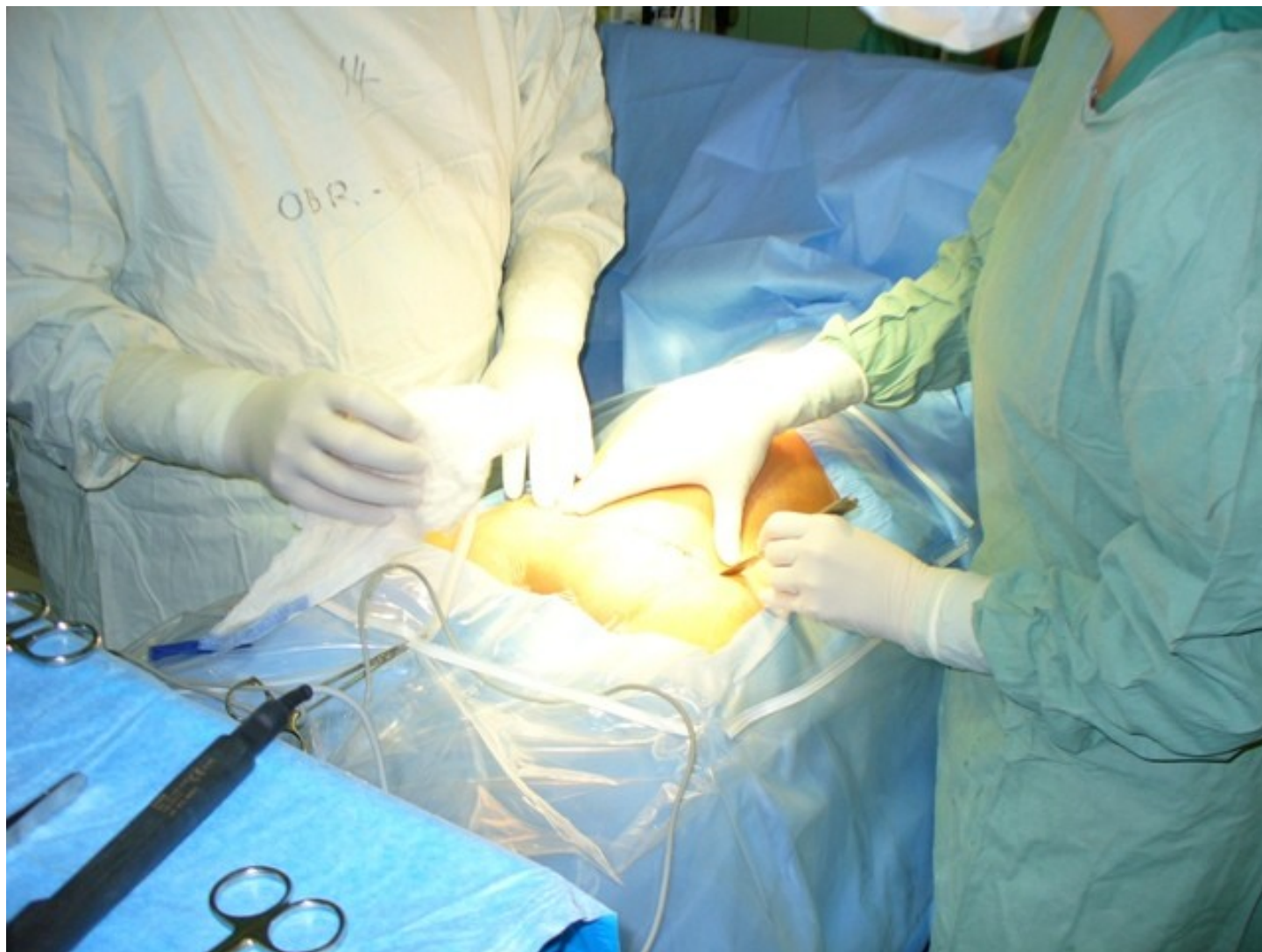- odsávačka
- elektrokoagulační přístroj

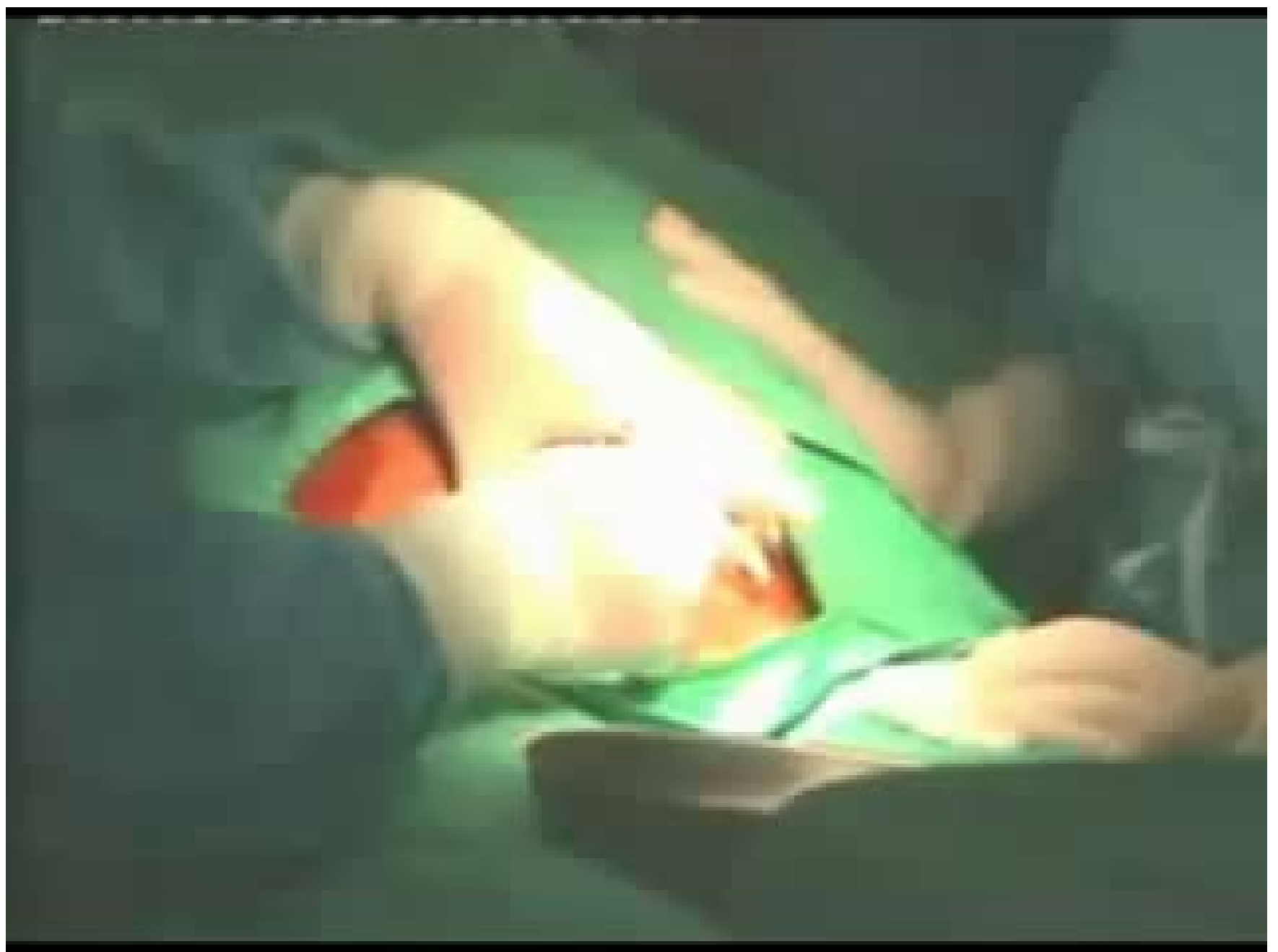# SÍTO PRO CÍSAŘSKÝ ŘEZ





# ROUŠKOVÁNÍ

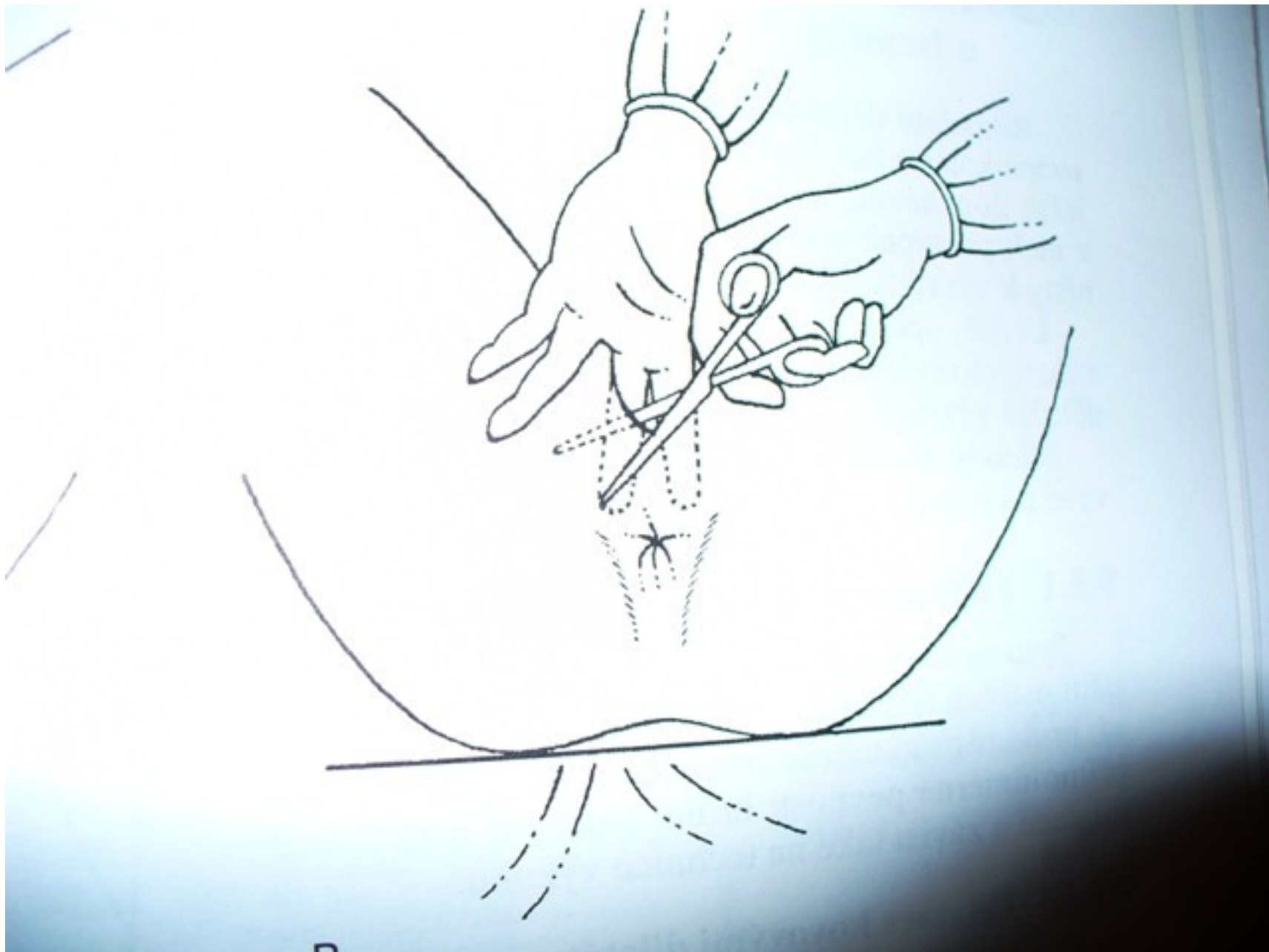




# EPIZIOTOMIE

## DRUHY EPIZIOTOMIE :

- MEDIÁLNÍ EPIZIOTOMIE
- MEDIOLATERÁLNÍ EPIZIOTOMIE
- LATERÁLNÍ EPIZIOTOMIE
- SCHUCHARDTŮV ŘEZ (ROZŠÍŘENÁ LATERÁLNÍ EPIZIOTOMIE)





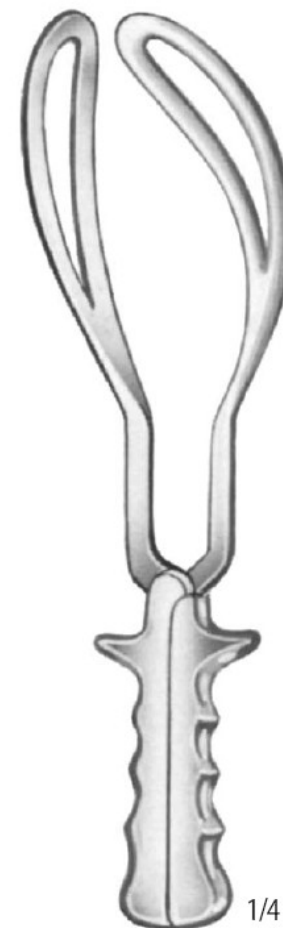
# PORODNICKÉ KLEŠTĚ



**SIMPSON**  
**117 91 0156**  
23,0 cm



**SIMPSON**  
**117 91 0157**  
30,0 cm



**SIMPSON-BRAUN**  
**117 91 0158**  
36,0 cm

# OPERACE VE III. DOBĚ PORODNÍ

- **LYSIS MANUALIS PLACENTAE**
- **REVISIO CAVI UTERI**

# ZDROJE

- PORODNICTVÍ

Evžen Čech, Zdeněk Hájek, Karel Maršál, Bedřich Srp a kolektiv  
nakladatelství GRADA Publishing, 1999, Avicenum

- ❖ KOMPENDIUM GYNEKOLOGICKÝCH OPERACÍ

František Macků a kolektiv  
GRADA Publishing 1995 Avicenum

PREDIKCE ÚSPĚŠNOSTI ABLACE ENDOMETRIA  
KANDIDÁTSKÁ DIZERTAČNÍ PRÁCE  
MUDr. Zuzana Fučíková



DĚKUJI ZA POZORNOST