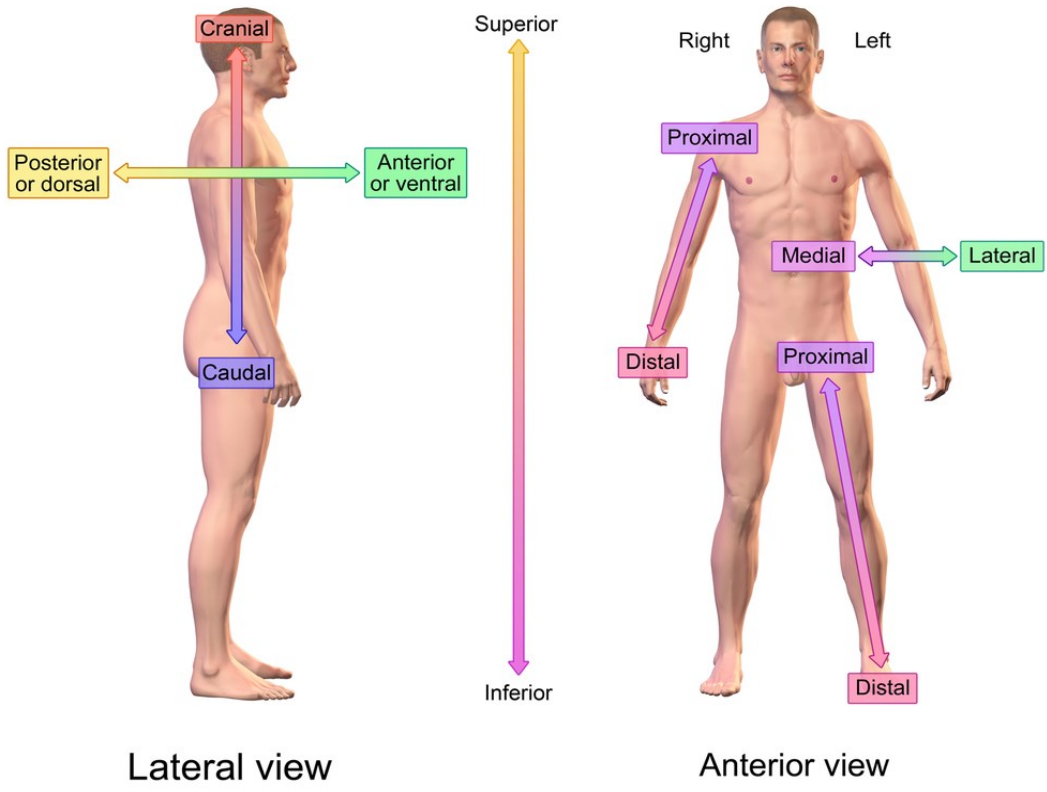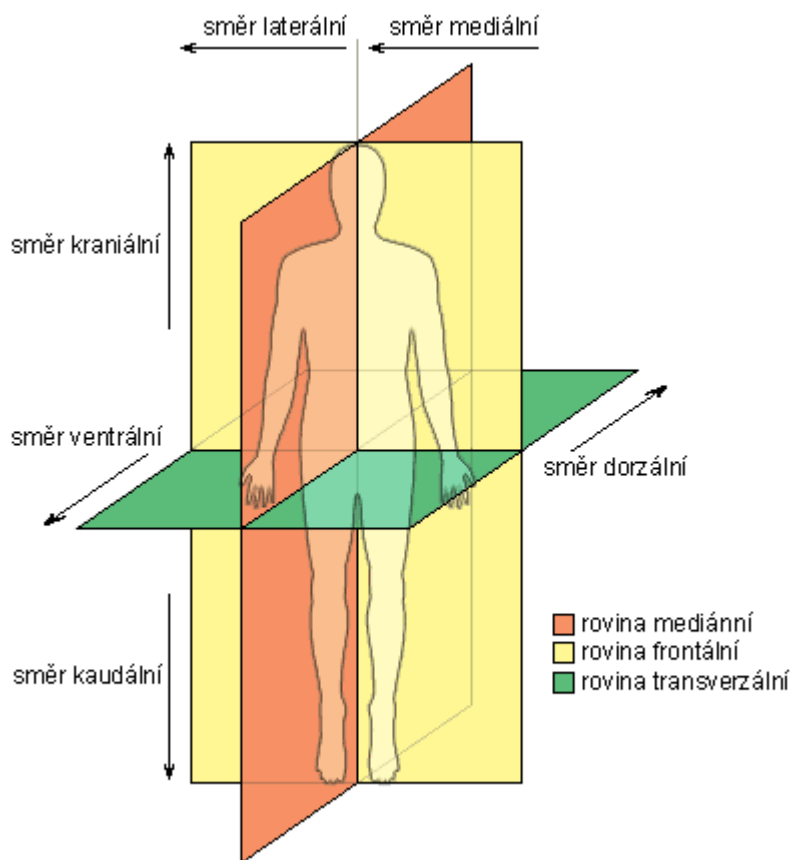


Directional References



Při popisu stavby lidského těla vždy vycházíme ze základní anatomické polohy těla, kterou je vzpřímený stoj s horními končetinami svěšenými podél boků a s dlaněmi obrácenými vpřed. Z této polohy vycházíme bez ohledu na momentální polohu vyšetřované osoby. K usnadnění popisu a pro jeho naprostou jednoznačnost používáme zvláštní názvy některých rovin a směrů.

Základní roviny

střední (mediální) – prochází předozadně středem těla a dělí ho na dvě souměrné poloviny

sagitální – všechny roviny rovnoběžné s rovinou mediální

frontální – všechny kolmé na rovinu mediální a rovnoběžné s kostí čelní

transverzální – roviny kolmé na všechny předozadní, v základní anatomické poloze jsou orientovány horizontálně

Základní směry

Vertikální

směr k hlavě – kraniální (cranium – lebka)

horní – superior

směr k pánevnímu konci – kaudální (cauda – ocas)

dolní – inferior

na končetinách:

směrem k trupu –proximální (proximalis)

směrem od trupu –distální (distalis)

Podrobnější orientace na těle

Předozaďní

směr dopředu – ventrální (ventralis)

přední – anterior

směr dozadu – dorzální (dorsalis)

zaďní – posterior

Horizontální

směr ke střední rovině – mediální (medialis)

směr od této roviny ke stranám – laterální (lateralis)

napravo, pravý – dexter

nalevo, levý – sinister

Označení hloubky

povrchový – superficialis

zevní – externus

hluboký – profundus

vnitřní – internus

Základní pohyby

ohnutí – flexe

natažení – extenze

otáčivý pohyb předloktí:

palcem k tělu – pronace

malíkem k tělu – supinace

odtažení – abdukce

přitažení – addukce

elevace - zdvihnutí

deprese - pokles