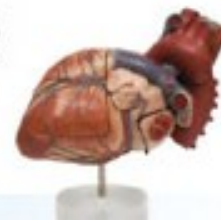



**Vysoká škola
zdravotnická**



Doc. MUDr. Tomáš Grus, PhD
II. Chirurgická klinika
VFN Praha

Zimní semestr
23. října 2020

Ošetřovatelský proces u pacienta s osteoartrózou

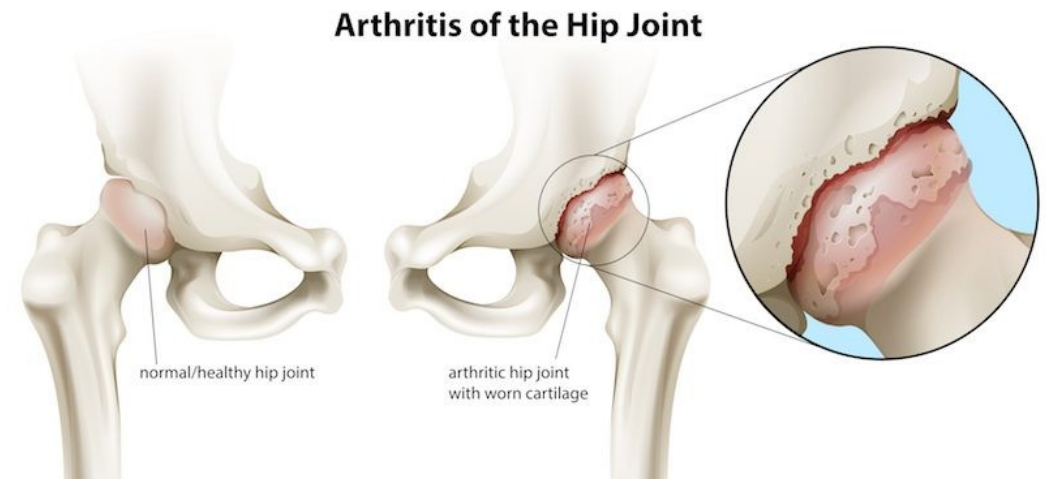
Osteoartróza (OA)

Poškození chrupavky → ulcerace a zhrubnutí → odlupování → změny na kosti pod chrupavkou (cysty, trhlinky)

Reakcí na odlupování chrupavky → zvýšená tvorba enzymů (uklízí rozpadlé částičky) → další poškození chrupavky → osteofyty při okrajích kloubů

→ omezení v pohybu, iritace nervů + reflexní stažení svalstva → bolest postihuje i další šlachy a klouby → změna osy páteře a končetin

- **Coxartróza** – postižení kyčelního kloubu
- **Gonartróza** – postižení kolene
- **Spondylartróza** – postižení obratlů



Osteoartróza (OA) – základní charakteristika

- Degenerativní onemocnění synoviálních kloubů
- Je hlavní příčinou bolestí pohybového aparátu a pracovní neschopnosti mezi chorobami, postihující muskuloskeletární systém.
- **Vyvíjí se na základě degradace chrupavky, jejím lokalizovaným poškozením a novotvorbou kosti v centrální oblasti na okrajích kloubů**
- Typická je především **bolest** - provázená různě závažnou **ztrátou funkce kloubu**
- Dochází k **narušení pohybových vzorců**, jejichž součástí je postižený segment a dochází k následnému **šíření poruch na další etáže** pohybového aparátu

Osteoartróza (OA) – základní charakteristika

- Po počátečním postižení chrupavky a jejím postupným úbytku se objevují změny i v přilehlých kostních epifýzách, k poškození kloubních vazů a kloubního pouzdra.
- Dochází k pokračujícímu **rozvoji bolesti, omezení pohyblivosti a deformitám kloubu**
- Mezi další typické příznaky OA patří:
 - pocity ranní ztuhlosti
 - chronické bolesti (**startovací nebo zhoršující se při zátěži**)
 - Otoky
 - Drásoty
 - Omezení hybnosti

Etiologie OA

!! nepoměr mezi zátěží a schopností kloubu zvládat zátěž !!

- Rizikové faktory:

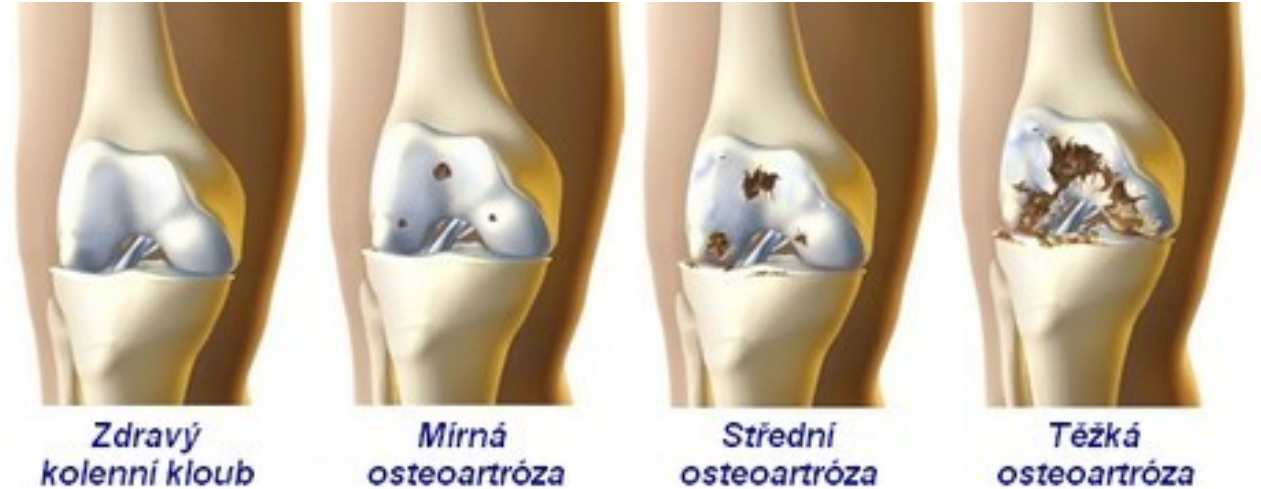- ✓ věk
- ✓ genetická predispozice
- ✓ poruchy biomechaniky
- ✓ Úrazy
- ✓ Obezita
- ✓ etnické a geografické vlivy

- OA váhonosných kloubů je častější u žen - poměrem 1:4
- OA rukou je 2-3% a postihuje častěji ženy

s nějakým příznakem OA, ať už občasné pocity kloubní ztuhlosti, intermitentní bolesti při zátěži, nebo stálou bolestí setkává během života nejméně 1/3 lidí starších 45 let.

Výskyt onemocnění narůstá s věkem a postihuje téměř všechny osoby nad 70 let. Zdaleka ne všichni pacienti, kteří mají nález na rentgenových snímcích musí mít i klinické potíže

- často vede onemocnění k pracovní neschopnosti, výjimkou není ani trvalá invalidita

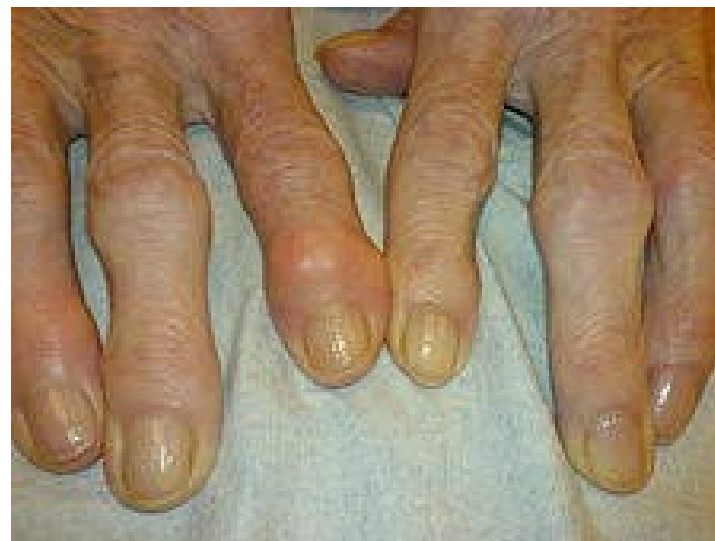
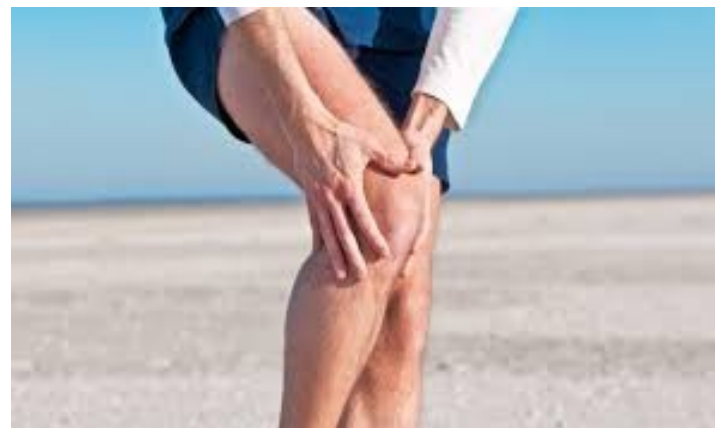
Etiologie OA

- **Primární (idiopatická)** – nejasná příčina
Přetěžování kloubů – obezita, sport, špatná výživa, alkoholismus, nikotinismus
- **Sekundární** – jiné onemocnění (metabolické ...)
nebo úraz, nekroza hlavice femuru, vývojové dysplázie kyčlí, zánět, ...
- Genetické predispozice: familiární výskyt – např. OA kloubů ruky u žen
- Stárnutí/věk
- Mechanické vlivy: Změna geometrie kloubu, uvolnění pouzdra
- Endokrinní vlivy: OA u např. akromegalii, hyperthyreóze, DM
- Imunitní vlivy: Depozita imunoglobulinů

Klinický obraz

- **Bolest** – ranní startovací
- **Kulhání** + šetření končetiny
- **Omezení rozsahu** kloubu → ankylóza
- **Deformity** kloubů, uvolnění vazů



Diagnostika

RTG

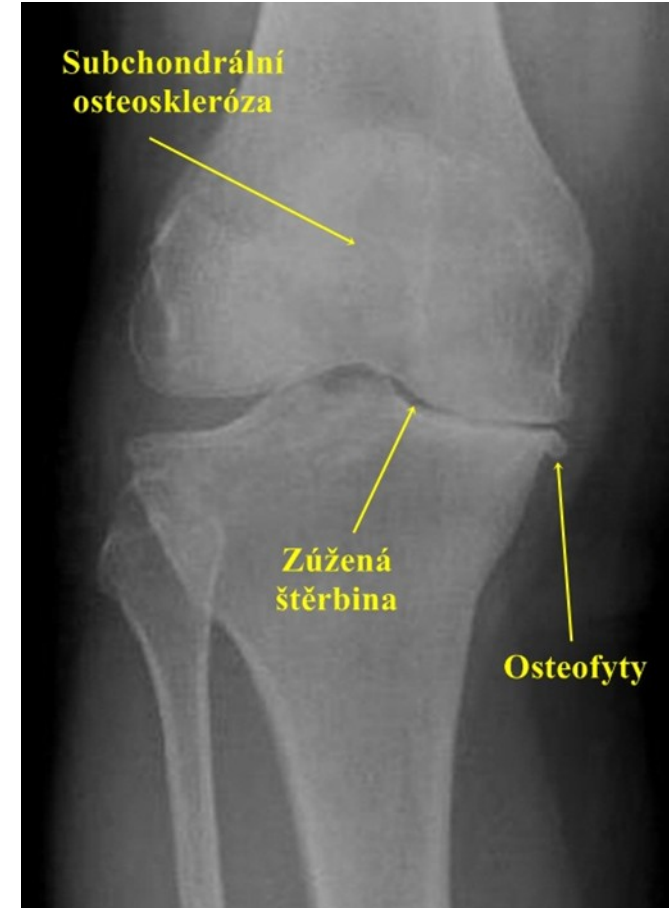- zúžení kloubní štěrbiny
- cysty, deformity hlavice, osteofyty

MR

- průkaz nekrózy

Artroskopie

- zhodnocení rozsahu poškození chrupavky



Terapie

- **Konzervativní**

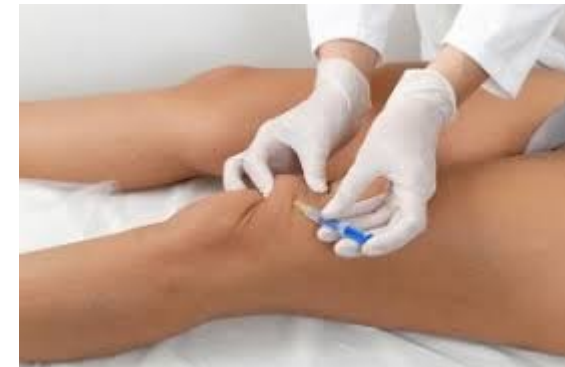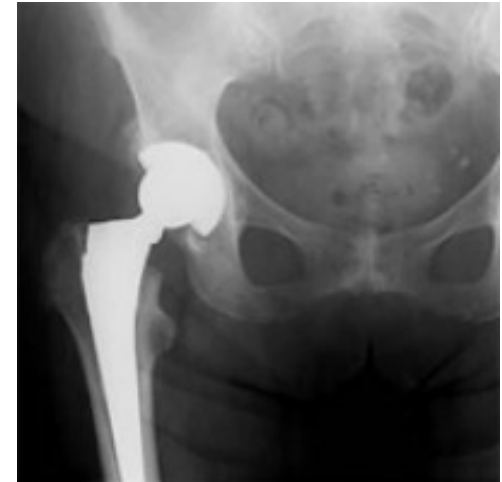- rehabilitace (lázně), redukce nadváhy, vyvarovat se přetěžování

- **Chirurgická**

- náhrada endoprotézou (aloplastika - TEP)

- **Farmakologie**

- Chondroprotektiva
- NSA
- Myorelaxancia
- Kortikoidy – intraartikulárně (Kenalog)



Coxartroza

- Primární
- Sekundární (terén dysplazie kyčelního kloubu, následek Perthesovy choroby, náročné sporty, obezita, špatná životospráva)

Klinický obraz:

- Bolest
 - ✓ Mírná, pozvolna progreduje, intermitentní
 - ✓ Hluboko v kloubu, propagace do L páteře, po zevní straně stehna
 - ✓ Námahová, startovací, v klidu polevuje
- Ranní ztuhlost
- Špatná chůze, svalové kontraktury, omezení hybnosti až ankylóza
- Kulhání, oporné pomůcky

Diagnostika

- **Fyzikální vyšetření** – pohled, pohmat

- **Laboratoř**

- **RTG**

nejprve zúžení kloubní štěrbiny →posléze osteofyty →změny subchondrální kosti →pseudocysty →postižení trofiky až vymizení chrupavky →ankylóza

- **SONO**

vrozené dysplazie, chronické posttraumatické změny

Terapie

- Režimová opatření
- Redukce hmotnosti
- Chůze s oporou
- RHB
- Dietoterapie:
 - VHODNÉ
 - ✓ zelenina a ovoce, libové maso + ryby, vláknina,
 - ✓ mléčné výrobky s nižším obsahem tuku, celozrné pečivo

NEVHODNÉ

- ✓ tučná a tmavá masa, uzeniny, kořeněné,
- ✓ nadměrné solení, pečivo a moučníky, sladkosti a sladké
- ✓ nápoje, konzervované potraviny, alkohol

Farmakoterapie

- ✓ NSA, analgetika
- ✓ Chondroprotektiva



Chirurgická léčba

Osteotomie

- změna vzáj. postavení kloubních ploch, málo postižená chrupavka přetažena do míst větší expozice a přebírá tak fci zdevastované chrupavky

Aloplastika

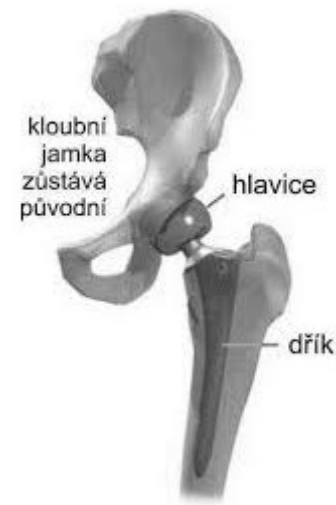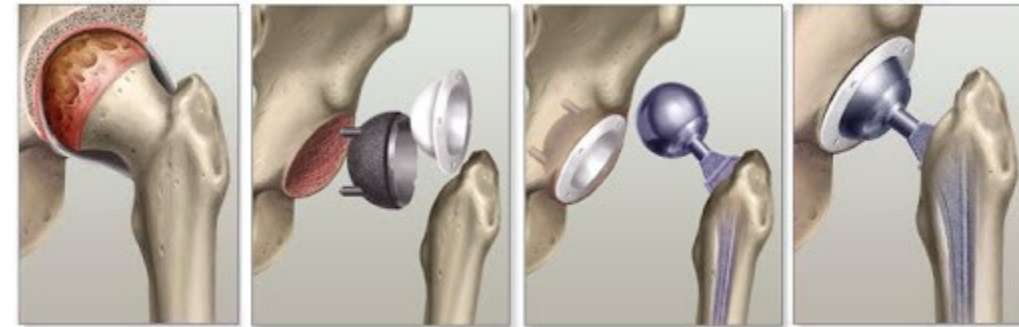
- nejčastější operace, nahrazena je kloubní jamka a hlavice endoprotézou

Totální endoprotéza

- nahrazena hlavice i jamka

Cervikokapitální endoprotéza

- nahrazena pouze hlavice



Gonartróza

Nejčastější postižený kloub, více ženy středního a vyššího věku

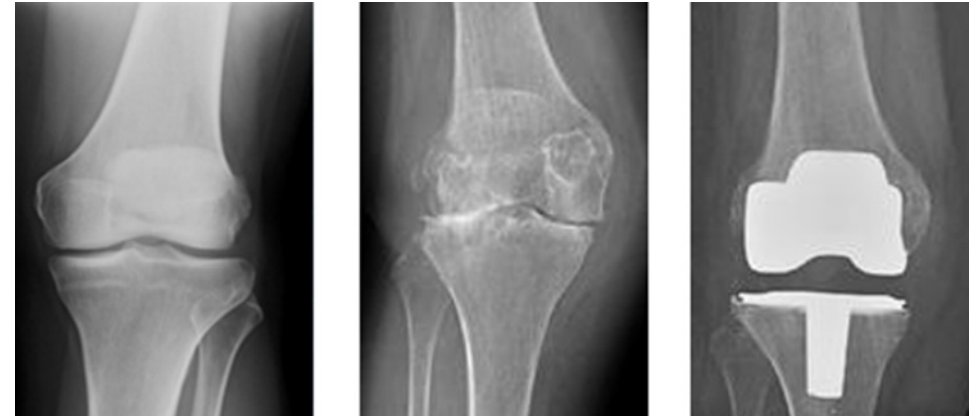
nezánětlivé degenerativní onemocnění, při kterém:

- se nadměrně opotřebovávají kloubní chrupavky
- vzniká subchondrální skleróza
- tvoří se osteofyty
- mění se synovie vazů i svalů

Může postihovat mediální, laterální femorotibiální nebo femoropatelární kompartment.

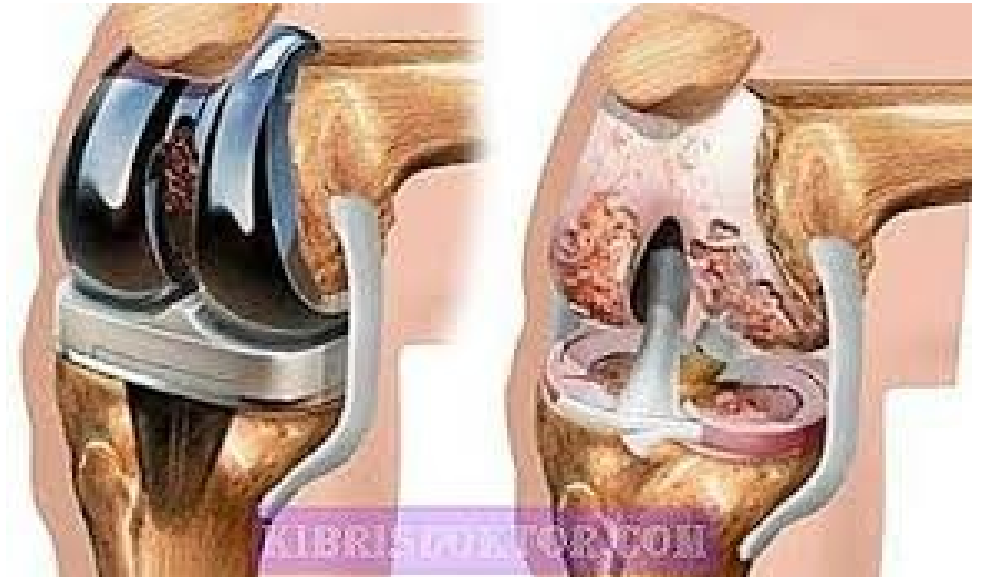Predisponující faktory

- ✓ obezita
- ✓ Primární i sekundární (po traumatu měkkých struktur)



Etiologie

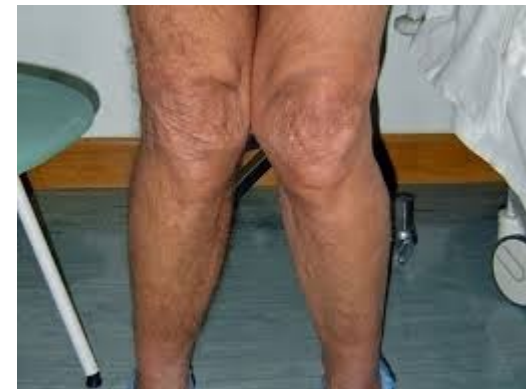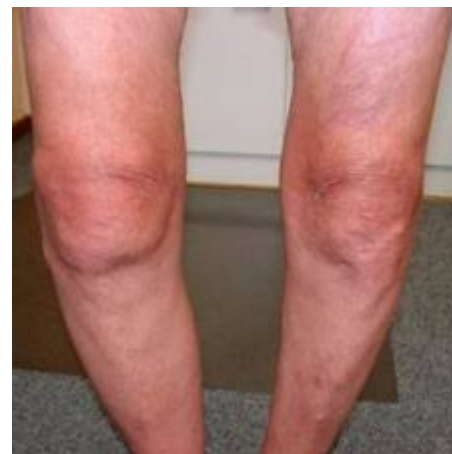- AO primární (idiopatická)
 - Předčasné nebo nadměrné opotřebení chrupavky
 - Genetika
 - Přetěžování
 - Nadváha
- AO sekundární
 - v kloubu postiženém v minulosti nějakým procesem
 - vrozené vady kolena [artritidy](#)
 - aseptická nekróza
 - úrazy
 - osová deformity
- nezávislé na věku.



Klinický obraz

Bolest

- Námahová, v klidu polevuje
- Do schodů, ze schodů, po nerovném terénu
- Startovací charakter
- Omezení hybnosti, nutnost holi

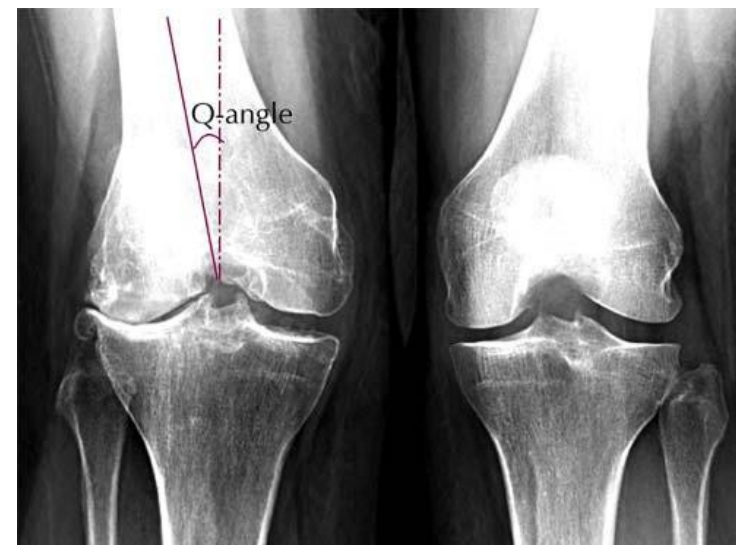


Omezení pohybu - postupně omezení flexe

Osová deformity - genua vara – častější

Zhrubění kloubu, drásoty

Období zánětu – otok, výpotek, kůže nad teplejší



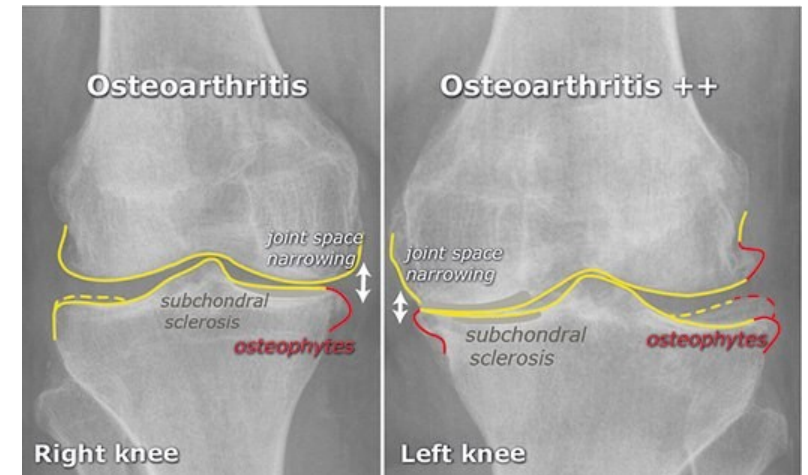
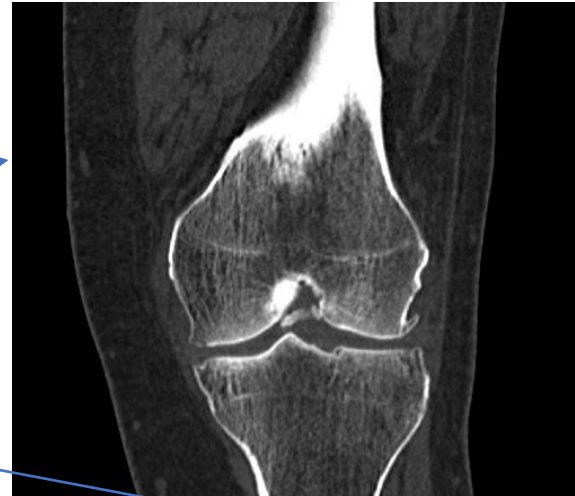Diagnostika

RTG

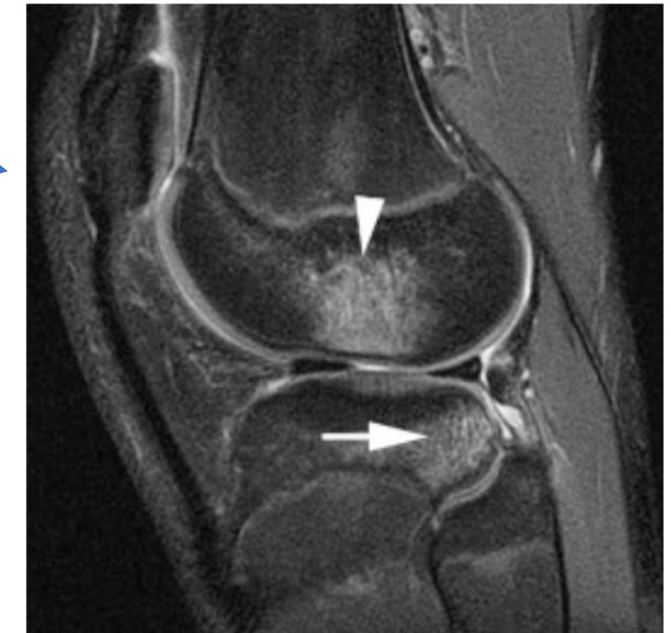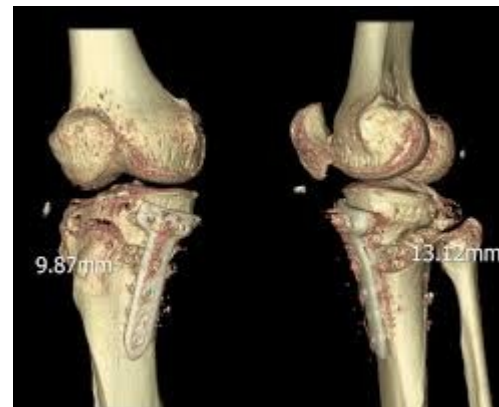
CT

MR

Artroskopie



- lokální destrukce chrupavky a zúžení štěrbiny
- kloubu, kostní cysty, změna osy končetiny



Léčba

- **Nefarmakologické postupy** - úprava životního stylu, u lidí s nadváhou snížení jejich hmotnosti
- **Pohybová léčba** - probíhá pod vedením fyzioterapeuta, či rehabilitačního pracovníka. Jsou doporučovány cviky k posílení svalstva. Pacienti s gonartrózou by měli pravidelně cvičit. Vhodné je běžné aerobní cvičení nebo cvičení ke zlepšení rozsahu hybnosti v postiženém kloubu.
- **Fyzikální léčba** - magnetoterapie, elektroterapie či hydroterapie
- **Akupunktura a léčba ultrazvukem**, která slouží především ke snížení bolestí.
- **Protetické pomůcky** - úprava obuvi, vložky do bot, hole, ortézy

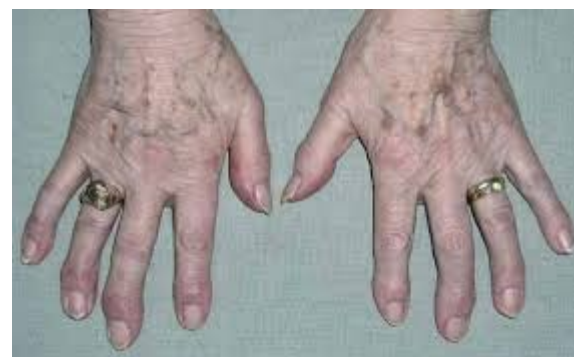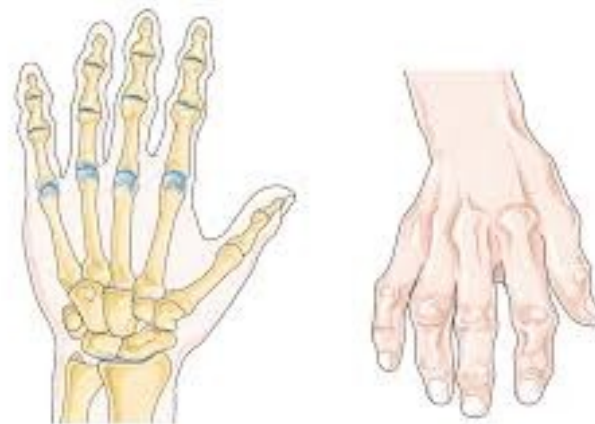- **Farmakologická léčba**
 - ✓ léky ze skupiny analgetik - tlumí bolest a to ve formě tablet, ale i lokálně působících mastí a gelů
 - ✓ nesteroidní antirevmatika - kvůli nežádoucím účinkům se musí často střídat. Tyto léky mají analgetický a protizánětlivý účinek
 - ✓ Chondroprotektiva - podporují regeneraci chrupavčité tkáně a tvorbu kolagenu. Chrání chrupavku před další destrukcí (chondroprotektivní účinek). Další možností podpory chrupavčité tkáně je intraartikulární (přímo do kolenního kloubu) aplikace kyseliny hyaluronové a jejích derivátů. (tzv. viskosuplementace)

- **Chirurgická léčba:**
 - ✓ **artroskopie (ASK)** - endoskopická diagnostická a léčebná metoda, při které se ošetří menisky, chrupavčité a kostní struktury kolena – debridement, shaving, abraze, tedy jakési vyčištění kloubu, oholení chrupavek, zarovnání kostních povrchů.
 - ✓ **korekční osteotomie** – řeší osové úchytky (koleno do O a X) mohou být operačně odstraněny protětím kosti s vytětím klínu
 - ✓ **totální endoprotéza kolena (TEP)** - je nahrazen celý kloub komponentami, které jsou vyrobeny z legované oceli a vysokomolekulárního polyetyleny. Tento typ chirurgické léčby většinou přináší kompletní úlevu od bolesti a výrazné zlepšení hybnosti

OA drobných kloubů ruky

Častější u žen vyššího věku

- Vznikají uzly na dorzu kloubu – zpočátku měkké prosáknutí, později tuhé, tvorba valu a zhrubnutí kloubu (trvalé) → tuhý již nebolí
- **Diagnostika:** klinická + RTG
- **Léčba:** především symptomatická
 - ✓ léky ze skupiny analgetik
 - ✓ nesteroidní antirevmatika
 - ✓ Chondroprotektiva



Ošetrovatelská péče

V závislosti na léčbě onemocnění

- Změna životního stylu, redukce váhy, nezvedat nadměrná břemena, nestát dlouhou dobu, pravidelné cvičení
- V případě nutnosti dopomoc v oblastech sebepéče
- Pravidelné užívání léků
- Chirurgická léčba – viz. chirurgie

Spondylartroza

Degenerativní onemocnění meziobratlových kloubů

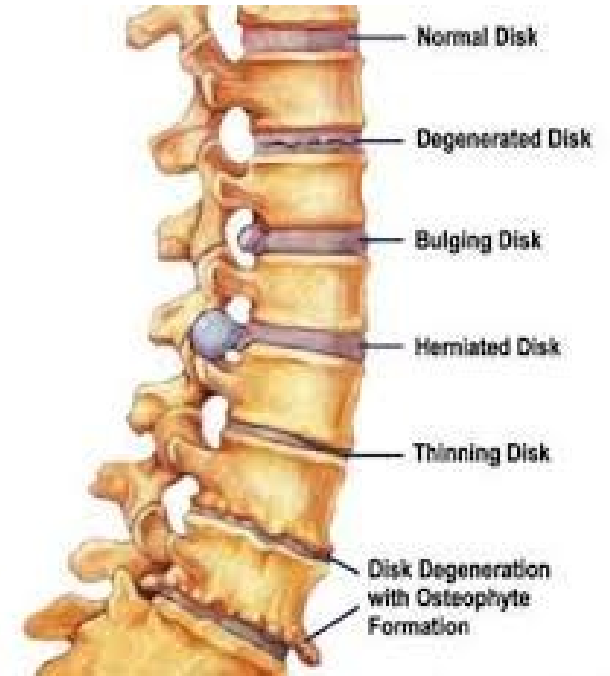- Osteofyty na meziobratlových kloubech → omezení hybnosti
→ útlak kořenů míšních → kořenová bolest

Spondylóza = degenerativní postižení obratlových těl

- Zobáčkové výrůstky po stranách těl → až spojení sousedních obratlů → na zadní straně zásah do páteřního kanálu → útlak míšních kořenů → vystřelující bolest

Etiologie

- Neznámá
- Přetížení sportem, traumatem, metabolická onemocnění, nikotinismus, etylismus



Spondylartroza

Klinický obraz:

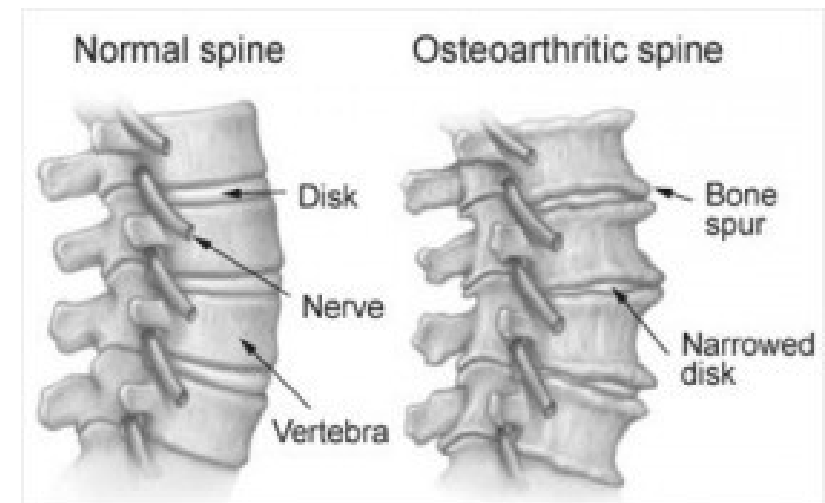
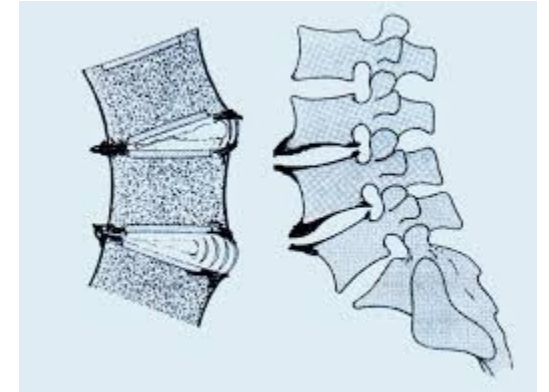
- Námahové bolesti, zlepšení v klidu
- Později silná kořenová bolest v průběhu drážděného nervu

Diagnostika

- RTG, CT, MR
- Neurologické vyšetření

Terapie

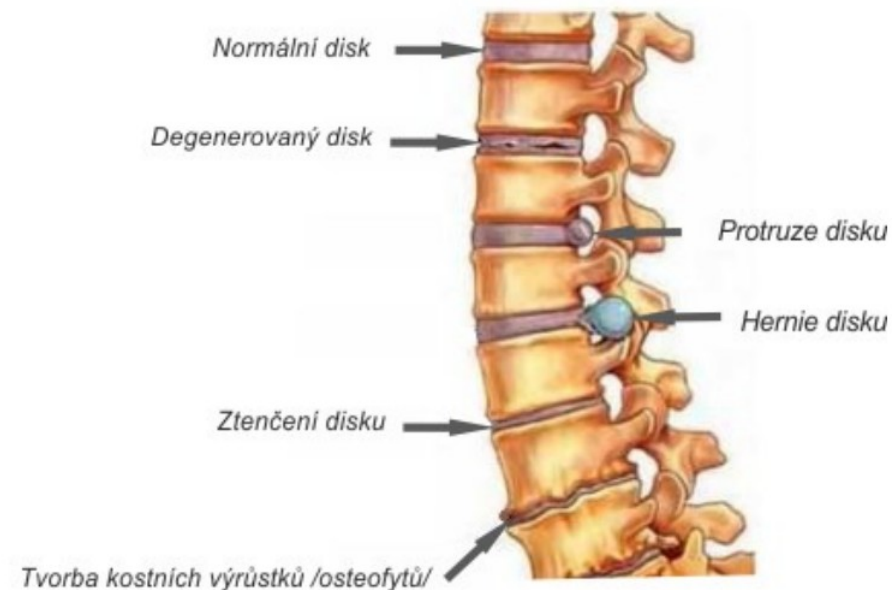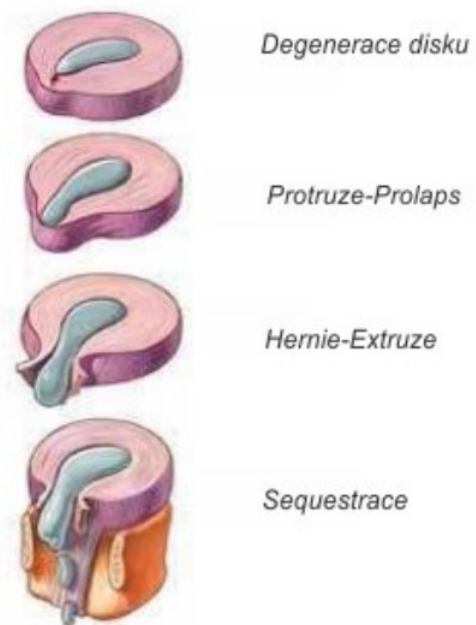
- Konzervativní – vitamíny, chondroprotektiva
- RHB
- Chirurgická – při silných bolestech



Degenerativní onemocnění páteře

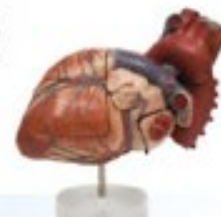zahrnuje ještě další chorobná postižení, např.:

- Diskopatie
- Osteoporóza
- Osteomalácie
- Scheuermannova choroba
- Skolioza





**Vysoká škola
zdravotnická**



Děkuji za pozornost

Zimní semestr
23. října 2020