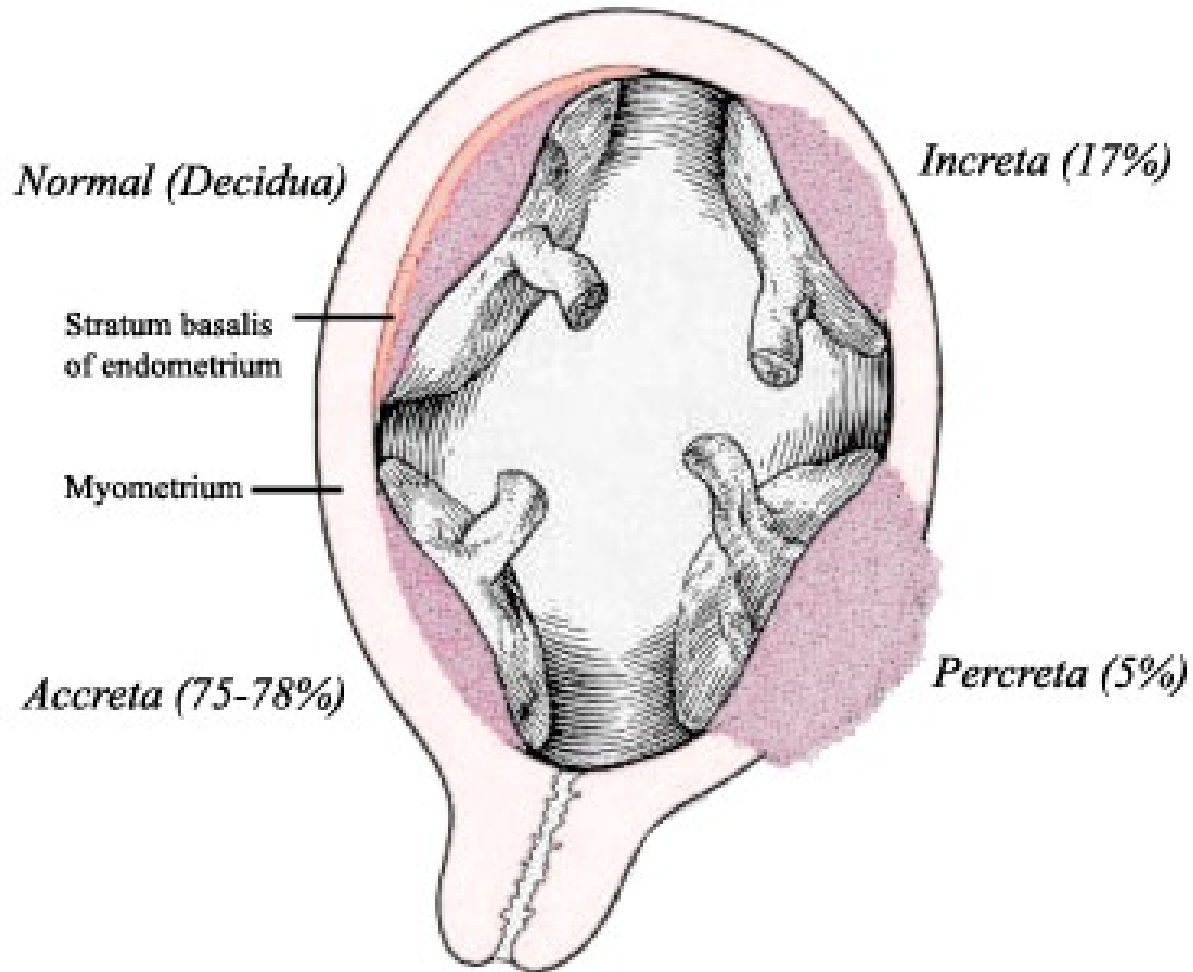


PORODNÍ KRVÁCENÍ

- ⊙ **Krvácení před porodem (antepartální):**
- ⊙ - abrupce placenty
- ⊙ - placenta praevia
- ⊙ **Krvácení během porodu (intrapartální):**
- ⊙ - S.C.
- ⊙ - ruptura dělohy
- ⊙ **Krvácení po porodu (postpartální): 500ml vag, 1000ml s.c. /4T - tonus, tkáň, trauma, trombin)**
- ⊙ - děložní hypotonie, atonie /tonus/
- ⊙ - rezidua post partum /tkáň/
- ⊙ - děložní inverze /trauma/
- ⊙ - placenta accreta, increta, percreta /Tkáň/
- ⊙ - koagulopatie DIC, hemofilie /trombin/

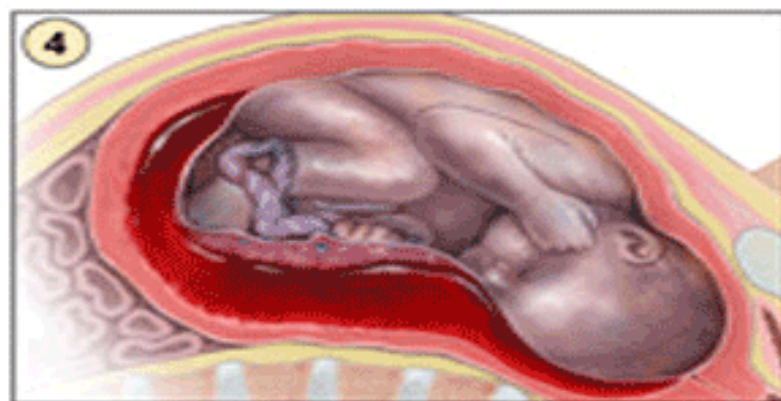
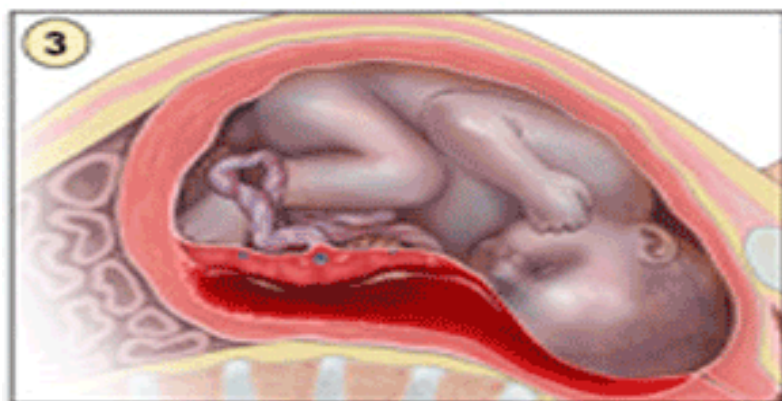
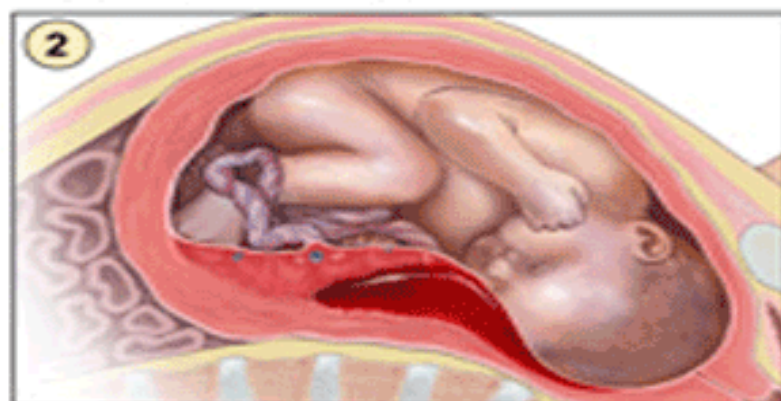
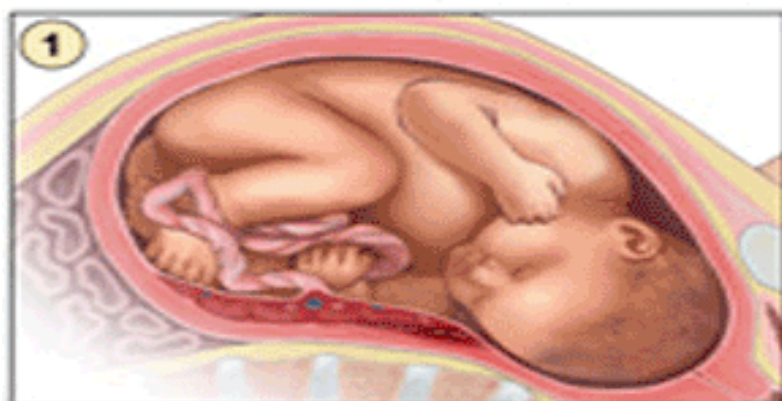


ABRUPCE PLACENTY

- ⊙ **Rizikové faktory předčasně odloučené placenty:**
- ⊙ - hypertenze
- ⊙ - abúzus drog kokainu, nikotinu
- ⊙ - trauma (DN)
- ⊙ - preeklampsie, eklampsie
- ⊙ **Klinický obraz:**
- ⊙ - abdominální bolest břicha (křečovitá)
- ⊙ - krvácení
- ⊙ - zvýšený děložní tonus i citlivost
- ⊙ - apoplexia utery (prosáklá děloha, krev se hromadí v dutině břišní)
- ⊙ - fetální distress
- ⊙ - hypotenze, tachykardie (hemoragický šok)
- ⊙ - bledost, schvácenost

TERAPIE ABRUPCE PLACENTY

- Trendelenburgová poloha
 - Oxygenace
 - Resuscitace oběhu tekutinami
 - Prevence hemoragického šoku
 - Urgentní příjem
-
- S.C.



Předčasné odlučování placenty, POL

ATONIE DĚLOHY - RIZIKOVÉ FAKTORY

- ⊙ Prodloužený porod
- ⊙ Překotný porod
- ⊙ Distenze dělohy (vícečetný porod, polyhydramnion, makrosomie plodu)
- ⊙ Myomy dělohy

ATONIE DĚLOHY DIAGNOSTIKA

- Palpačně je děloha měkká, velká
- Tlakem na fundus vytlačíme velké množství krve, nebo koagul

ATONIE DĚLOHY - INTERVENCE

- ◉ Kanylace PŽK
- ◉ Zavedení PMK (involuce dělohy)
- ◉ Monitoring FF
- ◉ Zevní masáž dělohy
- ◉ Fyzikální ledování podbřišku
- ◉ Komprese břišní aorty
- ◉ Oxygenace
- ◉ Uterotoniká MEM 0,2 ml, Oxytocin 5 I.U. bolus i.v or 10 I.U. i.m.
- ◉ Prostaglandiny- matylprostaglandin do děložního svalu
- ◉ Prostin M 15 - 0,25mg i.m.
- ◉ Poševní tamponáda
- ◉ RCUI
- ◉ Tekutinová náhrada (koloidy, krystaloidy)
- ◉ Prevence hemoragického šoku (KPR) a DIC