

15. Dystrofie a prekancerózy rodidel

Nemoci rodidel zahrnují široké spektrum klinických jednotek. Jejich diagnostika a terapie proto často vyžaduje multidisciplinární spolupráci. Pro srozumitelnou komunikaci napříč jednotlivými obory je nutné dodržování jednotné terminologie, která vychází z dermatologického názvosloví, i klasifikace nemocí vulvy.

Dystrofie rodidel

- jedná se o zastaralý termín pro nenádorová a neinfekční onemocnění vulvy (vnější ženské pohlavní orgány)
- jedná se o široké spektrum onemocnění, často dermatologických
- léčba těchto onemocnění probíhá často ve spolupráci s dermatovenerologem

-> nejčastějšími onemocněními z této skupiny jsou:

- Lichen sclerosus
- Skvamózní hyperplazie Lichen simplex
- Lichen planus
- Atopická dermatitis
- Psoriáza (lupénka)

-> zejména u postmenopauzálních žen může v terénu dystrofických změn - lichen sclerosus a skvamózní hyperplazie vznikat spinocelulární karcinom vulvy

Lichen sclerosus = chronická dermatóza

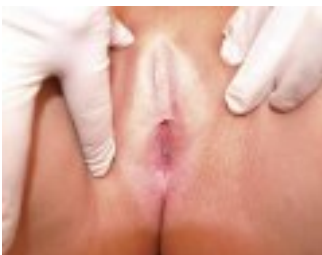, chronické zánět dermis

- Klinický obraz: bělavé okrsky ztenčené kůže, dochází ke zúžení introitu (*otvor vedoucí do pochvy*)
- typicky postihuje anogenitální oblast
- v pozdějších stádiích je kůže hladká a lesklá, objevují se fisury (trhliny), které při hojení způsobují jizvení , atrofie - vytenčení

+ projevy - pruritus (svědění) a pálení, celková bolestivost v zasažené oblasti - dyspareunie
-> nepříjemné pocity až bolesti při pohlavním styku

• Etiologie (příčina vzniku): neznámá (pravděpodobně kombinace poruch imunitních mechanismů a genetické predispozice)

+ až v 50 % případů se objevuje korelace s autoimunitním onemocněním (např. vitiligo, onemocnění štítné žlázy, výskyt atopického ekzému...)



• Manifestace: většinou postmenopauzálně, ale i prepubertálně

• Léčba: obtížná a dlouhodobá

- v první fázi je nutné zastavit zhoršování onemocnění
- kůže je při tomto onemocnění velmi křehká, primárním záměrem je snaha o znovunabytí její pevnosti a pružnosti

a) konzervativně: kortikosteroidy, lubrikancia při koitu, volný oděv

b) chirurgicky: excize (vyříznutí), vulvektomie (odstranění zevních

rodidel)

Skvamózní hyperplázie

• Klinický obraz: bělavá až bílá vyvýšená ložiska -> dochází ke ztlustění epitelu - nejčastěji v oblasti: vnitřních stydkých pysků, vnějších stydkých pysků a klitoriální kapuce

+ projevy - pruritus, celková bolestivost v zasažené oblasti

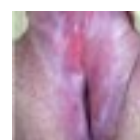Lichen simplex

= sekundární kožní nemoc z chronického škrábání (nasedá na jiné dermatitidy)

Lichen planus

= bělavé až červené léze vulvy, klinický obraz podobný jako lichen sclerosus

Prekancerózy rodidel



- prekanceróza = preinvasivní intraepitelární léze
- **prekancerózy bývají často asymptomatické (bezpříznakové)**
- nevytvářejí metastázy -> při jejich kompletním odstranění dojde k úplnému vyléčení z nemoci

rozlišujeme dle anatomie

- a) prekancerózy dolního genitálního traktu (vulva, pochva, děložní hrdlo, anus)
- b) prekancerózy endometria (tělo děložní)

Prekanceróza může vznikat z obou typů epitelu, které jsou v rodidlech přítomny:

- *vrstevnatý dlaždicobuněčný epitel* na vulvě (rohovějící) a vagině (nerohovějící)
- *jednořadý cylindrický epitel* endometria a žláz

- děložní hrdlo: oba typy epitelu s rozhraním v podobě transformační zóny (tzv. skvamocelulární junkce)



Pro většinu prekanceróz vulvy, pochvy, cervixu a anu je zásadní příčinou vzniku chronická infekce vysoce rizikovými HPV!



HPV = (Human papilloma virus), lidský papilomavirus

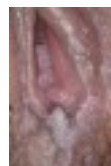- jedná se o pohlavně přenosný virus
- setká se s ním až 80% populace
- existují stovky typů HPV (značí se čísla)

HIGH RISK	LOW RISK
onkogenní: 16, 18, 33, 31, 45 atd. - zabudování virové DNA do hostitelské DNA	neonkogenní: 6, 11 atd. - virová DNA zůstává extrachromozomálně

- doba od nákazy do rozvoje nádoru je 10 – 15 let
- k rozvoji nádoru nestačí virus sám, je třeba dalších tzv. kofaktorů
- > *kouření, imunodeficience, promiskuita, sexuálně přenosné choroby*

Kromě lézí na genitálu napadají i další orgány a tkáně: hrtan (laryngeální papilomatóza, nádory), kůže (bradavice), anus

- HPV dependentní gynekologická onemocnění:
- Condylomata accuminata (genitální bradavice)
 - Prekancerózy
 - Zhoubných nádory



Condylomata accuminata

Prevence nákazy

- Primární = kondom, sexuální abstinence, očkování (Cervarix, Silgard, Gardasil9)
- Sekundární = screeningové programy - cytologické vyšetření + HPV testace

Prekancerózy vulvy

- jsou vzácné, výskyt mezi 40. a 50. rokem
- Klinický obraz: asymptomatické + pokud se příznaky projeví, tak jako pruritus, dyspareunie
- Diagnostika: gynekologické vyšetření, vulvoskopie, biopsie a histologická verifikace

- Léčba: nejčastěji chirurgická - excizní metody (vytnutí ložiska, vulvektomie)
destrukční metody (laser vaporizace)
- + výjimečně konzervativně (pouze u HSIL) -> imunomodulační masti

- Dělení: **a) nedlaždicobuněčné prekancerózy** (předstupeň ostatních nádorů vulvy) -> Pagetova nemoc

- vyskytuje se i na prsu = mamární, zde na vulvě tzv. extramamární (extra = mimo) - vypadá jako ekzém (červené, olupující se léze)

- jedná se o adenokarcinom in situ

-> Melanocytární léze (předstupeň melanomu)

b) dlaždicobuněčné prekancerózy (předstupeň dlaždicobuněčného karcinomu) -> LSIL, HSIL, DVIN

DVIN - diferenc. vulvární intraepiteliální neoplasie

- starší ženy (55 – 85let)
- objevuje se v terénu lichen sclerosus a jiných dermatóz - **dg.biopsie**
- nesouvisí s HPV infekcí, ale kumulace mutací (věk)
- je zde vysoké riziko progresu v karcinom
 - prekancerózu zachytíme jen 20%!

HSIL - dříve uVIN - usual = obvyklá

- mladší (35 – 65let)
- většina lézí
- objevuje se často u kuřáček, promiskuitních žen
- lepší prognóza než DVIN
 - asociace s HPV infekcí - dovyšetřit hrdlo, patárat po condylomech

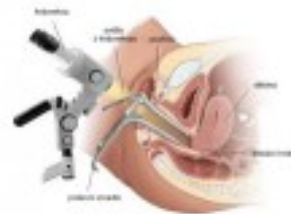
Prekancerózy vagíny

- - samotné jsou velmi vzácné (není zde metaplazie) může být současný výskyt prekanceróz na cervixu a v pochvě
- hlavním faktorem vzniku je HPV infekce
- nejčastěji se objevují v horní třetině pochvy (až 80%)

Prekancerózy děložního hrdla

- časté z důvodu výskytu metaplazie na rozhraní dlaždicobuněčného a cylindrického epitelu (oblast buněčné přestavby je náchylnější k nákaze) + většina je HPV dependentní

- Screening: cytologie = odběr vzorku buněk stěrem z exo a endo cervixu HPV testy = testování přítomnosti High risk HPV a jednotlivých typů

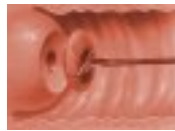

- Diagnostika: kolposkopie = vizuální zhodnocení čípku při zvětšení v kolposkopu .

biopsie = odběr vzorku tkáně pomocí speciálních kleští na histologické vyšetření

- Terapie = destrukční metody (zničení ložiska), laser vaporizace, excizní metody (vytnutí

ložiska) konizace (jehlou, kličkou, praporkem...)



konizace



Prekancerózy děložního hrdla

- časté z důvodu výskytu metaplazie na rozhraní dlaždicobuněčného a cylindrického epitelu (oblast buněčné přestavby je náchylnější k nákaze) + většina je HPV dependentní

Prekancerózy endometria

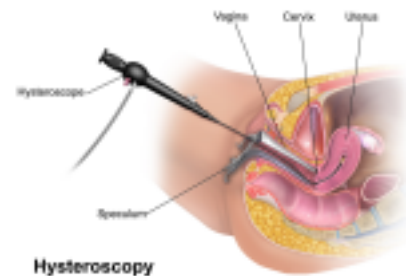
Dělení: a) atypická hyperplázie endometria = hlavní prekanceróza endometria, prekanceróza kvůli buněčným atypiím - perimenopausálně

b) carcinoma in situ = vznik v atrofickém endometriu na podkladě mutací - klinicky němý, vídáme až stádium karcinomu - nezávislá na estrogeneru !

- Klinický obraz: asymptomatický
krvácení: metroragie, v postmenopauze
- Diagnostika: klinické symptomy, UZ, nález z cytologie na prevenci, biopsie (zisk pomocí kyretáže nebo hysteroskopie)

rizikové faktory - více estrogeneru - obezita, DM, HT

protektivní faktory - HAK / IUD , multi parita
- Terapie: - v případě plánování rodičovství: lze zvážit vysoké dávky gestagenů, poté za 6m znovu biopsie a IVF
- v případě dokončených reprodukčních plánů: hysterektomie + AE



hysteroskopie

Terminologie:

Dystrofie rodidel = obsoletní pojem, spíše se používá vulvární dermatóza
=> souhrnné označení pro benigní, neinfekční nemoci vulvy a nahrazuje dříve používané termíny krauróza, dystrofie nebo nenádorová epitelová onemocnění

Prekanceróza = preinvasivní intraepiteliální léze, která má stejnou etiopatogenezi jako invazivní karcinom, dáno histologicky
=> mikroskopicky viditelná buněčná atypie, která stále progreduje (hrozí vývoj v invazivní karcinom)

Skvamocelulární junkce = cervikální transformační zóna (oblast dlaždicové metaplazie)

Metaplázie = přeměna jedné diferencované tkáně v jinou diferencovanou tkáň (např. vazivo se přemění v kost, cylindrický epitel v dlaždicový)

Screening = vyhledávání rizikových nebo nemocných osob. Snaha o zachycení raných dobře léčitelných stádií dané nemoci. Měl by být levný, dostatečně účinný, použitelný u co nejvyššího % populace, měla by být léčba.

Carcinoma in situ = karcinom lokalizovaný v místě svého vzniku - histologicky, při detekci tohoto stavu může včasná léčba přinést plnou úzdravu

Metroragie = krvácení z ženských pohlavních orgánů mimo menstruační cyklus též dysfunkční krvácení, acyklické krvácení (etiologicky: hormonální, organické záněty či nádory dělohy)

Hysterektomie = chirurgické odstranění dělohy vs. Hysteroskopie = zákrok, při kterém se zavádí tenká kamera přes pochvu a děložní čípek velmi jemně do dutiny děložní

Kolposkopie (vaginoskopie) = optická gynekologická vyšetřovací metoda, při které se prohlíží pochva a děložní čípek pomocí mikroskopu , nativní / s kyselinou octovou

Konizace = malý výkon, kterým se odstraňují přednádorové změny (prekancerózy) děložního hrdla

