

VELKÉ GYNEKOLOGICKÉ OPERACE

Velké gynekologické operace vyžadují hospitalizaci pacientky na standardním pooperačním gynekologickém lůžkovém oddělení nebo na jednotce intenzivní péče (JIP).

K provedení je zapotřebí velký operační tým, anestezie je dlouhodobá a doba hospitalizace závisí na zdravotním stavu pacientky a druhu operačního výkonu (obvykle 1-7 dní)

Každá operace má svou indikaci a rizika - informovaný souhlas.

Odebraný materiál se vždy odesílá na histologické vyšetření.

Velké gynekologické operace dělíme na ABDOMINÁLNÍ a VAGINÁLNÍ

ABDOMINÁLNÍ

-operace prováděné z otevřeného přístupu, je snaha tyto operace nahradit šetrnějšími laparoskopickými výkony

Přístupy: *laparotomie*- indikace při větším výkonu, srůstech- nevýhodou je větší pooperační diskomfort- operuje se v poloze horizontální na zádech, dolní končetiny jsou obvykle abdukovány

- podélný řez ve střední čáře mezi pupkem a symfýzou- dolní střední laparotomie
 - ... možno rozšířit na horní střední lpt. kolem pupku a nad něj
- příčný řez nad symfýzou podle Pfannenstiela

laparoskopie- endoskopický diagnosticko-terapeutický výkon v dutině břišní prováděný pomocí laparoskopu

- do dutiny břišní se insuluje CO₂, vytvoří se kopnoperitoneum, následně se zavede trokar, optika a pacientka se uloží do Trendelenburgovy polohy

Výkony: abdominální hysterektomie, ovariectomie, resekce ovarií, salpingektomie, adnexektomie, cystektomie, supravaginální amputace dělohy, myomektomie, lysis adhesio-num, sterilizace

Indikace: malignita, velikost nádoru (objemné), obezita

Abdominální hysterektomie

-**hysterektomie simplex:** prosté odstranění dělohy

-**hysterektomie s adnexektomií (jednostrannou nebo oboustrannou):** odstraňují se kromě dělohy také vaječníky

-**radikální hysterektomie podle Wertheima:** odstranění dělohy, parametria, horní části pochvy, vaziva, uzlin, vaječnicků a vejcovodů (důvodem k operaci je zhoubný nádor)

- indikace k operaci - děložní myomy, onemocnění děložní sliznice, změny na děložním čípku (počátek rakoviny), endometrióza, poranění dělohy (např. při porodu)

Průběh operace

V celkové anestezii za sterilních podmínek na operačním sále otevřeme dutinu břišní buď řezem vedeným od pupku ke sponě stydké, nebo příčným řezem v podbřišku na hranici stydkého ochlupení. Obnažíme dělohu od všech vazů, které ji udržují v její poloze v pánvi, od močového měchýře a od cév, které ji zásobují krví. Vyjmeme dělohu odstřížením od pochvy a následně pochvu sešijeme a fixujeme na pánevní vazy. Ošetříme ranné plochy a prohlédneme přístupné orgány dutiny břišní a následně uzavřeme břišní stěnu.

Ovarektomie

- odstranění vaječnicku
- může být jednostranná nebo oboustranná
- častými důvody vedoucími k tomuto zákroku jsou nádory vaječnicku nebo cysty
- většinou laparoskopicky

Resekce ovárií

- odstranění části vaječnicku
- častým důvodem jsou cystické útvary na vaječnicku, mimoděložní těhotenství nebo nezhoubný nádor na vaječnicku (možno ověřit již během operace – frozen section – histologický odečet z rychle zmraženého vzorku tkáně)

Salpingektomie

- odstranění vejcovodu
- často se zákrok provádí v souvislosti s mimoděložním těhotenstvím, zánětem vejcovodu
- sterilizace na žádost
- základním postupem je použití laparoskopie a pomocí malých řezů se vejcovod vyjme

Adnexektomie

- odstranění vaječnicku i vejcovodu
- někdy se adnexektomie provádí také jako prevence hysterektomie, aby se zabránilo rozšíření nemoci a nemusela se ostraňovat i děloha – při hormonálně aktivních nádorech
- po odstranění obou vaječnicků a vejcovodů již žena nemůže přirozeně otěhotnět a nastupuje u ní menopauza, proto je někdy nutné chybějící hormony doplňovat
- nejčastěji se adnexektomie provádí v rámci léčby či prevence některých onemocnění, jako jsou děložní myomy, endometrióza nebo gynekologické nádory
- preventivně se také provádí u žen s některými genovými mutacemi, které významně zvyšují riziko nádorů vaječnicků či vejcovodů (u mutací genů BRCA 1 a BRCA 2)

-adnexektomie jednostranná (parciální): odstranění jen jednoho vaječnicku a vejcovodu, žena může stále přirozeně otěhotět

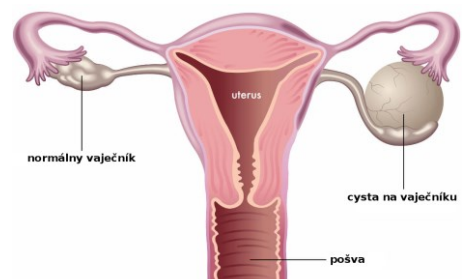
-adnexektomie oboustranná (totální): odstranění obou vaječnicků a vejcovodů, nelze přirozeně otěhotnět

Operace

Adnexektomie se provádí buď abdominálně (otevřenou břišní cestou s laparotomií), laparoskopicky (malými otvory přes břišní dutinu) nebo transvaginálně (přes pochvu)- tento způsob se používá u žen, které alespoň jednou rodily, při operaci je nutný dobrý přístup a volný poševní kanál, tento typ výkonu není častý)

Cystektomie

- odstranění cystických útvarů na vaječnicku
- častým příznakem je nepravidelná menstruace nebo naopak silné krvácení, bolest při pohlavním styku, tlak v podbříšku
- z velké části jsou cysty nezhoubné



-CYSTA je útvar, který je vyplněn tekutinou a je větší než 2 cm, chvíli se zvětšuje a poté zmenšuje- záleží na části menstruačního cyklu

Supravaginální amputace dělohy

-odstranění děložního těla, přičemž děložní čípek a závěsný aparát dělohy se ponechává
- v současnosti není tento výkon častý

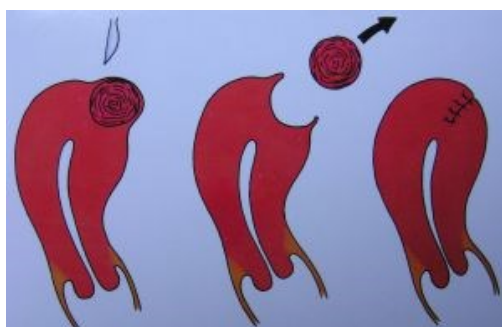Myomektomie

-odstranění myomu se zachováním dělohy
-myomy způsobují poruchy plodnosti- deformují děložní dutinu
-vyklenují se přímo do děložní dutiny (submukózní), do děložní stěny (intramulární) nebo na povrchu dělohy (subserózní)

Operace

Odstranění pouze myomu či myomů z dělohy při jejím zachování. -Tento výkon se provádí různými technikami dle lokalizace a velikosti myomu. Při jeho lokalizaci tzv. submukózně, to znamená v situaci, kdy se myom vyklenuje do děložní dutiny, se výkon provádí *hysteroskopicky*, tedy cestou přes pochvu a děložní hrdlo, odstraněn kličkou resektoskopu po částech. Dle velikosti myomu je někdy potřeba tento výkon provést ve dvou až třech fázích.

Při lokalizaci myomu v děložní stěně a jeho vyklenutí do břišní dutiny se výkon provádí většinou *laparoskopicky*, tedy ze třech až čtyřech vpichů přes břišní stěnu. Pro jeho odstranění z břišní dutiny je někdy nutno jeden ze vpichů mírně rozšířit, nebo lze myom odstranit pomocí morselace (zmenšení na části, přístroj morcelator). Sešití jizvy na děloze je většinou rovněž možné laparoskopicky, někdy ve více vrstvách, tendence k zachování



fertility. Při velmi velkých myomech je možné provést myomektomii i klasickou cestou z řezu na břišní stěně.

Lysis adhesionum -rozrušení srůstu

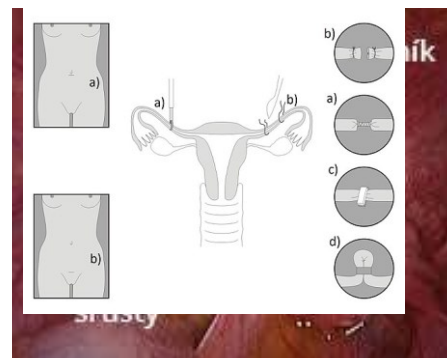
Srůsty -jsou to abnormální spojení mezi tkáněmi a mohou být vrozené nebo získané

-vytvoří se v důsledku poranění peritonea díky zánětu nebo mechanického poškození během operačního výkonu

-pacienti se srůsty trpí chronickými bolestmi břicha a pánve, způsobují neplodnost i střevní neprůchodnost

-vznik srůstů lze omezit pečlivou chirurgickou technikou využívající principů mikrochirurgických operací a oddělení poraněných tkáňových povrchů aplikací antiadhezivních bariérových prostředků (gely, roztoky, sítky)

-laparoskopické rozrušení



Sterilizace

-u žen přerušeni průchodnosti vejcovodů, uzavření nebo jejich odstranění (salpingectomie – prevence vzniku zhoubných nádorů ovaria), možno přidružit u císařského řezu; u mužů přerušeni chámovodu

Operace

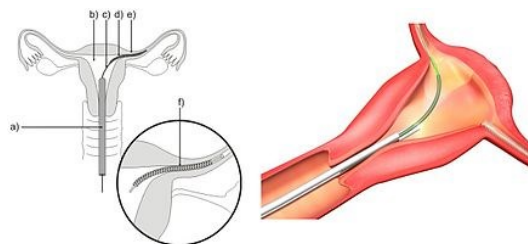
laparotomicky- Metoda dle Pomeroye- ohnutí vejcovodu a podvázání, následné odtřížení vzniklé kličky, metoda dle Madlenera- zhmoždění vejcovodu a naložení stehu,

miniinvazivně laparoskopicky

hysteroskopicky (uzávěr vejcovodů přes pochvu a dělohu)- do každého z obou vejcovodů se vkládá expandující nikl.titaková spirálka obsahující polyethylen, který způsobí vytvoření biologické zátky a vejcovod je trvale zneprůchodněn

Podmínky

- minimální věk 21 let
- způsobilost k právním úkonům
- vlastnoručně podepsaná žádost
- poučení pacienta+ podpis
- následně beží 14denní lhůta na rozmyšlenou
- po 14 dnech žadatel udělí znovu souhlas se zákrokem

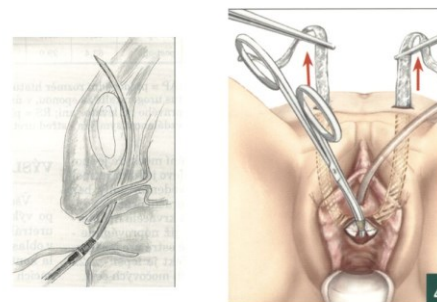


Operace pro stresovou močovou inkontinenci (uretropexe)

-operační úprava úhlu zavěšením mezi močovým měchýřem a močovou trubicí

-nejčastěji prováděnou metodou je **transobturatorní uretropexe (TOT)**- zavedení polypropylenové nevstřebatelné pásky pod sliznici poševní pod močovou trubicí- je uložena napříč bez napětí, uplatňuje se při zvýšení nitrobrišního tlaku, tlakem na pásku se močová trubice uzavře a nejdojde k nechtěnému úniku

CHIRURGICKÁ LÉČBA -technika miniinvazivní uretropexe



VAGINÁLNÍ

-oblast vaginálních operací zahrnuje vulvu, pochvu, děložní hrdlo, dělohu, uretrovezikovaginální a rektovaginální septa, zevní genitál

Výkony: prostá a radikální vulvektomie, poševní plastiky, amputace děložního hrdla, konizace, vaginální hysterektomie, exstirpatio cystis vestibularis major, enukleace cysty, poševní neoplastika, kolpokleize

VULVA

Prostá vulvektomie (vulvectomy simplex)

- odstrňuje se klitoris, malé a velké stydké pysky event. části hráze
- Indikací jsou nejčastěji prekancerózy vulvy doprovázené konzervativně neléčitelným svěděním

Radikální vulvektomie (vulvectomy radicalis)

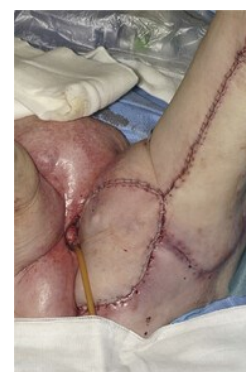- odstraňují se stejné věci jako u prosté + inguinální a femorální lymfatické uzliny
- indikací je karcinom vulvy

Operace

Provádí se v celkové narkóze, oblast zevních rodidel je ohraničena kožním řezem, uvolněna od spony a odstraněna

Na rané ploše se zastaví krvácení a tkáň se plasticky upraví.

Při rozšířeném (radikální) odstranění zevních rodidel se odstraňuje navíc i tuková tkáň s uzlinami v tříslech na obou stranách.



POCHVA

-zejména poruchy pánevní statiky

Přední poševní plastika a zadní poševní plastika

-při sestupu ženských rodidel

Operace

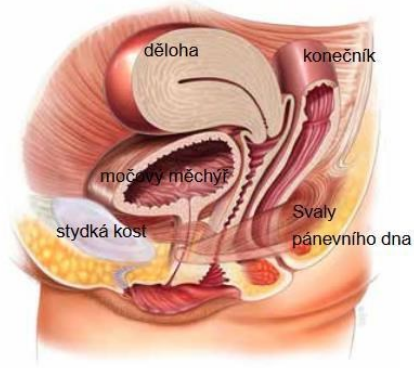
Výkon se provádí poševní cestou v celkové anestezii, výjimečně z přístupu břišního nebo kombinovaně. Operační úprava sestupu či výhřezu rodidel předpokládá zesílení dna pánevního, vytvoření mechanické podpory a jeho plastickou úpravu. Může být spojena s odstraněním dělohy.

Přední: úprava poklesu či výhřezu přední poševní stěny, močového měchýře, močové trubice s eventuálním řešením inkontinence moče

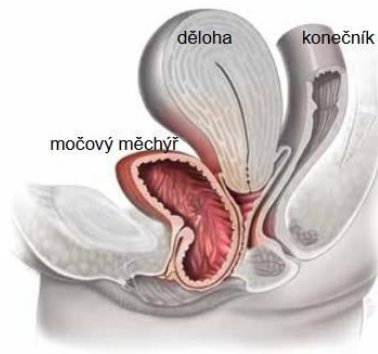
Zadní: pokles či výhřez zadní poševní stěny a konečníku - konkrétní operační výkon se provádí individuálně, podle nálezu.

Po operaci bývá zavedenou cévka a zavedena tamponáda poševní pro prevenci krvácení.

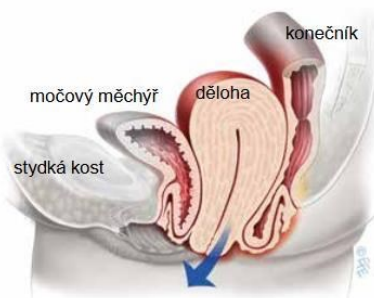
Normální anatomie, výhřez není přítomen



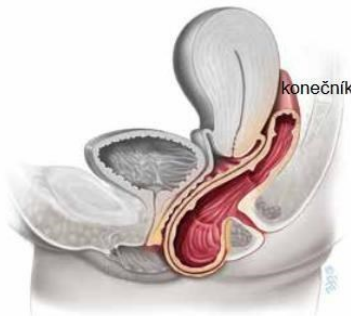
Výhřez předního oddílu



Výhřez dělohy



Výhřez zadního kompartmentu



Kolpokleiza

- tato operace slouží k zabránění sestupu rodidel
- jde o úplné uzavření pochvy, volný zůstane jen několikacentimetrový otvor, pochva výrazně zkrácena

Operace

Výkon se provádí z poševního přístupu. Protneme přední a zadní poševní stěnu a oddělíme od okolních orgánů. Přebytečnou poševní sliznici seřízneme a uzavřeme pochvu v oblasti poševního vchodu. Výsledkem operace je uzavření pochvy s **nemožností mít další pohlavní styk.**

Kolpopoeze

- chirurgické vytvoření pochvy při její agenezi

Operace vezikovaginálních nebo rektovaginálních píštělí

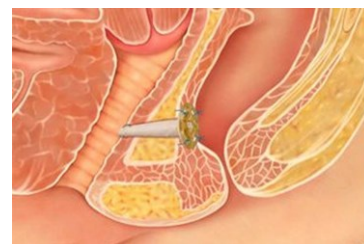Rektovaginální

- propojení (píštěl) mezi konečníkem a pochvou – svízelná diagnostika rozsahu příčiny vzniku: porodní poranění, radiační léčba v oblasti pánce, Crohnova choroba

příznaky: únik plynů, stolice nebo hnisu z pochvy
vaginální zápach, opakované záněty pochvy
bolest při pohlavním styku

Operace

Uzavření abnormálního spojení mezi pochvou a konečníkem, vytvoření vazivové ploténky a oddálení konců fistuly. Před zákrokem je třeba, aby se okolní kůže a tkáň zahojily, tudíž se musí čekat i několik měsíců, než k samotnému zákroku dojde.



Vezikovaginální

-píštěl v močopohlavních cestách, mezi pochvou a močovým měchýřem
příčiny: porodní poranění, nádorové onemocnění malé pánve

-projevuje se inkontinencí moči, která odtéká pochvou

Operace

Je veden řez od kosti stydké k pupku, otevře se přední stěna močového měchýře a identifikuje se píštěl, která se odstraní. Oddálení ranných ploch, možno vložit omentum. Uzavře se močový měchýř a operační rána. Zavede se močový katetr a drén.

DĚLOŽNÍ HRDLO

Amputace děložního hrdla

-při karcinomech děložního hrdla – dle velikosti nálezu

Radikální trachelektomie

-vysoká amputace s resekci parametria prováděná většinou jako součást fertilitu zachovávajícího výkonu při karcinomu děložního hrdla

-trachektomii je možné provést, pokud nádor nezasahuje blíže než 1 cm od děložního istmu (je důležitý pro zachování fertility).

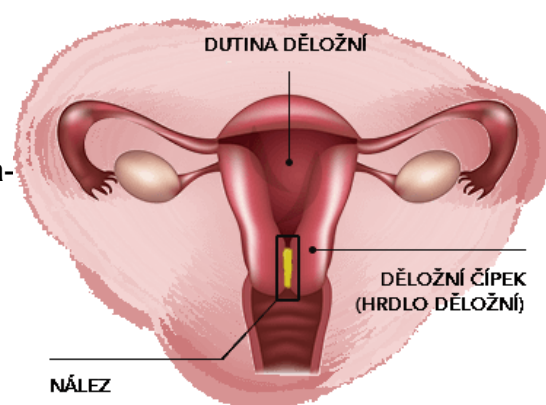
Konizace

-kuželovité vytěti části děložního hrdla
-důvodem jsou nejčastěji prekancerózy

-pomocí skalpelu

-pomocí elektrochirurgické kličky, metodou LEETZ odstranění celé transformační zóny na děložním čípku

-pomocí laseru CO2



DĚLOŽNÍ TĚLO

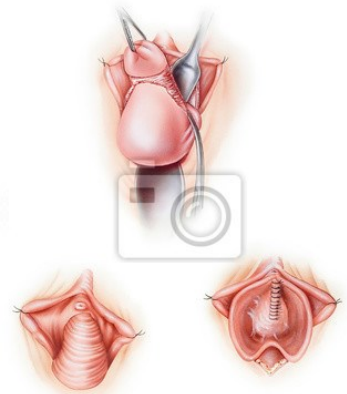
Odstranění dělohy vaginální cestou (hysterectomia vaginalis)

-buď s ponecháním adnex (vaječník a vejcovod), nebo s odstraněním adnex

- indikace k operaci- děložní myomy, onemocnění endometria (polypy, prekancerózy), změny na děložním čípku, endometrióza, poranění dělohy

Operace

Přes poševní vchod stahujeme dělohu do tohoto vchodu, řezem oddělíme poševní stěnu od děložního čípku a otevřeme dutinu břišní v prostoru za i před dělohou dělohou. Po stranách postupně podvážeme a přerušíme děložní vazy a cévy a odstraníme dělohu. Zavřeme dutinu břišní a pochvu zavěsíme na děložní vazy. Možno připojit plastiky poševní.



Laparoskopicky asistovaná vaginální hysterektomie

Operace

Kombinuje se zde laparoskopie a vaginální operace.

První část operace laparoskopicky : uvolnění dělohy ze svých přívěsků, popř. odstranění děložních přívěsků

Druhá část operace vaginálně : podvázání děložních cév a vyjmutí dělohy a uzavěr poševního pahýlu , možno připojit poševní plastiky

Slovníček

- Laparoskopie- endoskopický perační výkon, pomocí optických a operačních nástrojů se provádí operace v dutině břišní
- Laparotomie- chirurgické otevření dutiny břišní pomocí řezu
- Hysteroskopie- endoskopický operační výkon, hysteroskopem se prohlídí děložní dutina, a resektoskopem odběr tkáně
- Hysterektomie- chirurgické odstranění dělohy
- Myom- nezhoubný útvar z hladkosvalových buněk, který vyrůstá ze stěny svaloviny
- Endometrióza- výskyt endometria mimo děložní dutinu
- Mimoděložní těhotenství- nidace oplozeného vajíčka mimo dutinu děložní
- Cysta- dutina s vlastní výstelkou vyplněna tekutinou
- Menopauza- ztráta menstruace po přechodu
- Trendenburova poloha- poloha těla s mírným sklonem směrem k hlavě