

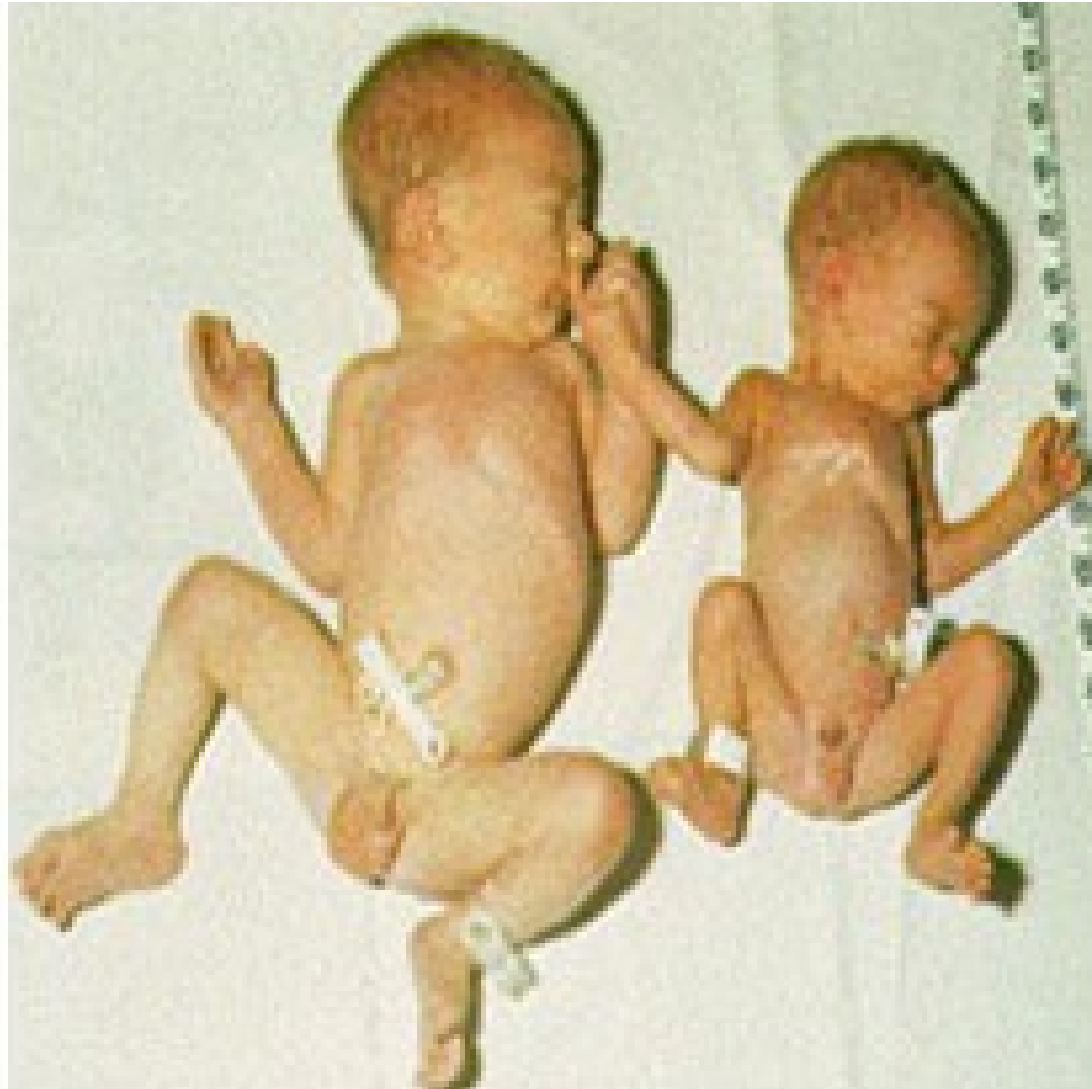IUGR. Intrauterinní smrt.

1.10.2015

MUDr. Magdalena Kučerová



Intrauterinní růstová restrikce (retardace)



- IUGR = opoždění růstu a vývoje plodu o 3-4 týdny dle UZ biometrie ve vztahu ke gestačnímu stáří
- odhadnutá hmotnost je pod 10. percentilem růstových křivek daného gestačního stáří + patologická flowmetrie + oligohydramnion

- = small for gestational age
- Konstitučně malý plod
- Odhadovaná hmotnost pod 10. pct, ale normální flowmetrie a VP

IUGR – klasifikace

- Proporcionální (symetrický)
 - retardace je již v 1. polovině těhotenství
 - genetické, infekce (TORCH) a toxické příčiny (kouření)
 - menší výskyt intrapartální hypoxie
-
- Dysproporcionální (klasický)
 - V 2. polovině těhotenství
 - placentární insuficience s chronickou hypoxií a centralizace oběhu (oligohydramnion)
 - za porodu je riziko vzniku hypoxie – kontin. CTG; hypoglykémie a hypotermie plodu po porodu

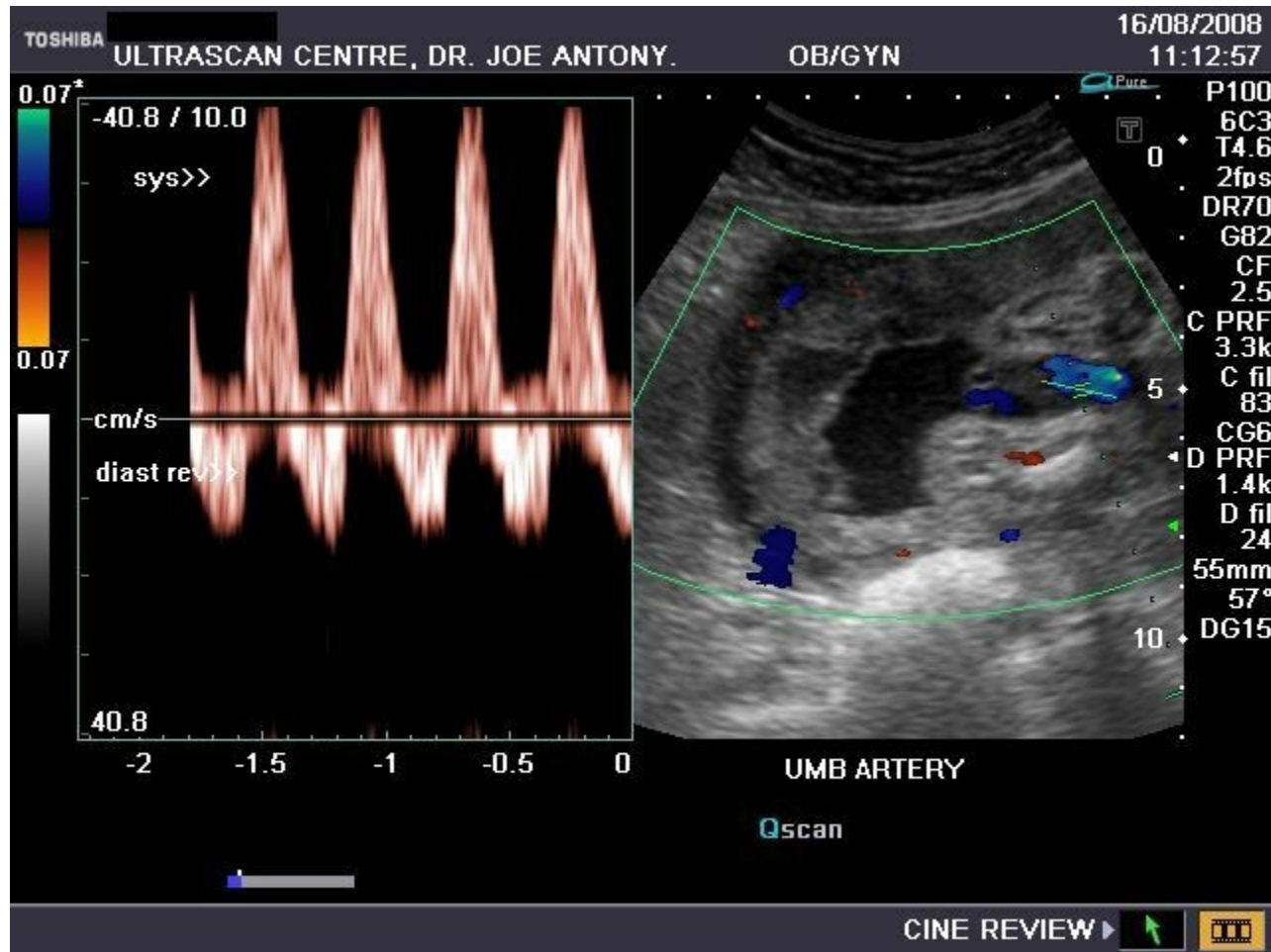
- Hypotrofický novorozenec – plod, jehož vývoj byl spojen s růstovou retardací: – 10x vyšší morbidita, 8x vyšší mortalita
- Patofyziologie: chronická hypoxie – nedostatečný růst - oběhová kompenzace hypoxie (zvýšený průtok v pupečnÍku, centralizace oběhu) – dekompenzace (snížený průtok, oběhové selhání) – smrt plodu

IUGR - příčiny

- mateřské – HT, preeklampsie, nutriční faktory, hypoxie matky (onem. srdce, plic, anémie), VVV dělohy, chronická onemocnění (ledviny, DM, kolagenózy, trombofilie)
- fetální – VVV, vícečetné těhotenství, chromozomální vady, abnormality placenty (praevia, plac. velamentosa, infarkty), dvoucévný pupečník, infekce plodu (TORCH)

- Zevní vyšetření – menší břicho (nepřesné)
- UZ – biometrie, množství VP, flowmetrie
- CTG – snížení oscilací a ztráta akcelerací při pohybu

flowmetrie



IUGR - terapie

- UZ monitorace plodu (po týdnu až denně)
- Při zhoršení hospitalizace, ukončení těhotenství

- **ZÁLEŽÍ NA GESTAČNÍM TÝDNU!**
- Menší týdny monitorace, po 35.tt ukončení při progresi, nad 37.tt ukončení hned (indukce, SC)

Late onset IUGR

- Moderní klasifikace
 - Časný IUGR (early-onset): klasický dysproporcionální
 - Pozdní IUGR (late-onset)
- Hypoxický insult může přijít i v pozdějších fázích těhotenství
- Větší hmotnost – větší nároky na živiny a kyslík, rychlejší dekompenzace
- Nereaguje zástavou růstu, ale rovnou centralizací oběhu

Late onset IUGR

- Záchyt obtížný, zatím není rutinní UZ screening ve 36.tt
- Snížené vnímání pohybů, opakovaně suspektní CTG
- Dg: UZ flowmetrie! Nestačí průtok v a. umbilicalis!
Nutný i průtok v a.cerebri media
 - může chybět váha pod 10.pct i oligohydramnion
 - T: indukce porodu, ev. S.C.

Intrauterinní smrt plodu

Abortus. Fetus mortus.

Abortus

- *Plodem po potratu se rozumí plod, který po úplném vypuzení nebo vynětí z těla matčina neprojevuje ani jednu ze známek života a současně jeho porodní hmotnost je nižší než 500 g, a pokud ji nelze zjistit, jestliže je těhotenství kratší než 22 týdny*
- *= plod bez známek života pod 500 g*

Abortus

- abortus spontaneus
 - completus
 - incompletus
 - missed abortion (bez jakýchkoliv klinických příznaků)
- abortus arteficialis (inductus)
 - legalis – dle zákona ČNR o umělém přerušení těhotenství(č. 66/1986)
 - criminalis

Abortus

- Časný – do 12.t.t. (lze na přání ženy)
- Pozdní – 12.- 24.t.t. (z lékařské indikace)

- Nekomplikovaný – imminens, incipiens, in cursu
- Komplikovaný – krvácení, infekce, protrahovaný

Abortus - příčiny

- ze strany plodu
 - VVV, poruchy implantace, poruchy placenty
- ze strany matky
 - Toxické - těžký abusus (nikotin, alkohol, drogy), radiace, expozice chemickým látkám, toxické léky
 - úrazy
 - anatomické – VVV, myomy, inkompetence hrdla
 - hormonální – luteální insuficience, tyreopatie, dekomp. DM
 - infekční
 - koagulopatie
 - imunologické

Abortus - dg

- anamnéza – krvácení, bolesti v podbřišku,
- gyn.vyš. - vyloučení jiné příčiny krvácení, otevírání hrdla, velikost dělohy
- UZ – průkaz AS plodu, tvar gestačního váčku, retroplacentární hematom, cervikometrie
- Laboratoř
 - dynamika hCG

Abortus - terapie

- AB imminens: klid na lůžku, hemostyptika, Utrogestan
- AB in cursu: analgetika, oxytocin, RCUI
- Missed AB: RCUI

Fetus mortuus

IUFD (intrauterine fetal death)

Fetus mortuus

- Porod mrtvého plodu nad 500 g
- 2-3 promile, v ČR dlouhodobě stabilní
- Ve 20-50% nejasné, riziko se stářím těhotenství klesá (po termínu se mírně zvýší)

Fetus mortus - příčiny

- Ze strany matky – gestózy, DM, chronická onemocnění: ledvin, jater, srdce, cév, plic, APS, trombotické stavy, abusus, infekce
- Ze strany plodu – chromozomální aberace, strukturální malformace, vrozené poruchy metabolismu, TTTS, imunní/nonimunní hydrops, infekce (toxoplazmóza, listerióza, lues, brucelóza, zarděnky, herpesviry, coxackie B3, CMV, parvovirus B19)
- Ze strany placenty a pupečníku –insuficience placenty, abrupce, chorioamniitis, tumory placenty (hemangiom, teratom), trombóza cév pupečníku, strangulace pupečníku, FM krvácení, hemangiomy pupečníku, vasa praevia

Fetus mortus - příčiny

- Odvratitelné
 - IUGR, DM, HT, PE, HELLP sy, Rh-izoim., cholestáza
- Obtížně odvratitelné
 - TTTS, non-imunní hydrops, sepse
- Neodvratitelné
 - Nejasné příčiny, úraz, masivní abrupce, intoxikace, strangulace, závažné VVV

Fetus mortuus - dg

- klinika (bezpříznakové), absence vnímání pohybů plodu, krvácení, výtok, únava, subfebrilie, bolesti v podbřišku
- UZ – není srdeční akce
- Při podezření na FM nenapojovat na CTG!

Rizika pro matku

- 1) DIC – vyplavení tkáňového faktoru, porucha uteroplacentární bariéry – plný rozvoj do 5 týdnů
- 2) Infekce, rozvoj sepse
- 3) Onemocnění, které vedlo k FM (krvácení při abrupci, preeklampsie, selhání orgánů..)

Fetus mortus - management

- hospitalizace
- diagnostická vyšetření při příjmu
 - anamnestické údaje, objektivizace úmrtí plodu TK+P+TT, gynekologické vyšetření + in speculam, UZ
 - KO, VK, CRP, biochemie, KS + protilátky
 - TORCH – toxoplazmóza, rubeola, CMV, HSV; VDRL
 - panel trombofilií + APS (antifosfolipidový sy)
 - kultivace krev + pochva + moč
- prevence DIC (LMWH), ATB, trankvilizéry (diazepam)
- indukce porodu, snaha o vyhnutí se primárnímu SC

FM – vedení porodu

- Indukce porodu
- Analgezie! Nejlépe epidurální
- oxytocin
- porod bez epiziotomie, plod a placentu porodit vcelku
- odeslání plodu na genetické vyšetření, patologicko anatomickou pitvu + histologické vyšetření placenty

Vyšetření po porodu

- Stupeň macerace plodu a placenty
 - I.st.: buly na kůži 6-8 hod po úmrtí
 - II.st.: odlučování pokožky v plátech 1.-7.den
 - III.st.: odloučená pokožka, zborcení lebky, rozvolnění ligament
- KTC – stěr z placenty, blan, úst a vývodů plodu
- Histologie placenty
- Krev z pupečníku – genetické vyš.

- Kontakt na psychologa
- Možnost fotografie, otisku ručičky, nožky, uchování vlásků
- Pohřeb a rozloučení
- [www.prázdná kolébka.cz](http://www.prazdna.kolebka.cz), prázdná náruč, dlouhá cesta
- https://www.youtube.com/watch?v=zQpLANIX_nI&feature=youtu.be

Děkuji za pozornost

