

Polohy KP, příčné, šikmé, deflexní

7.10.2015

MUDr. Magdalena Kučerová

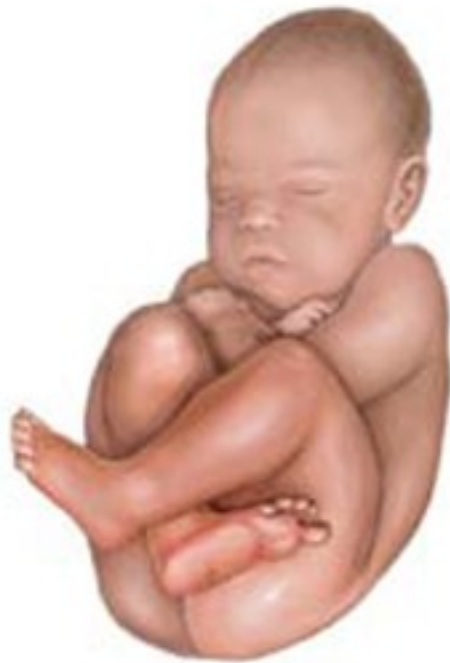

Nepravidelné a patologické polohy

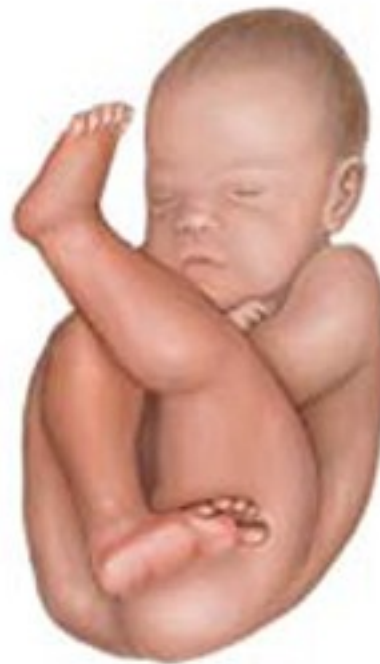- Plod v poloze podélné koncem pánevním
- Příčná poloha
- Šikmé polohy
- Deflexní polohy

- Stav, kdy je plod otočen hýžděmi do pánevního vchodu a hlavička v oblasti fundu. Podélná osa trupu plodu je paralelní s podélnou osou dělohy.
- Úplný – naléhá hýžděmi a nožkami (5%)
- Neúplný
 - řitní (příznivý) – 75 %
 - Nožkami (9%), kolínkem, oběma kolínky, kolínkem a nožkou

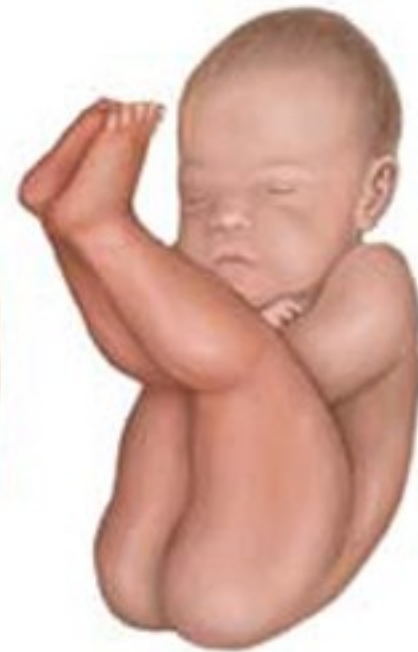Variations of the breech presentation



Complete
breech



Incomplete
breech



Frank
breech

PPKP – partus per clunibus

- Na konci těhotenství 4% plodů
- Dg: DDS vyplněn velkou měkkou částí plodu, nehmatná krční rýha, při brance genitoanální rýha s hrotem kostrče, ev. nožky
 - UZ potvrzení + biometrie!
 - důkladné vyšetření pánve pro vyloučení KP nepoměru
 - Kl při primární deflexi hlavičky na UZ – pupečník!!

PPKP – partus per clunibus

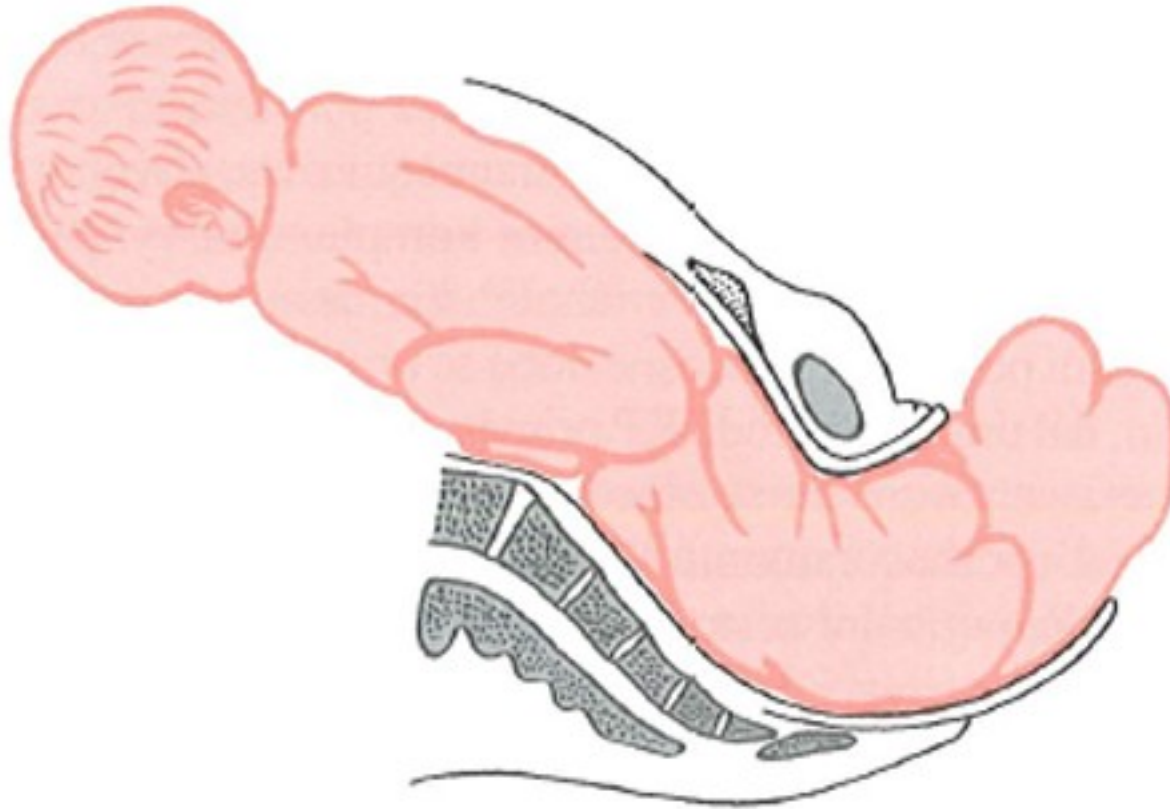
- Kyčle od sebe vzdáleny 9 cm (hlavička 9,5 cm)
- Obvod je 27 cm (hlavička 32 cm)

- Raménka: biakromiální průměr 12 cm
- Obvod 35 cm

PPKP – mechanismus porodu hýždí

- Hýždě prostupují v šikmém průměru, u multipar mohou v příčném (bez rotace)
- Hýždě vpředu – vedoucí bod
- Vnitřní rotace na svalovém dnu pánevním – genitoanální rýha v příčném průměru
- Přední hýždě se podsouvá pod arcus osis pubis – hřeben kyčelní kosti – hypomochlion
- Porod hýždě zadní, poté přední

PPKP – mechanismus porodu hýždí



Obr. 7.31 *Mechanismus porodu hýždí a trupu u polohy podélné koncem pánevním*

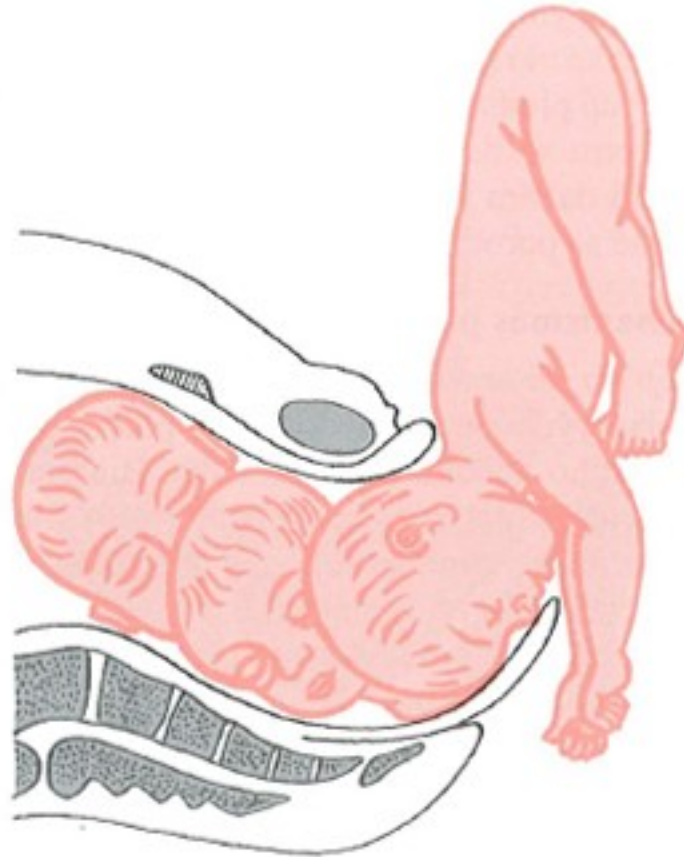
PPKP – mechanismus porodu ramének

- Raménka vstupují do pánevního vchodu, když hýždě vystupují z východu, biakromiální průměr ve stejném šikmém průměru jako prostupovaly hýždě (promontorium brání vstupovat v přímém průměru)
- Vnitřní rotace ramének do přímého průměru pánevního východu
- Přední raménko se opírá o arcus osis pubis – hypomochlion – porod raménka předního, pak zadního

PPKP – mechanismus porodu hlavičky

- Hlavička vstupuje do pánevního vchodu, když se ve východu rodí břicho s úponem pupečníku – komprese pupečníku – porod do 2 minut
- Hlavička flektována, obvod subokcipitobregmatický – 32 cm – šev šíkový v šikmém průměru
- Vnitřní rotace hlavičky – šev šíkový v přímém průměru úžiny pánevní
- Subokciput se opírá o arcus osis pubis – hypomochlion – porod brady, obličeje, čela a záhlaví

PPKP – mechanismus porodu hlavičky



Obr. 7.32 Mechanismus porodu hlavičky u polohy podélné koncem pánevním

PPKP - poroditelnost

- PPKP jsou poroditelné za stejných podmínek jako PPHL, pokud je neporušené držení a jsou pravidelné kontrakce
- U PPKP změny nastávají až v průběhu porodu a následky jsou dramatičtější než u PPHL

Specifika PPKP

- Nejprve procházejí měkké a menší části (obvod hýždí 27 cm), naposled pevná hlavička (obvod 32 cm) – při nedostatečné dilataci branky či spazmu může hlava uváznout
- Po porodu břicha pupečník komprimován vstupující hlavičkou, od této chvíle přerušen oběh a plod trpí hypoxií – nutno porodit do 5 min, lépe do 3 min

Specifika PPKP

- Po porodu plodu po pupek nastupuje děložní retrakce – snížení průtoku na mateřské straně placenty + mechanický útlak hlavičky dělohou působící jako ligatura
- Tlak tvrdé hlavičky na fundus – možná mechanická komprese fetální strany placenty

Poruchy mechanismu porodu u PPKP

- Odtok nadměrného množství VP – děložní apozice, porucha děložní činnosti a oxygenace plodu
- Prevence: zachovat VB co nejdéle
- Nadměrná přestávka po porodu hýždí – komprese pupečníku!
- Terapie: oxytocin, operativní extrakce

Poruchy mechanismu porodu u PPKP

- Vztyčení nebo zaklínění ruček při porodu ramének při extenzi páteře, nevybavitelná raménka či hlavička při KP nepoměru
 - Prevence: primární S.C. nad 3500 g
 - Terapie: poloviční extrakce KP
- Spazmus branky po porodu ramének (malé plody, neúplný PPKP nožkami či kolínky)
 - ihned Dolsin, v nouzi nástřih branky – rizikové!
 - Prevence: primární S.C. pod 2500 g

Poruchy mechanismu porodu u PPKP

- Deflexe hlavičky – při extenzi plodu, při KP nepoměru
 - prevence: netáhnout za plod, primární S.C. u nepoměru
 - terapie: manuální vybavení hlavičky, forceps na hlavičku – velmi rizikové
- Vztyčení ruček
 - Prevence: Thiessenův hmat na udržení flexe plodu
 - Terapie: Mullerův hmat na vybavení ruček

Vedení porodu

- I.doba porodní
 - Informován vedoucí lékař porodních sálů
 - Rozhodnutí o vedení porodu
 - Zachovat vak blan
 - Analgézie
 - Kontinuální monitorování
 - Infuse s oxytocinem při slabých kontrakcích
- Nepříznivé stavy: PROM, slabá děložní činnost, mužské pohlaví (edém varlat)

- II.doba porodní
 - Zánik branky – dirupce vaku blan
 - Hýždě na pánevním dnu – rodička tlačí
 - Lokální analgezie
 - Vycévkování
 - Infuze s oxytocinem, připraven bolus oxytocinu a dolsin
 - O₂
 - Ochrana hráze a prostor pro manipulaci - episiotomie

Vybavení plodu – dle **Covjanova**

- Ruce se opřou o RODIDLA, NE PLOD, vytvoří prodloužení pánevního dna (prevence zatáhnutí za plod)
- V TEPLÉ ROUŠCE podpírají plod (prevence předčasného nádechu)
- **Thiessenova** metoda – kladení odporu rodičím se hýždím – maximální držení a flexe
- Porod úponu pupečníku, povytáhnout a ověřit pulzaci
- 3 j. i.v. bolus, poté velká kontrakce a porod celého plodu
- Porod hrudníku – trup lehce skláněn ke sponě
- Porod ramének – přední (sklon dolů) - zadní (sklon nahoru)
- Plynulý mírný zdvih – porod hlavičky

- Indikace:
 - akutní hypoxie plodu
 - Akutní život ohrožující stav matky
 - Nepostupující porod po aplikaci uterotonik
 - Akutní krvácení při zašlé brance
- Podmínky:
 - Prostorná páne
 - Zašlá branka, odteklá plodová voda
 - Normálně velký a živý plod

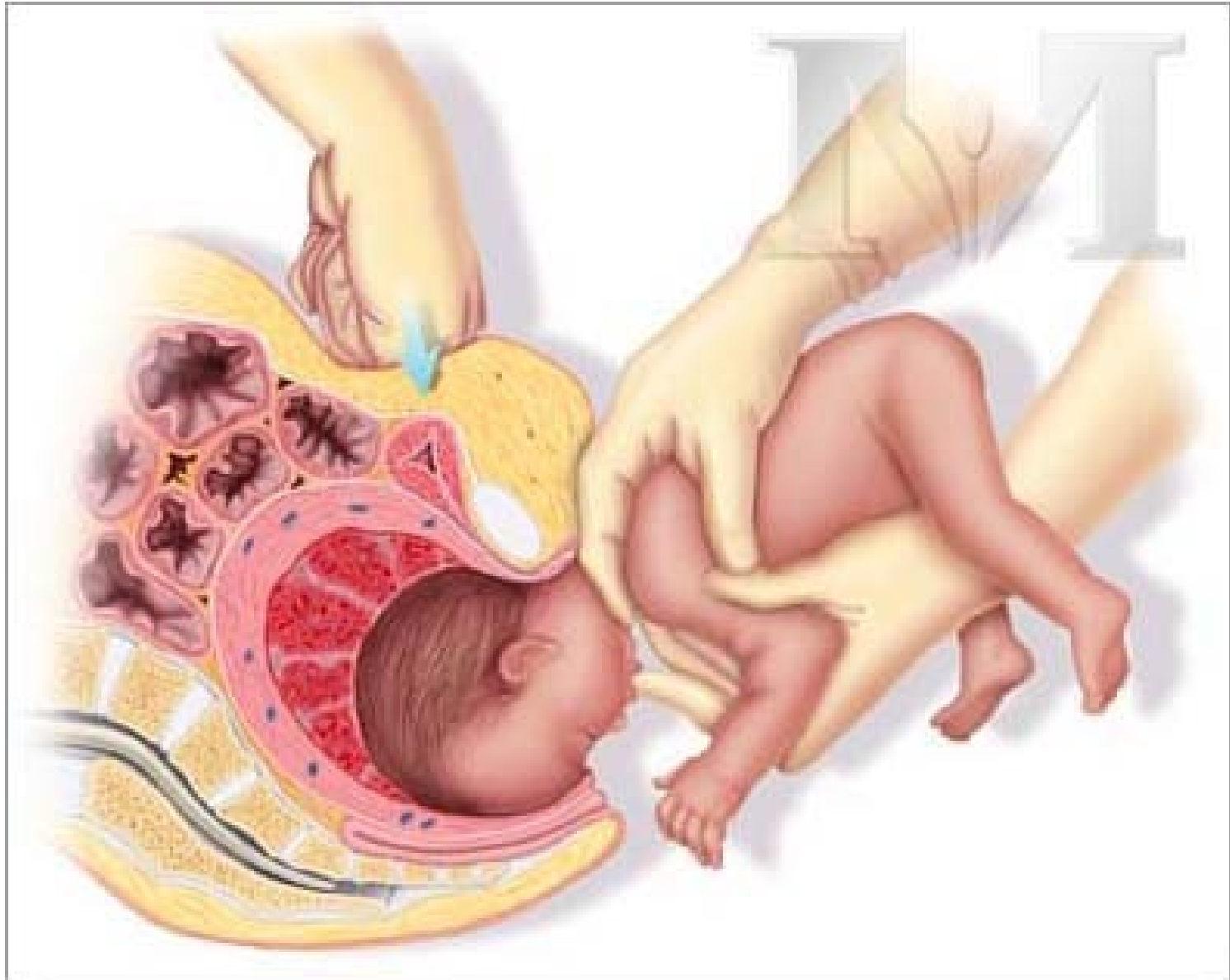Extrakce KP

- Vybavení hlavičky
- Parciální (poloviční) extrakce plodu – raménka a hlava
- Totální (úplná) extrakce plodu – hýždě, raménka, hlava

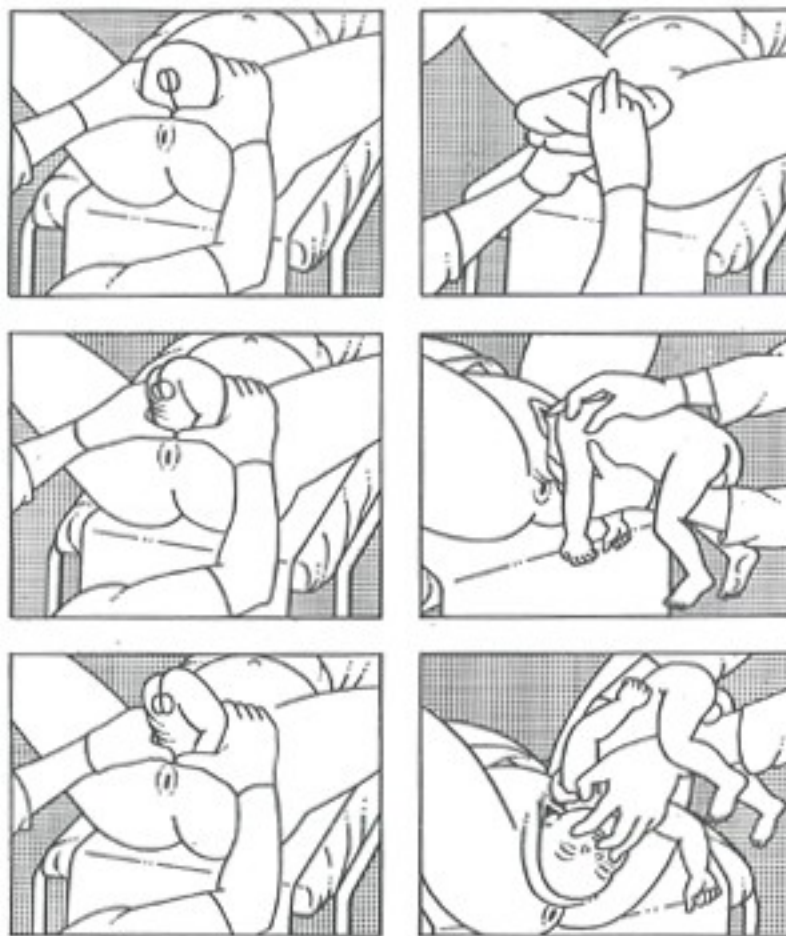Manuální pomoc hlavičky

- Vážně-li porod hlavičky, hmat **Mauriceau-Levret-Smellie**
 - Porozený trup položen jízdmo na předloktí
 - Druhá ruka po zádech na raménka, prostředník na occiput, ukazovák a prsteník na raménka
 - Vnitřní ruka: prostředník do úst, okolní prsty na jařmové oblouky
 - Udržování flexe, tah za raménka vodorovně, pak mírně nahoru
 - Suprabubický tlak zevně pomáhá flexi hlavičky

Vybavení plodu



Vybavení plodu



Obr. 7.33 Vedení spontánního porodu pánevním koncem podle Coe-Jenove s manuální pomocí hlavičky. Při porodu je oblast hýždí zaroučkována

Poloviční extrakce KP

- Při vztyčených ručkách plodu, hypoxii, nepostupujícím porodu
- **Mullerův hmat** na raménka – stíravým pohybem stažení ručky zezadu po raménku dopředu
- Vybavení zadní ručky, pak sklon plodu dozadu, pod symfýzou vybavení přední ručky

Úplná extrakce KP

- Akutní ukončení porodu KP při dosažitelných inguinách plodu
- Digitální extrakce nožek: zavedení ukazováku do přední inguiny, palce na kost křížovou, extrakce během kontrakce
- Pokud je dosažitelná zadní inguina, extrakce zadní hýždě, jinak manuální extrakce za staženou přední nožku
- Následuje vybavení trupu, ramének a hlavičky

Doporučené postupy

- Vaginální vedení porodu není doporučeno:
 - Při jiných kontraindikacích vaginálního porodu (placenta praevia, zúžená pánev apod.);
 - Při ultrazvukovém odhadu hmotnosti plodu nad 3500 gramu (u primipary) nebo 3800 gramu (u multipary - vždy s přihlédnutím k porodní hmotnosti již narozených dětí);
 - Při porušeném držení plodu s výjimkou naléhání řití;
 - Při myomatózní děloze nebo po předchozí operaci na děloze;
 - U IUGR (obvykle definovány jako menší než 2500 g);
 - Při hyperextenzi krčku plodu během porodu (potvrzeno ultrazvukem);
 - Při nezkušeném a netrénovaném zdravotnickém personálu.

Příčná poloha

Příčná poloha

- Definice: osa plodu kolmá na podélnou osu dělohy
- Frekvence: 0,5 %
- Patologická
- Příčiny: ochablý DDS, vícečetné těhotenství, polyhydramnion, myom v DDS, placenta praevia, zúžená pánev, krátký pupečník

Příčná poloha

- Dg: příčně ovoidní tvar dělohy, prázdný DDS, UZ
- Spontánní porod jen u velmi malých mrtvých macerovaných plodů
- T: S.C.

Poloha šikmá

Poloha šikmá

- Def. Stav, kdy hlava nebo konec pánevní plodu naléhá excentricky na vchod pánevní, podélná osa plodu šikmá k podélné ose dělohy
- Příčiny: jako příčná poloha, kefalopelvický nepoměr
- Dg: vag. vyš., UZ
- Přechodná poloha, možný pokus o zesílení děložní činnosti a polohování při příznivé poloze, jinak S.C.

Deflexní polohy

Deflexní polohy

- Def.: porucha držení, kdy je hlavička odkloněna (deflektována) od hrudníku
 - předhlavím (temenem) – 6‰
 - Čelní – 1‰
 - Obličejová – 5‰

Poloha předhlavím

- Prostupující obvod: frontookcipitální (34 cm)
- Vedoucí bod: bregma (velká fontanela)
- Hypomochlion: čelo

- Dg. Hmatná velká fontanela jako vedoucí bod
- Mech.porodu: rotace předhlavím ke sponě
- T: kontinuální CTG, vedoucí lékař, episiotomie, bránit prudké deflexi hlavičky
 - S.C.

Čelní poloha

- Prostupující obvod: maxiloparietální (36 cm)
- Vedoucí bod: čelo
- Hypomochlion: maxila

- Dg: hmatné čelo, nos, UZ potvrzení
- T: S.C.

Obličejová poloha

- Prostupující obvod: submentobregmatický (32 cm)
- Vedoucí bod: bradička
- Hypomochlion: submentální část

- Dg: hmatný obličej, UZ potvrzení
- T: S.C. (lze porodit i vaginálně, výrazný porodní edém obličeje)

Děkuji za pozornost

