

Porodnické operace

16.12.2015

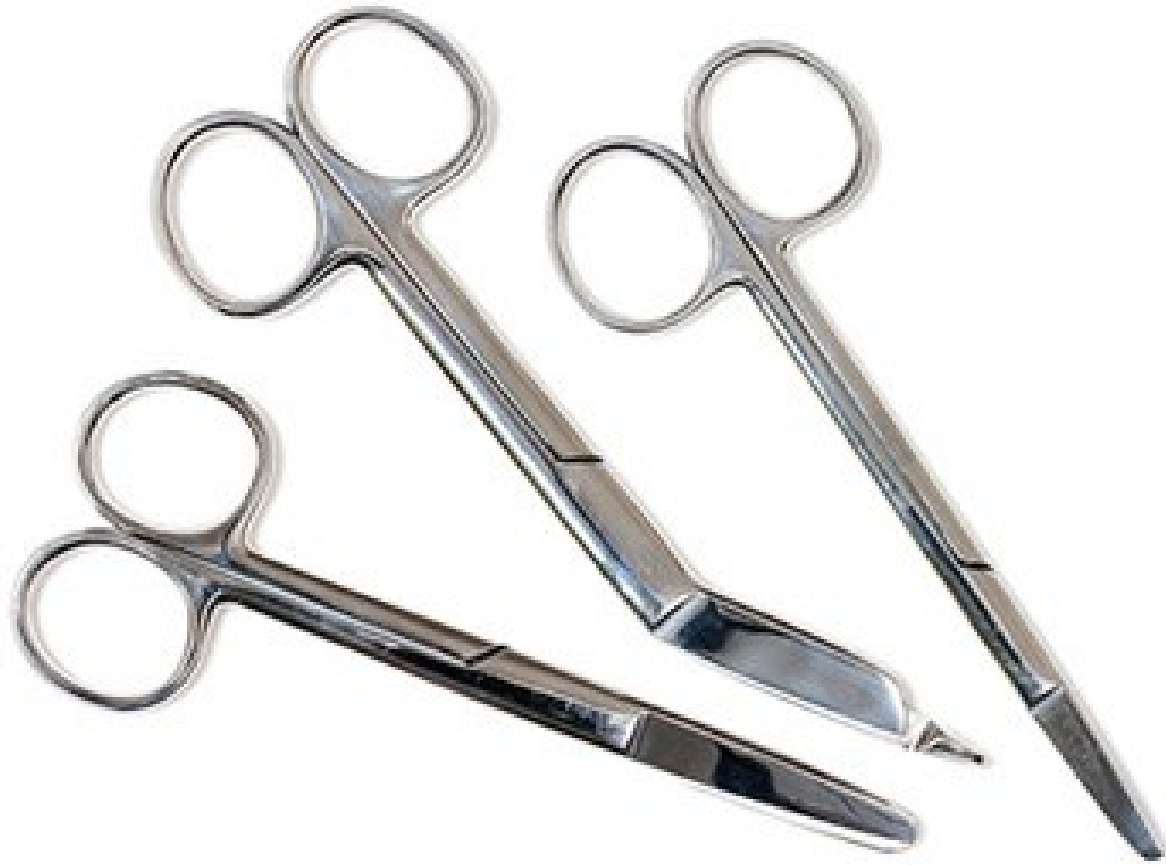MUDr. Magdalena Kučerová



Porodnické operace

- Episiotomie
- Porodnické kleště
- Vakuumextrakce
- Císařský řez

Episiotomie



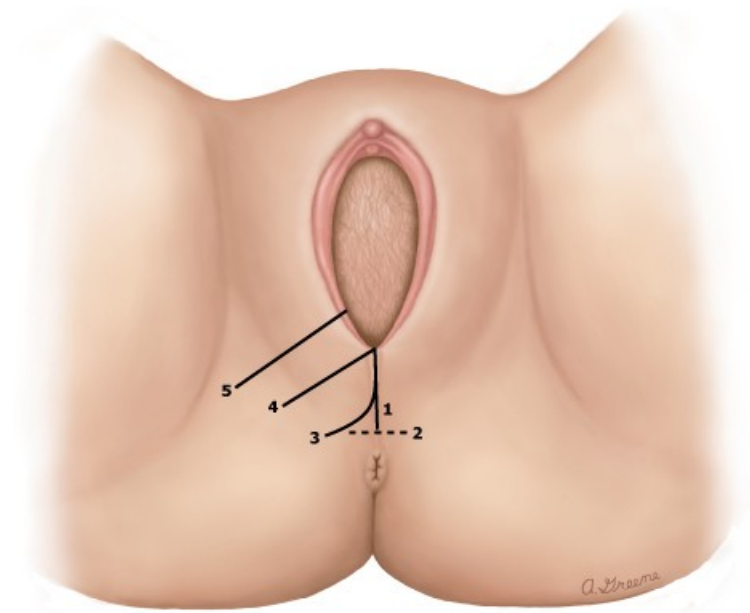
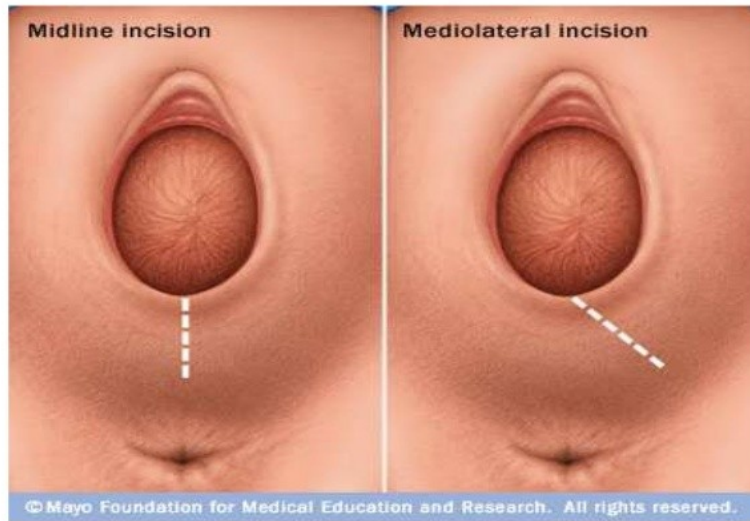
Episiotomie

- Nejčastější porodnický výkon
- Častěji primipary – hrozící ruptura perinea
- Rigidní a zjizvené hráze
- Velký plod
- Nezralý plod
- PPKP
- Deflexní polohy
- Před vaginální operací

Episiotomie

- Mediální
- **Mediolaterální**
- Laterální
- Rozšířená laterální (Schuchardtův řez)

Episiotomie



Episiotomie - technika

- Při zcela rozepjaté hrázi na vrcholu kontrakce – není nutná lok.anestezie
- Energicky mezi dvěma prsty druhé ruky
- Sutura po vrstvách vstřebatelnými vlákny
- Hojení 3 týdny

- Komplikace: hematom, zánět, dehiscence
- Infiltrace lok. anestetikem vždy při nerozepjaté hrázi!

Obrat plodu

Obrat plodu zevními hmaty

- Změna polohy plodu hmaty přes břišní stěnu do pphl
- Podmínky: pohyblivý plod, prostorná malá pánev, dobrý stav matky a plodu, přesná znalost uložení plodu v děloze, dobře prohmatná břišní stěna
- CTG!

Obrat plodu vnitřními hmaty

- Při stočení dvojčete B do příčné polohy po porodu A
- Při příčně uloženém mrtvém plodu

- Předchozí podmínky + zaniklá branka, dostatek VP, relaxace dělohy a břišní stěny v CA za tokolýzy
- Stažení plodu za nožky, vybavení jako KP

Forceps

Porodnické kleště



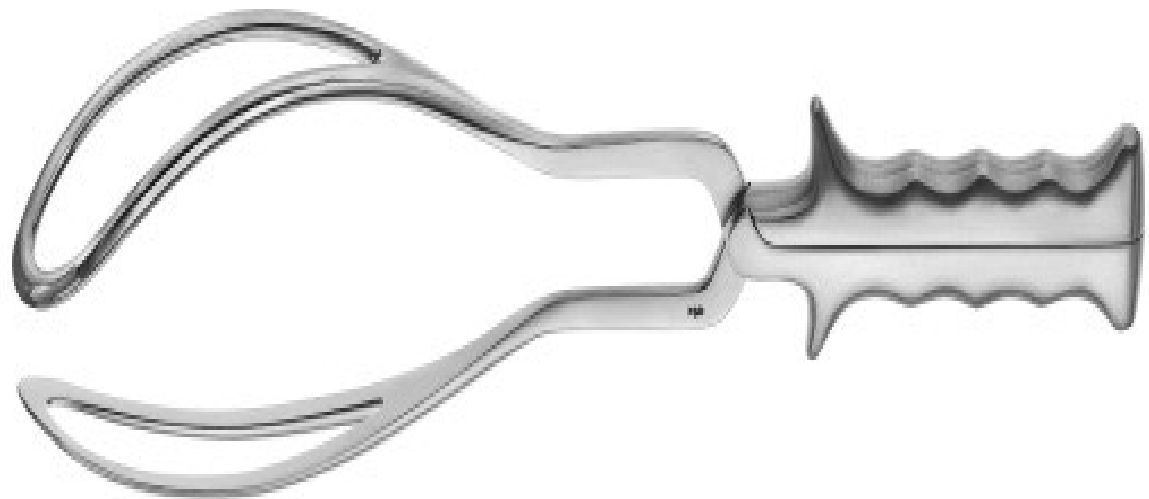Forceps

- Zkřížené kleště
- Paralelní kleště

- 2 volné branže (kleštiny)
- Lžíce (přední a zadní žebro, okénko), zámek, hák (traktor), držadlo

Forceps Simpson (východové)

- Zkřížené kleště
- Extrakce z východu
- Trakční i rotační



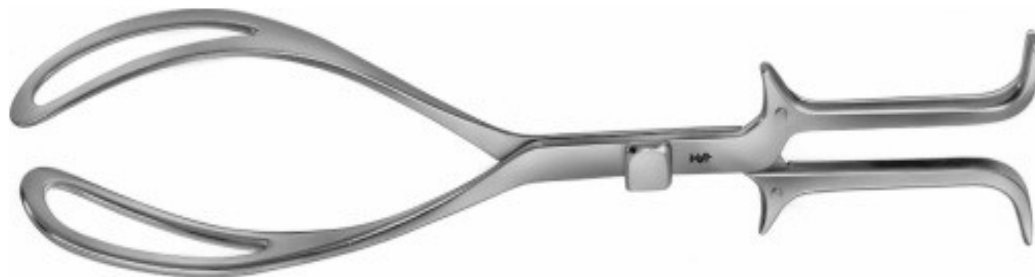Breusovy kleště

- Modifikace Simpsona, robustnější, delší
- Extrakce z vyšších pánevních rovin
- Spojeny kovovou tyčinkou (indikátor)
- Pouze trakční – nenasazují se na nedorotovanou hlavičku!



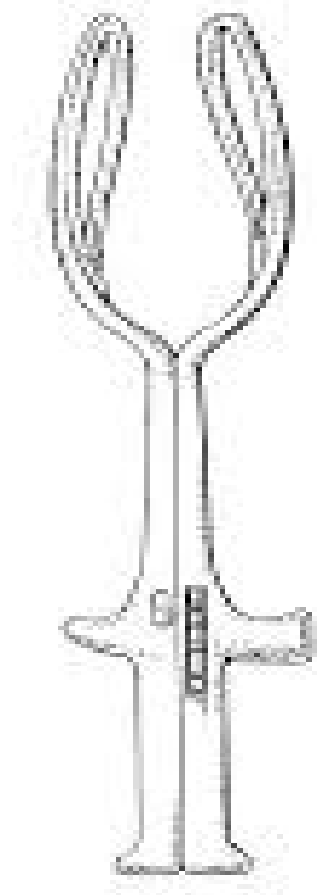Kjellandovy kleště

- Zkřížené, dlouhé, štíhlé
- Nutno nasazovat vždy biparietálně
- Rotační i trakční
- Vybavení z úžiny a šíře

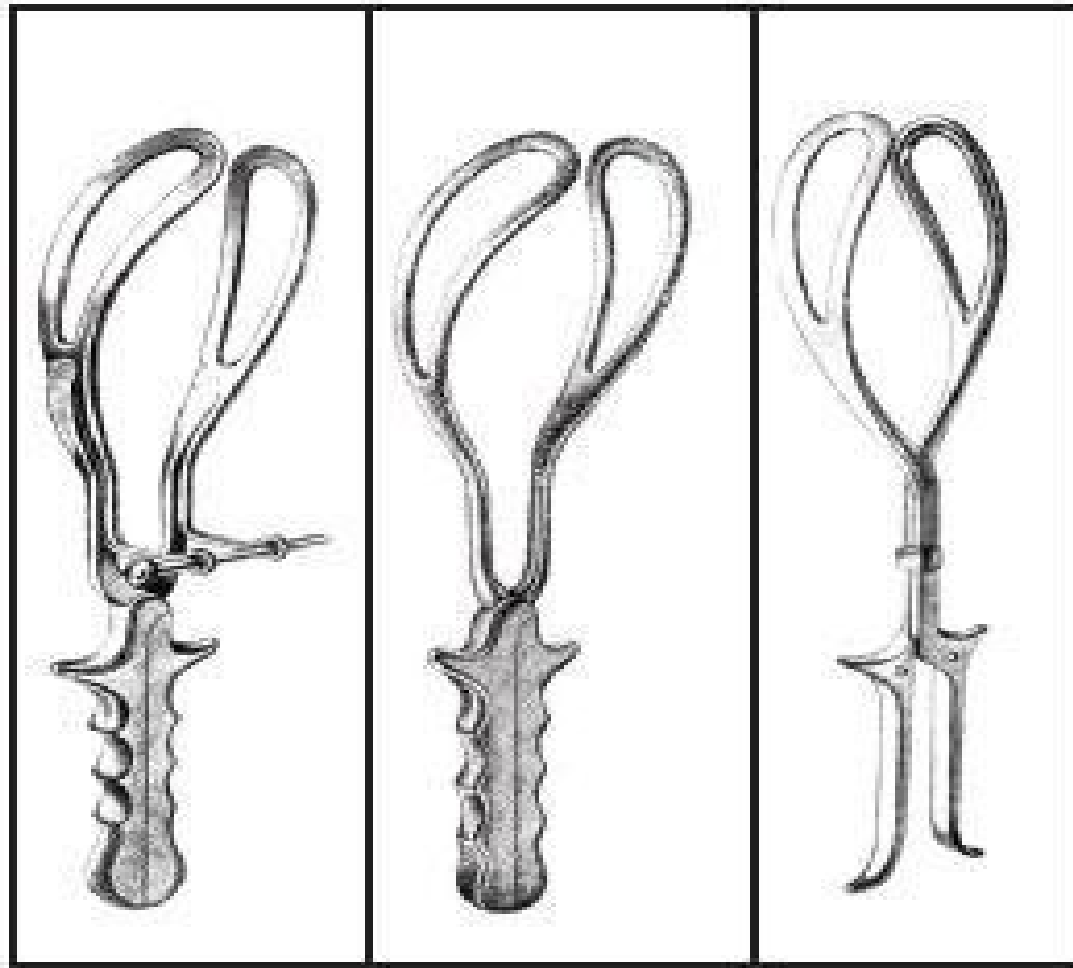


Shuteho kleště

- Paralelní kleště, robustní
- Trakční i rotační



Forceps



■ *Obc. 2 – Breusovy, Simpsonovy a Kjellandovy kleště.*

| Foto: archiv autora

Forceps - podmínky

- Prostorná pánev – vyloučení kefalopelv.nepoměru
- Zašlá porodnická branka
- Odteklá plodová voda
- Hlavička plodu fixovaná nejméně v šíři
- Živý plod

- Znalost uložení plodu a rozsahu porodního nádoru

Forceps - indikace

- Rodička:
 - Sekundárně slabé kontrakce
 - Špatná funkce břišního lisu
 - Vyčerpaná rodička
 - Akutní stavy matky (preeklampsie, krvácení, bezvědomí..)
- Plod:
 - Akutní hypoxie

Forceps - technika

- Zavádění kleštín mimo kontrakci
- Trakce při kontrakci
- Vybavení ve směru porodního mechanismu hlavičky
- Vycévkování, desinfekce, zarouškování, lok.anestezie, episiotomie
- Zavedení a naložení kleštín, uzavření, zkusmá trakce
- Trakce, sejmutí kleští
- Pečlivá revize porodních poranění

Forceps

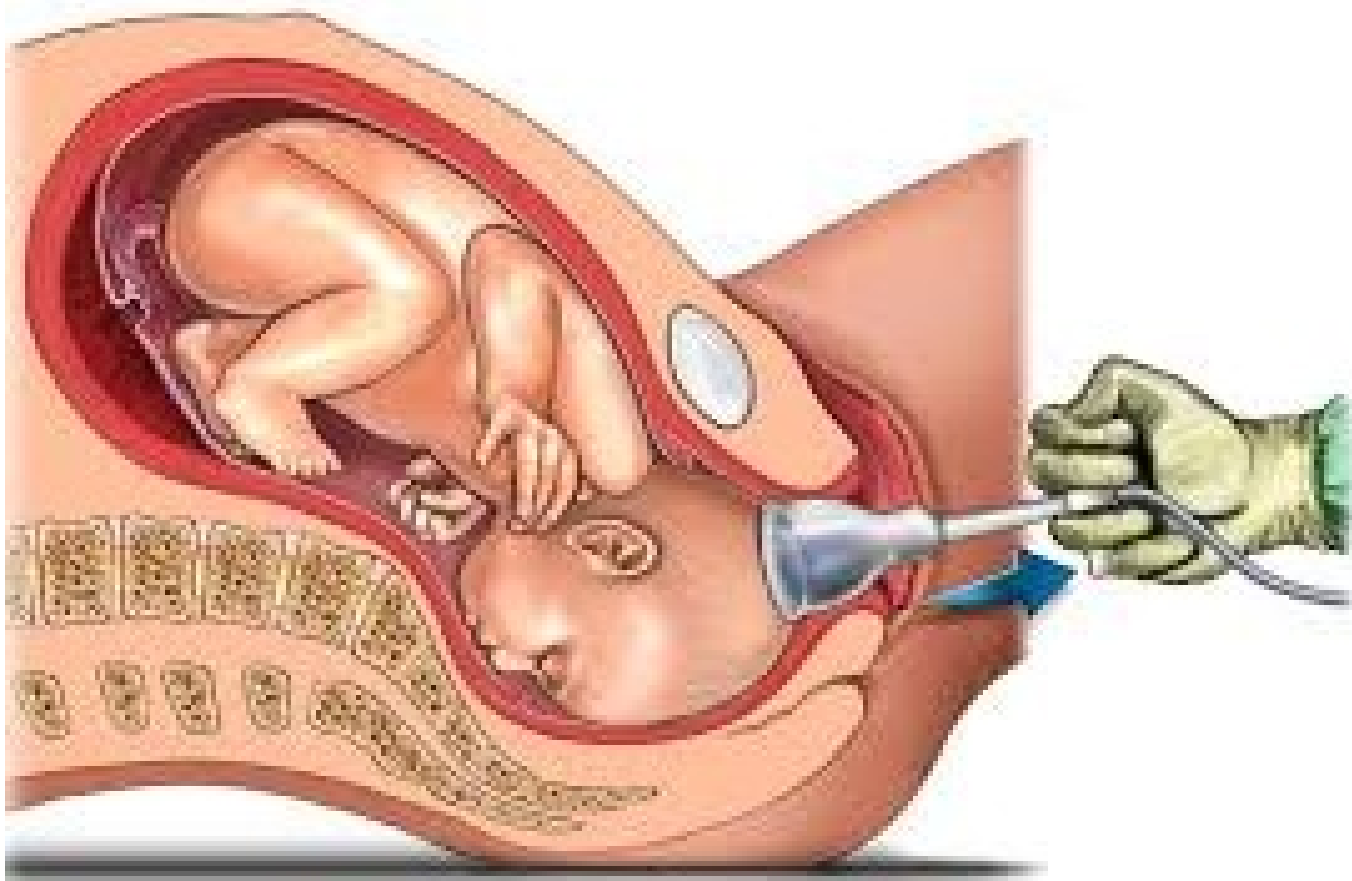
- https://www.youtube.com/watch?v=vgao4Ws7qLo&list=PLNiFqog-i_36Kn9limcpwzLGeF-T2STZP&index=18
- https://www.youtube.com/watch?v=y0J3W_W733w&oref=https%3A%2F%2Fwww.youtube.com%2Fwatch%3Fv%3Dy0J3W_W733w&has_verified=1

Forceps - komplikace

- Smeknutí kleští
- Poranění matky
- Poranění novorozence

- Při nedodržení techniky nebo podmínek

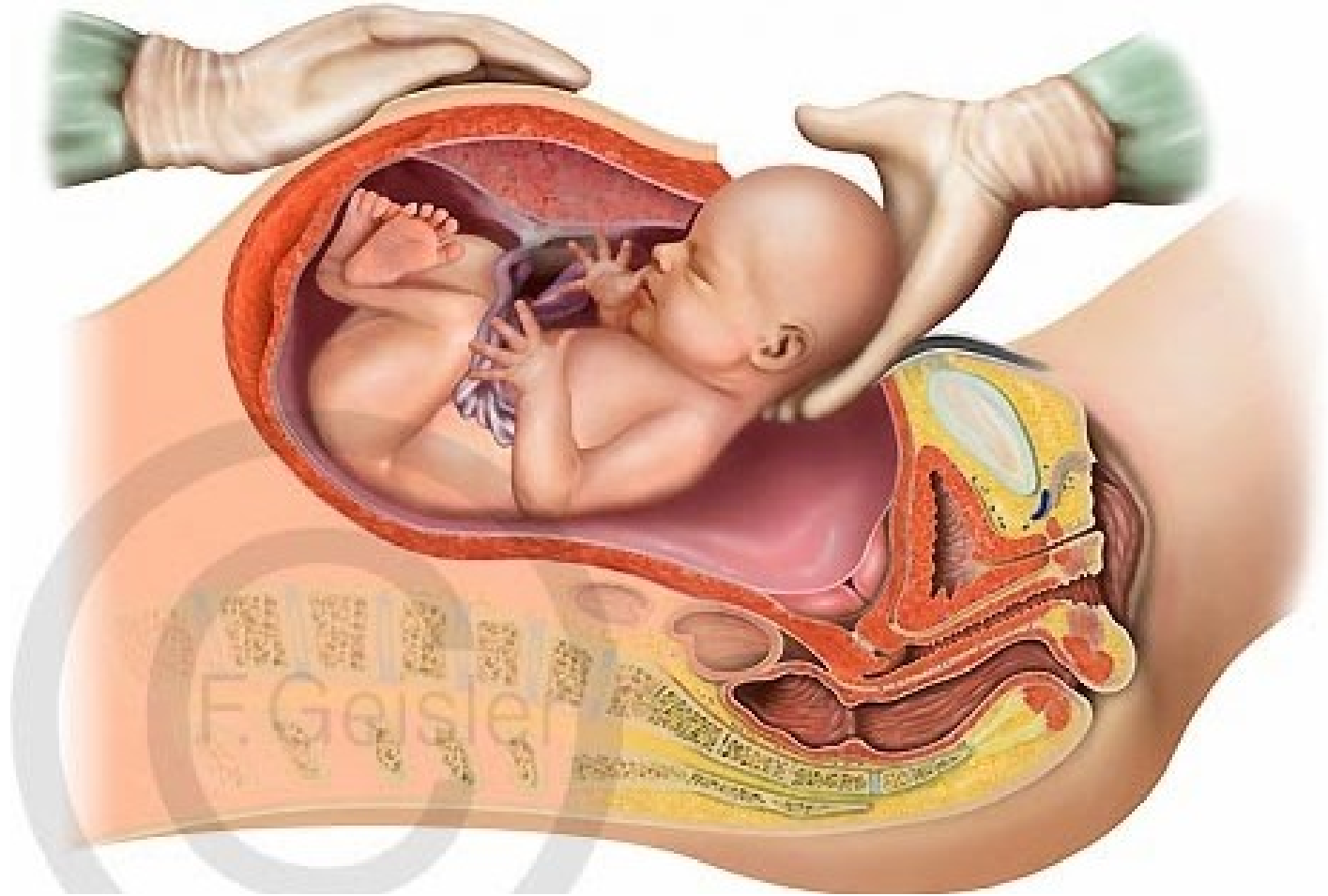
Vakuumextrakce



- Trakce pomocí podtlaku
- Podmínky stejné jako forceps
- Indikace podobné, ale méně vhodné u akutní hypoxie (delší trvání výkonu), neužívá se u nezralých plodů
- Menší traumatizace tkání matky, snazší technika
- Častější sklouznutí, pouze trakční, kefalhematom při rychle vzniklém podtlaku
- Nesmí se nasadit na velkou fontanelu

- <https://www.youtube.com/watch?v=wVdscCWoppc>
- <https://www.youtube.com/watch?v=bKs9GyZopEo>

Sectio Caesarea



Sectio Caesarea

- Podmínky: velká část plodu nesmí být fixována v pánvi
- Primární – plánovaný
- Akutní - neplánovaný

Sectio Caesarea – indikace I

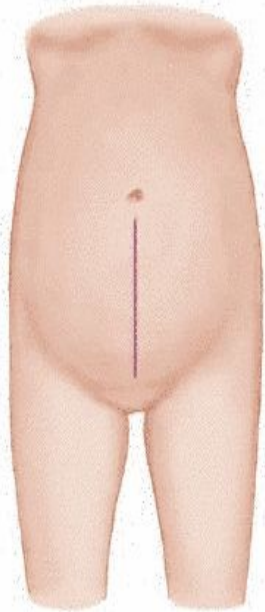
- Kefalopelvický nepoměr
- Vcestné překážky v porodních cestách
- Stavby po operacích dělohy a v malé pánvi
- Placenta praevia
- Abrupce placenty
- Nezdařená indukce či provokace porodu
- Horečka při porodu
- Celková onemocnění plodu

Sectio Caesarea – indikace II

- Nepravidelné uložení plodu
- PPKP
- Akutní a chronická tíseň plodu
- Naléhání a výhřez pupečníku
- Herpes genitalis
- Vícečetné těhotenství
- Žena umírající a mrtvá

Laparotomie

Vertical



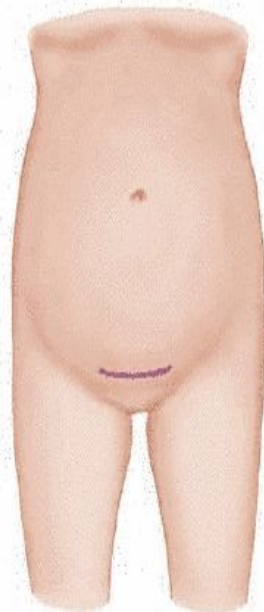
Advantages

- Quicker to perform
- Better visualization of the uterus
- Can quickly extend upward for greater visualization if needed
- Often more appropriate for obese women

Disadvantages

- Easily visible when healed
- Greater chance of dehiscence and hernia formation

Pfannenstiel



Advantages

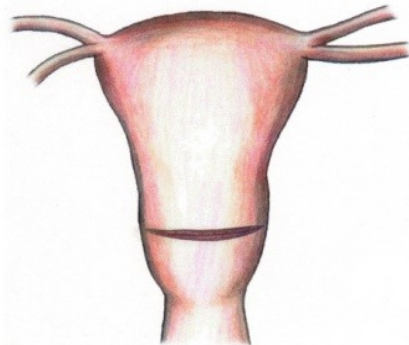
- Less visibility when healed and the pubic hair grows back
- Less chance of dehiscence or formation of a hernia

Disadvantages

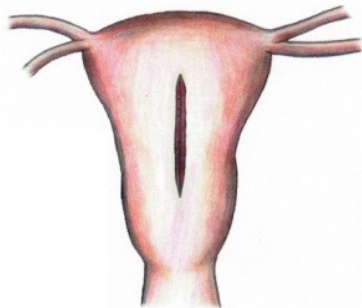
- Less visualization of the uterus
- Cannot be done as quickly, which may be important in an emergency cesarean birth
- Cannot easily be extended to give greater operative exposure
- Re-entry at a subsequent cesarean birth may require more time

- Laparotomia secundum Pfannenstiel
- Dolní střední laparotomie

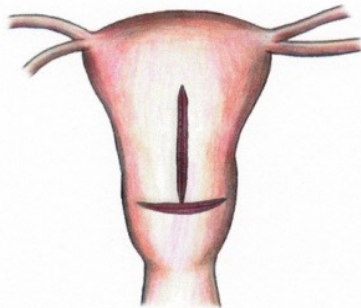
Hysterotomie



Low transverse uterine incision



Classical uterine incision



T-incision of uterus

- Supracervikální Geppertův řez (U-řez)
- Zvýšený U-řez
- T-řez
- Korporální řez
- Transfundální řez

High risk uterine incisions (not VBAC candidates)



Sectio Caesarea

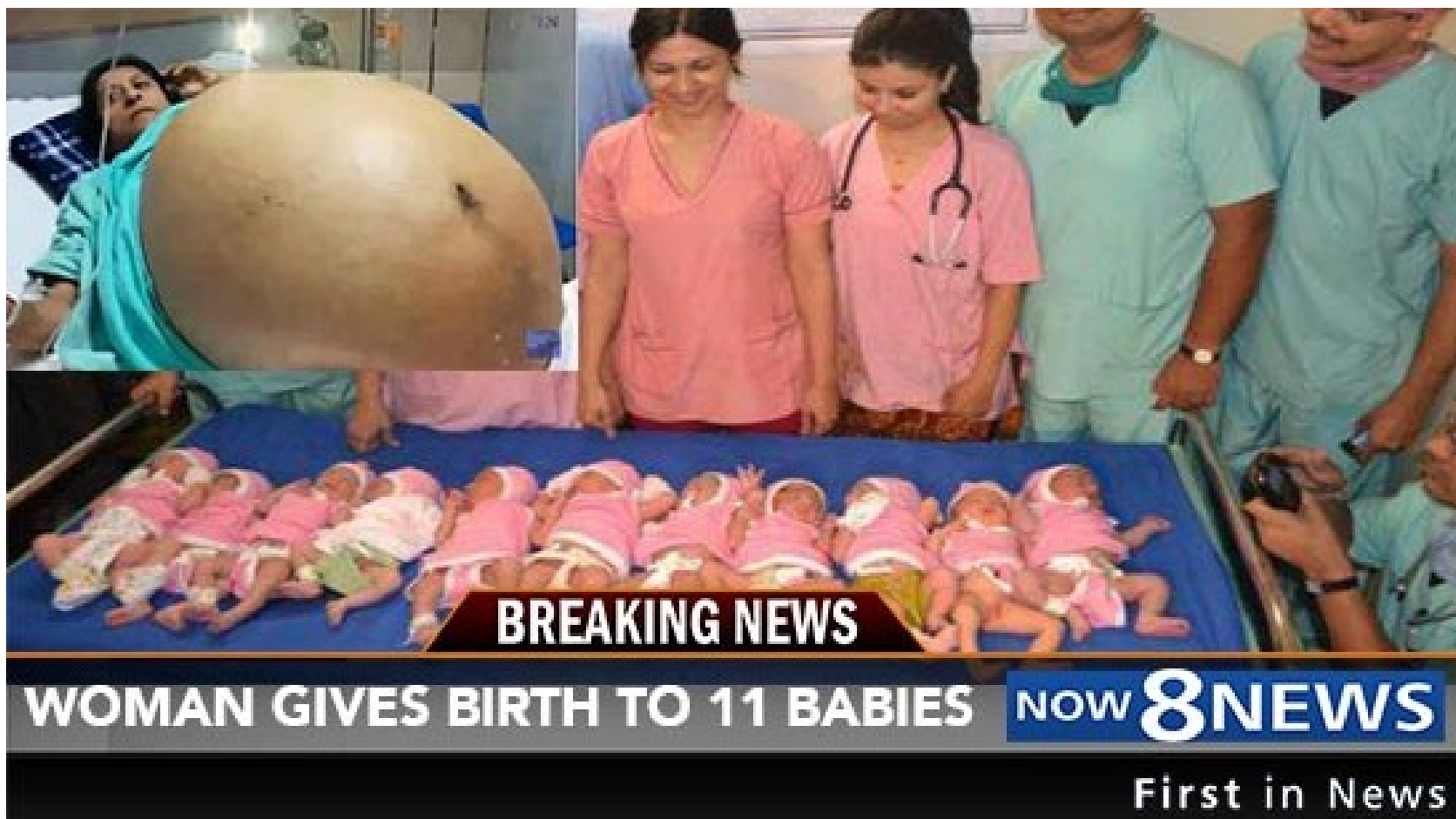- https://www.youtube.com/watch?v=Ylw-FnRsUIU&oref=https%3A%2F%2Fwww.youtube.com%2Fwatch%3Fv%3DYlw-FnRsUIU&has_verified=1

Sectio Caesarea - komplikace

- Při výkonu
 - Krvácení
 - Obtížné vybavení plodu
 - Poranění tkání a orgánů
 - Poranění plodu skalpelem
- Po výkonu
 - Infekce
 - Trombóza
 - Krvácení
 - Dehiscence rány

Sectio Caesarea

- Vedení porodu po císařském řezu
 - Biometrie plodu, měření jizvy
 - Komplikace prvního S.C.
 - Sdružené indikace (gemini, PPKP)
 - Kontinuální CTG, informovat vedoucího služby, opatrná aplikace uterotonik, revize DDS (digitální a UZ) po porodu plodu



Děkuji za pozornost