

Nepravidelnosti porodního děje

Porodní cesty, porodní mechanismus

17.9.2015

MUDr. Magdalena Kučerová

Nepravidelnosti porodního děje

- Nepravidelnosti porodních cest
- Poruchy mechanismu I. a II. porodní doby
 - Poruchy naléhání
 - Předčasný odtok plodové vody
 - Poruchy vypuzovacích sil
 - Poruchy mechanismu II. DP

Nepravidelnosti porodních cest

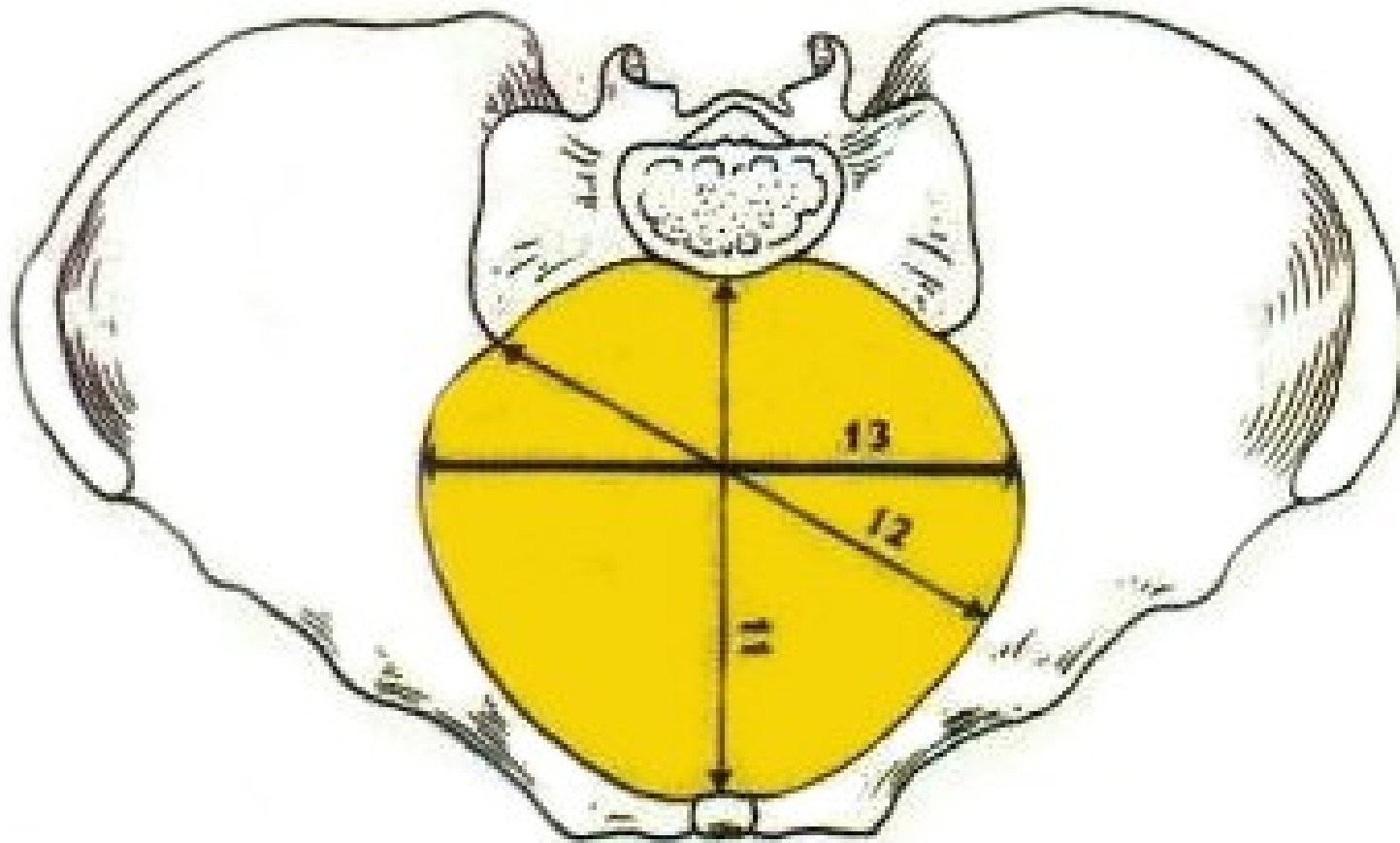
Nepravidelnosti porodních cest

- Měkké porodní cesty
 - Hypoplazie
 - Septum
 - Tumory
 - Pozánětlivé změny

Nepravidelnosti porodních cest

- Tvrdé porodní cesty
 - Zúžení pánve
 - Posttraumatické změny pánve
 - *Rozměry pánve?*

Nepravidelnosti porodních cest



Zúžené pánve

- Stejnoměrně zúžená
- Plochá (zúžená v přímém průměru)
 - *Prostě plochá, rachitická, pseudomalatická, asimilační, spondylolistetická*
- Příčně zúžená
 - *Nálevkovitá, kyfotická, osteomalatická, synostotická*
- Šikmo zúžená
 - *Koxitická, luxační, naegeleho*

Posttraumatické změny

- Fraktury pánve
- Fraktury kostrče
- Exostózy
- Pelveolýza, symfyzeolýza

Kefalopelvický nepoměr

- Zevní nepoměr – I.fáze Pawlikova hmatu
- Vnitřní nepoměr
 - hlavička za kontrakce nesestupuje
 - Hmatné promontorium

Komplikace u rodičky

- Reakce na porodní překážku – nadměrná děložní činnost, dystokie
- Hypotonie, atonie, DIC
- Vážné poranění rodičky

Komplikace u plodu

- Poruchy naléhání
- Anomální polohy
- Hypoxie CNS při kompresi hlavičky
- Traumatické poškození CNS při extrakci za nesplněných operačních podmínek

Poruchy mechanismu I. a II. DP

Poruchy mechanismu I. a II. DP

- Poruchy naléhání
 - Asynklitismus
 - Vysoký přímý stav
 - Vysoko naléhající velká část plodu
- Předčasný odtok plodové vody
- Poruchy vypuzovacích sil
 - Hyperkinetické
 - Hypokinetické
 - Diskoordinace
 - Porucha břišního lisu
- Poruchy mechanismu II. DP
 - Hluboký příčný stav
 - Porucha porodu ramének

Asynklitismus

- Def.: Stav, kdy hlava naléhá nestejnou plochou parietálních kostí
 - přední (Naegele)
 - Zadní (Litzman)
- Dg: Šev šípový hmatný u kostrče nebo u spony; někdy hmatné ouško
- Příčina: zúžená pánev, KP nepoměr
- Terapie: Sectio Caesarea

Vysoký přímý stav

- Def.: Stav, kdy hlava **naléhá na vchod** švem šířovým v přímém průměru
- Dg: hlava nad vchodem nebo naléhá, š.š. v přímém průměru
- Příčina: patologie pánve, KP nepoměr
- Terapie: Sectio Caesarea

Vysoko naléhající velká část plodu

- Def.: Stav, kdy naléhající část nevyplňuje DDS
- Dg: hlava nad vchodem, prázdná přední klenba
- Příčiny
 - Zkrácený pupečník
 - Polyhydramnion
 - Placenta praevia
 - Vcestné útvary
 - Ruptura jizvy po S.C.!!!
 - Přeplněný moč. měchýř či rektum
- Terapie: dle příčiny

Předčasný odtok plodové vody

- Ruptura vaku blan před zahájením děložní činnosti
 - PPRM – preterm premature rupture of membranes (před 37+0)
 - TPRM – term premature rupture of membranes
- Dg: zřejmý odtok, Temešváryho činidlo, oligohydramnion na UZ, PROM test
- T: 24 hod observace, poté provokace porodu
 - Provokace ihned u GBS+, S CTG, zkalené plodové vody, známek infekce...
 - PPRM dle gestačního týdnu (ATB, kortikoterapie, tokolýza)

Poruchy vypuzovacích sil

- Hyperkinetické
 - Děložní hyperaktivita
 - Děložní hypertonus
- Hypokinetické
 - Primární hypoaktivita
 - Sekundární hypoaktivita
- Diskoordinace děložní činnosti – dystokie děložní
- Poruchy břišního lisu

Hyperaktivita

- Nadměrná stimulace myometria
- Překotný porod, hypoxie plodu
- T: parciální tokolýza

Hypertonus

- Dlouhodobé zvýšení bazálního tonu
- Hypoxie plodu
- Parciální tokolýza

- **Cave!!! Abrupce placenty!
Tokolýza kontraindikována!**

Hypoaktivita

- Primární
 - Anatomické faktory: *děložní hypoplazie, rozpětí dělohy*
 - Funkční faktory: *poruchy vzniku nebo převodu vzruchu*
- Sekundární
 - Anatomické faktory: *prolongované porody*
 - Funkční faktory: *inercie při nadměrné aplikaci oxytocinu*
spasmus branky
vyčerpání rodičky
medikamentozní - tokolytika

Hypokativita - terapie

- Oxytocin (2 j./500 ml roztoku)
- U prolongovaných porodů odpočinek, realimentace, rehydratace (chlorpromazin)
- Císařský řez

Diskoordinace děložní činnosti

- Def: porucha průběhu kontrakční vlny s výpadkem dominantní funkce děložního fundu
- Dg: spazmus branky za kontrakce, povolení mimo kontrakci, nepostupující porod
- T: parciální tokolýza, poté aplikace oxytocinu při neúspěchu císařský řez

Porucha břišního lisu

- Důležitá součást porodních sil v závěru porodu
- Příčiny:
 - Potlačení defekačního reflexu (epidurální analgezie)
 - Nedostatečnost svaloviny (vyčerpání, diastáza – pluripary, obezita)
 - Závažná onemocnění matky (hypertenze, rozsáhlé hernie, srdeční vady)
- Terapie: primární S.C., kleště/ VEX

Hluboký příčný stav hlavičky

- Def.: Porucha vnitřní rotace hlavičky, fixace hlavičky mezi úžinou a východem se švem šírovým v příčném průměru
- Příčina: sekundárně slabá děložní činnost, hraničně zúžená pánev, hypertrofický plod, zkrácený pupečník
- Terapie: uterotonika, poloha na boku dle vedoucího bodu, při neúspěchu operační porod (forceps)

Dystokie ramének

- Def: zástava porodu plodu po porodu hlavičky způsobená poruchou porodního mechanismu ramének
- Mírná (řešitelná manévry) X závažná
- Prevence: minimální (odhad plodu nad 4,5 kg)
- 0,2 – 2 % porodů, 50% pod 4 kg!!

Dystokie ramének

- Management: rychlé rozpoznání!! Rychlý pokles pH v a. umbilicalis, po 5 min riziko hypoxického poškození 25%
- Příznaky: zástava progresu po prořezání hlavičky, často se neporodí bradička, příznak želvy
- Určit polohu zad (hmatná lopatka), dokončení rotace hlavičky, plynulá trakce dorzálně

Dystokie ramének: manévry

- McRobertsonův: maximální hyperflexe v kyčelních kloubech, episiotomie
- Suprapubický tlak, porod předního raménka
- Porod zadního raménka
- Rotační manévry
- Otočení rodičky na všechny čtyři
- Záchranné manévry: Zavanelli, fraktura klavikuly

Dystokie ramének

- MAPS
 - McRoberts + suprapubic pressure
 - Anterior arm
 - Posterior arm
 - Salvage – rotační manévr, poloha na všech čtyřech, Zavanelliho manévr, symfyzeotomie, fraktury klavikul

<https://www.youtube.com/watch?v=vxrZq7hCw8o>

Rekapitulace

- Nepravidelnosti porodních cest
 - Měkké
 - Tvrdé
- Poruchy mechanismu I. a II. porodní doby
 - Poruchy naléhání
 - Asynklitismus, vysoký přímý stav, vysoko naléhající velká část
 - Předčasný odtok plodové vody
 - Poruchy vypuzovacích sil
 - Hyperkinetické, hypokinetické, diskoordinace, břišní lis
 - Poruchy mechanismu II. DP
 - Hluboký příčný stav, dystokie ramének



Děkuji za pozornost