

Nepravidelnosti plodového vejce

Poruchy vývoje plodu

24.9.2015

MUDr. Magdalena Kučerová



Nepravidelnosti plodového vejce

- Nepravidelnosti vývoje plodu v začátku gravidity
- Patologie pupečníku
- Patologie placenty
- Nepravidelnosti plodových obalů a plodové vody

Nepravidelnosti vývoje plodu

V začátku gravidity

Nepravidelnosti vývoje plodu

- Mimoděložní těhotenství
- Vrozené vývojové anomálie plodu
- Rh –izoimunizace
- Non-imunní hydrops plodu

Mimoděložní těhotenství

- = extrauterinní gravidita, GEU
- Definice: nidace plodového vejce mimo děložní dutinu
 - Ve vejcovodu (*gravistas tubaria*, 95%)
 - Ve vaječníku (*graviditas ovarica*, 3%)
 - V břišní dutině (*graviditas abdominalis*, 2%)

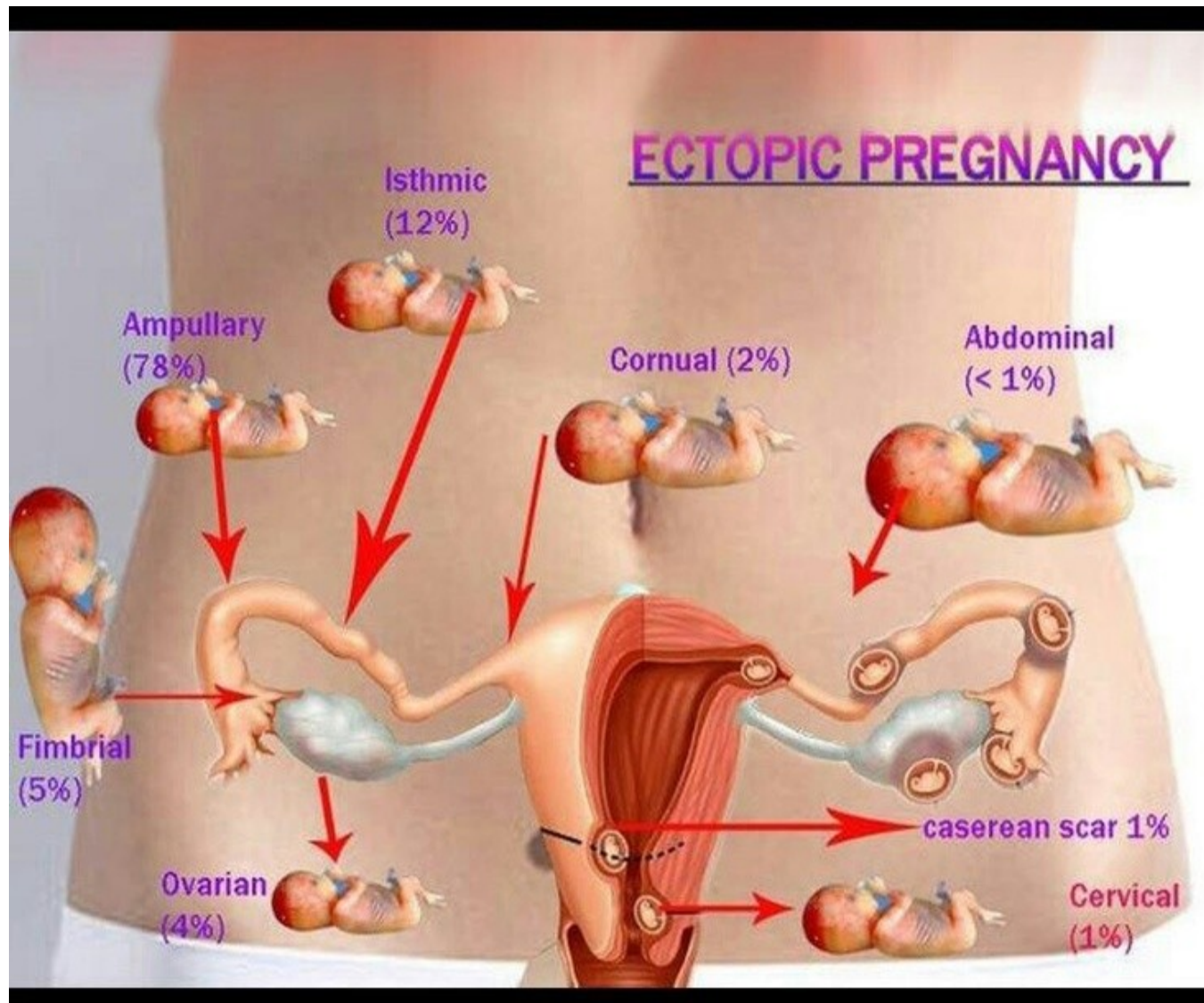
Mimoděložní těhotenství

- Prorůstání plodového vejce do orgánu, narušení cév, prudké krvácení do dutiny břišní
- Klinické formy:
 - Rostoucí neporušená GEU
 - Tubární potrat
 - Ruptura vejcovodu, NPB
 - Další: Korneální, cervikální, heterotopická

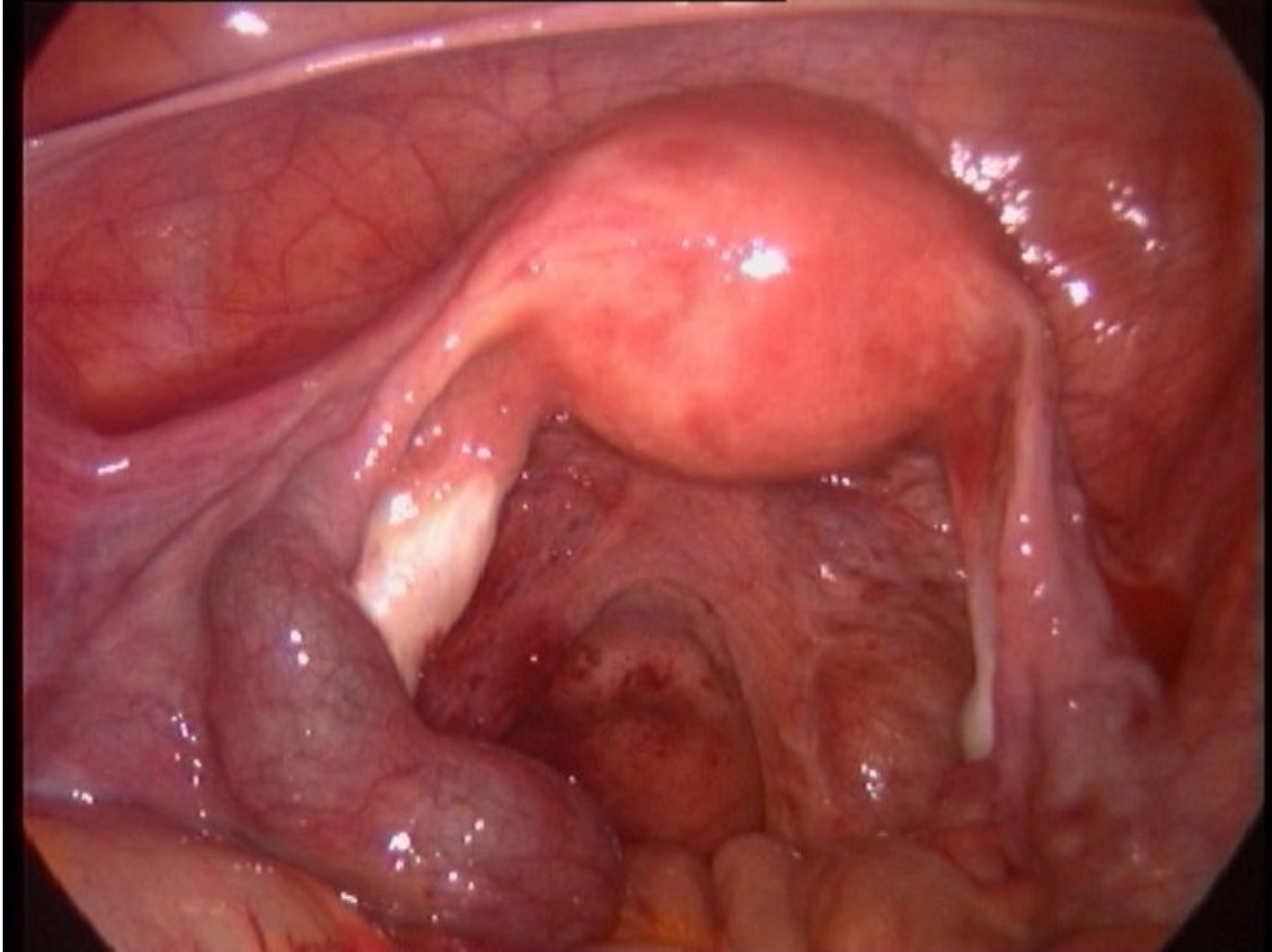
Mimoděložní těhotenství

- Příčina: stavy po zánětech, operacích, endometrioza, IUD, IVF, hypoplazie vejcovodů
- Dg: amenorea nebo slabá menstruace, pozitivní těhotenský test, stoupající hladina hCG v krvi, později bolesti podbříšku s propagací do třísla, absence plodového vejce v děloze na UZ
- Terapie: odstranění GEU
 - LSK salpingektomie, salpingotomie, metotrexát u malé neporušené GEU

Mimoděložní těhotenství



Mimoděložní těhotenství

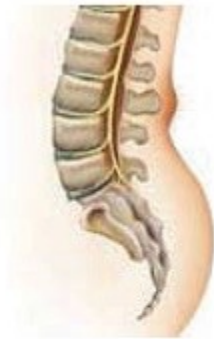

- Příčiny:
 - Exogenní: infekce, ionizovné záření, chemikálie, léky, podvýživa, mechanické faktory
 - Genetické: poruchy genů, gamet, blastocysty, embryopatie, fetopatie
- Dg: genetický screening, UZ, patologické vyš. tkáně
- T: spontánní potrat, indukovaný potrat, porod poškozeného plodu

- Downův syndrom (trisomie 21. chromozomu), Edwardsův syndrom (trisomie 18), Patauův syndrom (trisomie 13), Turnerův syndrom (45 X), Klinefelterův syndrom (47 XXY)
- Podvojně zrůdy – duplicity (kompletní, inkompletní)
- Malformace: hydrops, hydrocefalus, anencefalus, teratom, encefalokéla, spina bifida (occulta, meningokéla, meningomyelokéla), omfalokéla, gastroschíza
- Vrozené vady orgánů a systémů – srdce, urotrakt, GIT

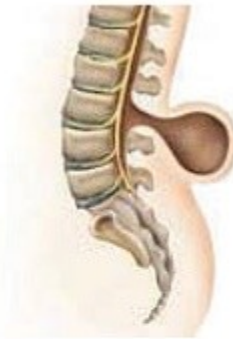Spina bifida

Types of spina bifida



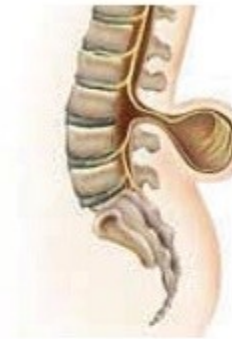Occulta

Spina bifida occulta is the least serious and most common type. It is usually discovered only on x-rays or scans. Most people never become aware of their condition.



Meningocele

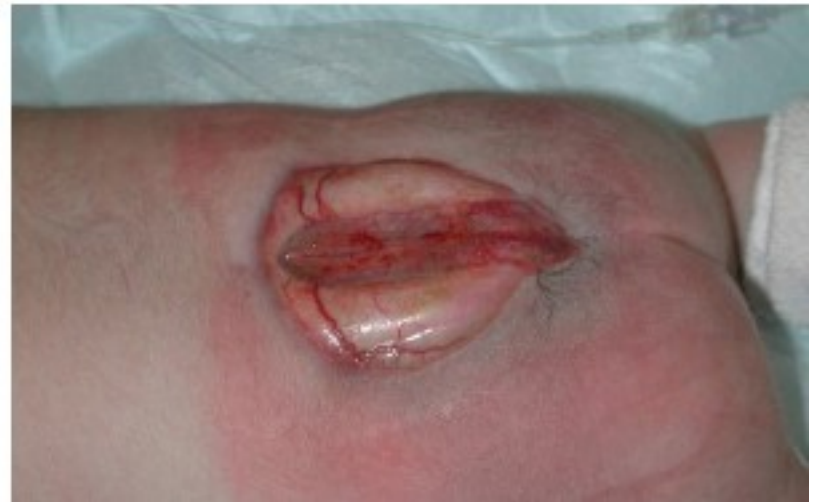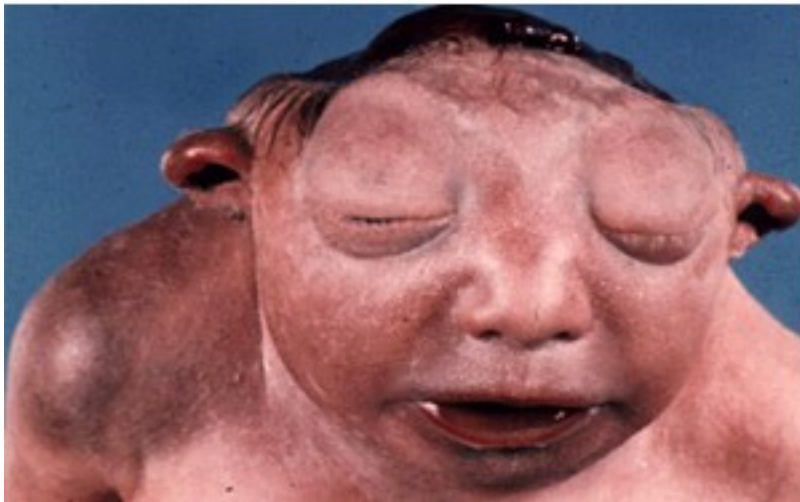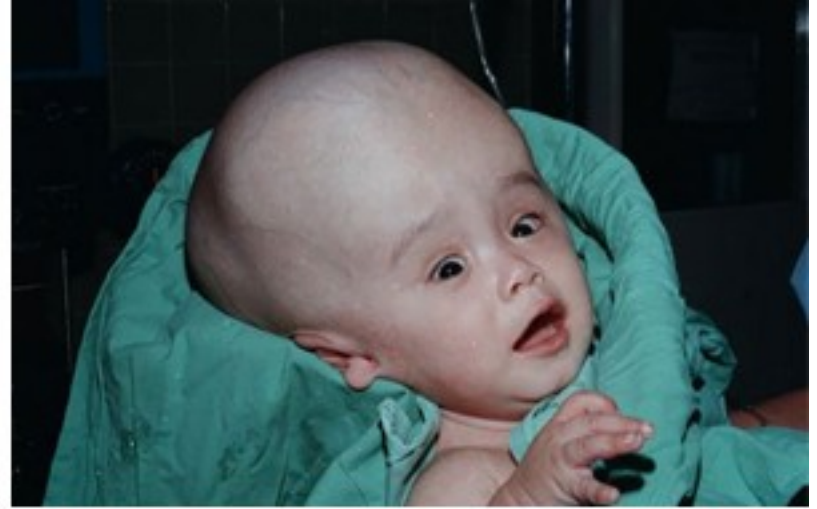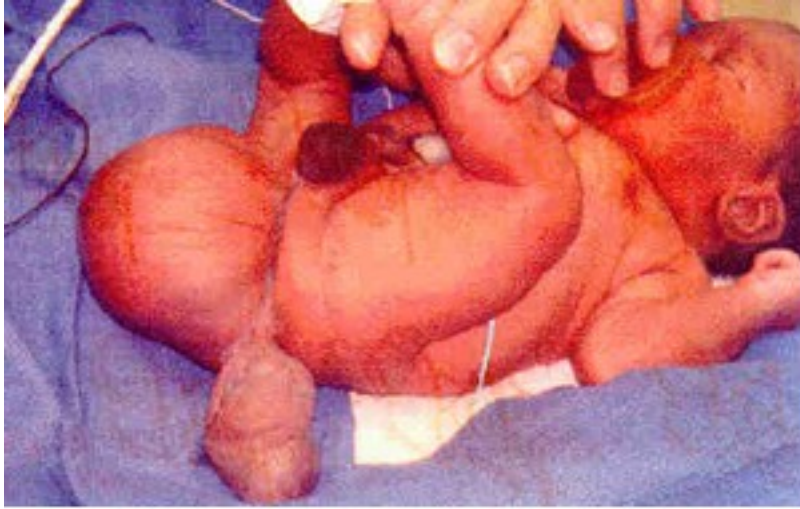In the next most serious type, meningocele the coverings of the spinal cord (meninges) pass back through the opening in the spine to form a cyst-like swelling.



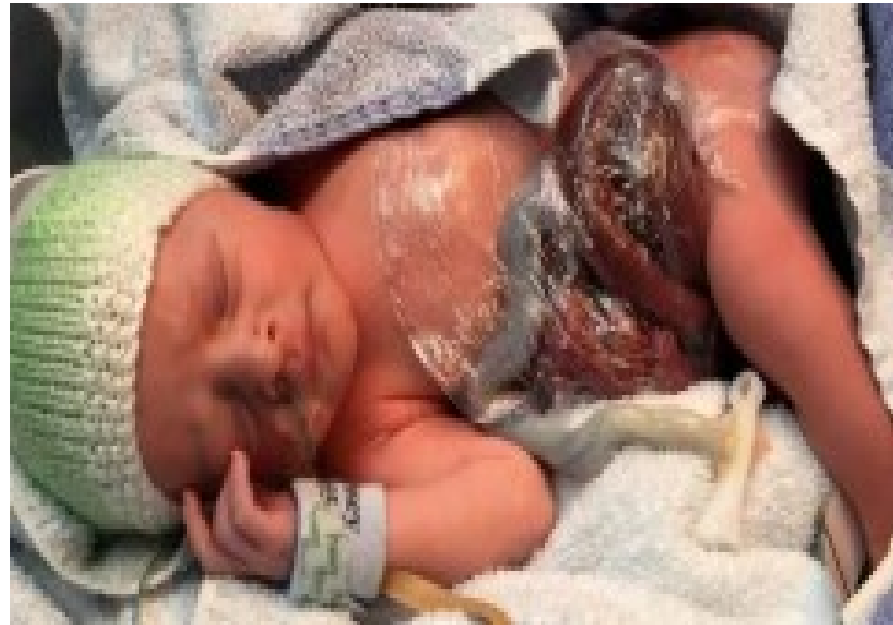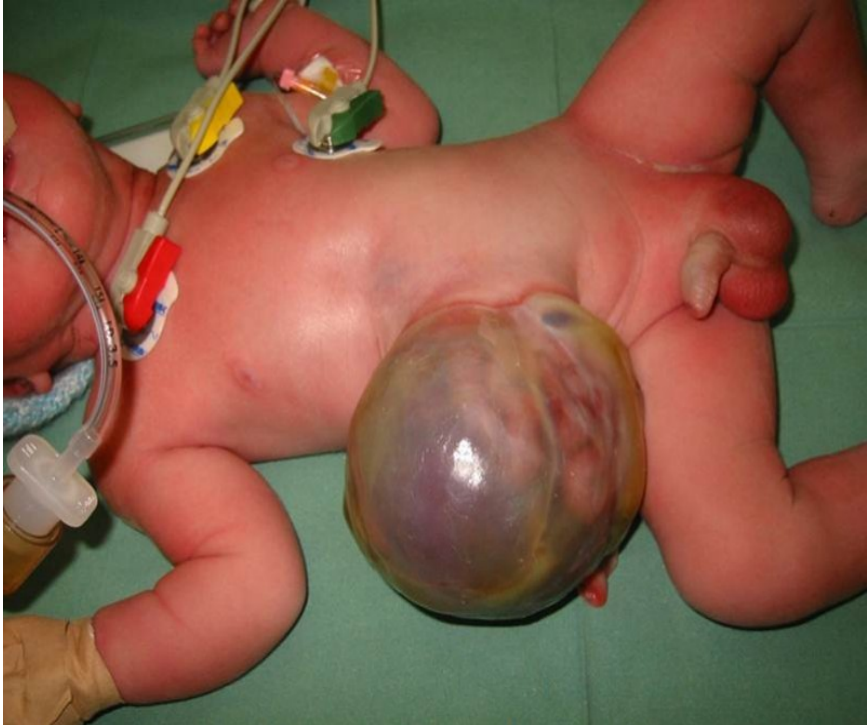Myelomeningocele

If the spinal cord is enclosed in the cyst the condition is called myelomeningocele. This is the most serious type of spina bifida.

vvv plodu



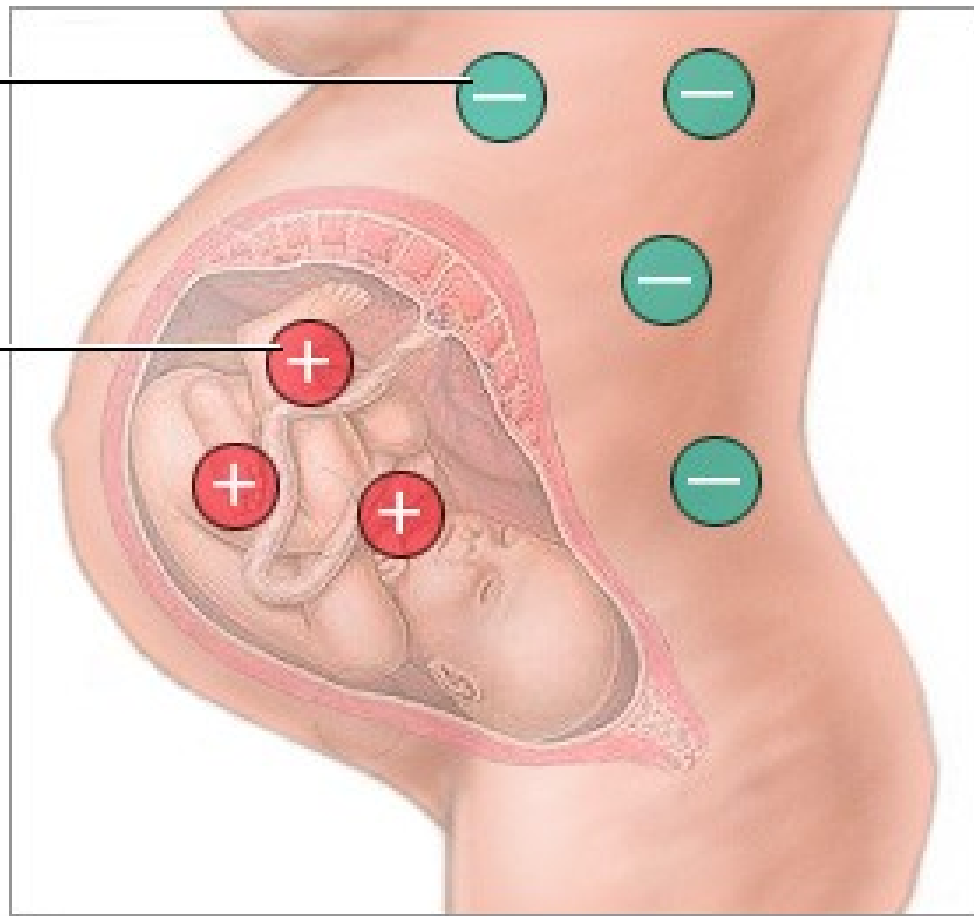
vvv plodu – omfalokéla, gastroschíza



Rh-izoimmunizace

Rh negative
blood cell

Rh positive
blood cell



Rh-izoimmunizace

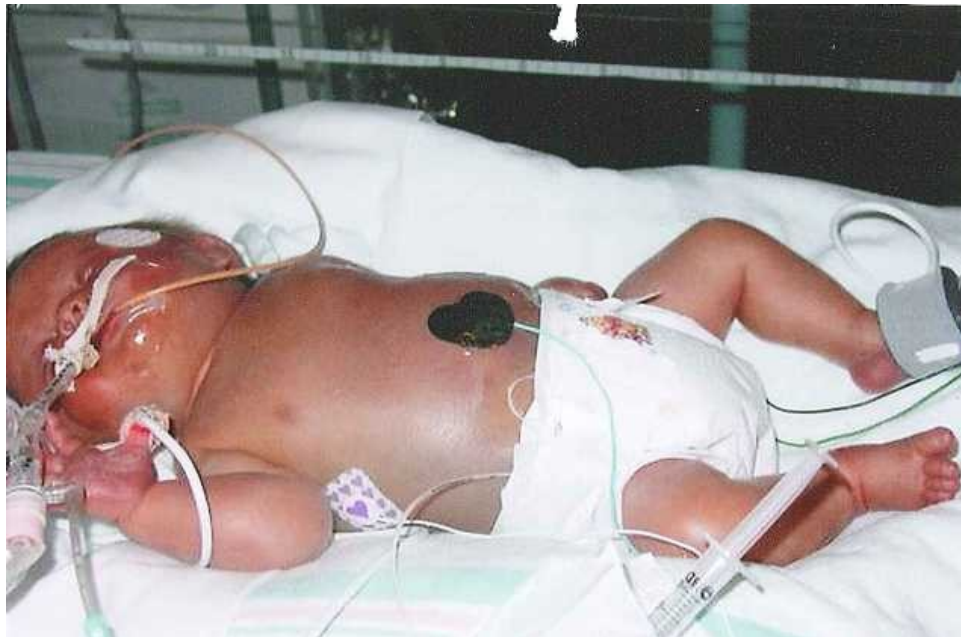- Situace, kdy matka je Rh-negativní a plod Rh-positivní
- 1.těhotenství většinou bez komplikací, při porodu/potrátu imunizace matky, v 2.těhotenství rozvoj izoimmunizace – produkce anti-D protilátek

Rh-izoimunizace

- Hemolýza fetálních erytrocytů – hemolytická nemoc novorozence
- Stádia:
 - Anémie (nízký HTK, bilirubin příliš nezvýšen)
 - Ikterus (zvýšen bilirubin, encefalopatie)
 - hydrops (generalizovaný edém, antenatální smrt nebo těsně po narození, 25%!)

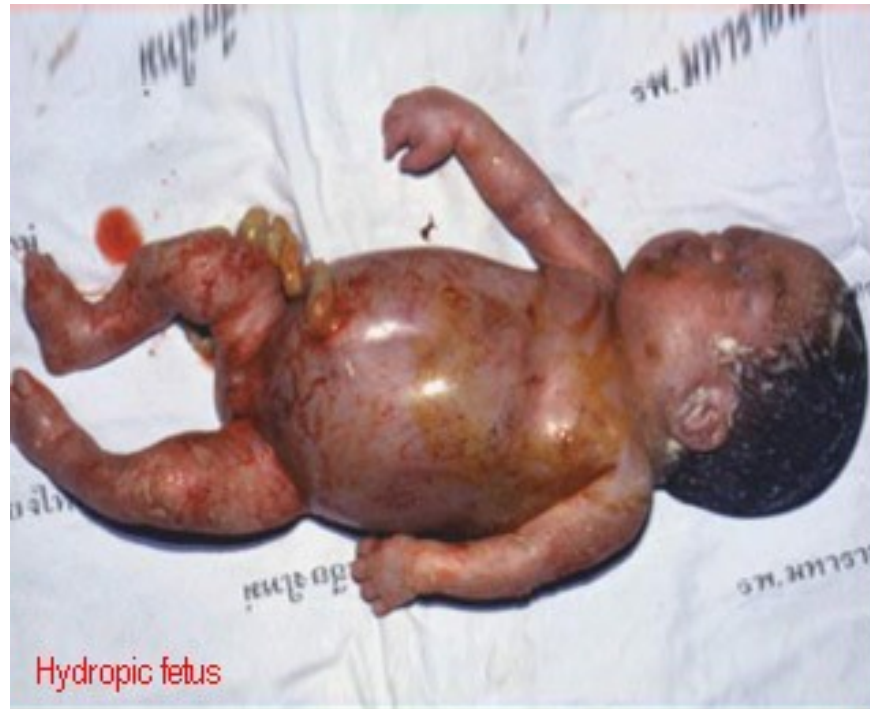Rh-izoimunizace

- Prevence: Rh-D profylaxe RhD negativních žen
- Terapie:
 - Antenatálně: transfuze do v. umbilicalis
 - Postnatálně: transfuze, fototerapie, výměnná tranfuze



Non-imunní hydrops plodu

- Hydrops plodu z jiné příčiny, nejčastěji infekce (parvovirus B 19) nebo v souvislosti s kardiopulmonálním selháním (anomálie srdce a cév)



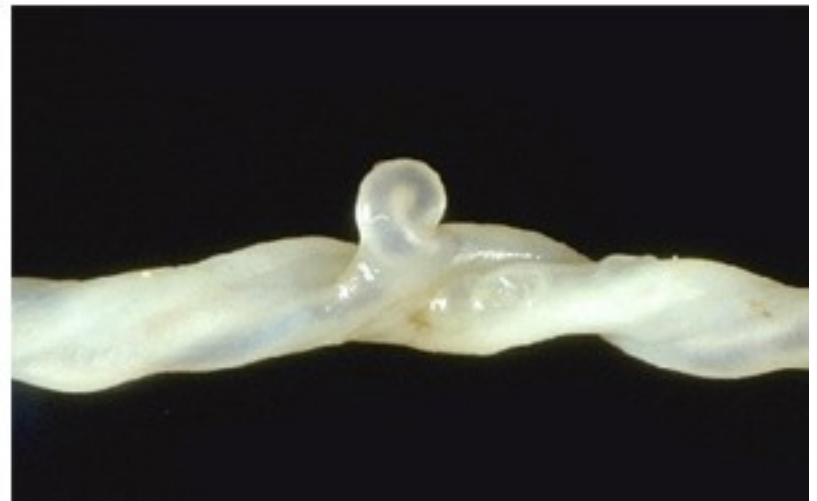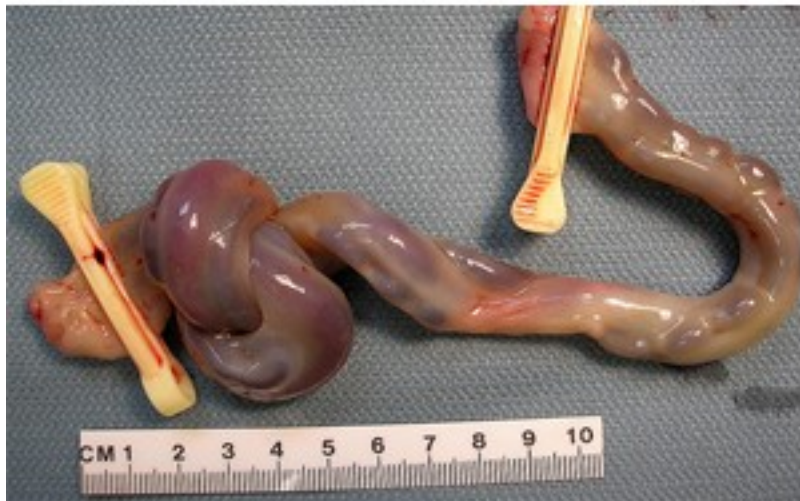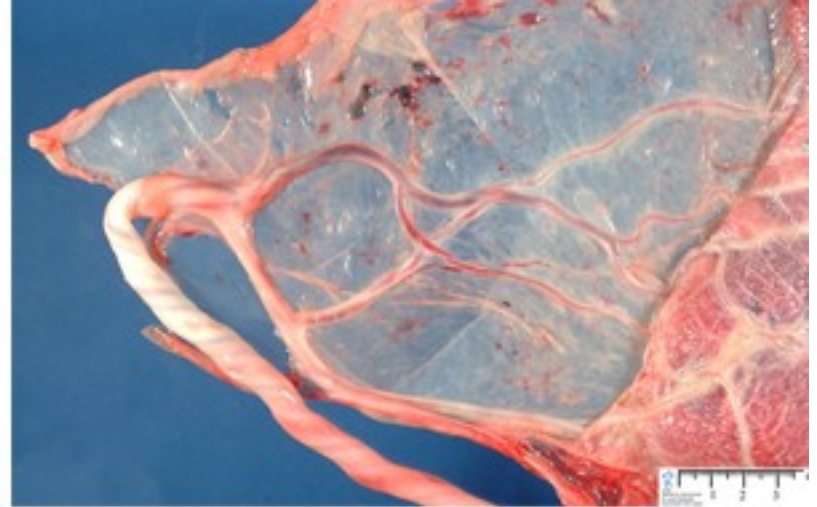
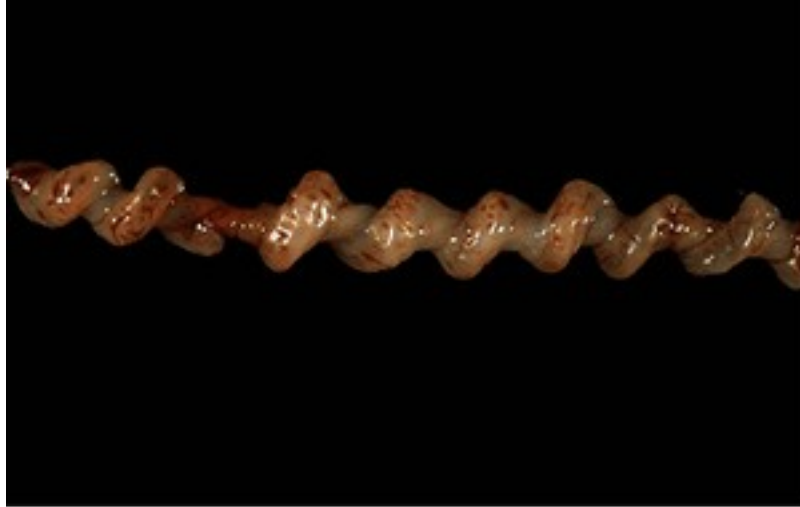Hydropic fetus

Patologie pupečníku

Patologie pupečníku

- Naléhání a výhřez pupečníku
- Vývojové anomálie (marginální, velamentózní úpon)
- Odchytky v délce pupečníku
- Obtočení pupečníku kolem plodu
- Uzly pupečníku (pravé, nepravé, torze)
- Záněty (funikulitida), nádory, ruptury, trombózy

Patologie pupečníku



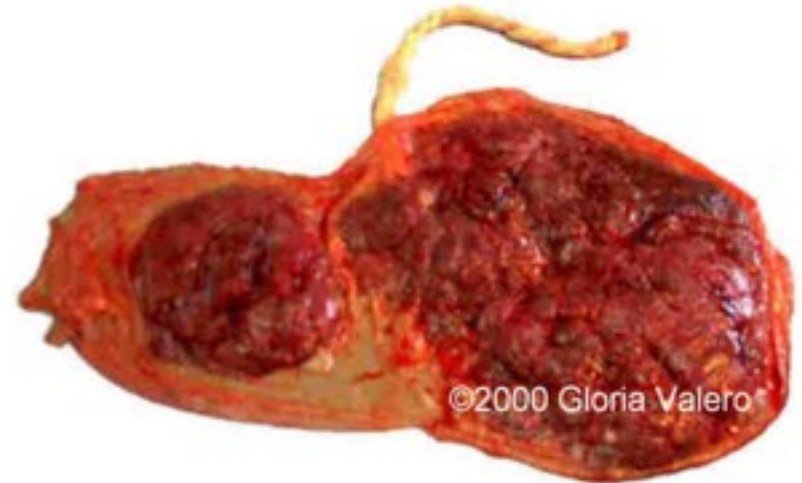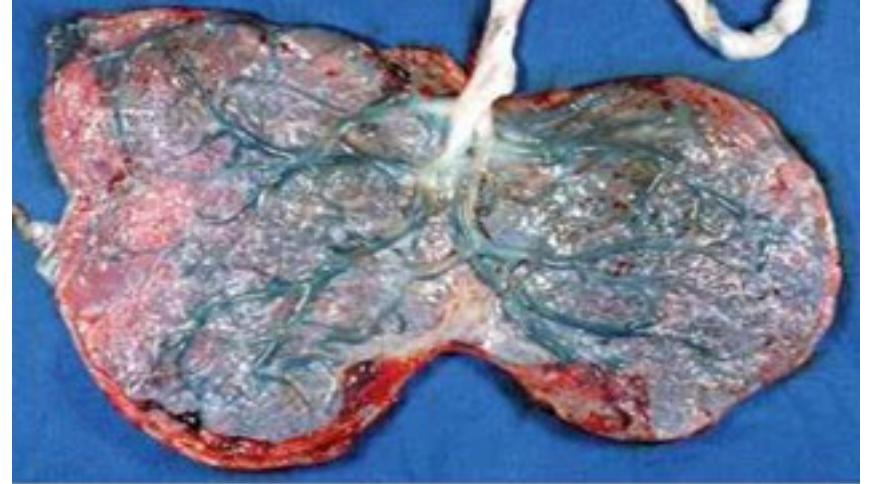Patologie placenty

Patologie placenty

- Anomálie tvaru
- Degenerativní změny
- Mola hydatidosa
- Placenta praevia
- Abrupce placenty
- Placenta adhaerens, accreta, percreta

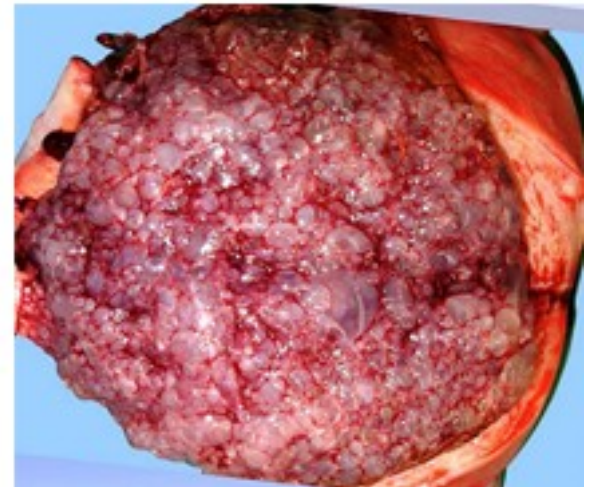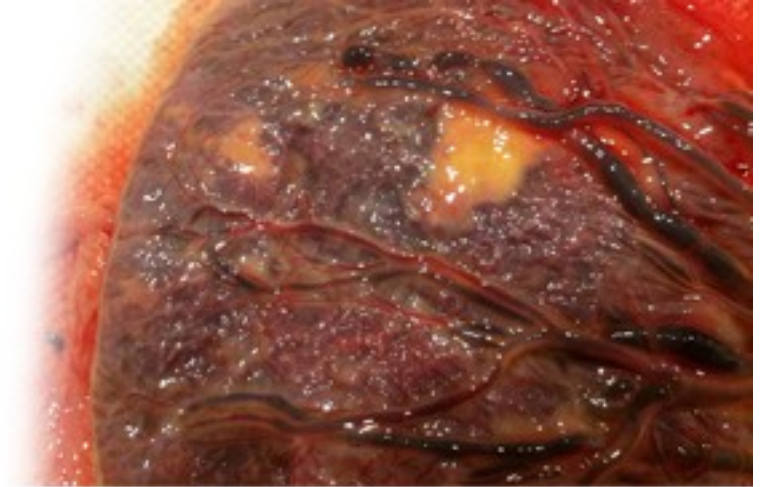Anomálie tvaru

- Placenta membranacea
- Biloba, triloba, multiloba
- Succenturiata - přídatná



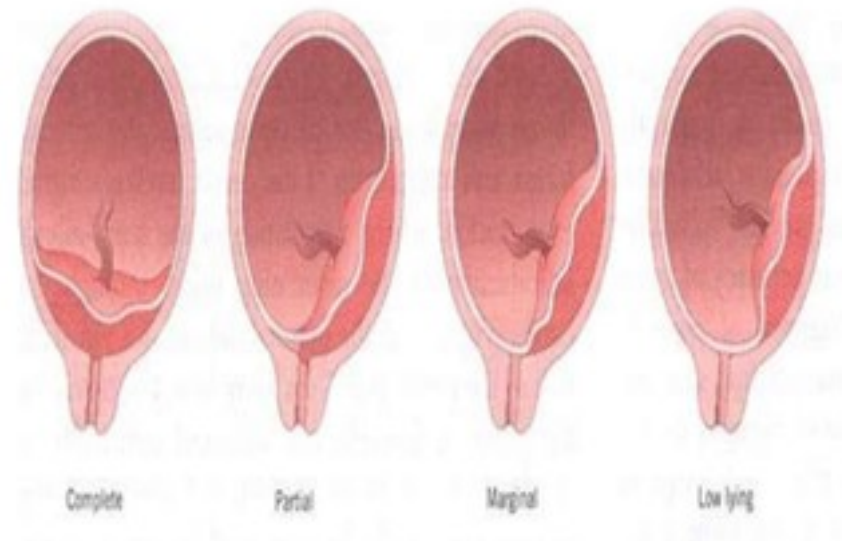
Degenerativní změny

- Infarkty (gestoza, IUGR, postmaturita)
- Cysty, angiomy, fibromy
- Mola hydatidosa



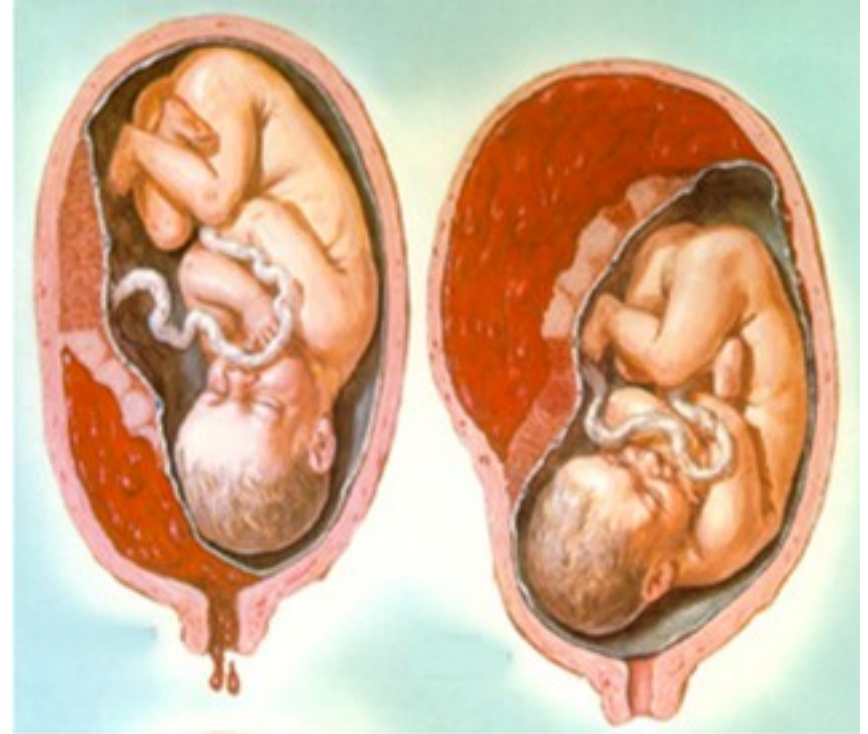
Placenta praevia

- = včestné lůžko
- Hluboko nasedající placenta (insertio profunda)
- Placenta praevia marginalis
- Placenta praevia partialis
- Placenta praevia centralis



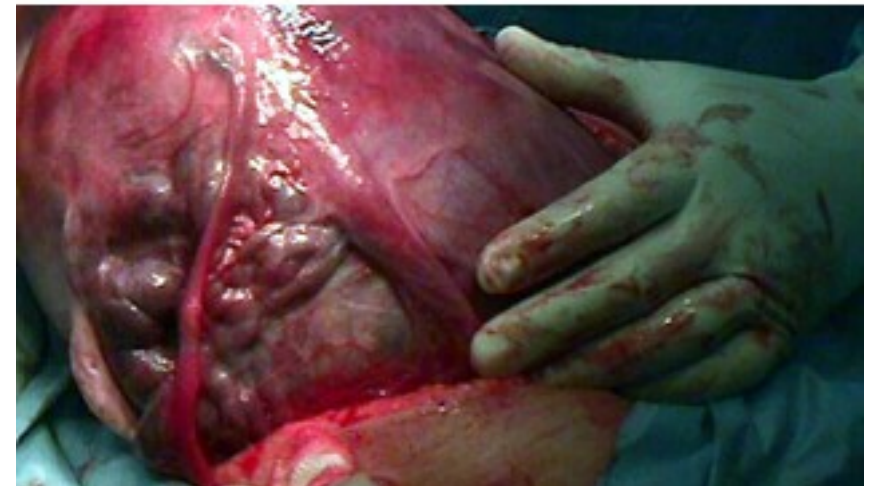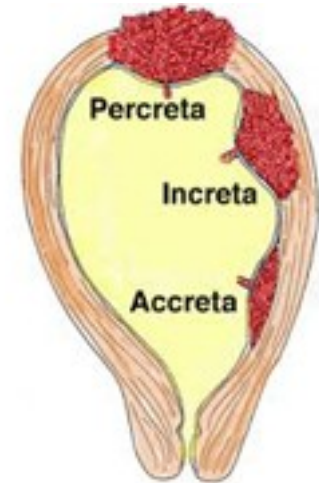
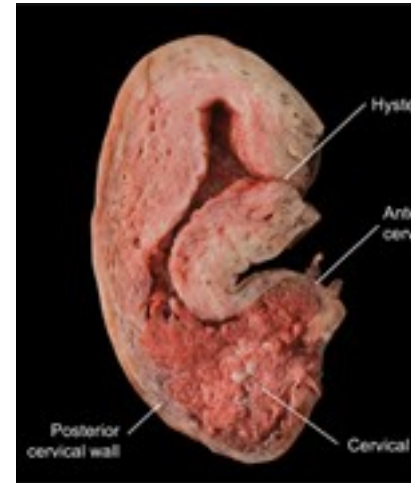Abrupce placenty

- Definice
- Příčiny
- Příznaky
- Diagnostika
- Terapie



Poruchy implantace placenty

- Prorůstání placenty do svaloviny děložní, ev. celou děložní stěnou
- Dg: obtížná, UZ
- T: hysterektomie při S.C., manuální lýza placenty u placenta adhaerens



Nepravidelnosti plodových obalů

Záněť obalů, poly/oligohydramnion

Zánět plodových obalů

- Zánět – chorioamniitida, infekce plodových obalů
- Příčina: vzestup infekce z pochvy, delší trvání stavu po odtoku plodové vody, invazivní vyšetření
- Dg:
 - **Horečka** + bolest břicha, citlivost dělohy, leukocytoza, hnisavý výtok
 - tachykardie plodu
 - Riziko: přestup infekce na placentu, plod a vznik septického stavu až šoku u matky
 - T: ATB, ukončení těhotenství

Oligohydramnion, anhydramnion

- Objem plodové vody méně než 500 ml
- Příčiny: odtok plodové vody, VVV (ledviny), IUGR
- Dg: UZ
- T: častější monitorace plodu (CTG + flowmetrie a biometrie), při zhoršení ukončení těhotenství

Polyhydramnion

- Objem plodové vody nad 2 l
- V 90% idiopatický
- GDM!, izoimunizace, VVV (srdce, ledviny, GIT)
- Častěji PROM, dráždivá děloha, hypotonie děložní, sekundárně slabá děložní činnost, abnormální polohy plodu, pupečnicková komplikace
- T: častější monitorace plodu
- Vedení porodu: opatrná DVB (ventilový mechanismus, riziko výhřezu pupečníku)

Děkuji za pozornost

