

Poruchy III. DP

Patologické šestinedělí

6.1.2016

MUDr. Magdalena Kučerová



Poruchy III. doby porodní

III. DP

- Období od porodu plodu do porodu placenty
 - Fáze odlučovací, vypuzovací a hemostatická
-
- Poruchy odlučování
 - Poruchy vypuzování
 - Poruchy retrakce

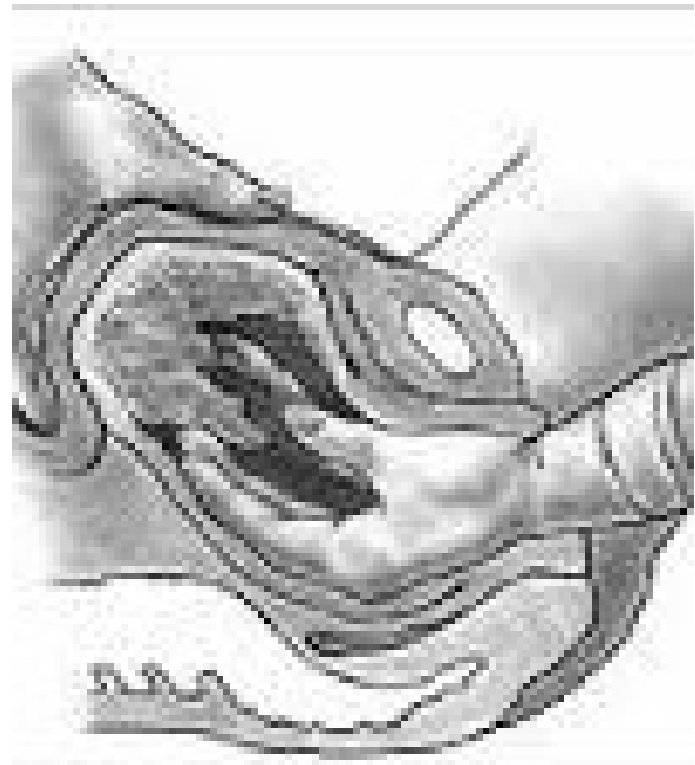
Poruchy odlučování

- Placenta adhaerens, accreta, increta, percreta
- Únava děložní svaloviny
- Děložní hypoplazie, myomy

- Spontánní odloučení do 1 hodiny, po uterotonicích 30 min
- T: uterotonika, spasmolytika, vycévkování, masáž dělohy
 - Manuální lýza placenty
 - Hysterektomie u accrety a vyšších stupňů placentární invaze

Manuální lýza placenty

- Zarouškování, desinfekce
- Celková anestezie
- Zavedení ruky do dělohy pod proudem vody
- Hranou ruky odloučení Inoucí placenty
- Vyjmutí placenty, ideálně vcelku
- Většinou následuje RCUI
- UZ kontrola děložní dutiny



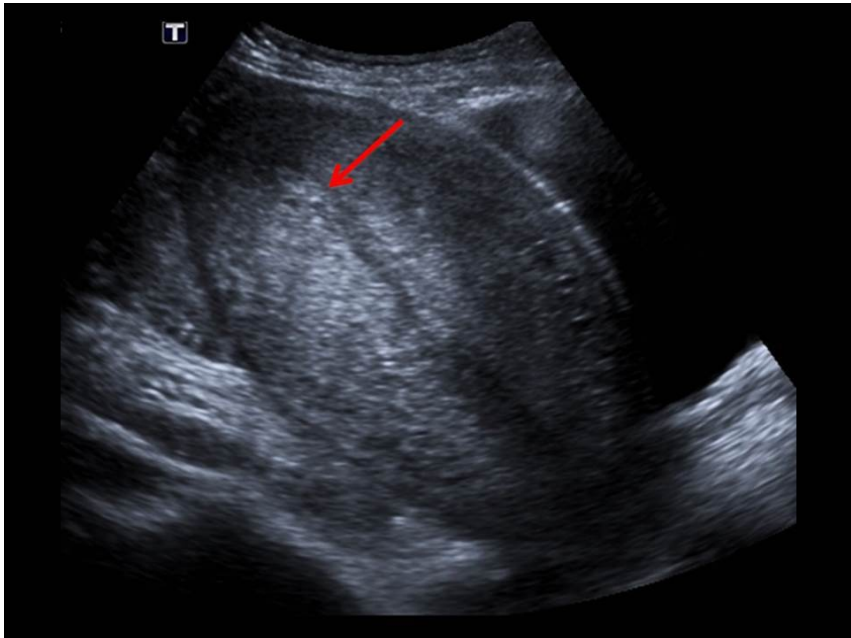
Manuální lýza placenty

- Větší krevní ztráta – kontrola KO druhý den, dostatek tekutin, kontrola retrakce dělohy
- 3.den UZ kontrola
- Placenta adhaerens – častěji po předchozí RCUI, hypoplazie děložní sliznice, záněty, ale i bez předchozí anamnézy

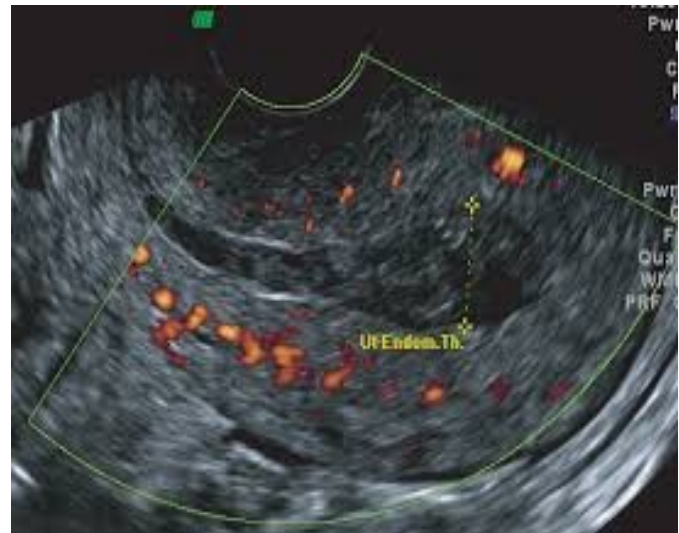
Poruchy vypuzování

- Retence tkání – část placenty, obalů, koagul –
REZIDUA
- Dg: UZ
- T: RCUI
- K: krvácení, infekce

UZ po porodu



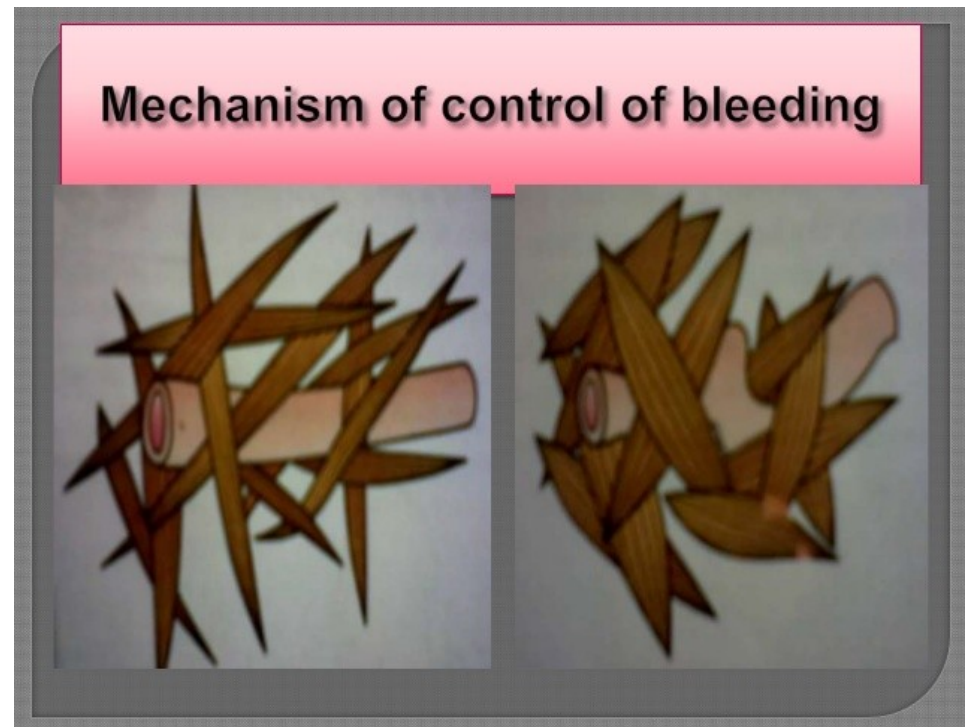
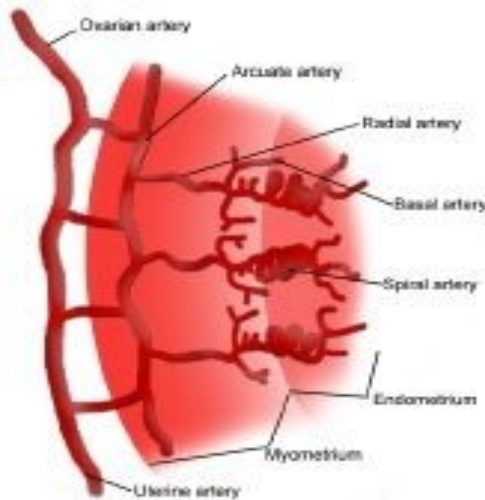
Normální UZ



rezidua

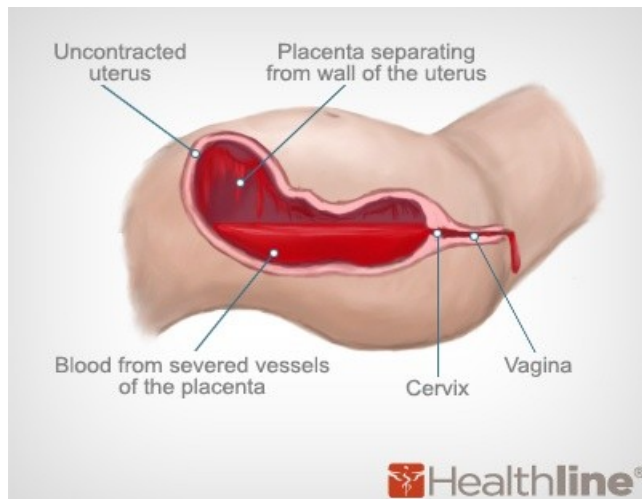
Poruchy retrakce – hypotonie, atonie

- Porucha mechanismu zástavy poporodního krvácení – děloha chabá, krvácení přetrvává nebo sílí, někdy až život ohrožující stav



Poruchy retrakce – hypotonie, atonie

- T: lehká masáž těla dělohy, překlopení fundu
 - **Uterotonika** – MEM, Oxytocin bolus + infuze
 - Manuální lýza placenty, pokud se neodloučila
 - RCUI, revize porodních poranění, vycévkování
 - Prostaglandiny
 - Podvaz aa.iliacae internae, hysterektomie



Poruchy šestinedělí

Poruchy šestinedělí

- Subinvoluce děložní, lochiometra
- Krvácení
- Infekce
- Poruchy laktace
- Psychické poruchy

Subinvoluce děložní, lochiometra

Subinvoluce děložní, lochiometra

- Pomalé zavinování dělohy
- Etio: zpomalená retrakce (multipary, protražovaný porod, S.C., retence blan nebo placenty nebo moči, endometritida)
- Dg: palpace fundu vysoko, děloha měkká, hojně očišťky nebo krvácení, UZ
- T: uterotonika, dilatace hrdla, vycévkování
 - ev. RCUI při retenci placenty, ATB při endometritidě

Krvácení v raném šestinedělí

Krvácení v raném šestinedělí

- Děložní hypotonie, atonie
- Subinvolute
- Rezidua
- Hemokoagulační poruchy
- Porodní poranění

Krvácení v pozdním šestinedělí

Krvácení v pozdním šestinedělí

- Placentární nebo deciduální polyp
- Endometritida
- Menstruace
- Choriokarcinom
- Karcinom děložního hrdla

Placentární nebo deciduální polyp

- Rezidua post partum, vzniká z retinované placentární tkáně se zachovalým cévním zásobením
- Částečná degenerace a odlučování, kontrakce – snaha o vypuzení, silné nepravidelné krvácení
- Dg: UZ
- T: RCUI, ATB, uterotonika
- R: perforace, zánět, Ashermanův syndrom!

Endometritida

- Viz záněty

Menstruace

- Na konci šestinedělí, častěji nekojící
- Anovulační krvácení (pseudomenstruace)

Karcinomy

- Vzácné
- Dg: kolposkopie, histologie
- T: Chemoterapie, konizace, hysterektomie

Puerperální infekce

Infekce

- Po odloučení placenty velká ranná plocha
- Porodní poranění, rána po S.C.
- Nejčastěji ascendentní infekce z urogenitálního traktu
- V 70% smíšené infekční agens

Infekce porodních poranění

- Zarudnutí, otok, bolest, hnisavý sekret
- T: lokální oplachy desinfekcí, lok. ATB, zvýšená hygiena, při hlubší dehiscenci vyčištění a resutura

Endometritida

- Nejčastější infekce po porodu a potratu
- Dg: zvýšená teplota, hojné páchnoucí očištění, bolesti podbřišku, zpomalená involuce
- LB: leukocytoza, zvýšené CRP
- KTC – sterilní odběr z hrdla!
- T: i.v. ATB, uterotonika
- K: myometritida (bouřlivý průběh, septické příznaky)

Parametritida

- Šíření zánětu do okolí dělohy
- Dg: bouřlivý zánět se septickým průběhem, bolest v podbříšku vystřeluje do stehien, peritoneální dráždění, časté nucení na močení, tenesmy, alterace stavu
- T: širokospektrá ATB, infuze, drenáž abscesů
- K: poruchy plodnosti, chronické bolesti, dyspareunie
- Dále salpingitida, peritonitida, uroinfekce

Tromboflebitida pánevních žil

- Často jako komplikace lok.infekce
- Riziko plicní embolizace
- Dg. Horečky s třesavkou, tachykardie, bolest v podbříšku, někdy otok dolní končetiny
- T: ATB, heparinizace, JIP

- Primární – po kriminálních potratech, rychlá progrese a úmrtí do 2-3 dnů
- Sekundární – přechodem z lokální infekce
- Dg: vysoká horečka, tachykardie, hypotenze, selhání orgánů
- T: JIP, ATB, infuze, podpora oběhu, heparinizace

Mastitis puerperalis

- Staphylococcus aureus, retence mléka
- Dg: bolest jednoho prsu, zduření, zarudnutí, napjatá teplá kůže, horečka, únava, malátnost, palpance infiltrátu
- LB: leukocytoza, elevace CRP (chybí u prosté retence mléka)
- Teplé obklady před kojením (uvolnění mléka), ledování a fixace (podprsenka) mezi kojením, ATB, tekutiny, kojit nebo šetrně odstříkávat

Psychické poruchy

Psychické poruchy

- Poporodní blues
- Poporodní endogenní deprese
- Laktační psychóza

Poporodní blues

- Až 80 % nedělek
- 1.den euforie, přechází v krátké epizody pláče z nepřiměřených důvodů
- labilita nálady, podrážděnost, smutek, úzkost, izolace, napětí, neklid, únava, zmatenost
- možnost somatizace – bol. zad, hlavy, palpitace...
- spouštěč – nástup laktace a potíže s ní spojené
- Terapie netřeba, odpočinek

Poporodní deprese

- vyčerpání, sebeobviňování, pesimismus, úzkost, sklon k sociální izolaci, pocit neschopnosti postarat se o dítě, riziko sebevraždy!
- začíná později než blues, přetrvává déle než 14 dní, 10 % nedělek
- Klinický obraz
 - Insuficientní typ
 - Nutkavý typ
 - Panický typ
- obvykle závažnější spouštěče
 - porod postiženého dítěte (retardace, malformace)
 - úmrtí plodu, adopce, prematurita
- kombinace se spánkovou deprivací

Poporodní deprese - terapie

- psychosociální podpora
- Medikace – antidepresiva, zástava laktace
- hospitalizace až detence (nedobrovolná hospitalizace)

Poporodní psychóza

- Nejzávažnější, 0,1% nedělek
- pocity silného rozrušení, extrémní výkyvy nálad, výpadky paměti, změněné vnímání času
- Matka **ztrácí kontakt s realitou** (někdy ani neví, jak se jmenuje, jaký je den), často trpí bludy, zrakovými a sluchovými halucinacemi a **ztrácí schopnost pečovat o dítě**
- „**Capgrasův příznak**“ - přesvědčení, že vlastní dítě jí bylo vyměněno, ke kojení jí bylo doneseno cizí dítě

Poporodní psychóza

- Nástup od 1. dne až za dva měsíce
- Nutná hospitalizace – riziko vraždy novorozence v 4%, sebevraždy v 5%
- Své jednání si neuvědomuje
- Nejvyšší riziko 1.měsíc po porodu, další RF: starší 35 let, psychiatrické onem.před těhotenstvím, psychóza v min. graviditě

Poporodní psychóza - terapie

- Spánek
- Zástava laktace
- Hormonální terapie, antidepresiva
- Psychoterapie

- Komplikace: sebevražda, vražda novorozence

Poruchy laktace

Poruchy laktace

- Hypogalaktacie
- Hypergalaktacie
- Retence mléka
- Poruchy bradavek
- Zástava laktace

Hypogalaktie

- Nedostatečná tvorba mléka
- Primární při hypotrofii mléčné žlázy
- Sekundární – protrahovaný porod, velká krevní ztráta, operační porody, celková onemocnění, nesprávná technika, podvýživa...
- T: režimová opatření (technika kojení, dostatek tekutin a bílkovin, nahřívání před kojením), při neúspěchu dokrm, umělá výživa

Hypergalakcie

- Hypertrofie mléčné žlázy
- Zduření a bolestivost prsů
- T: odstříkávání, studené obklady, většinou samoléčba

Poruchy bradavek

- Vrozené poruchy – vpáčené bradavky, ploché, rozštěpené
- Získané poruchy – rekonstrukční operace, po zánětech, karcinomech
- Poškození kojením – fisury, eroze, ragády
- T: kloboučky, správná technika kojení, lokální ošetření bepanthenem, kolostrem

Retence mléka

- Při hypergalakcii, nesprávné technice kojení, nedostatečném sání dítěte
- Zduření a bolestivost prsů, hmatné zatvrdliny, teplota bez celkové alterace stavu, negativní zánětlivé markery
- T: paralen, teplé obklady před kojením, studené mezi kojením, odstříkávání

Zástava laktace

- Po porodu mrtvého plodu, celková onemocnění, toxické léky, laktační psychóza
- Dostinex tbl p.o.

Děkuji za pozornost

