



# Ošetrovateľská péče o nemocné v gynekologii a porodnictví

14hodin P/C

Z. Garneková

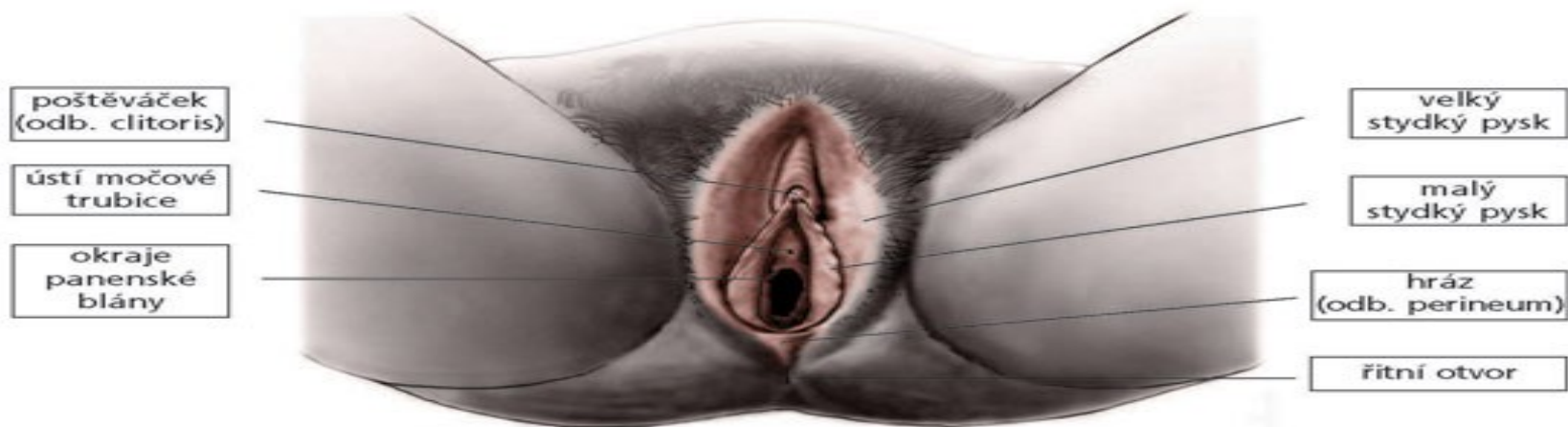
# Anatomie vnitřních ženských pohlavních orgánů

- Ovaria
- Tubae uterinae
- Uterus
- Vagina

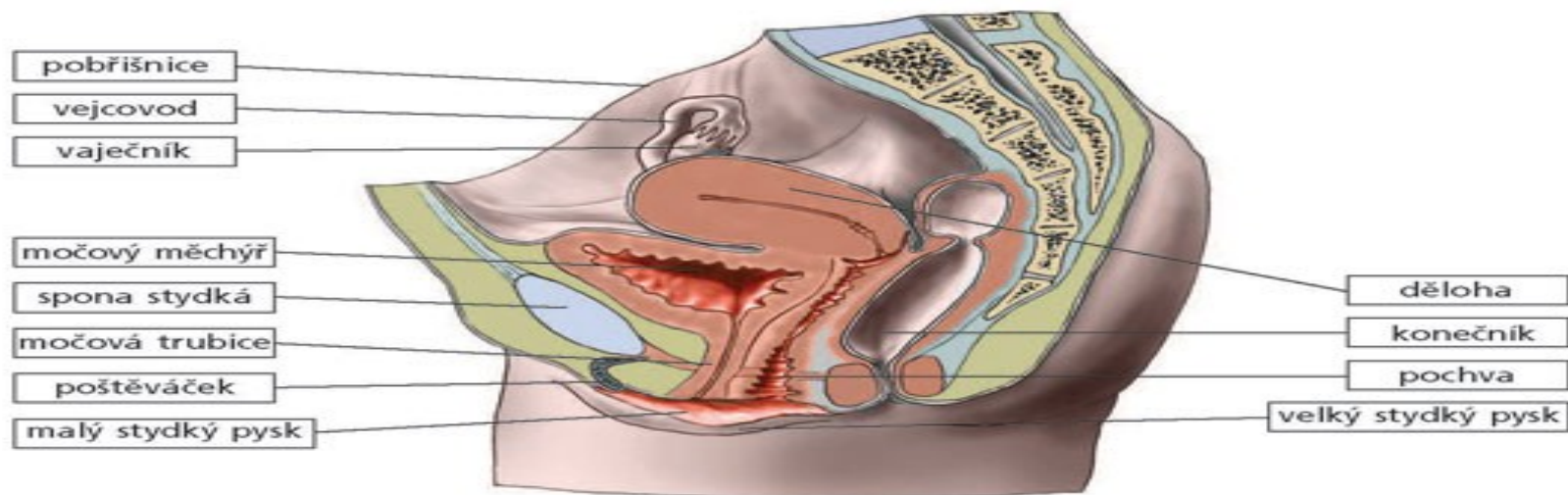
# Anatomie vnějších pohlavních orgánů ženy

- Předsíň a štěrbina poševní (*vestibulum et ostium vaginae*)
- Močové trubice (*ostium urethrae externum*)
- Velké stydké pysky (*labia majora pudendi*)
- Malé stydké pysky (*labia minora pudendi*)
- Velké a malé vestibulární žlázy (*glandulae vestibulares majores et minores*)
- Předsíňová topořivá tělesa (*bulbi vestibuli*)
- Poštěvák (*clitoris*)
- Perineum
- Hymen

## ANATOMIE POHLAVNÍCH ORGÁNŮ ŽENY A MUŽE



### Zevní pohlavní orgány ženy



### Vnitřní pohlavní orgány ženy z boku

# Anatomie pánve

- Pánevní kosti a svaly tvoří kruh (pletenec)
- Pánevní pletenec je složen ze dvou pánevních kostí a z křížové kosti
- Kruh pánevních kostí je spojen tuhým křížokyčelním kloubem a chrupavčitou sponou (symfysou)
- Kostěný prstenec vytváří pánev (pelvis), ohraničující pánevní prostor (má tvar přesýpacích hodin)

# Pánevní kost

- Pánevní kost (*os coxae*) je u dospělého člověka jednotná. Vzniká spojením tří, původně samostatných kostí: kyčelní kosti, stydké kosti a sedací kosti.
- Kyčelní kost (*os ilium*) tvoří horní část pánevní kosti. Je to plochá lopatovitá kost s ostrým horním okrajem (hřebenem), který dopředu vybíhá v hmatný horní přední trn kyčelní kosti (*spina*). Na zevní ploše lopaty je hluboká jamka kyčelního kloubu ([acetabulum](#)), jejíž dno vzniká spojením a osifikací všech tří pánevních kostí.
- Stydká kost (*os pubis*) a sedací kost (*os ischii*) lemují tzv. ucpaný otvor, uzavřený vazivovou blánou a svaly. Dolní obvody sedacích kostí vybíhají v mohutné sedací hrboly. Zadní okraje pánevních kostí jsou vykrojeny velkým a malým sedacím zářezem.
- Pánevní kosti jsou kloubně spojeny s kostí křížovou. Vzhledem k potřebě stability pánevního pletence, jsou v tomto skloubení možné pouze nepatrné kývavé pohyby. V kloubu jsou především odpruženy nárazy přenášené z páteře (např. při chůzi a dopadech) na dolní končetiny a na kostru pánve.
- Stydká spona (*symfysa*) je destičkovitá chrupavka, vsunutá mezi sousedící stydké kosti. Spojení kostí je doplněno silnými vazivovými pruhy jdoucími především po dolním okraji obou kostí.

# Funkce pánve

- Oporná (hmotnost těla)
- Pohybová
- Ochranná funkce břišních a pánevních orgánů
- Porodní cesta

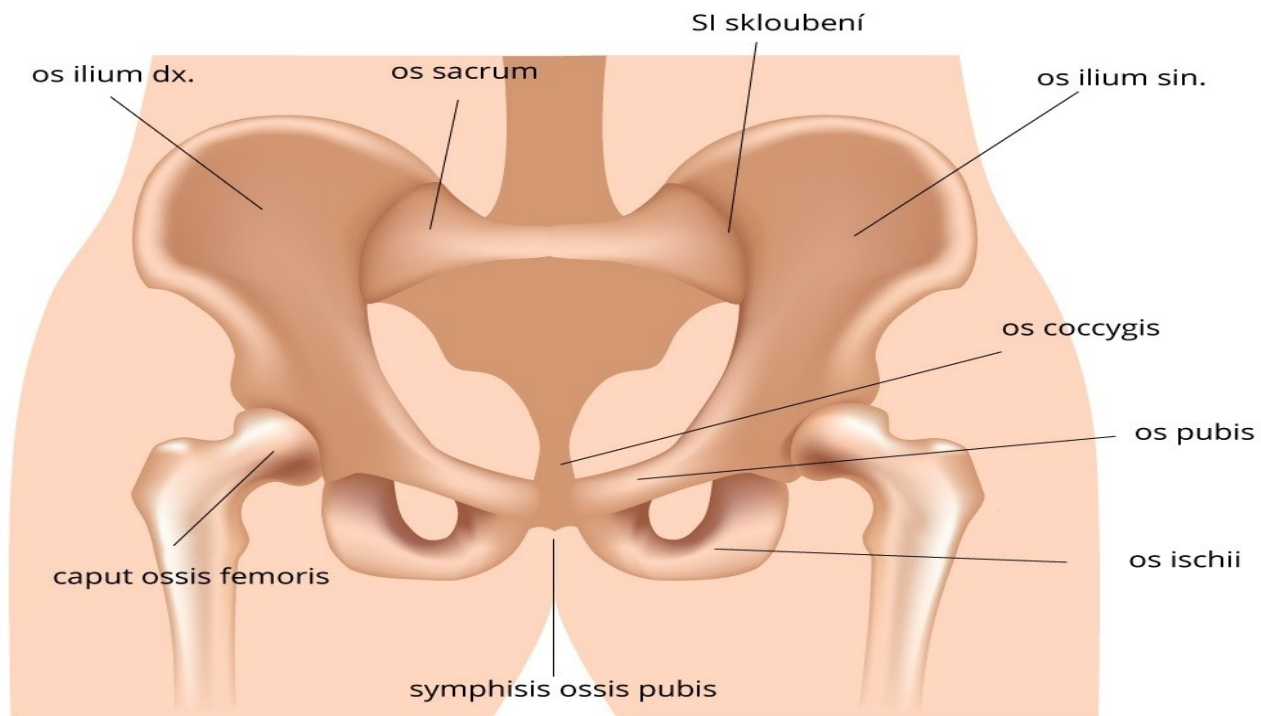
- Ženská pánev je prostornější, širší a všechny pánevní rozměry jsou u ženských pánví větší.



# Anatomie pánve

## Kyčel

### Kosti pánve



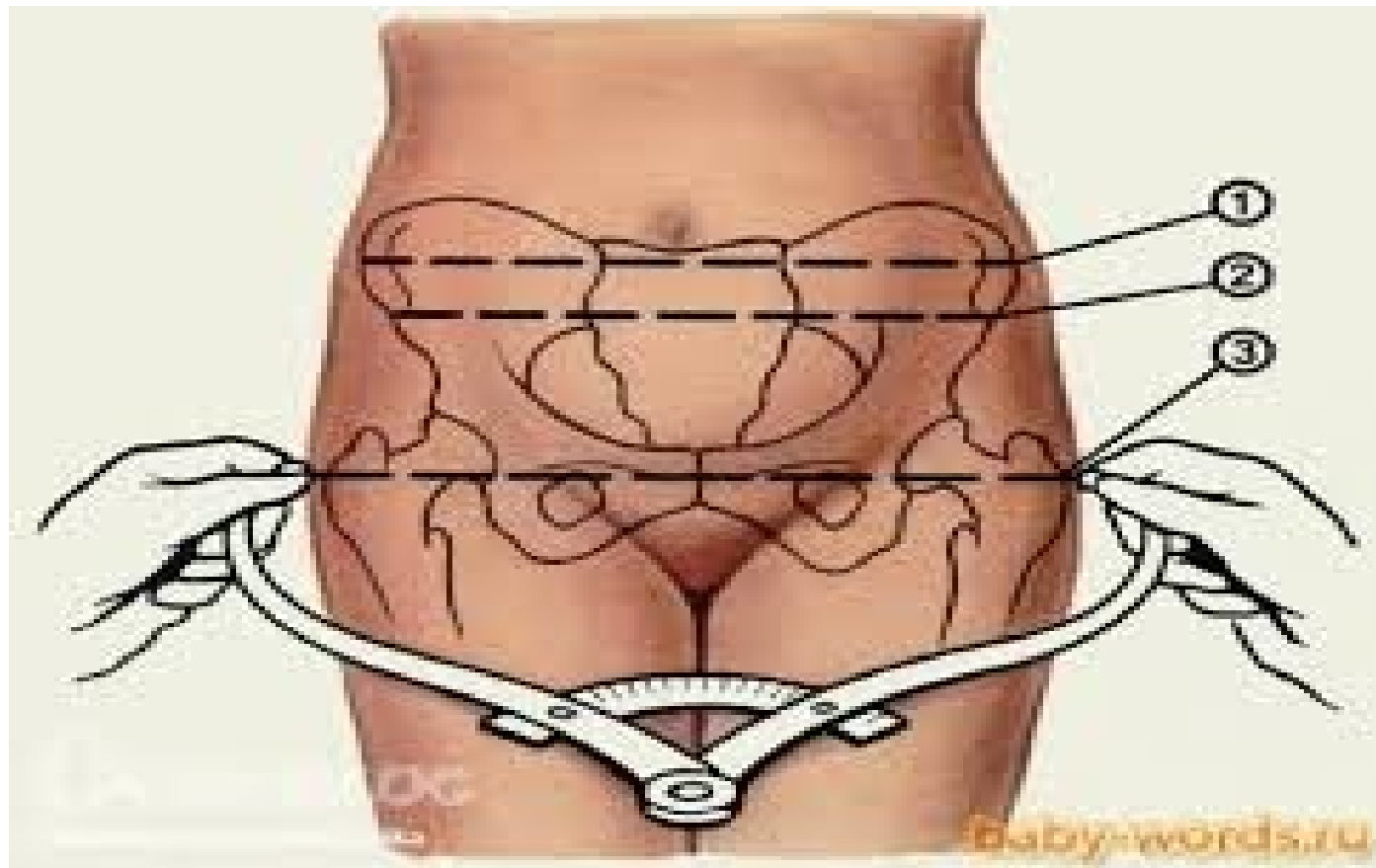
# Roviny pánve

- Při porodu prochází postupně hlavička a tělo plodu svalovým kanálem, tvořeným dělohou a pochvou
- Pro sledování postupu porodu a rozměrových možností pánve, jsou stanoveny v malé pánvi čtyři základní roviny:
  - - rovina vchodu,
  - - rovina šíře,
  - - rovina úžiny
  - - rovina východu pánevního
- Rozměry v těchto rovinách (přímé, příčné a šikmé) se dnes již přímo neměří, a k jejich určení se u těhotných žen využívá obrazu, který poskytuje sonografie. Stále se ale používá měření vnějších rozměrů, o kterých je známo, že jejich přiměřená velikost znamená i normální vnitřní rozměry.

# Zevní rozměry pánve

- Zevní rozměry ženských pánví se měří pelvimetrem.
- Vzdálenost obou trnů kyčelních kostí (distantia bispinalis): 26 cm.
- Vzdálenost kyčelních hřebenů (distantia bicristalis): 28 cm.
- Vzdálenost velkých chocholíků stehenní kosti (distantia bitrochanterica): 31 cm.
- Vzdálenost trnu L5 k hornímu okraji stydké spony (conjugata externa): 18 - 20 cm.

# Měření rozměrů pelvimetrem

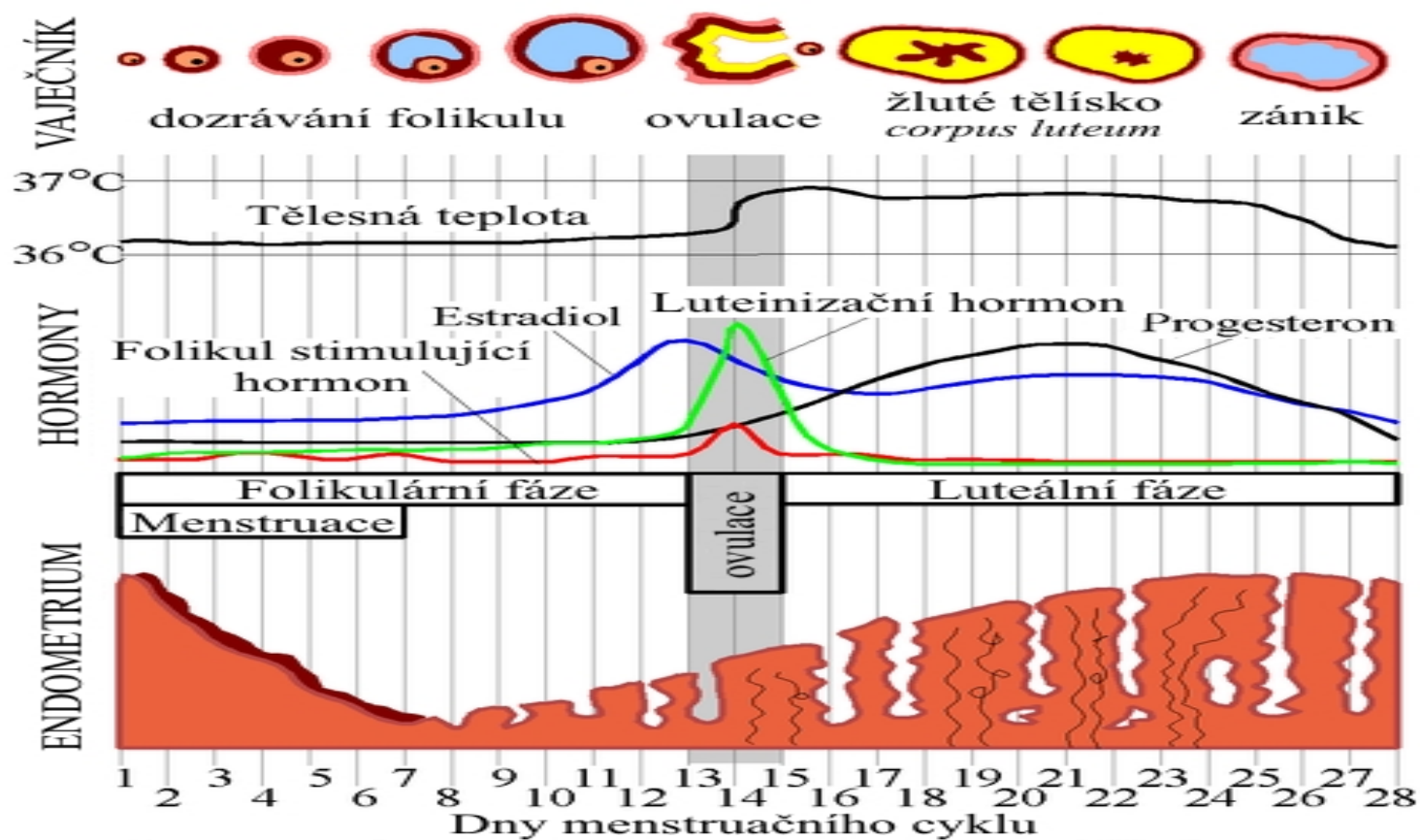


# Menstruační cyklus

# Fáze MC

- 1. Fáze krvácení - deskvamace - Menstruace
- 2. Folikulární fáze – Proliferace sliznice
  - Neurohormon – spouštěč gonadoliberin stimuluje přední lalok hypofýzy a tá tvoří gonadotropíny (FSH, LH, Prolaktín), které ovlivňují činnost ovaria k tvorbě ESTROGENU (Estradiol, Estriol, Estrol) a GESTAGENU (progesteron – tvořen žlutým tělískem).
  - 3. Ovulační fáze – vyvolána FSH, LH, LTH.
- 4. Luteální fáze – sekreční, endometrium se mění v deciduu, progesteron a prolaktin zvětšují lumen vývodů a prosáknutí žlázových buněk. Vlivem LH, LHT vzniká corpus luteum. Zaniká corpus luteum nebo se vyvíjí v corpus luteum graviditatis.

# Schéma MC



# Poruchy MC

- Menarche preacox – před 10. rokem, způsobené předčasným vyžíváním sexuálních center, ovariální tumor, zánět genitálu
- Amenorea primaria – opožděná menarche po 15. roku
- Předčasná menopauza – kolem 40. roku, vyčerpání všech primordiálních folikulů
- Pozdní menopauza – po 52. roku, ovariální nádor



# Poruchy MC

- Anovulační krvácení – pseudomenstruace
- Hypermenorea – krvácení větší intenzity
- Menoragia – silné a dlouhé krvácení – záněty endometria
- Hypomenorea – slabé krvácení – po porodu, obezita, stres
- Polymenorea – krvácení s intervalem pod 24 dnů

# Poruchy MC

- Oligomenorea – nad 35 dnů
- Sekundární amenorea – gestace, změna prostředí, D.M, Š.Ž, nadledviny
- Dysmenorea – bolestivá menstruace
- Premenstruační syndrom - tenze, cca 7 dní před menstruací





# Účinky hormonů

- ESTROGENY

- Pohlavní znaky

- Vliv na  
endometrium

- Růst sliznice

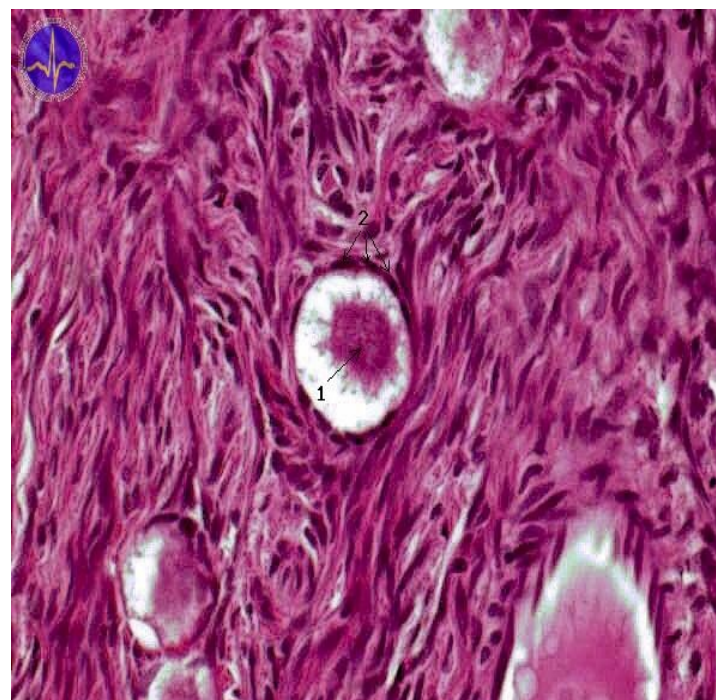
- Podporuje ovulaci

- GESTAGENY

# Fyziologie ženy

# Biologické rytmy života

- Novorozenecké a kojenecké období
  - novorozenecká hormonální krize (torba hlenu, zduření mléčné žlázy)
  - novorozenecká děloha (delší cervix, zduřelá)
  - pochva – nízký epitel
  - kůra ovaria - 500 tisíc primordiálních folikulů



# Prepubertální období (9r)

- Ovaria – nepatrná sekrece estrogenů
- Uterus infantilis – ploché tělo, delší cervix
- Pochva – sliznice nízká
- Mléčná žláza – v klidu
- Pubertas preacox?

# Období puberty a adolescence (11-18r.)

- V hypotalamu dozrávají sexuální centra
- Ovaria tvoří Estrogeny – změny puberty
- Telarche – formování prsou
- Pubarche- ochlupení zevních rodidel
- Adrenarche – ochlupení v podpažních jamkách
- Menarche – první menstruace (anovulace, pseudomenstruace)



# Změny na rodidlech

- Ovarium – má zrající folikul
- Pubertální děloha - tělo: cervix 1:1
- Fluor pubertalis
- Prsy nabyly typický tvar
- Pochva – prodlužuje se, vrství sliznice

## Reprodukční období do (45r-)

- Na jednotlivých částech ženského reprodukčního systému probíhají čtyřtýdenní změny. Sexuální rytmus má ovariální, endometriální, cervikální, vaginální, mamární cyklus.
- Ve fertilním období je organizmus zdravé ženy připraven na těhotenství.

# Období klimakteria (45-60r)

- Klimakterium představuje přechod reprodukčních orgánů z aktivity do klidu. Ustává generativní i sekreční činnost ovarií.
- Menopauza – poslední menstruační krvácení (46-52r)
- Premenopauza (od 45r) – období před menopauzou
- Postmenopauza (do 60r)- období po menopauze
- Senium - pozdní postmenopauza (stáří)
- Klimakterický sy – genitální a extragenitální symptomy, poruchy, změny v období klimakteria.

# Genitální symptomy

- Ovaria ztrácejí vnímavost na gonadotropiny = poruchy MC.
- Sníží se hladina Estrogenů (estrogeny netlumí spouštěče v mezimozku, čím se zvýší hladina gonadotropinů (FSH).
- Uterus climactericus – děloha se zmenší, hlavně corpus. Endometrium nízké.
- Pochva má nízkou sliznici, poševní klenby se oplošťují (Ize to substituci estrogenů zvrátit). Sklon k infekcím, suchost, atrofie sliznice.
- Prsy – involují, ztrácí tonus, žlázovou tkáň nahrazuje tuk.
- Sexuální libido se snižuje.
- Stresová Inkontinence moči (vlivem nízké hladiny estrogenů a atrofie). Estrogenové receptory působí i na sliznici oka, hrtanu, kůži, vlasech.

# Extragenitální symptomy

## Vegetativně - nervové

- Návaly horka
- Zrudnutí v obličeji
- Stavby pocení
- Palpitace, extrasystoly, tachykardie
- Bolest hlavy, závratě
- Hučení v uších, parestézie

## Psychogenní a somatické poruchy (metabolické)

- Labilita, hysterie, dráždivost, labilita,
- Nespavost
- Sklon k D.M, I.M, CMP, ateroskleróze, hypertenzi, osteoporóze, obezitě (porucha metabolismu lipidů a karbohydrátů).

# Menopauzální index

- Hodnotí 10 příznaků syndromu: návaly horka, návaly potu, předrážděnost, poruchy spánku, závratě, poruchy soustředění, depresivní stavy, bolesti kloubů, bolesti hlavy, bušení srdce.
- Lehký syndrom – do 20 bodů
- Střední syndrom – do 35 bodů
- Těžký syndrom- více jak 35 bodů

# Terapie

- Substituce estrogenů
- Substituce estrogenů a gestagenů
- Fytofarmaka (sója, Japonsko-ryby)
- Antidepresiva
- Vitamin D
- Zdravý životní styl
- Pravidelné gynekologické kontroly
- Fyzická aktivita
- Lehká strava


# Vyšetřovací metody v gynekologii



# Druhy vyšetřovacích metod

- Anamnéza
- Gynekologické vyšetření
- Laboratorní vyšetření
- Zobrazovací vyšetřovací metody
- Endoskopické vyšetřovací metody
- Operační vyšetřovací metody

SVLÉKAT JSTE SE NEMUSEL, PANE. MÁM VÁS CELÝHO  
TADY NA DISKETĚ!



# Anamnéza

- Rodinná (VVV, tumory reprodukčních orgánů včetně prsů, TBC, STD, HbsAg, D.M. , hypertenze)
- Osobní (chronologické údaje, BDN, infekce, úrazy, TRF, ATB, léky, abúzus drog, alkoholu, zaměstnání, sociální zázemí, bytové podmínky)
- Gynekologická (MC, tumory, sexuální uspokojení, antikoncepce, operace, urologické onemocnění)
- Porodnická (porod, Ab, UUT, GEU)

# Anamnéza

- Současná anamnéza - chronologický popis potíží , vznik, nástup, dosavadní terapie
- Nejčastější gynekologické symptomy:
  - Bolest
  - Krvácení
  - Výtok

# Gynekologické vyšetření

- Celkové vyšetření (od hlavy k patě), BMI, pigmentace, stav výživy, TT,P, TK,D, psychický stav
- Vyšetření břicha (inspekce, palpace, perkuse, auskultace)
- Vyšetření v gynekologických zrcadlech (hráz, poševní klenby, cervix, fluor)
- Bimanuální vyšetření (děloha, adnexa, douglasův prostor, parametrium- závěsný aparát dělohy tvořen dvěma vazy)
- Rektální vyšetření (prostor za dělohou, apendicitis, neporušen hymen – přítomnost matky)
- Vyšetření prsou (pohledem, pohmatem, USG)

# Laboratorní metody

- Hematologie (KO, dif.KO)
- Biochemie (CRP, hormony estrogeny, gestagen, hCG)
- Mikrobiologie (K+C, výtěry, hemokultura)
- Sérologie (BWR, TBC, chlamydie)
- Mikroskopicky (MOP, cytologie-těhotenská, onkologická)

# Genetické vyšetření

- Indikace :
- Amenorea
- Poruchy sexuální diferenciacce
- Sterilita, infertilita
- Dg. a prevence VVV
- Dg. a prevence dědičných onemocnění
- DNA – průkaz otcovství

# Zobrazovací metody

- RTG:
- Mamografie - screeningové vyšetření žen nad 45 let
- Hysterosalpingografie – zobrazení děložní dutiny při VVV dělohy a vejcovodů (kontrastní látka se vstříkuje přes děložní hrdlo). Při průchodnosti vejcovodů se zobrazí i orgány malé pánve-pelvigrafie.
- Vylučovací urografie – zobrazení odvodních cest močových . Kontrastní látka je aplikována do vény. Indikace u tumoru v malé pánvi.
- CT (tumory ovaria, metastázy) v břišní dutině a retroperitoneu



# Zobrazovací metody

- MR:
- Vyšetření retroperitonea, prsů, lymfatického systému, pooperační stavy
- USG:
- Transabdominálně
- Transvaginálně
- USG prsou
- Indikace:
- Folikulometria /IVF/
- Gynekologické tumory
- Výška endometria
- Močová inkontinence
- Zobrazení DANY

# Endoskopické zobrazovací metody (duté orgány a tělní dutiny)

- Vaginoskopie – dg. VVV pochvy a děložního hrdla, vodné i při neporušeném hymenu
- Kolposkopie – vyšetření epitelu a cévního řečiště děložního hrdla, pomocí binokulární lupy
- Hysteroskopie – vizualizace děložní dutiny po oddálení jejich stěn insuflací vzduchu nebo tekutiny. Indikuje se při nepravidelném krvácení, extrakci polypů.
- Laparoskopieendoskopi cké vyšetření břišní dutiny a malé pánve s CO<sub>2</sub> (endometrióza, GEU, tumory)

# Operační vyšetřovací metody

- Indikace : objasnění diagnózy (adheze), odběr biologického materiálu
- Sondáž děložní dutiny (vývojové anomálie)
- Punkce douglasova prostoru (při krvácení do břišní dutiny, absces)
- Punkce ascitu
- Konizace děložního hrdla (vytětí tkáně kolem děložní branky)
- Kyretáž

# Vývojové poruchy rodidel

STD

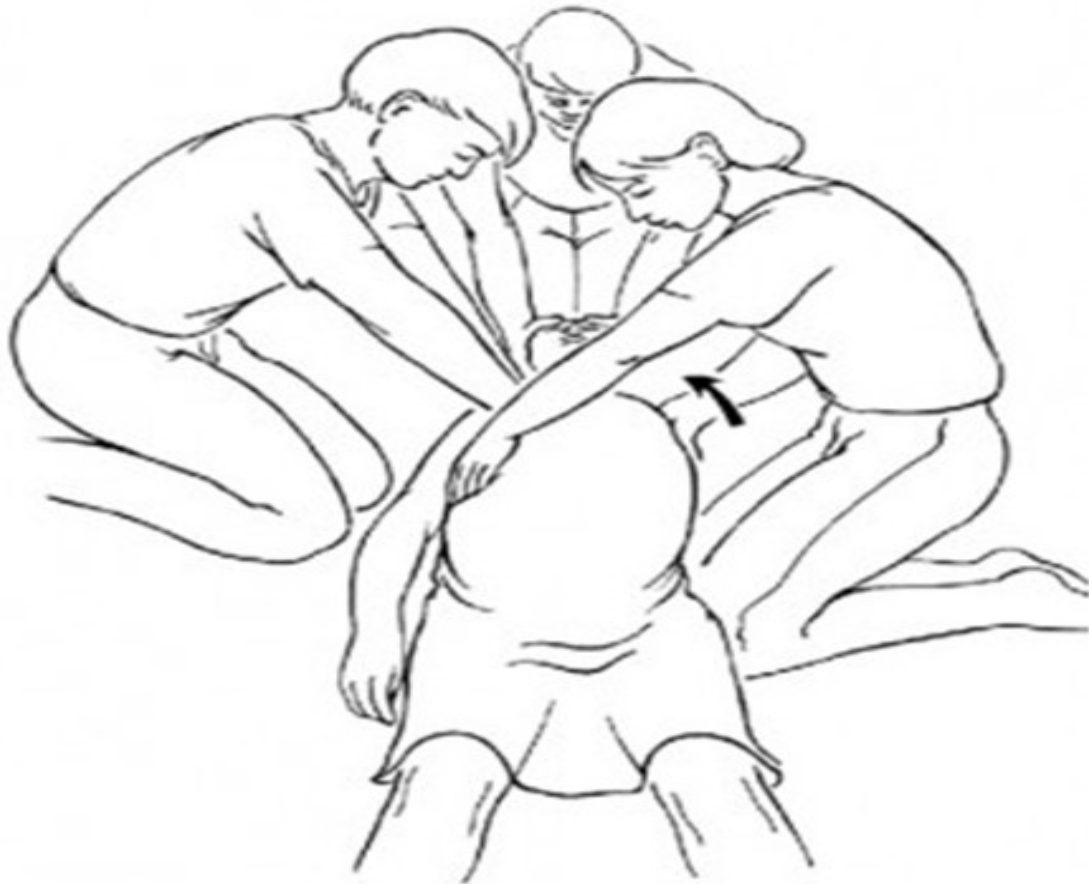# Akutní stavy v porodnictví

# KPR těhotné ženy

- **Zahájit resuscitaci ihned od zástavy krevního oběhu, resuscitace trvající déle než 5 min, zvyšuje mortalitu matky a morbiditu novorozence.**

## 1. Poloha

- Položení pacientky na levý polobok ( $15^\circ$ ), pravá kyčel se podkládá vhodným, třeba improvizovaným klínem.
- Doporučuje se ponechat těhotnou ženu ležet na zádech a manuálně odsunout dělohu na levou stranu.
- Uvolní se tak dolní dutá žíla (zlepší žilní návrat a SV) a břišní aorta.

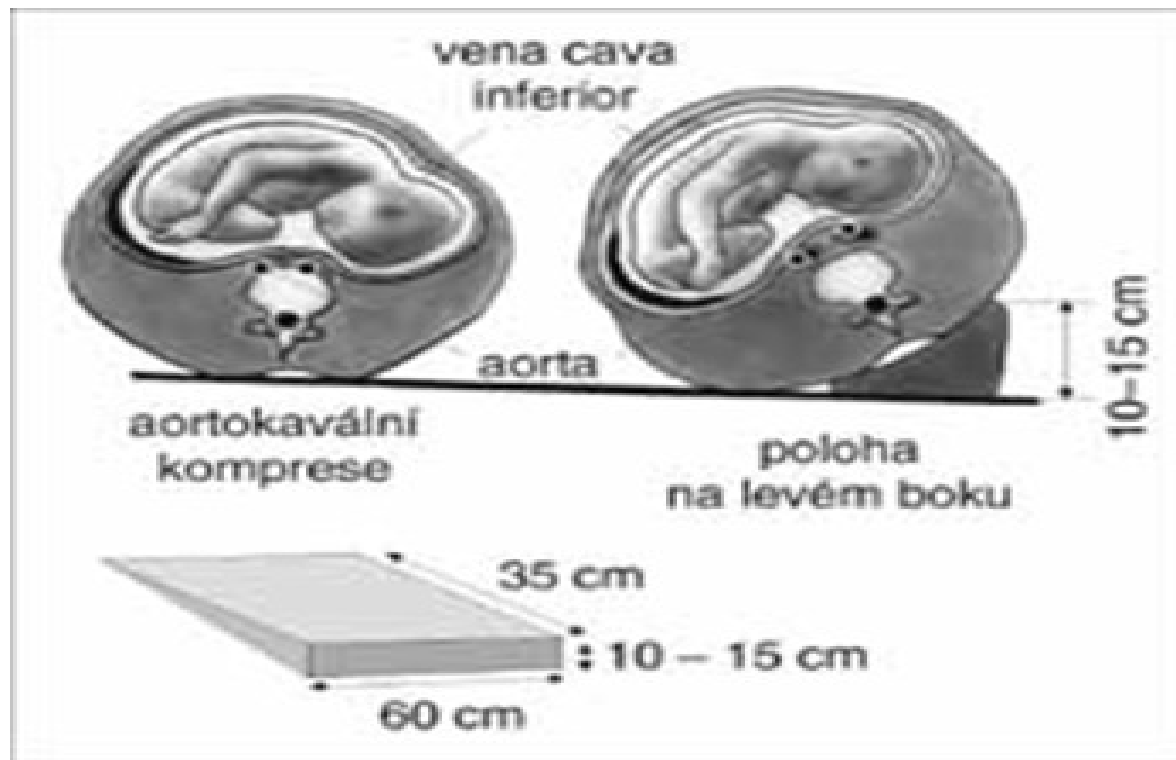




# Aortokavální komprese

- Aortokavální komprese **KO matka:**
  - hypotenze,
  - zvýšená TF,
  - zvýšenou žilní náplň na dolních končetinách,
  - síňalost,
  - pocení.
- Aortokavální komprese **KO plod:**
  - metabolický dyskomfort,
  - hypoperfuzie,
  - hypoxie,
  - pocení.

# Aortokavální komprese



# KPR

**2. Aplikace standardní Advanced Cardiac Life Support (dále jen ACLS) aplikace standardní Advanced Cardiac Life Support (dále jen ACLS) algoritmy pro medikaci, intubaci a defibrilaci.**

## **3. Oxygenace**

- 100 % kyslík

## **4. Elektrody**

- Biaxiálně

## **5. Tekutiny**

- Koloidy i krystaloidy

# Klasifikace porodu

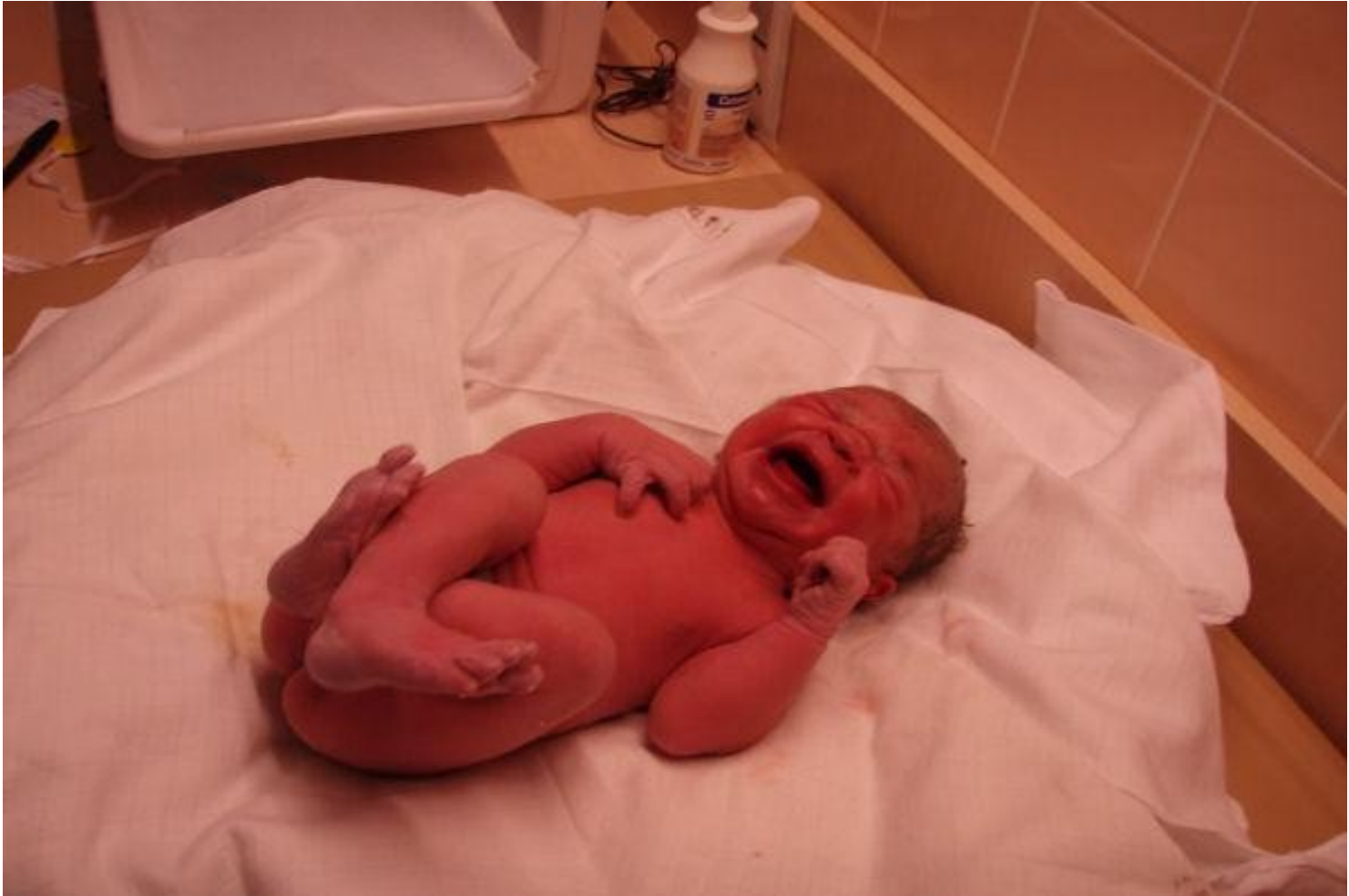- Partus praematurus
- Partus maturus
- Partus serotinus
- Porod fyziologický
- Partus spontaneus
- Porod patologický
- Partus praecipitatus (překotný)

# Základní anamnéza

- ??? Gravidita
- ??? Parita
- Patologie v těhotenství
- Termín porodu
- Kontrakce
- Plodová voda
- Pohyby plodu
- Jiné obtíže

# Podmínky porodu RLP

- Odtekla plodová voda
- Pravidelné děložní kontrakce
- Tlak na konečník
- Dilatované hrdlo
- Zašlá branka
- Hlavička ve vchodu i východu pánevním



# Intervence v terénu

- Kanylovat periferní věnu
- Monitorovat FF (P,TK,D)
- Hygiena rukou
- Dezinfikovat zevní rodidla
- Rozbalit porodnický balíček
- Vnitřně vyšetřit, zjistit fázi porodu
- Provézt epiziotomii
- Chránit hráz pomoci sterilních čtverců
- Nechat dorotovat hlavičku (riziko dystokie ramének)
- Aplikovat 5j oxytocinu (aktivní vedení III. porodu) = snižuje poporodní krevní ztráty a zkracuje III. d.p.
- Porodit přední a zadní raménko
- Ošetřit novorozence (odsátí z DÚ, DN, když to dítě potřebuje pozor na bradycardii, kredeizace)
- Zhodnotit Appgar skoré 1', 5', 10'
- Odebrat krev do zkumavek (Coombsův test) = antigeny proti ERY
- Porod placenty

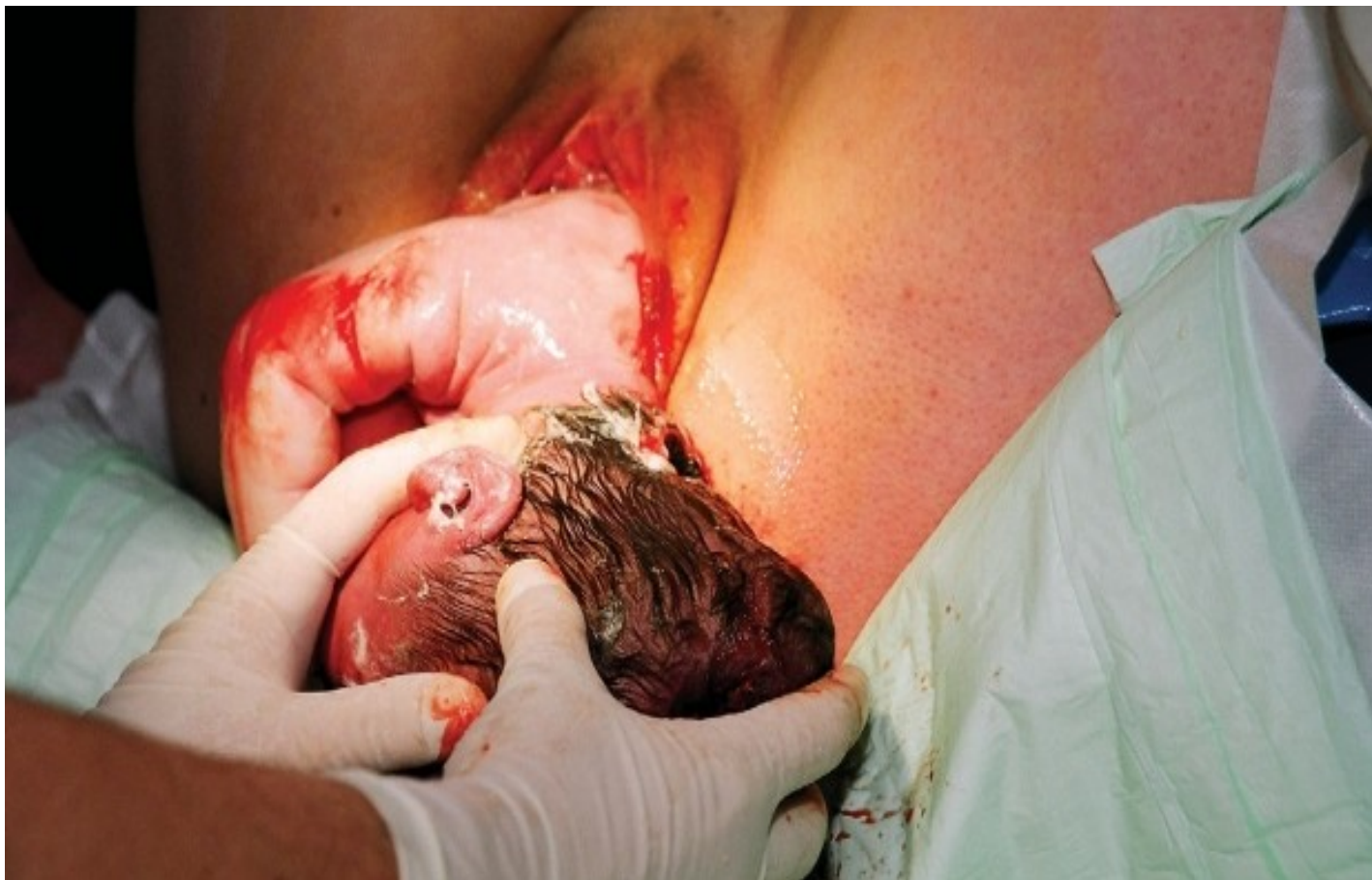

# Appgar skoré

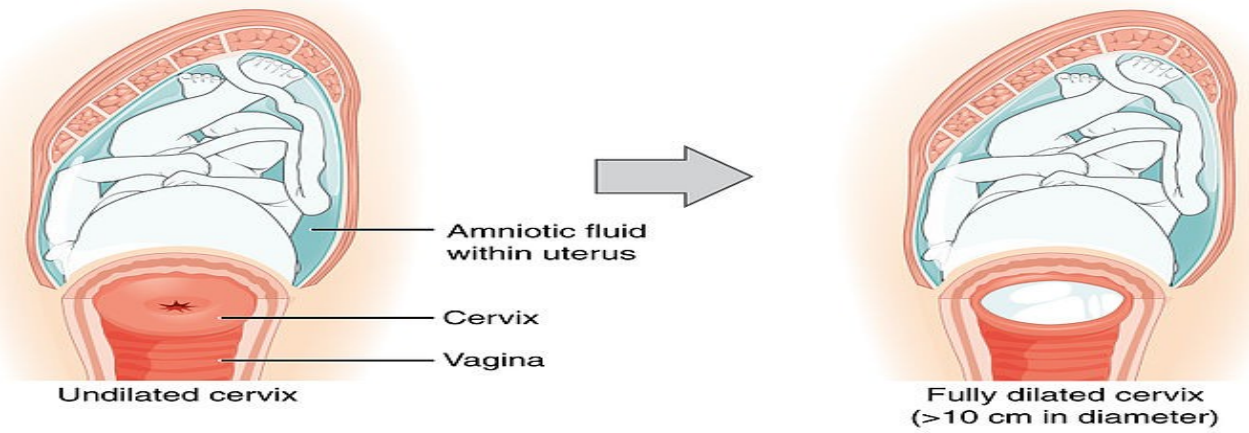
## Tabulka

Hodnocení	0	1	2
Barva kůže	komplexně lividní	tělo růžové, akra lividní	komplexně růžová
Akce srdeční	nepřítomná	pod 100/min.	nad 100/min.
Dechová aktivita	nedýchá	pomalá, povrchní, nepravidelná	silný křik, pravidelná
Svalový tonus	bez flexe, atonie	chabý, malý, odpor vůči extenzi	dobrá flexe, silný odpor vůči extenzi
Spontánní hybnost	žádná reakce	chabá odpověď, grimasa	výrazná reakce s křikem

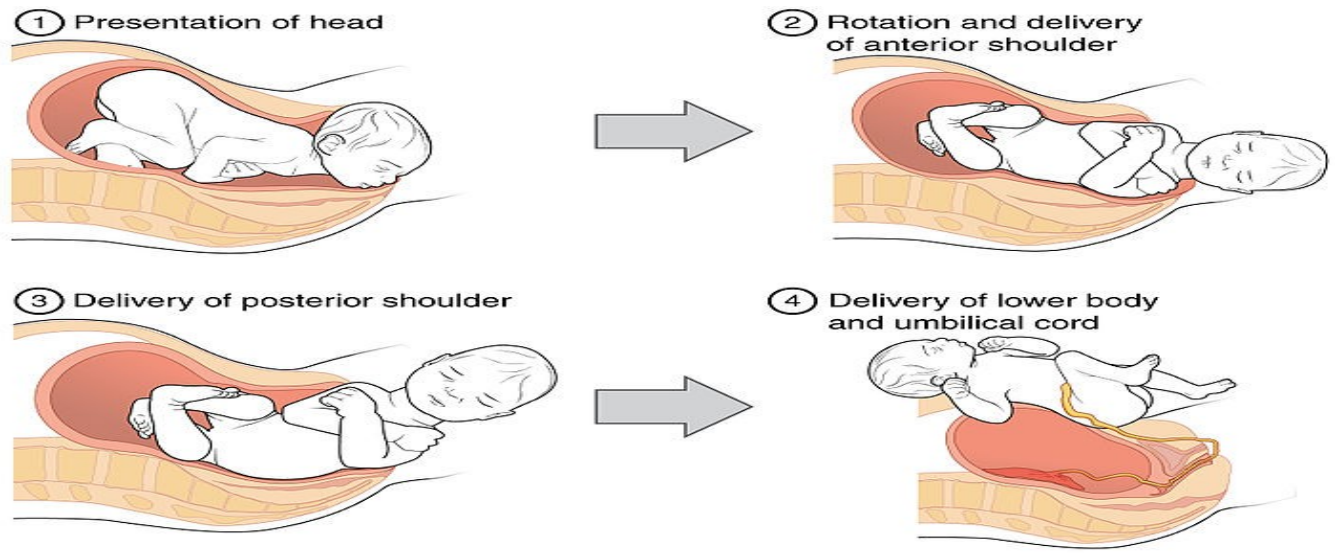
**Překotný porod. Všimněte si porozené raménko.**




**Stage 1:  
Dilation**



**Stage 2:  
Birth**



**Stage 3:  
Afterbirth delivery**



# Porodnický balíček ve vozu

- Operační rukavice
- Nůžky
- Sponky na cévy (svorky)
- Pupeční tkanice
- Čtverce gázy
- Pleny , termofólie (v sanitce)

# Překotný porod

- Překotný porod můžeme očekávat zejména u:
  - u vícerodiček,
  - při silných děložních stazích,
  - při nedostatečném uzávěru děložního hrdla,
  - u malých plodů.

# Překotný porod

- Překotný porod je rychlý porod do 2 hodin od začátku pravidelných kontrakcí.
- Jedná se o nechtěné porody doma, do záchodové mísy, v automobilu...



# Překotný porod - video

# Komplikace překotného porodu

- Poranění děložního hrdla, pochvy.
- Vznik trhlin hráze a krevních výronů.
- Novorozencům hrozí nebezpečí nitrolebního krvácení. Příčinou bývají silné a časté děložní stahy, kdy je na hlavičku plodu vyvíjen nadměrný tlak.
- Hrozí přetržení pupečníku a vykrvácení dítěte.



# Intervence v terénu

- Aplikace tokolytik (Gynipral 20mikrogramu do 100ml F1/1 event. Inh Berotecu) = podání při otevření do 3 cm a dle časového nástupu kontrakcí
- Aplikace O<sub>2</sub>, dle saturace a psychického stavu rodičky
- Pevné podvázání pupečníku novorozence (zabránit vykrvácení novorozence)
- Prevence podchlazení novorozence (pleny, termofólie, infrazářič)
- Kontrola celistvosti placenty
- Aplikace 1 amp. MEM
- Provizorní tamponáda (v případě trhlin, ruptur)
- Aplikace analgetik
- Terapie hemoragického šoku (v případě ruptur, silného krvácení)
- Udržovat TK 100 tooru sys, pokud je plod in utero (cirkulace placenty, prevence hypoxie plodu, prevence Sheehanova syndromu)
- Zajistit v nemocnici pečlivou kontrolu dělohy i porodních cest, zda nevznikly trhliny děložního hrdla, poševních stěn a hráze.

# Krvácení

- **Krvácení před porodem (antepartální):**
- - abrupce placenty
- - placenta praevia
- **Krvácení během porodu (intrapartální):**
- - S.C.
- - ruptura dělohy
- **Krvácení po porodu (postpartální): 500ml vag, 1000ml s.c.  
/4T – tonus, tkáň, trauma, trombin)**
- - děložní hypotonie, atonie /tonus/
- - rezidua post partum /tkáň/
- - děložní inverze /trauma/
- - placenta accreta, increta, percreta /Tkáň/
- - koagulopatie DIC, hemofilie /trombin/

*Normal (Decidua)*

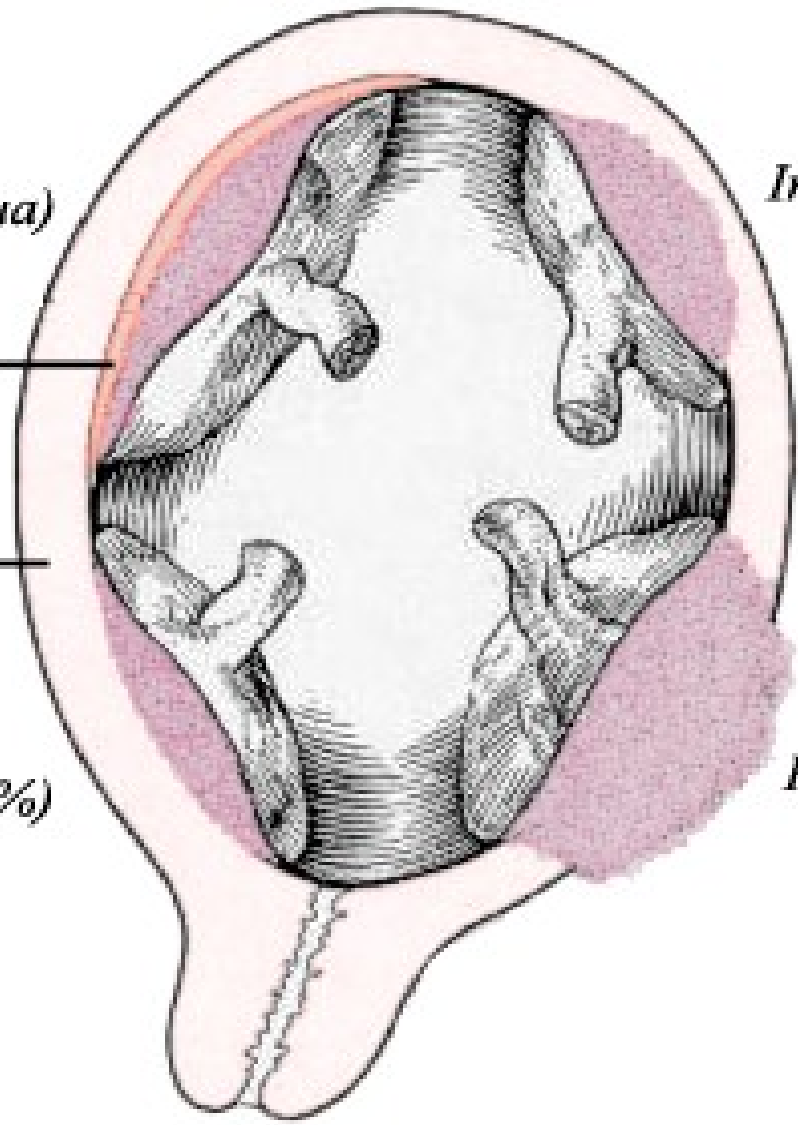
Stratum basalis  
of endometrium

Myometrium

*Accreta (75-78%)*

*Increta (17%)*

*Percreta (5%)*

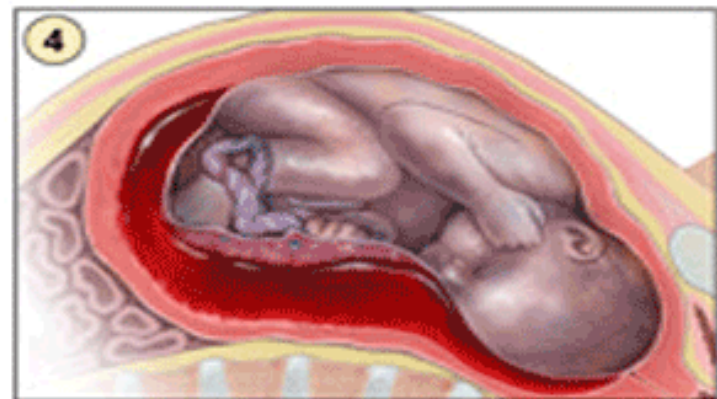
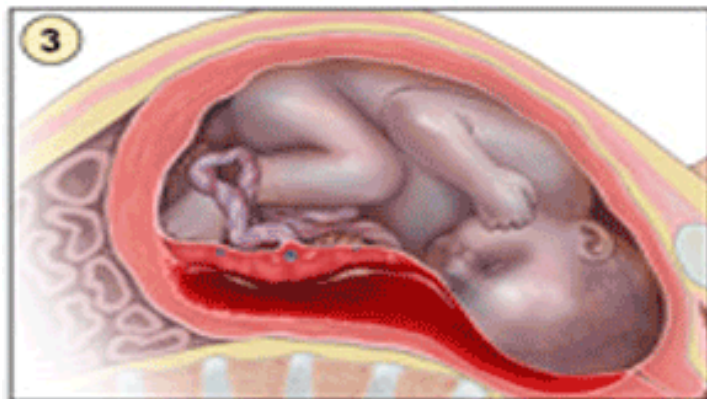
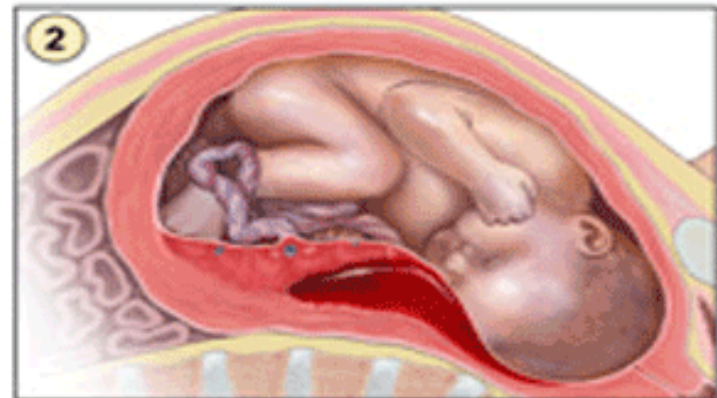
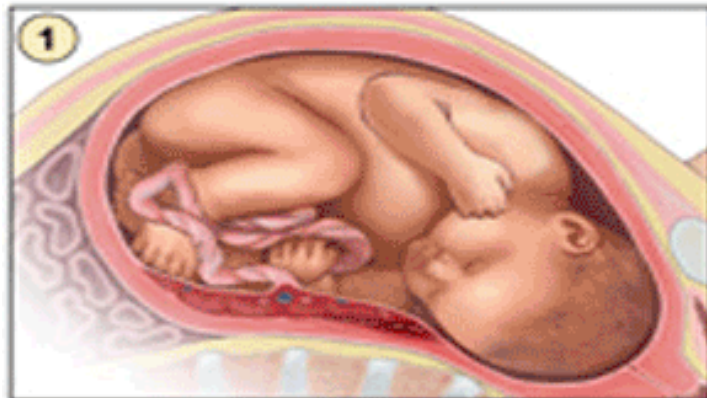


# Abrupce placenty

- **Rizikové faktory** předčasně odloučené placenty:
- - hypertenze
- - abúzus drog kokainu, nikotinu
- - trauma (DN)
- - preeklampsie, eklampsie
- **Klinický obraz:**
- - abdominální bolest břicha (křečovitá)
- - krvácení
- - zvýšený děložní tonus i citlivost
- - apoplexia utery (prosáklá děloha, krev se hromadí v dutině břišní)
- - fetální distress
- - hypotenze, tachykardie (hemoragický šok)
- - bledost, schvácenost

# Terapie abrupce placenty

- Trendelenburgová poloha
  - Oxygenace
  - Resuscitace oběhu tekutinami
  - Prevence hemoragického šoku
  - Urgentní příjem
- 
- S.C.



*Předčasné odlučování placenty, POL*

# Atonie dělohy – rizikové faktory

- Prodloužený porod
- Překotný porod
- Distenze dělohy (vícečetný porod, polyhydramnion, makrosomie plodu)
- Myomy dělohy

# Atonie dělohy diagnostika

- Palpačně je děloha měkká, velká
- Tlakem na fundus vytlačíme velké množství krve, nebo koagul

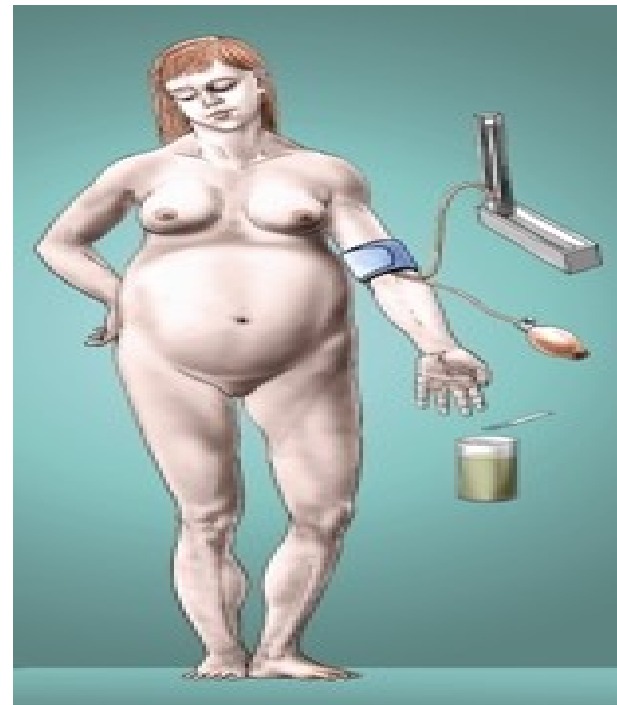


# Atonie dělohy - intervence

- Kanylace PŽK
- Zavedení PMK (involuce dělohy)
- Monitoring FF
- Zevní masáž dělohy
- Fyzikální ledování podbříšku
- Kompresie břišní aorty
- Oxygenace
- Uterotoniká MEM 0,2 ml, Oxytocin 5 I.U. bolus i.v or 10 I.U. i.m.
- Prostaglandiny- matylprostaglandin do děložního svalu
- Prostin M 15 - 0,25mg i.m.
- Poševní tamponáda
- RCUI
- Tekutinová náhrada (koloidy, krystaloidy)
- Prevence hemoragického šoku (KPR) a DIC

# Preeklampsie

- **Preeklampsie** neboli pozdní gestóza je porucha ve III. trimestru těhotenství (po 20t.t.).
- Postihuje více orgánů - ledviny, játra, mozek, kardiovaskulární systém.
- Etiologie neznámá
- Teoreticky: porucha invaze trofoblastu do arterií (připomíná aterosklerózu)
- R.F.: primární hypertenze, prvoroďičky pod 18l, nad 35 let, obezita, vícečetné těhotenství, polyhydramnion, VVV plodu



# Preeklampsie příznaky

- **Klinický obraz:**

- E – edémy

- P – proteinurie (>300 mg/24 hod., > 5 g/24hod)

- H – hypertenzi ( $\geq 140/90$ ,  $\geq 160/110$ )

- Bolesti hlavy (cefalea)

- Nevolnost, nucení na zvracení, zvracení (nauzea)

- Bolesti v epigastriu i pravé mezižebří

- Poruchy vidění (nejasné vidění, zúžení zorného pole a tmavé skvrny v zorném poli, fotofobie)

- Oligurie

- Edém plic

- Cyanóza

# Terapie preeklampsie

- **Snížení krevního tlaku (zajištění placentární perfuze, prevence nitrolebního krvácení a abrupce placenty)**
- Lehká forma preeklampsie
- - ACE inhibitory jsou KI! (Prestarium, Tritace, Ramipril, tensiomin, Prenesa)
- - betablokátory (Betaloc 5mg i.v., Vasocardin 50mg tbl, Dopegyt 250mg tbl)
- - antagonisté Ca nifedipinového typu (Cordipin 10mg tbl. akútně sníží TK)
- Těžká forma preeklampsie
- - Dihydralazin, přímá vazodilatace (Nepresol 1 amp. má 25mg, 25-50 mg infuze)
- - Blokátory alfa a beta adrenergických receptorů (Trandate 20ml/100mg /0,5 -2 mg /min)
  
- **Prevence křečí (snížení mozkových i systémových vazospazmu, zvýší se průtok ledvinami a dělohou)**
- - Magnesium sulphuricum (MgSO<sub>4</sub> 20 % 2-3 amp. i.v pomalu or v 100mlFR/hod). Pozor na předávkování - deprese D, oligurie = antidotum calcium glukonicum 960mg or calcium chloratum 1g
- -Benzodiazepíny (Diazepam, Apaurin 10mg – 20mg im./iv. )
- -Diuretika (FSM 20-40mg) při edému plic a Manitol 10% 250ml

# Komplikace preeklampsie

- Eklampsie (nejzávažnější komplikace)
- Abrupce placenty !!!
- Poruchy hemostázy (DIC, tromboembolická nemoc)
- Encefalopatie
- Nefropatie
- Hepatopatie
- Kardiomyopatie

# Eklampsie

- Záchvat tonicko-klonických křečí navazujících na těžkou nebo superponovanou preeklampsii (nemajících příčinu v jiné mozkové patologii)
- Etiologie eklampsie je neadekvátně léčená či neléčená preeklampsie

# Patogeneze eklampsie

- Vzniká generalizovaný vazospasmus a následně hypoxie, edém mozku, nitrolební krvácení

# Fáze eklampsie

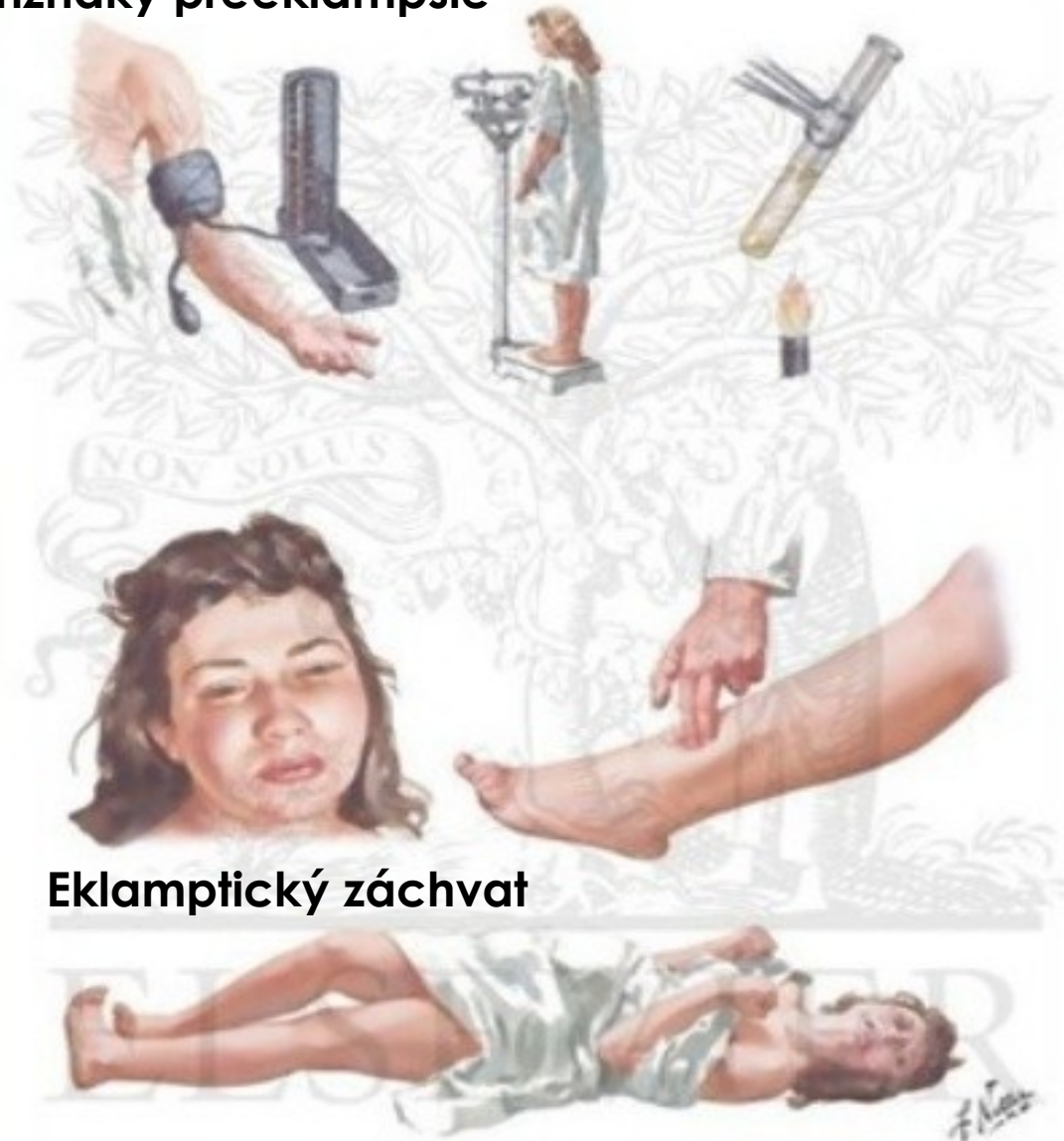- **Fáze prodromální** (neklid, záškuby faciálních svalů, stáčení bulbů a hlavy laterálně, cefalea, bolest v epigastriu, poruchy visu, nauzea, zvracení)
- **Fáze tonických křečí** (svaly žvýkací, hrudníku a bránice (apnoe), šíjové, zádové, horních končetin (opistotonus), boxerské postavení horních končetin, zaťaté pěsti)- vteřiny
- **Fáze klonických křečí** (nekoordinované pohyby těla, ruce připomínají hru na chrčivé dýchání, cyanóza) – minuty
- **Kóma** (hyporeflexie, hluboké dýchání, mydriáza zornic, amnézie)– hodiny



# Terapie eklampsie

- Zajištění průchodnosti DC – AIRWAY, OTI
- Oxygenace
- Antikonvulzivní terapie:
  - – MgSO<sub>4</sub> 4-6g i.v./5 min
  - - Diazepam 5-10mg i.v.
- Antihypertenzní terapie – Nepresol or Trandate
- Zavedení PMK, NGS

## Příznaky preeklampsie



**Eklamptický záchvat**

# Syndrom Status eclampticus

- Status eclampticus (záchvaty se opakují nebo neustupují)
- **Th:** (stejně jako u eklampsie )
- Ebrantil (Nepresol) 25 -50mg
- Apaurin 10-20mg i.v.
- Mgso4 20% 2-3 amp i.v (30ml)
- Thiopental (5mg/kg) zajištění dýchacích cest(relaxace)
- Řízená ventilace
- Transport rodičky přímo na operační sál/UP

# Embolie plodovou vodou

- Vzniká přechodem plodové vody do mateřského oběhu a následně do plicního řečiště
- Vzácná ale katastrofická příhoda
- 60-80% mateřská mortalita
- 50% plodu umírá
- Pokud matka a dítě přežijí , mají neuropsychické potíže

# Etiologie embolie PV

- Abrupce placenty
- Placenta accreta
- Operace ve III.d.p. (manuální lýza placenty)
- Intrauterinní operace (UPT, amniocenteza)
- Indukce porodu bez dirupce vaku blan
- Preeklampsie
- Ruptura děložního hrdla, ruptura dělohy
- Operační porod – S.C, vakuumextrakce, forceps
- Trauma břicha
- Makrosomie plodu, mrtvý plod, plod mužského pohlaví
- Starší rodičky, multipara
- Hyperaktivita děložní s následným prasknutím obalů ve vyšších partiích

# Patofyziologie EPV

- **1. fáze**

- spazmus plicních cév a hypoxie matky
- porucha plicní ventilace/perfúze
- hypotenze
- po cca 30 min.

- **2. fáze**

- selhávání levého srdce
- plicní edém

# Klinické projevy

- Náhlá hypotenze/srdeční selhání (tachykardie, arytmie)
- Akutní hypoxie (dechová tíseň, desaturace)
- Nevysvětlitelná koagulopatie DIC/závažné peripartální krvácení
- Alterace vědomí
- Jinak nevysvětlitelná tíseň plodu

# EPV klinické projevy

- Anafylaktický šok (bez TT)
- Septický šok (bez vyrážky)



# Diagnostika už jenom dle kliniky

- **EKG**
- tachykardie
- pravostranné selhávání
- ST-T změny
- **Pulzní oxymetr**
- náhlý pokles saturace
- □ hypotenze □ kardiovaskulární kolaps + respirační distres a/nebo DIC

# Terapie - intervence

- Předpokládej možnost srdeční zástavy (KPR) a ukonči těhotenství provedením emergentní SC
- 2. Poloha pacientky na levém boku
- 3. Podej 100% O<sub>2</sub> o vysokém průtoku
- 4. Zaveď vysokoobjemový žilní vstup (lépe v horní části těla)
- 5. Podpora oběhu tekutinami i.v. (objemová resuscitace), vazopresory (Dopamin, Noradrenalin, Adrenalin), inotropiky (Simdax)
- 6. Připrav se na emergentní intubaci
- 7. Pokud je to možné zaveď arteriální vstup, kanyluj CŽK (CVP) případně zaveďte i.o. vstup do humeru
- 8. Očekávej masivní krevní ztráty a rozvoj DIC (uterotonika, plazma)
- 9. Zvaž oběhovou (orgánovou) podporu - konzultuj kardiologa

# První ošetření novorozence

- <https://is.vszdrav.cz/auth/do/vsz/podkladyl/>

# Interaktivní osnova

- [https://is.vszdrav.cz/auth/do/vsz/podklad\\_y/osetrovatelske\\_postupy.qwarp?prejit=40419](https://is.vszdrav.cz/auth/do/vsz/podklad_y/osetrovatelske_postupy.qwarp?prejit=40419)

# Resuscitace novorozence a dětí

- Nastudovat dle nejnovějších doporučení resuscitační rady.

# Akutní stavy v gynekologii

# Kde hledat?

- Interaktivní osnova I. S. Vszdrav
- Ošetrovatelská péče v gynekologii
- 6 Ošetřování žen při náhlých příhodách v gynekologii
- [https://is.vszdrav.cz/auth/do/vsz/podklady/osetrovatelska\\_pece\\_v\\_gynekologii.qwarp?prejit=33813](https://is.vszdrav.cz/auth/do/vsz/podklady/osetrovatelska_pece_v_gynekologii.qwarp?prejit=33813)



GEU



# Toddův syndrom



Torze adnex

# Ruptura cysty



# Poranění rodidel

Laktace

# Hormony a laktace

- Mléčná žláza je hormonálně připravována na kojení celé těhotenství. **Estrogeny** působí proliferací mlékovodů, **progesteron** stimuluje epitel alveolů.
- Hormony ovlivňující vývoj mlékovodného aparátu (tzv. laktogenní hormonální komplex) - estrogeny, progesteron, placentární laktogen, prolaktin, kortizol a inzulin.
- Po porodu pokles hladiny estrogenů a progesteronu stimuluje začátek laktace. **Základem pro tvorbu mléka je hypofyzární prolaktin.** Intenzita tvorby mléka je stimulována kojením. Periferní nervové dráždění bradavky zvýší výdej prolaktinu a současně dojde ke zvýšení **sekrece oxytocinu z hypofýzy**. První dny (0.-3.) po



[https://is.vszdrav.cz/auth/do/vsz/podklady/osetrovatelske\\_postupy.qwarp?prejit=40555](https://is.vszdrav.cz/auth/do/vsz/podklady/osetrovatelske_postupy.qwarp?prejit=40555)



Záněty  
rodidel

# Kde najdete podklady?

- Interktivní osnova I. S. Vszdrav
- Ošetrovatelská péče v gynekologii
- **Kapitola 3 Ošetřování žen při zánětlivých nemocích ženských pohlavních orgánů**
- [https://is.vszdrav.cz/auth/do/vsz/podklady/osetrovatelska\\_pece\\_v\\_gynekologii.qwarp?prejit=33807](https://is.vszdrav.cz/auth/do/vsz/podklady/osetrovatelska_pece_v_gynekologii.qwarp?prejit=33807)

- [https://is.vszdrav.cz/auth/do/vsz/podklad\\_y/osetrovatelska\\_pece\\_v\\_gynekologii.qwarp?prejit=33807](https://is.vszdrav.cz/auth/do/vsz/podklad_y/osetrovatelska_pece_v_gynekologii.qwarp?prejit=33807)

# Vulvitída

# Kolpītida

# Adnexitída

# Inteaktivní osnova

## Ošetrovateľské postupy

- 16 Péče o rodičku v I. době porodní
- 17 Péče o rodičku v II. době porodní
- 18 Péče o rodičku v III. době porodní
- 19 Péče o rodičku v IV. době porodní
- 20 Péče o šestinedělku

Děkuji za pozornost!

