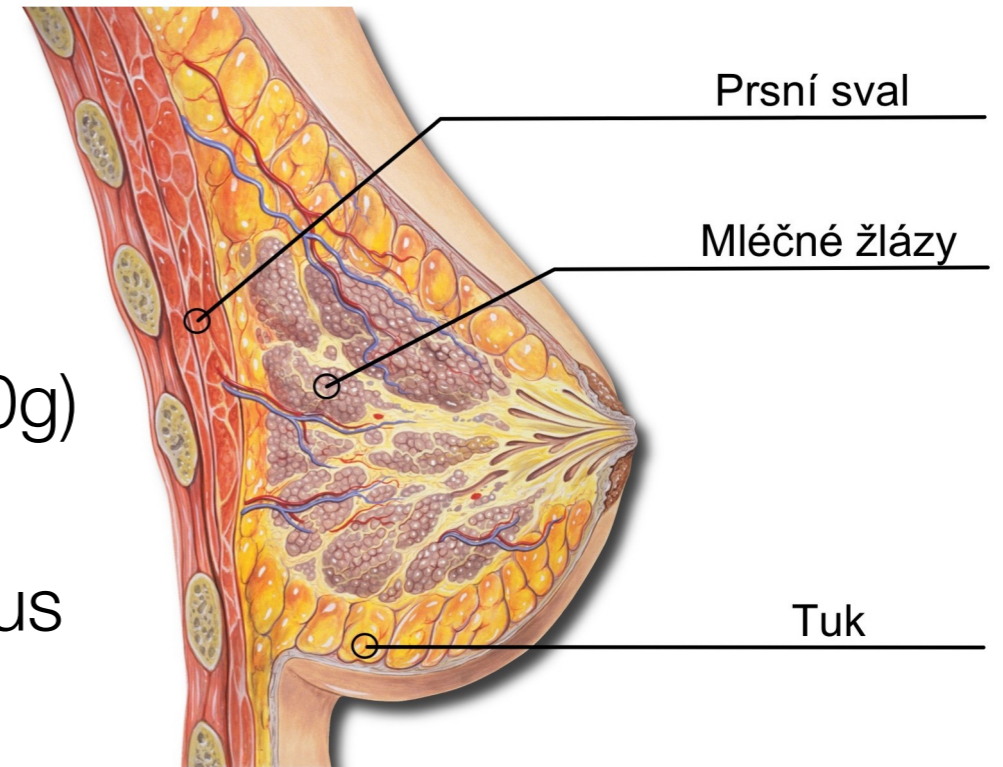


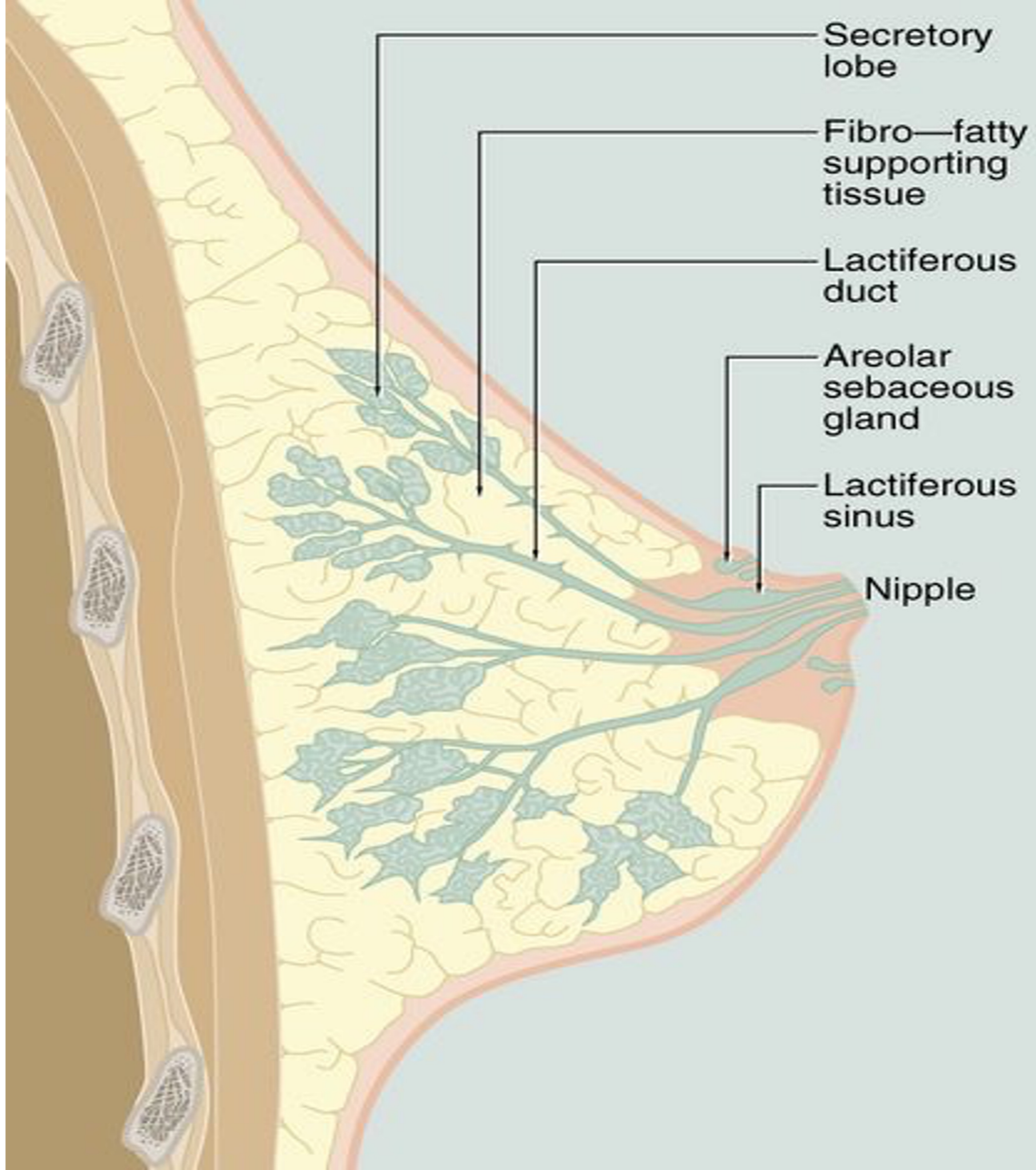
Mléčná žláza a její onemocnění

Anatomie

- Největší kožní žláza (150g, v laktaci až 800g)
- 15 – 20 tuboalveolárních žláz → lobus → ductus lactiferus → sinus lactiferus → porus lactiferus
- Odděleny vazivem a tukem
- V pubertě základ lobulů
- V těhotenství diferenciaci lobulů
- Po skončení laktace degenerace alveolů
- Po menopauze involuce

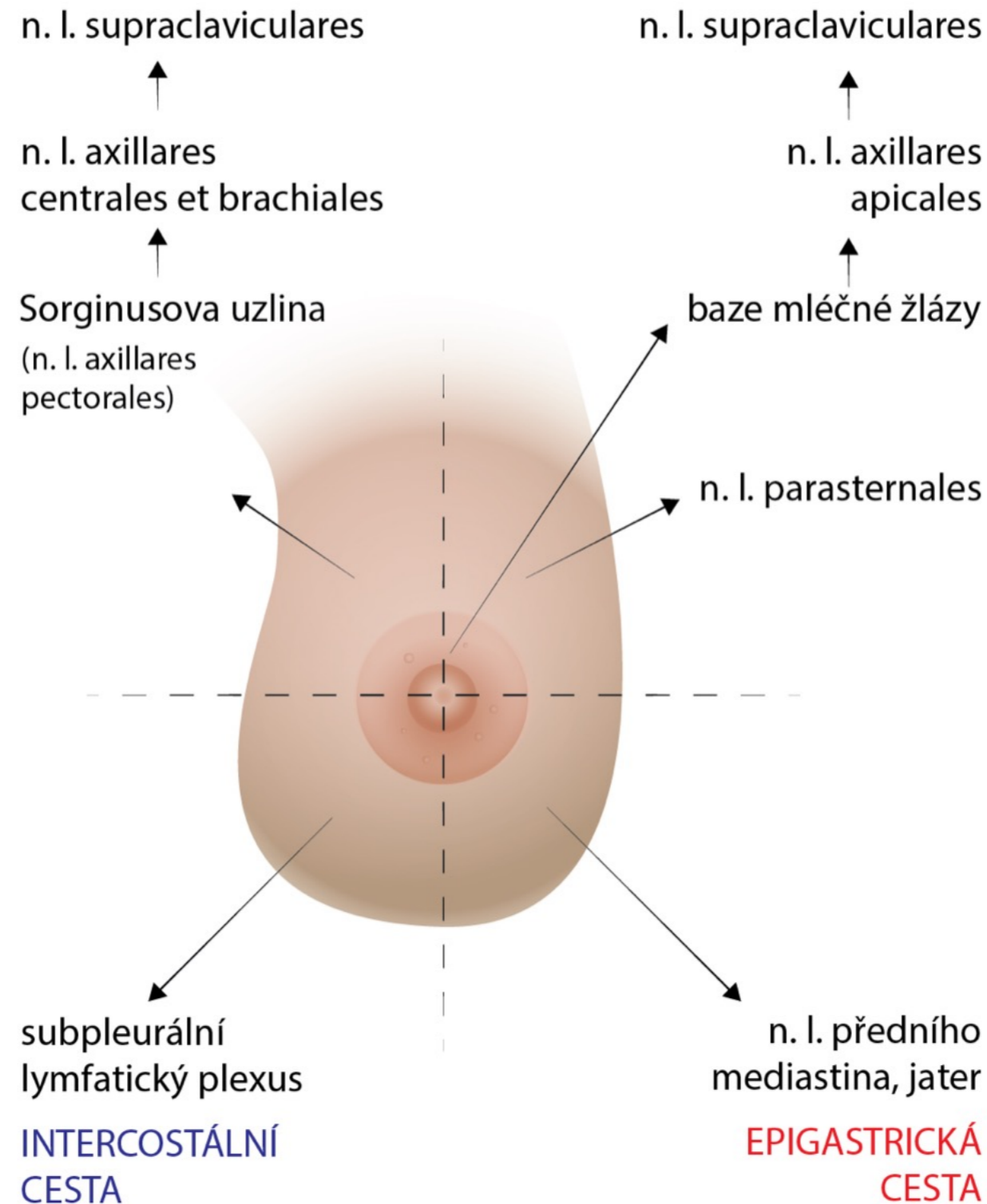


Zdroj: <https://www.bodyhunters.cz/cs/fitness-clanky-treninky/nejcastejsi-myty-ve-fitness>



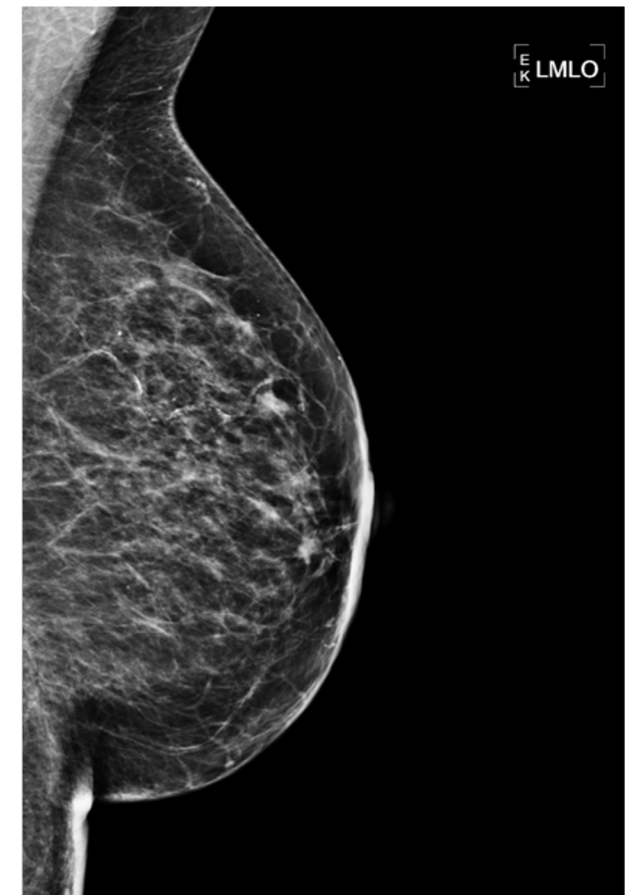
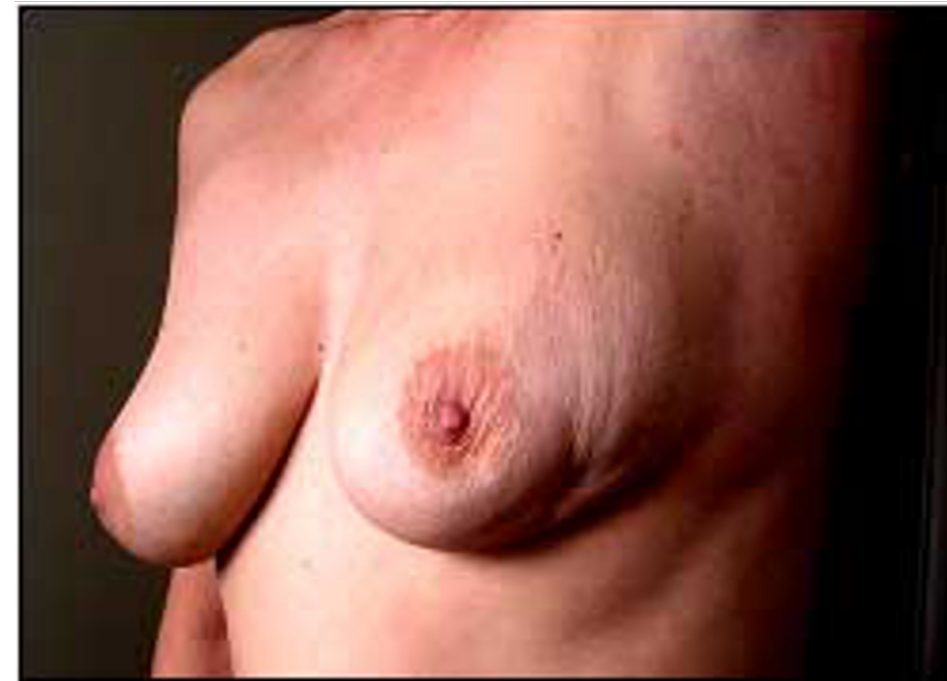Lymfatická drenáž

SENTINELOVÁ UZLINA!



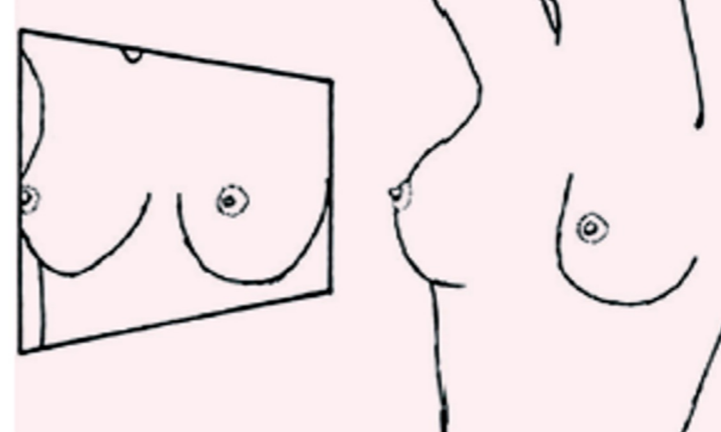
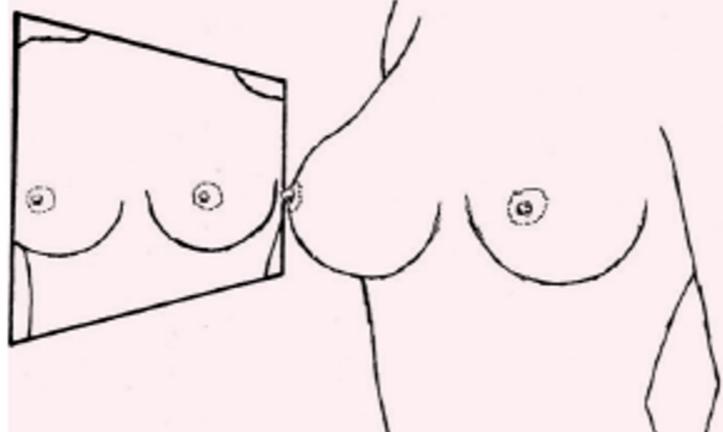
Vyšetřovací metody

- aspekce, palpace (samovyšetření)
- mamografie - 1-3mm; v ČR screening od 45 let á 2 roky
- sono – u mladých žen, doplněk k nejasné MMG
- CT, MRI
- biopsie - core-cut biopsy - váleček
1-2cm pro histolog. vyš.

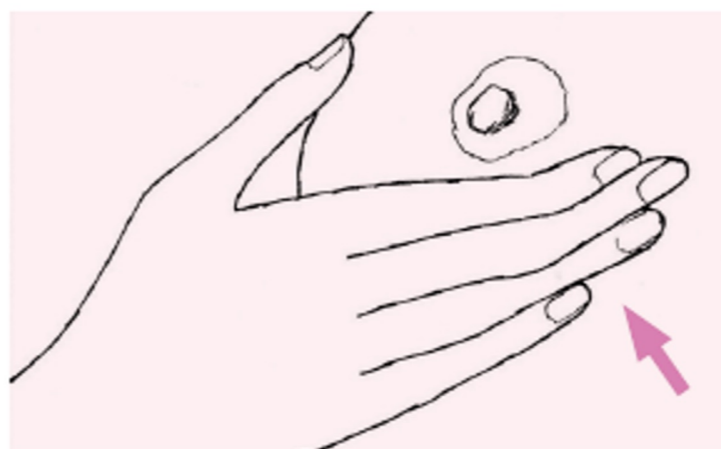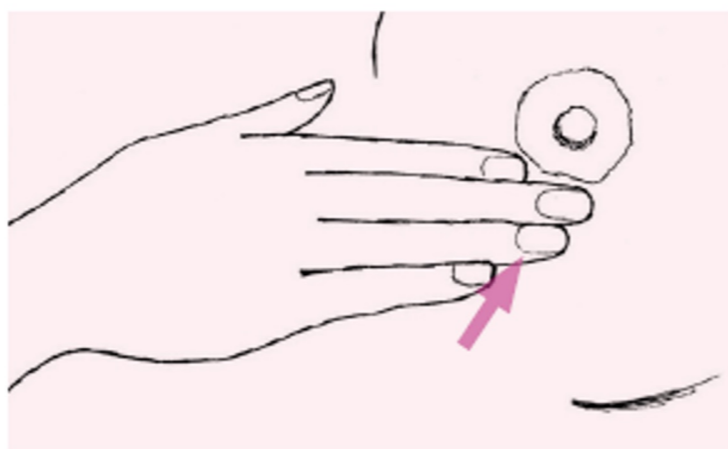
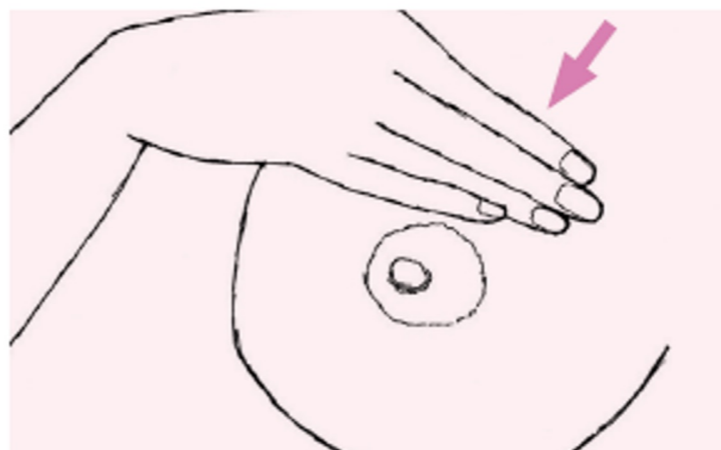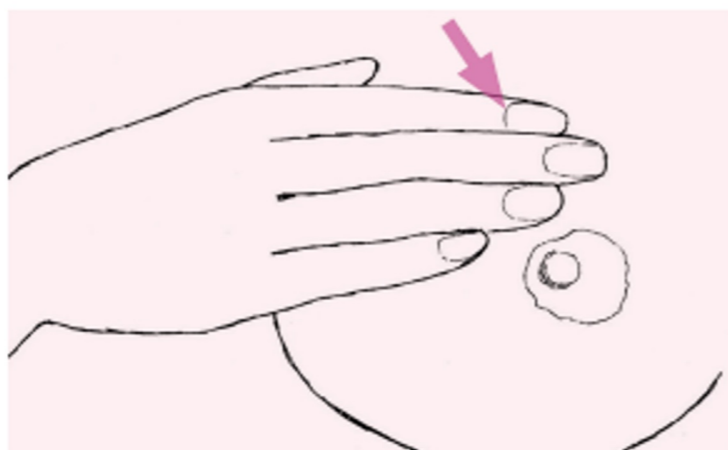


samovyšetření prsu

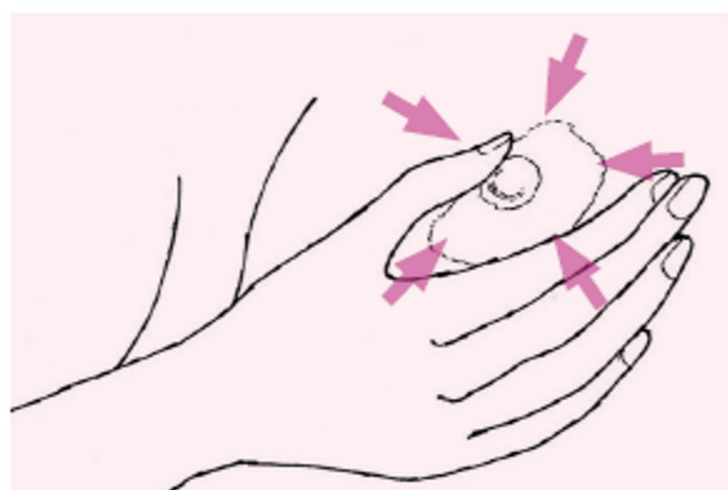
- po konci menstruace
- pozorování před zrcadlem - symetrie, změny kůže, sekrece
- vleže bříšky prstů v jednotlivých kvadrantech
- dvorec, bradavka - zmáčknout - výtok?
- vyšetření axilly



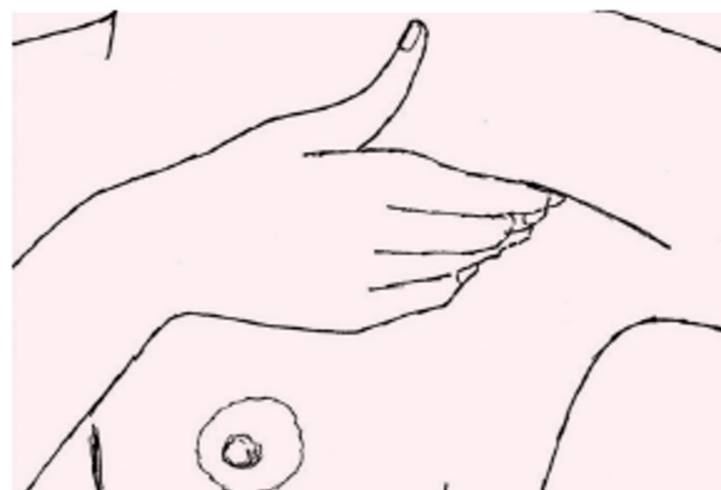Obrázek 1, 2: Samovyšetření prsní žlázy pohledem vestoje s připaženými a zdvženými rukama.



Obrázek 3-6: Samovyšetření jednotlivých kvadrantů prsní žlázy pohmatem.



Obrázek 7: Vyšetření dvorce a bradavky.



Obrázek 8: Vyšetření podpaží.

Rizikové faktory pro Ca prsu

- Věk
- RA: hereditární ca prsu 5-10% z celkového počtu
 - Mutace **BRCA1**: celoživotně 50% riziko ca prsu před 50.rokem, 85% před 65.rokem
 - Také ovariální a kolorektální ca
 - Mutace **BRCA2**: 84% riziko celoživotně
 - Také ovariální, kolorektální, žlučník, slinivka, žaludek, melanom
- OA : časná menarché, pozdní menopauza, nuliparita, laktace, HRT, již prodělaný ca prsu
- Ozáření: oblast hrudníku a krku, latence 7-10 let

Vyšetřovací metoda	Frekvence vyšetření	Věk v době zahájení sceeningu
UZ prsů	6 měsíců	20 let
mamografie	12 měsíců	25 let
MRI prsů	12 měsíců	20 let
UZ břicha	12 měsíců	25 let
markery	6 měsíců	20 let
kožní vyšetření	12 měsíců	20 let
gynekologické vyšetření včetně transvaginálního ultrazvuku	6 měsíců	20 let
kolonoskopie	36 měsíců	40 let
hemokult	12 měsíců	20 let

Zdroj: <https://www.onkologiecs.cz/pdfs/xon/2011/01/07.pdf>

Prekancerózy

- zvýšené riziko vývoje v invazivní karcinom
- Atypická duktální hyperplazie
- Atypická lobulární hyperplazie

- Duktální karcinom in situ
 - Mikrokalciфикации na MMG
 - Klinika: lze palpovat, výtok z bradavky, alterace bradavky
 - U velkých a hmatných odebrat sentinelovou uzlinu

- Lobulární karcinom in situ
 - Na MMG se většinou nedetekuje
 - Klinika: prakticky žádná

Invazivní nádory prsu

Low grade

- Est + prog receptory
- **Duktální** – nejčastější (75%), tvrdý
 - Meta – kosti, játra, plíce
- **Lobulární** – menoaktivní ženy, špatně ohraničený, netvoří mikrokalciфикации
- Mucinózní, medulární, papilární...

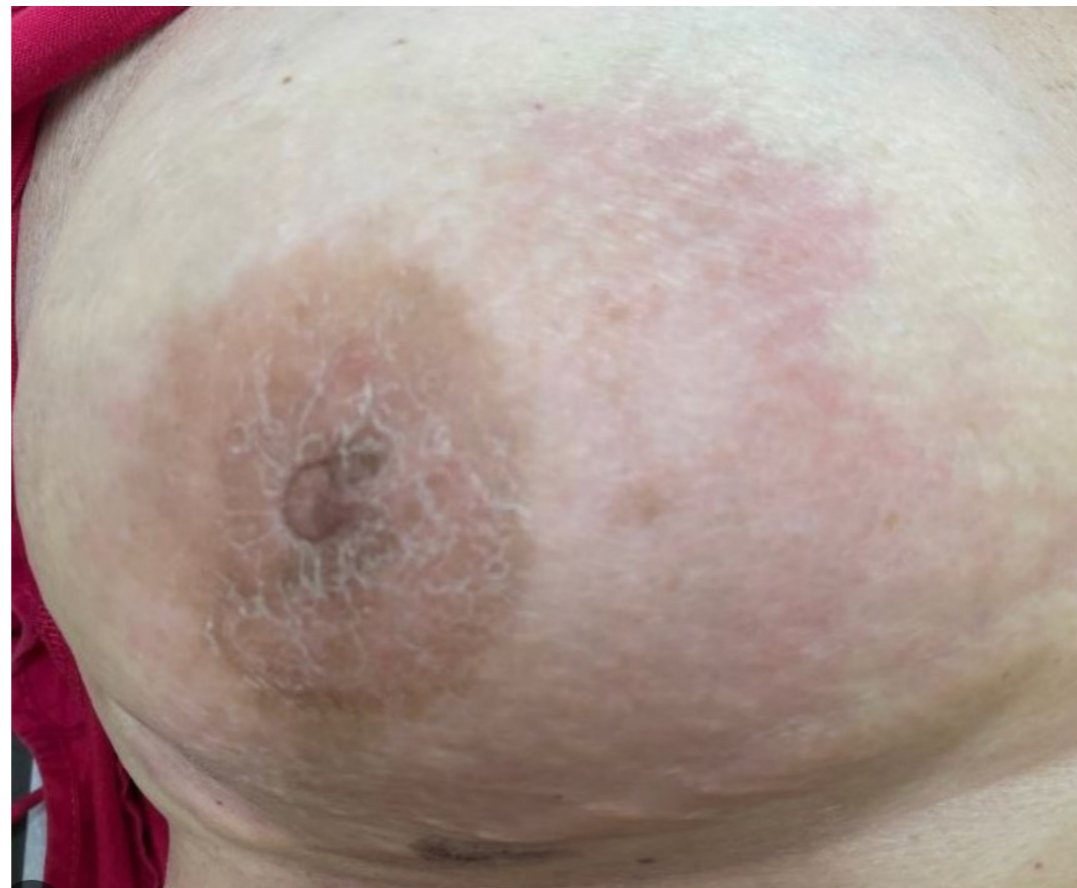High grade

- Hormonálně necitlivé, vysoká proliferační aktivita
- Mladé ženy, mutace
- Duktální, lobulární, mikropapilární, smíšené

Speciální karcinomy prsu

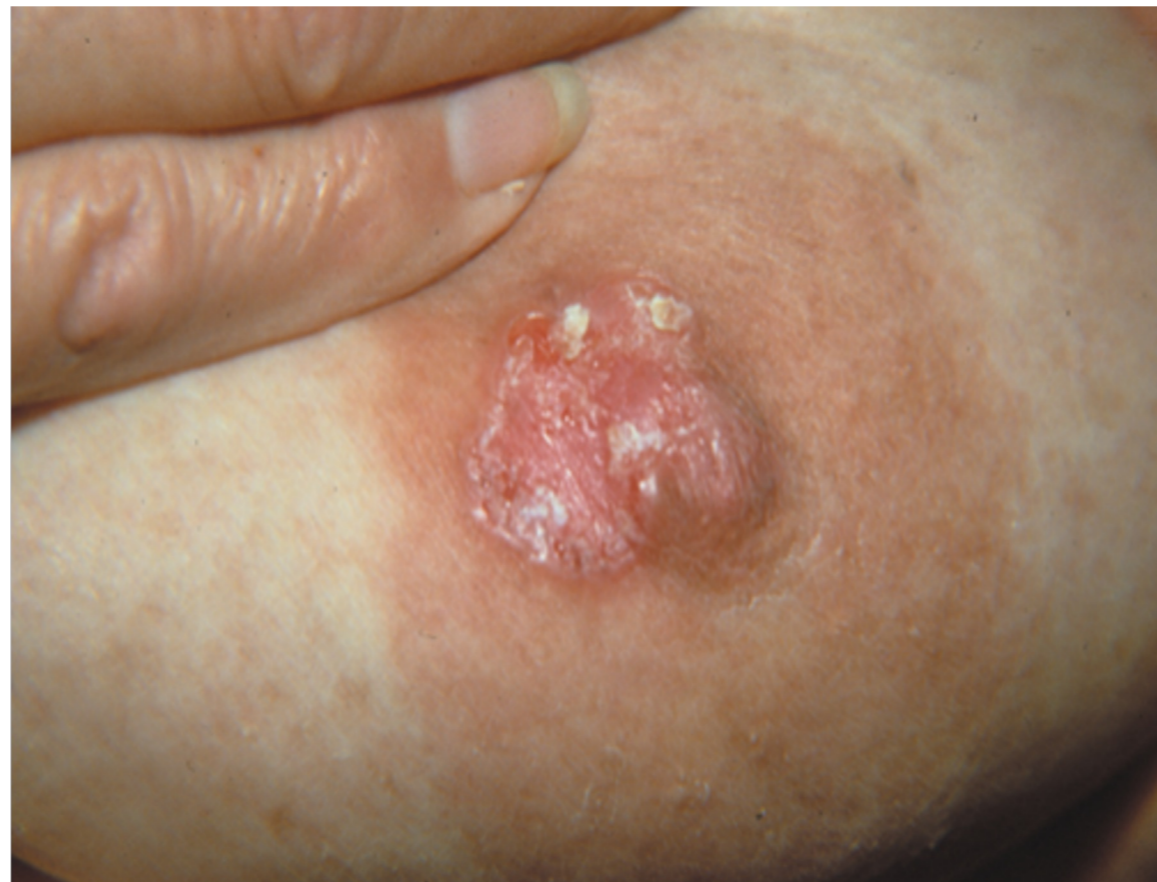Inflamatorní karcinom

- Invazivní duktální karcinom
- Šíření lymfatické + hematogenní



Pagetův karcinom mamily

- Menoaktivní ženy



Léčba karcinomu prsu

- Dle stadia podle TNM
- Histologie

- staging vyšetření: RTG S+P, sono jater, scintigrafie skeletu, tu markery CEA a CA 15.3
- mezioborová spolupráce: gynekolog, onkolog, radiolog, psycholog, plastický chirurg

Chirurgická léčba

- tumorektomie - segmentektomie-mastektomie
- exenterace axily
- SLND: odstranění sentinelové uzliny
- rekonstrukční operace

Chemoterapie/ hormonální th

• **CHT**

- neoadjuvantní: ještě před operací, nejméně 6 cyklů v rozmezí 4-6 měs.
- adjuvantní

• **Hormonální terapie:** Tamoxifen, analoga GnRH, inhibitory aromatáz, gestageny, antiestrogeny

- Tamoxifen: selektivní modulátor estrogenních receptorů
 - U estrogen pozitivních nádorů prsu
 - 5 let 1x denně p.o

• **Adjuvantní biologická léčba:** Herceptin

Radioterapie

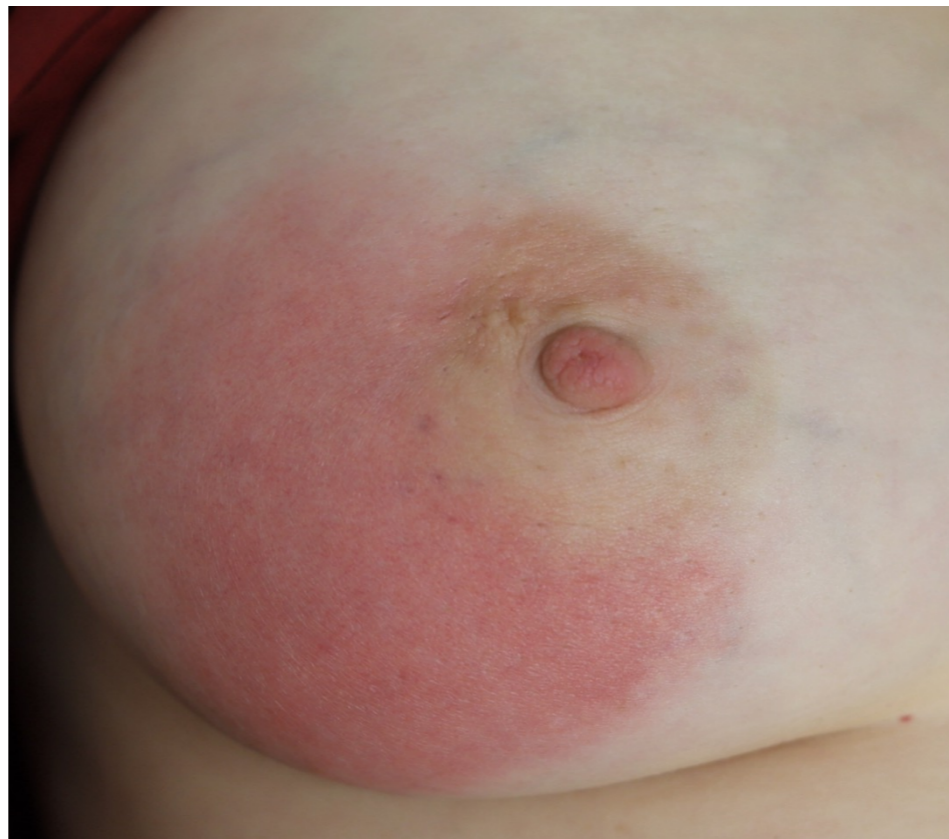- adjuvantní: ozáření hrudní stěny, nadklíček, podklíček, axila
- paliativní radioterapie: u lokálně pokročilého, neoperovatelného ca a v léčbě lokální recidivy
 - ozáření metastáz

Benigní onemocnění prsu

- **Fibrocystická nemoc:** spojena s bolestí prsů v premenstruačním období - edém stromatu prsu, dilatace mlékovodů a zánět, etio neznámá
 - podpůrná podprsenka, vitaminy A a E , COC
- **Fibroadenom:** u žen ml. 25 let, růst estrogen dependentní, v menopauze regrese

Mastitida: především v laktaci a po porodu

- Staphylococcus aureus/species: přes poraněnou bradavku infikují mlékovody
- kojení ze zdravého prsu, chladné obklady, celkově ATB
- absces: nutná incize a drenáž



Zdroj: <https://physicianguidetobreastfeeding.org/mythbusters/antibiotics-for-mastitis/>

Děkuji za pozornost