

Hypoxie plodu

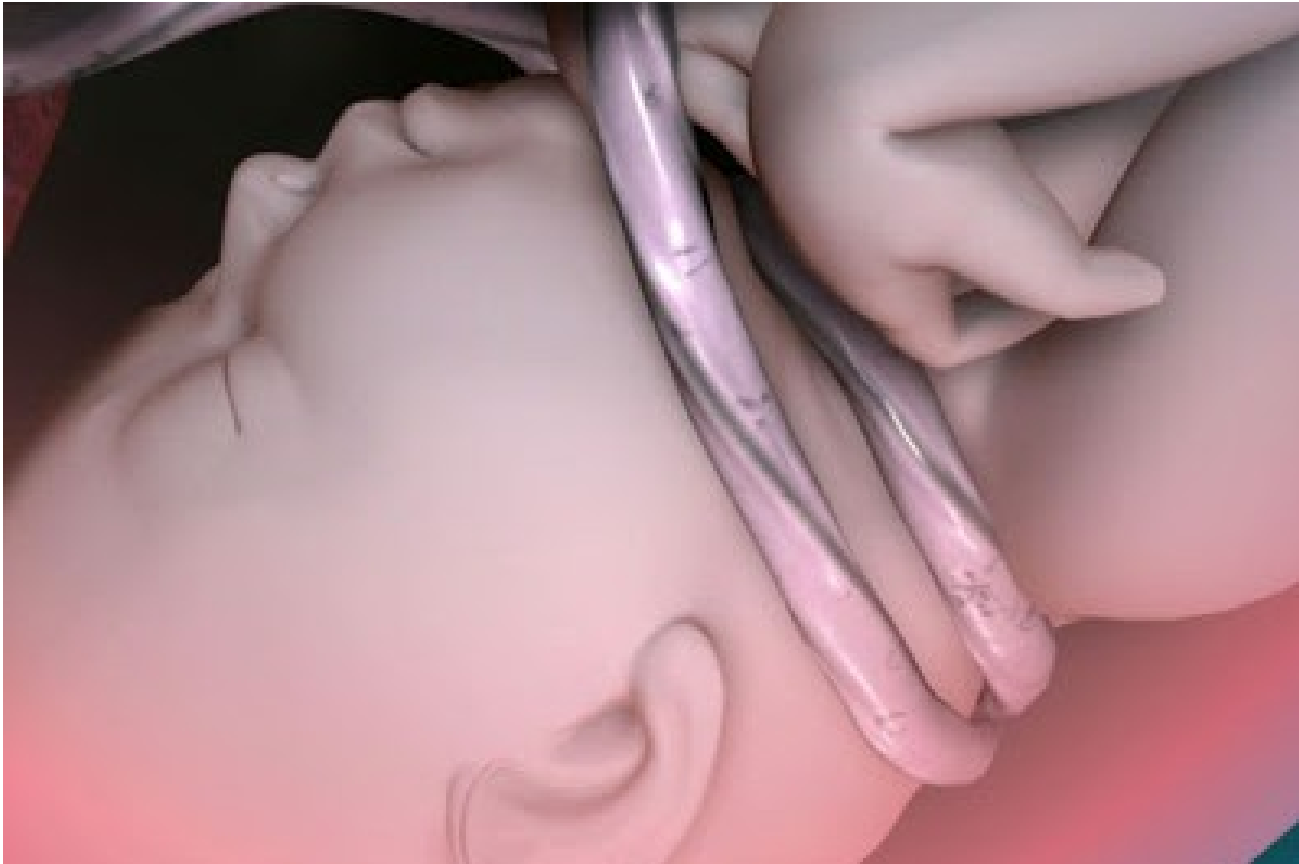Porodní poranění

2.11.2015

MUDr. Magdalena Kučerová



Hypoxie plodu



Hypoxie plodu - definice

HYPOXIE PLODU = Přerušení dodávky O₂ do tkání (hypoxemie) s hyperkapnií, metabolickou acidózou a hypoperfuzí tkání (ischemie)

DISTRES PLODU = porucha diaplacentární výměny plynů s rizikem persistujícího neurologického poškození až smrti plodu

Hypoxie plodu - patofyziologie

- **DISTRES – KOMPENZACE – DEKOMPENZACE**
- **Adaptační mechanismy:** zvýšení afinity kyslíku k fetálnímu hemoglobinu, zvýšení schopnosti tkání extrahovat kyslík, zvýšená odolnost tkání k acidóze
- **KOMPENZACE:** redistribuce perfuze
 - zvýšená perfuze v mozku, srdci a nadledvinách
 - snížená perfuze v plicích, játrech, slezině, střevech, ledvinách

Hypoxie plodu - patofyziologie

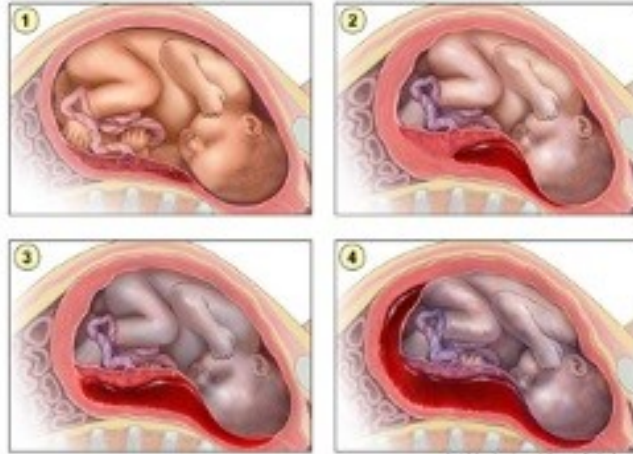
- Důsledek adaptace a kompenzace
 - snížení nároků na kyslík
 - snížení až vymizení pohybů plodu
 - anaerobní glykolýza vedoucí k mtb acidóze

DEKOMPENZACE: přesažení kompenzatorních mechanismů plodu

- Generalizovaná vasokonstrikce – hypoperfuze všech orgánů
- Finální bradykardie
- Hypotenze
- Hypoxicko-ischemické poškození mozku
- Poškození ostatních orgánů a systémů

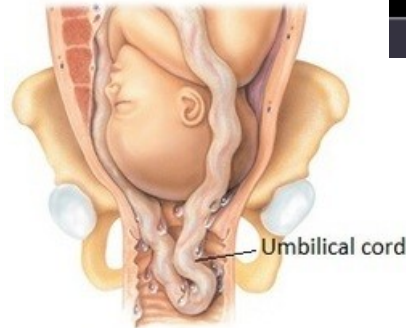
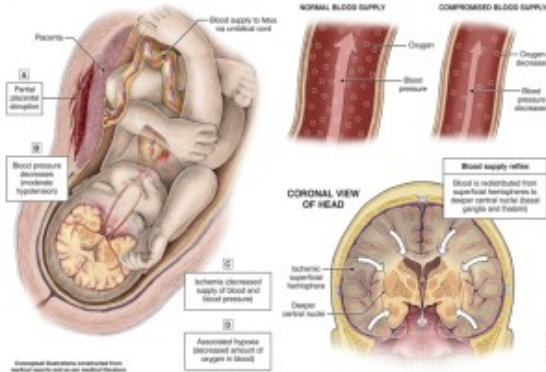
Hypoxie plodu - etiologie

Progression of Placental Abruption

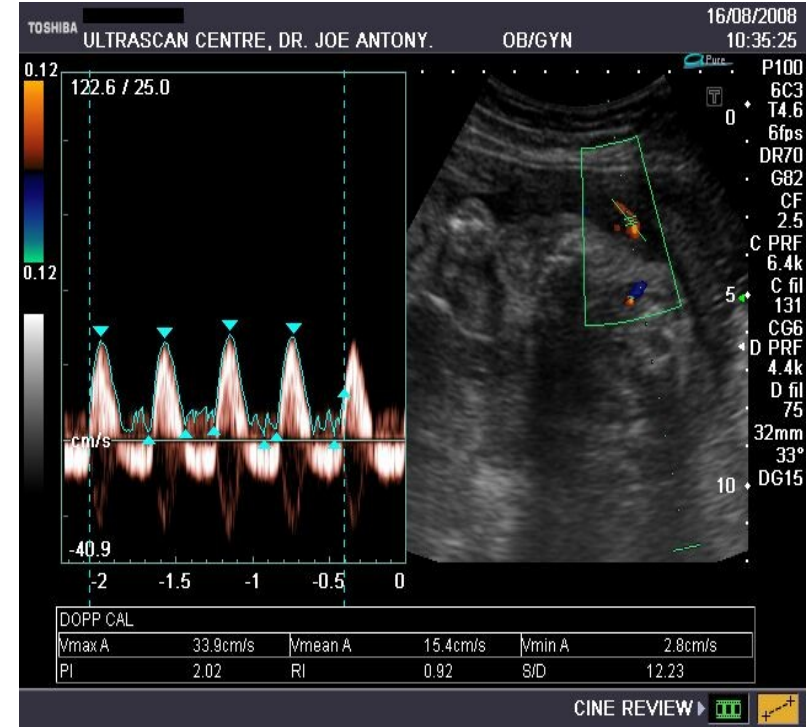


© 2007 Amicus Visual Solutions

PROLONGED PARTIAL HYPOXIA-ISCHEMIA



Umbilical Cord Prolapse



Hypoxie plodu - etiologie

- Mateřské – snížení přísunu O₂ do placenty
- Porucha fetoplacentárního oběhu – pupečník, placenta
- Fetopatie
- Nehypoxické příčiny

Hypoxie plodu - etiologie

- Hypoperfuze placenty
 - hypotenze, anemie, kardiální dekompenzace, hyperaktivita dělohy, protrahovaný porod
- Porucha fetoplacentárního oběhu
 - pupečník: strangulace, komprese, torze
 - placenta: insuficience (preeklampsie, DM, postmaturita, IUGR), abrupce
- Fetopatie
 - VVV, anemie plodu
- Nehypoxické příčiny
 - infekce a traumata při porodu (kefalhematom)

Hypoxie plodu – klinické projevy

- Akutní (abrupce placenty, strangulace pupečníku) -
změna frekvence ozev plodu
- Chronické (placentární insuficience, anemie plodu)
– odchod mekonium, IUGR, oligohydramnion
- Objektivní známka hypoxie = stupeň acidózy (pH)

Hypoxie plodu - diagnostika

- Antepartálně
 - CTG
 - UZ biometrie, VP, flowmetrie
- Intrapartálně
 - CTG
 - IFPO
- Postpartálně
 - Apgar skóre 0-10 v 1., 5. a 10. minutě
 - Těžká acidóza (pH pod 7,1, BE pod -12)
 - Neurologické příznaky v časném období, multiorgánové poškození

Hypoxie plodu - terapie

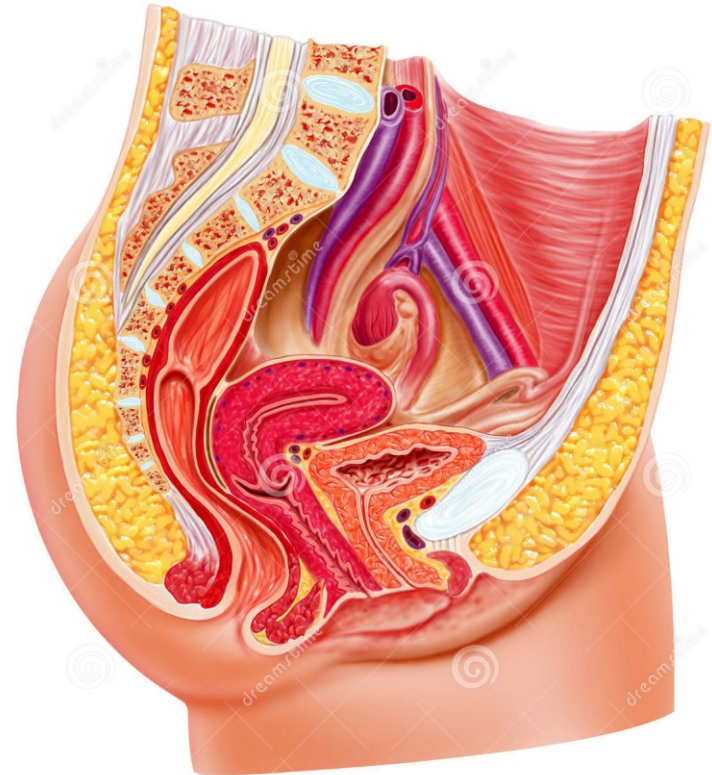
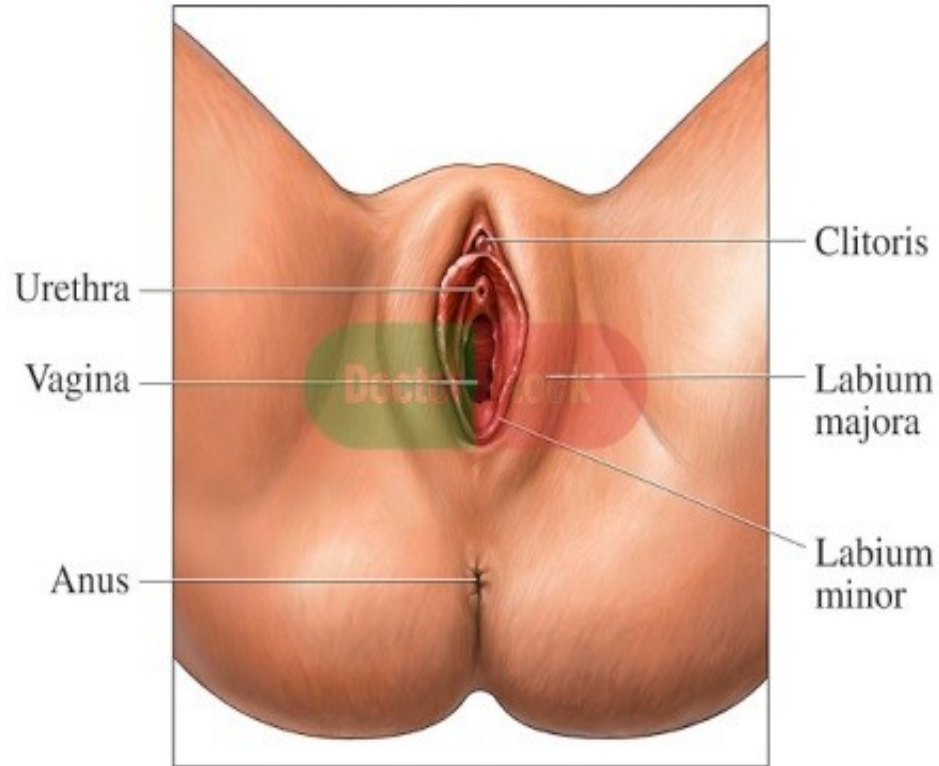
- Antepartálně – indukce spontánního porodu, S.C.
- Intrapartálně
 - CTG
 - F: plod není ohrožen
 - S: kontinuální monitorace, IFPO
 - P: ukončení dle podmínek (S.C., VEX, forceps)
 - IFPO
 - FSpO₂ nad 30% - plod není ohrožen
 - FSpO₂ pod 30% - ukončení dle podmínek

Porodní poranění

Porodní poranění

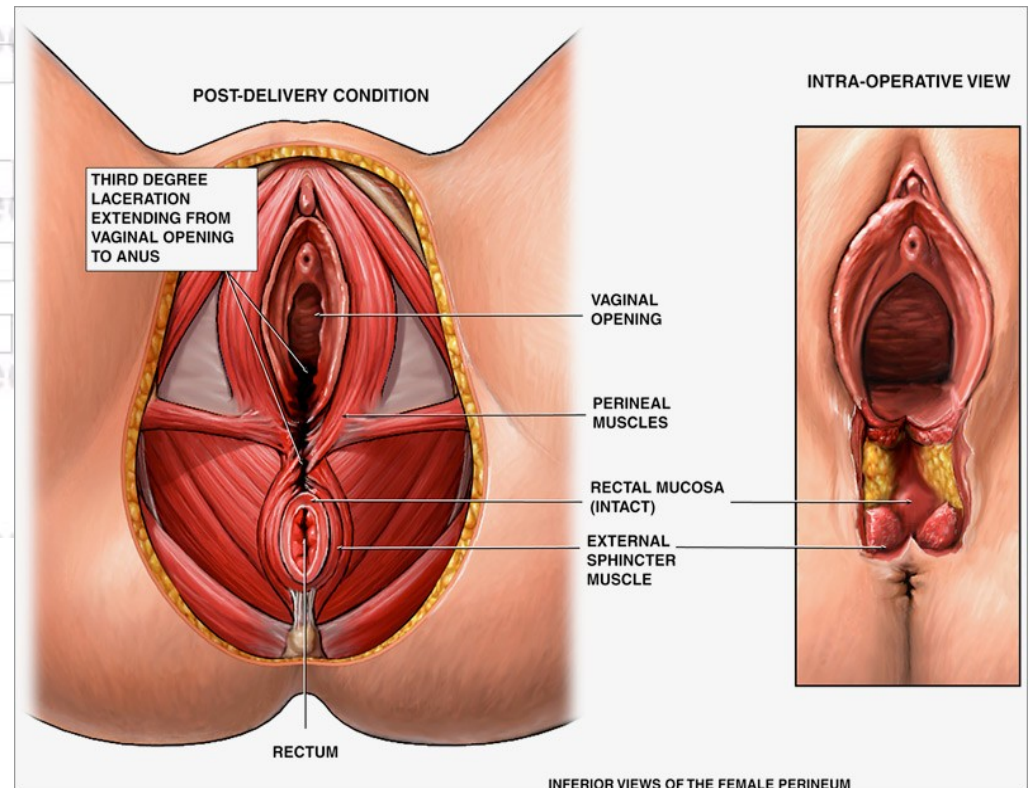
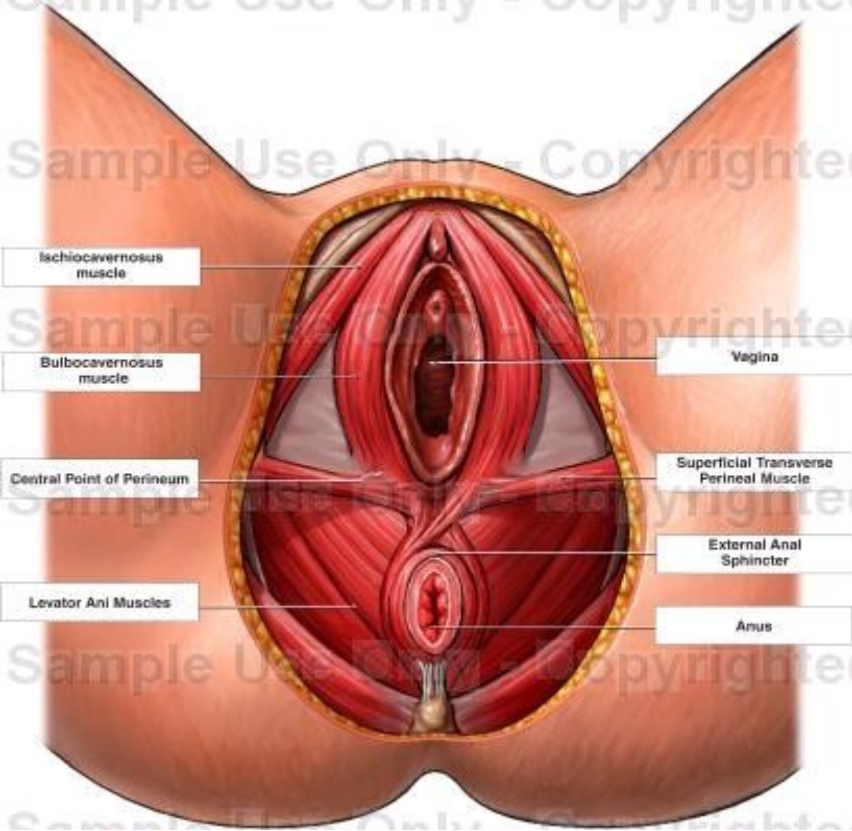
- Poranění hrdla děložního
- Ruptura pochvy
- Episiotomie
- Ruptura hráze I., II., III., IV. Stupně
- Lacerace a ruptura labií
- Lacerace zadní komisury
- Poranění urethry, clitorisu
- Paravaginální hematom
- Ruptura dělohy
- Sectio Caesarea

Porodní poranění

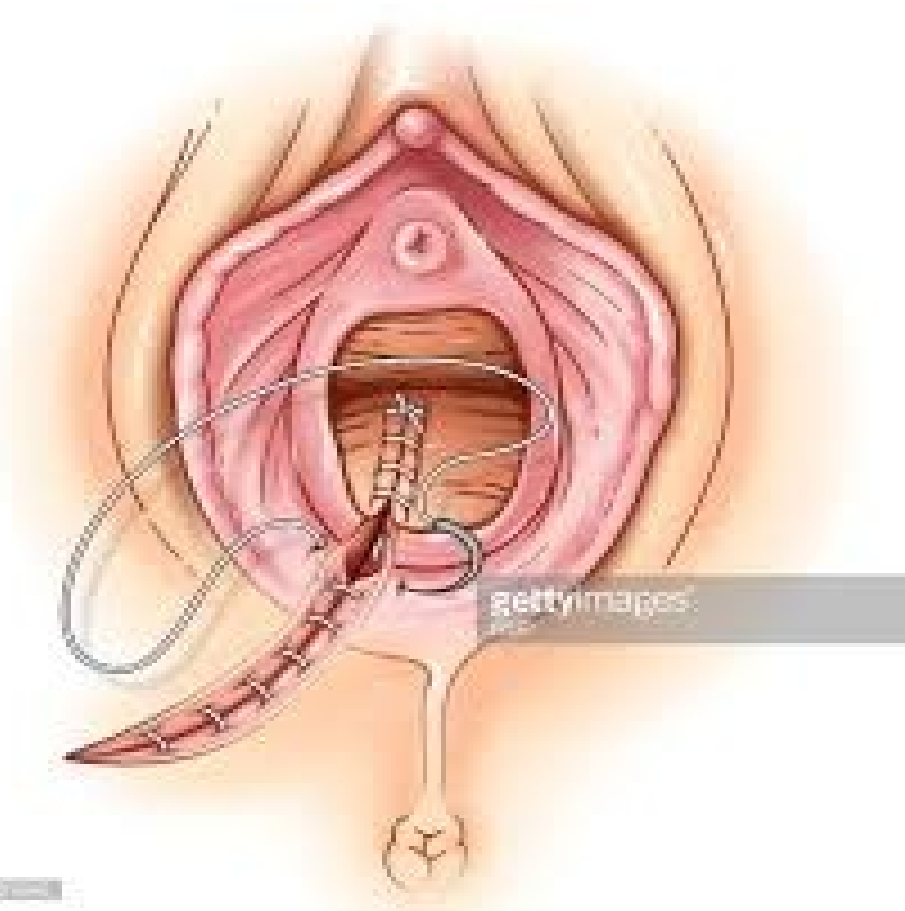

Porodní poranění

Female Genitalia, Dissected View



episiotomie



11/10/2014

Porodní poranění – ruptura hráze

FIRST
DEGREE

A First degree

SECOND
DEGREE

Bulbocavernosus m.

Superficial
transverse
perineal m.

B Second degree

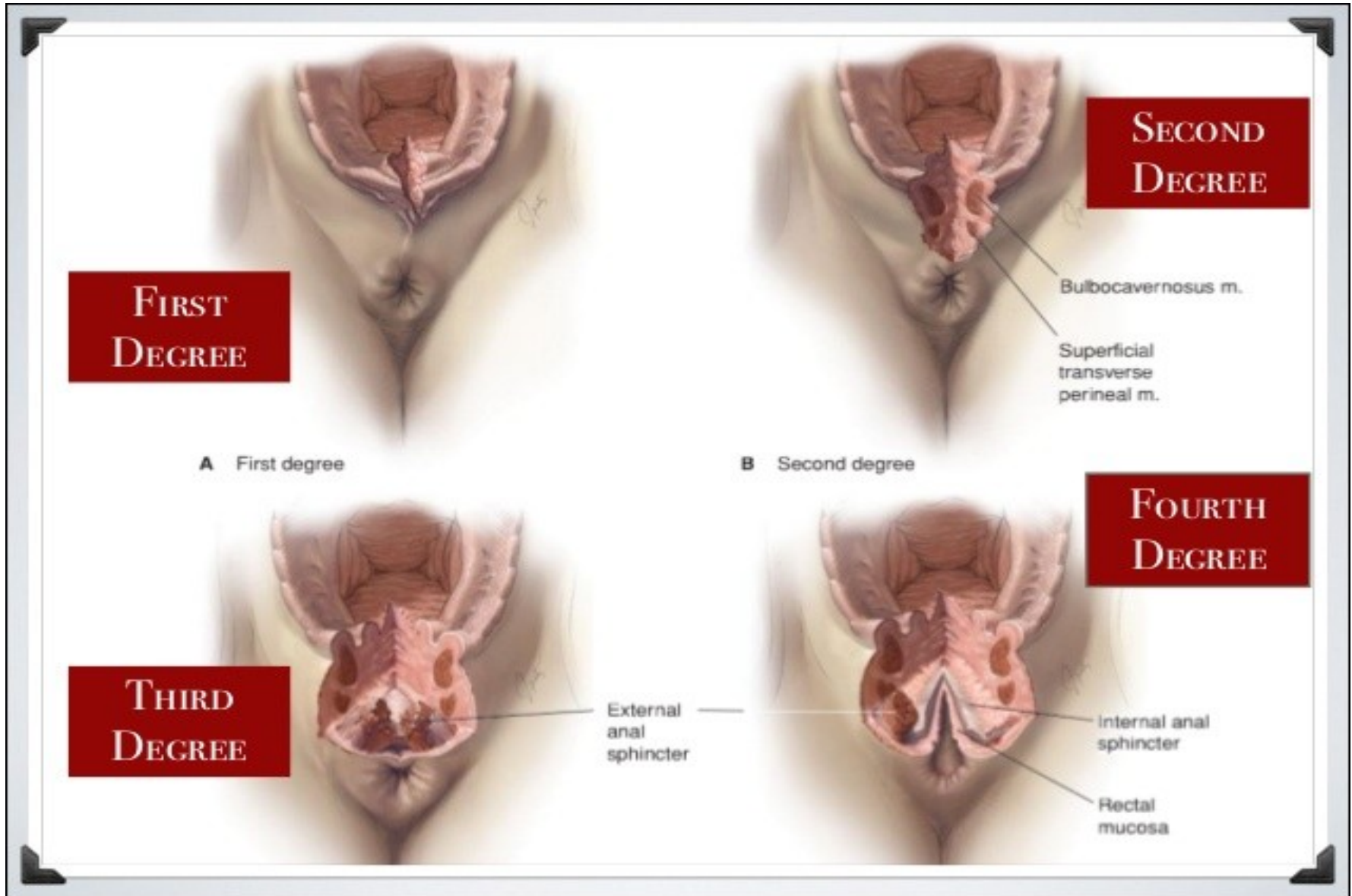
THIRD
DEGREE

External
anal
sphincter

FOURTH
DEGREE

Internal
anal
sphincter

Rectal
mucosa



Porodní poranění – ruptura hráze

- 1.stupně – vaginální sliznice a kůže perinea
- 2.stupně – svaly perinea, ne sfinkter
- 3.stupně – poranění komplexu análního svěrače
 - 3a – méně než 50% zevního svěrače
 - 3b – více jak 50% zevního svěrače
 - 3c – poranění vnitřního análního svěrače
- 4.stupně – ruptura mukózy rekta

Porodní poranění – ošetření

- Dezinfekce rodidel
- Revize porodních poranění v zrcadlech – hrdla dělohy, poševních stěn, hráze a rekta – palpačně
- Sutura v lokální či celkové anestezii
 - hrdla při krvácení trhlin nad 1 cm
 - poševních stěn – CAVE paravaginální hematom!!
 - hráze – svaly, podkoží, kůže
- Revize per rectum
- Dezinfekce

Porodní poranění – ruptura III. stupně

- Diagnóza! Důsledná revize + per rectum
- Sutura po vrstvách end-to-end nebo overlap technikou
- Dokumentace!
- ATB krytí 1-2 dávky
- Následná péče
 - 14 dní laktulóza
 - Kašovitá či bezezbytková strava
 - Hygiena a rehabilitace pánevního dna
 - Follow up – kontrola svěrače za 2-3 měsíce

Porodní poranění – paravag. hematom

- Krvácení do paravaginálního prostoru, žilní nebo tepenné
- Příznaky: bolest, anemie, kolaps
- Diagnostika: palpace vyklenující se poševní stěny (bimanuální vyšetření), ev. UZ
- Terapie: incize, vypuštění hematomu, revize a ošetření zdroje krvácení, drenáž, ATB

Porodní poranění – ruptura dělohy

- Život ohrožující stav
- Pouze při oslabení děložní stěny – stav po řezu, po myomektomii, opakované revize dutiny děložní...
- Dg: bolest v jizvě, zástava kontrakcí, bradykardie plodu, hlava plodu náhle hmatná vysoko nad vchodem
- T: okamžitý císařský řez

Porod bez poranění

- Porodnický gel?
- Epino?
- Masáž hráze?

- Chránění hráze při porodu
- Spolupracující rodička – šetrné rození hlavičky a ramének
- Anatomické dispozice matky a plodu, parita
- Čas – trvání II.DP, ozvy plodu

Děkuji za pozornost

