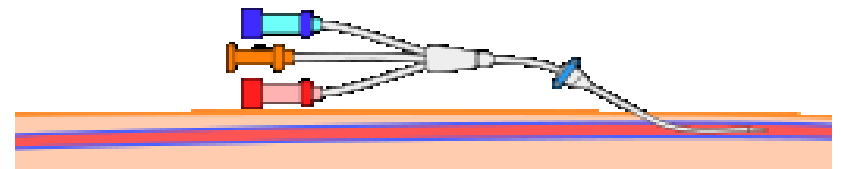
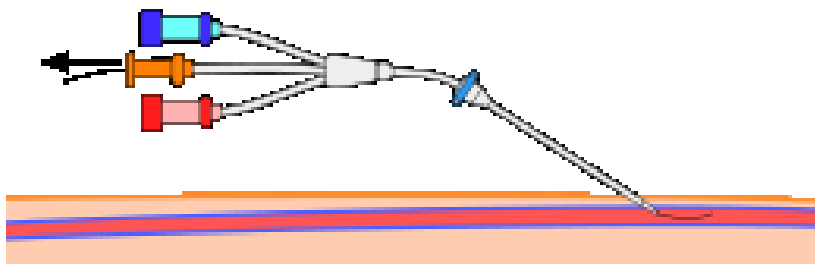
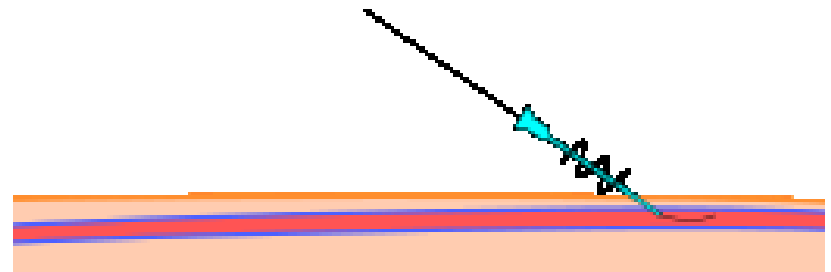
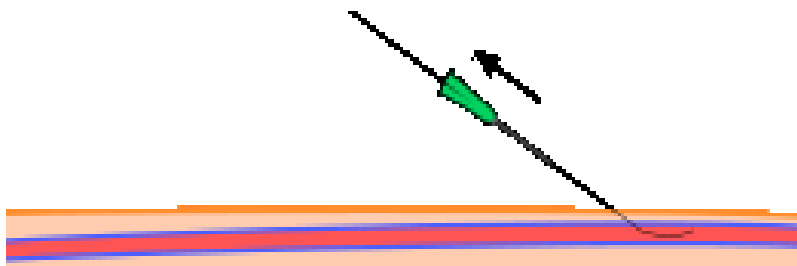
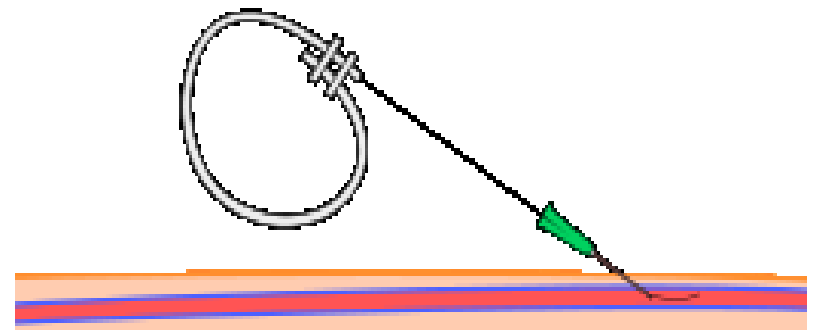
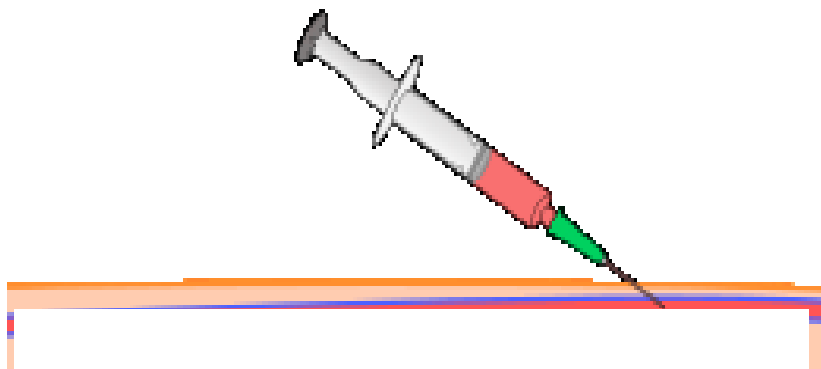


# Zobrazování cév

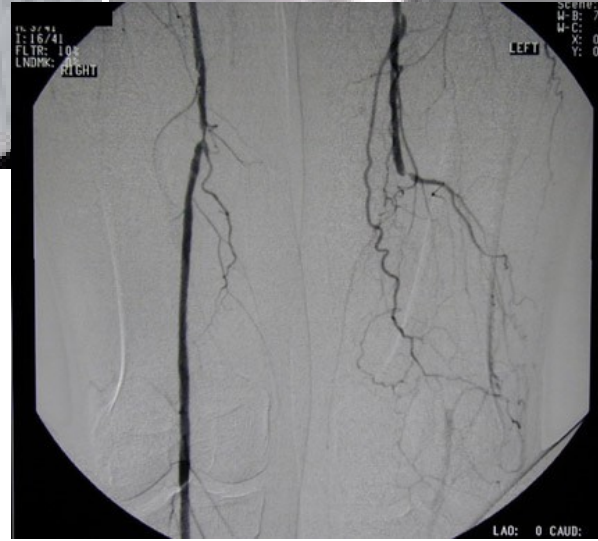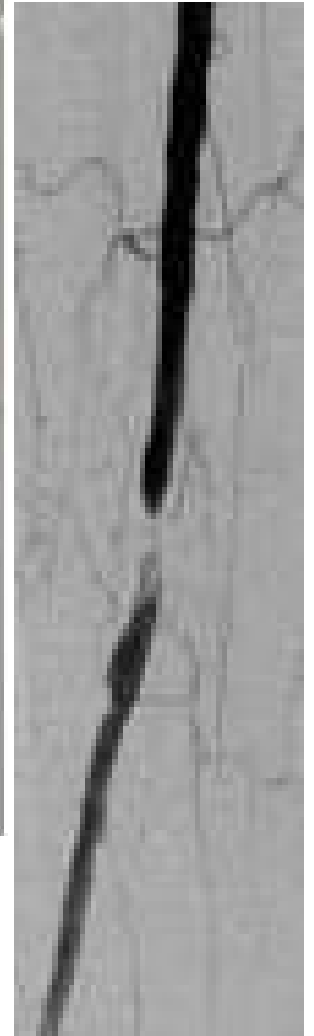
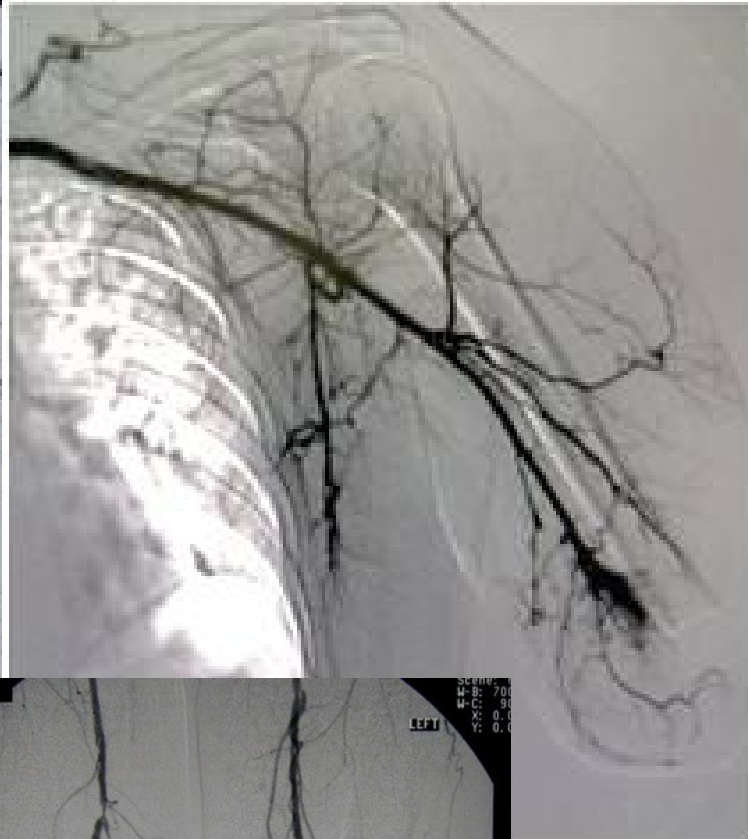
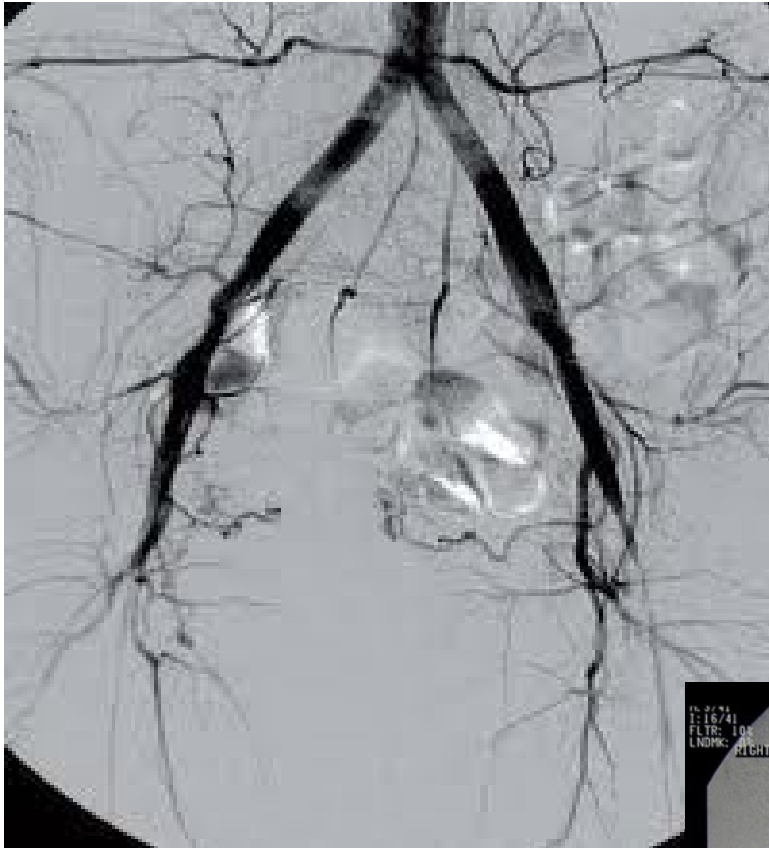# Metody zobrazování cév

- Prostý snímek – kalcifikace v plátech, dg. cizích těles v cévním řečišti
- Angiografie – Seldingerova technika, nejčastěji cestou a.femoralis
- Dopplerovská US
- CTA
- MRA
- NM - flebografie

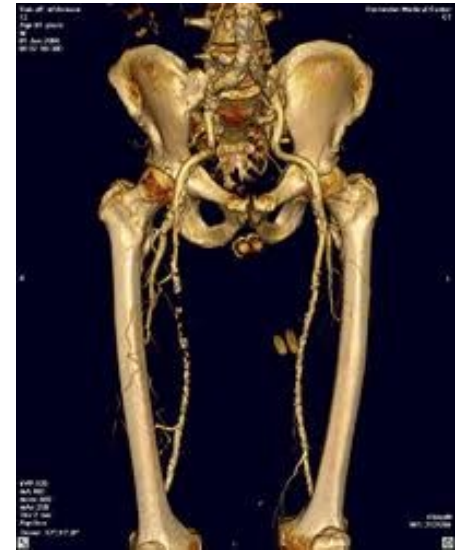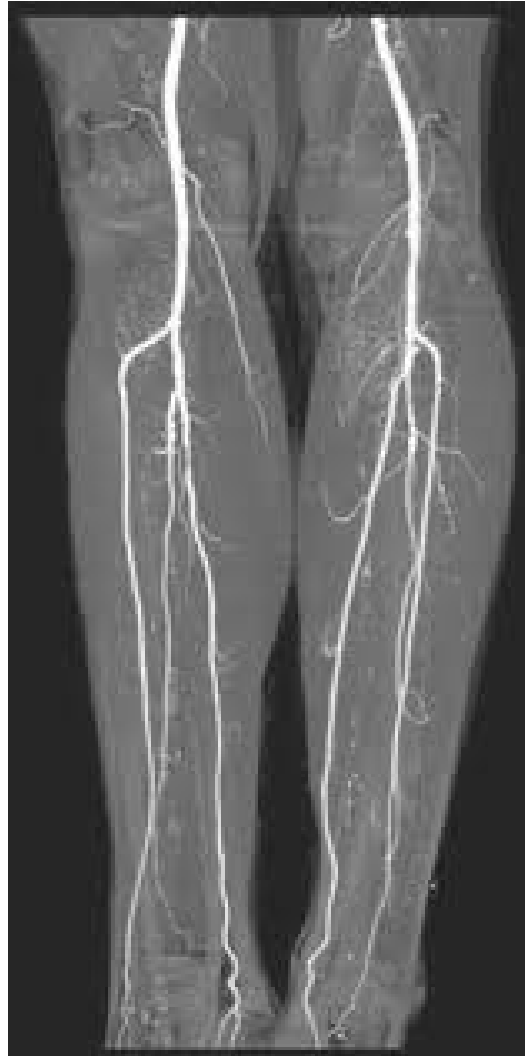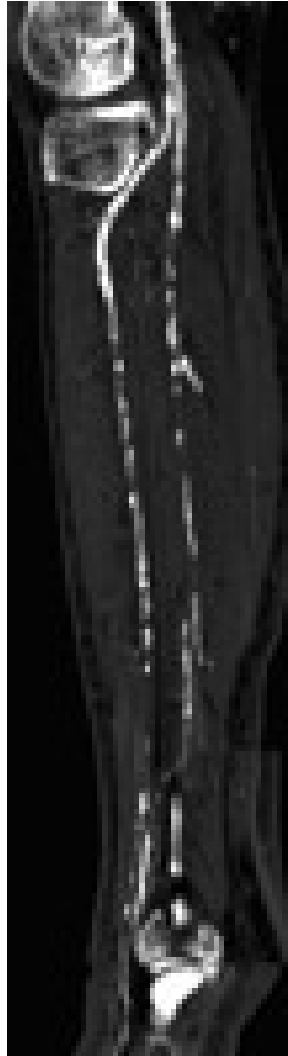
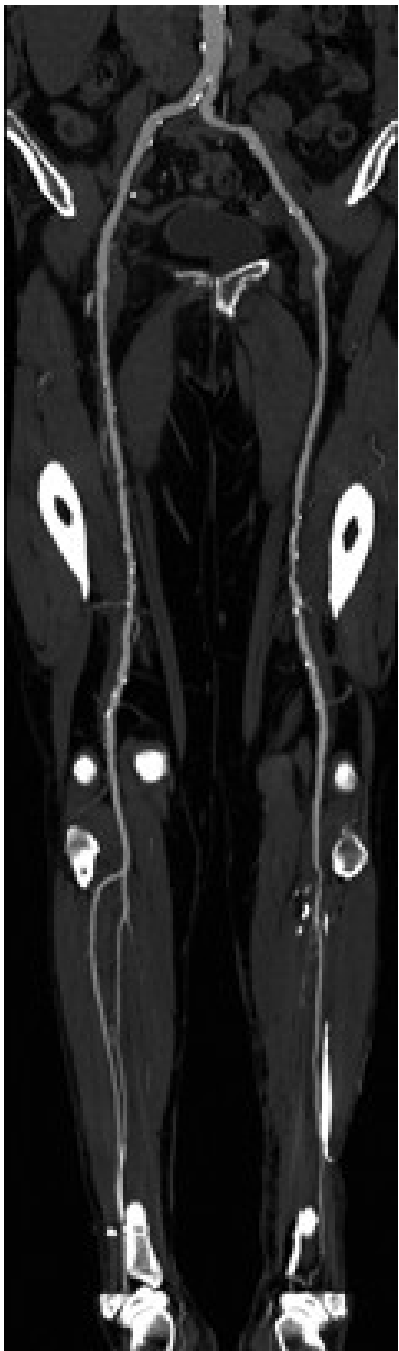
# Seldingerova technika



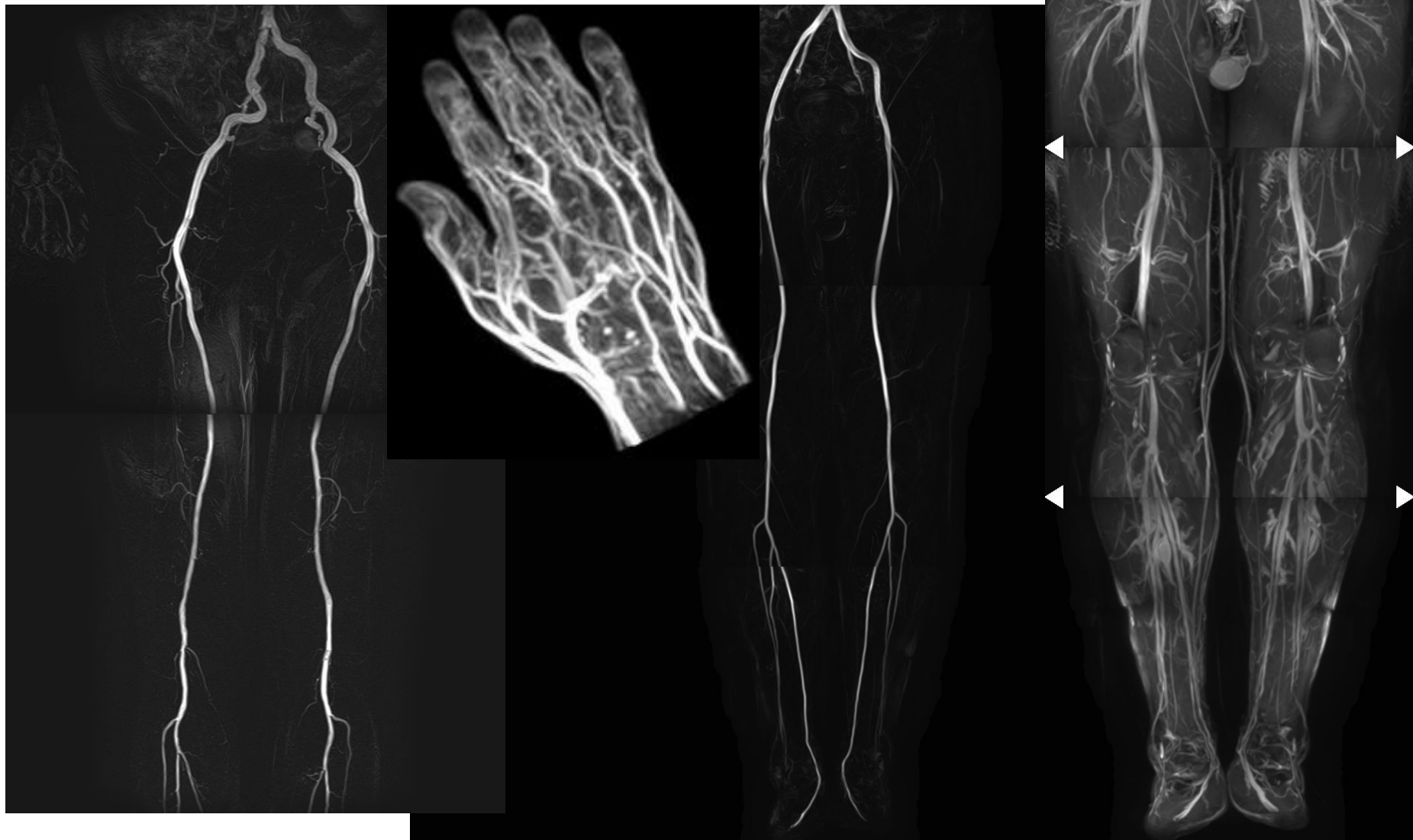# Angiografie končetinových tepen

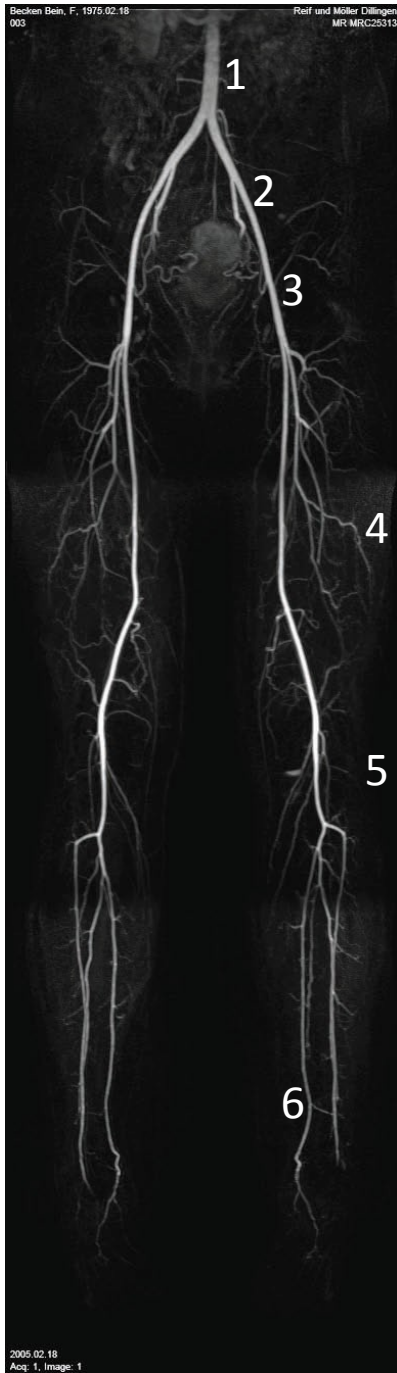


# CT AG dolních končetin



# MRA dolních končetin





1 – aorta abdominalis

2 – a. iliaca int.

3 – a. iliaca ext.

4 – a. femoralis

5 – a. poplitea

6 – a. tibialis post.

# Intervenční radiologie

- Nahrazení nebo usnadnění chirurgického výkonu
- Základem je katetrizace
- Intervence vaskulární – na cévním systému
- Intervence nevaskulární – mimo cévní systém

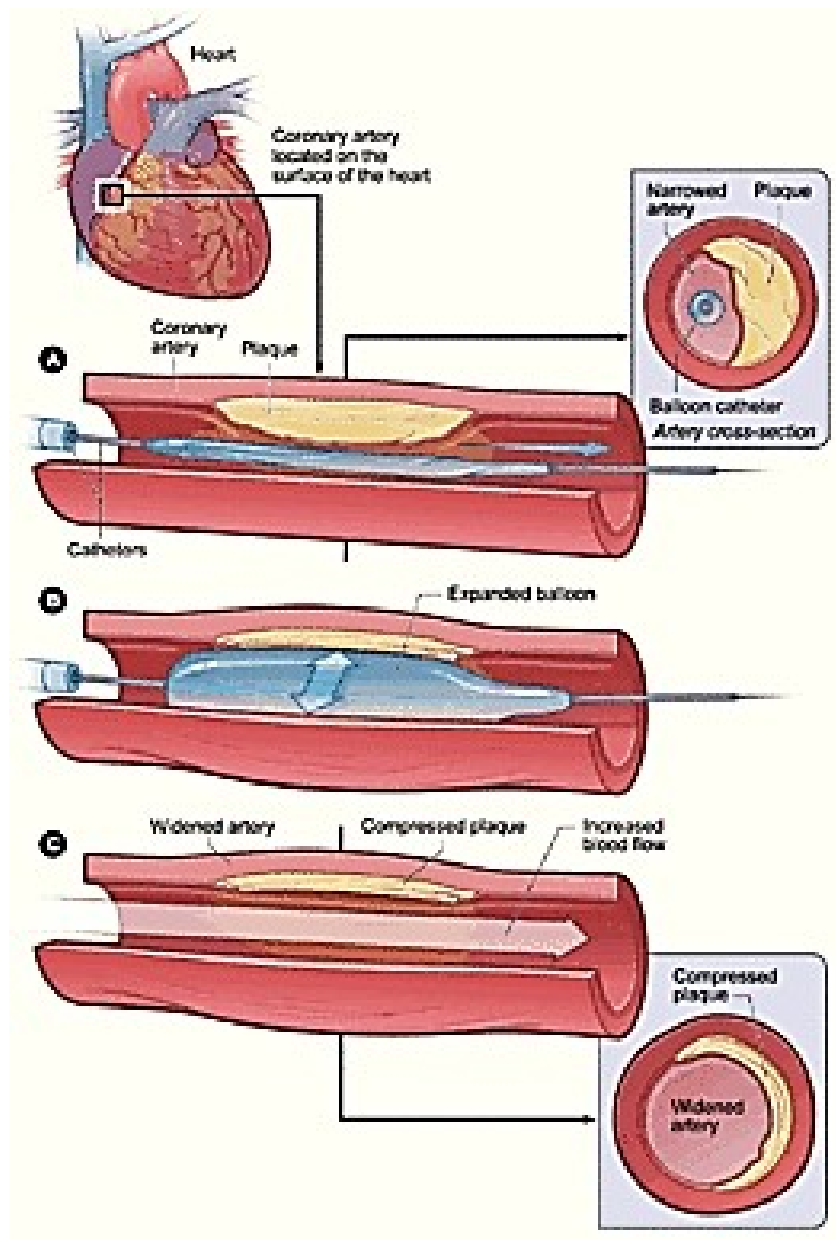


# Intervence vaskulární

- PTA
- Stenty
- Stentgrafty
- Trombolýza
- Embolizace
- Kavální filtry
- TIPS

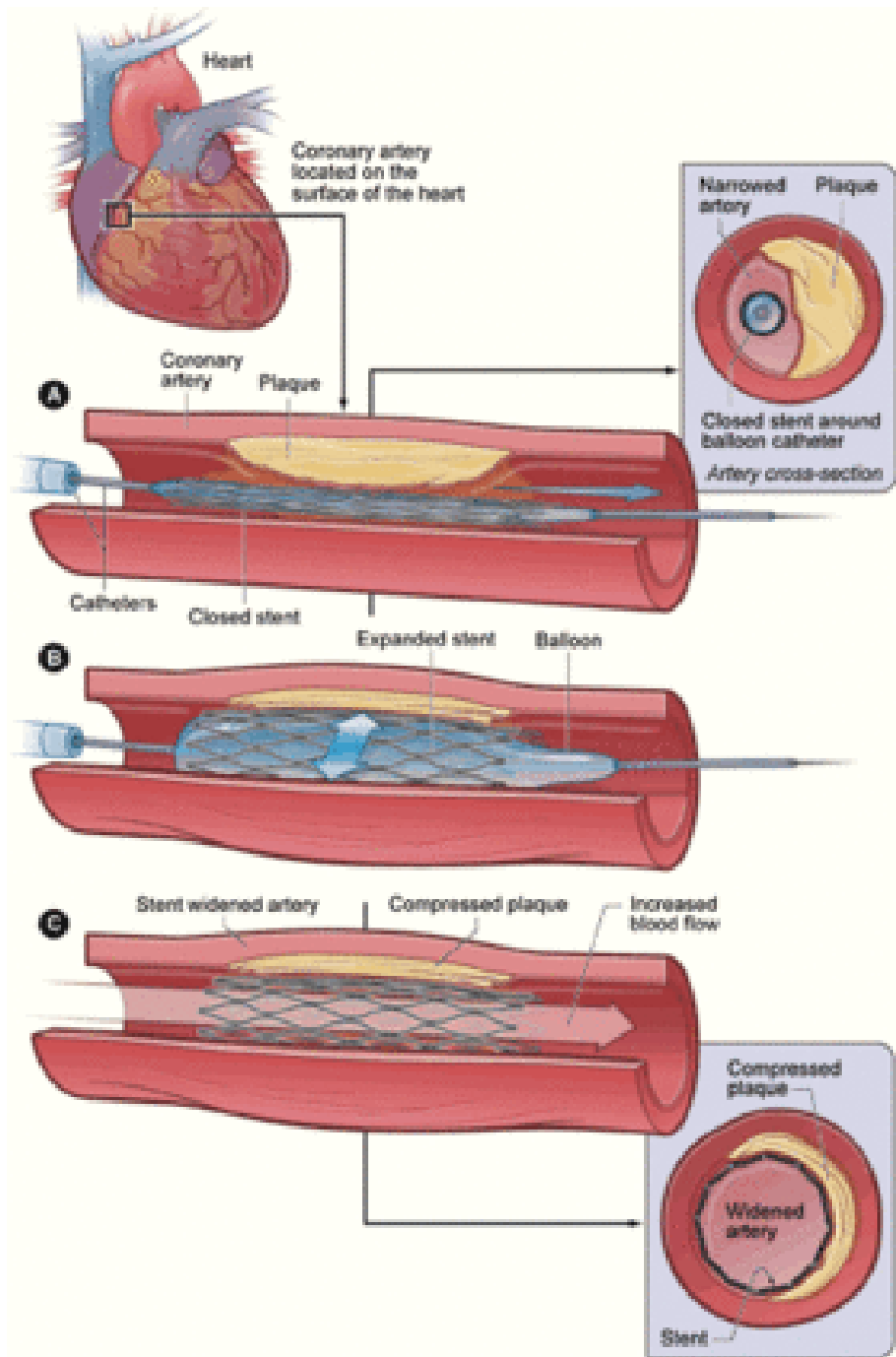
# PTA – perkutánní transluminální angioplastika

- Léčba stenóz a uzávěrů cév pomocí balónkového katetru
- Mechanická dilatace stenotického nebo uzavřeného úseku cévy
- Končetinové tepny – léčba ICHDK
- Supraaortální tepny - stenóza karotid
- PTRa – renální angioplastika
- PTCA – koronární angioplastika



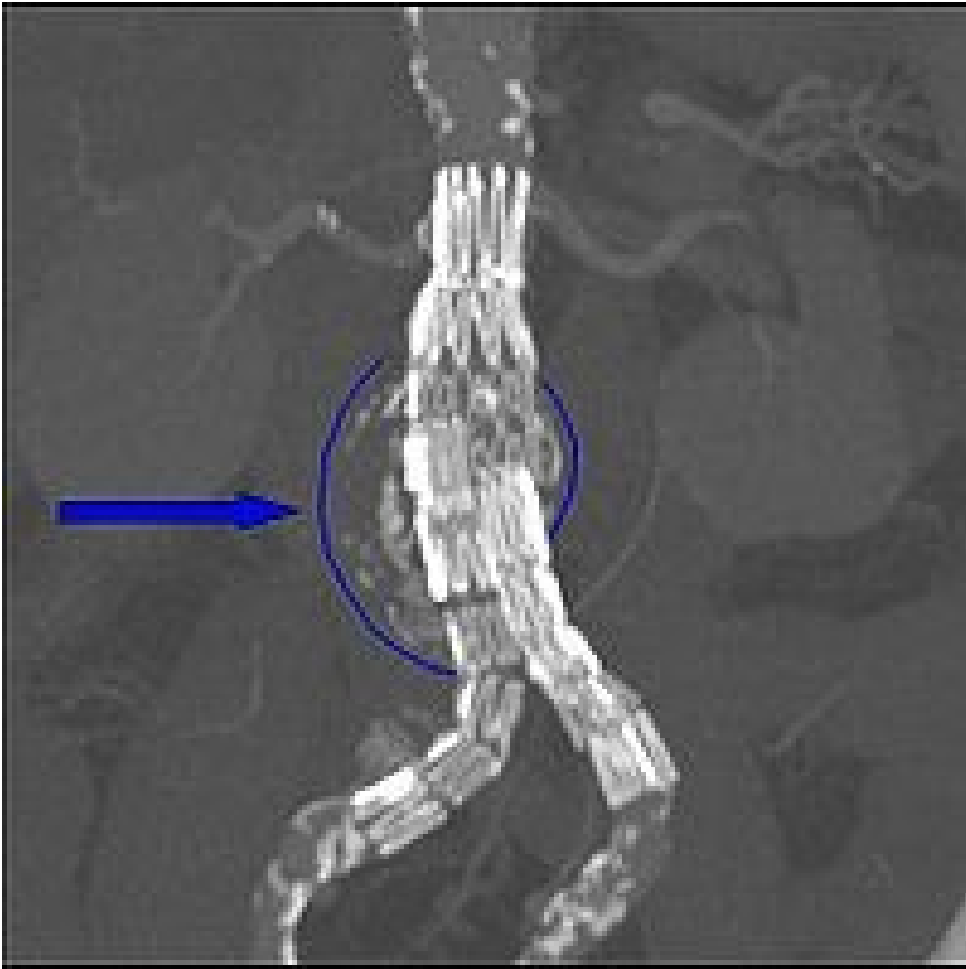
# Stenty

- Výztuž trubicového orgánu, jehož úkolem je udržet průchodnost a průsvit zúžené trubicové struktury
- Samoexpandibilní nebo balon-expandibilní
- Indikace: - neúspěch PTA
  - primární implantace u uzávěrů pánevních, koronárních, renálních tepen nevhodných k chirurgickému řešení



# Stentgrafty

- Kombinace stentu a syntetické cévní protézy
- grafted-stent – celá výztuž je tvořená stentem, který je potažen umělým materiálem
- stented-graft – stent vyztužuje pouze konce endovaskulární protézy
- Indikace: aneurysmata, pseudoaneurysmata, disekující aneurysmata, tepenné a žilní ruptury



# Lokální trombolýza

- Přímá intratrombická aplikace trombolytika, která spouští fibrinolytické procesy v trombu
- Indikace: čerstvé uzávěry, uzávěry A-V dialyzačních píštělí, cévních bypassů
- *Lokální kontinuální trombolýza* – podávání trombolytika pomocí infúzní pumpy
- *Lokální akcelerovaná trombolýza* – mechanické rozbíjení trombu se současným působením trombolytika (streptokináza, urokináza)



# Transkatérová embolizace

- Indikace:

1/ nekontrolovatelné krvácení

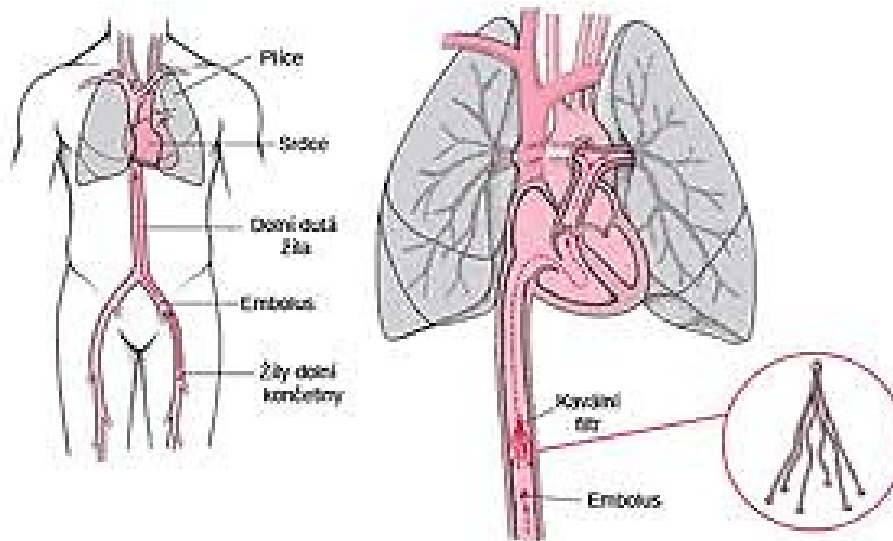
2/snížení vaskularizace tumorů k usnadnění chir. výkonu nebo paliativní výkon ke zpomalení či zástavě růstu

3/ AV malformace včetně IC aneuryzmat

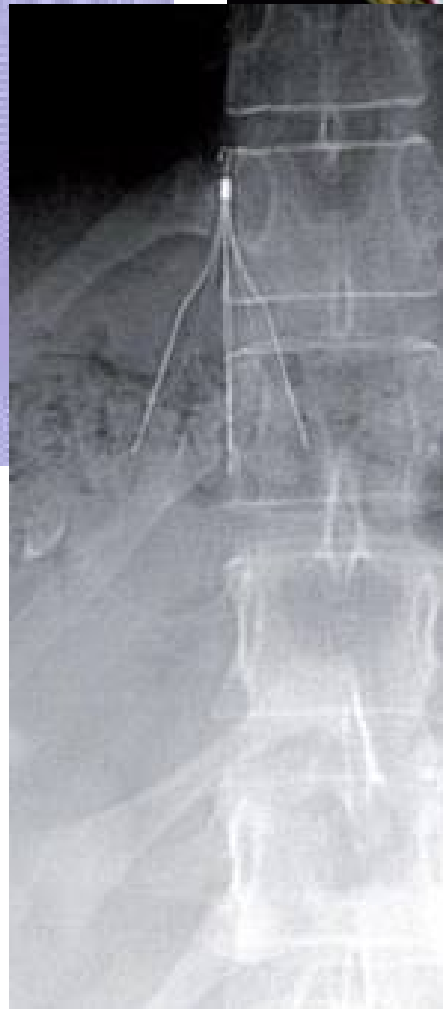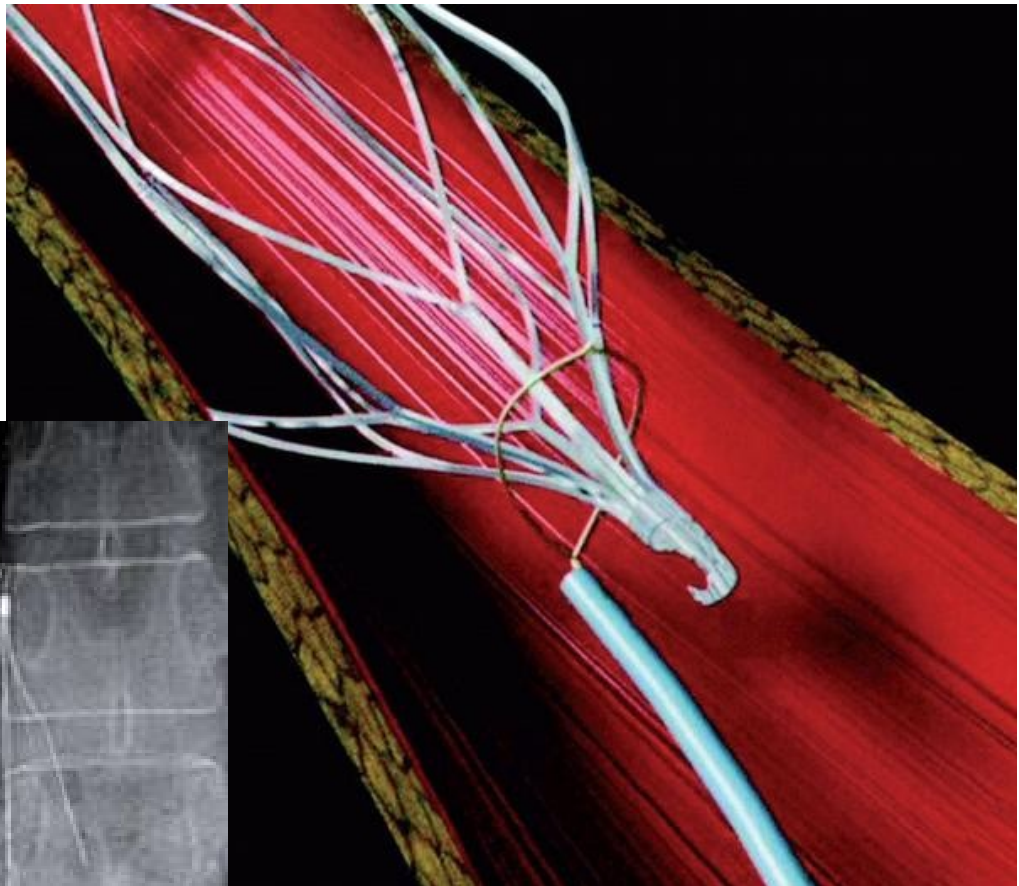
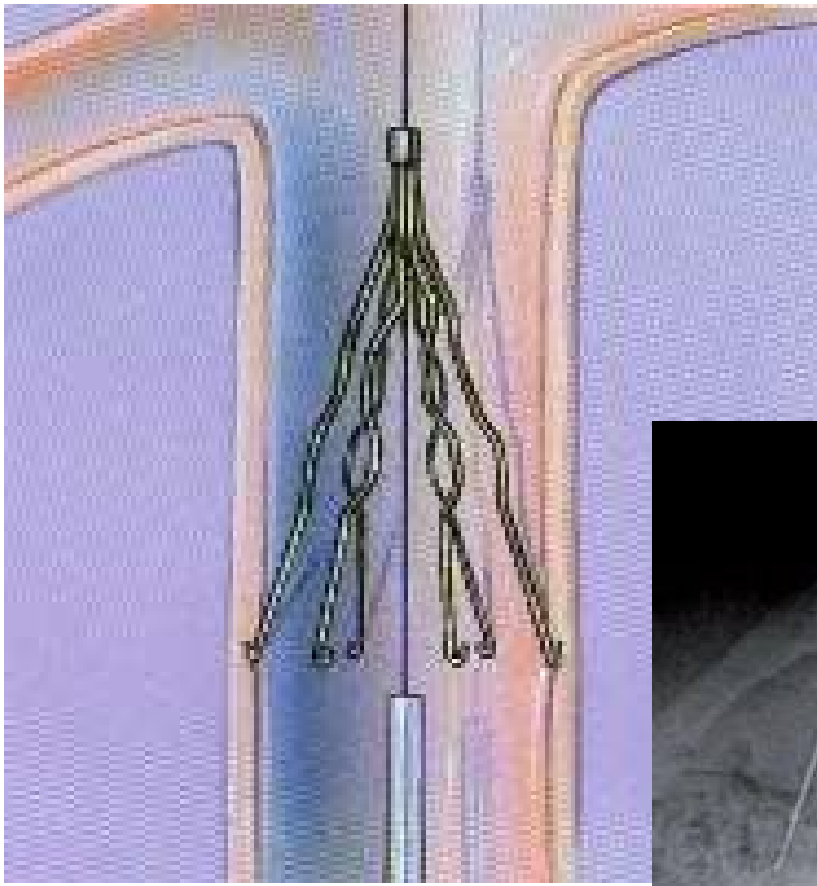
4/ chemoembolizace tumorů (současné podávání trombolytika a cytostatika)

# Filtry DDŽ

- Zavedení kaválního filtru Seldingerovou technikou přes femorální nebo jugulární žílu pod ústí renálních žil



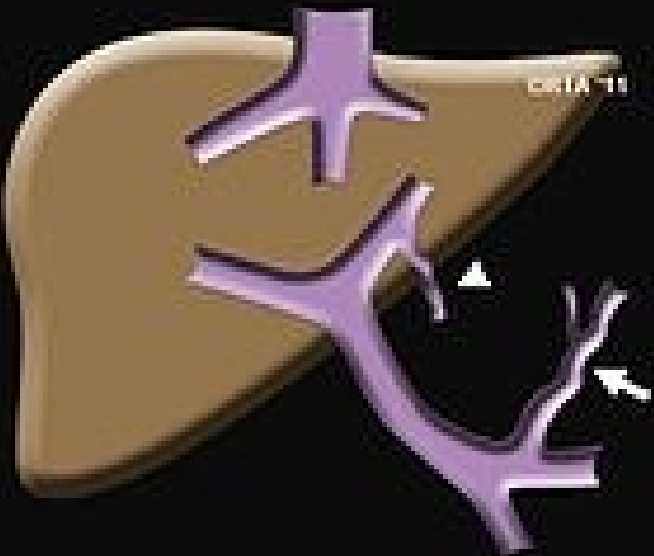
- Indikace:
  - Pacienti s nemožností antikoagulační léčby
  - Tromboembolická choroba



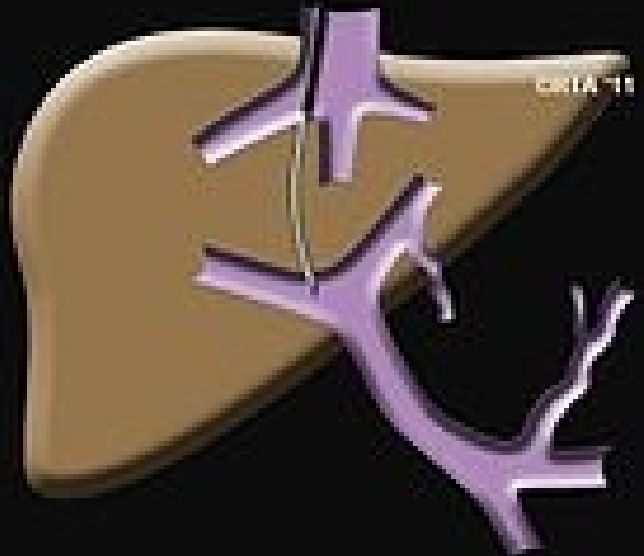
# TIPS – transjugulární intrahepatický portosystemický shunt

- Arteficiální píštěl, vytvořená perkutánně v jaterním parenchymu mezi větví portální žíly a jaterní žilou cestou jugulární žíly
- Do takto vytvořeného kanálu implantujeme stent
- Snižuje přetlak v portálním řečišti
- Indikace: - nekontrolovatelné krvácení z jícnových varixů  
- před transplantací jater


A



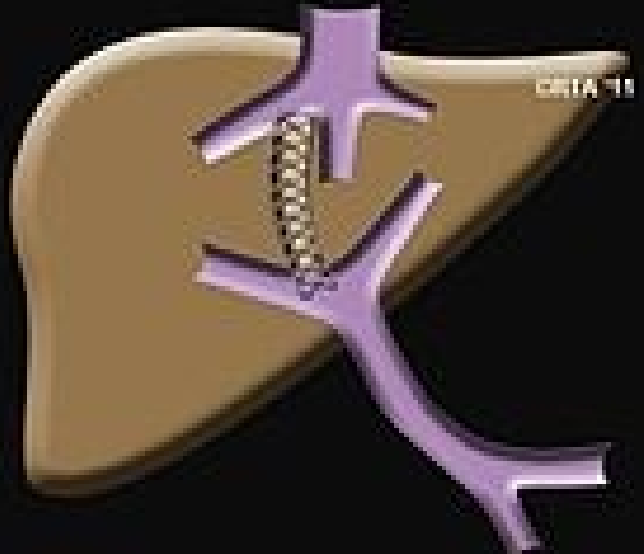
B



C



D

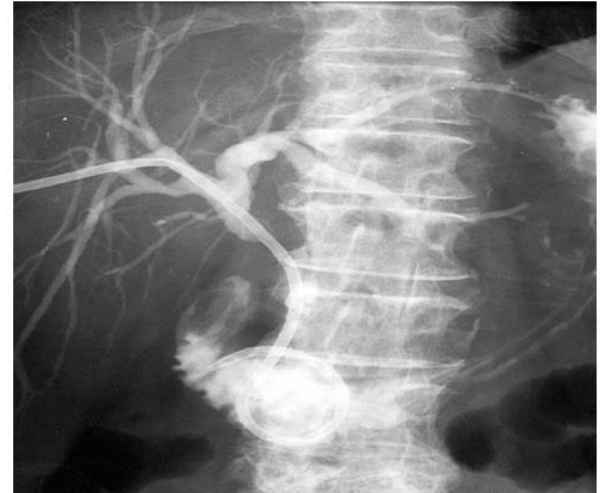

# Nevaskulární intervence

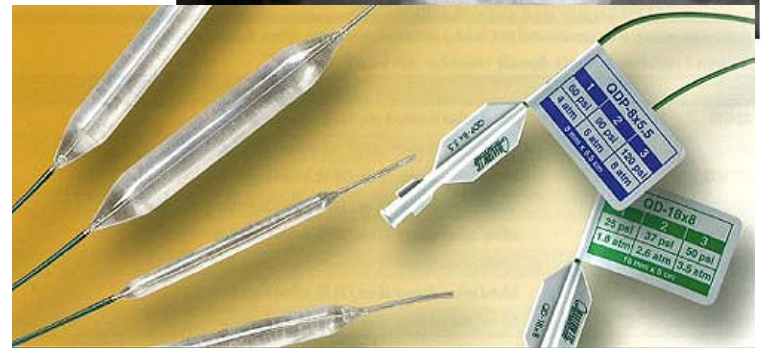
- Intervence na žlučových cestách
- Intervence na GIT
- Perkutánní nefrostomie
- Perkutánní drenáže abscesů a kolekcí tekutin
- Perkutánní biopsie
- Intervence na dýchacích cestách

# Intervence na žlučových cestách

- PTD – perkutánní transhepatická drenáž žlučových cest – při obstrukci žlučových cest provázené sepsí



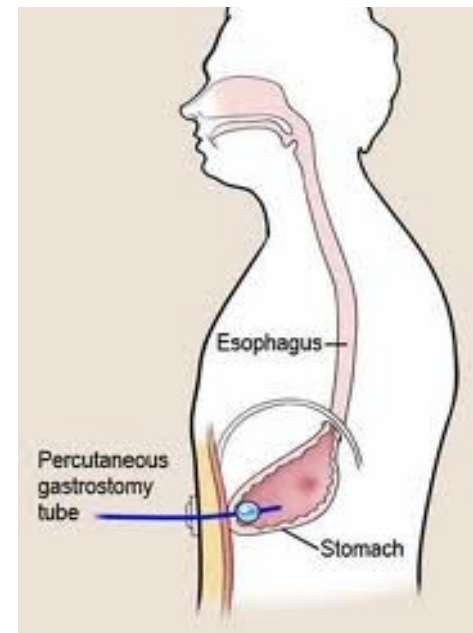
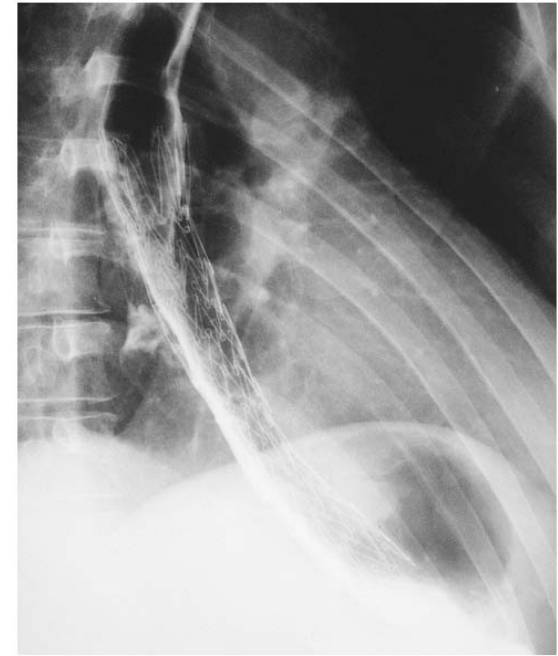
- Dilatace stenóz žlučových cest – balónková dilatace



- Perkutánní extrakce konkrementů ze žlučových cest – Dormiův košíček

# Intervence na GIT

- Dilatace stenóz GIT
  - balónkový katetr
- Paliativní léčba dysfagie stenty
  - inoperabilní TU jícnu a kardie, pooperační stenózy, esofago-tracheální píštěle
- Perkutánní gastrostomie – méně invazivní než chirurgické řešení



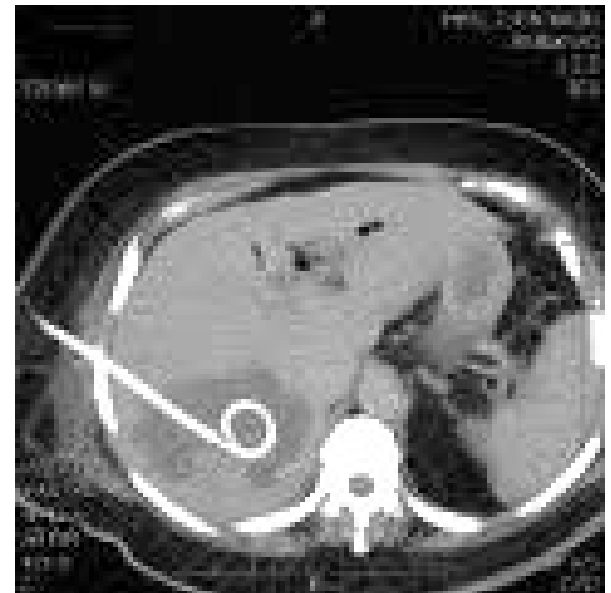


# Perkutánní nefrostomie

- Zevní drenáž dutého systému ledviny z důvodu:
  - hydro či pyonephros
  - derivace moče při léčbě močových píštělí a poranění dutého systému
  - odstraňování močových kamenů
  - dilatace striktur močového traktu
  - biopsie
  - stentování ureterů
  - aplikace antibiotik či cytostatik

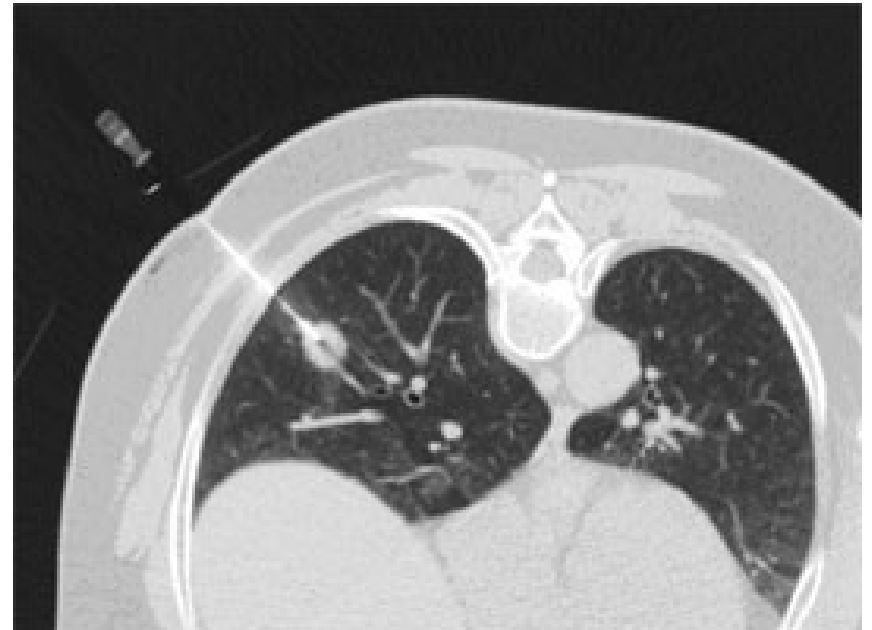# Perkutánní drenáže abscesů a kolekcí tekutin

- Léčba či paliace sepse spojené s infikovanou kolekcí
- Zmírnění bolestivých symptomů způsobených velikostí a lokalizací tekutinových kolekcí
- Určení charakteru kolekce tekutiny ( absces, hematom...)



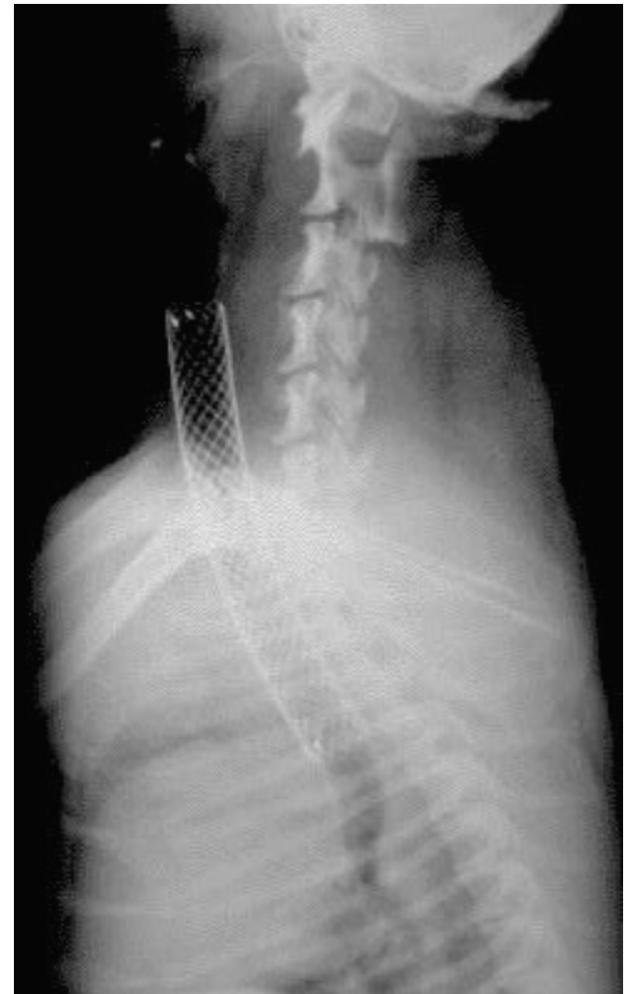
# Perkutánní biopsie

- Určení histologie solidního patologického útvaru (maligní x benigní)
- Určení diagnózy, staging známého onemocnění či potvrzení nebo vyvrácení recidivy
- Pod skiaskopickou ,  
UZ nebo CT kontrolou



# Intervence na dýchacích cestách

- Implantace stentu do velkých dýchacích cest
  - intraluminálně se šířící tumory
  - komprese trachey či hlavního bronchu tumorem
  - stenóza trachey po RT



# PRT – periradikulární terapie

- Léčba bolestí páteře způsobených foraminální stenózou nebo stenózou spinálního kanálu, u pacientů s pooperačními epidurálními fibrotickými změnami spondylolistézou

