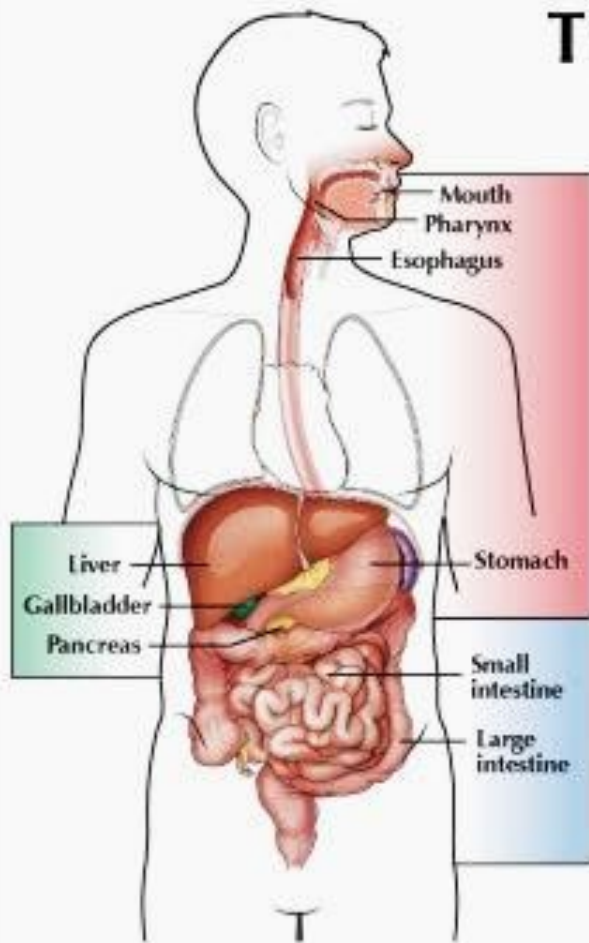


Břicho

GIT, játra, žlučník,
žlučové cesty, pankreas

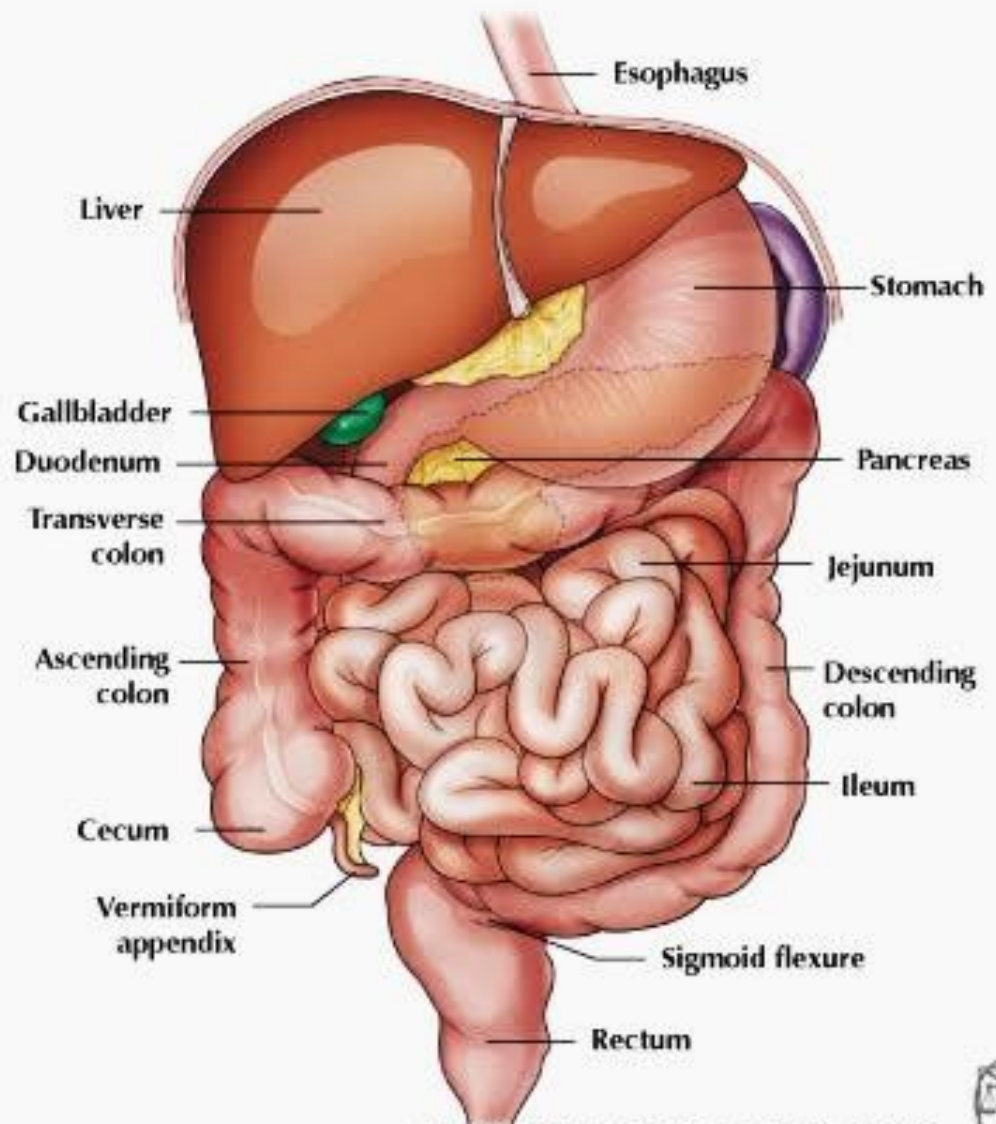
THE GASTROINTESTINAL SYSTEM



Upper GI tract

Lower GI tract

Accessory organs

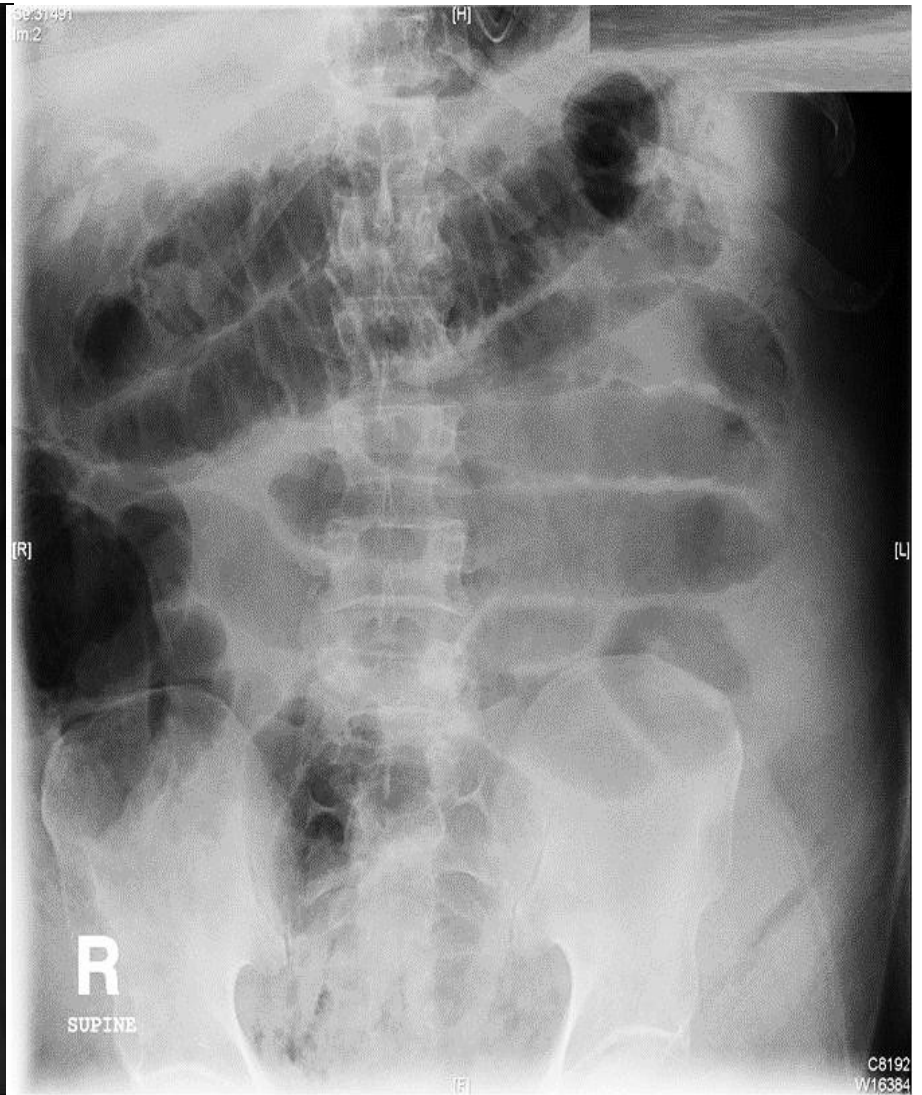
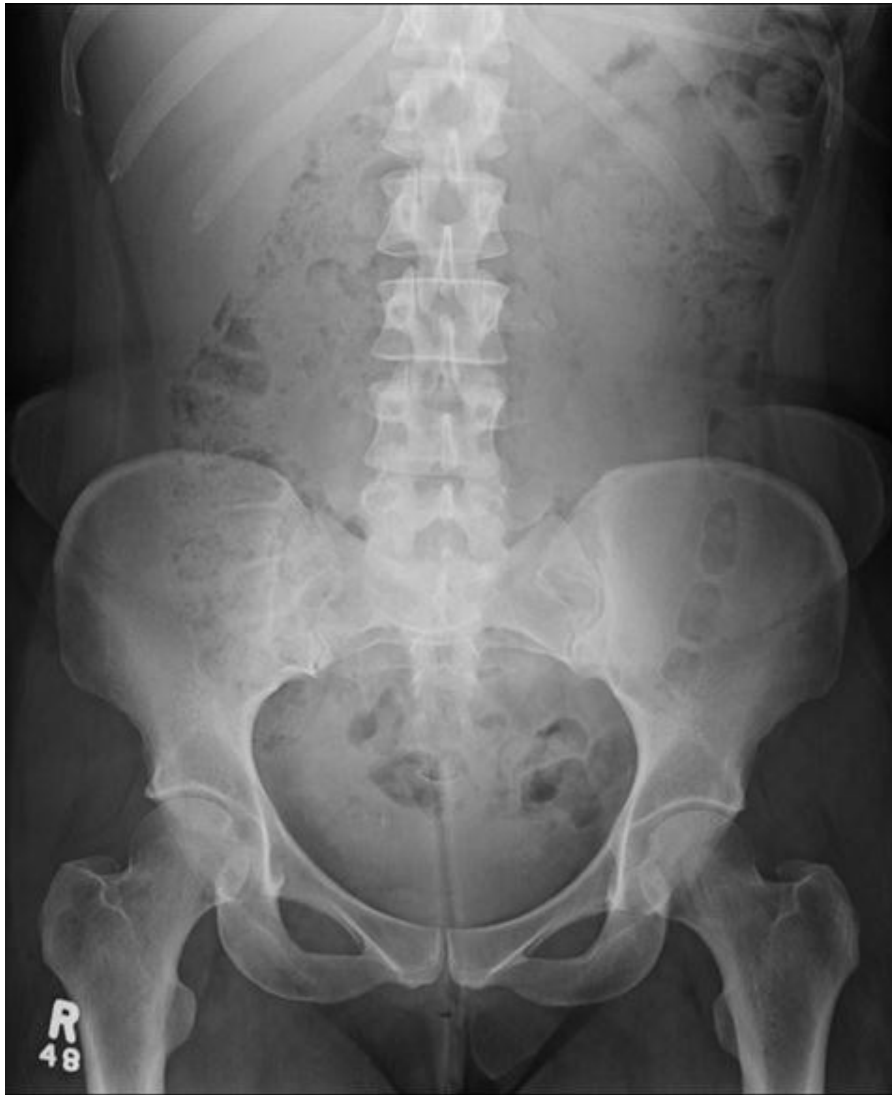

Metody vyšetřování

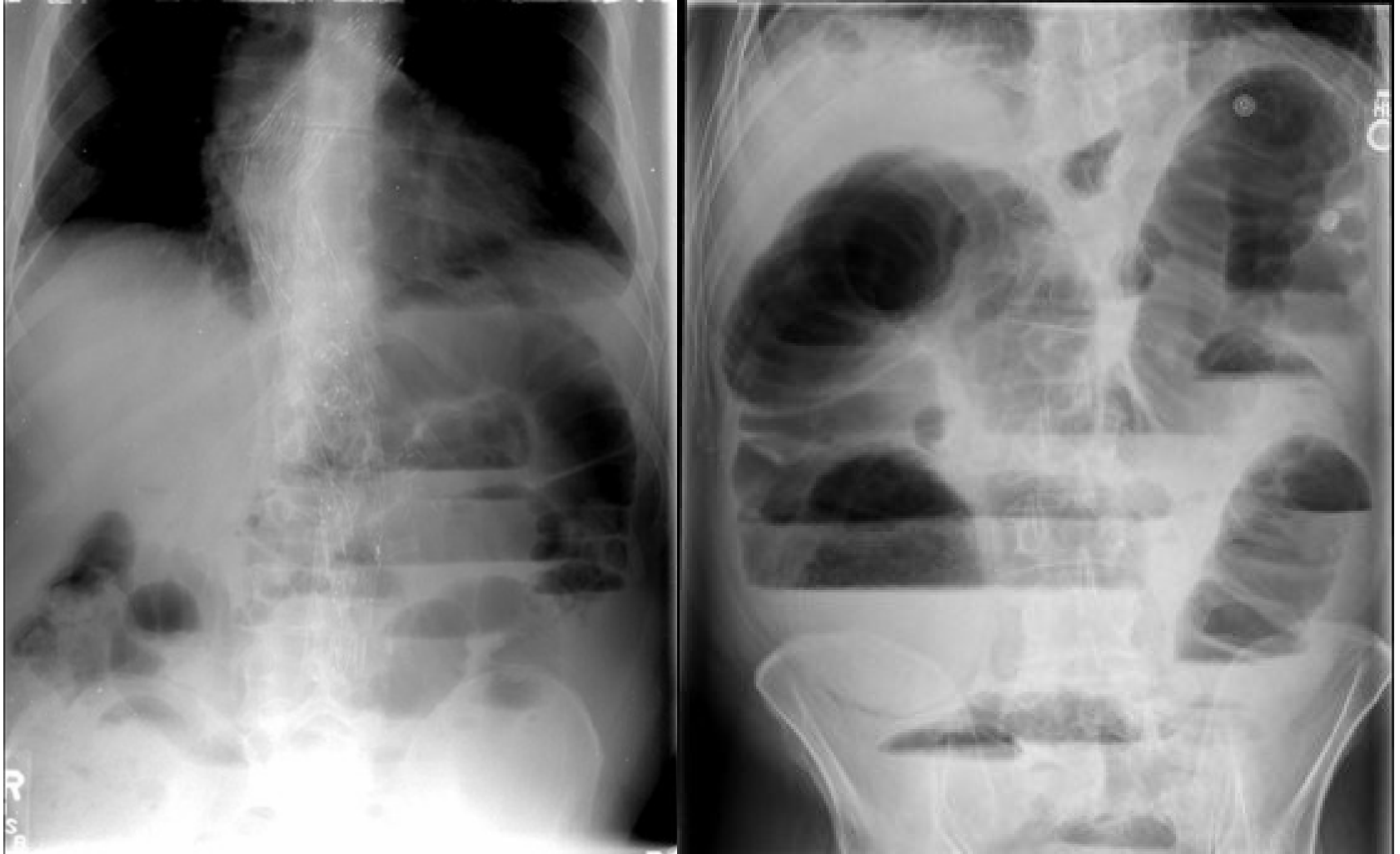- Prostý snímek
- Endoskopické metody
- RTG cholangiografie
- Ultrasonografie
- Vyšetření s kontrastní náplní
- Výpočetní tomografie
- Magnetická rezonance
- Nukleární medicína

Prostý snímek

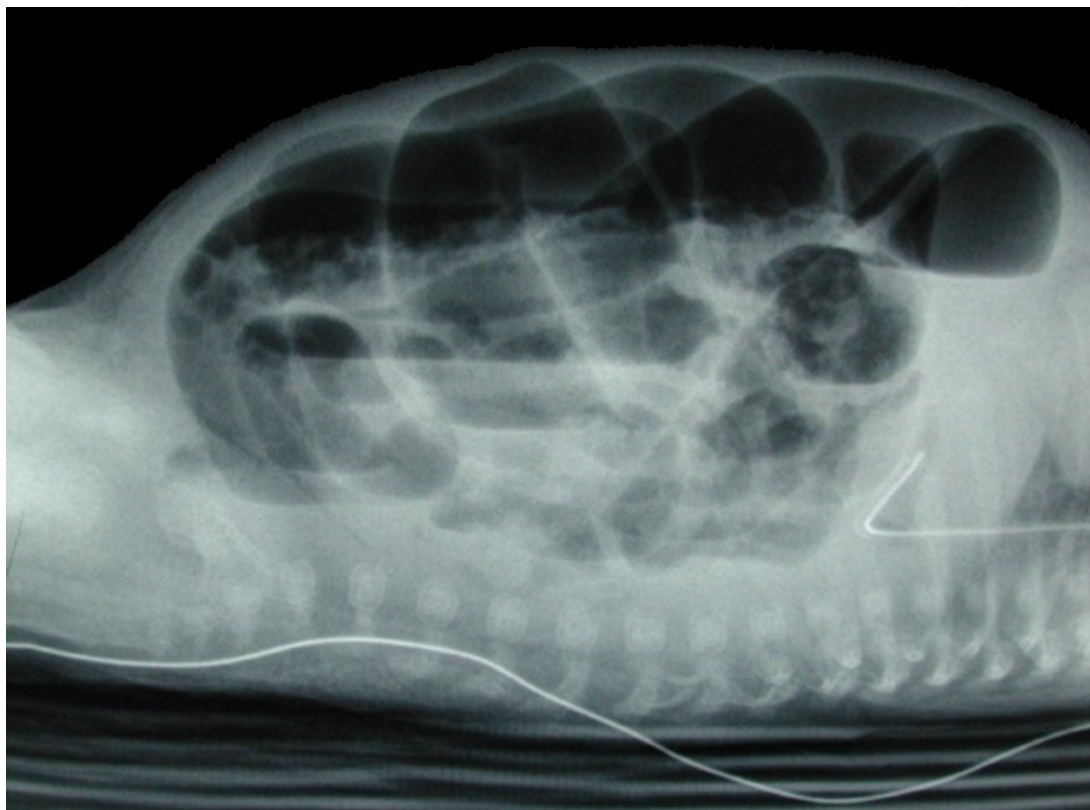
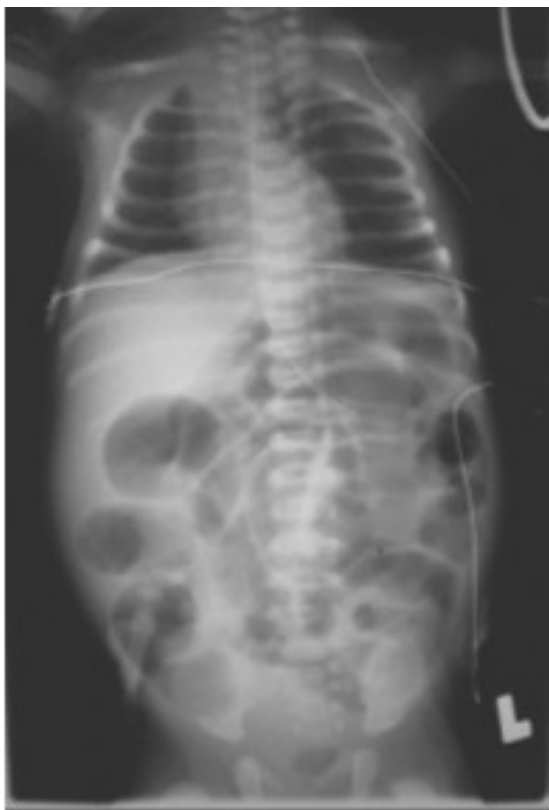
- Náhlá příhoda břišní
(perforace nebo neprůchodnost trávicí trubice)
- Zobrazení plynem naplněných úseků TT
- Lokalizace cizích těles
- Vstoje, vleže, horizontálním paprskem



Ileus tenkého a tlustého střeva

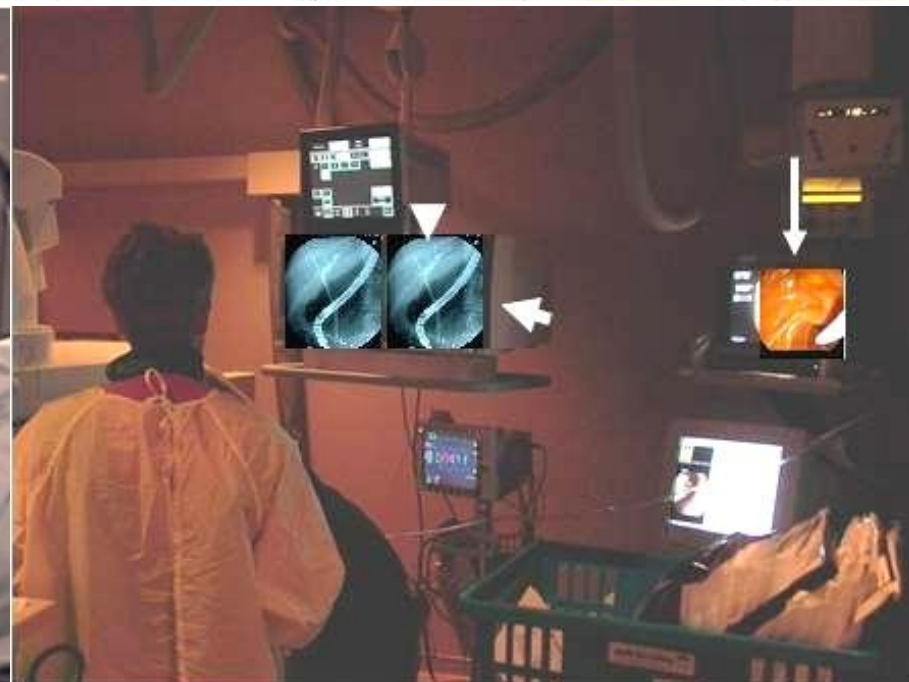
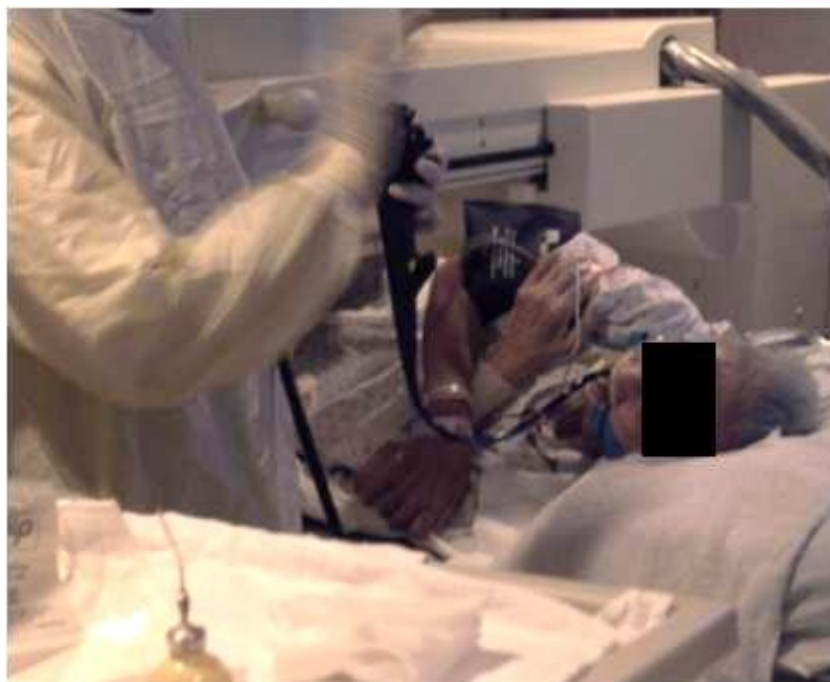
AP a horizontální snímek novorozence

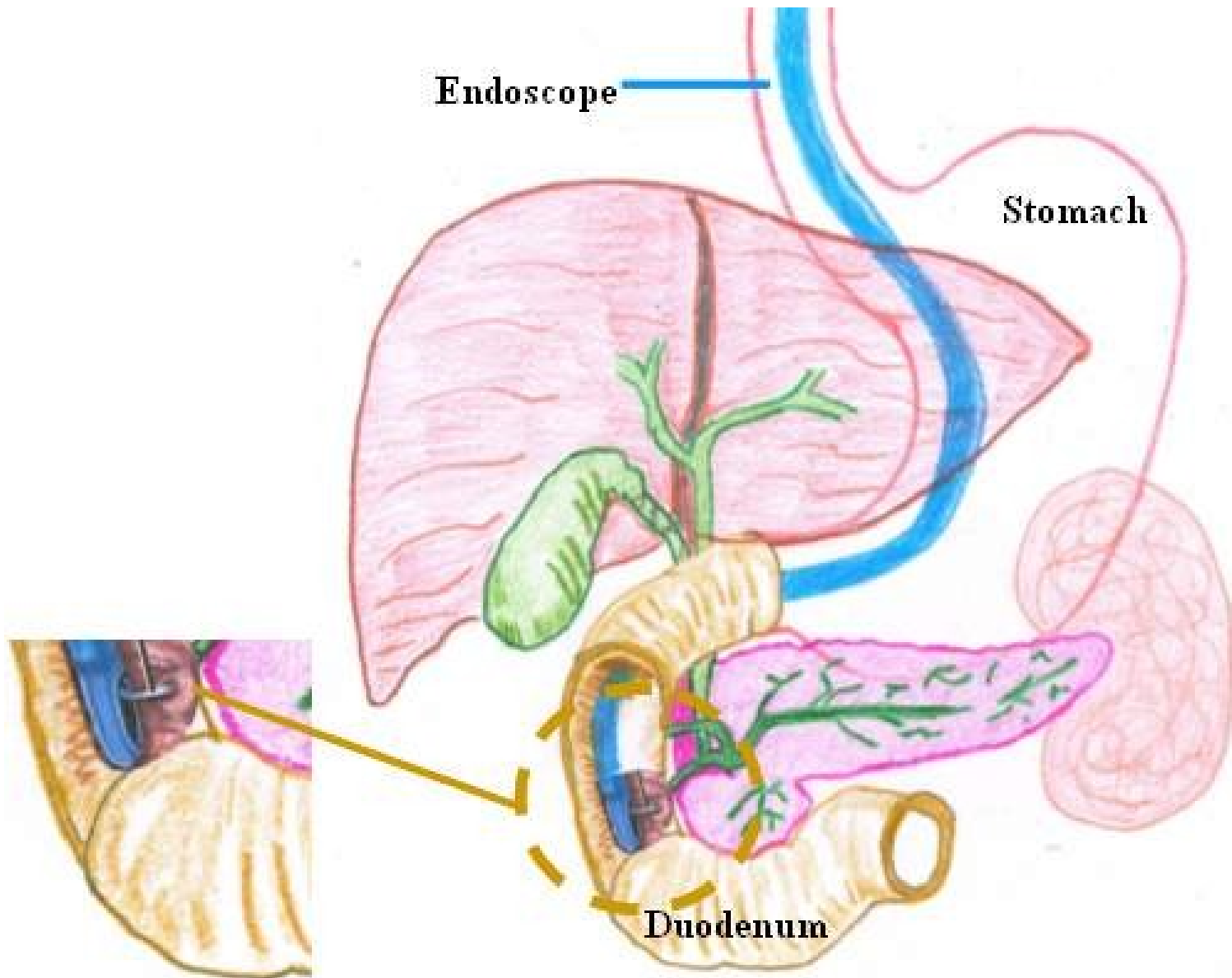


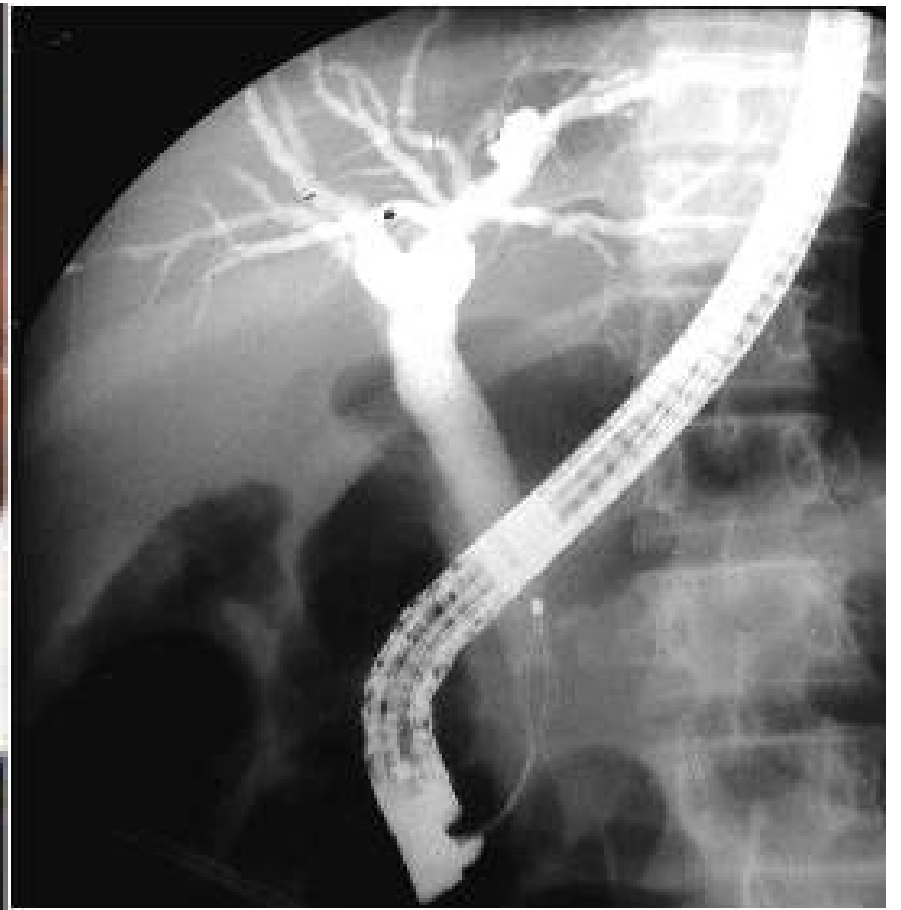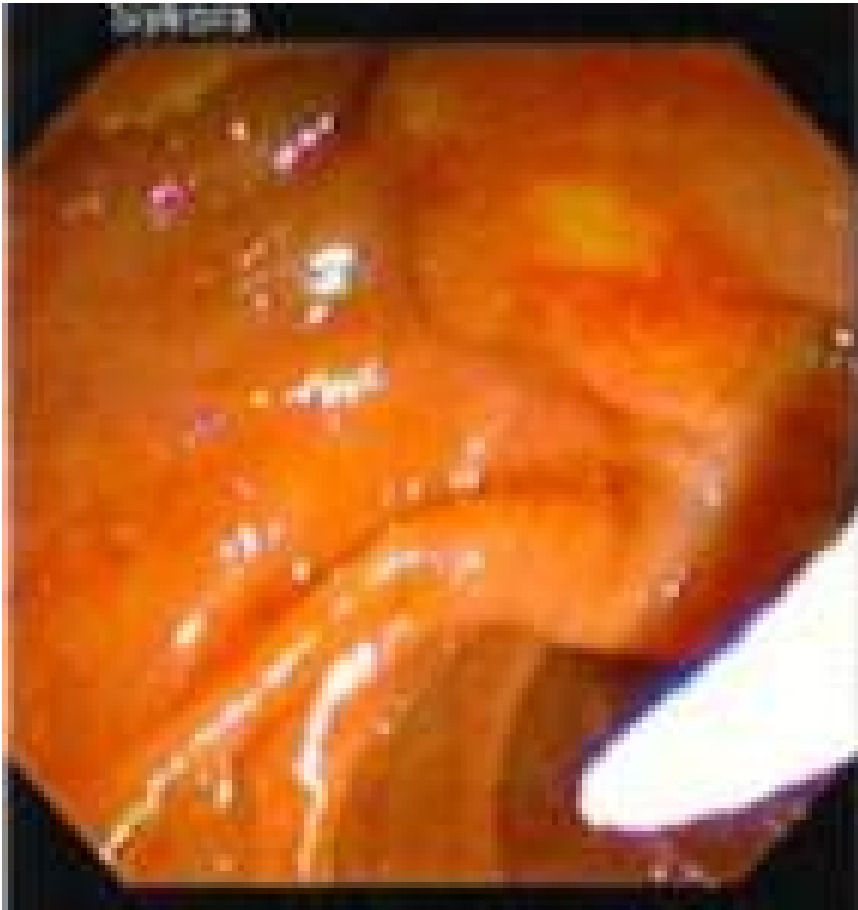ERCP

(Endoskopická retrográdní
cholangiopankretikografie)

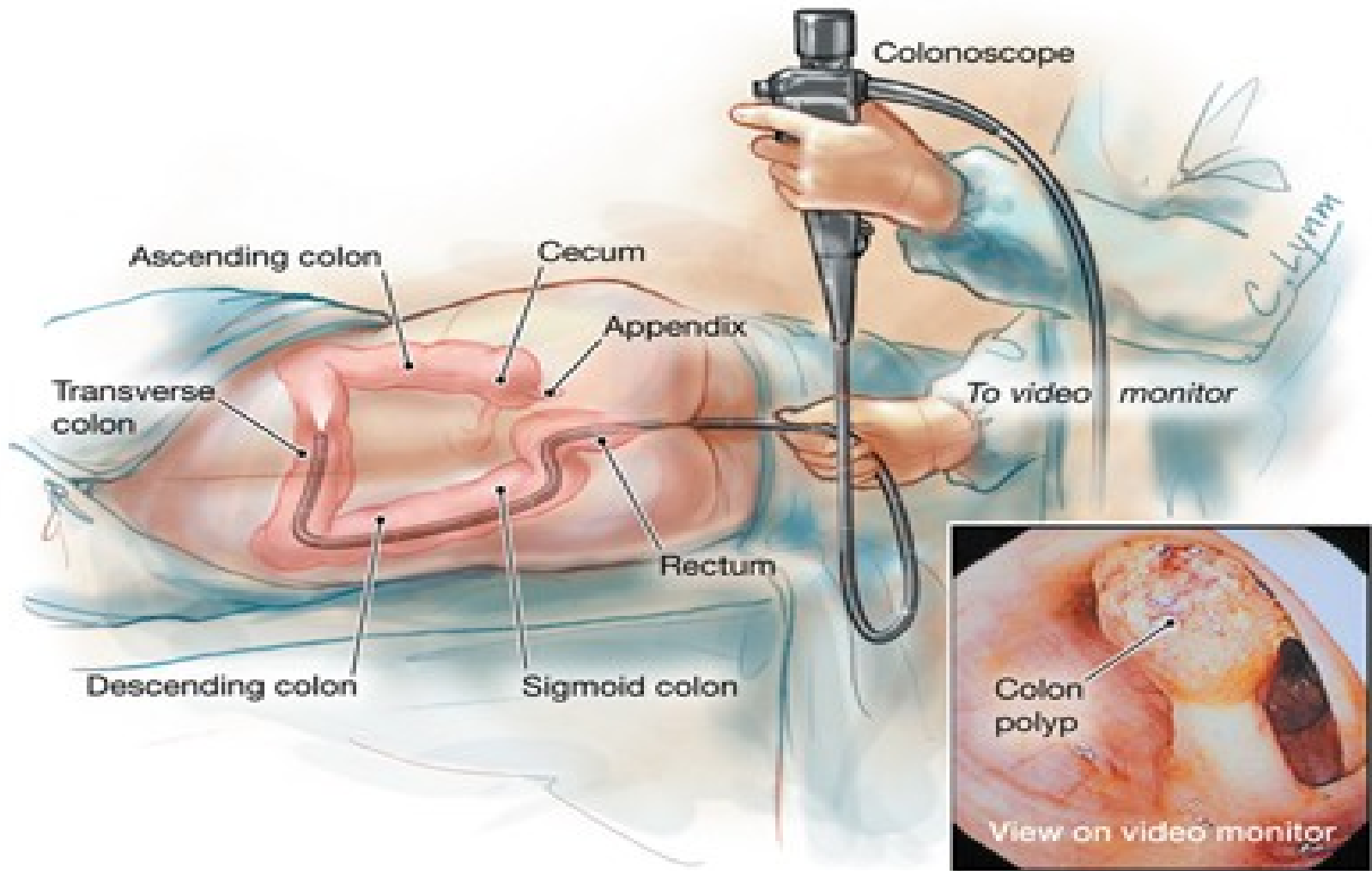


Poloha endoskopu

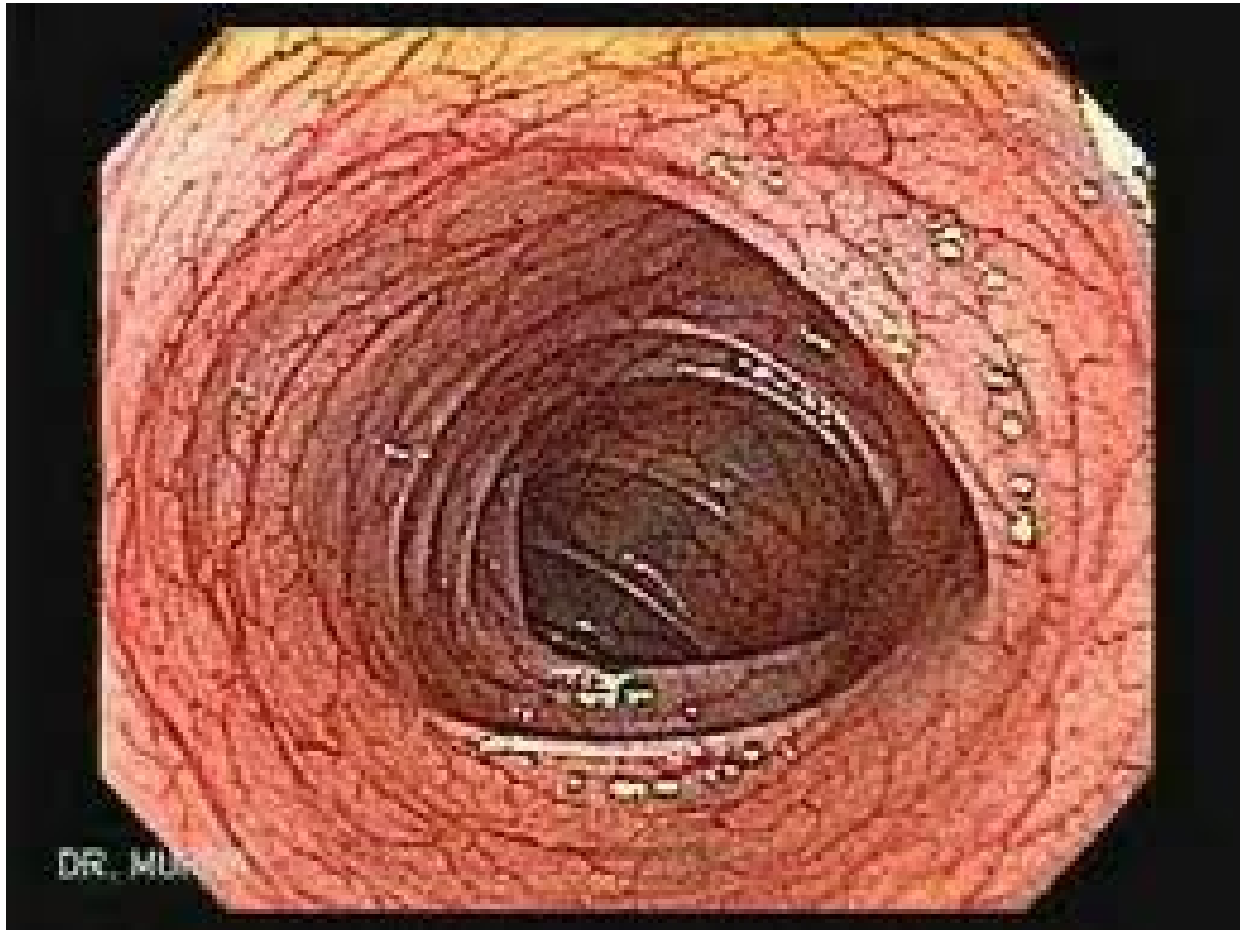



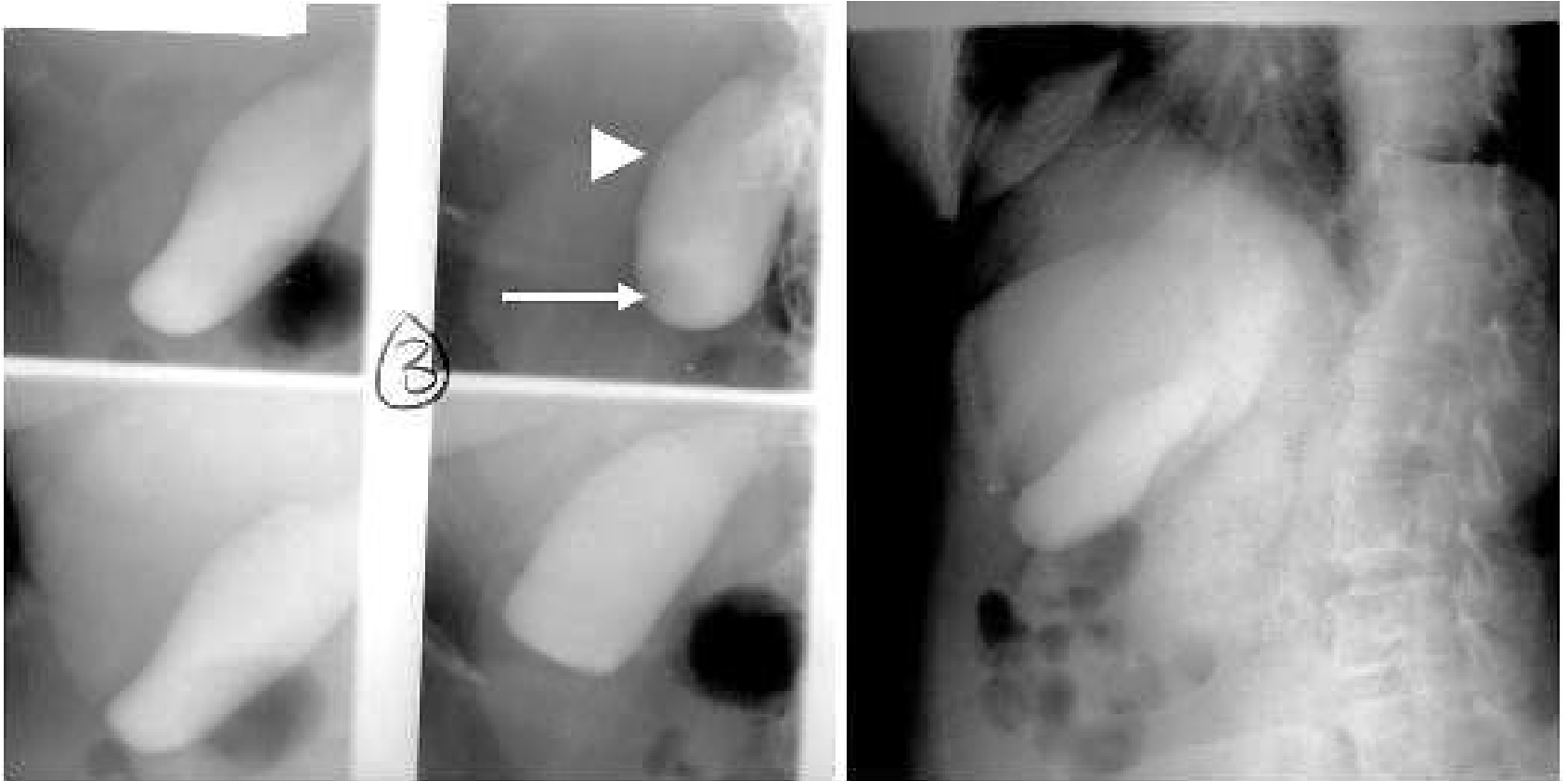
Kolonoskopie



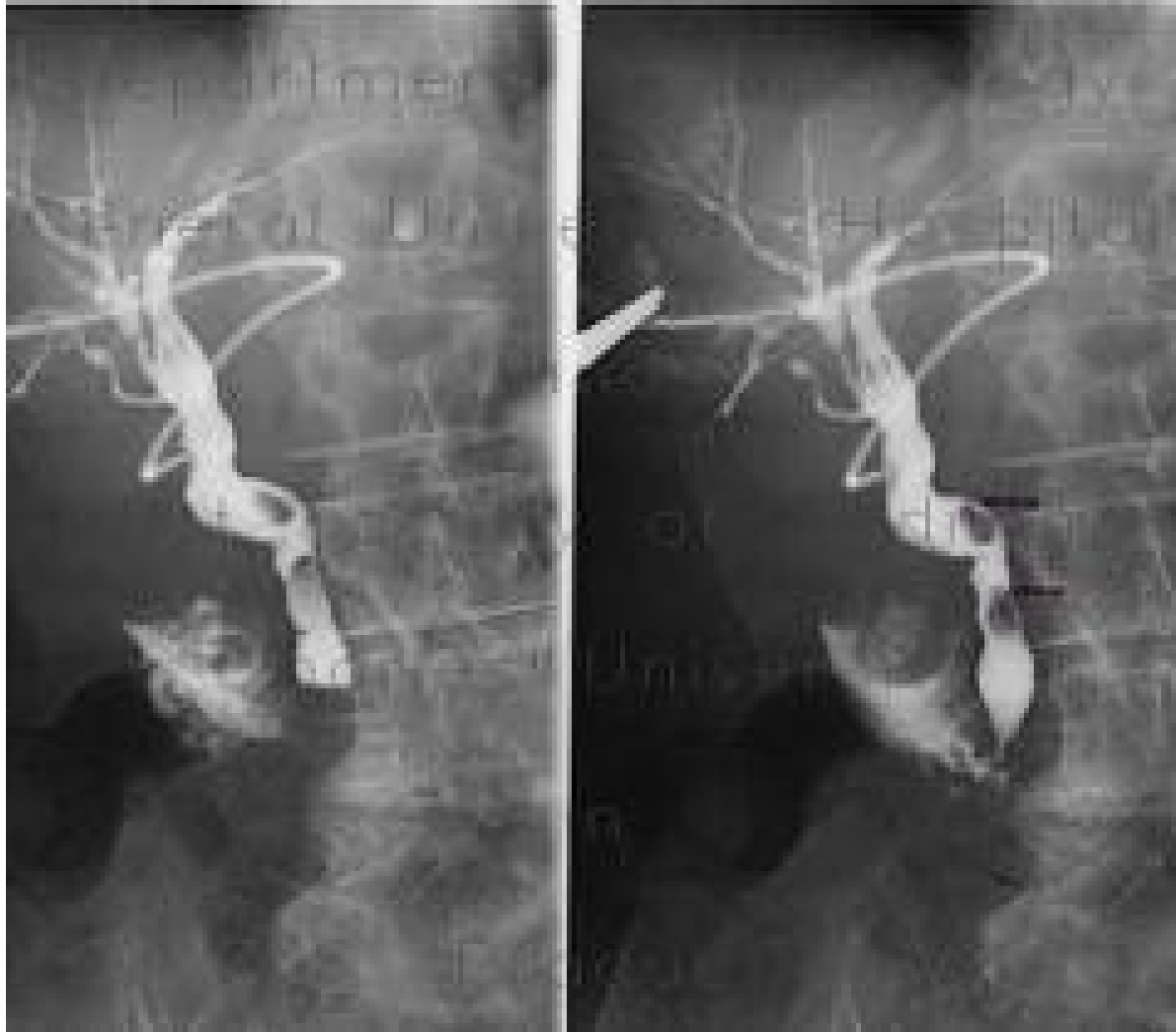Endoscopic image courtesy of Arnold J. Markowitz, MD



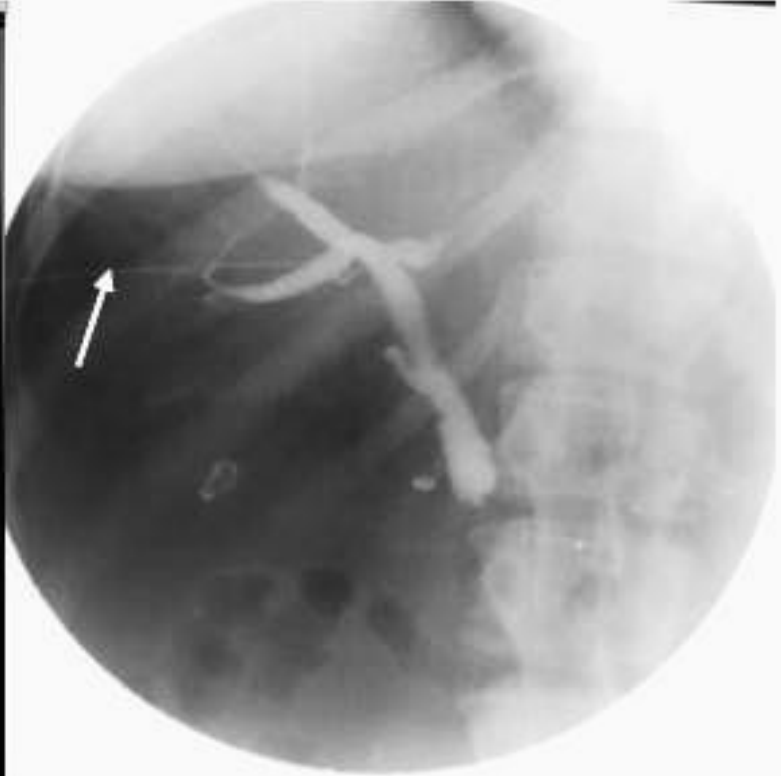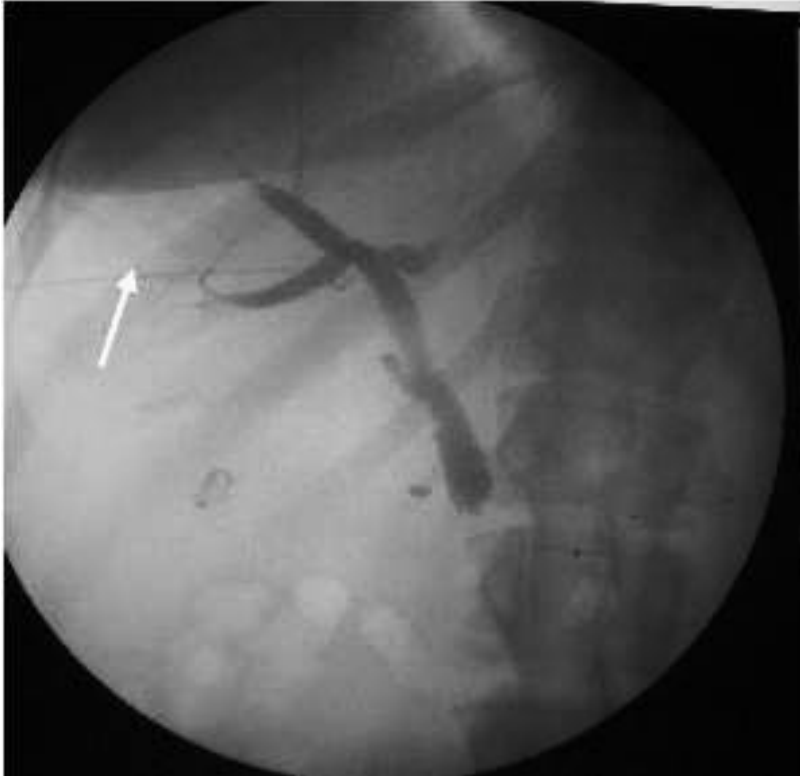Cholecystografie



Cholangiografie

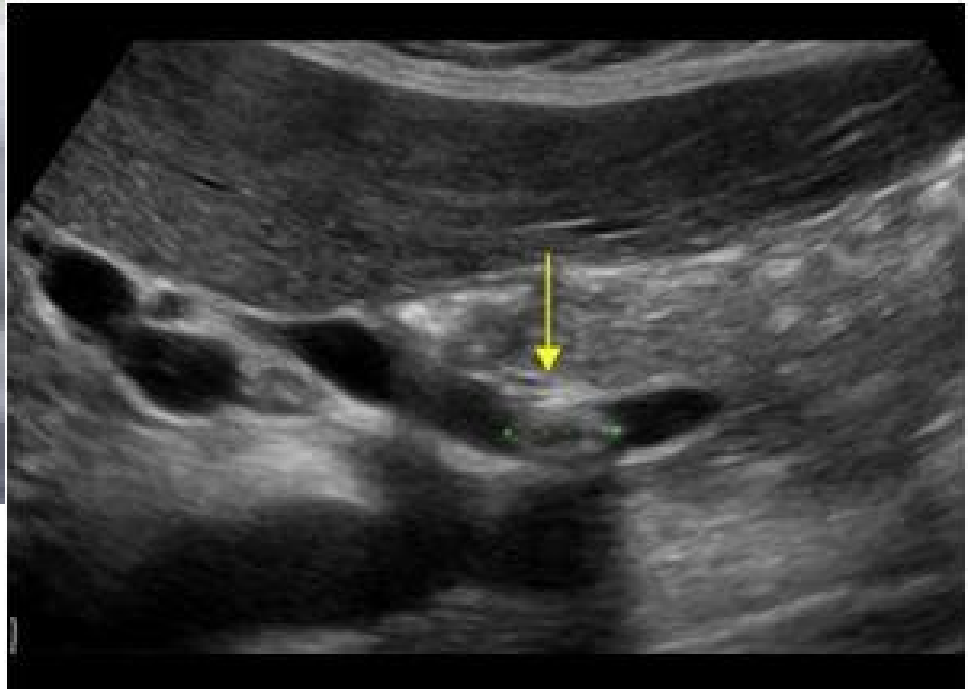
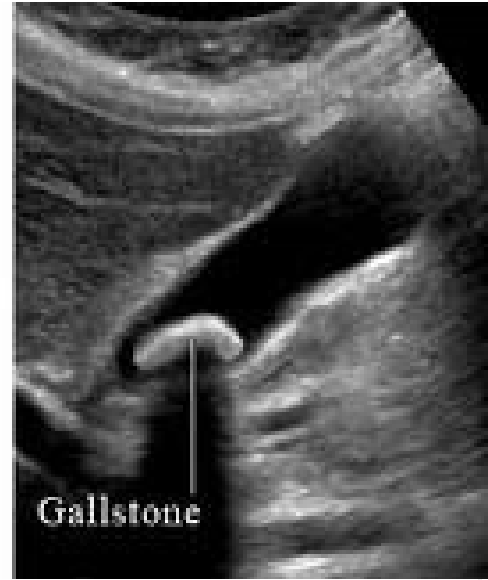
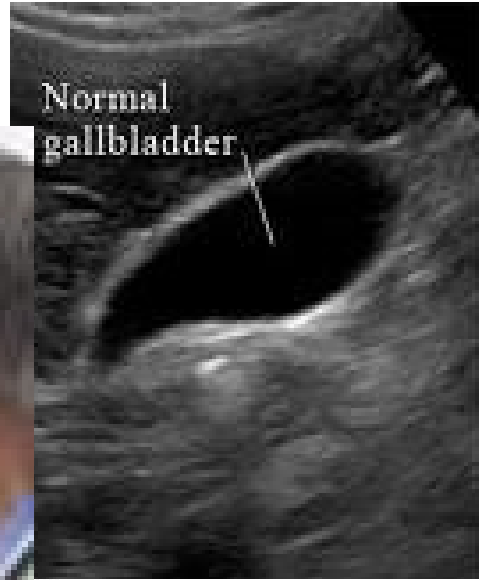
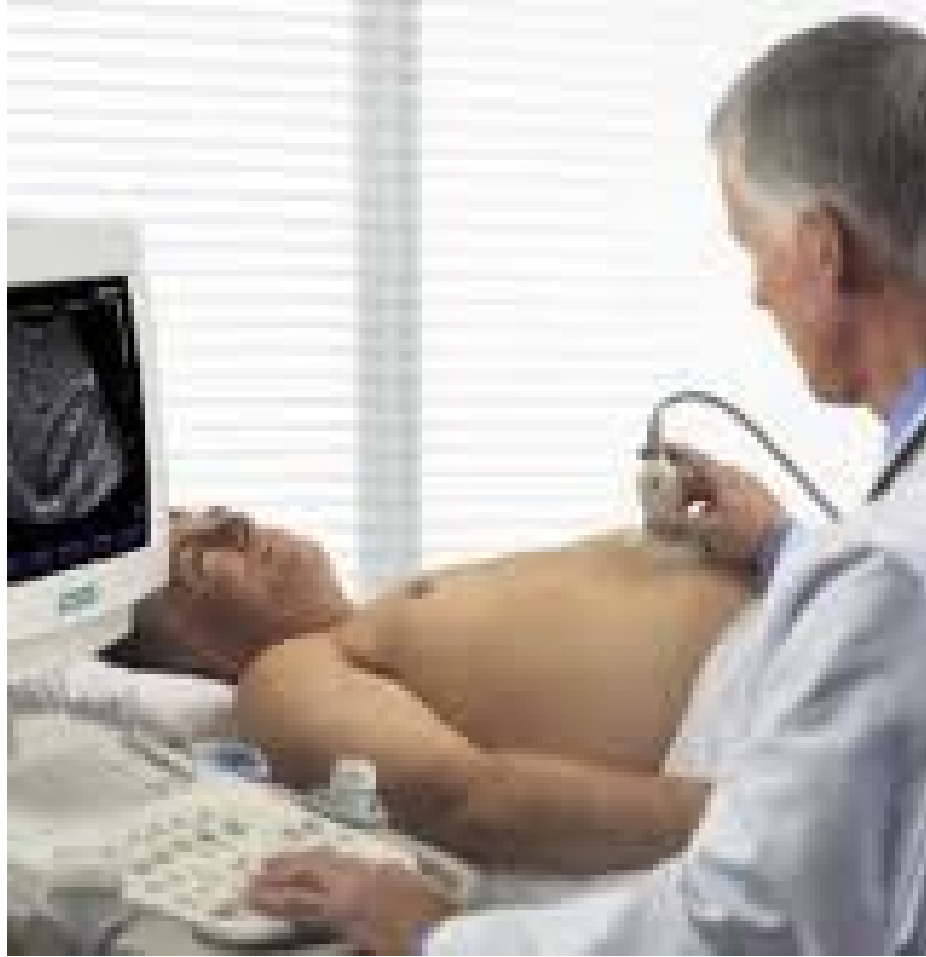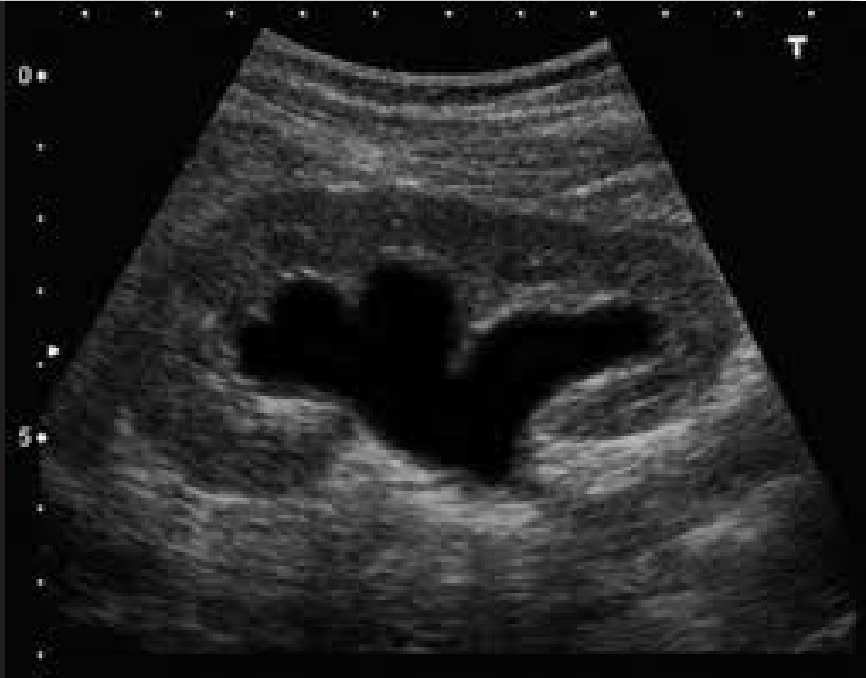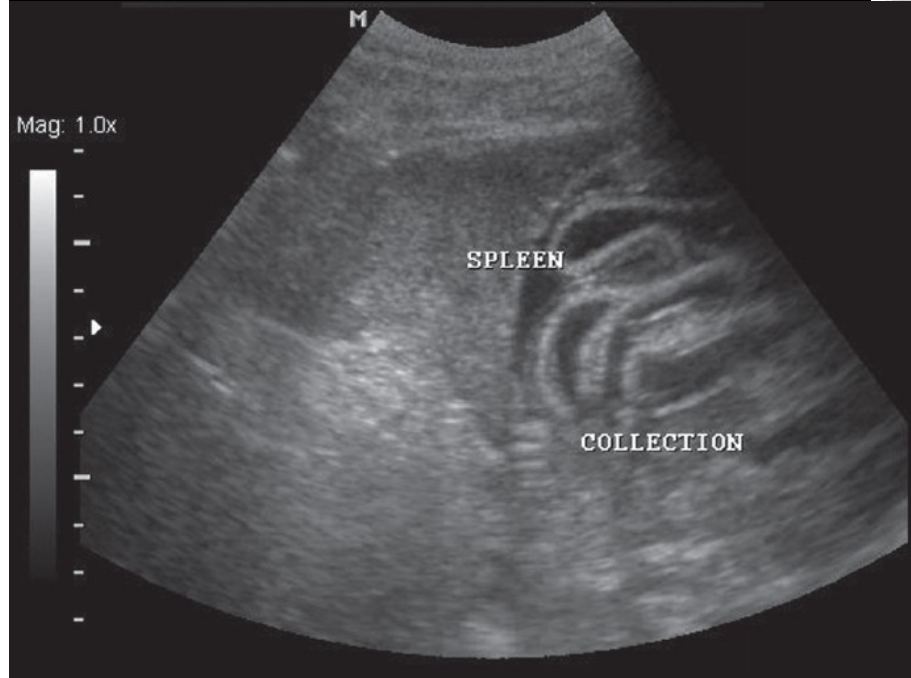
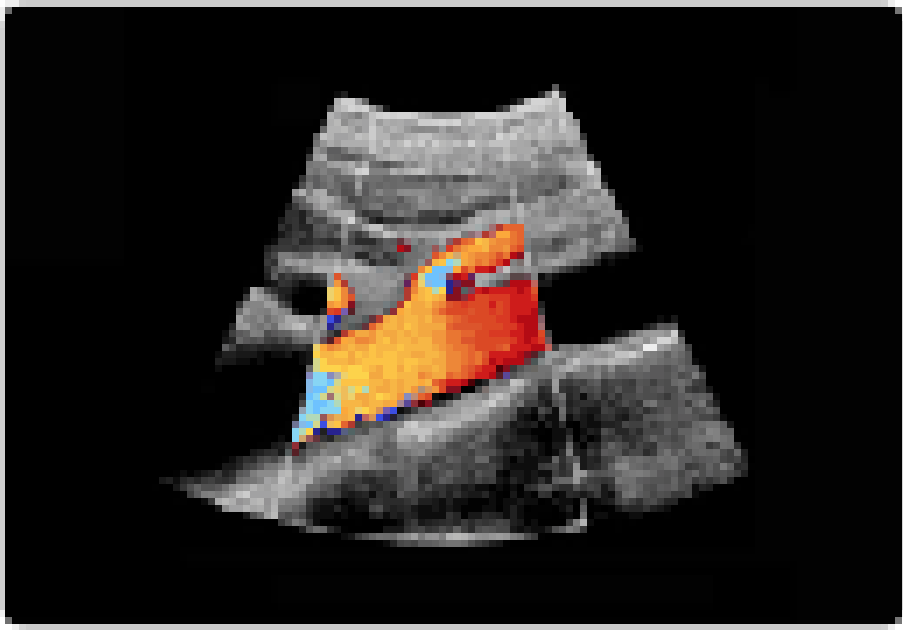
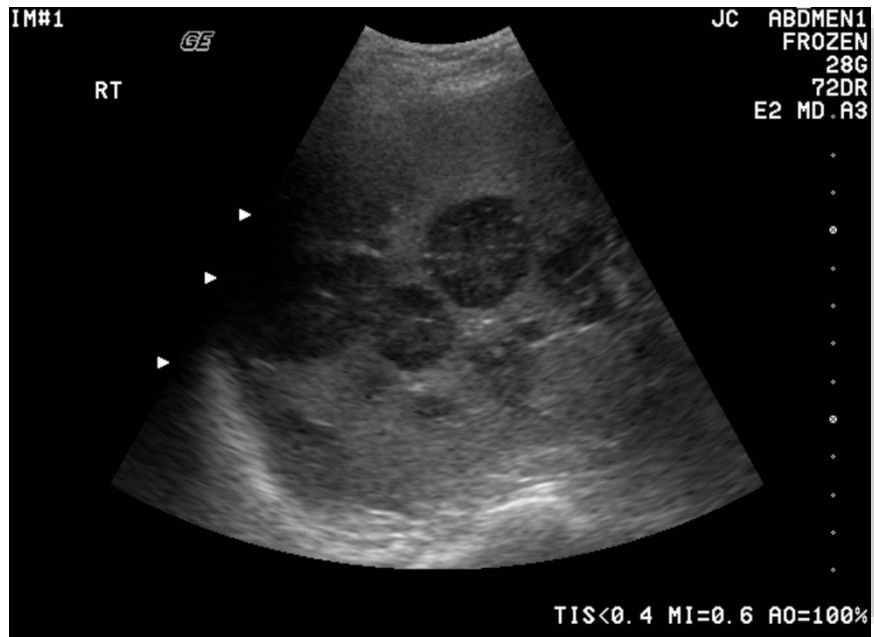
PTC



Ultrazvuk

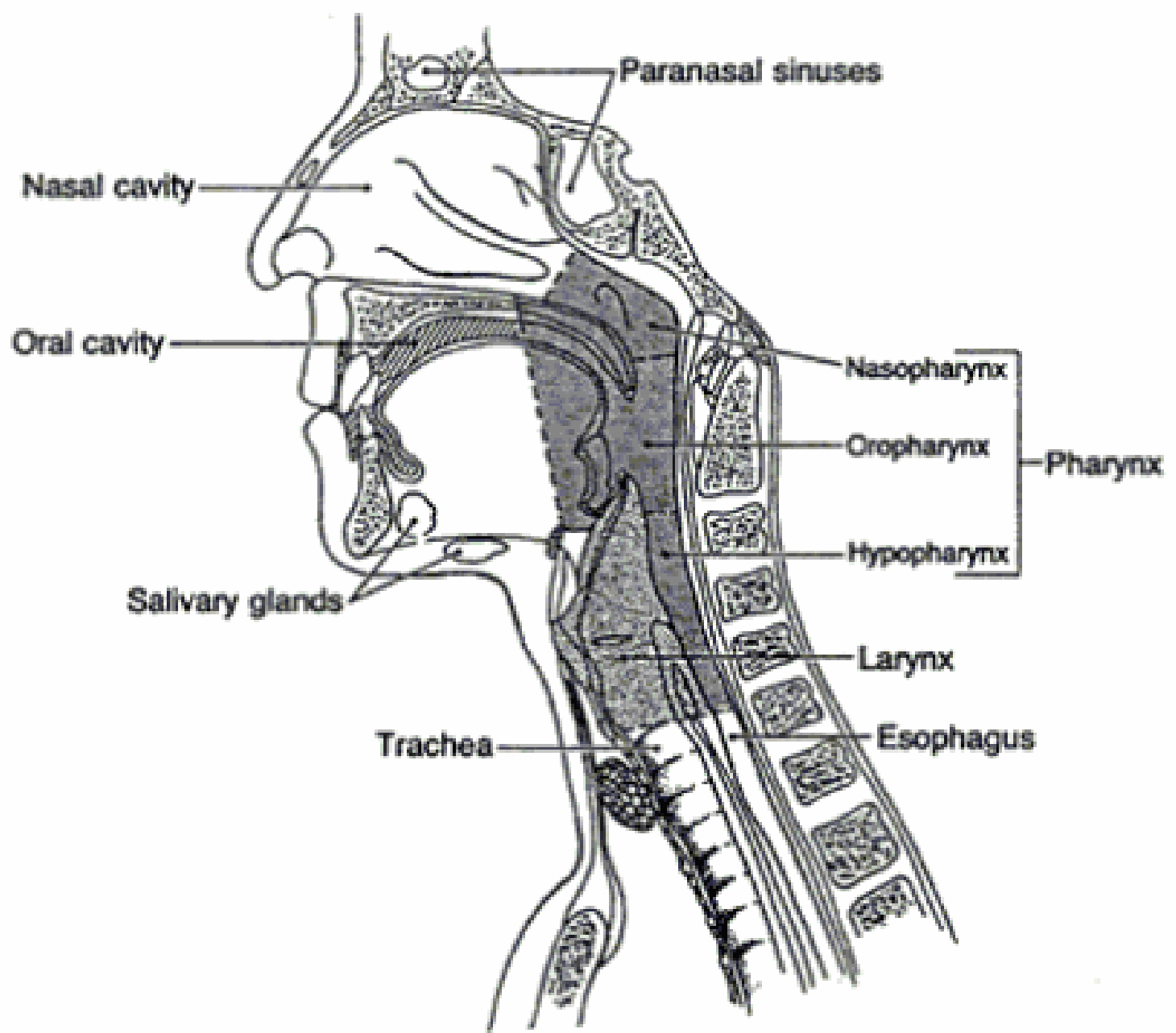
- Zobrazení tenkého střeva, tračníku, žaludku
- Hodnocení spádových lymfatických uzlin
- Staging tumorů jícnu, kardie a rekta
- Traumatická postižení břicha
- Hodnocení jater a žlučníku
- Hodnocení appendixu

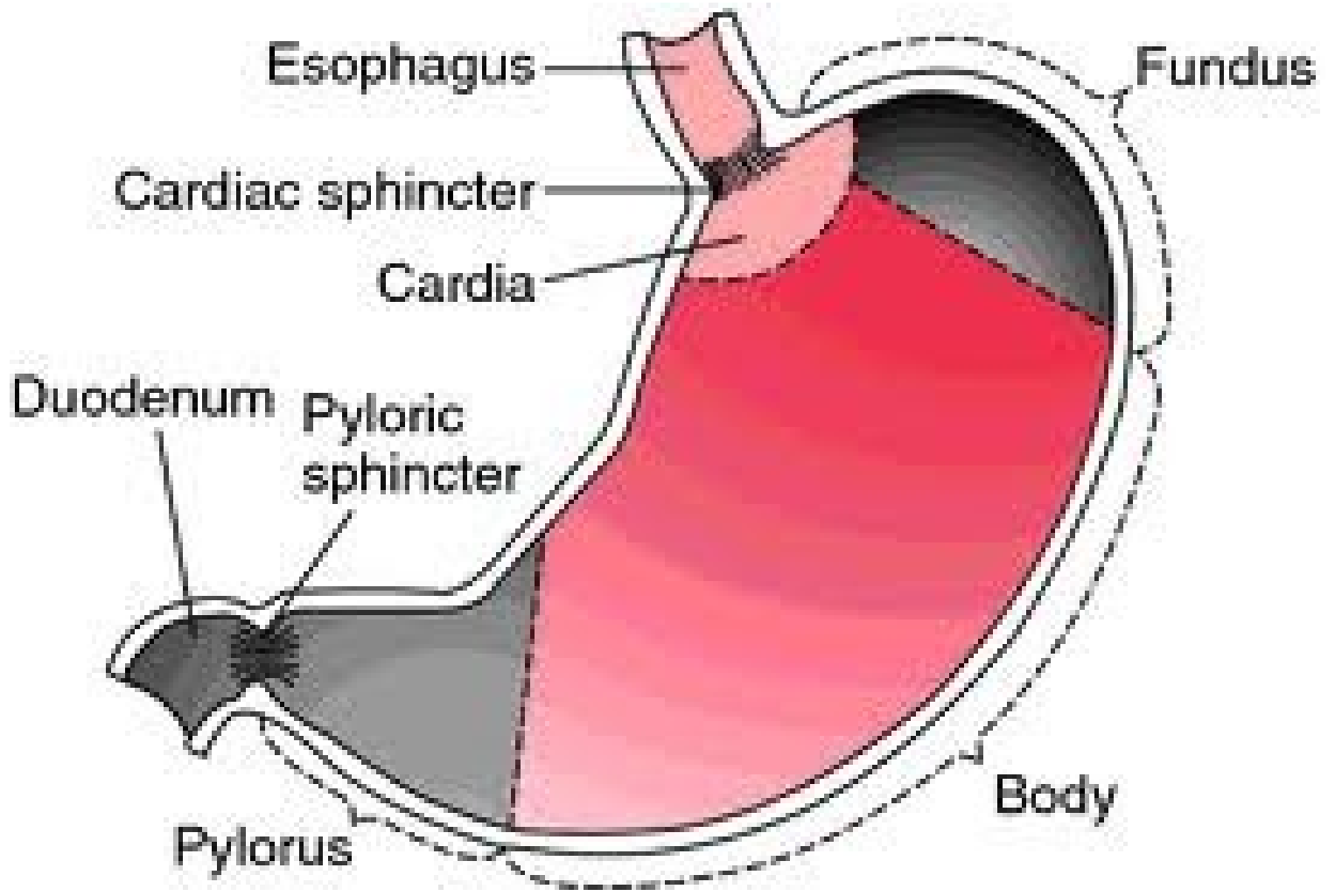


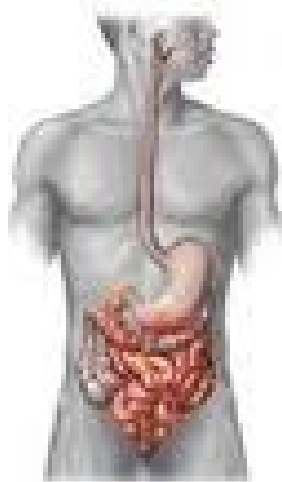


Vyšetření s kontrastní náplní

- Polykací akt
- Vyšetření jícnu
- Vyšetření žaludku a duodena
- Vyšetření tenkého střeva
- Vyšetření tlustého střeva

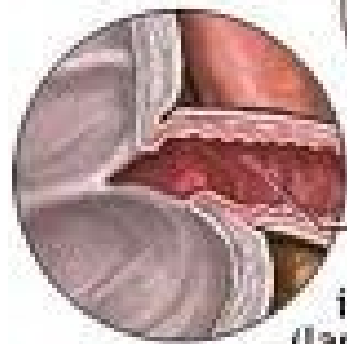




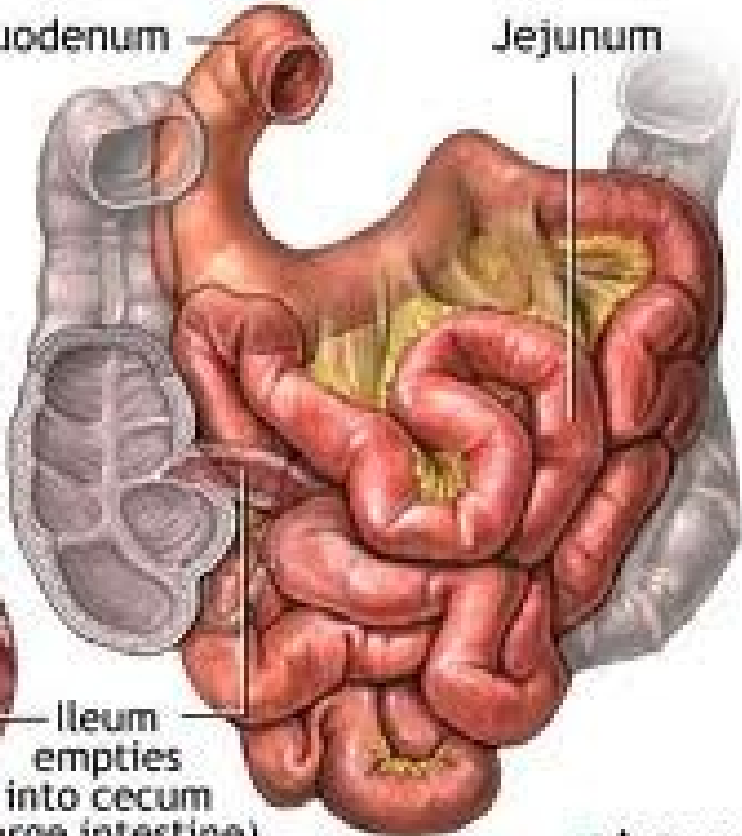


Duodenum

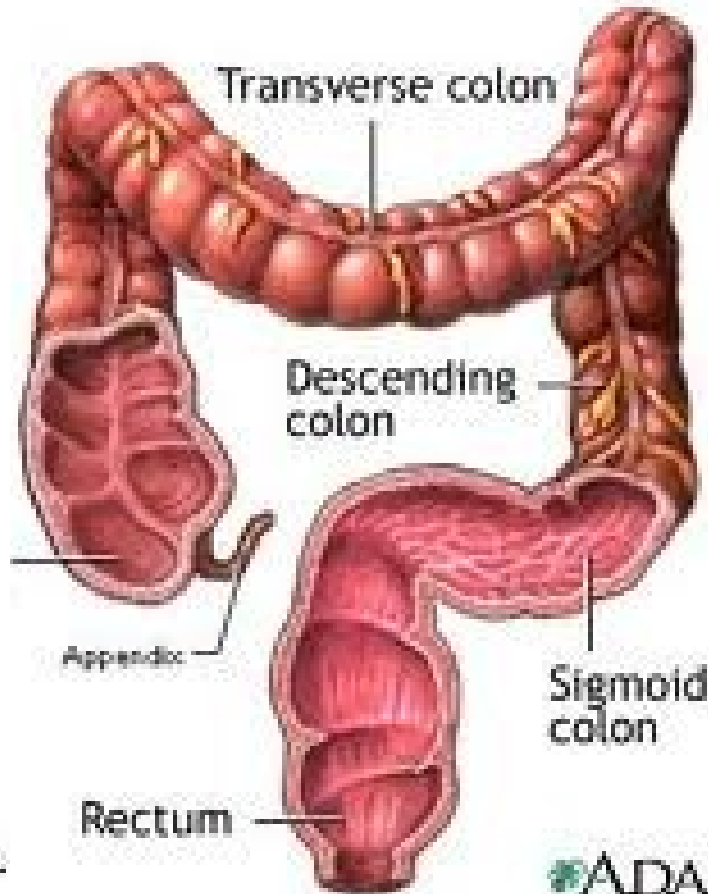
Jejunum



Ileum empties into cecum (large intestine)



ADAM



Transverse colon

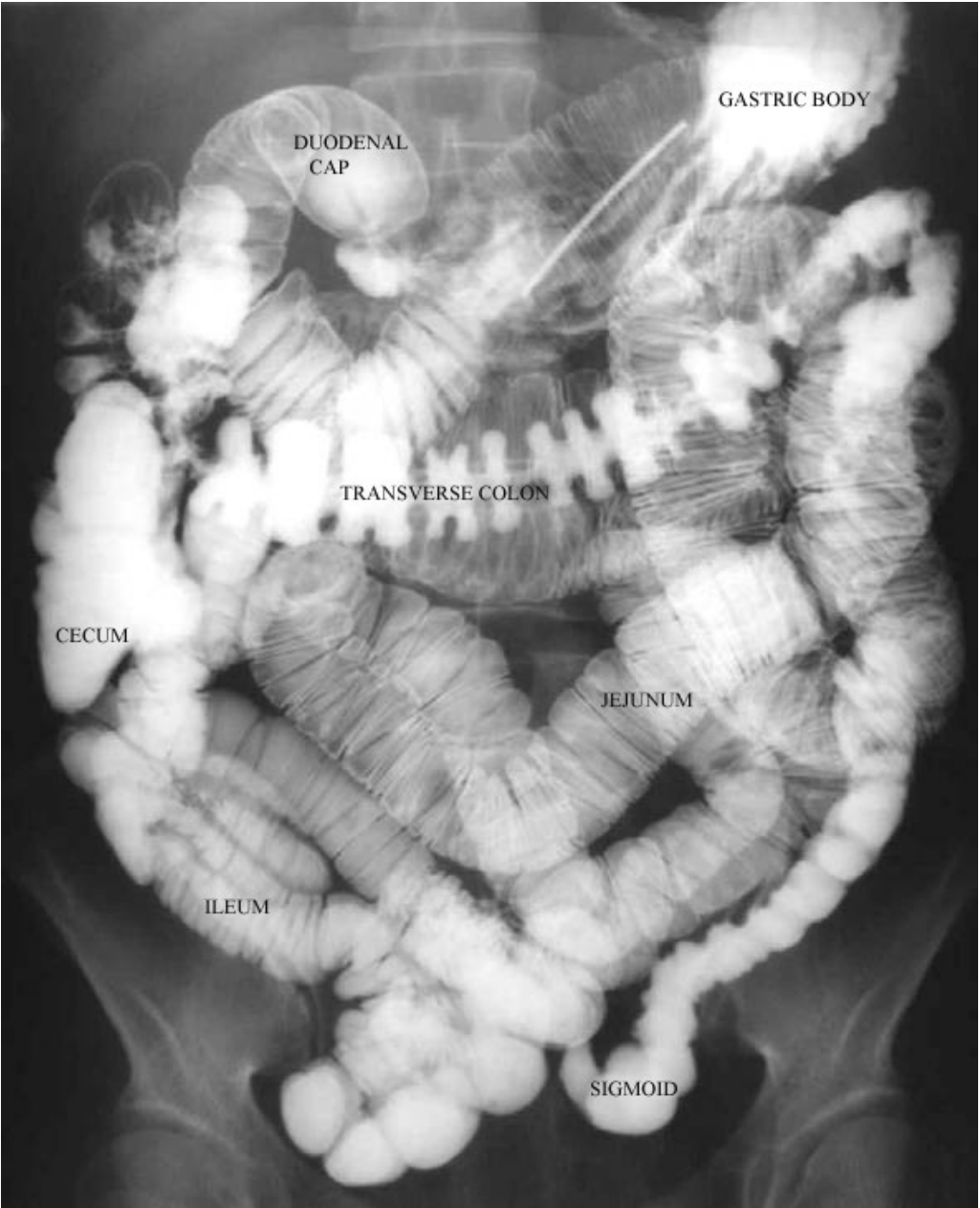
Descending colon

Sigmoid colon

Appendix

Rectum

ADAM



Vyšetření hltanu a jícnu

Fibroskopické vyšetření jícnu je dnes obvykle metodou první volby.

- Tato metoda je však pro posouzení struktur hypofaryngu nedostatečná

Dvojkontrastní vyšetření jícnu a hltanu

Endosonografie (k posouzení infiltrace stěny),

CT, MR (k posouzení lumen, stěny a okolních struktur, mediastina, uzlin aj.)

PET/CT (nádorová diagnostika)

Vyšetření jícnu

Indikací k vyšetření vodnou kontrastní látkou je:

- podezření na perforaci jícnu, při píštělích,
- podezření na komunikaci s dýchacími cestami,
- podezření na výrazné riziko aspirace nebo polknuté cizí těleso,
- obtížné polykání, pocit váznutí sousta, bolesti na hrudi vázané na příjem potravy (odynofagie, dysfagie)
- u pooperačních stavů
- U malých dětí potom při kongenitálním uzávěru části jícnu.
- **Průnik barya do mediastina a ve větším množství do dýchacích cest působí těžké zánětlivé reakce (mediastinitida, nekrotizující pneumonie).**

Akutní vyšetření jícnu

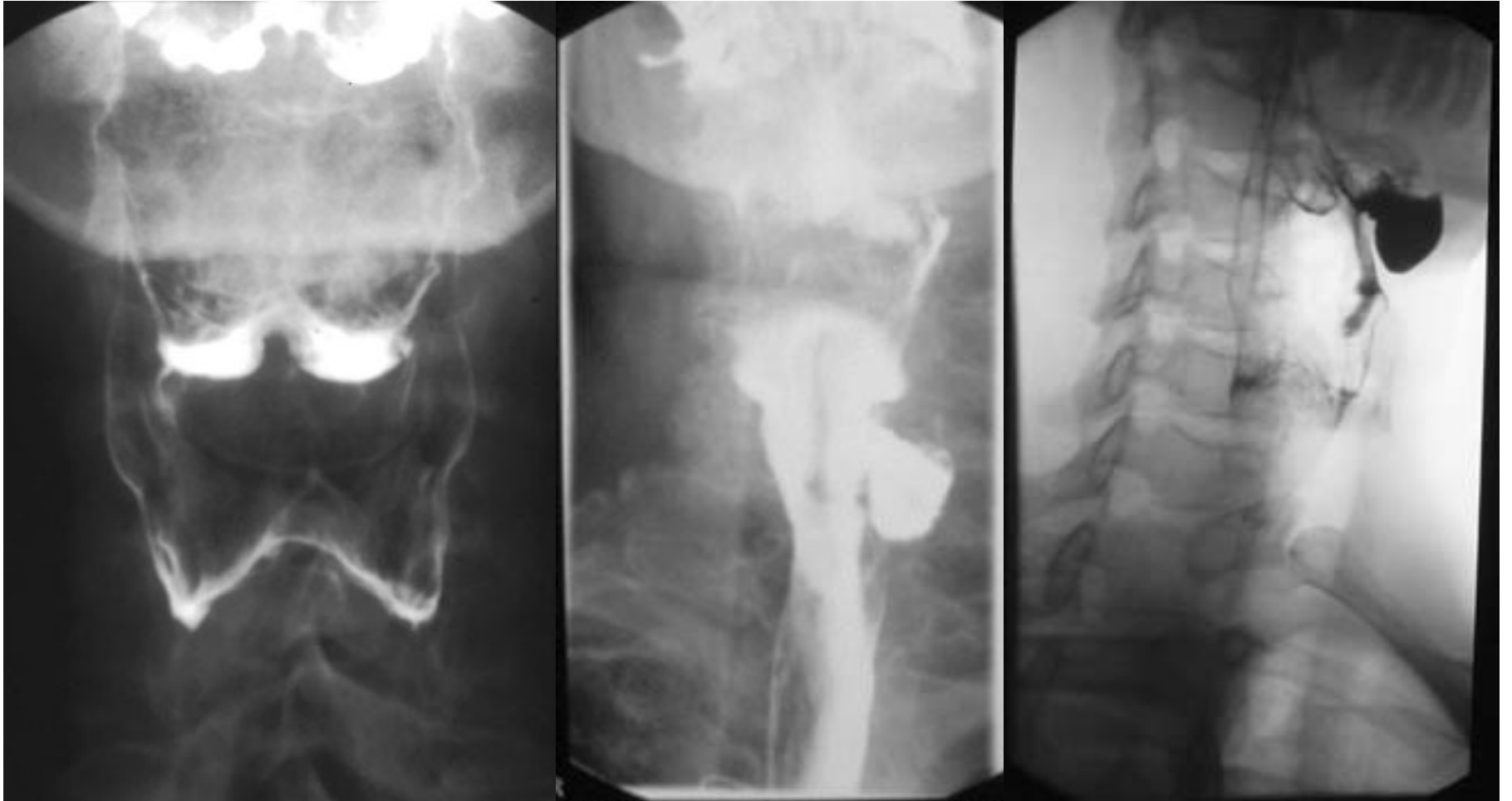provádějí se nejčastěji při podezření na cizí tělesa v jícnu (např. kosti).

- Při těchto indikacích se využívá prostý snímek hypofaryngu ve dvou projekcích a pasáž jícnem se smotkem vaty, která je na močena v jódové kontrastní látce.
- Smotek vaty nepřímo vizualizuje místo léze.
- Vyšetření se obvykle provádí před fibroskopií k vyloučení stenózy a k posouzení možné perforace cizím tělesem do mediastina.

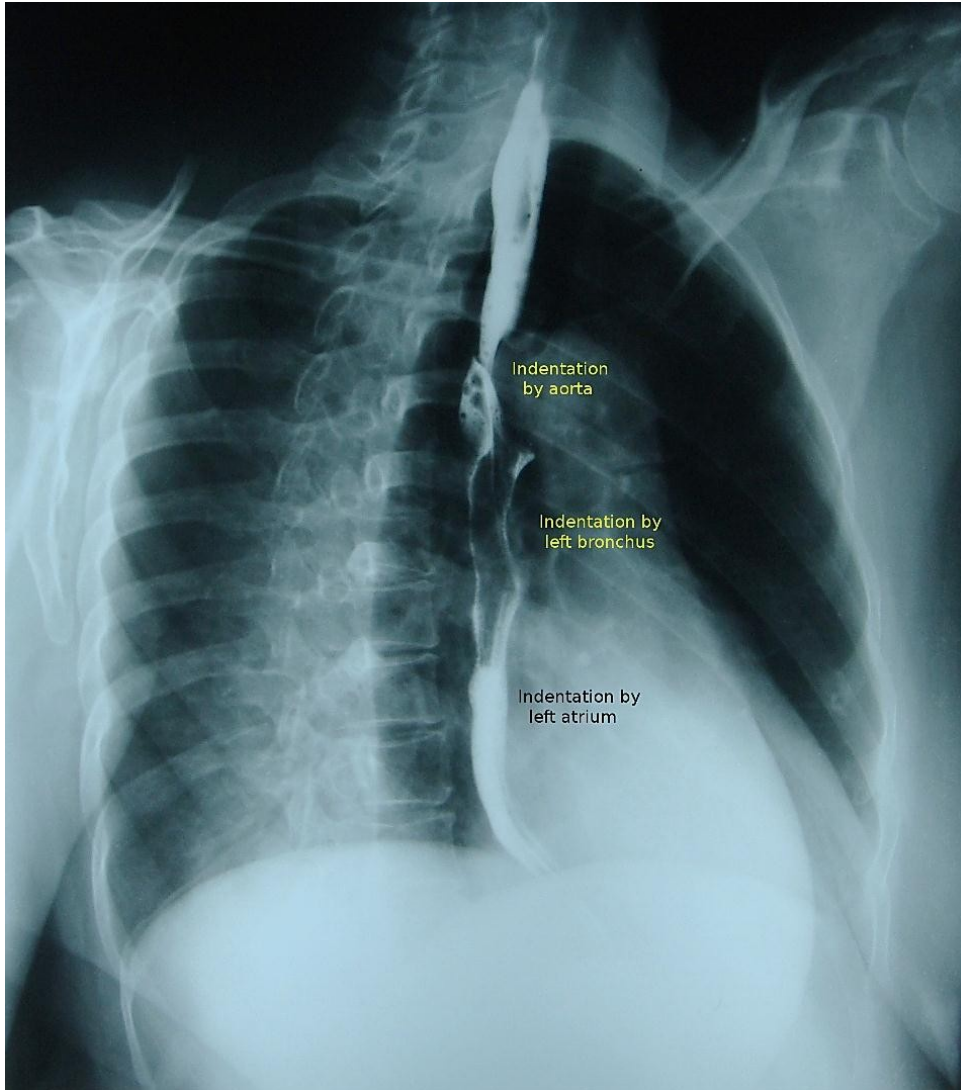
Patologie jícnu

- divertikly,
 - hiátové hernie,
 - gastroezofageální reflux (GER),
 - refluxní ezofagitida nebo záněty jiné etiologie,
 - ulcerace,
 - varixy,
 - nádory (manifestující se nejčastěji jako stenózy)
 - achalázie
-
- **Akutní vyšetření se provádějí nejčastěji při podezření na cizí tělesa v jícnu (např. kosti).**

Polykací akt



Vyšetření jícnu



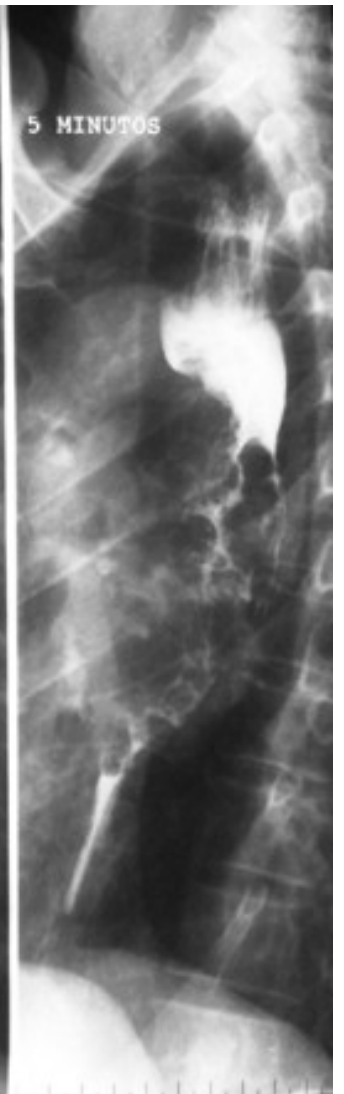
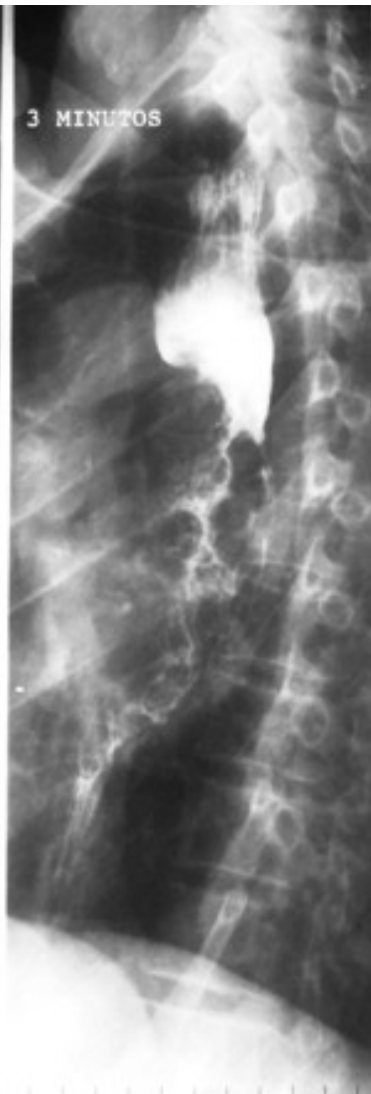
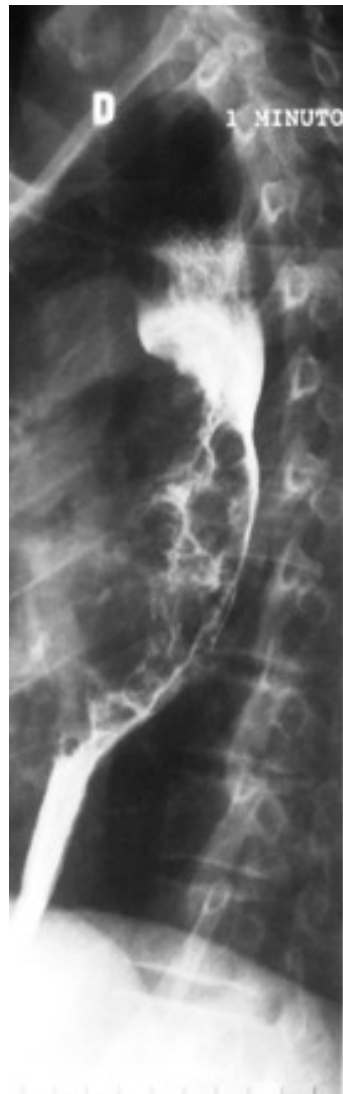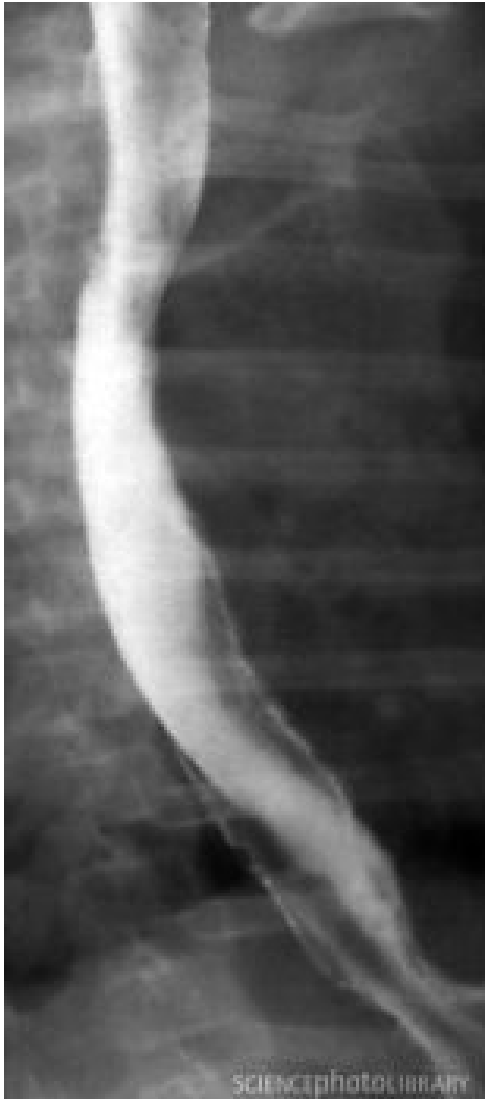Normální imprese
jícnu

1/ aorta –

22,5 cm od řezáků

2/ levý bronchus –

27,5 cm od řezáků



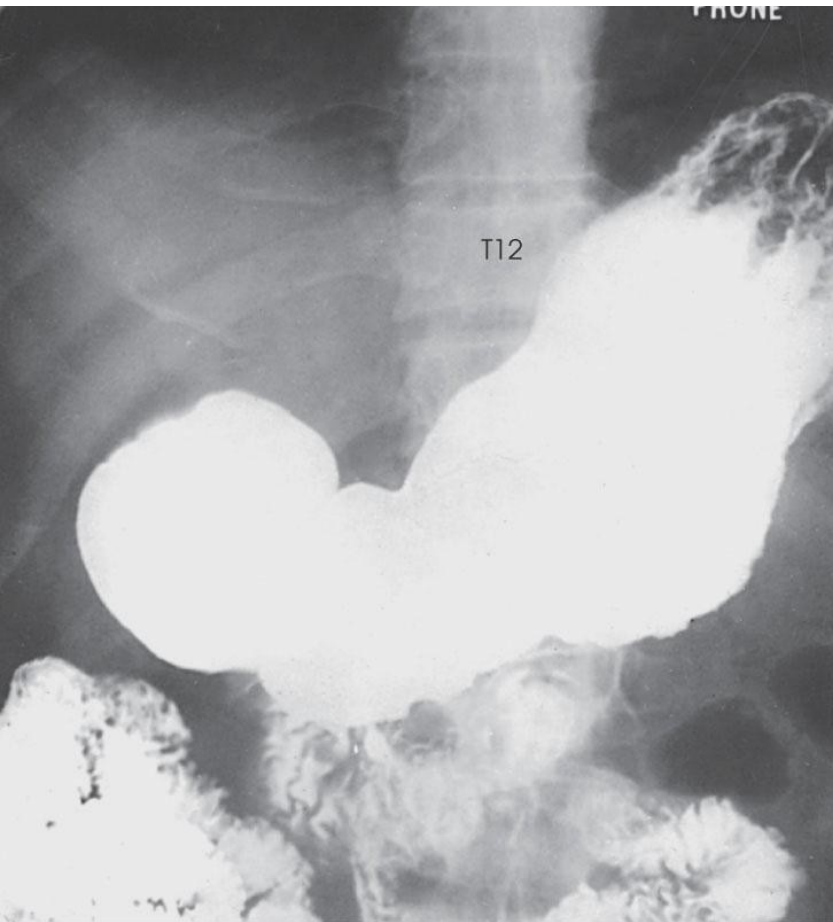
Vyšetření žaludku

- **Gastrofibroskopie** - vizuální posouzení sliznice,
 - odebrání histologie
 - terapeutický výkon (sklerotizace, opich krvácení, snesení polypu).
- **Skioskopie** - při nejasném výsledku endoskopie (intolerance pacienta, stenóza),
 - vyšší senzitivita a specificita při posuzování infiltrace stěny žaludku.
 - detekce jemných změn na úrovni areae gastricae,
- **Endosonografie**
- **CT** - posouzení šíře stěny a propagaci patologických změn do okolí a naopak.

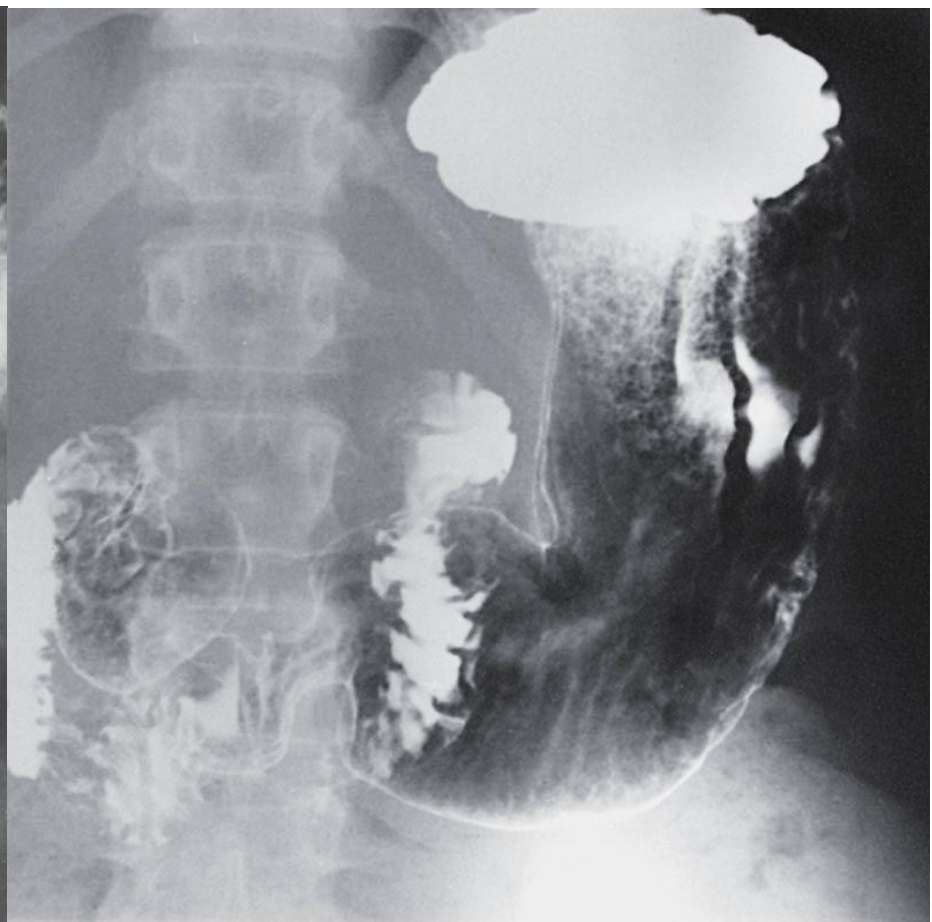
Patologické nálezy na žaludku

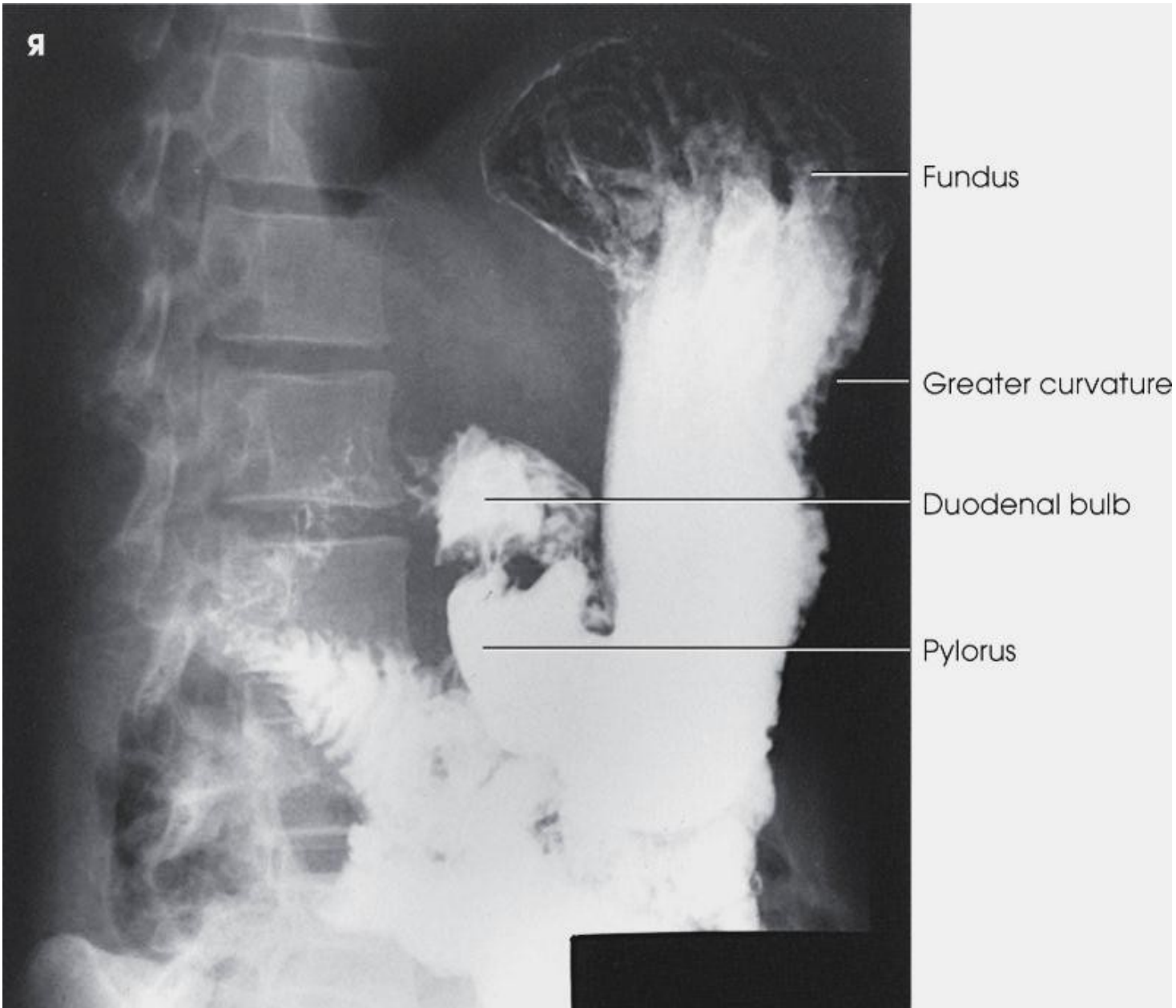
- herniace části žaludku do hrudníku (hiátová hernie),
- gastroezofageální reflux,
- ulcerace,
- nádory,
- záněty,
- polypy,
- infiltrace stěny při postižení pankreatu,
- divertikly (zejména duodena),
- postulcerózní deformace bulbu duodena,
- stenózy duodena při postižení slinivky.

Vyšetření žaludku a duodena

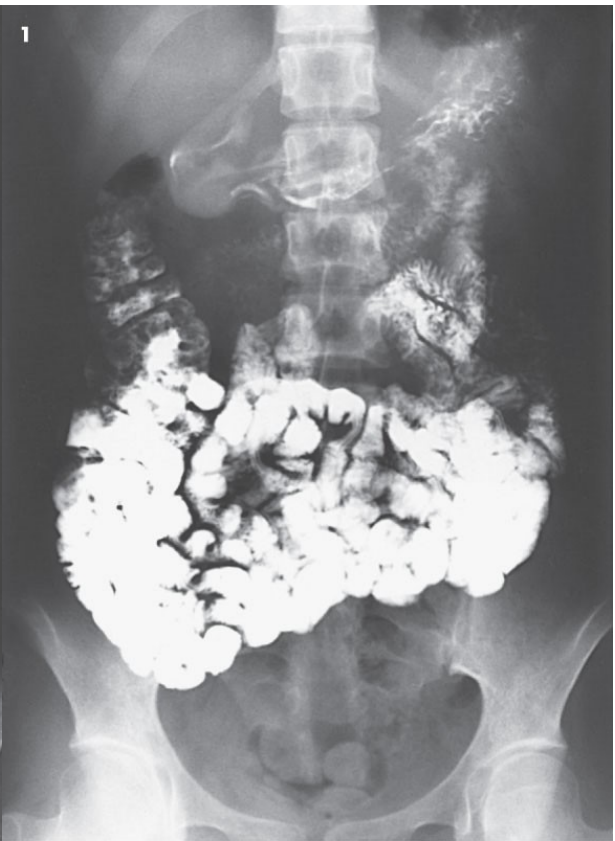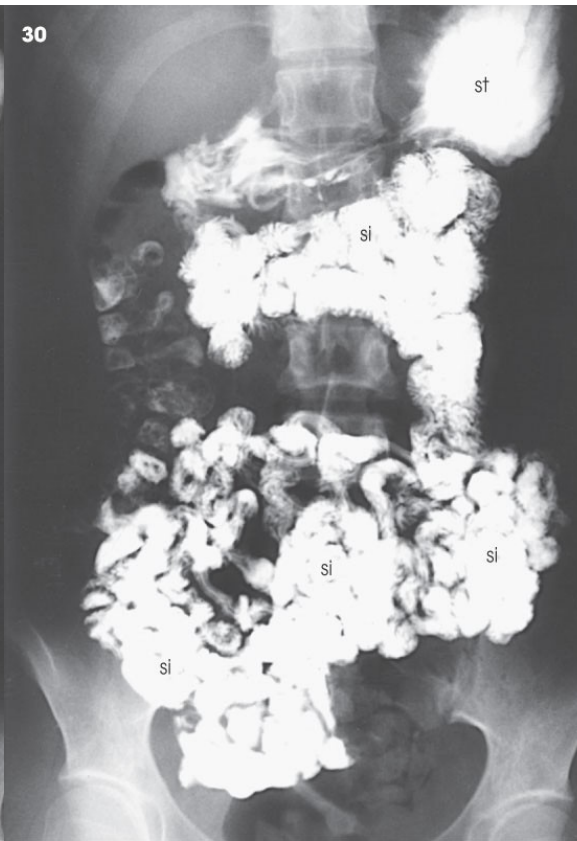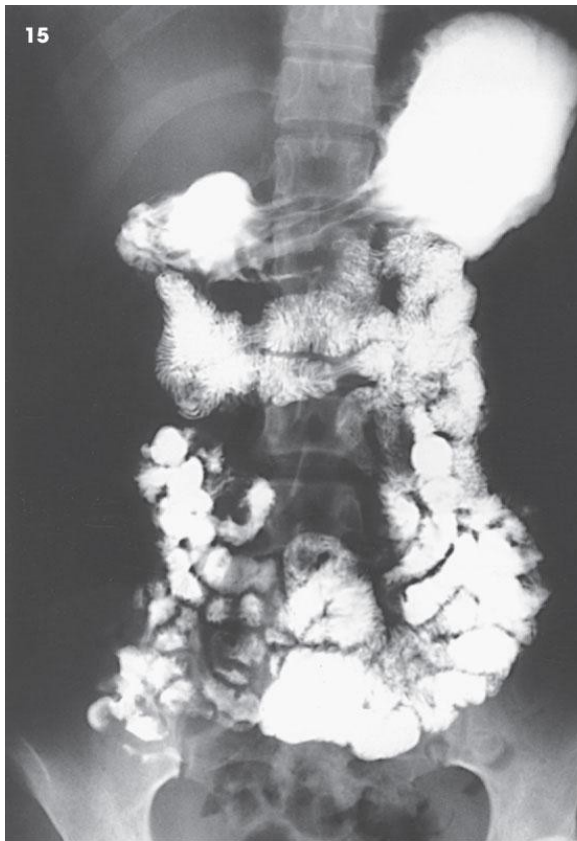


Mosby items and derived items © 2007, 2003, 1999 by Mosby, Inc., an affiliate of Elsevier Inc.





Vyšetření tenkého střeva



Vyšetření tenkého střeva

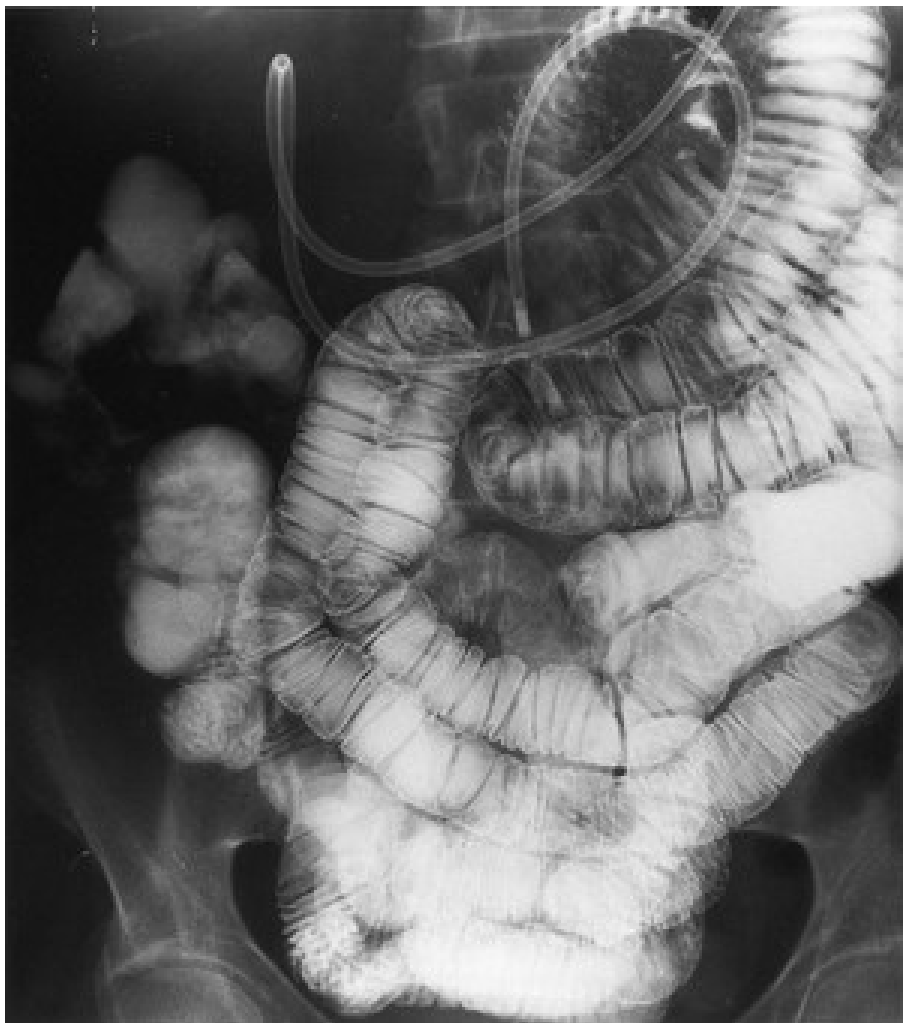Skioskopie - frakcionovaná pasáž
- enteroklýza

Ultrasonografie – sledování dynamiky procesu u nemocných s Crohnovou chorobou

CT a MR – vyšetření pacientů s Crohnovou chorobou
- přinášejí komfort pro pacienta, protože v drtivé většině vyšetření je dostatečný výsledek pouze při pití kontrastní látky.

Příprava pacienta na vyšetření tenkého střeva spočívá v lačnění.

Enteroklýza



Nasojejunální sondou
podáváme 250 - 400ml
KL , poté roztok
metylcelulózy

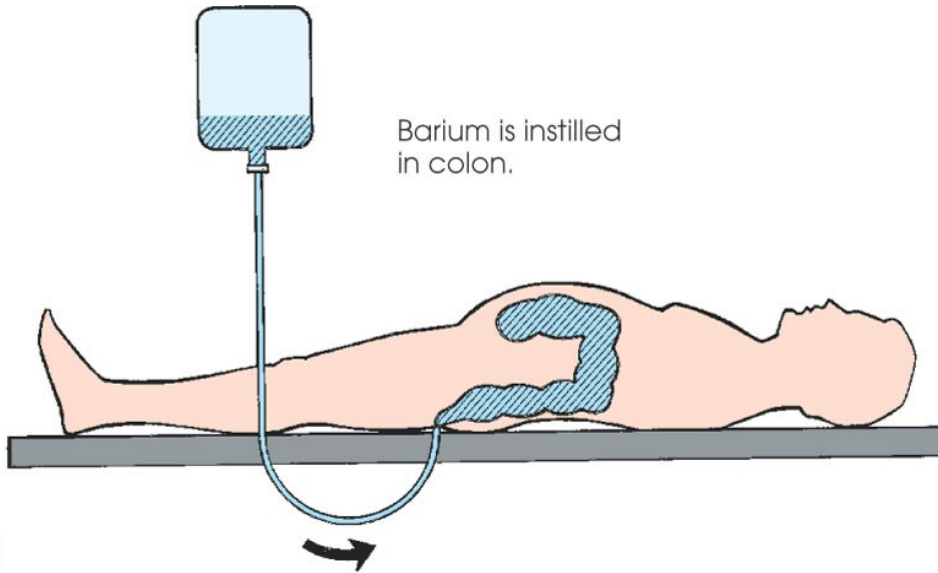
Vyšetření tlustého střeva

- **Kolonoskopie** - metoda první volby
 - možnost odběru histologie a terapeutického zásahu, některé části tlustého třeba zobrazit
 - netolerance pacienta či těsná stenóza
- **Irrigografie**
- **UZ** - diagnostika střevních zánětů
- **CT** - postižení stěny střevní, tak i změny v okolí
- **MR** - staging tumorů rektu

Irrigografie

- Před vyšetřením zavádíme do análního otvoru rektální rourku natřenou Mesocain gelem a aplikujeme intravenózně 2ml Buscopanu.
- Výhodné je použití rektální rourky s balónkem, který po nafouknutí zabraňuje vytékání kontrastní látky.
- Tlusté střevo plníme postupně asi 500 ml baryové suspenze a poté insuflujeme vzduch.
- Vzduch posouvá kontrastní látku do céka a terminálního ilea.

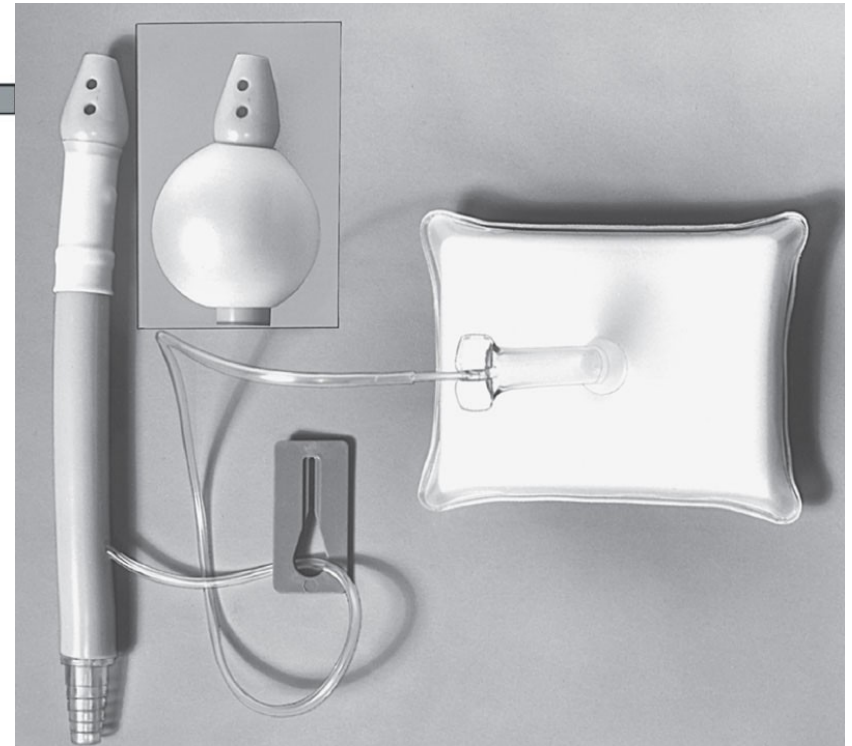
Irrigografie

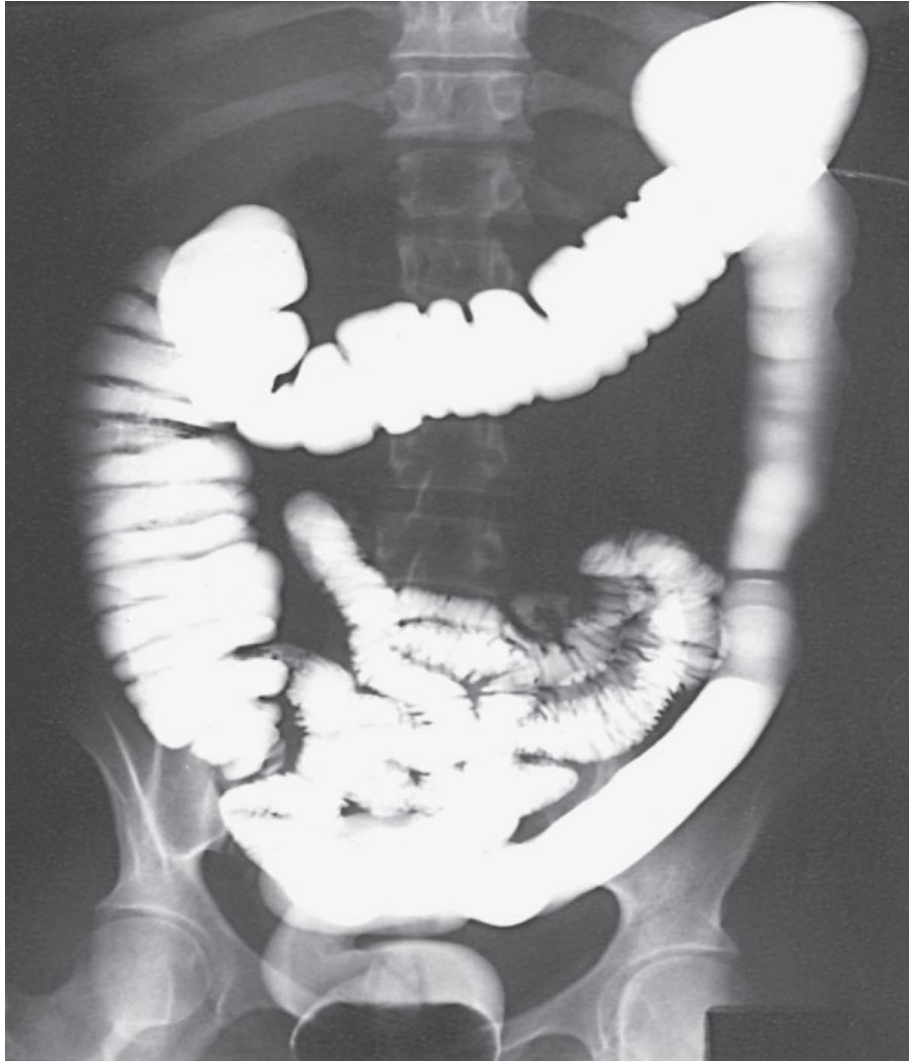

Barium is instilled
in colon.

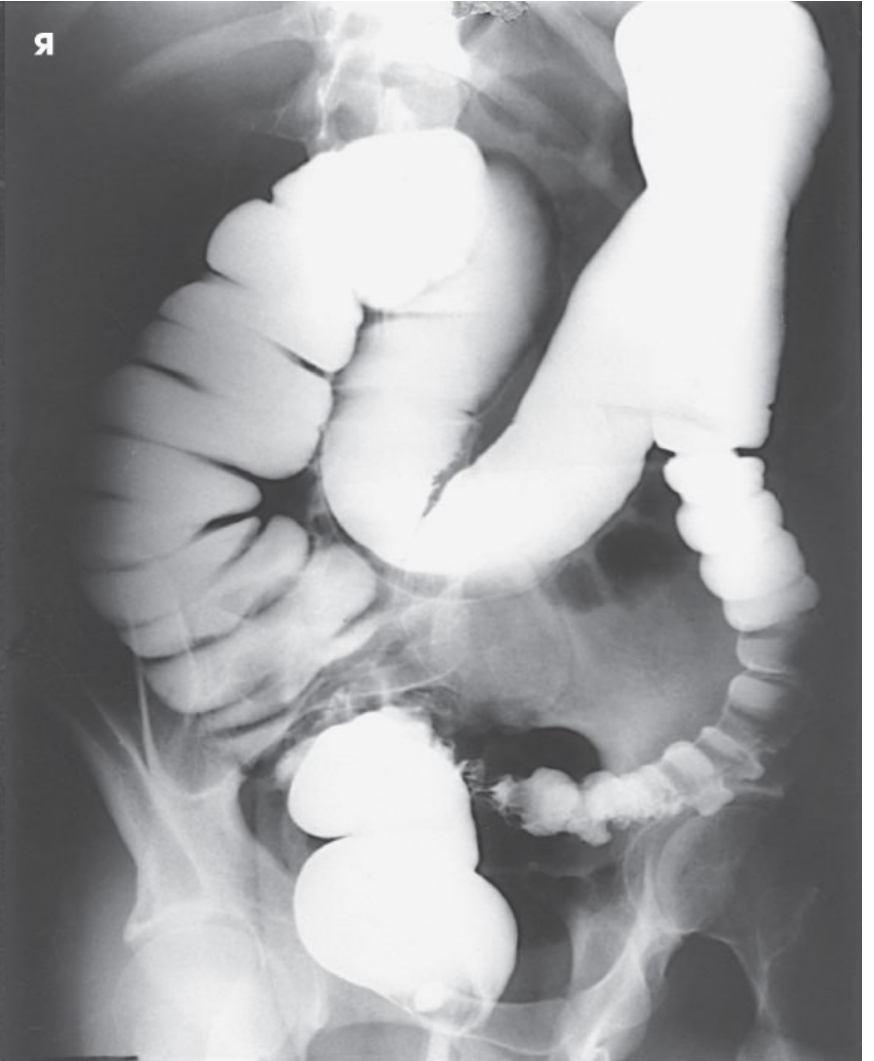B

(From Pochaczewsky R, Sherman RS: A new technique for roentgenologic examination of the colon, *AJR* 89:787, 1963.)

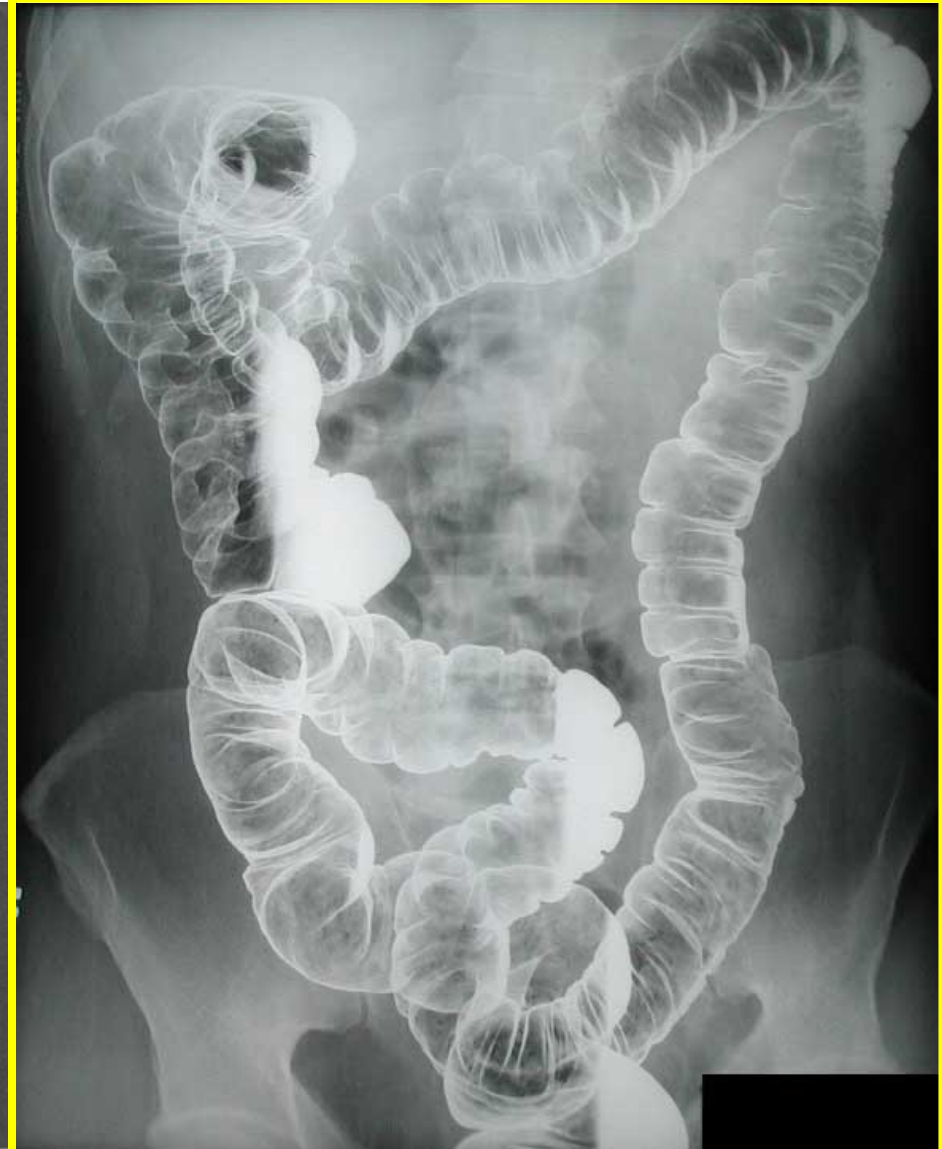
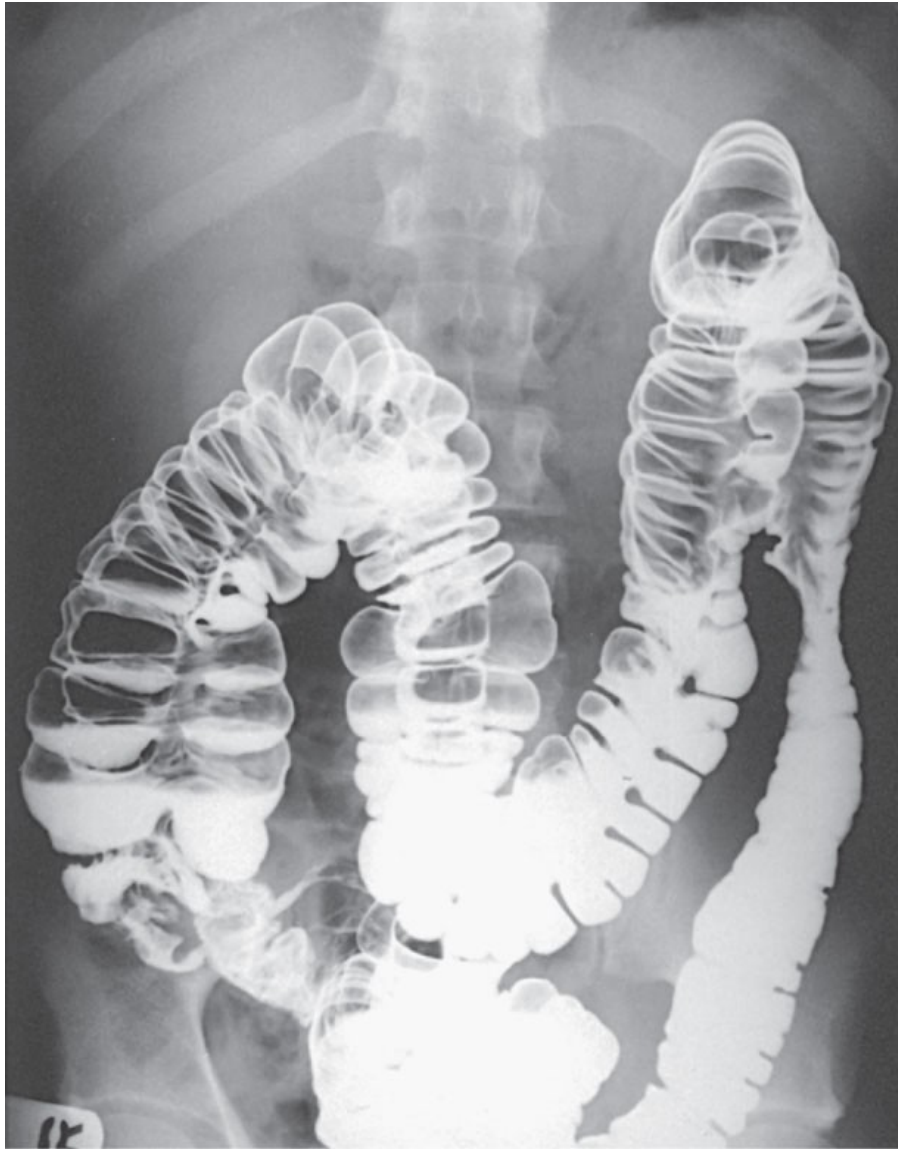


Mosby items and derived items © 2007, 2003, 1999 by Mosby, Inc., an affiliate of Elsevier Inc.



Mosby items and derived items © 2007, 2003, 1999 by Mosby, Inc., an affiliate of Elsevier Inc.



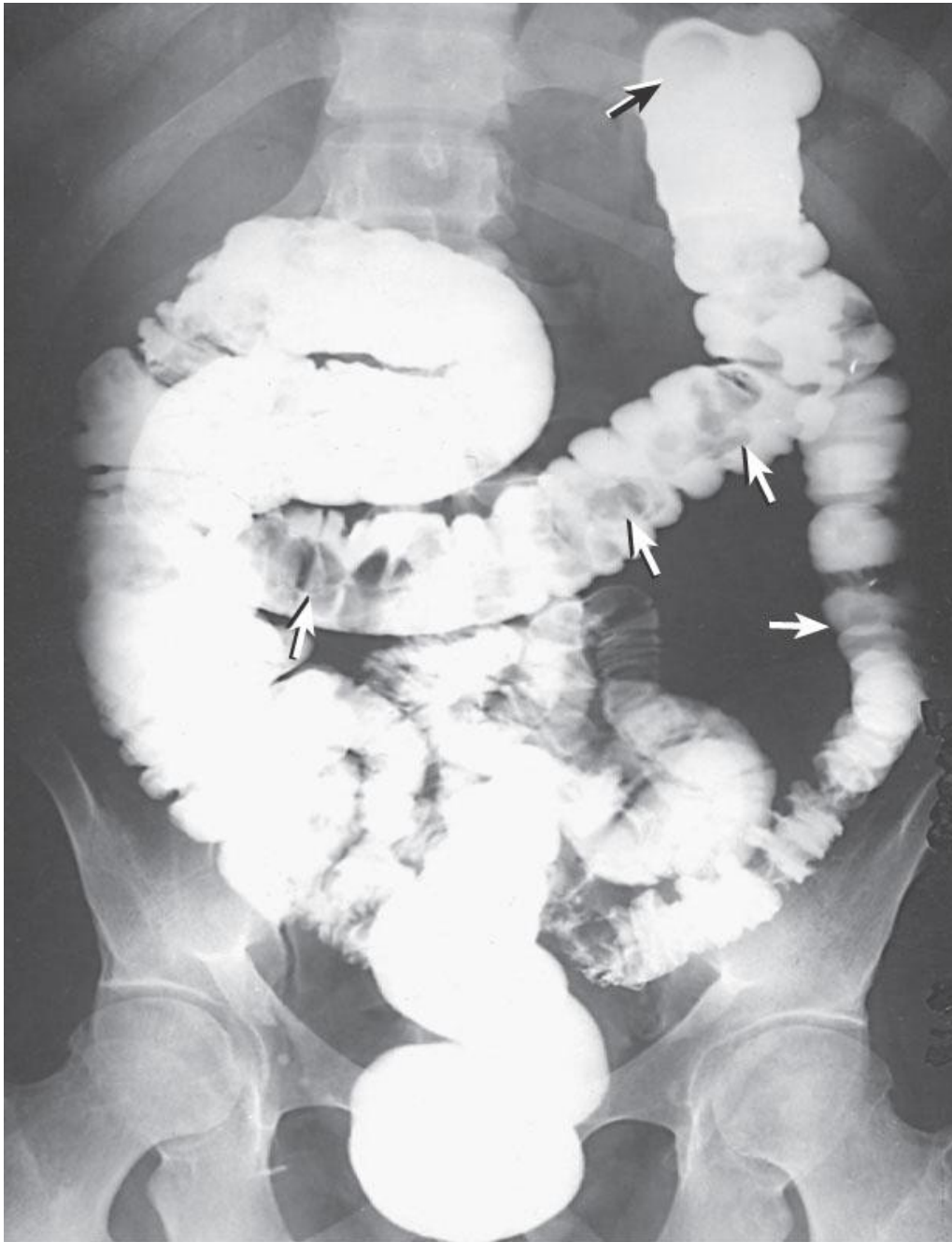
Příprava pacienta na irrigografii

kvalitní vyprázdnění trávicí trubice

úprava jídelníčku

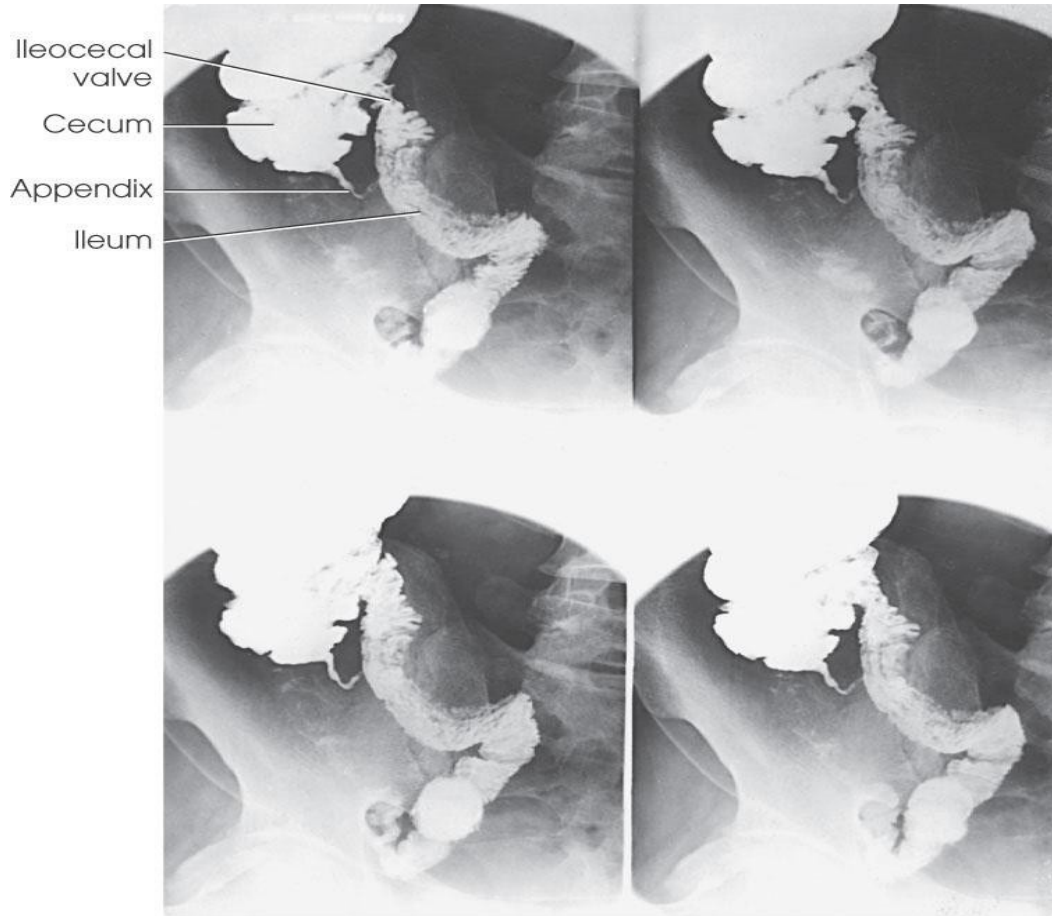
- 2dny před vyšetřením podáváme pacientovi bezezbytkovou stravu, nejlépe tekutiny
- 1 den před vyšetřením pije projímavé roztoky
- v den vyšetření nalačno

Bez důkladné přípravy nelze pacienta vyšetřit, protože zbytky stolice by mohly vést ke znehodnocení výsledku vyšetření.



Defekty v náplni
(stolice)

Appendikografie

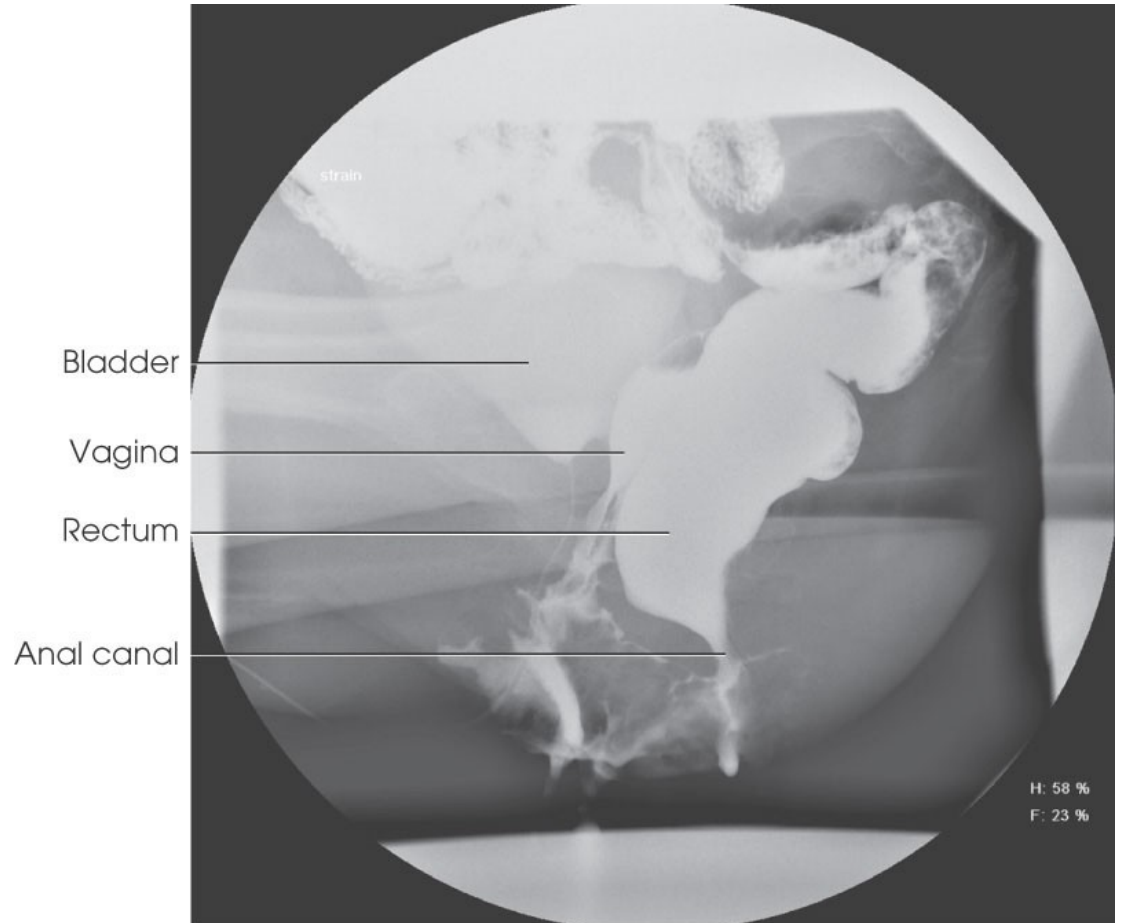
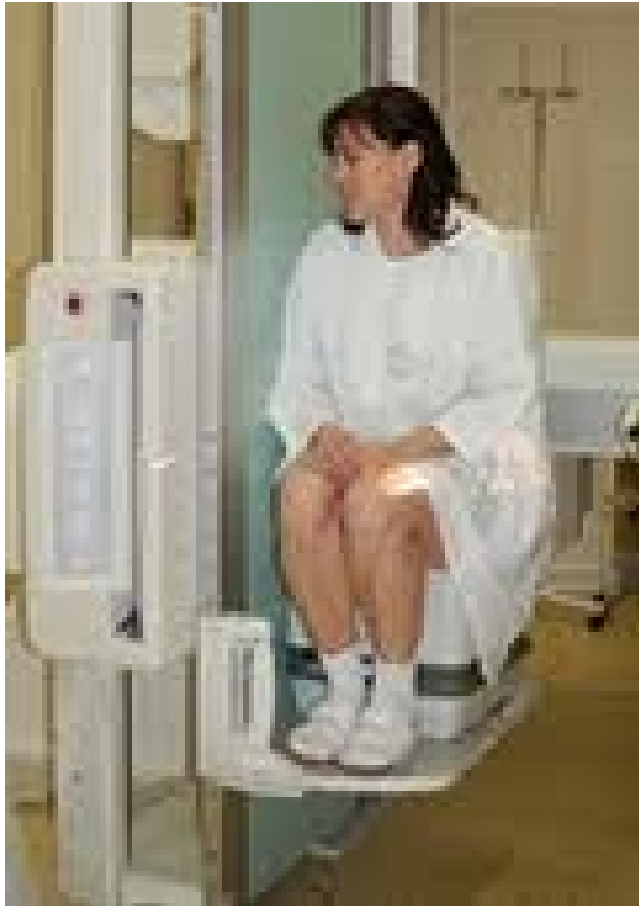

večer vypijeme KL

2.den vyšetření

Defekografie

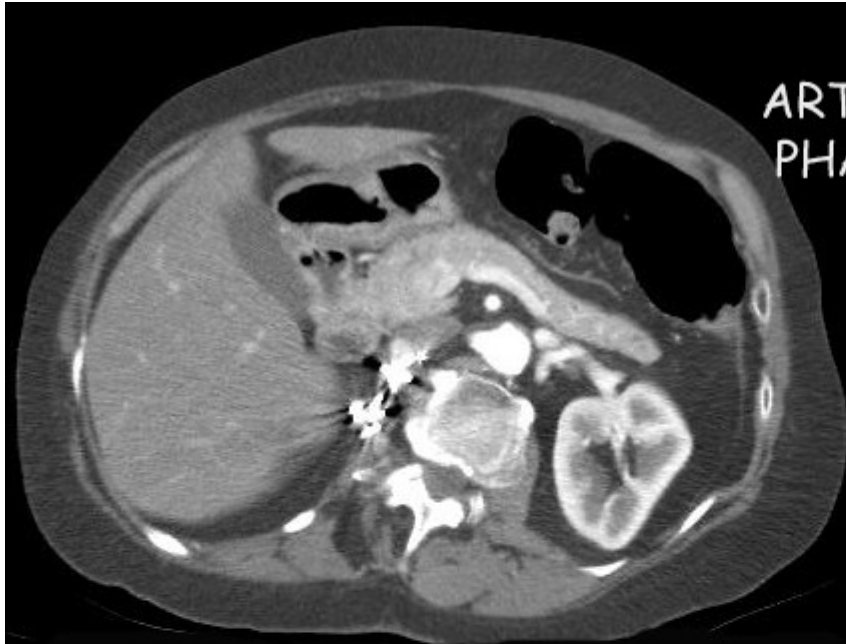- dynamické vyšetření rektální evakuace
- detekuje abnormality, které nemohou být diagnostikovány klinickým, či jiným vyšetřením
- poruchy defekace ve smyslu obstipace, inkontinence,
- pánevní či perianální bolesti související s defekací,
- pacienti s poruchami sfinkterů, vaginálními či rektálními prolapsy či v rámci funkčního předoperačního a pooperačního vyšetření.



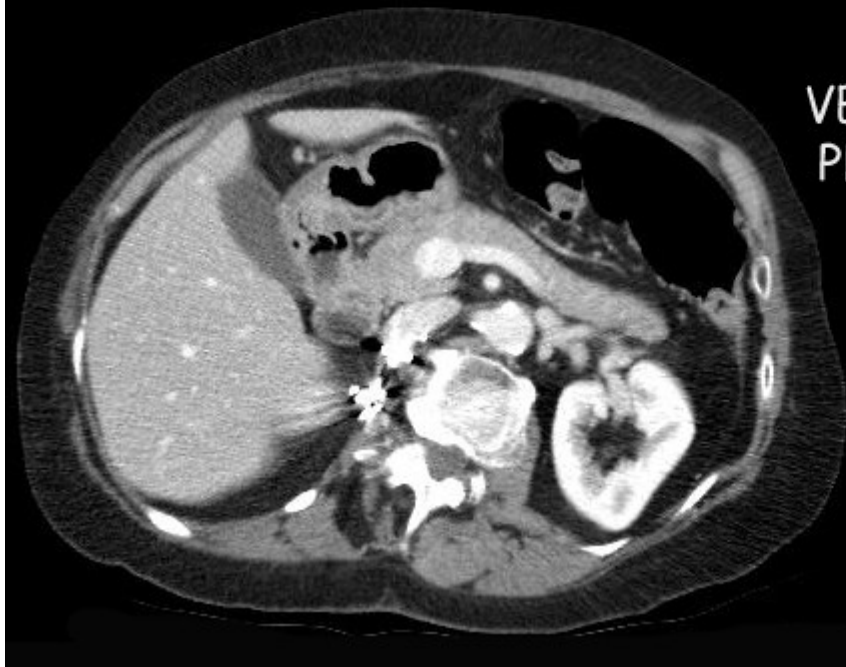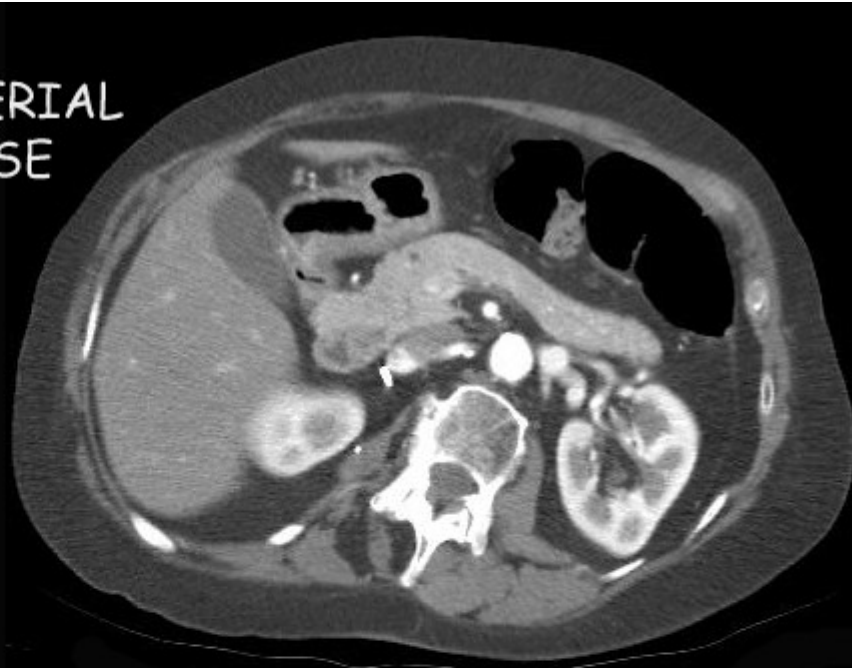(Courtesy Michelle Alling, AS, RT[R].)

CT vyšetření

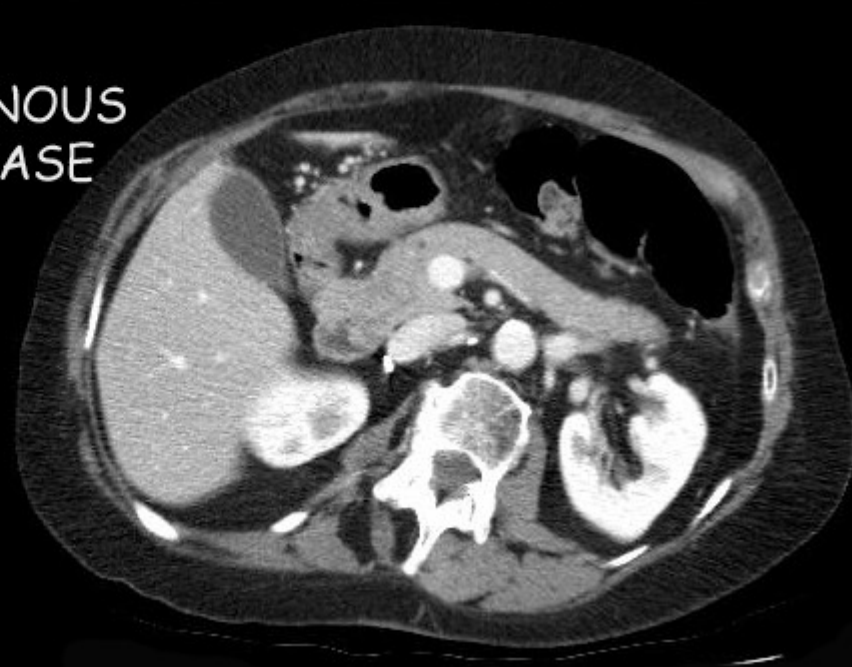
- Staging tumorů
- Šíření tumoru do okolí
- Pankreatitidy
- Komplikace zánětlivých onemocnění GITu
- Komplikace chirurgických výkonů na GITu
- Postižení uzlin
- Vzdálené metastázy

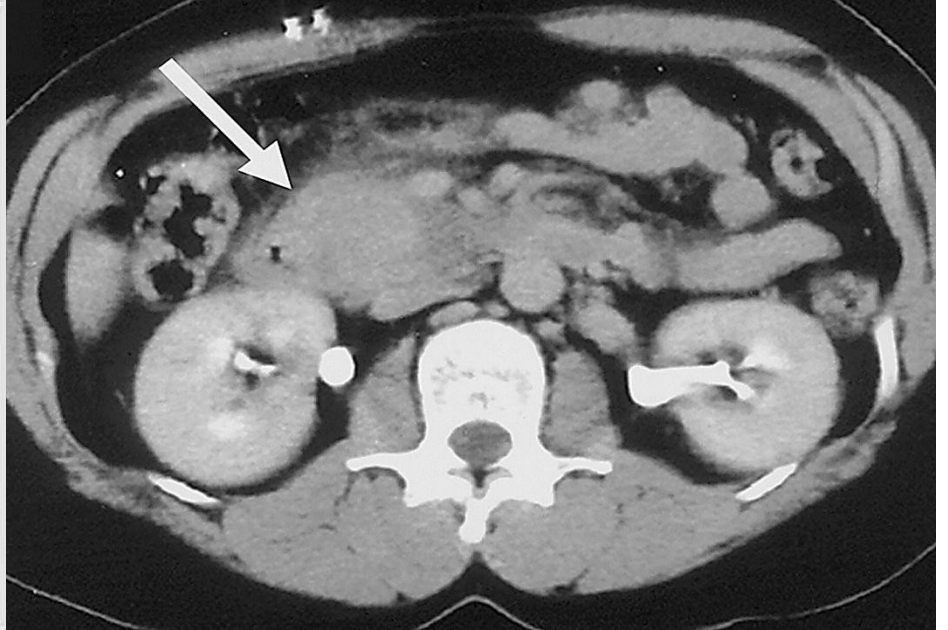
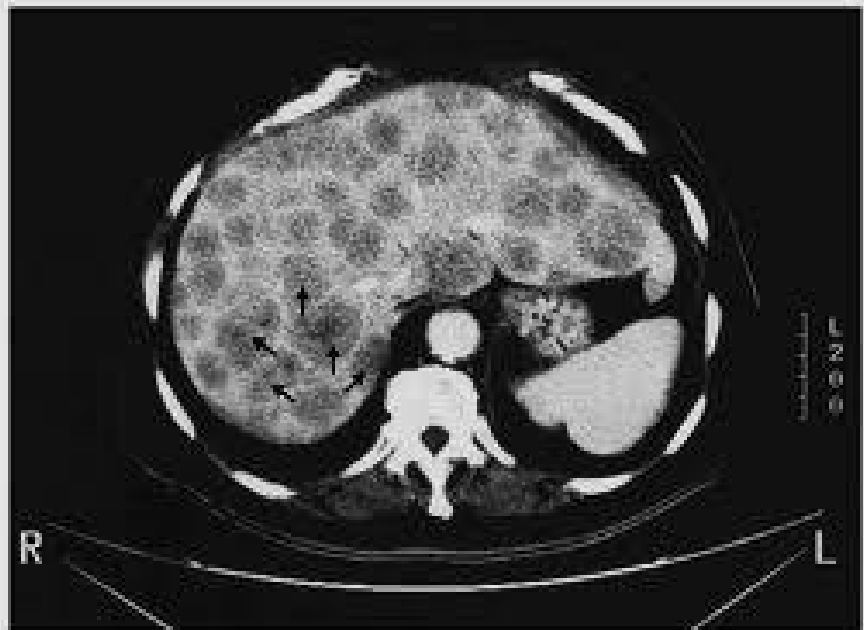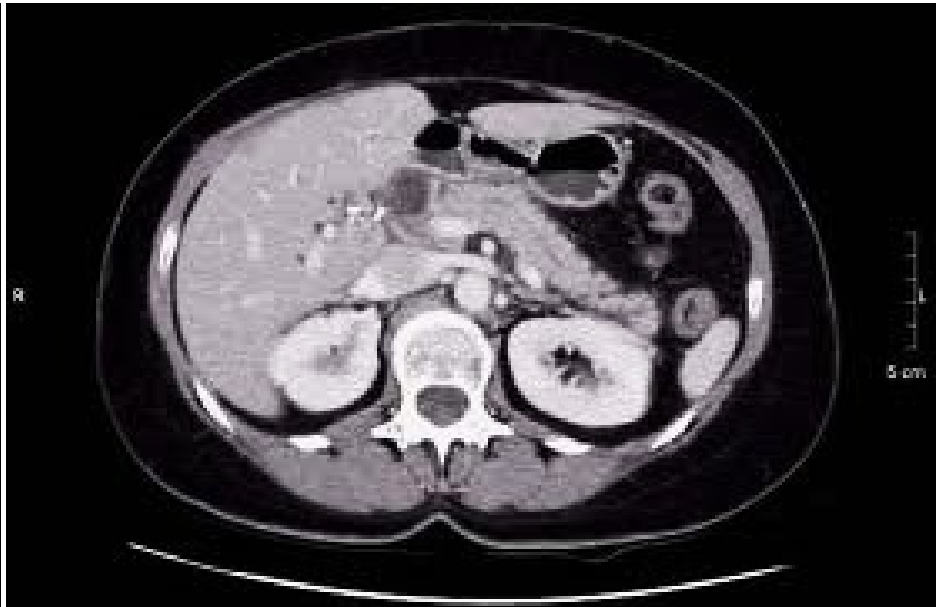
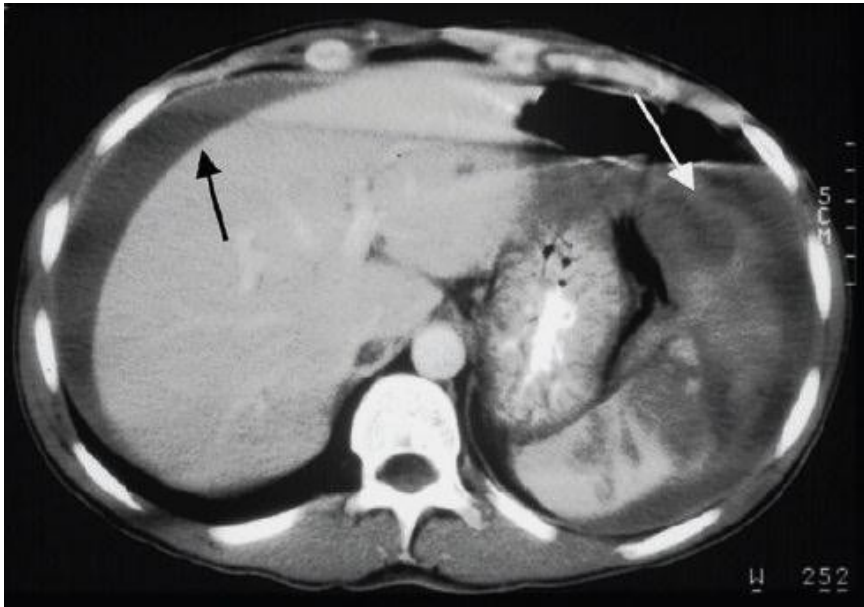


ARTERIAL
PHASE

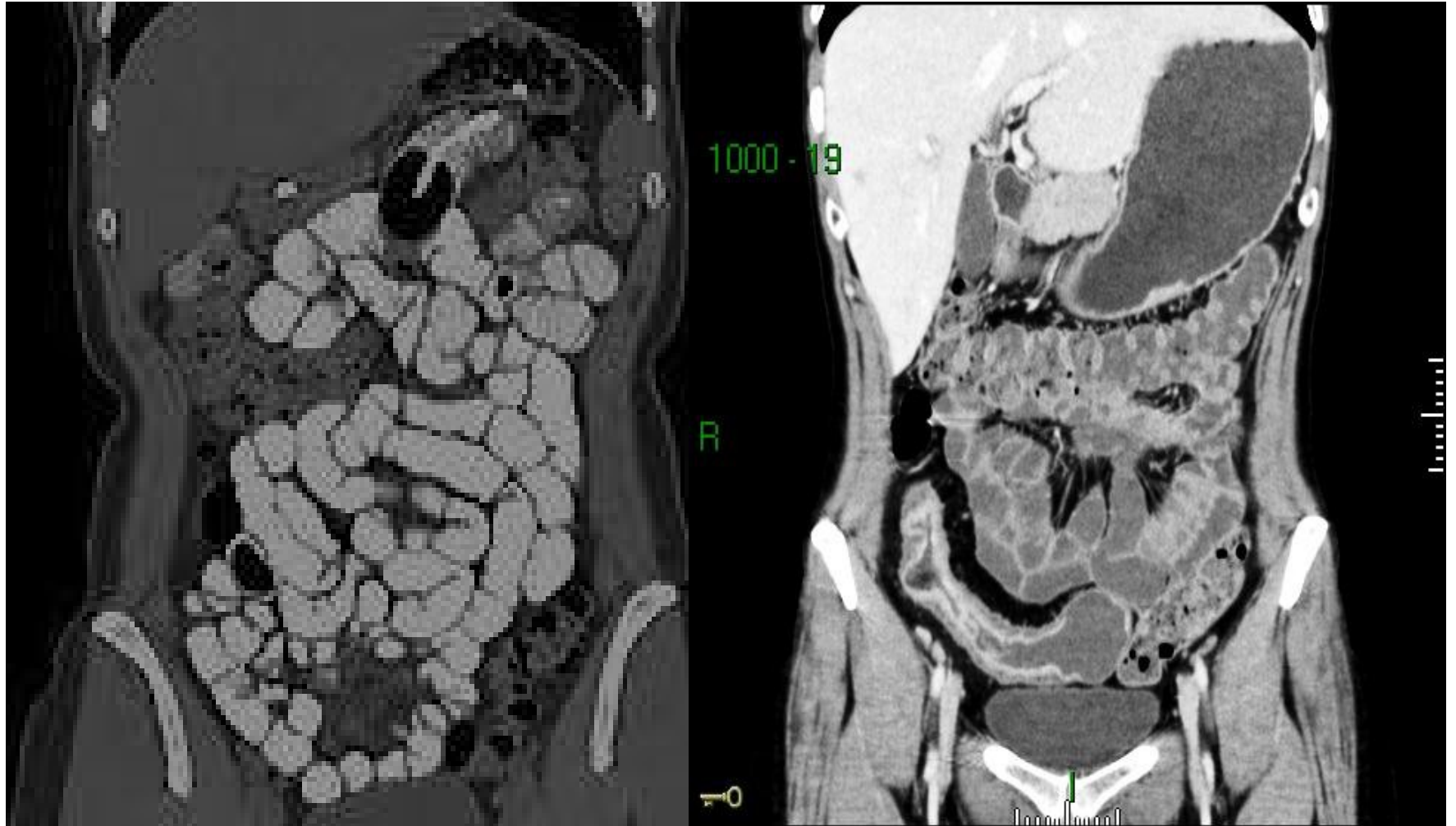

VENOUS
PHASE

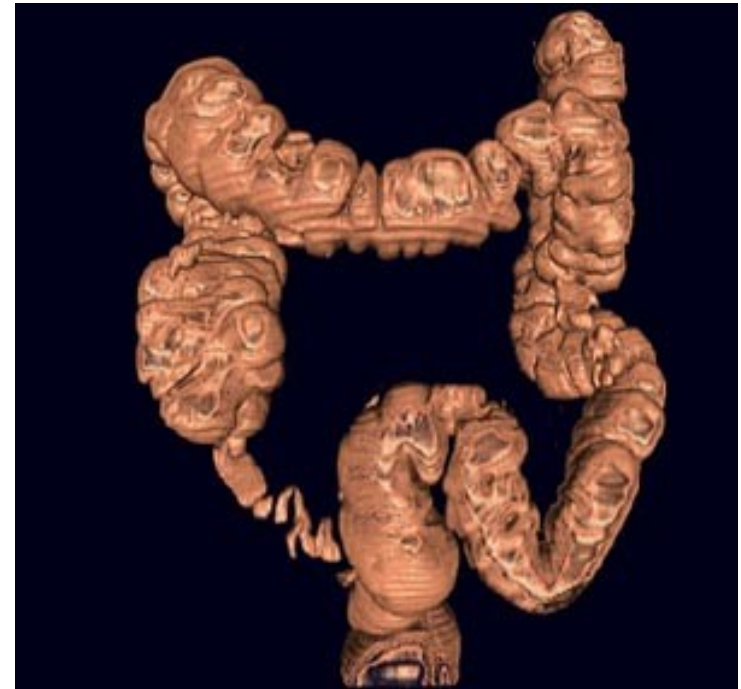
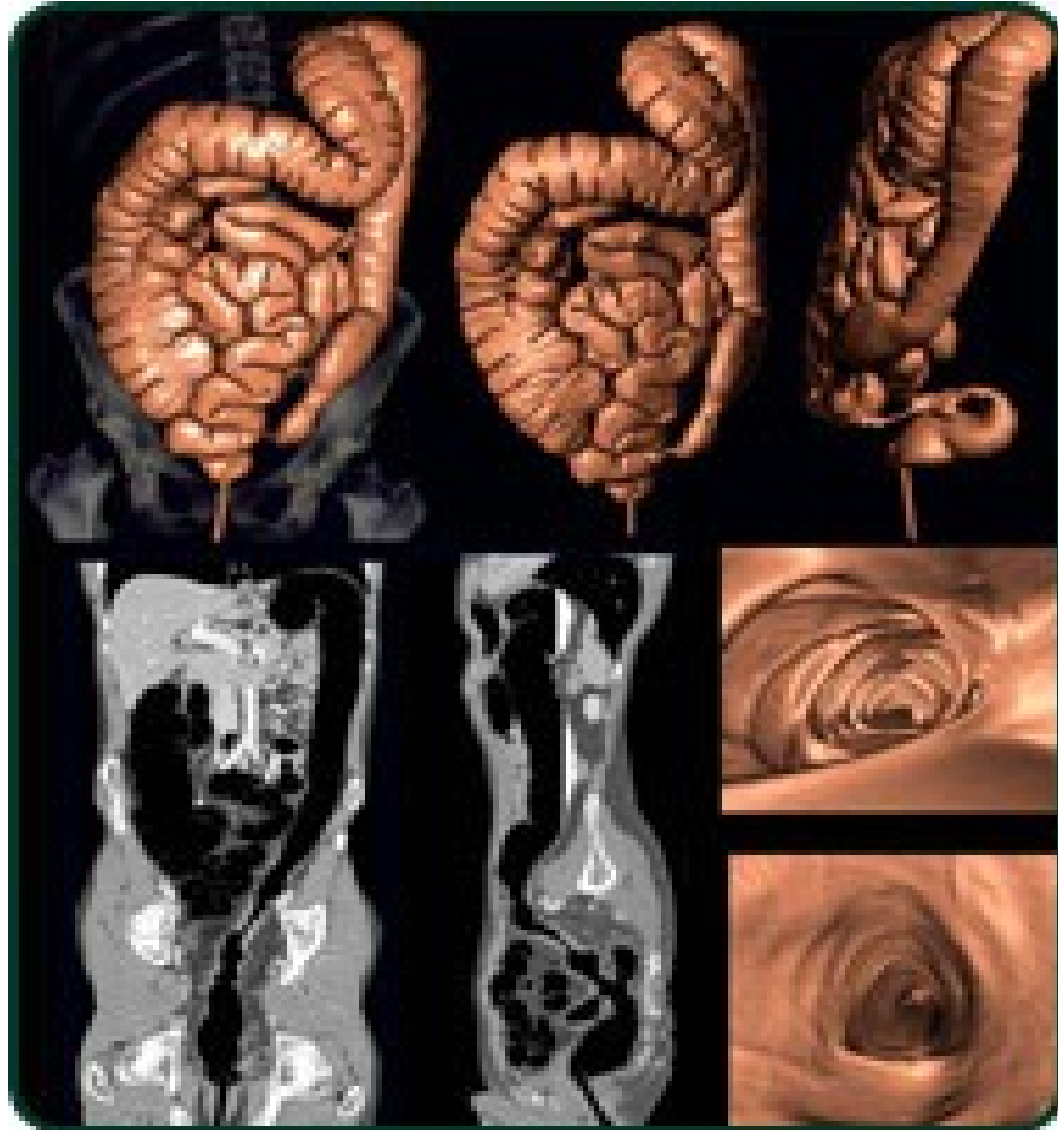



CT enterografie

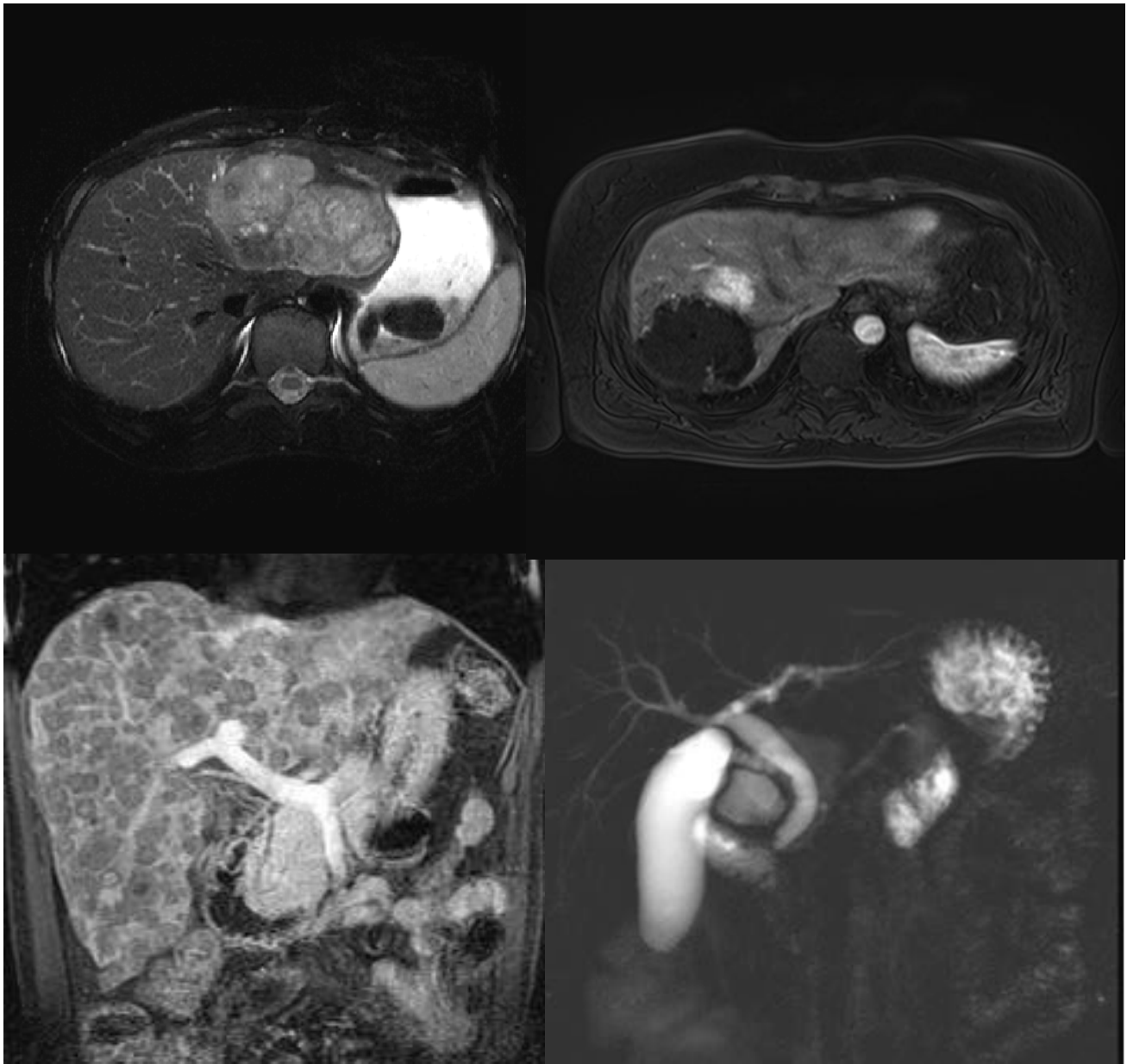


CT kolonografie

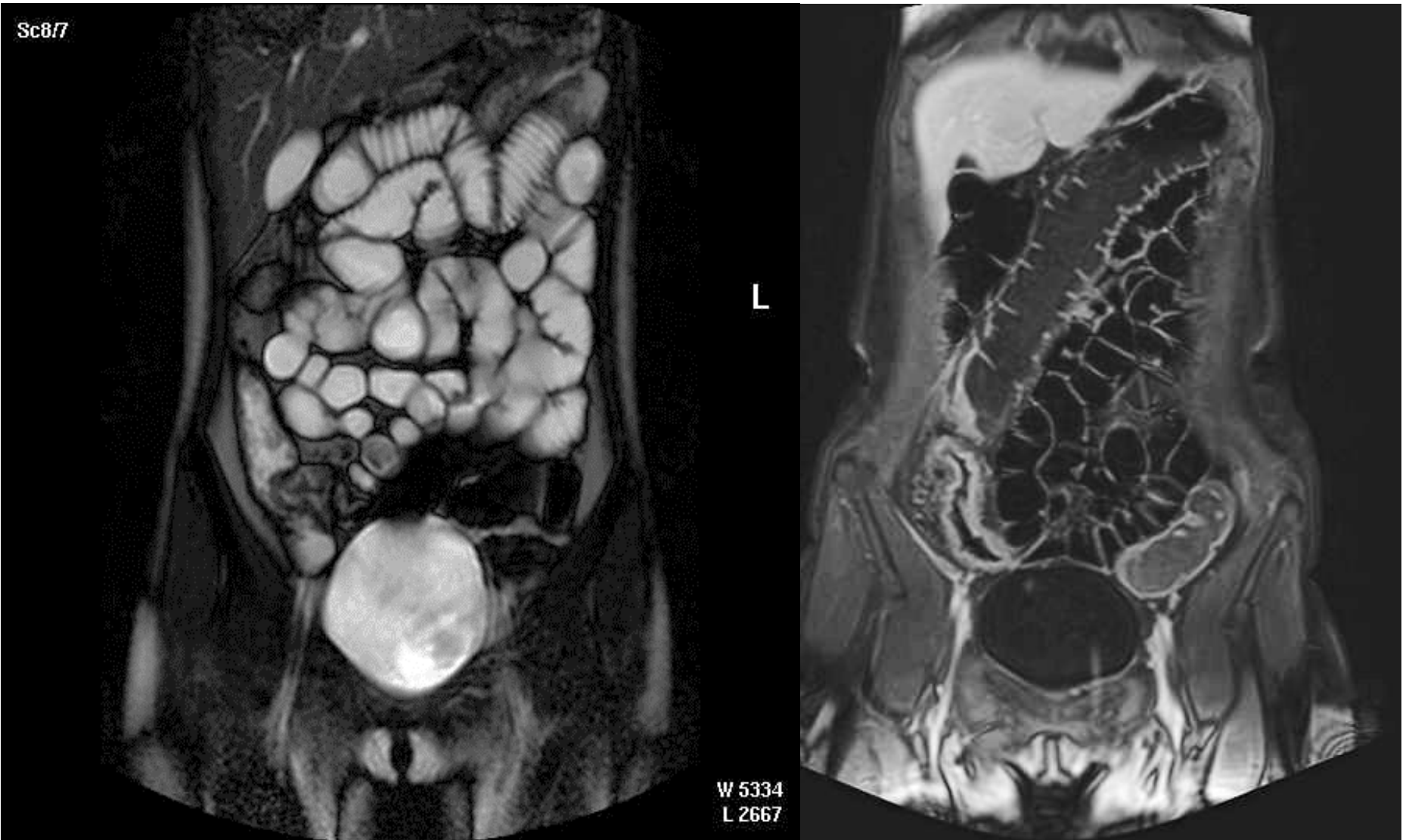


MR vyšetření

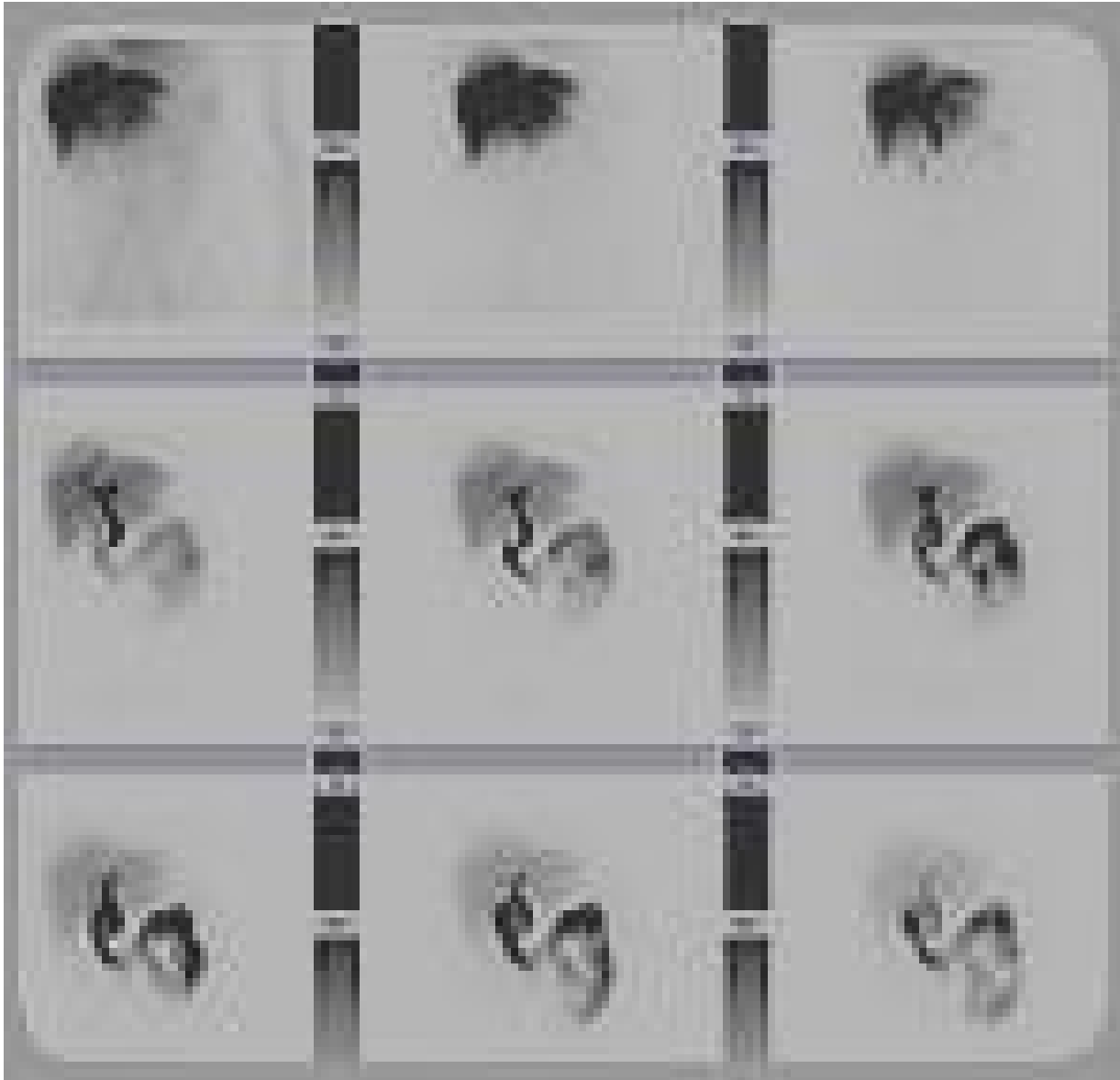
- Ložiska v játrech – cysty, hemangiomy, metastázy
- Difuzní patologické jaterní procesy (cirhóza, steatóza)
- Pankreas – tumory
- Žlučové cesty
- MRA aorty, renálních tepen, v.portae



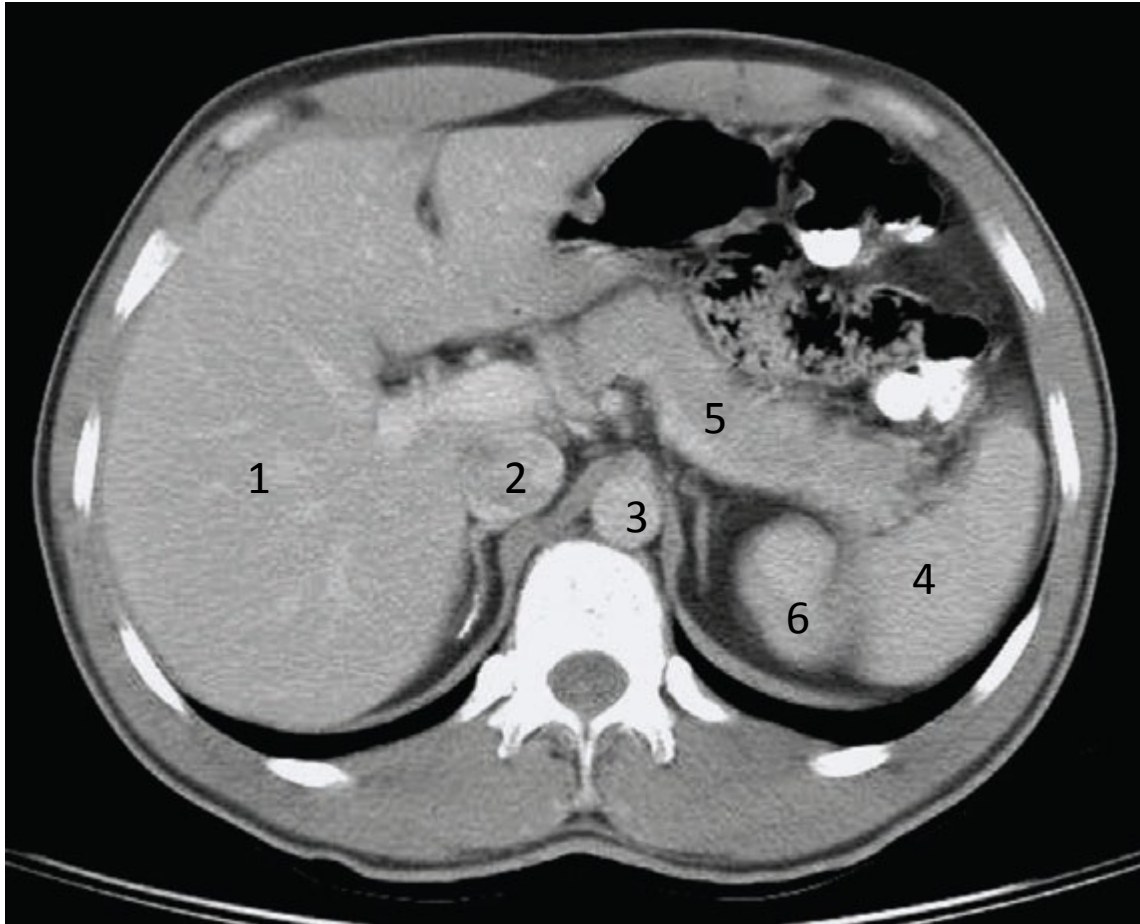
MR enterografie



Cholescintigrafie



Trochu anatomie



1 – játra

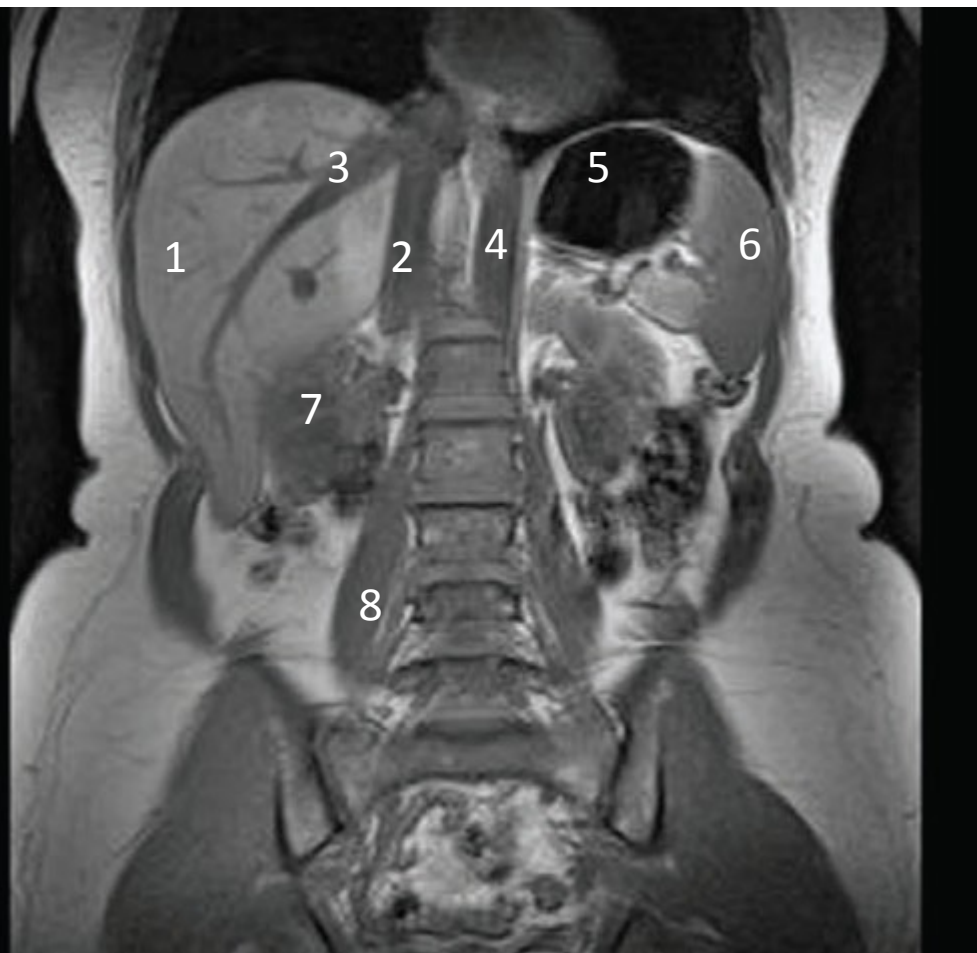2 – dolní dutá žíla

3 – břišní aorta

4 – slezina

5 – slinivka břišní

6 – levá ledvina



1 – játra

2 – DDŽ

3 – jaterní žíla

4 – aorta

5 – žaludek

6 – slezina

7 – pravá ledvina

8 – m.psoas