

AKUTNÍ KORONÁRNÍ SYNDROM

MUDr. Jana Šeblová, Ph.D.



Akutní koronární syndromy

Definice: akutní ischemie srdečního svalu = stavy spojené s nestabilním aterosklerotickým plátem a na něj nasedající trombózou v koronární tepně

- **Akutní infarkt myokardu s elevacemi ST úseku**

- transport přímo do kardiocentra!

- **Akutní koronární syndrom bez elevací ST úseku**

- Nestabilní angina pectoris
- Akutní infarkt myokardu bez elevací ST úseku
- Minimální myokardiální léze

Diagnostika

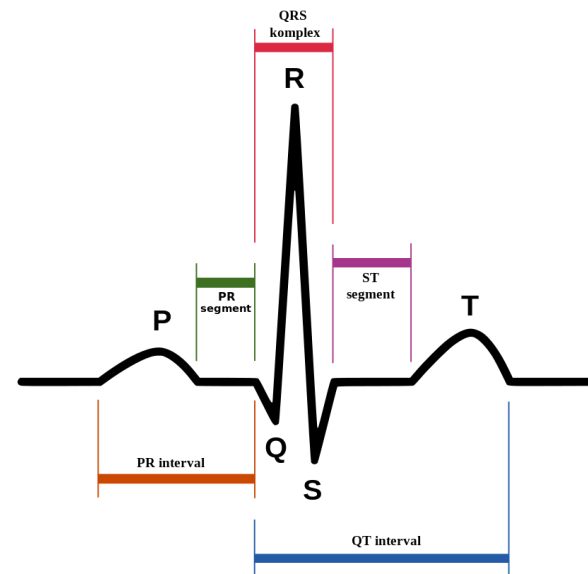
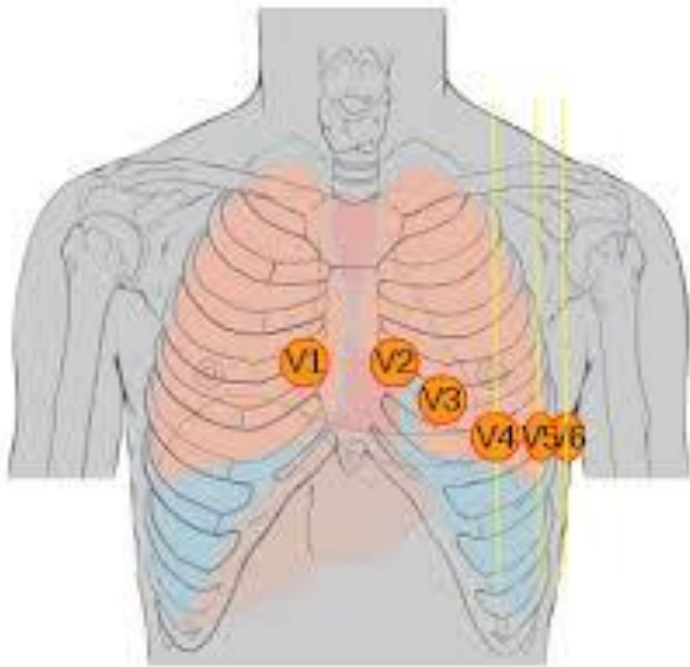
■ **Obtíže pacienta – klinika!**

- Svíravá, pálivá, tlaková, tupá, neurčitá bolest za sternem, ale i do krku, rukou, čelistí, zubů, hlavy.....
- Pocit dušnosti, vegetativní příznaky, úzkost
- Necharakteristické obtíže u žen, starších pacientů, při DM II typu

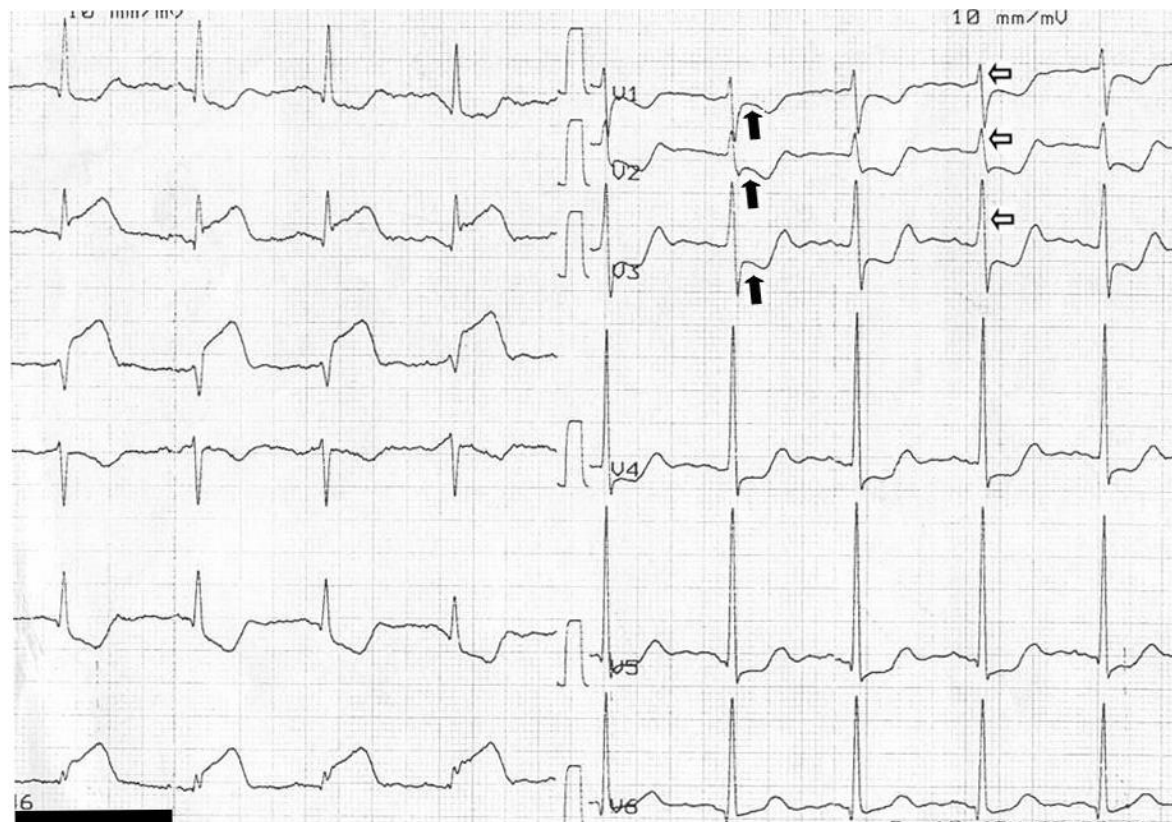
■ **EKG nález**

■ **Laboratorní diagnostika – až v nemocnici**

Natočení 12 svodového záznamu



Typický nálezn AIM s ST elevacemi



Akutní koronární syndromy

- včasná diagnostika již v PNP
 - 12 svodové EKG rutinně při bolestech na hrudi – 2 záznamy: 1 do ZZ, jeden k záznamu o výjezdu
- komunikace s cílovým pracovištěm (konzultace s přijímajícím kardiologem – konferenční hovor, telemetrický přenos křivky)
- organizace transportu – volba týmu (RLP/RZP v případě časové prodlevy dojezdu lékaře)
- Monitorování! - až do předání na cílové pracoviště
- Terapie: poloha v polosedě, bez fyzické námahy, analgesie, vasodilatace, antiagregace, antikoagulace, O₂ nikoliv rutinně!