

# Angina pectoris

angere= svírat

**Nestabilní**  
**Stabilní**



# Nestabilní angina pectoris= předinfarktová angina

- **Příčiny**- ischemie myokardu
- **Příznaky**- opakované stenokardie bez nálezu na EKG
- **!!!! Vysoké riziko IM- hospitalizovat**
- **!!!! Krátkodobá ischemie - stenokardie**
- **!!!! Dlouhodobá ischemie - nekróza  
= infarkt**
- **† fibrilace, asystolie**



- Při stenokardii **1tbl. Nitroglycerinu** pod jazyk, rozkousat a po ústupu bolesti vyplivnout nebo aplikovat spray
- podle potřeby užít opakovaně
- Pokud **bolest trvá  $\geq$  20 minut** →  
**100% IM**



# Stabilní (námahová) angina pectoris

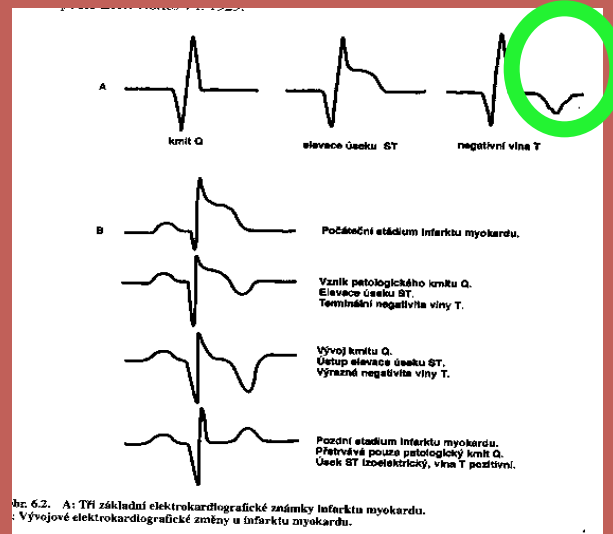
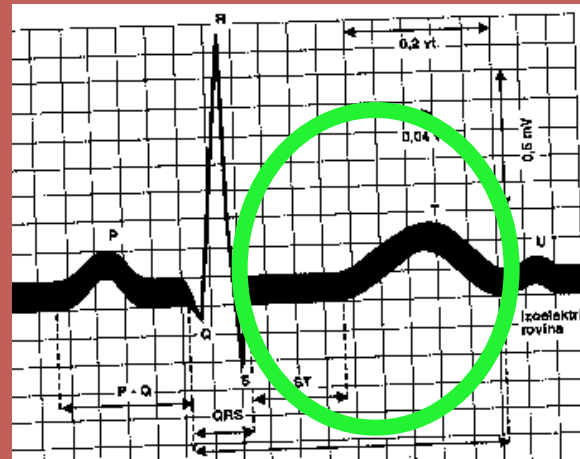- **Příčina:** ischemie myokardu
- **Příznak:** **stenokardie** při fyzické námaze, chůzi, přechodu z tepla do mrazu
- s propagací jako u IM do krku, LHK, dolní čelisti, PHK, břicha, zad
- **Trvání** sekundy až minuty



# Diagnostika

EKG- klidové,  
ergometrie, Holter  
pouze **deprese**  
úseku **ST**

Zátěžové Echo



# Terapie

- PTCA, stenting, bypass ?
- $\beta$  blokátory  $\rightarrow$   $\downarrow$  TF
- Nitráty
- Blokátory Ca kanálů
- Hypolipidemika
- P.o. antikoagulancia, antiagregancia

