



Gynekologické operace

Klasifikace

Diagnostické

Terapeutické

Rekonstrukční

Estetické

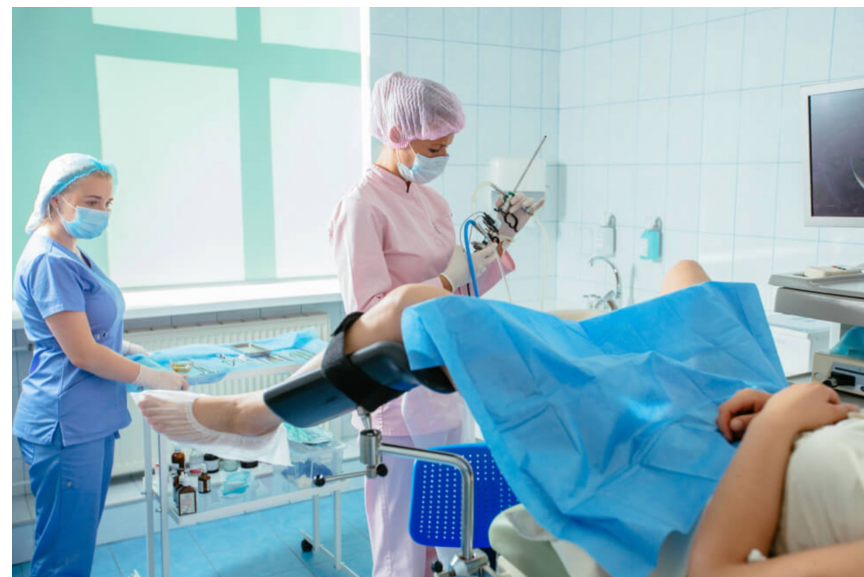Malé výkony

Velké výkony

Operační přístupy

Vaginální

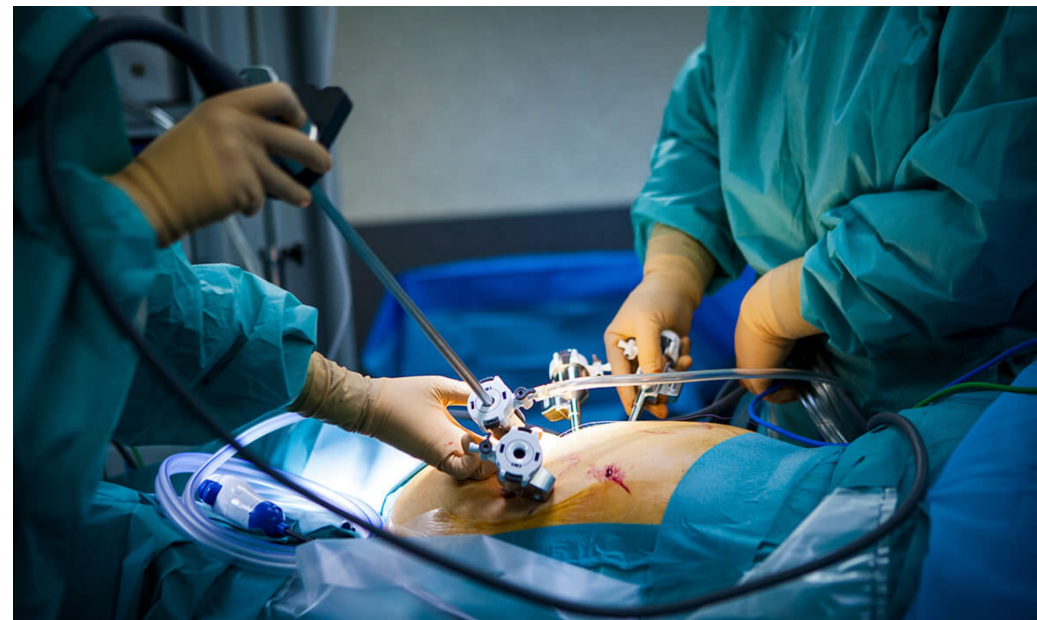- Gynekologická poloha
- Vulva, pochva, děložní hrdlo, sestup, vag. HYE



Zdroj: <https://www.topline.md.com/new-age-womens-health/what-you-need-to-know-about-hysteroscopy/>

Břišní stěnou

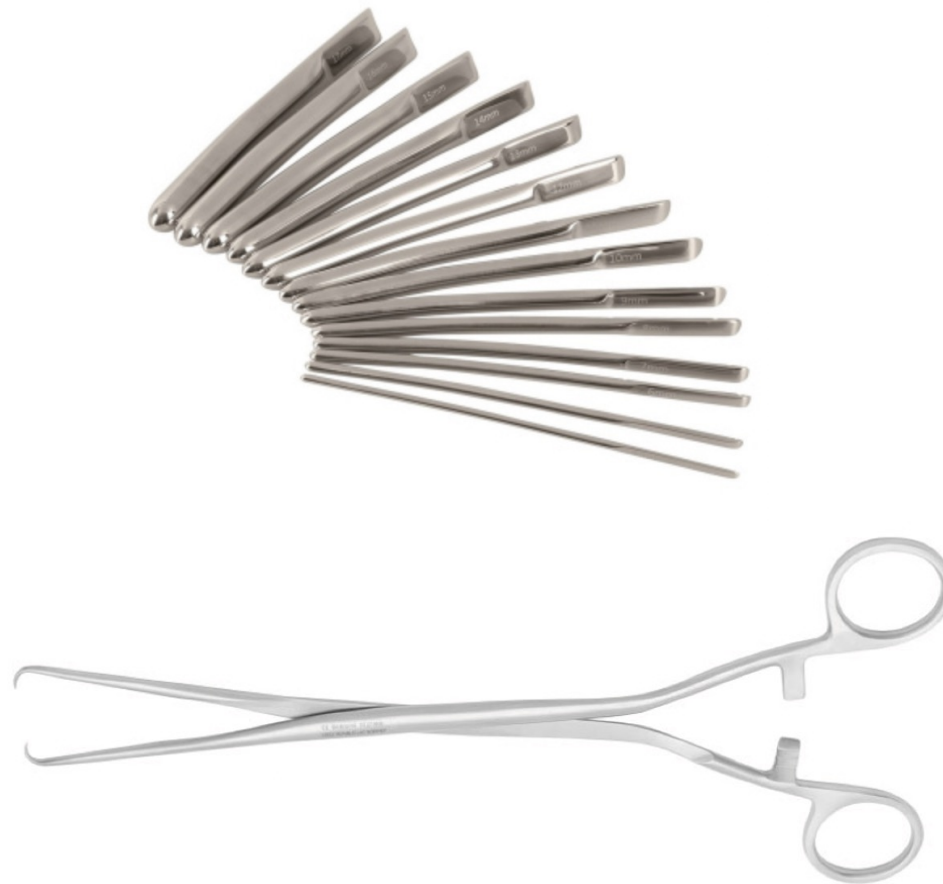- Laparotomie
- Laparoskopie



Zdroj: <https://www.sunrisehospitals.in/wp-content/uploads/2023/04/push-to-replace-open-hysterectomy-with-keyhole-226.jpg>

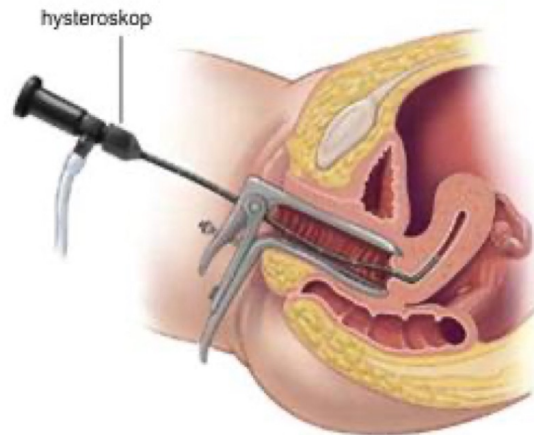
Malé výkony – příprava pole

- Anestezie
- Dezinfekce
- Zarouškování
- Vycévkování
- Pokud do DD
 - Zachycení čípku do amerických kleští
 - Dilatace – Hegar, Dilapan



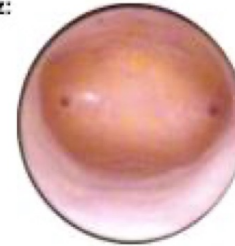Hysteroskopie

- Diagnostická x operační



normální hysteroskopický obraz:

patrná přehledná dutina děložní a odstupy obou vejcovou (jejich ústí)



polyp dutiny děložní:

přehledně je patrný polyp velikosti cca 9x6mm, vyrůstající ze sliznice dutiny děložní



Zdroj: https://www.gynekologietrebic.cz/dokumenty/003/hysteroskopie_inf_souhlas.pdf

[Video 1](#) – diagnostická HSK

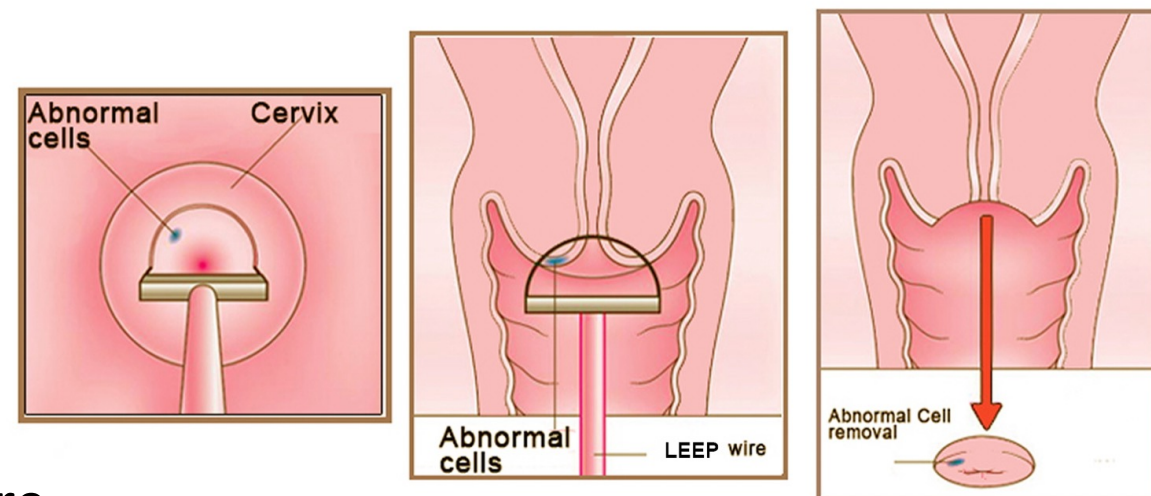
[Video 2](#) – operační HSK

Konizace

- Odstranění části děložního čípku
- Kdy děláme?

LEEP – loop electrosurgical excision procedure

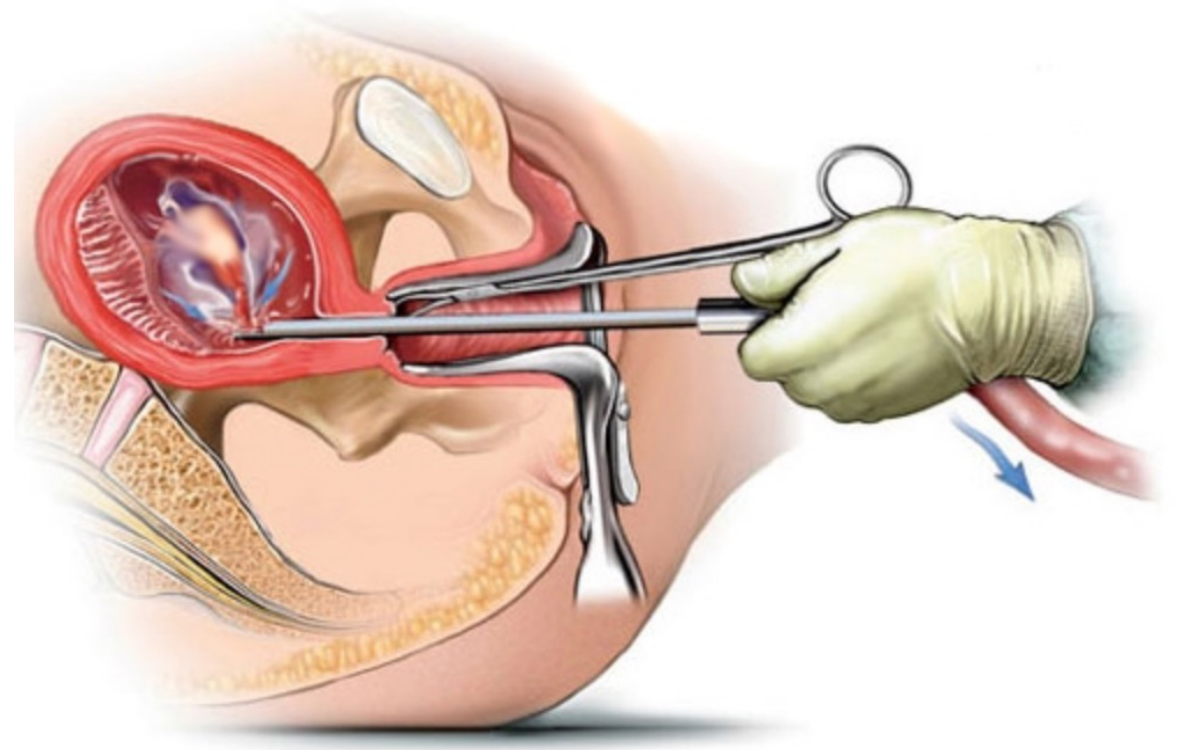
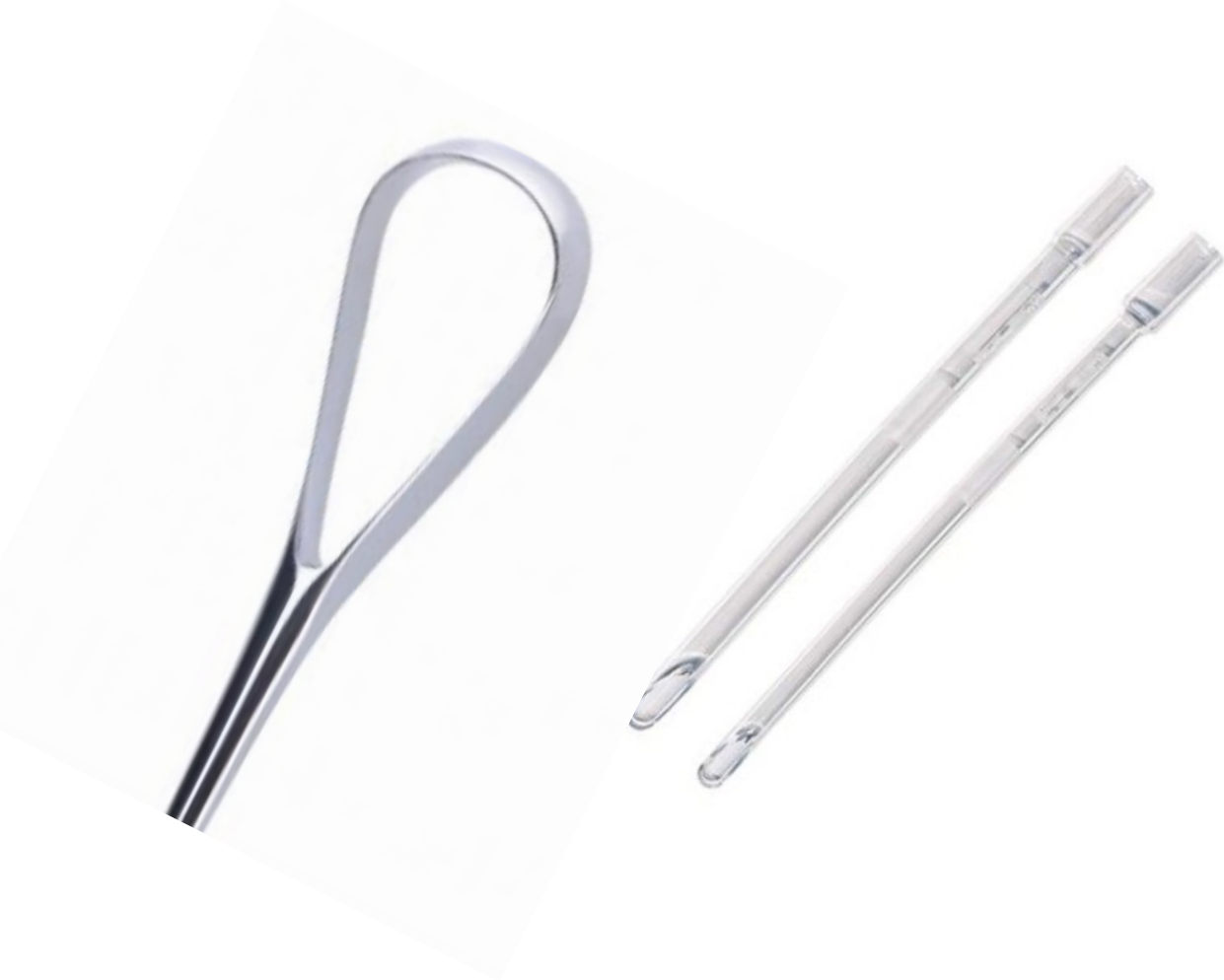- Vysokofrekvenční klička



Zdroj: <https://healthjade.net/leep-procedure/>

Jehlová konizace – vysokofrekvenční jehla

Kyretáž, ECUI



Zdroj: <https://www.miniinterupce.cz/jak-miniinterupce-probiha-prubeh-interrupce>

Laparotomie

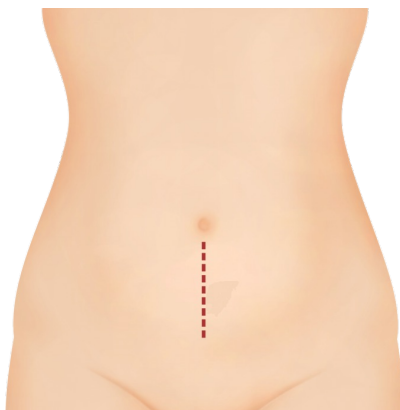
Dolní střední laparotomie

Výhody:

- Dobrý přístup
- Prodloužení
- Časově míň náročné
- Menší krvácení

Nevýhody:

- Horší kosmetický efekt
- Častější hernie



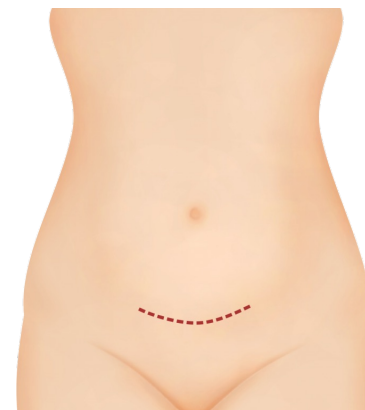
Pfannenstielův řez

Výhody:

- Lepší kosmetický efekt
- Minimální rozvoj hernií

Nevýhody:

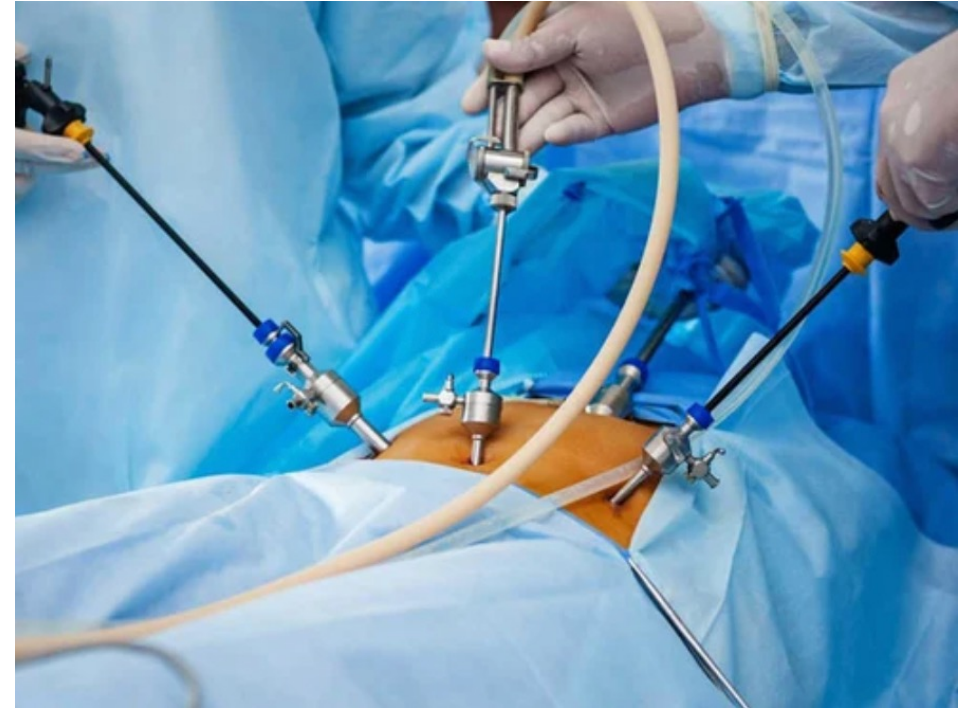- Větší náročnost
- Více krvácení



Laparoskopie

- Využití endoskopických metod
 - Trendelenburgova poloha
1. Kapnoperitoneum - Veressova jehla, CO₂
 2. Zavedení laparoskopu – trokar, laparoskop
 3. Zavedení nástrojů
 4. Operace
 5. Zašití vstupů

[TLH - video](#)



Zdroj: <https://www.indiamart.com/proddetail/laparoscopy-surgery-19013430391.html>



Zdroj: <https://www.beryl-med.com/produkty/trokary/704-trokary-wielorazowego-uzytku>



Zdroj: <http://cz.tscs-health.com/laparoscopic-instruments/5mm-surgical-instrument/abdominal-scissors.html>

Příklady operací

Vaginální

- HSK
- RCUI, ECUI
- HYE
- urogynekologické výkony
- plastiky

Abdominální

- HYE
- Radikální operace
- LSK operace

Kombinované

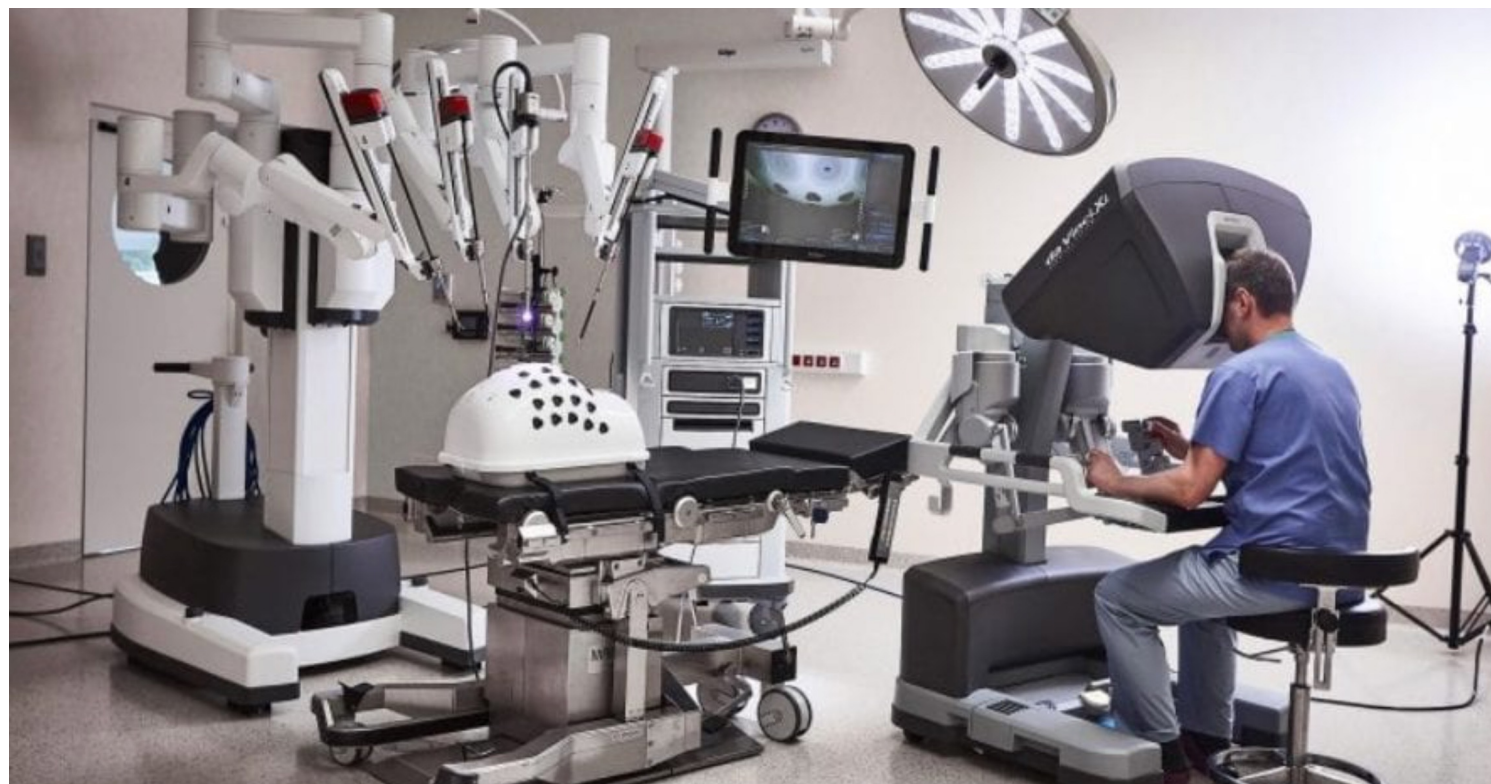- LAVH

Hysterektomie

- *S odstraněním cervixu*
- *Supracervikální*
- *S odstraněním adnex*
- *S odstraněním salpingů*
- *Bez odstranění adnex*

Robotická chirurgie

- DaVinci
- Minimálně invazivní, větší přesnost



Před operací

Indikace

Pohovor s pacientkou, poučení

Ambulantně vs. za hospitalizace

Informované souhlasy

Předoperační péče

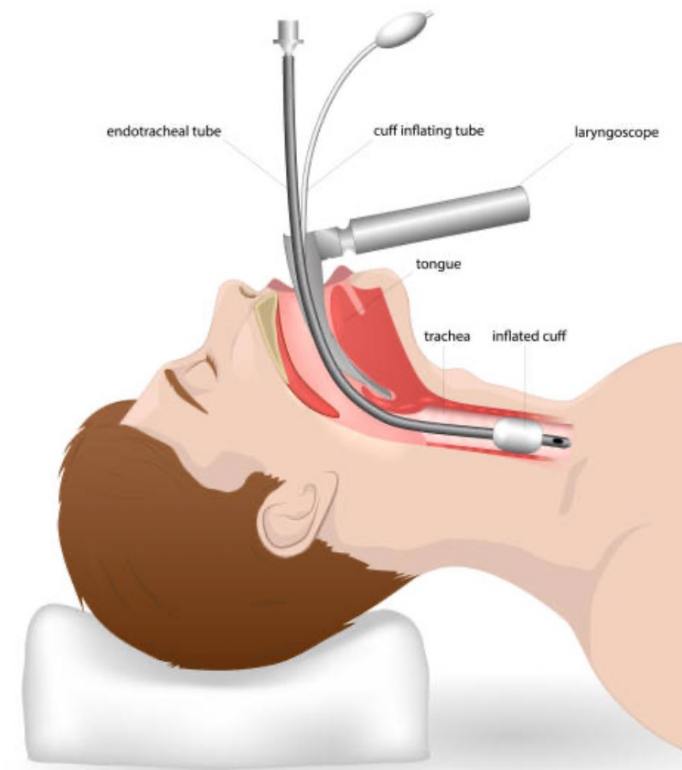
- Vyšetření interní + anesteziologické
- Příprava – kompenzace chronických onemocnění, infekce
- Klyzma, oholení
- Premedikace
- Prevence TEN
- Lačnění, restrikce tekutin
- ATB profylaxe – chráněné koagulum

Anestezie

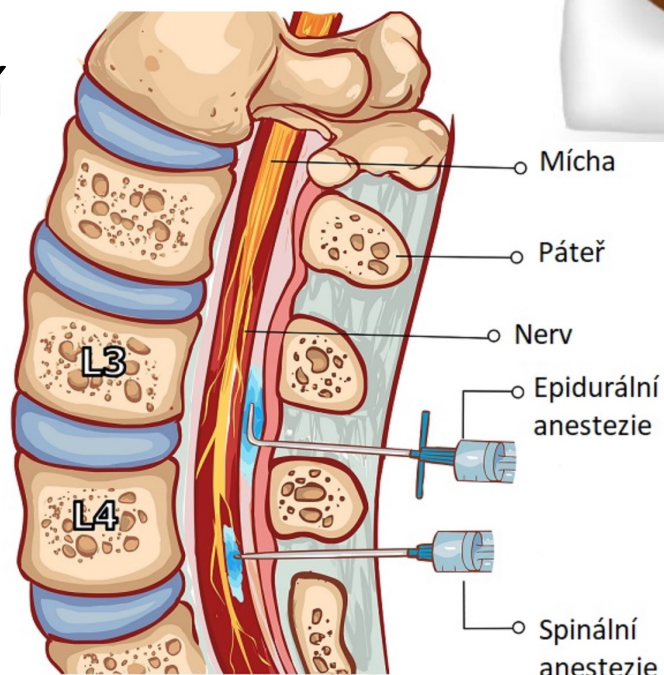
Celková – hypnotická, analgetická a myorelaxační
- nutné zajistit dýchací cesty

Svodná – spinální nebo epidurální

Lokální



Zdroj: <https://www.istockphoto.com/cs/fotky/intubace>



Zdroj: <https://www.rehabilitace.info/zdravotni/spinalni-anestezie-co-je-to-a-kdy-se-pouziva/>

Komplikace (příklady)

Bezprostřední

Hemoragie

Anesteziologické

Poranění okolních orgánů

Anafylaxe

Časné

TEN

Infekce

Ileus

Píštěle

Retence moči

Pozdní

Adheze

Lymfedém

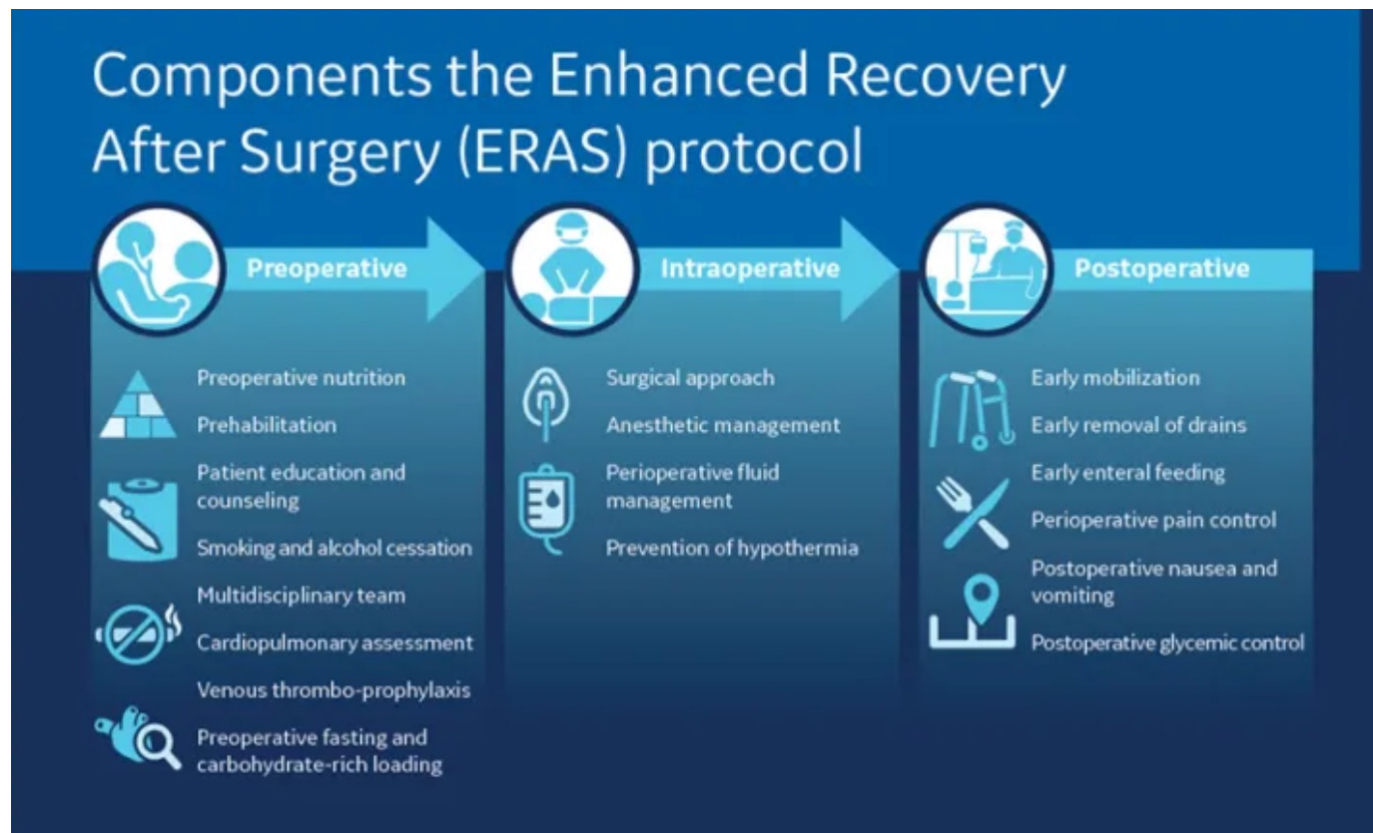
Hernie

Bolestivost

Keloidní jizvy

Pooperační péče

- Standardní oddělení/ JIP
- Monitorace vitálních funkcí
- Tlumení bolesti
- Monitorace krvácení
- Prevence TEN
- Péče o ránu
- ERAS protokol



Děkuji za pozornost