

Náhlé příhody v gynekologii

Mgr. Štěpánka Vybíralová



Náhlé příhody břišní

- vyznačují se náhlým vznikem z plného zdraví
- mají rychlý průběh, ohrožují na životě a zpravidla vyžadují neodkladnou operaci
- obvykle vedou do hrozícího nebo rozvíjejícího se šoku, někdy se závažnými komplikacemi (syndrom multiorgánové dysfunkce, diseminovaná intravaskulární koagulace)

Diagnostika NPB

- diagnostikuje zpravidla terénní lékař
- dle anamnézy a fyzikálního nálezu je třeba rozhodnout, zda se o náhlou příhodu jedná
- zajištění vitálních funkcí a urychlený transport do lůžkového zařízení
- lékař pak provádí diferenciální diagnózu a určuje druh náhlé příhody
- odlišujeme, zda je to NPB zánětlivá, ileózní či krvácivá
- zjištění příčiny a rozlišení postiženého orgánu, rozhodnout, zda budeme léčit konzervativně či operačně

Diagnostika NPB

- vitální funkce – stav vědomí, TK, tep, kvalita pulzové vlny, frekvence a typ dýchání, zbarvení kůž
- sledujeme činnost uropoetického systému – diuréza, dysurie, strangurie, hematurie, anurie, nefralgie
- sledujeme činnost GIT – zvracení, odchod stolice a plynů, charakter peristaltiky
- krvácení z rodidel, teplota, charakter bolesti
- dokud není objasněna příčina NPB nepodáváme léky, které by zastřely klinický obraz (ATB, kortikoidy, opioidy, spazmoanalgetika, antipyretika a

Náhlé příhody v gynekologii

- často spojeny s krvácením a vyžadují operaci
- pokud jsou zánětlivé, tak jsou obvykle v pánvi dobře ohraničeny a u starších lze volit i konzervativní léčbu
- u náhlých příhod břišních dominuje bolest – může být difúzní, lokalizovaná, kolikovitá, viscerální i somatická
- nejčastěji - ektopická gravidita, ruptura hemoragické cysty, PID s rupturou abscesu, torze adnex, torze pedunkulujícího myomu

Ektopická gravidita

= graviditas extrauterina, mimoděložní těhotenství

- nejčastější náhlá příhoda v gynekologii
- těhotenství i cervikální a istmické - jsou intrauterinně
- přibližně každé 80. těhotenství je mimoděložní, pokud již žena prodělala GEU, je asi 10% pravděpodobnost, že další těhotenství bude opět mimoděložní
- lokalizace – nejčastěji je ve vejcovodu (95–97 %)
- rýhující se vajíčko má schopnost nidace (od 6. dne), nejvhodnějším místem je endometrium, ale uchytí se kdekoli ve vnitřím genitálu nebo na serózních blanách
- výjimečně se stane, že se začne vyvíjet v cervixu uteri, tato gravidita mívá nejzávažnější průběh (dochází tam k opakovanému, špatně léčitelnému krvácení, často je třeba provést život zachraňující hysterektomii)

Ektopická gravidita

Příčiny

- chronický zánět rodidel, zavedené nitroděložní tělísko, stav po operaci v dutině břišní, která se zhojí srůstem tkání či orgánů k sobě, operace prováděná na vejcovodu, nádory utlačující vejcovod, který se tak stane neprůchodným
- příčina může být i v samotném oplodněném vajíčku, které může být z vaječníku vypuštěno při ovulaci brzy nebo naopak pozdě
- hlavním rizikovým faktorem jsou chirurgické výkony na vejcovodu, břišní chirurgie v anamnéze se řadí k výkonům s nízkým rizikem

Ektopická gravidita

Příznaky

- často žádné potíže
- bolest v podbřišku
- vynechání menstruace, po nějaké době krvácení mimo menstruaci
- nejisté známky těhotenství (ranní nevolnost, napětí v prsou)
- pocit na omdlení či nucení na stolicí

Ektopická gravidita

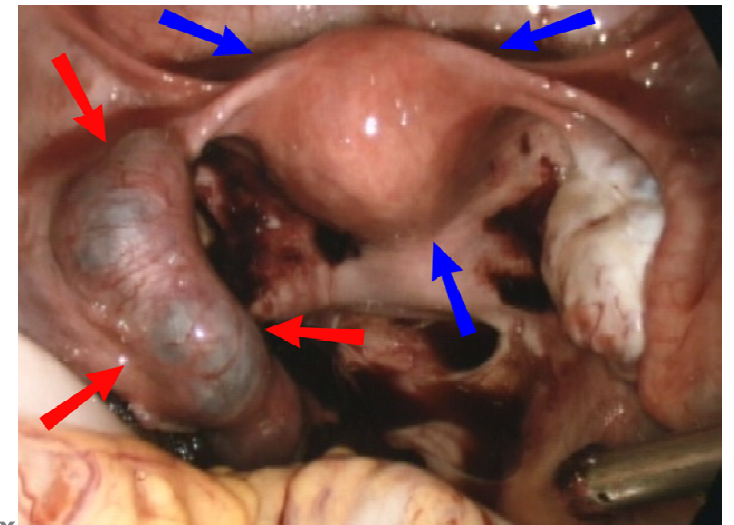
Diagnostika

- anamnéza (příznaky, gynekologické operace, ...)
- gynekologické vyšetření (ultrazvukového vyšetření)
- odběr krve na laboratorní vyšetření (hladina hCG)
- pokud je nález stále nejasný a pacientka má bolesti - dg. laparoskopie

Ektopická gravidita

Průběh

- trofoblast napadá okolní tkáň, může probíhat různě
- embryo může krátce po nidaci odumřít – je to pak považováno za opožděnou menstruaci
- pokud je vejce větší a klky choria poruší cévy vejcovodu, nastane krvácení do obalu vejce, to se odlučuje, vzniká tubární mola
- často se stane, že kontrakce vejcovodu vypudí vejce do dutiny břišní – abortus tubarius
- pokud trofoblast napadne celou stěnu může nastat ruptura vejcovodu, která má



Ektopická gravidita

Léčba

- cílem je především ukončení GEU vzhledem k potenciálně fatálním komplikacím hrozícím matce
- v úvahu připadá terapie medikamentózní (minimálně) a chirurgická

Systemová léčba methotrexátem

- Methotrexát = cytostatikum blokující syntézu DNA v rychle rostoucích tkáních
- použití vyžaduje splnění přísných kritérií, a proto je aplikovatelný pouze u 1/3 pacientek
- vyhrazen pro časně diagnostikovaná GEU všech lokalizací
- pokud jsou podmínky aplikace optimální, je úspěch metody až 95%
- v ČR se vzhledem k četným vedlejším účinkům příliš nepoužívá, využívá se v UK

Ektopická gravidita

Léčba

- vyjma akutních situací s hemodynamickou nestabilitou, kdy je indikována laparotomie, je ve většině případů metodou volby laparoskopie
- vzhledem k nejčastější lokalizaci GEU v rámci tuby uteriny je standardní operativou tubární gravidity salpingektomie a salpingotomie

Salpingektomie

- odstranění vejcovodu, indikováno při nekontrolovatelném krvácení, ireverzibilně alterovaných vejcovodech, na přání sterilizace ze strany pacientky

Salpingotomie

- podélné naříznutí tuby s následným odstraněním produktu koncepce je volena zejména v případě ampulární gravidity, riziko recidivy GEU v postiženém vejcovodu je až 15 %

Ektopická gravidita

Léčba

Milking out

- tlakem na vejcovod dojde k vytlačení oplodněného vajíčka
- hrozí poměrně velké riziko prasknutí vejcovodu
- využívá se výjimečně a pouze ve velmi rané fázi mimoděložního těhotenství, kdy ještě není tuba tolik namáhána

Ektopická gravidita

Další těhotenství

- otěhotnět přirozenou cestou je možné pouze v případě, že ženě zůstal po zákroku funkční alespoň jeden vejcovod
- další těhotenství doporučeno nejdříve za 6 měsíců od prodělaného zákroku
- recidiva mimoděložního těhotenství je poměrně vysoká (10 až 15 %)
- pokud se kvůli poškozeným vejcovodům nedaří otěhotnět, možnost využití metody IVF

Torze adnex

- po ektopické graviditě druhá nejčastější NPB v gynekologii
- dochází k torzi pohyblivého ovariálního tumoru nebo stopkatého myomu
- může dojít i k torzi zdravého vejcovodu

Torze adnex

Příznaky

- probíhá prudce nebo pozvolna (záleží k jak velkému zaškrcení dochází)
- pokud dojde k částečné rotaci, utlačí se žíly, tepenný přítok zůstane zachován – dochází k městnání v cystě, k otoku či ke krvácení
- pokud dojde i k zaškrcení tepen, rozvíjí se nekróza a zánětlivá reakce peritonea
- při několikanásobné torzi – prudké bolesti, často s rozvojem šoku
- objektivně - nauzea, zvracení, zástava odchodu plynů a stolice, bolesti trvalého charakteru, tep zrychlený, nitkovitý, kůže chladná, pokrytá potem

Torze adnex

Diagnostika

- anamnéza a fyzikální vyšetření – břicho je vzedmuté, difúzně bolestivé (maximum v podbřišku)
- palpačně per vaginam – extrémně bolestivá rezistence vedle dělohy
- definitivní diagnózu určí USG a laparoskopie

Torze adnex

Léčba

- laparoskopický výkon, při kterém se uskřínutý vaječník uvolní a případně několika stehy zafixuje, aby se situace nemohla opakovat
- je-li přívod krve do vaječníku přerušeny po příliš dlouhou dobu, může dojít k odumření jeho tkáně a v takovém případě se při chirurgickém zákroku vaječník odstraní

Ruptura cysty

- ruptura může vést k náhle vzniklé silné bolesti podbříšku a krvácení do dutiny břišní
- pokud ultrazvukové vyšetření potvrdí přítomnost volné krve v dutině břišní, je potřeba místo prasknutí operačně ošetřit – nejčastěji laparoskopicky
- pokud se výskyt funkčních cyst opakuje, je možné jejich výskyt snížit nasazením hormonální antikoncepce s vyšším podílem gestagenů

Náhlé příhody břišní v těhotenství

- závažné stavy ohrožující plod i matku, proto je nezbytná rychlá diagnostika a následující terapie

Časté příčiny NPB u těhotných

- gastrointestinální (apendicitida, cholecystitida, ileus)
- gynekologické (torze adnex)
- urologické (nefrolitiáza, pyelonefritida)
- vaskulární

Apendicitida v těhotenství

- vyskytuje se vzácně, nejčastěji kolem 3. měsíce gravidity
- ohrožuje na životě matku i plod
- appendix je v těhotenství vlivem hormonů překrvený a prosáklý, snadněji podléhá gangréně
- vysunutí céka a jeho izolace dělohou nedovolí ohraničení zánětu, ten snadno přechází na dělohu a vede k jejím kontrakcím

Apendicitida v těhotenství

Diagnostika

- obtížná, děloha překáží vyšetření, posouvá červ z normální polohy
- od 4. měsíce se posouvá bod bolestivosti vzhůru (v 8.–9. měsíci leží pod obloukem žeber)
- některé příznaky appendicitidy navíc patří v těhotenství k normálním – nauzea, zvracení, poruchy peristaltiky, tachykardie
- chybí také další důležitý příznak peritoneálního dráždění – défense musculaire, jelikož děloha brání kontaktu s peritoneem

Aldersův test – těhotnou převracíme na levý bok za stálého tlaku na bolestivé místo, pokud bolest ustane, je děložního původu a nesvědčí pro appendicitidu

Sitkovského příznak – naopak, při převrácení na pravý bok se objeví bolesti v ileocekální krajině, to svědčí pro appendicitidu

Apendicitida v těhotenství

Léčba

- metodou první volby je apendektomie
- v současné době také konzervativní postupy (podávání antibiotik) - Tento způsob riziko rekurentní apendicitidy a menší účinnosti v porovnání s chirurgickými postupy
- při apendektomii u těhotných žen lze využít jak laparotomické, tak laparoskopické řešení (ve III. trimestru by apendektomie neměla probíhat laparoskopicky)
- k zákroku by se mělo přistoupit vždy při vysokém podezření na akutní apendicitidu, prodleva při diagnostice a léčbě představuje u těhotných pacientek zvýšené riziko perforace apendixu a úmrtí plodu