

Angina pectoris

angere= svírat

Nestabilní
Stabilní



Nestabilní angina pectoris= předinfarktová angina

- **Příčiny**- ischemie myokardu
- **Příznaky**- opakované stenokardie bez nálezu na EKG
- **!!!! Vysoké riziko IM- hospitalizovat**
- **!!!! Krátkodobá ischemie - stenokardie**
- **!!!! Dlouhodobá ischemie - nekróza
= infarkt**
- **† fibrilace, asystolie**



- Při stenokardii **1tbl. Nitroglycerinu** pod jazyk, rozkousat a po ústupu bolesti vyplivnout nebo aplikovat spray
- podle potřeby užít opakovaně
- Pokud **bolest trvá \geq 20 minut** →
100% IM



Stabilní (námahová) angina pectoris

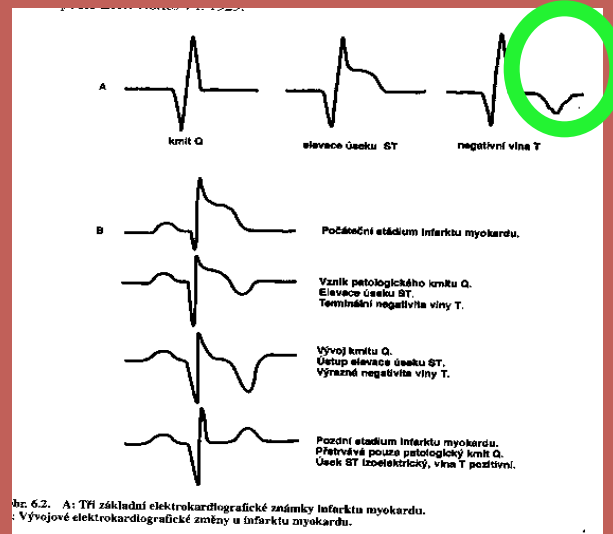
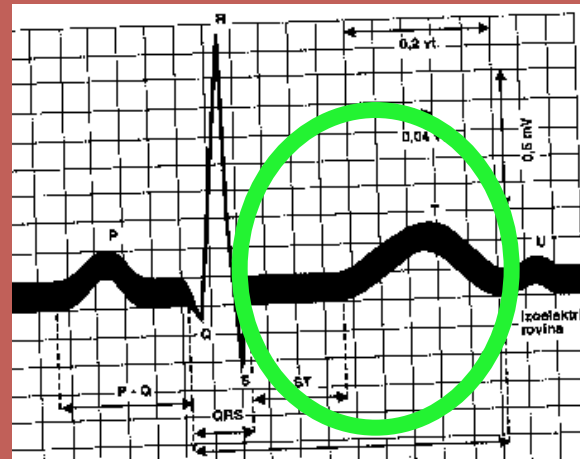- **Příčina:** ischemie myokardu
- **Příznak:** **stenokardie** při fyzické námaze, chůzi, přechodu z tepla do mrazu
- s propagací jako u IM do krku, LHK, dolní čelisti, PHK, břicha, zad
- **Trvání** sekundy až minuty



Diagnostika

EKG- klidové,
ergometrie, Holter
pouze **deprese**
úseku **ST**

Zátěžové Echo



Terapie

- PTCA, stenting, bypass ?
- β blokátory \rightarrow \downarrow TF
- Nitráty
- Blokátory Ca kanálů
- Hypolipidemika
- P.o. antikoagulancia, antiagregancia

