Onemocnění periferních žil

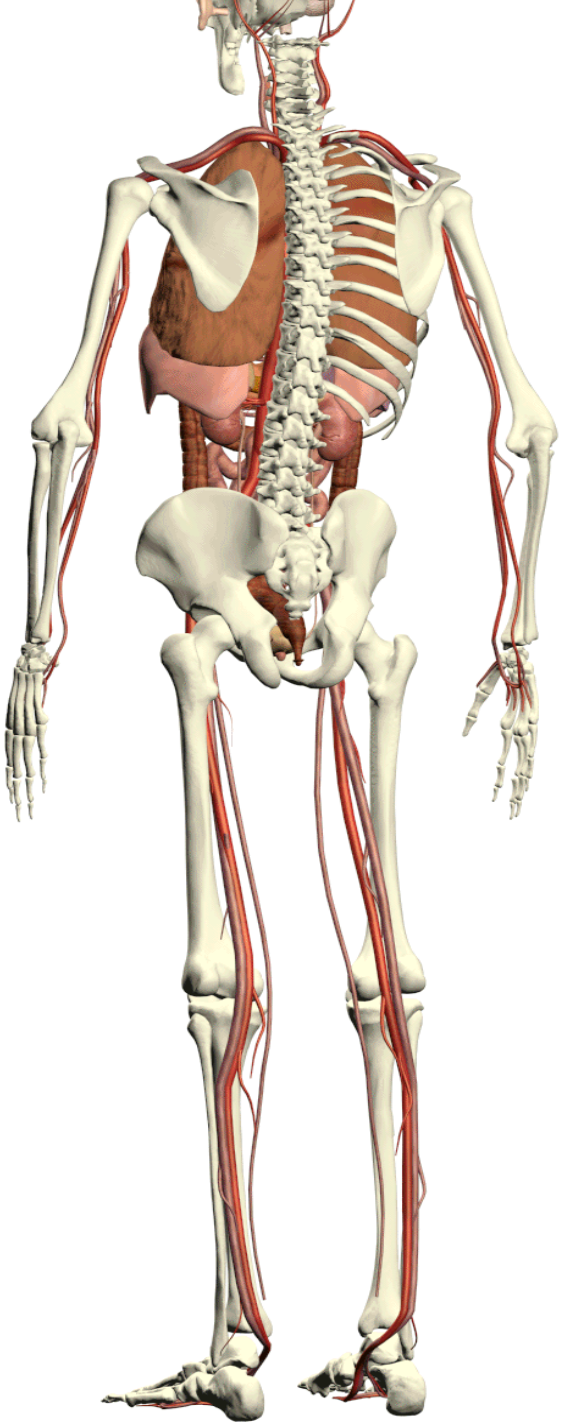

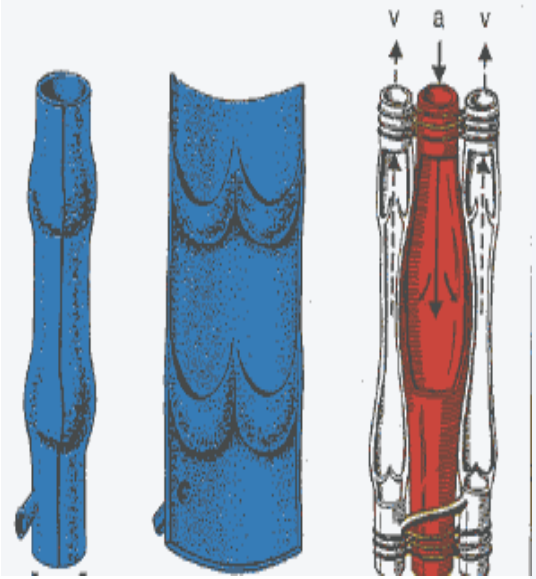
v
a
v

A
B

Rozdělení

- **Varixy** = žilní městky=křečové žíly

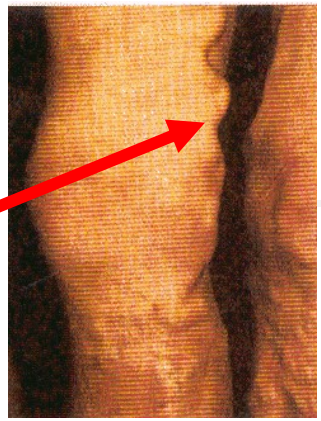

- **Záněty:** povrchová tromboflebitis

  hluboká flebotrombóza

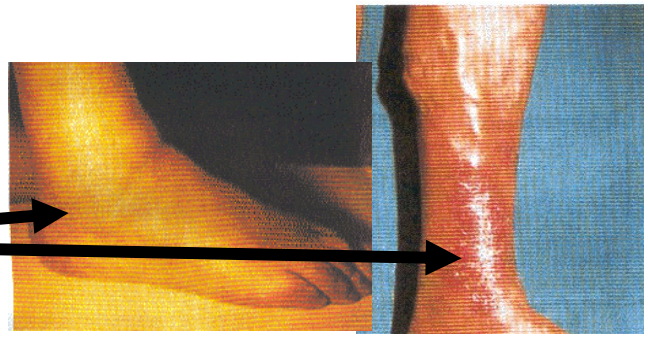

- **Chronická žilní insuficience**

Varixy

- Vakovitě rozšířené povrchové žíly
- Častěji u žen

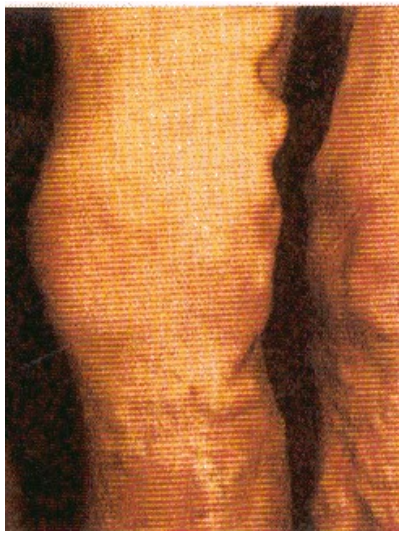

Rozdělení

- Primární varixy

  Podle velikosti žíly na které se vyskytují, a tím **podle prognózy onemocnění**:
- **kmenové varixy**, safénové, postihují v. saphena magna nbo v. saphena parva
- **retikulární varixy**, rozšířené vinuté podkožní žíly, které nesouvisí s povodím safén, nejčastěji v podkolenní jamce
- **„metličky"**, rozšířené kožní žilky, významné jen z kosmetického hlediska
- Sekundární varixy

Příčiny varixů

- Primárních
  - Genetická dispozice
  - Dlouhé stání
  - Obezita
  - Gravidity
  - Insuficience žilních chlopní
- Sekundárních
  - Neprůchodné hluboké žíly: tzv. safenofemorální insuficience

Příznaky varixů

- Únava končetin
- Svalové křeče
- Bolest v průběhu žíly
- Otok (jednostranný)
- Rozšířené povrchové žíly

Komplikace varixů

- Ruptura
  Tromboflebitis
- Chronická žilní insuficience

Terapie

- Flebektomie: resekce ze samostatných incizí
- Sklerotizace
- Striping

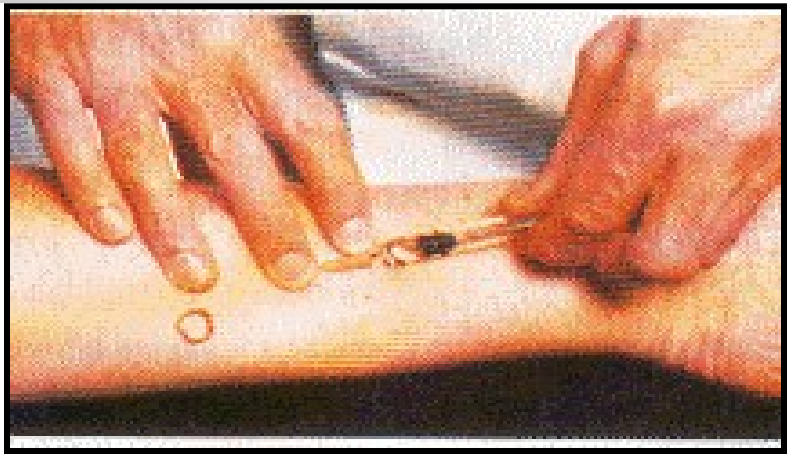

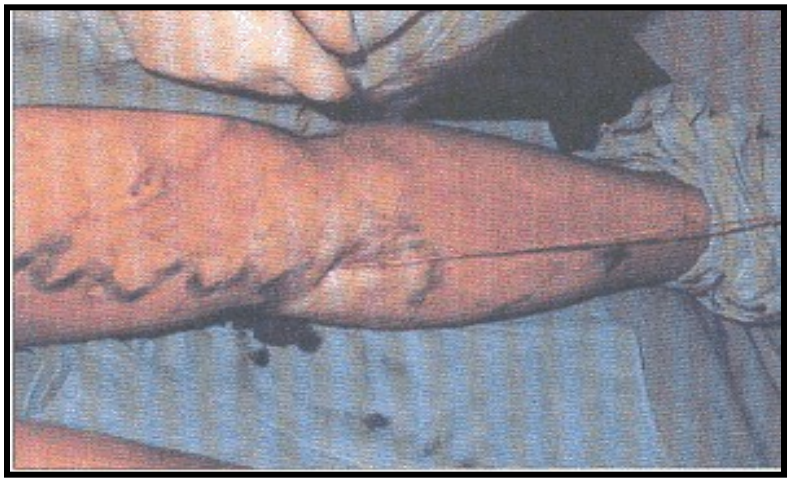

Terapie farmakologická
Venofarmaka a reologika

- preventivní nebo podpůrná terapie
- P.o., i.v.
  - Reparil, Yellon, Anavenol, Ascorutin,
  - Detralex, Endotelon, Glyvenol (Proctoglyvenol s anestetikem u hemoroidů)
  - Cilkanol, Venoruton, Ginkor-Fort
  - Danium

Povrchová tromboflebitis: příčiny

- Poškození žilní stěny:
  - Úrazem
  - Městnáním krve (varixy, bércový vřed)
  - Zevním tlakem
  - i.v. aplikace (infuze, katetrizace,rtg kontrast, narkomani, cytostatika)

Vývoj zánětu

1. Poškození žíly
2. Zánět: bolest a viditelný pruh
   - (reakcí na poškození je vždy zánět) :
3. Trombóza

Terapie

- Venofarmaka a reologika
- Protizánětlivé léky:
  - Ketazon, Hirudoid, Heparoid, Mobilat,
- ATB při t
- antikoagulancia
  - Contractubex, Yellon, Heparin- Gel, Trombex, Lioton gel (hepariny).

Zánět a trombóza hlubokých žil

- Trmboflebitis hlubokých žil
- Hluboká flebotrombóza

Příčiny

- Městnání žilní krve
  - Imobilizace
  - Syndrom turistické třídy
- Aktivace koagulačních faktorů
  - Úrazem
  - Operací
  - Porodem
  - Nádory
  - Hormonální antikoncepce

Hormonální antikoncepce

- Riziko TEN 2-6 případů † /1 000 000
  - Podle British Medical Journal se diagnostikuje TEN u mladých žen v počtu :
    - 5/100 000 - neužívají antikoncepci
    - 15/100 000 - antikoncepce 2. generace
    - 25/100 000 – antikoncepce 3. generace
- 2x vyšší riziko IM u kuřaček
- 35 – 100x vyšší riziko při mutaci faktoru V – Leiden (hyperkoagulační stav)

Vývoj zánětu

- Městnání + zvýšená srážlivost →
- Zánět + trombus →
- !!!! Plicní embolie!!!!!

Příznaky

Bolest v lýtku a v chodidle:

- **spontánní**
  - při došlápnutí, kašli nebo flexi (Homansovo znamení)
- **palpační**
- **krutá klidová**
  - s edémem, mramorováním a vznikem puchýřů provází **phlegmasia coerulea dolens-** vystupňovanou hlubokou flebotrombózu s ischemií žilního původu a následnou gangrénou.

Příznaky

- Otok

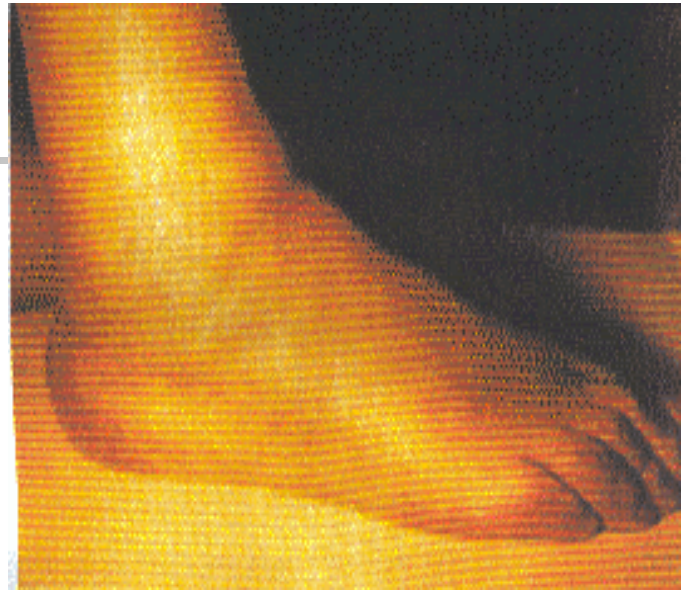

- Ekzém

Místní změny

- **Kůže**
  - napjatá, bledá, teplejší (městnání krve), vyjímečně
  - mramorovaná s tvorbou puchýřů.
  - dilatované **kolateráy** kolmo na dlouhou osu končetiny

- Nebo bez příznaků!!!!

Fyzikální vyšetření

- POHMATEM: Palpační bolest v lýtku
- HOMANSŮV TEST:
  - **Bolestivost v lýtku** při střídavé plantární a dorsální flexi v hlezenním a flexi v kolenním kloubu. Po pohybu se zhorší i palpační bolest v plosce nohy.
- LOWENBERGOVO ZNAMENÍ:
  - **Bolestivost v lýtku nebo ve stehně** se dostaví při nafouknutí manžety tonometru, ovinuté kolem lýtka již při hodnotách pod 100 mmHg.

PERTHESŮV TEST

- zjištění průchodnosti hlubokého žilního systému před operací povrchových žil (před stripingem – odstraněním varikózní v. saphena magna).
- Pod tříslem a pod kolenem se zaškrtí končetina gumovou hadicí. Následkem zaškrcení se naplní povrchové žíly a jejich varixy. Poté necháme pacienta 2 minuty chodit.
- **Negativní Perthesův test**: Varixy se vyprázdní a bolest v končetině se neobjeví. Svědčí to o průchodnosti *spojek* (tzv. perforátorů) mezi povrchovým a hlubokým žilním systémem i *hlubokých žil* a o *funkčních chlopních*.
- **Pozitivní Perthesův test**: Varixy se zvětší a objeví se bolest v končetině. Svědčí to o uzávěru hlubokého žilního řečiště a nefunkčních chlopních.

TRENDELENBURGŮV TEST

- Provádí se v případě pozitivního Perthesova testu. Slouží k přesnější lokalizci insuficientních (nefunkčních) chlopní a spojek.
- Na zdviženou končetinu (vleže) se přiloží na 3 místech gumová hadice – pod tříslem, nad kolenem a pod kolenem a pacient se postaví.
- **Varikózní žíly na bérci se naplní:**
- do 30 ti sekund: insuficience spojek na bérci
- po uvolnění hadice pod kolenem: insuficience chlopní v. saphena parva
- po uvolnění hadice nad kolenem: insuficience spojek Hunterova kanálu
- po uvolnění hadice pod tříslem: insuficience chlopní v. saphena parva

Dvourozměrná sonografie

- průchodnost a komprimovatelnost žíly:
  - zdravou žílu na rozdíl od žíly vyplněné trombem je možné volně stlačit přiloženou ultrazvukovou sondou
  - DK- v. femoralis, v. poplitea, v. tibialis posterior a v. saphena.
  - HK- v. subclavia, v. axilaris a v. brachialis.

Dopplerova ultrasonografie

- Dopplerovská křivka
  - používá se tužkový přístroj, nepoužitelný pro oblast lýtka.
  - Registruje směr toku (proudu) krve po stažení končetiny manžetou tonometru. Pokud se prokáže vracející se tok krve v žilách, svědčí to o insuficientních chlopních.
- Duplexní Dopplerovo vyšetření
- Barevné dopplerovské mapování
  - pro žíly v oblasti pánve kde nelze provést kompresi a
  - pro stanovení stáří trombu nebo jeho rekanalizaci. Získaný obraz představuje podélný nebo příčný řez žilou, vždy se vyšetřuje i tepna.

Dopplerovská křivka

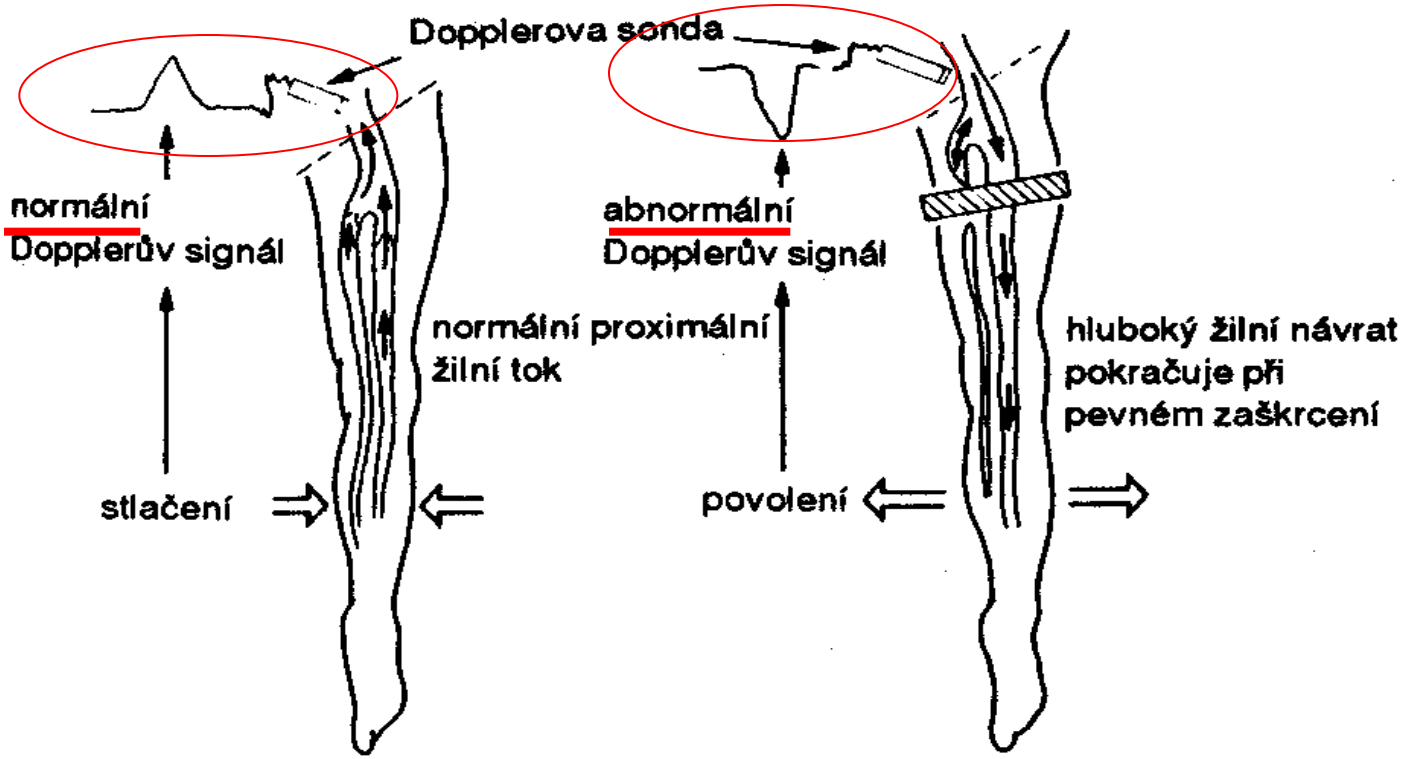

Vyšetřování hluboké žilní nedostatečnosti na vena femoralis communis Dopplerovou ultrasonografií.

Duplexní Dopplerova sonografie

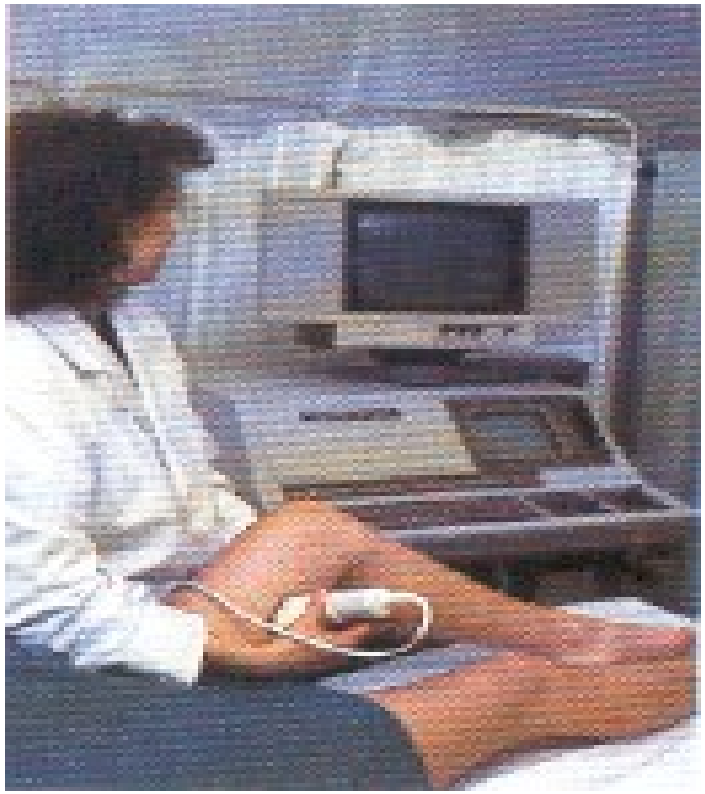

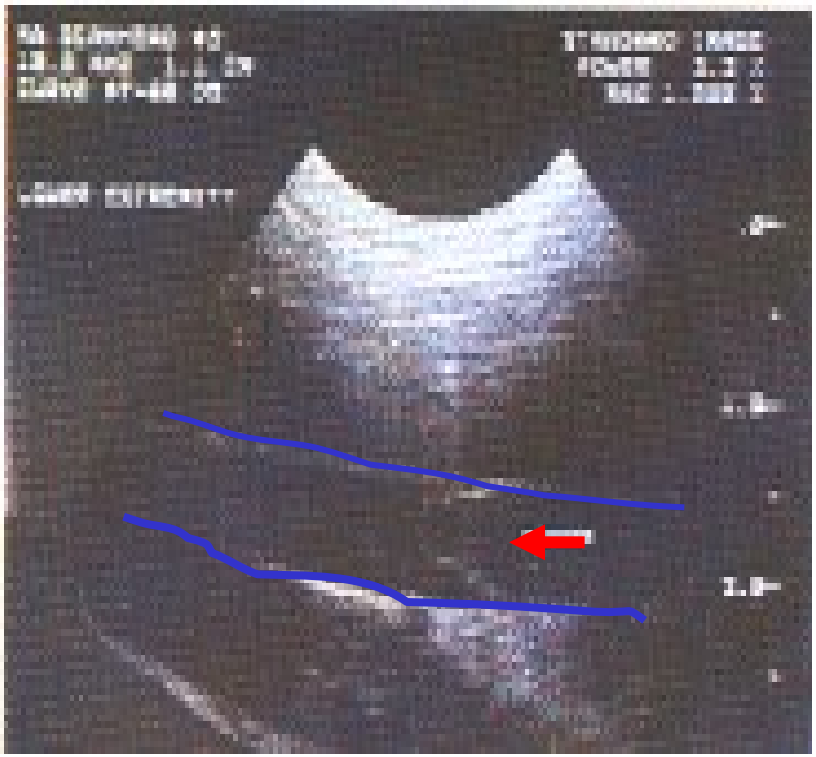

PLETYSMOGRAFIE

- sleduje rychlost zmenšování objemu končetiny po uvolnění stažení, protože při trombóze je odtok krve zpomalen.

- **fotopletysmografie,** pozorování zmenšení objemu končetiny, vyvolané odtokem žilní krve při cvičení. Při trombóze a insuficienci chlopní je odtok krve malý.

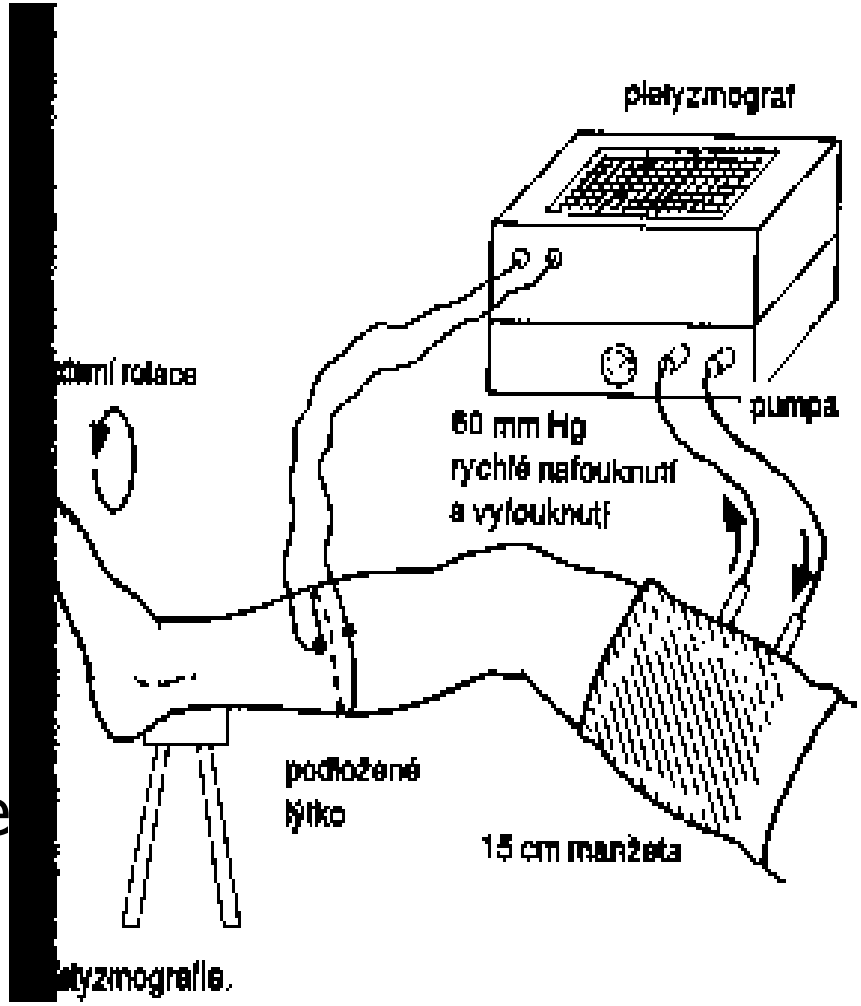

RADIOIZOTOPOVÁ FLEBOGRAFIE

- albumin značený techneciem 99Tc.
- Po aplikaci je možné provést současně perfúzní scintigrafii plic (při podezření na plicní embolii).
- Nevýhodou je malá výtěžnost v oblasti lýtkových žil a nedostupnost metody

Ventilační scan



Perfúzní scan

RTG PERIFERNÍCH ŽIL – FLEBOGRAFIE

- jódová kontrastní látka do:
  - kubitální žíly nebo
  - na dorzu nohy vestoje nebo vleže
- zobrazí se současně povrchový i hluboký žilní systém, jeho spojky i průchodnost.

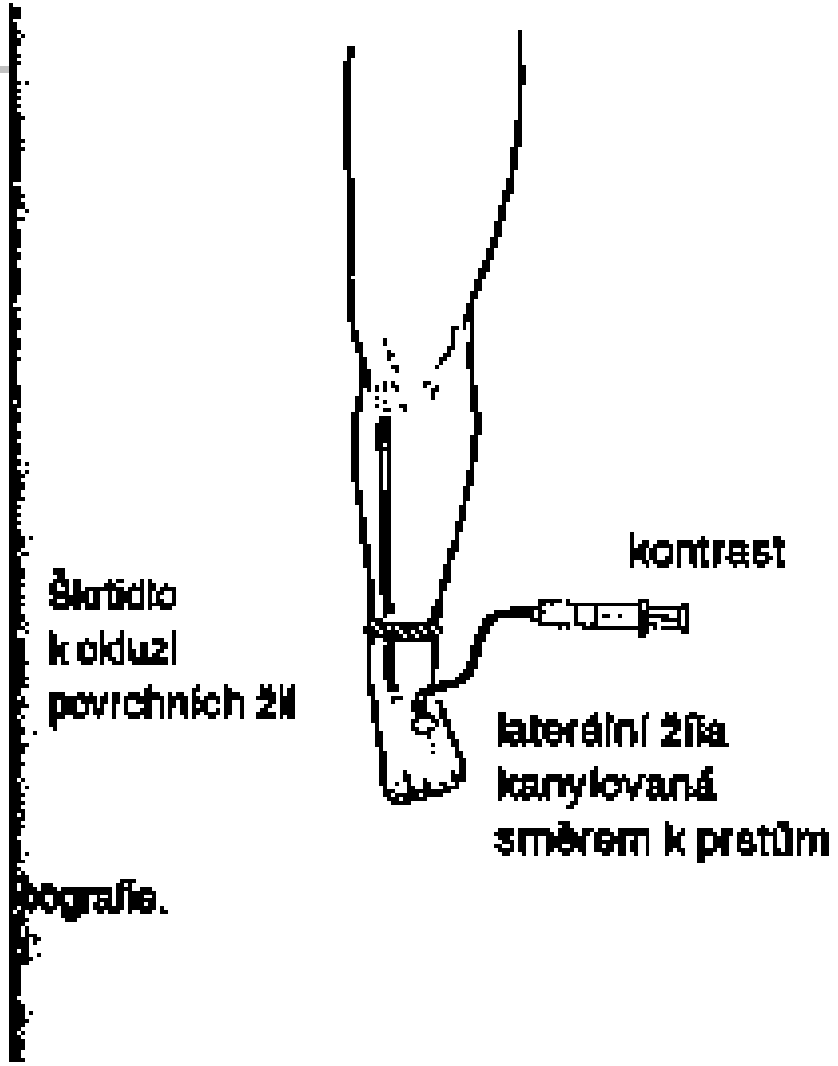

Flebografie

- Nevýhoda
  - Kontrastní látka: renální toxicita + iatrogenní flebitis

    z toho důvodu by měla být flebografie prováděná až po podrobném ultrazvukovém vyšetření.
  - vznik alergické reakce
- Výhoda
  - možnost diagnostikovat žilní trombózu v celé končetině (i v žilách malého kalibru)

Terapie

- Trombolytika
- Antikoagulancia
- Wobenzym
- Elevace DK, Prisnietz
- Komprese: pneumatická, bandáže
- Klid nebo pohyb ?
- Chirurgická - trombektomie

Předávkování heparinem

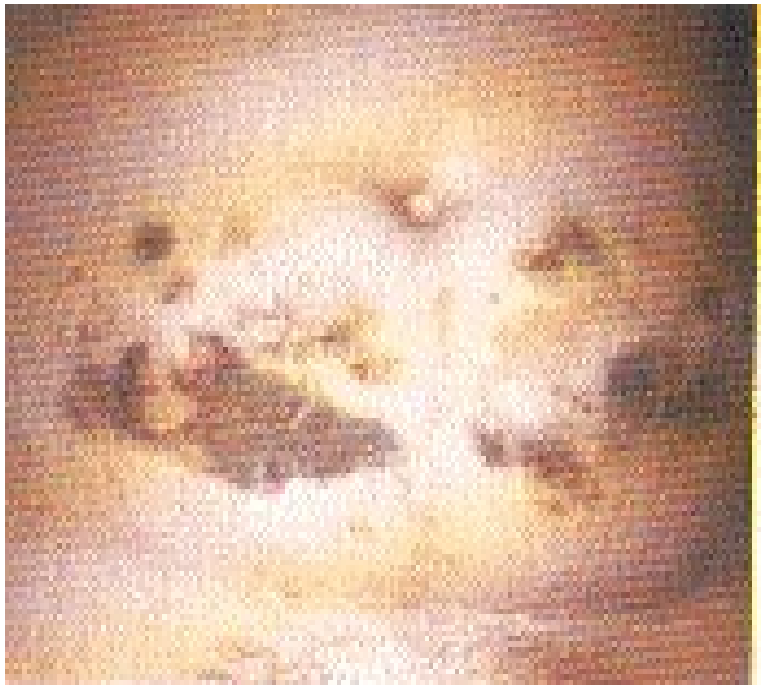

Přejít na aplikaci do gluteální krajiny

Trombocytopenie s ischémií nohy

Chronická žilní insuficience= syn. chronická žilní hypertenze

- V žilách
  - Chronické městnání a
  - Zvýšený krevní tlak

Příčiny

- 75% žilní trombóza (i za několik let)
- 25% varixy

↓

Insuficientní chlopně a/nebo obstrukce žilního řečiště

↓

Poruchy látkové výměny, stagnace odpadních látek a hypoxie

Příznaky

Šupinky kůže

Tvrdý otok

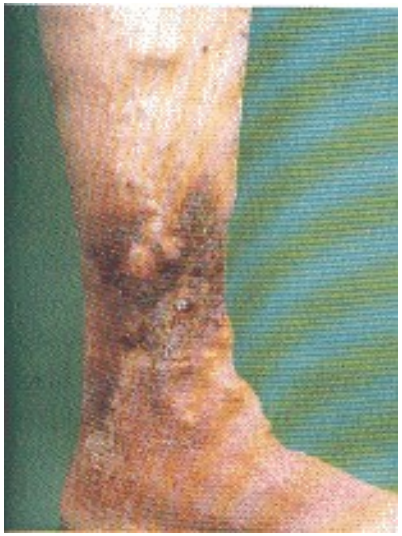

Pigmentace ze stagnace krve = hemosiderin

ekzém

Komplikace chronické žilní insuficience

- Ulcus crurus – bércový vřed
- Vývoj mnoho let
- Nejvyšší výskyt v deceniu

Terapie

- Trombolytika
- Heparinizace
- Venofaramaka
  - Ascorutin, Anavenol, Cilkanol, Venoruton, Yellon, Reparil, Detralex, Glyvenol, Danium, Ginkor.
- Reologika
  - Agapurin, Trental
- Enzymoterapie
  - Wobenzym, Phlogenzym

Terapie

- Klasická krytí gázou
  - výměna 2x denně (mnoho let otevřený)
- Fázové hojení ve vlhkém prostředí
  - Sorbalgon, Kaltostat : výměna za 72 hodin
- Mokrá terapie
  - Tender Wet s Ringer. roztokem: výměna 2x denně (nejrychlejší zahojení)
  - Inadine

Lokálně ne ATB

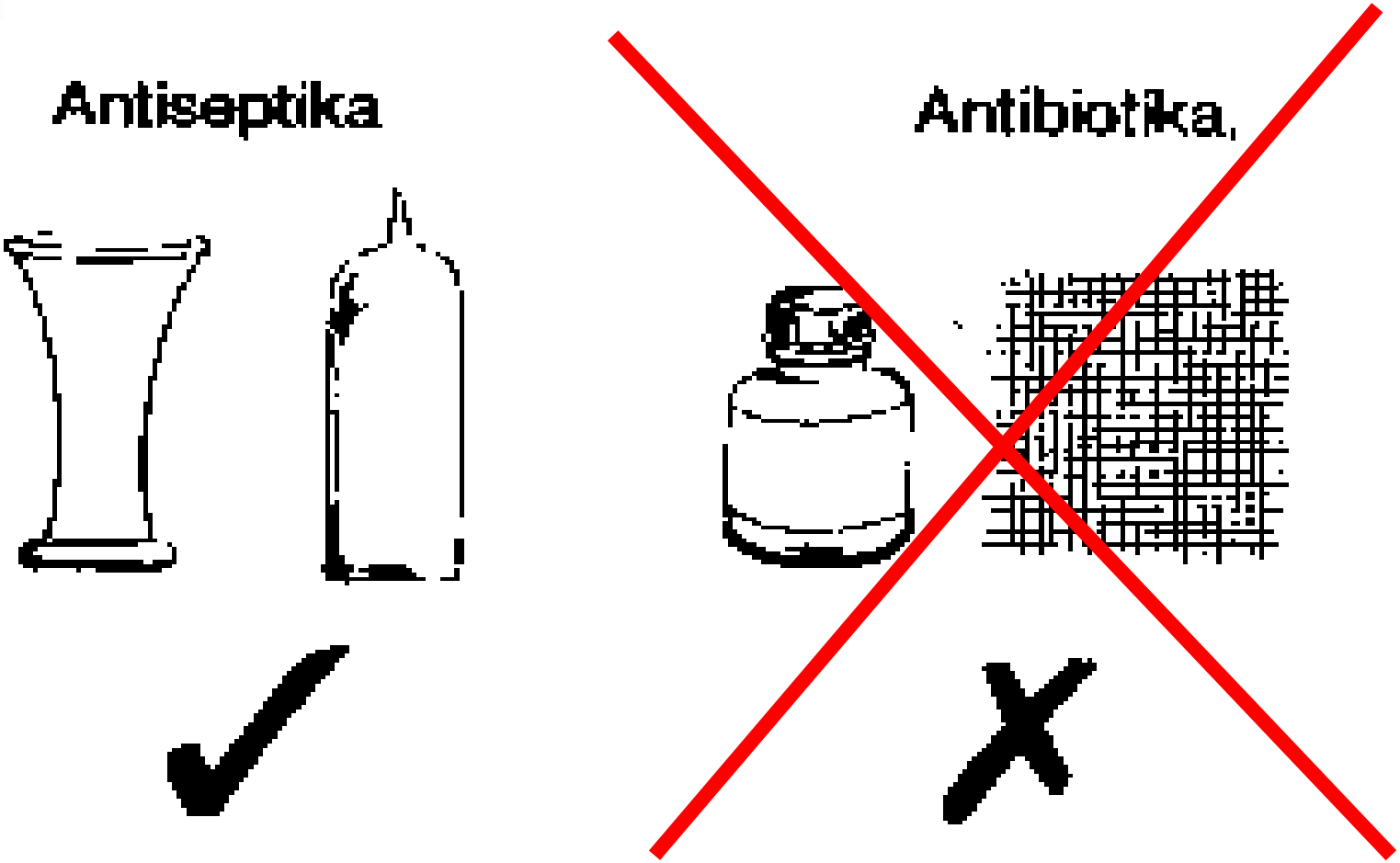

Komplikace ulcus cruris

- Erysipel = růže
  - Streptokoková infekce
  - ATB (TTC)
  - Sepse !
- Tromboflebitis
- Lymfangoitis
- Mykóza